Türkiye Solunum Araştırmaları Derneği

TÜSAD

38 ULUSAL Kongresi

15-19 Ekim 2016

Sheraton Çeşme Hotel, İzmir

Nefes Aldıkça Barış, Yaşadıkça Barış...

SOLUNUM 2016

www.solunum.org.tr/solunum2016

BİLDİRİ ÖZETLERİ KİTABI

SOLUNUM 2016

SÖZLÜ SUNUMLAR

SOLUNUM 2016

SS-001
AKCİĞER ADENOKARSİNOM OLGULARINDA RADYOMETABOLİK BELİRTEÇLERİN VE KLİNİKO-PATOLOJİK ÖZELLİKLERİN KRAS MUTASYONU VE ALK REARRAJMANI GİBİ ONKOJENİK BELİRTEÇLERLE İLİŞKİLERİ

Gülfidan Aras[1], Zehra Dilek Kanmaz[1], Esin Tuncay[1], Erdoğan Çetinkaya[1], Esin Yentürk[1], Celalettiin Kocatürk[1], Büge Öz[2], Tevfik Fikret Çermik[3], Sevim Purisa[4]

[1]Yedikule Göğüs Hastalıkları ve Göğüs Cerrahisi Eğitim ve Araştırma Hastanesi
[2]İ.Ü. Cerrahpaşa Tıp Fakültesi, Patoloji Ana Bİlim Dalı
[3]İstanbul Eğitim ve Araştırma Hastanesi, Nükleer Tıp
[4]İ.Ü. Eczacılık Fakültesi, Farmasotik Teknoloji, İstatistik

Epidermal growth factor receptor (EGFR) mutasyonunun varlığı, akciğer kanserlerinin tedavisinde tyrosine kinase inhibitor inhibitörlerine (TKI) duyarlılıkla eşlik eder. EGFR aktivasyonunu bloke edebilenTKI, KRAS mutasyonu durumunda bu aktivasyonu bloke edemez. Klinik çalışmalarda Anaplastik Lenfoma Kinaz (ALK) pozitif hastalarda crizotinib tedavisine hızlı yanıt olduğu saptanmıştır. FDG uptake'i primer tümördeki glucose transporte -1 (GLUT-1) ekspresyonuyla koreledir. KRAS mutasyon durumunda artmış FDG uptake değerlerinin olduğunu bildiren çalışmalar gibi FDG uptake değerlerinin KRAS mutasyon öngörüsünde hiçbir önemi olmadığını gösteren tartışmalı sonuçlar vardır. Az sayıda çalışmada ALK rearrajmanı varlığında akciğer adenokarsinomlarının daha yüksek glikoz uptake değerleri ve daha fazla lenf nodu metastazıyla ilişkili olduğu bildirilmiştir. [^{18}F]FDG uptake, KRAS mutasyonu ve ALK rearrajmanın gibi genetik belirteçler, klinik parametreler arası ilişkileri saptamak akciğer adenokanserleri için hem tanı aracı olarak hem de kişiselleşmiş tedavilere katkı sağlayacaktır. Bu nedenle çalışmamızda akciğer adenokarsinomlu olgularımızda FDG uptake değişimleri, genetik mutasyon durumları ve klinik parametreler arasındaki ilişkileri araştırmayı amaçladık.

GEREÇ VE YÖNTEM: 2012-2014 yılları arasında, EGFR analizi yapılmış, tedavi öncesi PET-CT çekilerek FDG uptake değerleri kaydedilmiş, akciğer adenokarsinomlu 218 olgunun medikal dokümanları retrospektif olarak incelendi. 218 olgudan KRAS mutasyonu 50, ALK rearranjmanı 166 olguda analiz edilmişti. EGFR mutasyonu için real time PCR, PYROSEQUENCING, SANGER SEQUENCING - Roche Diagnostics kullanılmıştı. KRAS analizi Entrogen KRAS Mutation Analysis Kit (Entrogen Inc), ALK için ise kullanılarak ALK FISH testi kullanılmıştır. İstatistik analizler için ise SPSS 15.0 for Windows programı kullanılmıştır.

BULGULAR: Mutasyonların dağılımı diagramda gösterilmiştir. FDG uptake, KRAS mutasyonu ve ALK rearrajmanı olan ve olmayan olgular arasında istatistiksel olarak farklı değildi. ALK rearrajmanı genç, kadın ve sigara içmeyen olgularda daha sık saptandı. Tümör boyutu, lenf nod ve uzak metastaz, klinik evreyle genetik göstergelerin ilişkisi saptanmadı.

TARTIŞMA: Olgularımızdaki mutasyon sıklığı literatürle uyumludur (diyagram 1) (1,2). Bildirilen çalışmalarda da ALK rearrajmanı genç, kadın ve sigara içmeyenlerde sıktı (3,4). Çalışmaların aksine FDG ve ALK korelasyonu çalışmamızda saptanmadı (5). Çalışmamızda Caicedo ve ark. bildirdiği gibi KRAS ve FDG uptake korelasyonu saptanmamıştır(6).

SONUÇ: Fenotipik, radyolojik, genetik alterasyonları ve bunların ilişkilerini inceleyen gelecek çalışmalara gereksinim vardır. Bu çabalar kişiselleşmiş tedavilere ışık tutacaktır.

Anahtar Kelimeler: Kras, onkojenik markerlar, akciğer kanserleri

Diyagram 1

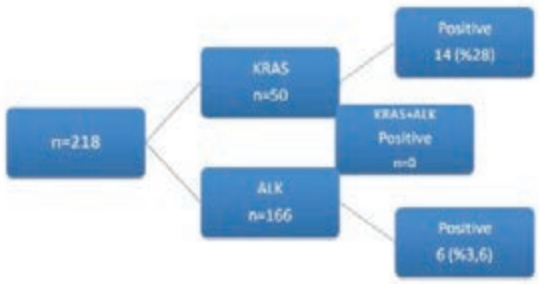

Genetik Belirteçlerin Dağılımı

SS-002
EŞZAMANLI KEMORADYOTERAPİ ALAN LOKAL İLERİ KÜÇÜK HÜCRELİ DIŞI AKCİĞER KARSİNOMLU HASTALARDA KONSOLİDASYON KEMOTERAPİSİNİN ETKİNLİĞİ

Yelda Varol, Berna Kömürcüoğlu, Ufuk Yılmaz, Esra Korkmaz Kıraklı, Aysen Evkan

Dr. Suat Seren Göğüs Hastalıkları ve Cerrahisi Eğitim ve Araştırma Hastanesi

AMAÇ: Lokal ileri evre küçük hücreli dışı akciğer kanserinde (KHDAK) eşzamanlı kemoradyoterapi (EKRT) sonrası uygulanan konsolidasyon kemoterapisinin etkinliği ve güvenilirliği yeterince aydınlatılmamıştır. Bu nedenle çalışmamızda konsolidasyon kemoterapisinin etkinliğini ve güvenliliğini araştırmayı amaçladık.

MATERYEL METHOD: EKRT sonrası konsolidasyon KT alan (n:20) ve almayan (n:63) 83 Lokal ileri evre KHDAK'lu hastanın progresyonsuz ve total sağkalım süreleri retrospektif olarak değerlendirildi. Tüm hastaların tanıları sito-histolojik olarak kanıtlı idi ve 2009 American Joint Committee on Cancer evreleme sistemine göre klinik evreleri Evre III idi (n:48 IIIA, n:35 IIIB sırasıyla). Tüm hastalar küratif torakal radyoterapiyle eşzamanlı platin bazlı ikili kemoterapi aldı.

BULGULAR: Olguların ortalama yaşı 59 (±7.3) idi, % 89.2'i (n:74) erkek iken yalnızca 9 hasta kadındı (%10.8). EKRT sonrası konsolidasyon KT alan grup (10.4 ay) almayana göre (13.8 ay) log-rank analizde istatistiksel anlamlı daha kısa progresyonsuz sağkalıma sahipti (p=0.046). İki grup arasında genel sağkalım açısından istatistiksel anlamlı bir fark saptanmadı (17.4 ay, 21 ay sırasıyla) (p>0.05). Konsolidasyon KT alan grupta istatistiksel anlamlı daha sık hematolojik toksisite gözlendi (p<0.001).

SONUÇ: Çalışmamızda lokal ileri evre KHDAK'lu hastalarda eşzamanlı kemoradyoterapi sonrası uygulanan konsolidasyon kemoterapisinin genel sağkalımı arttırmadığı bununla birlikte daha sık hematolojik toksisiteye neden olduğu gözlenmiştir.

Anahtar Kelimeler: küçük hücreli dışı akciğer kanseri, eşzamanlı kemoradyoterapi, konsolidasyon kemoterapisi

Figür 1



Figür 2



SS-003
AKCİĞER KANSERLİ HASTALARDA, SERUM GALEKTİN 1 VE 3 DÜZEYLERİNİN, TANISAL VE PROGNOSTİK DEĞERİ

Özlem Erçen Diken[1], Hacı Kemal Erdemli[2], Yusuf Aydemir[3], Fatma Şen[5], Emre Demir[4]

[1]Hitit Üniversitesi, Göğüs Hastalıkları Ana Bilim Dalı, Çorum
[2]Çorum Göğüs Hastalıkları Hastanesi, Biyokimya Bölümü, Çorum
[3]Sakarya Üniversitesi, Göğüs Hastalıkları Ana Bilim Dalı, Sakarya
[4]Hitit Üniversitesi Biyoistatistik Anabilim Dalı, Çorum
[5]İstanbul Üniversitesi, Onkoloji Enstitüsü, Tıbbi Onkoloji Bilim Dalı, İstanbul

GİRİŞ: Akciğer kanserinin kötü prognozlu olması nedeni ile akciğer kanserinin prognostik belirteçleri ve tedavi hedefleri ile ilgili birçok araştırma yapılmış ve yapılmaya devam edilmektedir. Bu konuda son yıllarda yapılan çalışmalarda, akciğer dokusunda galektin düzeyleri ölçümleri yapılmakta ve galektin ile akciğer kanseri ilişkisi anlaşılmaya çalışılmaktadır. Galektinler bir protein ailesidir. Galektin ekspresyonunun deregülasyonunda kanseri de içeren farklı patolojiler ortaya çıkabilir. Akciğer kanseri ile galektin ilişkisini araştıran çalışmalarda galektinin akciğer kanserinde tanısal ve prognostik değeri ile ilgili yeterli sonuca varılamamıştır. Ayrıca bu çalışmalar dokuda yapılmıştır. Oysaki klinik kullanımda serumda galektin düzeyi ölçümünün, dokuda galektin ekspresyonunun ölçümünden daha kolay ve pratik bir belirteç olacağı aşikardır. Çalışmamızda amacımız serumda galektin 1 ve 3 düzeylerinin akciğer kanserinde, tanıda ve prognozda belirteç olup olamayacağını belirlemekti.

GEREÇLER VE YÖNTEM: Hastanemiz onkoloji polikliniğine başvuran 49 akciğer kanseri ve göğüs hastalıkları polikliniğine başvuran gönüllü 30 sağlıklı kontrol hastasının serumlarında galektin 1 ve 3 düzeyine bakıldı. Bilimsel Araştırma Projesi olarak desteklenen çalışmamızın etik kurul onayı alınmıştır. Galektin 1 ve 3 düzeyi sağlıklı kontrol ve akciğer kanseri hastaları arasında değerlendirildi.

BULGULAR: 49 hastanın ortalama yaşları 60,51± 11,065 idi. Akciğer kanserli hastada galektin 1 ve 3 değeri, kontrol grubuna göre daha düşüktü (sırayla, p=0.024, p=0.003) (tablo 1). Akciğer kanseri hastasında galektin 1 median değeri 14.32, galektin 3 median değeri 71.48 idi. Galektin 1 ve 3 düzeyi düşük ve yüksek akciğer kanseri hastaları arasında yaş, cinsiyet, vücut kitle indeksi, tümör çapları, aile öyküsü, KOAH öyküsü, sigara öyküsü, performans statüsü, tedavi yanıtı, progresyon açısından anlamlı farklılık yoktu. Galektin 3 düzeyi düşük olan hastada alt lob tutulumu daha fazlaydı (p= 0.017). Galektin 1 ve Galektin 3 değeri düşük ve yüksek olanlar arasında yaşam süreleri açısından anlamlı farklılık yoktu (p= 0.228, p= 0.141). Galektin 1 için cut off değeri 49.63, galektin 3 için 214.365 olarak saptandı (figür 1, 2).

SONUÇ VE TARTIŞMA: Galektin 1 ve 3 değeri akciğer kanseri hastalarında kontrol grubuna göre daha düşük bulunmuştur. Galektin 1 ve 3'ün düşük düzeyleri akciğer kanseri ile ilişki olabilir. Galektin 1 ve 3'ün sağkalımla ilişkisi saptanmamıştır.

Anahtar Kelimeler: Akciğer kanseri, Galektin 1, Galektin 3

figür 1: Galektin 1 için ROC eğrisi

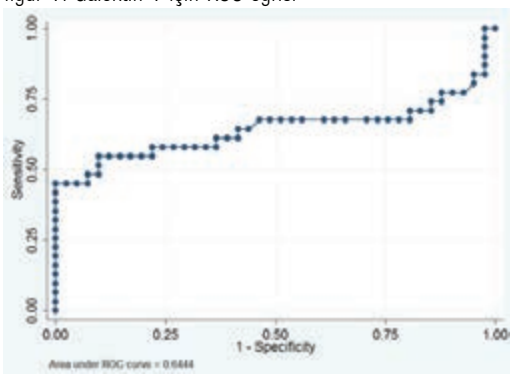

figür 2: Galektin 3 için ROC eğrisi

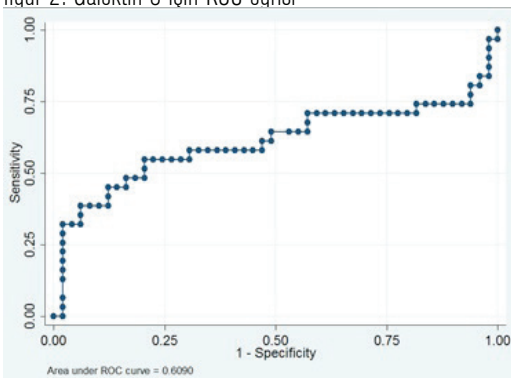

Akciğer kanseri ve kontrol grubunda Galektin 1 ve 3 düzeyleri

	Galektin 1	Galektin 3
Akciğer Kanseri	26,14± 24,79	157,66± 184,68
Kontrol Grubu	42,64± 34,33	354,63± 317,69
"p" değeri	0.024	0.003

SS-004
KRAS GENİ EKSON-1 KODON 12 (G/T) MUTASYONU VE KÜÇÜK HÜCRELİ DIŞI AKCİĞER KANSERİ İLİŞKİSİNİN ARAŞTIRILMASI

Etem Akbaş[1], Öznur Bucak[1], Erdinç Nayır[2], Duygu Yolal[1], Nazan Eras[1], Nilgün Yener[3], Didem Derici Yıldırım[4]

[1]Mersin Üniversitesi Tıp Fakültesi Tıbbi Biyoloji Ve Genetik Anabilim Dalı
[2]Kahraman Maraş Necip Fazıl Şehir Hastanesi Onkoloji Uzmanı
[3]Dokuz Eylül Üniversitesi Tıp Fakültesi Tıbbi Biyokimya Anabilim Dalı
[4]Mersin Üniversitesi Tıp Fakültesi Biyoistatistik Anabilim Dalı

GİRİŞ: Küçük hücreli dışı akciğer kanseri (KHDAK); Akciğer kanserlerinin % 80 gibi büyük bir grubunu oluşturur, mortalitesi yüksek ve seyri oldukça agresiftir. KHDAK'lerinin % 20-30'una Kras gen mutasyonu eşlik etmektedir. Kras nokta mutasyonları yaygın olarak ekzon 1'deki 12. ve 13. kodonlar, nadir olarak da ekzon 2'deki 59. ve 61. Kodonda görülmektedir. Kras proteini, Epidermal büyüme faktörü reseptörü (EGFR) ve Tirozin kinaz reseptör yolağının merkezi arabulucusu rolündedir. Kras mutasyonları Kras proteininin konformasyonunu değiştirirek sürekli aktif kalmasına ve GTPaz aktivitesi kazanmasına neden olur. Bu durum hücre proliferasyonu için sürekli uyarım anlamına geldiğinden Kras mutasyonlarının kanser oluşumunda ve tümör progresyonundaki önemini gösterir. Çalışmamızda; Kras geni ekzon 1'in 12. kodonunda oluşan G/T mutasyonunun KHDAK'ne yakalanma riskine etkileri incelenmiştir. Ayrıca KHDAK'ne yakalanmada etkili diğer risk faktörlerinden ileri yaş, cinsiyet ve sigara kullanımı değerlendirilmiştir.

GEREÇ-YÖNTEM: Örneklem hacmimiz Mersin Üniversitesi-Tıp Fakültesi Onkoloji kliniğinde KHDAK tanısı almış 180 kişilik hasta grubu ile aynı yaş ve cinsiyet özellikleri göz önüne alınarak oluşturulan sağlıklı 192 kişilik kontrol grubundan oluşmuştur. DNA'lar standart tuzla çöktürme yöntemine göre elde edildi. Mutasyon taraması ve genotipleme analizleri: polimeraz zincir reaksiyonu (PCR) ve restriksiyon parça uzunluk polimorfizmi (RFLP) analizleriyle belirlendi. Elde edilen PCR/RFLP ürünleri elektroforez ile görüntülendikten sonra saptanan veriler istatistiksel olarak değerlendirildi.

SONUÇLAR VE TARTIŞMA: Kras geni ekzon-1 kodon 12 G/T mutant genotip oranı kontrol grubunda % 13,5 iken; KHDAK grubunda % 39,6 ' a yükseldiği ($p<0.001$) ve KHDAK'ne yakalanma riskinin 3,85 kat artırdığı saptanmıştır. KHDAK'ne yakalanmada etkili diğer risk faktörleri değerlendirildiğinde; Erkek cinsiyette olmak ve sigara kullanımı KHDAK'ne yakalanmada risk faktörü olduğu belirlenmiştir. İleri yaşın risk faktörü olduğunu belirlemek için toplam hasta sayısının yaş gruplarına dağılımı değil – Mersin örneklemi içinde yaş gruplarındaki nüfus oranıyla ($p>0,001$) kıyaslanarak yapıldığında risk faktörü olduğu gösterilmiştir (Şekil 1, Tablo 1)

Anahtar Kelimeler: kras geni, ekson-1 kodon 12 (G/T) mutasyonu, KHDAK,

Şekil 1

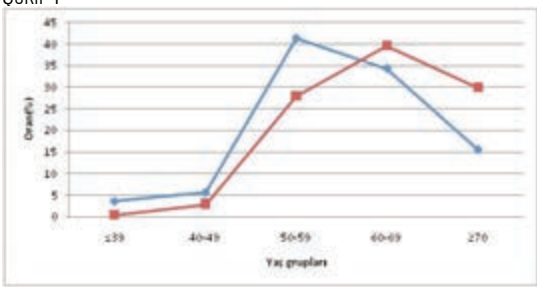

◊: Küçük hücreli dışı akciğer kanseri hastalarının yaş gruplarına oranı. Küçük hücreli dışı akciğer kanseri hastalarının Mersin örnekleminde yaş gruplarına oranı.

Tablo 1

Yaş grupları	KHDAK olgu sayısı N=180 (%)	Mersinde nüfusun yaş gruplarına dağılımı N= 1.727.255 (%)	KHDAK hastalarının Mersin yaş gruplarına oranı (%)
≤ 39	6 3,33	1.088.496 63,01	0,41
40-49	9 5,00	241.593 13,98	2,93
50-59	71 39,44	194.226 11,24	27,95
60-69	61 33,88	118.673 6,87	38,63
≥ 70	33 18,33	84.267 4,87	29,96

Küçük hücreli dışı akciğer kanseri hastalarının Mersin yaş gruplarına dağılımı.

SS-005
YÜKSEK DOZ (61 GY) RADYOTERAPİ VE KEMOTERAPİ UYGULANAN EVRE IIIA/N2 KÜÇÜK HÜCRELİ AKCİĞER KANSERLİ OLGULARDA CERRAHİNİN ROLÜ VAR MIDIR?

Akif Turna[1], Osman Yakşi[2], Volkan Kara[1], Ezel Erşen[1], Zeynep Hande Turna[3], Hidayet Fazilet Dinçbaş[4], Serdar Erturan[5], Günay Aydın[5], Kamil Kaynak[5]

[1]İstanbul Üniversitesi Cerrahpaşa Tıp Fakültesi Göğüs Cerrahisi Anabilim Dalı, İstanbul
[2]Yedikula Göğüs Hastalıkları ve Göğüs Cerrahisi Eğitim ve Araştırma Hastanesi Göğüs Cerrahisi Bölümü
[3]İstanbul Üniversitesi Cerrahpaşa Tıp Fakültesi Tıbbi Onkoloji Bilim Dalı
[4]İstanbul Üniversitesi Cerrahpaşa Tıp Fakültesi Radyasyon Onkolojisi Anabilim Dalı
[5]İstanbul Üniversitesi Cerrahpaşa Tıp Fakültesi Göğüs Hastalıkları Anabilim Dalı

GİRİŞ: Lokal olarak ileri evre N2 olan evre IIIA küçük hücreli dışı akciğer kanserli hastalarda tedavi uygulansa da olguların %60'ı hastalıkları nedeni ile kaybedilmektedir. Bu hastalarda tam dozlarda kemoterapi ve radyoterapi uygulanabilmek ile birlikte, kemoradyoterapi sonrası cerrahi de uygulanabilmektedir ve bu iki seçenekten hangisinin daha uygun olduğu tam olarak bilinmemektedir. Bu çalışmadaki amacımız, mediastinal lenf nodu pozitifliği saptanan (N2) hastalarda uygulanan kemoradyoterapi ardından yapılan cerrahi rezeksiyonun değerini araştırmaktır.

HASTALAR VE YÖNTEMLER: Ocak 2011 ila Aralık 2015 arasından, patolojik olarak mediastinoskopi, Endobronşial ultrason ile yapılmış iğne aspirasyonu (EBUTBİA) veya video yardımlı mediastinoskopik lenfadenektomi (VAMLA) ile ispatlanmış tek istasyon N2'si bulunan küçük hücreli dışı akciğer kanseri olan ve yüksek doz radyoterapi ve kemoterapi uygulanmış 58 olgu irdelendi. Bu olgulara AUCx2 carboplatin ve 85 mg/m2 dosetaksel ile 3 hafta içinde 34 fraksiyon ile verilmiş 61.2 Gy radyoterapi uygulandı. Kemoradyoterapi uygulanan hastalardan mediastinal lenf nodu tutulumunun olmadığı saptanan bir grubuna cerrahi rezeksiyon yapılır iken, diğer bir grup ise sadece takip edildi.

BULGULAR: Cerrahi uygulanan 21 olgudan biri kaybedildi (%4.8). Sadece kemoradyoterapi uygulanan 37 olgu takip edildi. Kemoradyoterapi ardından cerrahi uygulanan hastalarda medyan sağkalım 35 ay (95% GA: 10.5-44.0 ay) iken, sadece kemoradyoterapi ve radyoterapi verilen hastalarda 20.3 ay (%95 GA: 4.5-38.6 ay) idi. (p=0.03). Kemoradyoterapi ardından cerrahi uygulanan grupta saptanan komplikasyon oranı, kemoradyoterapi yapılmadan cerrahi rezeksiyon uygulanan evreIA-IIB hastalarından farklı değil idi (p=0.81).

TARTIŞMA: Mediastinal lenf nodu tutulumu bulunan (N2) küçük hücreli dışı akciğer kanserli olgularda, tam doz radyoterapi ile kemoterapi ardından uygulanan cerrahi rezeksiyon güvenlidir ve sadece kemoradyoterapi uygulamasına göre daha uzun bir sağkalım sağlayabilir.

Anahtar Kelimeler: Akciğer kanseri, N2 hastalık, kemoterapi, kemoradyoterapi, radyoterapi, cerrahi rezeksiyon

SS-006
ASBEST NEDENLİ RADYOLOJİK BULGUSU OLAN AKCİĞER KANSERLİ HASTALARIN KLİNİK ÖZELLİKLERİ

Güntülü Ak[1], Selma Metintaş[2], Şenay Yılmaz[1], Muzaffer Metintaş[1]

[1]Eskişehir Osmangazi Üniversitesi Akciğer ve Plevra Kanserleri Uygulama ve Araştırma Merkezi; Tıp Fakültesi Göğüs Hastalıkları A.D.
[2]Eskişehir Osmangazi Üniversitesi Akciğer ve Plevra Kanserleri Uygulama ve Araştırma Merkezi; Tıp Fakültesi Halk Sağlığı A.D.

GİRİŞ: Asbest teması akciğer kanserinin etyolojisinde önemli rol oynamaktadır. Bu çalışmada asbest teması radyolojik olarak kanıtlanmış olan akciğer kanserli hastaların, asbest temas öyküsü olmayan hastalar ile karşılaştırılarak sosyodemografik, klinik ve radyolojik özelliklerinin ayırt edilmesi amaçlanmıştır.

METOD: Çalışma grubu 2637 kişiden oluşmaktaydı. Hastalar asbest teması öyküsü ve asbestin radyolojik bulguları açısından 3 ayrı gruba ayrıldı; temas öyküsü ve radyolojik bulgusu olmayan hastalar (1136 (%43.5)), temas öyküsü olan ancak radyolojik bulgusu olmayan hastalar (1338 (%51.3)), hem temas öyküsü ve hem de radyolojik bulgusu olan hastalar (135 (%5.2)).

SONUÇLAR: Asbest temas öyküsü ve radyolojik bulgusu olan grupta yaş ortalaması ±SD (63.9±8.8), temas öyküsü ve radyolojik bulgusu olmayan gruptan (60.1±9.6) daha yüksekti ($p<0.001$). İki grup arasında cins, sigara, KOAH, TB geçirme öyküsü, eşlik eden malignite ve diğer ko-morbiditeler açısından fark bulunamadı (sırasıyla $p=0.137$, $p=0.309$, $p=0.937$, $p=0.926$, $p=0.491$, $p=0.409$). Asbest temas öyküsü ve radyolojik bulgusu olan grupta, semptom süresinin ortancası (min-maks) 60 (0-365), temas öyküsü ve radyolojik bulgusu olmayan grupta 60 (0-730) gündü ($p=0.528$). Akciğer kanserinin lokal (sırasıyla %96.3 karşın %93.0) ($p=0.148$), intratorasik yayım (%28.1 karşın %24.8) ($p=0.400$), paraneoplastik (%23.0 karşın %18.2) ($p=0.178$) ve genel semptomlarının (%78.5 karşın %73.5) ($p=0.209$) görülme sıklığı iki grupta farklı değildi. Yine fizik muayene bulguları ve klinik performans durumları bakımından da iki grup arasında fark bulunamadı. Ancak radyolojik olarak lezyonun yerleşim yerine bakıldığında asbest temas öyküsü ve radyolojik bulgusu olan grupta lezyon daha çok alt zon ve periferik yerleşim gösteriyorken, diğer grupta santral yerleşim gösteriyordu ($p=0.004$, $p=0.028$, $p=0.003$). Histopatolojik dağılıma bakıldığında asbest temas öyküsü ve radyolojik bulgusu olan grupta skuamöz hücreli karsinom %52.2, adenokarsinom %22.1 ve küçük hücreli karsinom %25.7 oranındayken, temas öyküsü ve radyolojik bulgusu olmayan grupta bu oranlar sırasıyla %47.7, %24.0, %28.4'tü ve aralarında fark yoktu ($p<0.656$). Evre 4 hastalık oranı asbest temas öyküsü ve radyolojik bulgusu olan grupta diğer gruba göre daha düşüktü (%40.2 karşın %49.2; $p=0.048$).

SONUÇ: Akciğer kanserinden şüphelenilen asbest temaslı kişilerde alt ve periferal akciğer alanlarının dikkatli değerlendirilmesi hastalığın ileri evrede yakalanma oranını azaltabilir. Bu grupta ileri evre hastalık oranı daha az olduğundan tedavi ve dikkatli takiple sağkalım iyileştirilebilir. Yaş ve tümörün yerleşim yerinin farklı olması asbest teması olan grupta karsinogenezisin farklı olabileceğini düşündürmektedir.

Anahtar Kelimeler: akciğer kanseri, asbest ve akciğer kanseri, asbestin radyolojik bulguları

SS-007
KÜÇÜK HÜCRELİ DIŞI AKCİĞER KANSERİ TANISI KONULAN İLERİ EVRE HASTALARDA EGFR MUTASYONUNUN SAĞ KALIM İLE İLİŞKİSİ

Zehra Dilek Kanmaz[1], Gülfidan Aras[1], Esin Tuncay[1], Esin Yentürk[1], Tevfik Fikret Çermik[2], Büge Öz[3]

[1]Yedikule Göğüs Hastalıkları Ve Göğüs Cerrahisi Eğitim Ve Araştırma Hastanesi İstanbul
[2]İstanbul Eğitim Ve Araştırma Hastanesi Nükleer Tıp Kliniği, İstanbul
[3]İstanbul Üniversitesi Cerrahpaşa Tıp Fakültesi Patoloji Ana Bilim Dalı,İstanbul

AMAÇ: Küçük Hücre Dışı Akciğer Kanseri (KHDAK) teşhis ve tedavideki tüm gelişmelere rağmen dünyada en sık görülen ölüm nedenlerinden biridir.. Sağ kalımı önceden tesbit edecek göstergeler tedavi stratejilerini belirlemek için yararlı olabilir. Çalışmamızda standart kemoterapi almış ileri evre hastalarda EGFR mutasyonunun sağ kalıma etkisini göstermeyi hedefledik.

MATERYAL-METOD: Çalışmamıza 2012-2014 yılları arasında KHDAK tanısı konulmuş ve EGFR mutasyon analizleri yapılmış 69 (16 kadın,53 erkek;ortalama yaş 60,3±9,5) olgu alındı. Olguların EGFR mutasyon durumları, evreleri,tümör çapı, PET CT suv max değerleri, sigara içip içmedikleri kaydedildi. Sayısal değişkenler normal dağılım koşulunu sağladığında bağımsız iki grup karşılaştırmaları Student t Test ile, normal dağılım koşulu sağlanmadığında Mann Whitney U testi ile yapıldı. Sağkalım oranları Kaplan Meier Analizi ile incelendi. İstatistiksel alfa anlamlılık seviyesi p<0,05 olarak kabul edildi.

SONUÇLAR: Olguların ortalama izlem süresi 694±561 gün olup ortalam 40 ile 3096 gün arasındaydı. EGFR pozitiflik oranı n=17 (19.8) saptandı. EGFR negatif hastaların, ölüm oranları EGFR pozitif hastalara göre istatistiksel olarak anlamlı yüksekti. EGFR negatif hastaların tahmini yaşam süresi EGFR pozitif hastalara göre istatistiksel olarak anlamlı düşüktü (p=0,022).). Sağ kalan ve ölen hastaların evre oranlarında istatistiksel olarak anlamlı fark vardı (p=0,041). İzlemde yaşayan ve ölen hastaların yaş, sigara, paket/yıl, PET suv max değerlerinde istatistiki olarak anlamlı fark saptanmadı. Ölen hastalarda Evre IV oranı yüksekti. Sağkalımı belirleyen faktörleri incelemek için oluşturulan modelde (Yaş, Cinsiyet, PET, Sigara, tümör boyutu, EGFR,EKZON1 8 EKZON 19 EKZON 20 EKZON 21 pozitifliği evre) tümör boyutu, EGFR, Ekzon 20 pozitifliği en anlamlı faktörler olarak saptandı (p=0,001 p=0,009 p=0,019).

TARTIŞMA: Çalışmamızda cerrahi tedavi uygulanmamış ve hedefe yönelik tedavi almamış KHDAK tanılı evre 3 ve 4 olgularda EGFR pozitifliğini uzun sağ kalım ile ilişkili bulduk. Daha önce yapılan pek çok çalışmada EGFR mutasyon durumunun kötü prognozla ilişkisi bildirilmiştir. Ancak bizim çalışmamız diğer çalışmalardan farklı olarak ileri evre ve cerrahi uygulanmayan olgularda yapılmıştır. Çalışmamız sonucunda sağ kalım üzerine EGFR mutasyonuna ek olarak,henüz araştırma düzeyinde farklı yolaklarında etki edebileceği sonucuna vardık. Araştırmaların devamı sağ kalım üzerindeki bilgilerimizi arttıracak ve yeni tedavi yöntemlerine olanak sağlayacaktır.

Anahtar Kelimeler: Akciğer Kanseri, EGFR, survi

Sağ Kalımı Belirleyen Faktörler

	p	HR	% 95 CI	% 95 CI
Cinsiyet	0.071	1.839	0.949	3.565
Tümör Çapı	0.001	1.249	1.090	1.431
EGFR	0.009	0.059	0.007	0.495
Ekzon 19	0.074	5.444	0.847	34.986
Ekzon 20	0.019	8.351	1.418	49.179

Sağkalımı belirleyen faktörleri incelemek için oluşturulan modelde (Yaş, Cinsiyet, PET, Sigara, TMTİPİ SANTİM EGFR EKZON18 EKZON19 EKZON20 EKZON21 evre eski gr)tümör boyutu, EGFR, Ekzon 20 en anlamlı faktörler olarak saptandı (p=0,001 p=0,009 p=0,019).

SS-008
KÜÇÜK HÜCRE DIŞI NON-SKUAMÖZ AKCİĞER KANSERİNDE TİROİD TRANSKRİPSİYON FAKTÖR-1 EKSPRESYONUNUN PROGNOSTİK ÖNEMİ

Pınar Akın Kabalak[1], Ülkü Yılmaz[1], Özge Şafak Koşan[1], Derya Kızılgöz[1], Tuba İnal Cengiz[1], Funda Demirağ[2]

[1]Atatürk Göğüs Hastalıkları ve Göğüs Cerrahisi Eğitim Araştırma Hastanesi,Göğüs Hastalıkları,Ankara
[2]Atatürk Göğüs Hastalıkları ve Göğüs Cerrahisi Eğitim Araştırma Hastanesi,Patoloji Bilim Dalı, Ankara

GİRİŞ: Tiroid transkripsiyon faktör-1 (TTF-1), primer akciğer adenokarsinom tanılı hastalarda immünhistokimyasal boyama ile tespit edilen, tümör diferansiasyonunda rol oynayan tanısal bir belirteçtir. TTF-1 pozitifliği iyi prognoz ile ilişkili bulunmuştur. Bu amaçla,hastanemiz bünyesinde tanı konulmuş 344 adenokarsinom ve 3 KHDAK-NOS olmak üzere 347 hasta retrospektif olarak incelendi. 30 hasta opere edildi. Alınan biopsi örneklerinden IHKyöntemi ile TTF1 incelemesi yapıldı. Hastalar TTF-1 pozitif ve negatif olmak üzere 2 gruba ayrılarak incelendi.

BULGULAR:
-TTF-1 pozitif olan grupta ortalama sağkalım: 33.2 hafta, TTF-1 negatif grupta ise 29.8 hafta saptandı (p=0.43).
-Her iki grupta TNM evresinin sağkalıma anlamlı etkisi saptanmadı (p=0.74).
-Birden fazla organda metastazı olan hastalarda ortalama sağkalım 20.8 hafta iken olmayanlarda 31.5 hafta saptandı (p=0.03).
Ancak TTF-1 değişkenine göre incelediğimizde sağkalıma anlamlı katkısı saptanmadı (p=0.076). -Opere olan hastalardan sadece lobektomi olan olgularda, TTF-1 pozitifliği iyi sağkalımla ilişkili saptandı (p>0.05). Ancak cerrahi tipinin surveye katkısı saptanmadı.
-TTF1 pozitif ve negative her iki grupta klinik T ve N evresinin surveye anlamlı etkisi saptanmadı (p>0.05).
-Opere olan gruptai cerrahi sınır pozitifliği ve visseral plevra invazyon varlığının her iki grup için de (TTF1 +/-) surveye anlamlı etkisi saptanmadı(p>0.05).
-TTF1 değişkeninden bağımsız olarak; TNM evresi, birden çok organ metastazı, klinik N evresi, küratif tedavi uygulanmış olması, cerrahi tedavi tipi (lobektomide en yüksek, pnömonektomide en düşük olmak üzere) parametrelerinin ayrı ayrı sağkalıma anlamlı katkısı olduğu saptandı (p<0.05).
-EGFR mutasyonu bakılan 21 hastadan (17 negatif, 4 pozitif) mutasyon pozitif olanlarda sağkalım 70 hafta iken diğerlerinde 37.8 hafta saptandı ancak istatistiksel olarak anlamlı değildi (p=0.17).
-ALK mutasyonu bakılan 16 hastadan (14 negatif, 2 pozitif) ALK pozitifliğinin sağkalıma etkisi saptanmadı (p>0.05).

SONUÇ: -Bir üçüncü basamak palyatif bakım ünitesinde takip edilen non-squamous KHDAK tanılı geniş ölçekli bir hasta grubunda yapılan retrospektif incelemede TTF-1 pozitifliğinin daha iyi sağkalımla ilişkili olduğu saptandı.

Anahtar Kelimeler: KHDAK, TTF-1,Prognoz

SS-009

2008 – 2012 YILLARI ARASINDA TÜRKİYE'DE MALİGN MEZOTELYOMA ÖLÜMLERİNİN JOİNPOİNT REGRESYON ANALİZİ

Selma Metintaş[1], Güntülü Ak[2], Muzaffer Metintaş[2]

[1]Eskişehir Osmangazi Üniversitesi Akciğer ve Plevra Kanserleri Uygulama ve Araştırma Merkezi; Tıp Fakültesi Halk Sağlığı A.D.
[2]Eskişehir Osmangazi Üniversitesi Akciğer ve Plevra Kanserleri Uygulama ve Araştırma Merkezi; Tıp Fakültesi Göğüs Hastalıkları A.D.

GİRİŞ: Türkiye'de diğer kanser verilerinde olduğu gibi malign mezotelyoma sürveyansıyla ilgili veri bulunmamaktadır. IARC'nin Türkiye için yaptığı malign mezotelyoma insidensi projeksiyonu, erkeklerde yüzbinde 0.7, kadınlarda 0.3 olarak bildirilmiştir. Asbest temasının yoğun olduğu bölgelerden bildirilen sonuçlar ise sorunun çok daha önemli boyutlarda olduğunu göstermektedir. Çalışmanın amacı Türkiye'de malign mezotelyomaya bağlı ölüm hızlarındaki değişimi araştırmaktır.

MATERYAL VE METOD: Yayınlanmış olan Türkiye Asbest Kontrolü Stratejik Planı sonuçlarından 2008 – 2012 yılları arasında yaşa ve cinse özel malign mezotelyoma ölüm hızları alındı. Dünya Sağlık Örgütü'nün 2000 yılı standart dünya nüfusu alınarak yaşa ve cinse özel standardize malign mezotelyoma ölüm hızları hesaplandı. Ölüm hızları yüzbin kişide hız olarak ifade edildi. Yaşa ve cinse göre malign mezotelyoma ölüm hızlarının çalışılan zaman diliminde hangi yıllar arasında istatistiksel olarak anlamlı değişim gösterdiğini saptamak için Joinpoint Regresyon Analizi kullanıldı. Ölüm hızındaki değişimin (azalma veya artma) olduğu en uygun nokta belirlendi. Yıllık yüzde değişimi Possion dağılımına dayalı Generalized Lineer Model ile her bir trend için hesaplandı.

BULGULAR: Bu süre içinde raporda belirtildiği üzere malign mezotelyomaya bağlı 5,617 ölüm bulunmaktaydı. Bunların %57.7 (n=3241)'si erkek, %42.3 (n=2376)'ü kadındı. Malign mezotelyomanın ortalama kaba ölüm hızı genelde 2008'de 1.42/100,000 ölüm iken 2012'de 1.51 /100,000; bu süreçteki ortalama kaba ölüm hızı ise 1.84/100,000'tü. Bu değerler erkekler için 2008'de 1.86 /100,000 ve 2012'de 1.92 /100,000, ortalama 1.86; kadınlar için 2008 ve 2012'de 1.14/100,000, ortalama 1.49 idi. Malign mezotelyomanın yaş-spesifik standardize ölüm hızı genelde 3.89/100,000; erkekte 2.08 ve kadında 1.86 idi. Malign mezotelyoma ölüm hızlarında 2008 ve 2012 yılları arasında anlamlı bir artış görülmedi ($p=0.70$). Erkekte malign mezotelyoma ölüm hızının yıllık artış hızı istatistiki anlamlılık göstermeyen %2.7'lik bir artış gösterdi ($p>0.05$). Bu süreçte kadınlarda malign mezotelyoma ölüm hızında hiç değişiklik olmadı ($p>0.05$).

SONUÇ: Yetersiz bir zaman diliminde değerlendirme yapılmış olmasına rağmen, son 5 yılda Türkiye'de malign mezotelyomaya bağlı ölümler, anlamlı bir artış ya da azalış göstermemiştir. Değişimin daha iyi gözlenebilmesi için Türkiye gibi çevresel asbest temasının halen devam ettiği ülkelerde sürveyansa ihtiyaç vardır.

Anahtar Kelimeler: mezotelyoma, Joinpoint Regresyon Analizi, mortalite hızı

SS-010
AKCİĞER ADENO KANSER OLGULARINDA GEMSİTABİN-SİSPLATİN VE PEMETREKSED-SİSPLATİN KOMBİNASYONLARININ KARŞILAŞTIRILMASI

Figen Atalay, Müge Meltem Tor, Ceyda Yücel, Fatma Erboy, Bülent Altınsoy, Hüseyin Engin

Bülent Ecevit Üniversitesi Tıp Fakültesi Göğüs Hastalıkları Anabilim Dalı

AMAÇ: İleri ve lokal ileri evre akciğer adeno kanserinde gemsitabin (G) ve sisplatin(C) kombinasyonu ile pemetreksed(P) ve sisplatin kombinasyonlarının ilk 3 kürde tedavi yanıtının değerlendirilmesi.

GEREÇ-YÖNTEM: Histopatolojik olarak adeno kanser tanısı alan BEÜ TIP fakültesi torasik onkoloji konseyine sunulan, ECOG 0-2 performansında,olan daha önce kemoterapi uygulanmamış 37 olgu çalışmaya alındı. Olguların özellikleri tabloda görülmektedir.

BULGULAR: Tabloda hastaların genel özellikleri ve ilk 3 kür sonrası kontrolde tedaviye yanıt verip tedavisi devam edenler ile tedavi değişikliği gereken olgular izlenmektedir. Mutasyon durumunun değerlendirildiği 20 olguda, mutasyonu (EGFR,ALK, ROS1) olan olgular (9 olgu) ile mutasyon saptanmayan olgular arasında ilk 3 kürde tedaviye yanıt açısından farklılık saptanmadı.

SONUÇ: Literatürde pemetreksed sisplatin kombinasyonunun uygulama kolaylığı ve yan etki azlığı gibi üstünlüklerinden dolayı gemsitabin sisplatin kombinasyonuna tercih edildiği bildirilmektedir. Bizim sonuçlarımız da bu bilgiyi doğrular nitelikte olup, iki kemoterapi rejimi arasında ilk 3 kürde etkinlik açısından bir farklılık göstermemiştir.

Anahtar Kelimeler: adeno,akciğer kanseri, gemsitabin, pemetreksed, sisplatin

Hastaların genel özellikleri

	Gemsitabin-Sisplatin	Pemetreksed-Sisplatin	P
Cinsiyet E/K	13/4	11/9	0.309
Yaş ortalaması	56.88±7.381	59.75±10.711	0.537
Evre IIIB/Evre IV	4/13	4/16	1.000
EGFR mutasyon olan /olmayan	4/7	2/5	
ALK mutasyon olan/olmayan	1/7	1/5	
Ros1	0/6	1/4	
İlk 3 kürde yanıt verip tedaviye devam edilen olgular	12/17	11/20	0.683

SS-011

KÜÇÜK HÜCRE DIŞI EVRE 3B VE EVRE 4 AKCİĞER KANSERİ VE KRONİK OBSTRÜKTİF AKCİĞER HASTALIĞI BULUNAN OLGULARDA BİLEŞİK DEĞERLENDİRME SONUÇLARI İLE MORTALİTE İLİŞKİSİNİN BELİRLENMESİ

Murat Yıldız, Ülkü Yılmaz, Derya Özaydın, Tuba İnal Cengiz, Pınar Akın Kabalak

Ankara Atatürk Göğüs Hastalıkları ve Göğüs Cerrahisi Eğitim ve Araştırma Hastanesi, Ankara

GİRİŞ: İleri evre küçük hücre dışı akciğer kanseri (KHDAK) hastalarında mevcut tüm yeni tedavi modellerine karşın beklenen yaşam süresi kısadır. Sağ kalım oranları düşük olan bu hasta grubunda, prognostik faktörlerin bilinmesi en iyi tedavi seçeneğinin belirlenmesine yardımcı olmaktadır. Patofizyolojisinde kronik inflamasyonun başrol oynadığı KOAH, bu hasta grubunda mortaliteyi arttıran önemli ve sık görülen bir komorbiditedir. Bu çalışmada Evre 3 ve 4 KHDAK tanısı alan olgularda, KOAH varlığının, nutrisyonel durum, komorbidite indeksi ve yaşam kalitesi değerlendirme ölçekleri eşliğinde mortalite üzerine etkisini değerlendirilmesi amaçlanmıştır.

MATERYAL-METOD: KHDAK tanılı evre 3B ve evre 4 olan toplamda 101 hasta dahil edildi. Birleşik değerlendirme kapsamında her hasta için kaydedilen, Mini nutrisyonel test (MNT), Charlson komorbidite indeksi (CCI), Fat Free mass indeks (FFMI), Nutritional risk screening (NRS 2002), European Organization for Research and Treatment of Cancer (EORTC), Quality of Life (QOL) Group (EORTC QLQ-C30) yaşam kalitesi ölçekleri eşliğinde KOAH olan ve olmayan her iki hasta grubunda sağkalım analizleri yapıldı.

BULGULAR: Her iki gruba ait demografik özellikler Tablo 1.de belirtilmiştir. KOAH'lı grupta toplam sağkalım ortalama 85 gün iken, KOAH olmayanlarda bu süre 109 gün olarak saptandı ($p=0.24$). KOAH'lı evre 4 hastalarda, ortalama sağkalım 69,6 gün iken, KOAH'lı olmayanlarda bu süresi 93,8 gün olarak bulunmuştur ($p>0.05$). KOAH'lı grup, 2014 GOLD klavuzuna göre A, B ve D olarak evrelendiğinde gruplar arasında sağkalım açısından anlamlı fark saptanmadı ($p>0.05$). Her iki grupta NRS 2002'ye göre sağkalım açısından istatistiksel olarak anlamlı bir farklılık saptanmamıştır ($p<0,05$). KOAH'lı olgularda ortalama FFMI 19 kg/m2, olmayanlarda 19,3 kg/m2 idi. Tüm hastalarda vefat eden grupta ortalama FFMI değerleri (18,11 kg/m2) anlamlı derecede düşük saptandı ($p<0,05$). KOAH'lı grupta MNT sonuçlarına göre skoru normal olanlarda yaşam süresi daha uzun olmakla beraber gruplar arasında anlamlı farkı saptanmadı ($p>0.05$). Her iki grupta CKI'ne göre sağkalım açısından istatistiksel olarak anlamlı bir farklılık bulunmamaktadır ($p>0,05$).

SONUÇ: Lokal ileri ve ileri evre KHDAK hastalarında KOAH varlığının bileşik değerlendirme indeksleri eşliğinde prognoz üzerine etkisi bulunmaktadır. Kas yıkımının göstergesi olan FFMI ise güçlü bir prognostik faktördür.

Anahtar Kelimeler: KHDAK, KOAH, komırbidite, nutrisyonel değerlendirme

SS-012
KÜÇÜK HÜCRELİ DIŞI AKCİĞER KANSERİNDE YENİ (8.) EVRELEME: YENİ T TANIMLAYICILARI SAĞKALIMI DAHA İYİ Mİ BELİRLİYOR?

Akif Turna, Volkan Kara, Ezel Erşen, Burcu Kılıç, Kamil Kaynak

İstanbul Üniversitesi Cerrahpaşa Tıp Fakültesi Göğüs Cerrahisi Anabilim Dalı, İstanbul

GİRİŞ-AMAÇ: Küçük hücreli dışı akciğer kanserli (KHDAK) olgularda evre, hem en iyi tedaviyi belirlemede hem de hastaların tedavi sonrası sağkalımlarını belirlemede çok önemli ve vazgeçilmezdir. Şu ana kadar kullanılan 7 evreleme sistemi de mükemmellikten uzak kalmıştır. Yeni önerilen 8. Evrelemede T faktörleri daha ayrıntılı belirtilmiştir ve bu evrelemenin sağkalımları bir öncekine göre çok daha iyi belirleyeceği öngörülmektedir. Amacımız, opere ettiğimiz olgulardaki sağkalımları yeni T faktörleri için öngörülen kriterlere göre irdeleyerek sağkalım açısından belirleyiciliğini sorgulamaktır.

HASTALAR VE YÖNTEMLER: Anabilim Dalı'mızda Ocak 2002 ile Temmuz 2013 arasında KHDAK tanısı ile opere edilen ya da daha sonradan KHDAK tanısı alan ve anatomik rezeksiyon yapılan 398'i erkek, 84'ü bayan toplam 483 olgu irdelendi. Güncel (7.) evrelemeye göre hastaların 190'ı (%39.3) evre I(IA ve IB), 196'i (%40.6) evre II(IIA ve IIB), 89'u (%18.4) evre IIIA iken 8'i(%1.7) evre IV idi. Hastalarda, evre IA, 3 cm'den küçük PET-BT'de mediastinal lenf gangliyonu tutulumu olmayan hastalar dışında hepsine mediastinoskopi ya da videomediastinoskopi yardımlı lenfadenektomi (VAMLA) yapıldı. Hastalar, ameliyat sonrası ortalama 43.9 ay takip edildi. Sağkalım analizleri Kaplan-Meier testi, etkin evre parametrelerinin karşılaştırılması log-rank ve Cox testleri ile yapıldı.

BULGULAR: Toplam olarak 7 olgu kaybedildi (%1.4). Tüm hastaların ortalama sağkalımı 85.8 ay (%95 güvenilirlik aralığı;79.1-92.5 ay) olarak hesaplandı. Sağkalıma etki ettiği bildirilen 7. evreleme'ye göre T faktörü sağkalımı belirleyici olarak saptandı (p=0.03). Ayrıca, N1, multipl istasyon N1, N2 ve multipl istasyon N2 bulunması da sağkalımı belirleyici bulundu (p'ler sırası ile; 0.002, 0.2, 0.01, 0.01). Önerilen yeni (8.) evrelemeye göre yeniden düzenlenen T faktörlerine (T1a, T1b, T1c, T2a, T2b, T3, T4) göre sağkalım analizi yapıldığında, sağkalımın çok daha iyi tabakalandığı izlendi (p=0.001; Şekil 1). Çok değişkenli irdeleme ile de bu yeni T faktörlerinin sağkalımı istatistiksel olarak anlamlı ölçüde belirlediği görüldü (p=0.01). Yeni evrelemeye göre IA olan hastaların 5 yıllık sağkalımlarının %84 olduğu (Ortalama sağkalım: 92 ay (%95 güvenilirlik aralığı: 77.3-107.4 ay) görülmüştür.

SONUÇ: Yeni (8.) evrelemenin T faktörlerinin sağkalımı daha iyi belirlediği, dolayısı ile, en iyi tedavinin belirlenmesi ve sağkalımı öngörmede daha etkin olduğu saptanmıştır. En erken evre de (Evre IA), diğer bir çok kanser türünde olduğu gibi çok iyi sağkalımı işaret etmektedir.

Anahtar Kelimeler: Akciğer kanseri, yeni evreleme, T faktörü, sağkalım, rezeksiyon

Şekil1

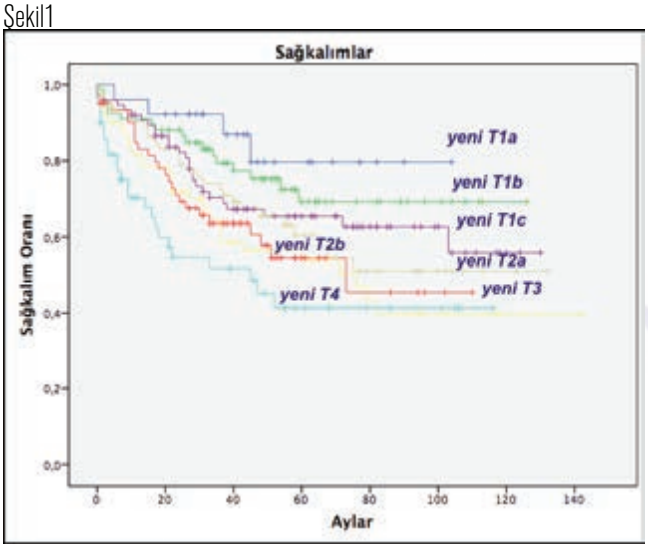

8. Evrelemede Önerilen T Faktörlerine Sağkalımlar

SS-013

İNDÜKSİYON TEDAVİSİ SONRASI CERRAHİ UYGULANAN KHDAK DE PATOLOJİK TAM(YPT0N0) /TAMA YAKIN YANIT (YPT1AN0) SAPTANAN OLGULARDA UZUN DÖNEM YAŞAM SONUÇLARI

Hüseyin Melek[1], Adalet Demir[2], Hasan Volkan Kara[3], Gamze Çetinkaya[1], Mehmet Muharrem Erol[1], Berker Özkan[2], Ahmet Sami Bayram[1], Akif Turna[3], Alper Toker[2], Cengiz Gebitekin[3]

[1]Uludağ Üniversitesi, Tıp Fakültesi, Göğüs cerrahisi Anabilim Dalı
[2]İstanbul Üniversitesi, İstanbul Tıp Fakültesi, Göğüs cerrahisi Anabilim Dalı
[3]istanbul Üniversitesi, Cerrahpaşa Tıp Fakültesi, Göğüs cerrahisi Anabilim Dalı

AMAÇ: Bu çalışmanın amacı klinik lokal ileri evre küçük hücreli dışı akciğer karsinomu (KHDAK) nedeniyle kemoterapi veya kemoradyoterapi sonrasında akciğer rezeksiyonu uygulanan ve patolojik tam yanıt(pTY-ypTONO) veya tama yakın yanıt (pTYY-ypT1aNO) saptanan hastalarda sağ kalım sonuçlarını tespit etmektir.

MATERYAL-METOD: Üç ayrı merkezde 1996 ile 2015 yılları arasında klinik lokal ileri evre KHDAK tanısıyla indüksiyon tedavisi sonrası akciğer rezeksiyonu uygulanmış 649 hastanın verileri prospektif olarak kaydedildi ve retrospektif olarak incelendi. Hastaların 408'ine (%62.9) kemoterapi, 241'ine (%37.1) kemoradyoterapi verildi. Patolojik piyeste tümör hücresi saptanmayan hastalar tam yanıt olarak değerlendirildi. Patolojik tam yanıt tespit edilen 80(%12,3) hasta, tama yakın yanıt tespit edilen 69 (%10.6) hasta olmak üzere toplam 149 hasta çalışma grubumuzu oluşturdu. Morbidite, 90 gün mortalite, uzun dönem sağkalım ve prognostik faktörler analiz edildi.

BULGULAR: Hastaların 142'si erkek, 7'si kadın, ortalama yaş 57.4 (33-85)idi. İndüksiyon tedavisi 66 (%44,3) hastada kemoterapi, 83 (%55,7) hastada kemoradyoterapiydi. Akciğer rezeksiyonu olarak yedi hastada (%4.7) segmentektomi,110 hastada (%73.8) lobektomi, 16 hastada (%10.7) sleeve lobektomi veya bronkoplasti, 16 hastada (%10.7) pnömonektomi uygulandı. Morbidite oranı %30.9 (pTY=%31,2; pTYY=%30.4), mortalite oranı %4 (pTY=%3.7; pTYY=%4.3). Beş yıllık sağ kalım oranı pTY'ta %69, pTYY'de %51di ($p<0.035$).

SONUÇ: Bu çalışmada, lokal ileri evre akciğer kanserli hastalarda indüksiyon tedavisi sonrası cerrahi ile patolojik tam yanıt saptandığında oldukça iyi sağ kalım elde edildiği gösterilmiştir. Ancak preoperatif klinik değerlendirme ile tam/tama yakın yanıt ayırımı yapabilmek mümkün değildir.

Anahtar Kelimeler: neoadjuvan tedavi, indüksiyon tedavi, kemoterapi, radyoterapi, cerrahi tedavi, tam yanıt

SS-014

OPERE EDİLMİŞ T1 AKCİĞER ADENOKARSİNOMLARINDA PATOLOJİK VE RADYOLOJİK DEĞERLENDİRMELERİN PROGNOZ ÜZERİNE ETKİLERİNİN BELİRLENMESİ

Süleyman Ceyhan[1], Halide Nur Ürer[2], Levent Cansever[1], Mehmet Tutar[3], Yaşar Sönmezoğlu[1], Hasan Akın[1], Deniz Sansar[1], Celalettin İbrahim Kocatürk[1], Seyyid İbrahim Dinçer[1], Mehmet Ali Bedirhan[1]

[1]Yedikule Göğüs Hastalıkları Ve Göğüs Cerrahisi Eğitim Ve Araştırma Hastanesi, Göğüs Cerrahisi Kliniği, İstanbul
[2]Yedikule Göğüs Hastalıkları Ve Göğüs Cerrahisi Eğitim Ve Araştırma Hastanesi, Patoloji Bilim Dalı, İstanbul
[3]Yedikule Göğüs Hastalıkları Ve Göğüs Cerrahisi Eğitim Ve Araştırma Hastanesi, Radyoloji Bilim Dalı, İstanbul

GİRİŞ: Akciğer kanseri dünyada en sık rastlanan ve mortalitesi en yüksek kanserlerden birisidir. Çalışmamızda KHDAK nedeniyle opere edilmiş hastalardan postoperatif patolojisi evre-I(T1) adenokarsinom saptananlarda histopatolojik tip, görüntüleme (PET-BT) ve radyolojik tümör tanımlayıcıları kullanılarak prognostik etkilerini değerlendirmeyi amaçladık.

GEREÇLER VE YÖNTEM: İkibinsekiz-2013 yılları arasında ameliyat edilmiş ve postoperatif patoloji sonucu T1 ve adenokarsinom (≤3.0 cm) alt gruplarını değerlendiren 78 olgu retrospektif olarak incelendi. Neoadjuvan tedavi almış, İkinci Primer tümörü ve uzak metastazlı olgular, eksploratif torakotomide kalan ve inkomplet rezeksiyon yapılan olgular çalışmadan çıkarıldı. Adenokarsinom paternleri lepidik, asiner, papiller, solid, mikropapiller olarak sınıflandırıldı. Görüntüleme bulguları kitlenin kenar kontur görünümüne göre düzgün/düzensiz, radyolojik komponent tanımlayıcısı olarak solid/semi-solid şeklinde sınıflandırıldı. PET-BT bulgularında kitle SUVmax değeri belirtilmiş olup, mediastinal tutulum N0/N1/N2 olarak sınıflandırıldı.

BULGULAR: Olguların patern dağılımları; 11 olgu (%14,1) lepidik, 44 olgu (%56,4) asiner, 3 olgu (%3,8) papiller, 20 olguda (%25,6) solid, 20 olguda (%25,6) mikropapiller patern şeklinde bulundu. Histolojik paternin SUVmax değerleri üzerindeki etkileri çoklu olarak karşılaştırıldığında, solid ile lepidik patern arasında istatistiksel anlamlı SUVmax ilişkisi saptandı (p: 0,027). Ortalama SUVmax değerlerine bakıldığında; en yüksek SUVmax solid paternde (ort. 10,54) izlenirken, en düşük SUVmax lepidik paternde (ort. 5,79) saptandı (p: 0,027). Radyolojik komponente göre 66 olguda (%84,6) solid, 12 olguda (%15,6) semi-solid görünüm saptandı. Mediastinal lenf nodu tutulumu 66 olguda (%84,6) N0, 9 olguda (%11,5) N1, 3 olguda (%3,8) N2 saptandı. Sağkalımı etkileyen faktörlerin tek değişkenli analizi yapıldığında; yaş>65 olması, radyolojik solid komponentli tümörler ve solid paterne sahip olgularda daha düşük sağkalım izlendi. Çok değişkenli analizde; bu faktörlerin sağkalım üzerinde anlamlılığını kaybetmedikleri görüldü. Sağkalımı en kuvvetli etkileyen değişkenin histopatolojik patern (p: 0,005) olduğu saptandı.

SONUÇ: Olguların %85'i N0 olduğundan N faktörünün prognostik önemi gösterilemedi; ancak solid komponent yüksek olan olgularda perioperatif detaylı, loba spesifik lenf nodu disseksiyonu yapılması önemlidir. İleri yaş (>65 yaş) hastalarda prognozun kötü olduğu düşünüldüğünde, bu grupta fizyolojik ve respiratuvar olarak tolere ettiğinde anatomik rezeksiyon düşünülebilir.

TARTIŞMA: Akciğer adenokarsinomlarında farklı morfolojik paternler bir arada bulunur. İnvaziv adenokarsinom subgruplarında asiner, lepidik, papiller, mikropapiller, solid olarak belirtilmiştir. Literatürde solid ve mikropapiller tiplerin düşük sağkalım ve yüksek N2 insidansına sahip olduğu bildirilmiş, solid büyüme paterni yüzdesi ile SUVmax arasında pozitif bir ilişki saptanmıştır.

Anahtar Kelimeler: adenokarsinom, patoloji, prognoz, radyoloji

SS-015

AKCİĞER KANSERİNE EŞLİK EDEN PLEVRAL EFFÜZYONLARDA, BENİNG-MALİGN AYIRIMINDA PLEVRAL SIVI BİYOKİMYASAL ÖZELLİKLERİNİN DEĞERİ

Sami Deniz[1], Zübeyde Gülce[1], Jülide Çeldir Emre[3], Yusuf Aydemir[2], Dursun Alizoroğlu[1], Ahmet Emin Erbaycu[1]

[1]Dr Suat Seren Göğüs Hastalıkları ve Cerrahisi Eğitim ve Araştırma Hastanesi, İzmir
[2]Sakarya Üniversitesi, Göğüs Hastalıkları
[3]Turgutlu Devlet Hastanesi, Turgutlu, Manisa

GİRİŞ: Akciğer kanserli hastalarda plevral effüzyon sıklıkla karşılaşılan bir durumdur. Plevral effüzyon tümörün direkt plevraya invazyonu ile malign karakterde olabileceği gibi, lenfatik drenajın bası ile engellenmesi, postobstruktif pnömoni veya atelektazi gibi sebeplere bağlı benign vasıfta da olabilir. Sıvının malign-benign ayırımı tedavi kararı açısından çok önemlidir, çünkü malign sıvılar inoperabilite kriteri olarak kabul edilir. Ancak bu ayırım klinik olarak mümkün değildir ve invazif işlemler ile sıvının sitolojik incelemesi gerekebilir. Çalışmamızda malign ve bening karakterde olan plevral sıvıların labaratuar inceleme sonuçları arasında farklılık olup olamadığının değerlendirilmesi amaçlandı.

METOD: Akciğer kanseri tanısı patolojik olarak konulmuş, plevral effüzyonu olan hastalar retrosepektif olarak değerlendirildi. Plevral sıvı sitolojik incelemesi ile malign veya benign kesin tanısı olan 135 hasta çalışmaya dâhil edildi. Sıvıların klinik, biyokimyasal özellikleri karşılaştırıldı.

SONUÇLAR: Hastaların 104'ü erkek, 31'i kadın ve yaş ortalaması 63.5±11.4 idi. En sık adenokarsiom (%56), ikinci sıklıkta skuamoz hücreli karsinom (%20) saptandı. %58.5 hastada sağ plevral effüzyon mevcuttu. Kadınlarda malign effüzyon oranı daha fazlaydı. (M/B; K:21/10, E:48/56). Plevra Sıvısı Albumin, protein, RBC ve Htc değerleri malign grupta daha yüksek olmak üzere, anlamlı farklılık saptandı (Sırasıyla p:0.001, 0.018, 0.009, 0.016). Albumin için kesim noktası, 2.85 ve OR: 2.02, Htc için, 4.7 ve OR: 6.25, RBC için, 300 ve OR: 6.25, protein için, 4.45 ve OR: 2.08 olarak saptandı.

SONUÇ: Malign plevral effüzyonları benign lezyonlardan ayırmada sıvı sitolojisi ile tanı konulamayan hastalara ileri invaziv işlemler gereklidir. Çalışmamızda sıvıda albumin, Htc, RBC ve protein yüksekliğinin malign effüzyon olasılığını artırdığı tesbit edilmiştir.

Anahtar Kelimeler: Plevral Effüzyon, akciğer kanseri, sıvı biyokimyası

SS-016
AKCİĞER ADENOKARSİNOMUNDA MUTASYON SAPTANAN VE SAPTANMAYAN GRUPLARIN KARŞILAŞTIRILMASI; ÇOK MERKEZLİ ÇALIŞMANIN ERKEN ANALİZ SONUÇLARI

Şenay Yılmaz

Türkiye Akciğer Kanseri Mutasyon Analizleri Çalışma Grubu adına

GİRİŞ: Bu çalışmada, Türkiye geneli için akciğer adenokanserli olgularda mutasyon analizlerini konu alan bir araştırmanın erken sonuçları analiz edilmiştir.

GEREÇLER VE YÖNTEM: Türkiye'nin farklı illerinden 11 merkez tarafından izlenen toplam 956 hastanın demografik özellikleri, epidermal büyüme faktörü reseptörü (EGFR), anaplastik lenfoma kinaz (ALK) ve c-ros onkogen 1 reseptör tirozin kinaz (ROS1) mutasyon analizleri, mutasyon durumlarına göre ilişkili olduğu parametreler ve tedavi durumları değerlendirildi.

BULGULAR: Hastaların ortalama yaşı 60,7±9,8 yıl olup, 739 (%77.3)'u erkek, 217 (%22.7)'si kadın idi, 689 (%89.3)'unda sigara içme öyküsü, 262 (%27.4)'sinde asbest temas öyküsü ve 127 (%13.3)'sinde asbest temasına bağlı radyolojik bulgular mevcuttu. EGFR mutasyonu, analiz yapılan 944 hastanın 144 (%15.3)'ünde, ALK pozitifliği %3.8 (30/790)'inde, ROS1 pozitifliği %1.6 (6/377)'sında saptandı.Veri değerlendirme süresinde ölen hasta sayısı 328 (%34.3) idi. EGFR ve ALK mutasyonu bakılan 789 hastanın 112 (%14.2)'sinde yalnız EGFR pozitifliği, 29 (%3.7)'unda yalnız ALK pozitifliği,1 olguda ise EGFR ve ALK birlikte pozitifliği saptandı. ALK pozitif grupta (52.79±12.61 yıl) yaş ortalaması mutasyon olmayan (60.99±9.38 yıl) ve EGFR mutasyonu olan gruba (60.48±11.5 yıl) göre anlamlı olarak düşük saptandı ($p<0.001$). Asbest teması nedeniyle gelişen radyolojik bulguların varlığı ALK pozitif grupta (%27.6), EGFR pozitif grup (%21.4) ve mutasyon negatif gruba (%13.1) göre daha sık iken ($p=0.011$), EGFR pozitif grupta da mutasyon olmayan gruba göre daha sıktı ($p=0.020$). EGFR mutasyonu olan 96 hastadan 70 (%72.9)'ine erlotinib tedavisi verilmişken, ALK pozitif olan 15 hastadan 13 (%86.7)'üne krizotinib tedavisi verilmişti. Ön değerlendirmelere göre ortanca yaşam süresi erlotinib alan grupta (7 ay) almayan gruba (4 ay) göre daha uzundu ($p=0.019$). Ancak henüz çalışmanın erken döneminde olduğundan bu veriler gerçek yaşam süresini değerlendirmek için yetersizdir.

SONUÇ: Mutasyon analizlerinin belli bir grupta saptanması, söz konusu tedavinin yararlı olabileceği grupların daha açık belirlenmesini gerekli kılmaktadır. Çalışmamızın ön verileri, çalışma sonuçlandığında önemli değerlendirmeler yapmamıza imkân sağlayacaktır.

[1]Türkiye Akciğer Kanseri Mutasyon Analizleri Çalışma Grubu: Mehmet Karadağ, Nilgün Yılmaz Demirci, Derya Kızılgöz, Pınar Akın Kabalak, Ülkü Yılmaz, Muzaffer Metintaş, Güntülü Ak, Özge Aydın Güçlü, Akın Öztürk, Berna Kömürcüoğlu, Berna Akıncı Özyürek, Tuğçe Şahin Özdemirel, Tuba İnal Cengiz, Yurdanur Erdoğan, Sedat Altın, Gülşah Günlüoğlu, Gaye Ulubay, Pinar Çelik, Adil Zamani, Dursun Tatar, Murat Kavas, Selma Metintaş

Anahtar Kelimeler: akciğer adenokarsinomu, mutasyon analizi, EGFR, ALK

SS-017

CERRAHİ UYGULANAN LOKAL İLERİ EVRE AKCİĞER KANSERLİ HASTALARDA NEOADJUVAN TEDAVİ SÜRECİNDE VÜCUT KİTLE İNDEKSİ DEĞİŞİMİNİN MORBİDİTE, MORTALİTE, UZUN-DÖNEM YAŞAM VE PATOLOJİK TAM YANIT ÜZERİNE ETKİLERİ

Gamze Çetinkaya[1], Adem Deligönül[2], Hüseyin Melek[1], Ender Kurt[2], Mehmet Muharrem Erol[1], Ahmet Sami Bayram[1], Türkan Evrensel[1], Cengiz Gebitekin[1]

[1]Uludağ Üniversitesi, Tıp Fakültesi, Göğüs cerrahisi Anabilim Dalı
[2]Uludağ Üniversitesi, Tıp Fakültesi, Tıbbi Onkoloji Anabilim Dalı

AMAÇ: Bu çalışmanın amacı lokal ileri evre akciğer karsinomu (KHDAK) nedeniyle neoadjuvan tedavi sonrası cerrahi uygulanmış hastalarda vücut kitle indeksi (VKİ) ve tedavi sırasındaki değişimi ile patolojik tam yanıt oranı ve sağ kalım sonuçları arasındaki etkileşimi tespit etmektir.

MATERYAL-METOD: Kliniğimizde 2011 ile 2015 yılları arasında klinik lokal ileri evre KHDAK tanısıyla neoadjuvan tedavi sonrası akciğer rezeksiyonu uygulanmış 119 hastanın verileri prospektif olarak kaydedildi ve retrospektif olarak incelendi. Hastaların 85'ine (%71,4) kemoterapi, 34'üne (%28,6) kemoradyoterapi verildi. Patolojik piyeste tümör hücresi saptanmayan hastalar tam yanıt olarak değerlendirildi. VKİ kemoterapi öncesinde ve cerrahi öncesinde hesaplandı. VKİ ile tam yanıt gelişimi, morbidite, 90 gün mortalite, sağkalım ve prognostik faktörler karşılaştırıldı.

BULGULAR: Hastaların 109'u erkek, 10'u kadın, ortalama yaş 59,4 (31-74) idi. Hastaların tedavi öncesi ortalama VKİ 25,3 (17-39), cerrahi öncesi ortalama VKİ 25,4 (17-38) idi. Tedavi süresince hastaların 65'inde (%54,6) VKİ'nin değişmediği, 32'sinde (%26,9) arttığı, 22'sinde (%18,5) azaldığı tespit edildi. Hastaların 17'sinde patolojik tam yanıt (VKİ azalan 2 hasta da (%9); VKİ artan veya değişmeyen 15 hastada (%15,4), p=0,35) tespit edildi. Cerrahi sonrası morbidite oranı %33,6 (VKİ azalan hastalarda %45,4;VKİ artan veya değişmeyen hastalarda %31,p=0,14), mortalite oranı %3,3'tü (VKİ azalan hastalarda %4,5; VKİ artan veya değişmeyen hastalarda %3, p=0,56). Üç yıllık sağ kalım oranı %71'di (VKİ azalan hastalarda %55,6; VKİ artan veya değişmeyen hastalarda %76, p=0,029).

SONUÇ: Bu çalışma sonucunda neoadjuvant tedavi uygulanan hastalarda VKİ da negatif değişikliğin klinik sonuçlara negatif olarak yansıdığı gözlenmiştir. Vücut Kitle İndeksi değişmeyen veya artan hastalardaki olumlu sonuçlar tedavi sürecinde nütrisyonel desteğe dikkat edilmesi gerektiğini ortaya koymaktadır.

Anahtar Kelimeler: vücut kitle indeksi, neoadjuvan tedavi, kilo kaybı

SS-018
BİLGİSAYARLI TORAKS TOMOGRAFİSİNDE İNSİDENTAL NODÜL SIKLIĞI; AKCİĞER KANSERİ TARAMASINI NEGATİF ETKİLER Mİ?

Nalan Ogan, Ayşe Baha, Ebru Özan Sanhal, Aslıhan Alhan, Meral Gülhan

GİRİŞ-AMAÇ: Kansere bağlı ölüm nedenleri içinde birinci sırada olan akciğer kanserinde, tarama ve erken tanı büyük önem taşımaktadır. Günümüz için etkinliği gösterilmiş tek tarama aracı düşük doz bilgisayarlı tomografi (DDBT)'dir. Bu yöntemin en önemli dezavantajı yanlış pozitif sonuçlardır. Ülkemizde DDBT tarama yapıldığında nodül oranlarının daha yüksek olabileceği düşünülmekte fakat nodül sıklığına dair bir veri bulunmamaktadır. Bu çalışmada hastanemizde çekilen bilgisayarlı tomografilerde nodül sıklığının araştırılması amaçlandı.

GEREÇ-YÖNTEM: Hastanemizde son iki yıl içinde çekilmiş, radyoloji departmanı veri sistemine kayıtlı toraks bilgisayarlı tomografi (BT)'leri nodül varlığı açısından yeniden değerlendirmeye alındı. Her bir olgunun BT'si bir radyolog ve bir göğüs hastalıkları uzmanınca birlikte değerlendirildi. Olguların yaş, cins, nodül özellikleri (boyut, dansite, lokalizasyon) kaydedildi. Nodül özellikleri belirlenirken Fleishner Derneği'nin milimetrik ve subsolid nodül sınıflaması kullanıldı. Değerlendirmeye uygun kalitede çekilmiş BT'ler ve ≥18 yaş olgular alındı.

BULGULAR: Toplam 862 BT gözden geçirildi, 259 olgu mevcut kanser tanısı veya nodül değerlendirmesine engel olacak intratorasik patoloji varlığı nedeni ile değerlendirme dışı bırakıldı.Olguların 291'inde (%48.25) nodül saptandı.İkiyüzkırksekiz (%43,5) olguda ise ≥4mm nodül mevcuttu. Demografik özellikler ve nodül bulguları tablo1'de verildi.Nodül sıklığı erkeklerde daha yüksek oranda olmakla beraber istatistiksel anlam taşımamaktaydı. Yaşla birlikte nodül sıklığı arttığı görüldü (tablo2).Ellibeş yaş üstü olgularda nodül sıklığı %64,7 idi (p<0,001).

TARTIŞMA: DDBT taramanın, akciğer kanseri mortalitesinde azalma sağladığını gösteren tek kontrollü çalışma Amerika'da yapılan çok merkezli ulusal tarama çalışmasıdır. Bu çalışmada yüksek riskli olgular (>55 yaş, 30 p-yıl sigara öyküsü) tarama programına alınmış ve ≥4mm nodül oranı %27 bulunmuştur. Bu olguların da %96,4'ünde nodüllerin benign nedene bağlı olduğu görülmüştür.Çalışmanın en önemli tartışma konusu yanlış pozitif sonuçların bu derece yüksek olmasıdır. Bizim çalışmamızda sigara içme durumlarına bakılamadan sadece yaşa göre değerlendirildiğinde riskli grupta %64,7 nodül saptanmıştır. Bu oran pek çok tarama çalışmasından yüksektir.Çalışmamızın negatif yönü popülasyonun hastane başvurusu olan, sağlıklı toplumu tam olarak yansıtamayacak bir grup olması nedeniyle oranın olduğundan yüksek çıkma ihtimalidir.Radyolojik patoloji yaratacak sorunu olan olgular değerlendirmeye alınmadığı için bu yönde etkilenmenin çok yüksek olmadığı, öte yandan sigara içmeyen olguları da kapsadığı için negatif yönde etkinin de olabileceği düşünülmüştür.

SONUÇ: Ülkemizde insidental nodül sıklığı dünyada yapılan tarama çalışmalarında elde edilen rakamlardan yüksek bulundu.Bu durumun ülkemizde DDBT taramanın kitle taraması haline gelmesinde sorun oluşturacağı kanısına varıldı.

Anahtar Kelimeler: Bilgisayarlı Toraks Tomografisi, Nodül, Akciğer Kanseri Taraması

Tablo1

Değişken		Olgu sayısı (n)	%
Yaş	Ortalama	58,9 yaş±16,2	Range 18-96
	<55	213	35,3
	>55	390	64,7
	<40	92	15,3
	40-60	201	33,3
	>60	310	51,4
Cinsiyet	Kadın	256	42,5
	Erkek	347	57,5
Nodül	Var	291	48,25
	<4mm	43	
	≥4mm	248	
	Yok	312	51,75
Solid nodül	Total	184	30,5
	Tek nodül	119	64,7
	≥2 nodül	65	35,3
	4-6 mm	124	20,6
	6-8 mm	64	10,6
	>8 mm	36	6,0
Subsolid nodül	Total	104	17,2
	Tek nodül	78	75
	≥2 nodül	26	25
	Saf buzlu cam <5mm	40	6,6
	Saf buzlu cam ≥5mm	35	5,8
	Partsolid (solid<5mm)	24	4,0
	Partsolid (solid>5 mm)	3	,5

Olguların demografik özellikleri ve nodül bulguları.

Tablo 2

Yaş grubu	1 nodül n (%)	≥2 nodül n (%)	Toplam n (Grup içinde %)
<40	14 (%77,8)	4 (%22,2)	18 (%9,8)
40-60	34 (%63,0)	20 (%37,0)	54 (%29,3)
>60	71 (%63,4)	41 (%36,6)	112 (%60,9)
<55	31 (%68,9)	14 (%31,1)	45 (%24,5)
≥55	88 (%63,3)	51 (%36,7)	149 (%75,5)
Toplam	119 (%64,7)	65 (%35,3)	184 (%100)

Yaşa göre solid nodül sıklığı.

SS-019

KÜÇÜK HÜCRELİ DIŞI AKCİĞER KANSERİ CERRAHİ ÖNCESİ LENF NODU EVRELEMESİNDE, GÜNCELLENMİŞ AVRUPA GÖĞÜS CERRAHİSİ UZMANLARI DERNEĞİ (ESTS) KILAVUZUNUN GEÇERLİLİĞİ

Akif Turna[1], Hüseyin Melek[2], H.volkan Kara[1], Burcu Kılıç[1], Ezel Erşen[1], Kamil Kaynak[1]

[1]İstanbul Üniversitesi Cerrahpaşa Tıp Fakültesi Göğüs Cerrahisi Ana Bilim Dalı, İstanbul
[2]Uludağ Üniversitesi Tıp Fakültesi Göğüs Cerrahisi Ana Bilim Dalı, Bursa

GİRİŞ: Avrupa Göğüs Cerrahi Uzmanları Derneği (ESTS) cerrahi tedaviye potansiyel uygun küçük hücreli dışı akciğer kanseri (KHDAK) hastaların cerrahi öncesi lenf nodu evrelemesine yönelik mevcut kılavuzu yeni veriler ve bildirimler eşliğinde güncellenmiştir.Hasta seçimi ve cerrahi sonuçları optimalize etmeyi hedefleyen bu kılavuzun geçerliliğini iki merkezli çalışamamızla değerlendirmeyi hedefledik

METOD: Prospektif tutulan iki kilniğe ait veritabanı retrospektif olarak incelenmiştir. Ocak 2004 ile Kasım 2013 arasında küçük hücreli dışı akciğer kanseri (KHDAK) tanısıyla bilgisayarlı tomografi (BT) destekli Pozitron Emisyon Tomografisi (PET) çekilen hastalar dahil edilmiştir. Preoperatif mediastinal evreleme, mediastinoskopi veya videomediastinoskopi ile yapılmıştır. Periferal yerleşimli, adenokarsinom dışı cT1NO KHDAK hastaları rutin olarak cerrahi yöntemlerle mediastinal evrelenmiştir. Cerrahi rezeksiyon video yardımlı cerrahi(VATS) veya torakotomi ile mediastinal hastalık negatif sonuçlanan hastalar yapılmıştır. Mediastinal lenf nodu tutulumu hastalık pozitif hastaların (N2) bir kısmı neoadjuvan kemoradyoterapi sonrası uygun olması halinde cerrahiye yönlendirilmiştir. Çalışmamızda mediastinal evreleme ve sonuçları evreleme kılavuzundaki önerilerle mukayese edildi (T1–2 NO tümörde direkt, diğerlerinde PET-BT ve ek cerrahi evreleme sonucuna göre cerrahi yapılması). Bu sonuçlar eşliğinde kılavuzun geçerliliği test edilmiştir. Ortalama takip süresi 34 aydır. Hasta sağkalımları Kaplan- Meier yöntemiyle analiz edilmiştir.

SONUÇLAR: Bu çalışma grubunda 170 hastada (%29,8) mediastinal lenf nodu metaztazı saptanmıştır. Toplamda 397 hastaya cerrahi rezeksiyon yapılmıştır. Eğer kılavuz uygulanmamış olsa idi 451 hastaya cerrahi yapılması gerekecekti. Mediastinaskopi ise 501 hastaya uygulanmış, 137 hastada (%25) mediastinal hastalık tanısı konulmuş olacaktı. Sensitivite, spesifite, pozitif ve negatif prediktif değerler sırasıyla %81, %100, %100, %92 olarak hesaplanmıştır.Hastaların 5 yıllık sağkalımı %65.5, ortalam sağkalım 97.1 aydır (%95 Güven aralığı: 89-104)

TARTIŞMA: KHDAK cerrahi tedavisinde güncellenmiş Avrupa Göğüs Cerrahi Uzmanları Derneği (ESTS)nin preoperatif lenf nodu evrelemesi kılavuzuna uygun hasta seçimi önemlidir. İki merkezli hasta sonuçlarımız kılavuza uygun hasta seçiminin cerrahi sonrası başarılı sağkalım sonuçların elde edildiğini göstermiştir.

Anahtar Kelimeler: KHDAK, küçük hücreli dışı akciğer kanseri, mediastinal evreleme, PET, Mediastinoskopi, göğüs cerrahisi

SS-020
SUBSANTİMETRİK PULMONER NODÜLLERDE VATS

Göktürk Fındık[1], Selma Mine Kara Apaydın[1], Şevki Mustafa Demiröz[1], Koray Aydoğdu[1], Funda İncekara[1], Hakan Ertürk[2], Sadi Kaya[1]

[1]Atatürk Göğüs Hastalıkları ve Göğüs Cerrahisi Eğitim ve Araştırma Hastanesi, Göğüs Cerrahisi, Ankara
[2]Atatürk Göğüs Hastalıkları ve Göğüs Cerrahisi Eğitim ve Araştırma Hastanesi,Radyoloji, Ankara

Torakoskopi, ilk olarak 1910 yılında tanısal amaçlı kullanılmaya başlanmıştır. Daha sonra cerrahi ekipmanlar ve video monitorizasyonu da eklenerek cerrahi teknikler geliştirilmiştir ve zamanla torakoskopik pulmoner rezeksiyonların önü açılmıştır. Günümüzde pulmoner nodüllere video yardımlı torakoskopik cerrahi uygulaması(VATS) ile rezeksiyon giderek yaygınlaşmaktadır.Temel olarak VATS ile parsiyel pulmoner rezeksiyonlar; metastatik tümörler veya preoperatif doku tanısı almamış nodüllerin eksizyonunda rutin olarak kullanılmaya başlanmıştır. VATS ile yapılan bu operasyonların güvenilirliği giderek daha önemli bir rol almaya başlamıştır, ancak bazı nodüllerin torakoskopik olarak saptanması oldukça zor olabilmektedir. Küçük ve zor yerleşimli lokalizasyonda olan nodüllerin torakoskopik olarak bulunabilmesi için bazı yardımcı tekniklere ihtiyaç duyulmaktadır. Yapılmış çalışmalarda bu amaçla tomografi aracılığı ile radyolojik işaretleme yöntemlerinde lipiodol, baryum, tel(coil), metilen mavisi kullanılmıştır. Bizim kullandığımız teknikte, radyoloji departmanına alınan hastalara Toraks bilgisayarlı tomografi (BT) altında transtorasik biyopsi tekniğiyle metilen mavisi kulanılarak nodül işaretlemesi yapılmış, yaklaşık 2 saat içerisinde cerrahi departmanda hastalar operasyona alınmıştır.
2013 Nisan-2016 Haziran tarihleri arasında; ortalama yaşı 58 (49-74 yaş aralığında) olan 8 hasta (2 kadın, 6 erkek) kliniğimize subsantimetrik pulmoner nodül saptanarak yatırılmıştır. Öncelikle Toraks BT ile nodüllerin VATS' a uygunluk durumu belirlenmiştir. 7 hastada soliter pulmoner nodül, 1 hastada bilateral multiple nodül saptanmıştır.
Yaklaşık 3 yıl içerisinde seçilen hastalarda 8 adet pulmoner nodüle preoperatif metilen mavisi ile işaretleme yaptık. Ortalama nodül boyutu 8,71 mm(6,2-14,8 mm); 3 adeti solda (1 üst lob, 2si alt lobda), 5 adeti sağda (3 üst, 2si alt lobda) yerleşimli; derinlikleri ortalama 12,14 mm olarak hesaplandı.7 hastanın nodüllerinde saptanan (PET-BT lerinde) suv tutulumu 0- 2,79 arasında olup bu hastaların operasyonları; 5 i wedge rezeksiyon ile, 3 ü üst lobektomi ile tamamlanmıştır.Hesaplanan, işlem yapılan nodül boyutu ortalama 8,71 mm olup, işlem sırasında 3 hastada minimal pnömotoraks gelişmiştir. Metilen mavisi ile subsantimetrik nodül lokalizasyonu, gelişen VATS uygulamalarını kolaylaştırmak amacıyla kullanılmıştır.

Anahtar Kelimeler: Pulmoner nodül, metilen mavisi, wedge rezeksiyon

resim1

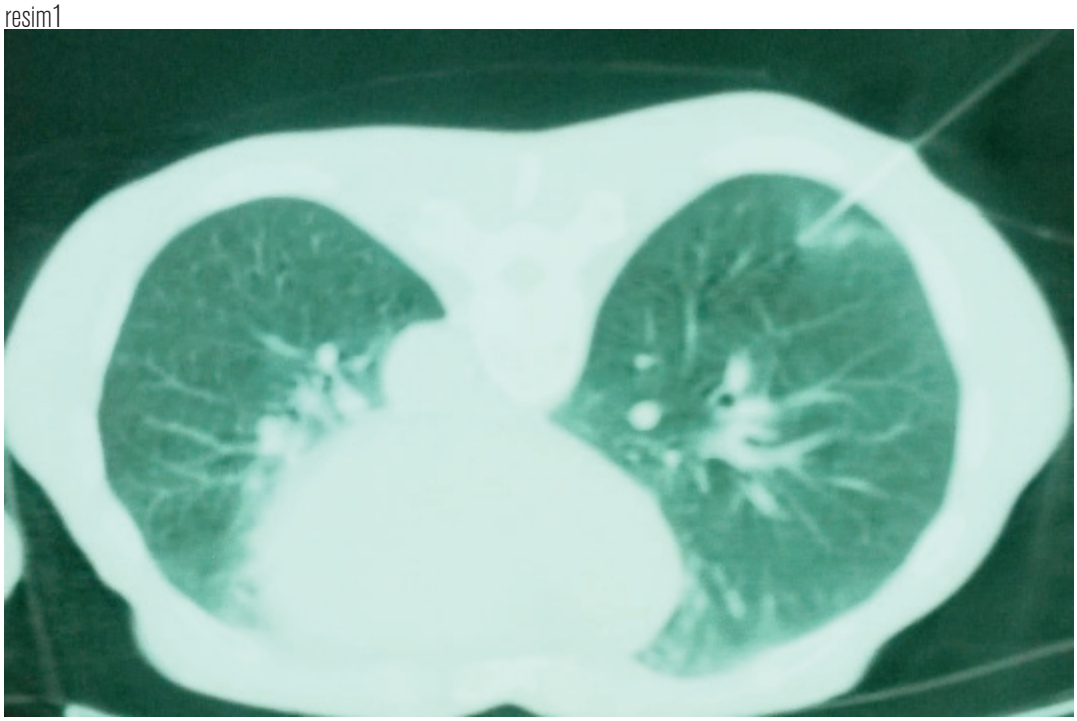

SS-021
ASTIM HASTALIĞI VE ASTIM KONTROL DURUMU İLE NÖTROFİL LENFOSİT ORANI ARASINDAKİ İLİŞKİ

Adil Can Güngen, Yusuf Aydemir

Sakarya Üniversitesi, Eğitim ve Araştırma Hastanesi, Göğüs Hastalıkları, Sakarya

AMAÇ: Periferik kanda ölçülen nötrofil lenfosit oranı (NLO) birçok hastalıkta tanı ve prognozun belirlenmesinde katkısı olduğu gösterilmiştir. Bu çalışmada, kronik inflamatuvar bir hastalık olan astım hastalarında astım kontrol durumu ile NLO arasındaki ilişkiyi araştırmayı amaçladık.

GEREÇ-YÖNTEM: Bu çalışmaya astım tanısı ile takip edilen, akut astım atağında olmayan 142 hasta ve 104 sağlıklı gönüllü alındı. Astım tanısı ile takipli hastalara solunum fonksiyon testi (SFT) yapıldı. Yıllık atak sayısı, hastalık başlangıç yaşı ve hastalık süresi sorgulandı. Hastalık kontrol durumu, astım kontrol testi (AKT) ile değerlendirildi. Astımlı hastalar AKT ≥20 ve AKT<20 olarak kategorize edildi. Hasta ve kontrol grubu arasında NLO açısından farklılık araştırıldı.

BULGULAR: Astım grubunda ortalama NLO değeri 2.2±1.2 iken kontrol grubunda 1.83±1.02 saptandı. Bu fark istatistiksel açıdan anlamlı idi (p=0.005). Ayrıca, AKT ≥20 ve AKT<20 ile NLO arasında da anlamlı ilişki saptandı (p=0.002). NLO ve SFT değerleri arasında istatistiksel açıdan anlamlı ilişki saptanmadı (p>0.05).

SONUÇ: Çalışmamızda astımlı hastalarda ortalama NLO değeri kontrol grubu ile karşılaştırıldığında daha yüksekti. Ayrıca astım kontrol durumu kötüleştikçe NLO artmakta idi. Biz NLO'nın astım hastalarında özellikle de astım kontrol durumunu değerlendirmede AKT ile birlikte yol gösterici olabileceğini düşünmekteyiz.

Anahtar Kelimeler: astım, astım kontrol testi, nötrofil lenfosit oranı

SS-022
ASTIMDA KOMORBİDİTELER VE SİSTEMİK İNFLAMASYON İLİŞKİSİ

Sertan Bulut[1], Emel Ceylan[2], Mustafa Yılmaz[3], Hüseyin Örün[4], Fisun Karadağ[2], Aslıhan Karul[3], İmran Kurt Ömürlü[5]

[1]Atatürk Göğüs Hastalıkları ve Göğüs Cerrahisi Eğitim Araştırma Hastanesi, Göğüs Hastalıkları, Ankara
[2]Adnan Menderes Üniversitesi, Göğüs Hastalıkları Ana Bilim Dalı, Aydın
[3]Adnan Menderes Üniversitesi, Tıbbi Biyokimya Ana Bilim Dalı, Aydın
[4]Adnan Menderes Üniversitesi, Tıp Fakültesi, Aydın
[5]Adnan Menderes Üniversitesi, Biyoistatistik ve Tıbbi Bilişim Ana Bilim Dalı, Aydın

AMAÇ: Klinik olarak kontrol altında olan bir grup astımlı hastada, eşlik eden komorbiditelerin hastalık tablosuna ve sistemik inflamasyon belirteçleri üzerine etkisinin değerlendirilmesi amaçlandı.

GEREÇ-YÖNTEM: Aralık 2013 ve Eylül 2014 tarihleri arasında hastanemiz göğüs hastalıkları polikliniğinde astım tanısı ile izlenen stabil olgular çalışmaya alındı. Çalışma grubumuz klinik olarak stabil olan 120 astımlı hasta(71'i kadın ve 49'u erkek) ile yaş ve cinsiyet dağılımı denk 35 gönüllüden(19'u kadın ve 16'sı erkek) oluşturuldu. Olgulardan kan örneği alınarak IL-6, IL-8, IL-13, adiponektin, osteopontin ve hs-CRP düzeyleri ticari ELISA kitleri kullanılarak değerlendirildi.

BULGULAR: Olgu ve kontrol grubunun yaş ve cinsiyet dağılımı benzerdi. Hastaların %18,2'sinde dispne, %52,9'unda öksürük, %5'inde hırıltılı solunum ve %1,7'sinde göğüste sıkışma hissi mevcuttu. Astımlı grupta 47 olguda (%39,2) çeşitli komorbiditeler mevcut iken kontrol grubunda doktor tanılı komorbidite bildirilmedi. Astımlı olgularda en sık eşlik eden durum alerjik rinit(%15) olup diğer eşlik eden hastalıklar sırasıyla gastroözefageal reflü (GÖR), sinüzit, hipertansiyon, diabet, gastrit ve peptik ülser olarak saptandı. Araştırılan biyobelirteç düzeyleri ile ilgili karşılaştırmalardan sadece IL-8 düzeyi kontrollere göre, olgu grubunda istatistiksel olarak anlamlı oranda yüksek saptandı (p=0.000). IL-6 ve IL-8 düzeyleri, komorbidite olan ve olmayan astımlı gruplar karşılaştırıldığında, komorbidite olan grupta daha yüksek bulundu(sırasıyla p=0.032 ve p=0.046).

SONUÇ: Bu çalışmada kontrol altında olan astımlı hastalarda bile semptom sıklığının yüksek olduğu gösterildi. Bulgularımız, komorbidite varlığının sistemik inflamasyona kısmen etkisi olabileceğini düşündürmektedir. Komorbiditelerin astım kontrolü ve sistemik inflamasyon belirteçleri üzerine etkilerinin değerlendirilmesi amacıyla daha ileri çalışmalara ihtiyaç vardır.

Anahtar Kelimeler: astım, biyobelirteçler, komorbiditeler, sistemik inflamasyon.

IL-8 DÜZEYLERİ

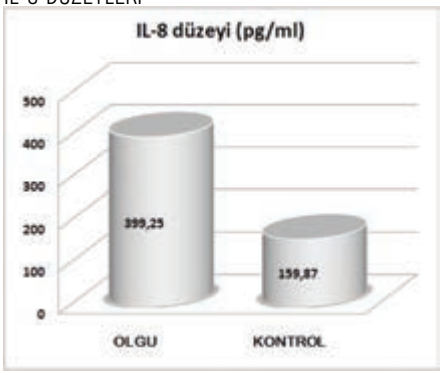

	Komorbidite VAR (n=47)	Komorbidite YOK (n=73)	p değeri
IL-6 (pg/ml)	15,82 ± 10,63	12,41 ± 10,79	0,032
IL-8 (pg/ml)	555,09 ± 781,95	298,90 ± 342,70	0,046
IL-13 (pg/ml)	20,39 ± 19,14	26,47 ± 31,22	0,556
Adiponektin (ng/ml)	19,44 ± 13,98	18,58 ± 12,85	0,805
Osteopontin (ng/ml)	9,53 ± 6,13	7,90 ± 6,53	0,100
hs-CRP (mg/L)	9,25 ± 7,25	7,92 ± 7,48	0,055

IL-8 DÜZEYLERİNE GÖRE GRUPLAR ARASINDA KARŞILAŞTIRMA

Tablo I. Komorbidite varlığı olup olmamasına göre astımlı olguların bazı sitokin ve inflamatuvar parametrelerinin karşılaştırılması

SS-023
AĞIR ALLERJİK ASTIMLI HASTALARDA PAPP-A DÜZEYİNİN HASTALIK ŞİDDETİ VE SEYRİ İLE İLİŞKİSİ

İsmet Bulut[1], Zeynep Ferhan Özşeker[2], Abdurrahman Coşkun[3], Mustafa Serteser[3], İbrahim Ünsal[3]

[1]Süreyyapaşa Göğüs Hastalıkları ve Göğüs Cerrahisi Eğitim ve Araştırma Hastanesi, İmmünoloji ve Allerji Hastalıkları Eğitim Kliniği,İstanbul
[2]İstanbul Üniversitesi Cerrahpaşa Tıp Fakültesi, Göğüs Hastalıkları ABDılı, İmmünoloji ve Allerji Hastalıkları BD İlı, İstanbul
[3]Acıbadem Üniversitesi Tıp Fakültesi, Biyokimya ABD'lı, İstanbul

Remodeling is a crucial property of severe asthma and might be associated with activation of allergic cascade by Ig E. Omalizumab, the anti-IgE monoclonal antibody, provides effective targeted therapy for the severe allergic asthma phenotype. Pregnancy-associated plasma protein A (PAPP-A) cleaves insulin-like growth factor binding protein-4 (IGFBP-4) and increases the local concentration of IGF-1, which initiates a cascade involved in the regulation of growth, proliferation, and differentiation of cells in various tissues. In the present study we aimed to evaluate the effect of omalizumab treatment on serum PAPP-A, IGFBP-4 and IGF-1 levels in severe allergic asthma patients. The study population consisted of 58 severe allergic asthma patients and 36 healthy subjects. An ultrasensitive ELISA kit was used to measure serum PAPP-A and ELISA kits to measure serum levels of IGF-1 and IGFBP-4. In comparison to control subjects, serum PAPP-A and IGFB-4 levels were significantly higher in patients with asthma ($p<0.001$). On the other hand, serum IGF-I levels of asthmatic patients were similar to that of control subjects ($p>0.05$). The 6-months of omalizumab therapy significantly decreased serum PAPP-A ($p<0.001$), IGF-I ($p=0.02$) and IGFB4 ($p=0.02$) levels in asthma patients. Based on these findings, PAPP-A can be considered as a possible biomarker that predict the modulation of airway remodeling in severe asthma patients treated with omalizumab and also can be considered as a biomarker of treatment response.

Anahtar Kelimeler: asthma, allergy, PAPP-A, biomarkers

SS-024
STABİL ASTIM OLGULARINDA ASTIM MİGREN KOİNSİDANSI

Özlem Şengören Dikiş[1], Seyhan Us Dülger[1], Aygül Güneş[2], Demet Yıldız[2], Dilber Durmaz Yılmaz[1], Tekin Yıldız[1]

[1]Sağlık Bilimleri Üniversitesi Bursa Yüksek İhtisas Eğitim ve Araştırma Hastanesi Göğüs Hastalıkları Kliniği
[2]Sağlık Bilimleri Üniversitesi Bursa Yüksek İhtisas Eğitim ve Araştırma Hastanesi Nöroloji Kliniği

AMAÇ: Astım "asephalik migren" veya "pulmoner migren" olarak tanımlanmış olsa da, astımlı hastalarda migren görülme sıklığını araştıran çok az çalışma mevcuttur. Astım ve migren, inflamatuar ve nörolojik mekanizmalar içeren, episodik ataklar ile seyreden kronik hastalıklardır. Bu çalışma da ayaktan poliklinik takibinde olan stabil astımlı hastalarda, migren birlikteliğinin araştırılması amaçlandı.

MATERYAL-METHOD: Mayıs 2014-Kasım 2015 tarihleri arasında Göğüs Hastalıkları polikliniğinde düzenli olarak aynı hekim tarafından izlenen ve tedavi edilen 48 stabil astım olgusu çalışmaya alındı. Anamnez, fizik muayene ve spirometre ile astım tanısı almış olgular, migren açısından değerlendirilmek üzere Nöroloji polikliniğine yönlendirildi. Olgular, anamnez, nörolojik muayene ve ICHD-3 (International Classification Headache Disorders) kriterlerine göre değerlendirildi. Olgulara Hamilton anksiyete ölçeği ve Beck depresyon ölçeği uygulandı. Anksiyete ve depresif bozukluk tanıları dışlanan olgular çalışmaya dahil edildi. Olgular, benzer yaş ve cinsiyetteki sağlıklı kontrol grubu(n:36) ile karşılaştırıldı. Veriler SPSS 23 veri tabanında toplandı ve istatistiksel hesaplamalar için Pearson ki-kare ve Fisher testi kullanıldı.

BULGULAR: Olguların %87.5'u kadın (n:42), ortalama yaş 47.88 (± 13,077) idi. Kontrol grubunun %88.8'i kadın (n:32),ortalama yaşı 36.61 (± 12.59) idi. Olgu grubunun %35.4'ü (n:17) migren tanısı alırken, kontrol grubunun %33'ü (n:12) migren tanısı aldı. Olgu ve kontrol grubu cinsiyetlere göre karşılaştırıldığında, kadınlarda ve erkeklerde olgu ve kontrol grubu arasında anlamlı fark yoktu (sırasıyla p:0,905; p:1,000).

SONUÇ: Astım migren için bağımsız bir risk faktörü olarak belirtilmekle beraber; çalışmamızda astımlı olgularda migren görülme sıklığı kontrol grubuna göre anlamlı farklılık göstermedi. Olgu sayısının azlığı bunun bir sebebi olarak açıklanabilse de, bu konuda yapılacak çok merkezli çalışmalara ihtiyaç olduğunu düşünmekteyiz.

Anahtar Kelimeler: astım, komorbidite, migren

SS-025
ASTIMLI BİREYLERDE KOR STABİLİZASYON EGZERSİZLERİNİN SOLUNUM PARAMETRELERİ ÜZERİNE ETKİLERİ

Elif Üstün[1], Feryal Subaşı[1], Gökşen Kuran Aslan[2], Züleyha Kaya[3]
[1]Yeditepe Üniversitesi, Fizyoterapi ve Rehabilitasyon Bölümü, İstanbul
[2]İstanbul Üniversitesi, Fizyoterapi ve Rehabilitasyon Bölümü, İstanbul
[3]İstanbul Üniversitesi, İstanbul Tıp Fakültesi, Göğüs Hastalıkları Anabilim Dalı

GİRİŞ: Bu çalışmanın amacı; astımlı bireylerde hasta eğitim programı ve solunum egzersizlerine ek olarak verilen kor stabilizasyon egzersizlerinin solunum parametreleri üzerine etkisini incelemektir.

GEREÇLER VE YÖNTEM: Araştırma öncesi Medipol Üniversitesi Etik Kurulu'ndan izin alınmıştır. Çalışmaya Kasım 2015 - Mart 2016 tarihleri arasında İstanbul Üniversitesi, İstanbul Tıp Fakültesi Göğüs Hastalıkları, Astım polikliniği tarafından en az 6 ay önce astım tanısı almış ve takip edilmekte olan, 40 (40K; 52.25±11.51yıl) gönüllü dâhil edildi. Bireylerin solunum fonksiyonları, spirometri, maksimal inspiratuar basınç (MIP) ve maksimal ekspiratuar basınç (MEP) ölçümleri ile değerlendirildi. Fiziksel aktivite, "Uluslararası Fiziksel Aktivite Anketi Kısa Form (IPAQ) ile belirlendi. Fonksiyonel kapasiteyi belirlemek için altı dakika yürüme testi (6DYT) kullanıldı. Bireyler randomize olarak, çalışma grubu (TG) (n=20) ve kontrol grubu (CG) (n=20) olmak üzere iki gruba ayrıldı. Tüm bireyler astım eğitim programı (AEP) ile diyafragmatik ve büzük dudak solunum eğitimine (3gün/hafta, 6hafta süreyle) dâhil edildi. Çalışma grubuna ek olarak kor stabilizasyon egzersizleri haftada 2 kez 20 dakika, 6 hafta süre ile uygulandı.

BULGULAR: Grupların ilk değerlendirme sonuçları karşılaştırıldığında sadece FEF25-75 değeri kontrol grubunda anlamlı olarak yüksek bulunurken ($p<0.05$) diğer parametreler arasında anlamlı bir fark gözlemlenmedi ($p>0.05$), (Tablo 1). AEP ve egzersiz eğitimleri öncesi ve sonrası solunum fonksiyonları karşılaştırıldığında FEF25-75, MEP ve MIP değerleri TG'da istatistiksel olarak anlamlı artış gösterirken ($p<0.01$), FEV1, FVC ve FEV1/FVC değerleri iki grupta da istatistiksel olarak yükseldi ($p<0.05$), (Tablo 1). IPAQ ve 6DYT eğitimler sonrasında TG'da istatistiksel olarak anlamlı artış gösterdi ($p=0.00$), (Tablo1). TG ce CG karşılaştırıldığında ise TG'nda MIP, IPAQ ve 6DYT değerlerinde istatistiksel olarak anlamlı bir artış gözlemlendi (sırasıyla $p=0.00$, $p=0.00$ ve $p=0.00$), (Tablo 2).

SONUÇ: Çalışmamız sonucunda AEP ve solunum egzersizleri programına ek olarak verilen kor stabilizasyon egzersizlerinin astımlı bireylerde MIP, egzersiz kapasitesi ve fiziksel aktivite düzeyi üzerine olumlu etkilerinin olduğu gösterildi.

TARTIŞMA: AEP ve solunum egzersizlerine ek olarak verilen kor stabilizasyon egzersizlerinin intra-abdominal ve intrapulmoner basınçlar arasında ki fizyolojik dengeyi geliştirdiğini ve bu durumun respiratuvar fonksiyon parametreleri ve inspiratuvar kas gücü üzerine olumlu etkileri olduğunu düşünüyoruz.

Anahtar Kelimeler: Astım, kor stabilizasyon egzersizleri, solunum fonksiyonları

Çalışma Öncesi ve Sonrası Spirometre ve Ağız Basınç Farkları

			TG	p değeri	CG	p değeri
Spirometrik Değerler	FEV1 (L)	pre	81.55±17.09	p= 0.04*, Z: -2.02	87.35±19.57	p= 0.04*, t: -0.31
		post	85.65±13.96		88±12.07	
	FVC (L)	pre	86.25±19.59	p= 0.01*, Z:-2.54	89.15±16.69	p=0.01*, t: 0.16
		post	90.20±15.14		91.47±15.49	
	FEV1/FVC	pre	79.70±11.05	p= 0.00*, t: -5.43	81.95±10.72	p= 0.00*, Z: -2.61
		post	86.05±9.05		85.30±10.27	
	FEF25-75 (L/s)	pre	41.40±10.85	p= 0.00*, Z: -3.12	64.15±16.82	p= 0.12, t:-1.61
		post	44.60±10.08		65.5±15.03	
Ağız Basıncı	MEP (cmH2O)	pre	91.85±30.40	p= 0.00*, t: -3.38	75.7±22.88	p= 0.21, t: -1.28
		post	96.80±29.88		77.90±21.32	
	MIP (cmH2O)	pre	77.9±16.52	p= 0.00*, t: -3.86	76.05±15.16	p= 0.12, t: -1.61
		post	82.45±15.28		77.14±14.50	

Veriler ortalama ± standart sapma şeklinde ifade edildi. pre: çalışma öncesi ölçümler, post: çalışma sonrası ölçümler. FEV1: Forced vital capacity in 1 second, FVC: Forced Vital Capacity, FEV1/FVC: Tiffeneau Ratio, FEF25-75: Forced Expiratory Flow from 25 % to 75 % of Vital Capacity, MEP: Maximum Expiratory Pressure, MIP: Maximum Inspiratory Pressure, TG: Çalışma Grubu, CG: Kontrol Grubu.

Çalışma Öncesi ve Sonrası Gruplar Arasındaki Farkların Karşılaştırılması

		TG	CG	p değeri
Spirometrik Ölçüm	fl FEV1 (L)	4.10±9.95	0.65±9.32	p= 0.36, Z: -0.91
	fl FVC (L)	3.95±7.9	2.31±6.96	p= 0.49, t: 0.68
	fl FEV1/FVC	6.35±5.22	3.35±5.09	p= 0.07, t:1.83
	fl FEF25-75 (L/s)	3.51±1.62	1.98±0.98	p=0.08, t: 1.97
Ağız Basıncı	fl MEP (cmH2O)	4.95±6.54	2.20±7.64	p= 0.22, t: 1.22
	fl MIP (cmH2O)	4.55±5.26	0.95±2.62	p= 0.01*, t: 2.73
fl Altı Dakika Yürüme Testi Mesafesi (m)		24.50±20.12	11.50±17.55	p= 0.03*, Z: -2.14
fl Uluslararası Fiziksel Aktivite Anketi Kısa Formu (MET)		334.15±298.01	99.00±70.03	p= 0.00*, t: 3.43

Veriler ortalama ± standart sapma şeklinde ifade edildi. FEV1: Forced vital capacity in 1 second, FVC: Forced Vital Capacity, FEV1/FVC: Tiffeneau Ratio, FEF25-75: Forced Expiratory Flow from 25 % to 75 % of Vital Capacity, MEP: Maximum Expiratory Pressure, MIP: Maximum Inspiratory Pressure, MET: Metabolic Equivalent of Task, TG: Çalışma Grubu, CG: Kontrol Grubu.

SS-026
PEDİATRİK TRAKEOTOMİLİ HASTALARIN DEMOGRAFİK ÖZELLİKLERİ, EŞLİK EDEN HASTALIK DURUMU VE TAKİBİ

Büşra Sultan Kibar[1], Sevgi Pekcan[1], Vesile Meltem Energin[1], Ertuğrul Kibar[2]
[1]Necmettin Erbakan Üniversitesi Meram Tıp Fakültesi, Çocuk Sağlığı ve Hastalıkları Ana Bilim Dalı, Konya
[2]Selçuk Üniversitesi Selçuk Tıp Fakültesi, Kulak Burun Boğaz Ana Bilim Dalı, Konya

GİRİŞ: Bu Çalışmada Üçüncü Basamak Merkezimizde Takip Ettiğimiz Trakeotomili Hastalarımızın Endikasyonları, Trakeotomi Bakım Durumu Ve Elde Ettiğimiz Sonuçları Çocuk Hastalıkları Ve Kulak Burun Boğaz Hekimleri İçin Derledik.

GEREÇ VE YÖNTEM: 2006 Ocak-2016 Mart Yılları Arasında Meram Tıp Fakültesi Hastanesi Çocuk Yoğun Bakım Ve Çocuk Göğüs Hastalıkları Kliniğinde Takip Ettiğimiz, Çeşitli Nedenlerle Trakeotomi Açılmış 106 Hastanın Verilerine Dosya İncelemesi Ve Telefon Görüşmeleri İle Ulaşıldı. Tüm Hastaların Demografik Özellikleri, Mikrobiyolojik Üremeleri, Trakeotomi Bakım Durumu, Erken Ve Geç Komplikasyonlar, Dekanülasyon Zamanı, Trakeotomi Açılma Nedeni Ve Zamanı, İmmün Yetmezlik Birlikteliği, Epilepsi Birlikteliği, Ailesinin İkamet Ettiği Yer, Hastanın Şu An Ki Durumu Ve Beslenme Durumunu İçeren Bilgiler Derlendi.

BULGULAR: Elde Ettiğimiz Verilere Göre 106 (59 Erkek,47 Kız) Hastanın Yaş Aralığı 3 Ay İle 22 Yaş Arasındaydı Ve Yaş Ortalaması 5.2 İdi. Endikasyon Olarak Nöromuskuler Hastalıklara Bağlı Uzamış Entübasyon En Sık Sebeptir. Uzamış Entübasyon, Üst Solunum Yolu Obstrüksiyonu, Kraniofasyal Anomali, Travma, Malignite, Konjenital Kalp Hastalığı Diğer Nedenlerdir. Hastalığın Tanısı İle Trakeotomi Açılması Arasındaki Geçen Süreler Yönünden Değerlendirdiğimizde Özellikle Nöromüsküler Hastalığı Olanlarda Daha Erken Yaşlarda Traketomi Gerektirmiştir. Hastaların %40 Inın Trakeotomisi Bir Yaşın Altında İken Açılmıştır. Trakeotomiye Bağlı Major Komplikasyon Olmamıştır. Trakeotomiye Bağlı Mortalite Görülmedi. Dekanülasyon Yüzdesi %1 Dir Ve Hasta 2 Ay Sonra Dekanüle Edilebilmiştir. Tüm Hastalarda Trakeotomi Kanülleri Ortalama 2-3 Ayda Bir Değiştirilmiştir. Takipte 12 Hastanın Mekanik Ventilasyon İhtiyacı Kalmamıştır, 8 Hastanın Trakeotomisi Kapatılmıştır. Kanüllerden Alınan Kültürlerde Yoğunlukla Üreyen Mikroorganizmalar Pseudomonas Aeruginosa Ve Acinetobacter Baumanniidir. 16 Hastada İmmün Yetmezlik Tespit Edilmiştir. 34 Hasta Antiepileptik Kullanmaktadır. Hastalarımızın 59'U İl Merkezinde 44'Ü İlçe Ve Kasabada Yaşamaktadır. 3 Hastamız Suriyeli İdi. 51 Hastamız Gastrostomi, 25 Hastamız Nazogastrik İle, 14 Hasta Gastrostomi Ve Oral, 16 Hasta Oral Beslenmektedir. Hayatta Olan 45 Hastamız Vardır.

SONUÇ VE TARTIŞMA: Son Yıllarda Pediatrik Traketomi Endikasyonları Değişmiştir. Endikasyon Olarak Uzamış Entübasyonu Artık Daha Sık Görmekteyiz. Traketomi Mortalite Ve Morbidite Olasılığının Düşük Olduğu Bir İşlemdir. Pediatrik Trakeotominin Başarısı; Aile, Hasta Ve Doktoru Arasında Kurulacak İlişkinin Kalitesiyle Doğrudan İlişkilidir. Mortalite, Genellikle Altta Yatan Hastalığın Seyrine Paralel Olarak Değişmektedir.

Anahtar Kelimeler: endikasyon, kolonizasyon, komplikasyon, pediatri, trakeotomi,

SS-027
KİSTİK FİBROZİSLİ OLGULARDA DERİ BULGULARI

Munise Daye[1], Sevgi Pekcan[2], İnci Mevlitoğlu[3]

[1]Necmettin Erbakan Üniversitesi Meram Tıp Fakültesi, Dermatoloji, Ana Bilim Dalı, Konya
[2]Necmettin Erbakan Üniversitesi Meram Tıp Fakültesi, Çocuk Göğüs Hastalıkları Bilim Dalı, Konya
[3]Medical Park Göztepe Hastanesi

Kistik fibrozis otozomal resesif geçişli bir hastalıktır. Anormal iyon transportu klinik tablonun oluşumundan sorumludur. Hava yolları ve sinüslerin kronik bakteryel enfeksiyonu, yağ malabsorbsiyonu, erkeklerde infertilite ve terde klor artışı,ekzokrin pankreatik yetmezlik klinik bulgularıdır. Kistik fibrozisin deri bulguları hastalığın önemli bulgularındandır. Özellikle vitamin eksiklikleri, atopi insidansında artış, artmış ilaç hipersensitivite reaksiyonları, Geçici akuajenik palmar buruşması, vaskülit deri bulgularını oluşturmaktadır. Geçici akuajenik palmar buruşmanın atipik kistik fibrozis ve klasik kistik fibroziste görüldüğü raporlanmıştır. Deri bulguları hastalığa primer ya da sekonder olarak eşlik edebilmektedir. Kistik fibrozis deri bulgularını araştıran klinik çalışma sınırlıdır. Deri bulgularının bazen ilk bulgu olduğu bu hastalıkta; kistik fibrozis tanısı almış olgularda dermatolojik bulguların değerlendirilmesi amaçlandı.

Çalışmamıza fakültemiz çocuk hastalıkları göğüs hastalıkları kliniği tarafından tanı almış kistik fibrozisli 26 olgu dahil edildi.12'si erkek 14'ü kız olgulardı. Olguların yaş ortalaması 78,80 (8ay-192ay) aydı. Olguların ortalama hastalık süresi 62,73 (2ay-180ay) aydı. Daha önce dermatoloji polikliniğine atopik dermatit, diaper dermatit, ürtiker ve pomfoliks,kserozis, iktiyozis vulgaris nedeniyle 5 (%19,2) olgu başvurmuştu. Olguların 2 (%7,69)'sinde inatçı diaper dermatit öyküsü mevcuttu. Olguların yapılan dermatolojik muayenesinde en sık kserozis cutis (18 olgu %69,2) ve diğer dermatozlar (%30,7). Kserozis kutisle birlikte kafeola makül (4 olgu %22,2), nevus (4 olgu %22,2), seboreik dermatit (3olgu %16,6) eşlik etmekteydi. Tırnaklarda (7 olguda %26,9) çomak parmak saptandı. Olguların hepsinin diş gelişimi normaldi. Vitamin A,D,E ortalamaları 1,47, 21,68,15,09'du. Olguların A ve D vitaminleri düşüktü. Çinko seviyesi 20 olguda 14,15'ti. Olgularda akuajenik palmar kırışıklık bakıldı. 39-40 derece sıcak suda olguların elleri bekletildi. Olguların 20'sinde (%76,9) palmar kırışıklık 5'inci dakikada %30'un üzerindeydi. Bu olguların 5'inde(%25) delta f508 mutasyonu mevcuttu.

En sık saptanan deri bulgusu kserozis kutistir. Geçici akuajenik palmar buruşma kistik fibrozis olgularıyla ilişkili nadir bir durumdur ve erken tanı için ipucu olabilmektedir. Çalışmamızda da bu bulgunun yüzdesi %76,9'dur. Deri kuruluğu olanlarda ve geçici akuajenik palmar buruşma tarifliyen olgularda dermatologlar kistik fibrozisi düşünmeli ve tanı için pediyatristlere, pediyatristler de bu bulguları olan hastaları dermatologlara yönlendirmelidir.

Anahtar Kelimeler: Deri, kistik fibrozis, çocuk

SS-028

NON- MASİF PULMONER TROMBOEMBOLİ TANISINDA KLİNİK SKORLAMA VE ULTRASONOGRAFİK GÖRÜNTÜLEME YÖNTEMLERİNİN BİRLİKTE KULLANIMI ETKİN MİDİR?

Ülkü Aka Aktürk, Nagihan Durmuş Koçak, Dilek Ernam

Süreyyapaşa Göğüs Hastalıkları ve Göğüs Cerrahisi Eğitim ve Araştırma Hastanesi, Göğüs Hastalıkları Bölümü

AMAÇ: Pulmoner tromboemboli (PTE) tanısı, klinik pratikte non spesifik semptom ve bulguları nedeniyle halen zorluklar içermektedir. Bundan dolayı pekçok hastada tanı atlanmakta ve tedavi verilmemektedir. Tanıda pulmoner anjiografi altın standarttır. Ancak invaziv bir yöntem olduğundan, pulmoner BT-anjiografi (PBT-A) daha yaygın olarak kullanılmaktadır. Literatürde PTE tanısında, torasik ultrasonografinin (TUS) rolünü değerlendiren araştırmalara rastlanmaktadır. Çalışmamızda farklı olarak, klinik skorlama ile birlikte TUS ve diğer ultrasonografik görüntüleme yöntemlerinin (ekokardiyografi, alt ekstremite venöz dopler ultrasonografi) kombine kullanımının tanıda etkinliği araştırıldı.

MATERYALI-METOD: Kliniğimize Kasım 2015 - Temmuz 2016 tarihleri arasında, PTE ön tanısı ile yatırılan hastalar çalışmaya alındı. Hastaların demografik, klinik özellikleri ve laboratuar tetkikleri kaydedildi. Tüm hastalara yatışından itibaren 24 saat içinde alt ekstremite venöz dopler ultrasonografi (VDUS), ekokardiografi, TUS ve PBT-A çekildi. PBT-A yapılamayan hastalar (renal hastalık, kontrast alerjisi olanlar) çalışmaya dahil edilmedi. PTE tanısı alan ve almayan gruplar karşılaştırılırken ki-kare ve t-test kullanıldı.

SONUÇLAR: PTE şüphesi ile yatırılan ve dahil edilme kriterlerine uyan 74 hasta çalışmaya alındı. PBT-A sonuçlarına göre bu hastaların 25 'inde PTE saptanmazken 49 hastada trombüs tesbit edildi. İki grup arasında yaş, cinsiyet, ek hastalık, semptomlar ve bulgular açısından anlamlı fark yoktu. Ortalama d-dimer düzeyi emboli saptanan grupta anlamlı olarak yüksek bulundu(p: 0.001). PTE grubunda Wells klinik skor ortalaması 6.1 iken emboli olmayan grupta 2.4 idi (p:0.001). Ultrasonografik görüntüleme yöntemlerine göre gruplar karşılaştırıldığında, ekokardiografide pulmoner emboli ile ilgili bulgular açısından farklılık yoktu. Alt ekstremite VDUS'de trombüs görülme oranı PTE olan grupta % 47 iken, olmayan grupta % 12 tesbit edildi (p: 0.002). TUS de PTE ile ilişkilendirilen plevra ile ilişkili wedge ve/veya round lezyon görülme sıklığı pulmoner emboli grubunda, emboli saptanmayan gruba göre anlamlı olarak yüksek saptandı(p: 0.001, p:0.012 sırasıyla).

Gruplar arasında anlamlı fark bulunan parametreler birlikte kombine edilerek PTE tanısında sensitivite ve spesifite değerleri incelendi. Wells skorunun 2'nin üzerinde olması, TUS'de wedge ve/ veya round lezyon izlenmesi ve d-dimer değerinin yüksek olması durumunda, PTE tanısını koymada, sensitivitesi % 81.6, spesifitesi % 88, pozitif prediktif değeri %93 ve negatif prediktif değeri % 71 saptandı. Diğer kombine edilen paratmetrelerin tanısal değerleri tablo 1 de verilmiştir.

TARTIŞMA: Non- masif PTE şüphesinde PBT-A çekilemediği durumlarda, klinik skorlama, d-dimer değeri ve ultrasonografik yöntemlerin birlikte kullanımının, tanısal etkinliği arttırabileceğini düşünmekteyiz.

Anahtar Kelimeler: pulmoner tromboemboli, torasik ultrasonografi,ekokardiyografi,venöz dopler ultrasonografi

Tablo 1: PTE tanısında Wells skoru, d-dimer değeri ve ultrasonografik görüntüle yöntemlerinin kombine kullanımının tanısal değeri

	Sensitivite	Spesifite	PPD	NPD
Wells skoru>2 Alt ekstremite dopler (+) Torasik ultrasonografi (+)	38.0	100	100	44.6
Wells skoru>2 Torasik ultrasonografi(+)	77.5	92.0	95.0	67.6
Wells skoru>2 D-dimer yüksek Torasik ultrasonografi(+)	81.6	88.0	93.0	71.0

PPD: pozitif prediktif değer NPD: negatif prediktif değer

SS-029

RATLARDA METOTREKSATA BAĞLI OLUŞAN OKSİDATİF AKCİĞER HASARINA KARŞI ALPHA-LİPOİK ASİDİN KORUYUCU ETKİSİ

Hüseyin Arpağ[1], Mehmet Gül[2], Yusuf Aydemir[3], Nurhan Atilla[1], Birgül Yiğitcan[2], Tuğrul Çakır[4], Cemal Polat[5], Ahmet Ozan Şehirli[6], Muhammet Sayan[7]

[1]Kahramanmaraş Üniversitesi Tıp Fakültesi, Göğüs Hastalıkları Anabilim Dalı Kahramanmaras, Türkiye
[2]Malatya İnönü Üniversitesi Tıp Fakültesi Histoloji ve Embriyoloji Anabilim Dalı Malatya, Türkiye
[3]Sakarya Üniversitesi Tıp Fakültesi, Göğüs Hastalıkları Anabilim Dalı Sakarya, Türkiye
[4]Antalya Eğitim Araştırma Hastanesi, Genel Cerrahi Anabilim Dalı, Antalya, Türkiye
[5]Halk Sağlığı Laboratuvarı, Biyokimya Bölümü, Kütahya, Türkiye
[6]Marmara Üniversitesi Farmakoloji Anabilim Dalı Istanbul, Türkiye, Yakın Doğu Üniversitesi Diş Hekimliği Fakültesi, Lefkoşa, KKTC
[7]Kahramanmaraş Üniversitesi Tıp Fakültesi, Göğüs Cerrahisi, Anabilim Dalı Kahramanmaras, Türkiye

AMAÇ: Oksidatif stres metotreksata bağlı akciğer hasarının (MILI) en önemli nedenlerinden biridir. Alfa-lipoik asit (ALA), insanda doğal gıda olarak, antioksidan ve antienflamatuar faaliyetleri vardır. Bu çalışmanın amacı, sıçanlarda MILI üzerinde ALA potansiyel koruyucu rolünü araştırmak oldu.

YÖNTEM: Yirmibir sıçan rastgele üç gruba ayrıldı. Kontrol(grup 1) , metotreksat (MTX) alan (grup 2) ve MTX+ALA alan (grup3) olarak ayrıldı. Akciğer hasarı tek doz 20mg/kg MTX uygulanarak gerçekleştirildi. 6. Günde tüm sıçanların başları kesilerek akciğer dokusu ve kan örnekleri histolojik inceleme ve interlökin-1 beta (IL-1), malondialdehit (MDA), glutatyon (GSH), tümör nekroz faktörü-alfa (TNF-), miyeloperoksidaz (MPO), ve sodyum, potasyum-adenosin trifosfat (düzeyleri, Na + / K + ATPaz) bakılmak üzere alındı.

BULGULAR: MTX grubunda doku GSH, Na + / K + ATPaz aktiviteleri düşük, doku MDA, MPO ve plazma IL-1 beta ve TNF- diğer gruplara göre anlamlı derecede yüksek bulundu. Histopatolojik incelemede akciğer hasarı grup 3 te grup 2 ye göre daha az görüldü.

SONUÇ: ALA ile birleştirildiğinde, sıçan akciğerinde MTX oksidatif hasarın kısmen azalır.

Anahtar Kelimeler: Akciğer, oksidatif stres, alfa-lipoik asit, metotreksat

SS-030
SARKOİDOZ OLGULARINDA EGZERSİZ KAPASİTESİNİN KARDİYOPULMONER EGZERSİZ TESTİ İLE DEĞERLENDİRİLMESİ

Sevda Şener Cömert[1], Benan Çağlayan[2], Coşkun Doğan[1], Ferhan Karataş[1], Önder Çetin[1]

[1]Sağlık Bilimleri Üniversitesi Kartal Dr.Lütfi Kırdar Eğitim ve Araştırma Hastanesi, Göğüs Hastalıkları Kliniği, İstanbul
[2]Koç Üniversitesi, Koç Üniversitesi Tıp Fakültesi, Göğüs Hastalıkları Kliniği, İstanbul

AMAÇ: Sarkoidoz olgularında hastalığın radyolojik evresine göre değişebilen oranlarda egzersiz sırasında fonksiyonel kısıtlanmalar görülebilir. Kardiyopulmoner egzersiz testi (KPET), egzersiz intoleransını saptamada solunum fonksiyon testleri (SFT) ve karbonmomoksit difüzyon kapasitesi (DLCO) ölçümünden daha duyarlı bir yöntem olabilir. Çalışmanın amacı, KPET sırasında egzersiz kapasitesindeki azalmayı değerlendirmek ve dispne şikayeti, SFT ile DLCO ölçümleri, 6 dakika yürüme testi (6DYT) mesafesi ve hastalığın radyolojik evresi arasındaki ilişkiyi saptamaktır.

METOD: Kliniğimizde Ocak 2014- Mayıs 2016 tarihleri arasında sarkoidoz tanısı konularak takip ve tedaviye alınan olgular çalışmaya dahil edildi. Çalışmaya alınan olguların demografik özellikleri, klinik bulgları, radyolojik evreleri, SFT ve DLCO ölçümleri, 6DYT mesafesi ve KPET sonuçları kayıt edildi. Olgular radyolojik evrelerine göre gruplara ayrıldı. Olgulara bisiklet ergometrisi ile semptom-sınırlı artan yükte egzersiz testi yapıldı ve pikVO2 değerleri kayıt edildi. KPET ile elde edilen pikVO2 değeri ile olguların semptomları, radyolojik evreleri, SFT ve DLCO ölçümleri, 6DYT mesafesi asındaki ilişki istatistiksel olarak incelendi.

BULGULAR: Çalışmaya yaş ortalaması 42.6±11.4 (20-76) yıl olan, 21 (%26.9) erkek, 57 (%73.1) kadın toplam 78 sarkoidoz olgusu dahil edildi. Radyolojik olarak sarkoidoz olgularının %52.6(n=41)'sı evre I, %30.4(n=24)'ü evre II, %14.1(n=11)'i evre III, %2.5(n=2)'i ise evre 4 idi. Olguların 21(%26.9)'inde DLCO ölçümü düşük, 15(%19.2)'inde SFT restriktif paternde, 28(%35.9)'inde 6DYT mesafesi azalmış, 57(%73.1)'sinde pik VO2 değerinin azalmış olduğu saptandı. Pik VO2 ölçümünde saptanan düşüklüğün radyolojik evrelere göre dağılımı; evre I: %51.2, evre II:%58.3, evre III: %72.7, evre IV:%100 idi. Solunum fonksiyon testi ve DLCO ölçümü normal olan olgularda KPET ile saptanan pikVO2 değerinde istatistiksel olarak anlamlı azalma olduğu görüldü ($p<0.05$). KPET ile saptanan pik VO2 değeri ile 6DYT mesafesi arasında radyolojik evre I ve II olgularda istatistiksel olarak anlamlı fark olduğu, evre III ve IV olgularda ise anlamlı fark olmadığı saptandı.

SONUÇ: Sarkoidoz olgularında egzersiz intoleransının erken saptanmasında KPET'in, SFT, DLCO ölçümü ve 6DYT mesafesine göre özellikle radyolojik evre I ve II olgularda daha etkili bir test olduğu saptandı.

Anahtar Kelimeler: Sarkoidoz, kardiyopulmoner egzersiz testi, egzersiz intoleransı

SS-031

BİLATERAL VE UNİLATERAL PULMONER EMBOLİ HASTALARIMIZIN KLİNİK, LABORATUVAR VE RADYOLOJİK ÖZELLİKLERİNİN KARŞILAŞTIRILMASI

Emel Tellioğlu, Aydan Mertoğlu, Günseli Balcı

İzmir Dr Suat Seren Göğüs Hastalıkları ve Cerrahisi Eğitim ve Araştırma Hastanesi, Göğüs Hastalıkları, İzmir

Klinik olarak pulmoner emboli (PE) hastaları stabil ve anstabil hastalar olarak incelenir. Anstabil hastalar, hipotansiyon gelişen hastalardır. PE hastalarının %3-6'sında semer embolisi görülür. (1) Semer embolisi hemodinamik instabilite ve ölümle yakın ilişkilidir. Her ne kadar ana pulmoner arterlere (PA) veya periferik arterlere yerleşen embolilerin oluşturduğu klinik tablonun birbirinden farklı olması beklenirse de semer embolilerinin sadece %22'si anstabil klinikle seyretmekte veya küçük ve periferik embolisi olan hastalarda altta yatan kardiyolojik problemler veya damar yatağının %50sinden fazlasının etkilenmesi nedeniyle ağır bir klinik ortaya çıkmaktadır. (2)

AMAÇ: Bilateral ve unilateral PE olan yüksek klinik olasıklıklı PE hastalarımızın klinik, laboratuvar ve radyolojik özelliklerinin retrospektif olarak karşılaştırılmasıdır. SONUÇLAR: Ocak 2007- Mayıs 2012'da toplam 110 hasta (45 kadın, 65 erkek) çalışmaya alındı. Hastaların 58 (%52,7)'i 65 yaşın altındaydı. Yaş ortalaması 60±18 (20-88). 44 hastada bilateral lezyonlar saptandı. Bu 44 hastanın 22'sinde aynı anda hem segmenter hem de ana PA tutulumu belirlendi. Aynı zamanda bu 44 hastanın 13 (%29,5) ünde sadece bir segmenter tutulum saptandı ve 9 (%20,5) unda sadece bir ana PA tutulumu vardı. 44 (% 40) bilateral PE tanılı hasta 66 unilateral hastayla karşılaştırıldı. 44 bilateral hastanın 31 (%70,5)'inde ana PA dolum defekti varken unilateral olguların sadece 15'inde ana PA dolum defekti bulundu. ($p < 0.001$) (Şekil 1) 31 bilateral hastanın 19 (%61,3) unda iki PA tutulumu varken 15 unilateral hastanın sadece ikisinde (%13,3) iki PA tutulumu bulundu.($p < 0.01$) (Şekil 2) Bilateral grubun nötrofil sayısı (7641.69±3798.5) unilateral grubun değerlerinden (6214.09±2871.9) belirgin olarak daha yüksekti. $p < 0.05$ (Şekil 3)

TARTIŞMA: Ana PA dolum defekti oranı ve PA tutulum sayısının bilateral hastalarda daha fazla olduğu görülmektedir. Bilateral hastalarda daha çok ana PA etkilenmektedir. Nötrofil sayılarının bilateral olgularda daha fazla olması PE sonrasındaki inflamatuvar yanıta bağlanmıştır. SONUÇ: Hastalar rehberlerde klinik olarak masif, submasif olarak sınıflanmaktadır. Ancak bilateral olup submasif olan veya unilateral olup masif klinikle seyreden olgular da bulunabilir. Bilateral masif/submasif olguların özellikleri ve klinik seyir ve prognozları konusunda ileri incelemeye gerek olduğunu düşünüyoruz.

Anahtar Kelimeler: Bilateral, unilateral, pulmoner emboli

Bilateral olgularda Pulmoner arter dolum defekti

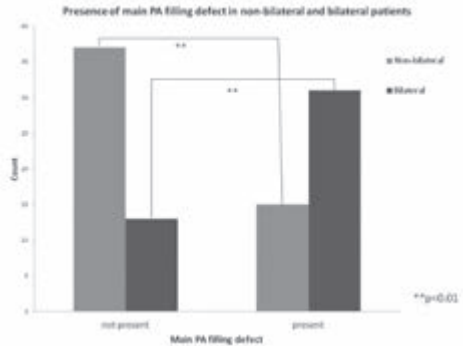

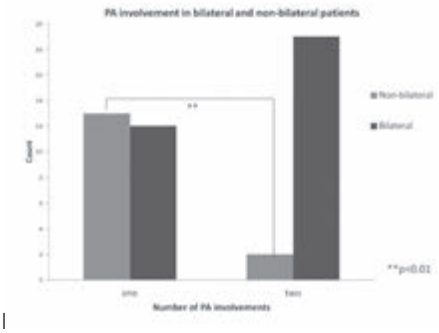

Bilateral ve unilateral olgularda dolum defekti sayıs

SS-032
ANTİİNFLAMATUVAR ETKİNLİĞİ OLAN D-VİTAMİNİNİN SIÇANLARDA BLEOMİSİN İLE OLUŞTURULAN AKCİĞER FİBROZİSİNDE KORUYUCU ETKİSİ

Fatma Erboy[1], Emine Yılmaz Sipahi[2], Berrak Güven[3], Gamze Yurdakan[4], Füruzan Köktürk[5], Füsun Cömert[6], Figen Atalay[1]

[1]Bülent Ecevit Üniversitesi Tıp Fakültesi, Göğüs Hastalıkları Anabilim Dalı, Esenköy, Kozlu, Zonguldak
[2]Bülent Ecevit Üniversitesi Tıp Fakültesi, Farmakoloji Anabilim Dalı, Esenköy, Kozlu, Zonguldak
[3]Bülent Ecevit Üniversitesi Tıp Fakültesi, Biyokimya Anabilim Dalı, Esenköy, Kozlu, Zonguldak
[4]Bülent Ecevit Üniversitesi Tıp Fakültesi, Patoloji Anabilim Dalı, Esenköy, Kozlu, Zonguldak
[5]Bülent Ecevit Üniversitesi Tıp Fakültesi, Biyoistatistik Anabilim Dalı, Esenköy, Kozlu, Zonguldak
[6]Bülent Ecevit Üniversitesi Tıp Fakültesi, Mikrobiyoloji Anabilim Dalı, Esenköy, Kozlu, Zonguldak

AMAÇ: Anti-inflamatuvar etkinliğe sahip D-vitamininin birçok doku ve organda etkisi araştırılmıştır fakat akciğere etkisi konusunda yapılan çalışma sayısı kısıtlıdır. Çalışmamızda D-vitamininin (Dvit) Bleomisin (BLE) ile oluşturulan akciğer fibrozisi üzerine etkisini incelemeyi hedefledik.

YÖNTEM: Vistar albino sıçanlar 4 gruba ayırıldı: 1-BLE grubu: 0.günde anestezi sonrasında tek doz intratrakeal 2Ü/kg BLE verildi. 2-BLE+Dvit grubu: -2.günde 0,2ml yağ içinde 300mcg Devit3 subkutan uygulandı; idamede 0,25mcg/gün Devit3 oral yolla devam edildi. 0.günde anestezi sonrasında tek doz intratrakeal 2Ü/kg BLE verildi. 3-Dvit grubu: -2.günde 0,2ml yağ içinde 300mcg Devit3 subkutan uygulandı; idamede 0,25mcg/gün Devit3 oral yolla devam edildi. 4-Kontrol grubu: Anestezi sonrasında tek doz intratrakeal salin uygulandı Tüm sıçanlar 14.günde sakrifiye edildi. Bronkoalveoler lavaj (BAL) ve serum örnekleri alındı. Sağ akciğer patoloji için, sol akciğer biyokimyasal analiz için ayırıldı. Örnekler -80 derecede saklandı. Serum ve dokuda tümör nekroz faktör alfa (TNF-α), transforming growth faktör-1beta (TGF-1) ve dokuda hidroksiprolin, malondialdehid (MDA), total antioksidan seviyesi (TAS) çalışıldı. Akciğer dokularına Hematoksilen-Eosin ve Masson-Trikrom boyama yapılarak fibrozis skorlaması yapıldı, inflamasyon yoğunluğu incelendi.

BULGULAR: BLE, BLE+Dvit ve Dvit grupları arasında biyokimyasal analizde farklılık saptanmadı. BLE ve BLE+Dvit gruplarında BAL ortalama lökosit sayısı anlamlı derecede yüksekti. BLE grubunda dokuda yoğun inflamasyon daha fazla (n=6, %60) iken BLE+Dvit grubunda yoğun inflamasyon olan sıçan sayısının azaldığı (n=3, %37,5) saptandı. Fibrozis skoru ortalaması en yüksek BLE grubunda idi. İstatistiksel olarak anlamlı olmamakla birlikte BLE grubu ile kıyaslandığında BLE+Dvit grubunda fibrozis skorunda azalma izlendi. BLE+Dvit grubunda BLE grubuna kıyasla fibrozis derecelerinin genel olarak daha düşük olduğu izlendi.

SONUÇ: Çalışmamızda kullanılan dozda D-vitamini, bleomisine bağlı akciğer fibrozisi oluşumunu ve inflamasyon yoğunluğunu azaltmaktadır.

Anahtar Kelimeler: akciğer fibrozisi, bleomisin, D-vitamini, inflamasyon, sıçan

Fibrozis

	BLE (n=10)	BLE+Dvit (n=8)	Dvit (n=7)	Kontrol (n=7)	p
Fibrozis skoru	3,20 ± 1,75	2,00 ± 2,07	0,43 ± 0,53	0,14 ± 0,37	0,001

Fibrozis Skorlarının Dağılımı

	Grade-0 (n)	Grade-1 (n)	Grade-3 (n)	Grade-5 (n)	Grade-7 (n)	Grade-8 (n)
BLE(n=10)	0	3	3	4	0	0
BLE+Dvit(n=8)	2	3	1	2	0	0
D-vit(n=7)	4	3	0	0	0	0
Kontrol(n=7)	6	1	0	0	0	0

SS-033
SARKOİDOZ HASTALARINDA HLA-DRB1* VE -DQB1* LOKÜSLERİNİN HASTALIK GELİŞME RİSKİ VE KLİNİK SEYİR İLE İLİŞKİSİ

Dorina Esendağlı[1], Füsun Özmen[2], Deniz Köksal[1], Sevgen Onder[3], Salih Emri[1]

[1]Hacettepe Üniversitesi, Göğüs Hastalıkları Anabilim Dalı
[2]Hacettepe Üniversitesi, Kanser Enstitüsü, Temel Onkoloji Anabilim Dalı
[3]Hacettepe Üniversitesi, Patoloji Anabilim Dalı

GİRİŞ-AMAÇ: Sarkoidoz etyolojisi bilinmeyen, akciğer ve mediyastinal lenf nodları başta olmak üzere birçok organı tutabilen, heterojen inflamatuvar bir hastalıktır. Sarkoidoz tanısı klinik radyolojik değerlendirme, hastalığın tuttuğu organlarda non-kazeifiye granülomların gösterilmesi ve diğer granülomatöz hastalıkların dışlanması ile konur. Genetik çalışmalarda sarkoidozun çeşitli genlerle ilişkili olduğu ve en güçlü bağlantının da Human Leucocyte Antigen (HLA) bölgesi ile olduğu gösterilmiştir. Bu çalışmanın amacı Türk sarkoidozlu hastalarda HLA-DRB1* ve -DQB1* loküslerine ait alellerin hastalık gelişme riski ve klinik seyir ile ilişkisini araştırmaktır.

GEREÇ-YÖNTEM: Çalışmaya Ekim 2013 - Ekim 2015 tarihleri arasında merkezimize başvuran 103 sarkoidozlu hasta ve kontrol grubu olarak da 100 sağlıklı kişi dahil edilmiştir. Hastaların HLA-DRB1* ve HLA-DQB1* tiplendirimi Polimeraz Zincir Reaksiyonu - Sekans Spesifik Primer (PCR-SSP) yöntemi kullanılarak yapılmıştır. İstatistiksel analizler için SPSS programı kullanılarak Ki-kare ve Fisher testleri yapılmıştır.

BULGULAR: Çalışmaya alınan 103 sarkoidozlu hasta 43 farklı ilden gelmişti. Hastaların %73,8'i kadın olup, kadın/erkek oranı ise 2,8 idi. Hastaların genel yaş ortalaması 42,5 ± 12,9 yıl iken, kadın hastaların yaş ortalaması (44,6±13,5 yıl) erkek hastalardan (36,4±8,9 yıl) anlamlı olarak yüksekti (p=0,005). Ailesel sarkoidoz sıklığı %6 bulundu. Organ tutulumları değerlendirildiğinde, en sık tutulan organ akciğerdi (%92,2). Ekstrapulmoner tutulumu olan 57 hasta (%55,3) vardı ve en sık ekstratorasik lenf nodları (n=24, %23,3) tutulmuştu. HLA-DRB1 ve -DQB1 analizlerinde hasta ve kontrol grubunda toplam 18 alel tanımlandı. Sarkoidozlu hastalarda kontrol grubuna kıyasla DRB1*13 (p=0,001) ve DQB1*06 (p=0,01) alel frekansları anlamlı olarak daha sık bulunurken, DRB1*01 (p=0,011) frekansı daha düşük bulundu. Hastaların klinik seyri değerlendirildiğinde remisyona giren hastalarda HLA-DRB1*10 (p= 0,007) aleli daha sık iken, remisyona girmeyen hastalarda HLA-DQB1*06 (p=0,034) aleli daha sıktı. HLA alelleri ile ekstrapulmoner organ tutulumu veya tutulan organ sayısı arasında anlamlı bir ilişki saptanmadı (p>0.05).

SONUÇ: Çalışmamız sonucunda HLA-DRB1*10,*13, ve HLA-DQB1*06 alellerinin Türk sarkoidozlu hastalarda hastalık gelişme riski ve klinik seyir ile ilişkili olduğunu saptanmıştır. Bu çalışma ülkemizde HLA bölgesi ile klinik seyir arasındaki ilişkiyi araştıran ilk çalışma olup, sarkoidozlu hastalarda tanı aşamasında HLA-DRB1* ve -DQB1* analizlerinin yapılmasının hastaların takibinde, tedavi planlaması ve klinik seyrin ön görülmesinde kullanılabileceğini göstermiştir.

Anahtar Kelimeler: Sarkoidoz, HLA, akciğer

Hastaların doğum yerlerine göre dağılımı.

SS-034

BİLGİSYARLI TOMOGRAFİ İLE TANI ALAN VE BİLGİSAYARLI TOMOGRAFİ NEGATİF BULUNDUKTAN SONRA SİNTİGRAFİ İLE TANI ALAN PULMONER TROMBOEMBOLİ HASTALARININ KLİNİK, RADYOLOJİK VE SİNTİGRAFİK ÖZELLİKLERİNİN KARŞILAŞTIRILMASI

Emel Tellioğlu, Aydan Mertoğlu, Günseli Balcı

İzmir Dr. Suat Seren Göğüs Hastalıkları ve Cerrahisi Eğitim ve Araştırma Hastanesi, Göğüs Hastalıkları, İzmir

Ventilasyon-perfüzyon sintigrafisi (VQ) pulmoner emboli (PE) tanısında kullanılan geleneksel yöntemdir. Multidetektör BT(MDCT)'nin segmental düzeye kadar pulmoner arterleri (PA) gösterebildiği, MDCT'nin pozitif prediktif değerinin segmental veya subsegmental arterlerde düşük olduğu bilinmektedir.

AMAÇ: Sintigrafiyle PE tanısı alan hastalarımızın (CT-VQ+) klinik, radyolojik ve sintigrafik özelliklerini sadece MDCT ile tanı alan hastalarımızla (CT+) karşılaştırmaktı. SONUÇLAR: Ocak 2007- Mayıs 2012 döneminde PE tanısı alan toplam 110 hasta (45 kadın, 65 erkek) çalışmaya dahil edildi. Hastaların 58 (%52,7)'i 65 yaşın altındaydı. Yaş ortalaması 60±18 (20-88) yıldı. 83 (%75,5) hasta MDCT ile tanı alırken (CT+), 27 (%24,5)'sinde sintigrafi ile tanı kondu (CT-VQ+). CT+ hastaların 46 (%57,5)'sında ana PA dolum defekti varken CT-VQ+ hastaların hiçbirinde ana PA dolum defekti saptanmadı. ($p<0.0001$) (Şekil 1) CT+ 80 hastanın 25 (%31,2)'inde bir ana PA ve 21 (26.2%) hastada da iki PA tutulumu varken, 16 CT-VQ+ hastanın sadece birinde ana PA tutulumu saptandı. ($p < 0.001$) Segmental defektler incelendiğinde CT+ olgularla CT-VQ+ olgular arasında fark saptanmadı yani segmental defektlerin belirlenmesinde MDCT, VQ kadar etkiliydi. CT+ hastaların 41(%49,4)'inde bilateral tutulum varken CT-VQ+ hastaların 3 (%11,1)'ünde bilateral tutulum saptandı. ($p < 0.001$). (Şekil 2) CT ile tanı alan hastalar, hem daha çok ana pulmoner arterlerde defekti olan hem daha fazla sayıda PA defekti olan hem de bilateral olgulardı. Bunların klinik olarak masif klinik meydana getirmese bile ağır olgular oldukları söylenebilir. Bu sonuçla uyumlu olarak CT-VQ+ hastaların pCO2 değerlerinin (38,09±7,7mmHg) CT+ hastalardan (32,42±7,4mmHg) daha yüksek bulunması ($p < 0.05$) da CT ile tanı alan hastaların daha ağır hastalar olduğu sonucunu desteklemektedir.

TARTIŞMA: Önceki çalışmalarla uyumlu olarak CT ana pulmoner arterleri etkileyen embolilerin tanısında oldukça yararlı görülmektedir. Segmental alanda ise VQ ve CT arasında fark saptanmamıştır. Ancak klinik olarak yüksek PE şüphesi olan durumlarda CT ile PE saptanamayan hastalarda VQ sintigrafisi yararlı olabilir.

Anahtar Kelimeler: Pulmoner emboli, Bilgisayarlı Tomografi, Ventilasyon-perfüzyon sintigrafisi, radyoloji

CT+ VE CT+VQ- ANA PULMONER ARTER TUTULUMU



CT+ VE CT+VQ- BİLATERAL YERLEŞİM

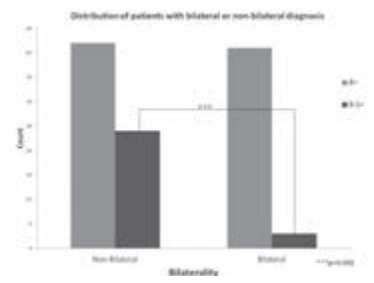

SS-035
AKUT PULMONER EMBOLİDE PLATELET/LENFOSİT ORANI VE NÖTROFİL/LENFOSİT ORANLARININ PREDİKTİF VE PROGNOSTİK DEĞERİ

Gülistan Karadeniz, Gülru Erbay Polat, Melih Büyükşirin, Hacer Akşit, Enver Yalnız

Dr.Suat Seren Göğüs Hastalıkları ve Göğüs Cerrahisi Eğitim ve Araştırma Hastanesi

GİRİŞ: Akut pulmoner emboli(APE) tedaviye rağmen yaşamı tehdit eden bir hastalıktır. Bu nedenle tanı ve prognozu öngören parametreler önem taşımaktadır. Son yıllarda platelet lenfosit oranı(PLR) ve nötrofil lenfosit oranının(NLR) APE'de prognostik değeri ile ilgili çalışmalar bulunmaktadır. Bizde APE'de hem tanıyı hem de uzun dönem mortaliteyi öngörmede PLR ve NLR'yi incelemeyi amaçladık.

METHOD: 2012-2014 yıllarında acil serviste APE tanısı alan 342 hasta retrospektif olarak kaydedildi. Hastalar mortal olan(n:125) ve yaşamına devam eden(n:217) olarak iki gruba ayrıldı. Hastaların yaş, cinsiyet, yoğun bakım yatışı, trombolitik tedavi, emboli nüksü, DVT öyküsü, D.Dimer, s-PESİ, CRP, troponin, pro-BNP, kan gazı ve hemogram parametleri kaydedildi. Ayrıca bilinen hematolojik, malignite, romatizmal ve enfeksiyöz hastalığı olmayan 217 sağlıklı kontrolün hemogram parametreleri alındı. Bulgular SPSS programı ile değerlendirildi.

BULGULAR: Çalışmamızda 125 mortal PE hastası, 217 sağ olan PE hastası ve 217 sağlıklı kontrol olup demografik özellikleri ve hemogram parametleri Tablo 1' de gösterilmiştir. PE'de mortal olan grup ile sağ olan grup arasında YB yatış öyküsü, satürasyon ve s-PESİ 'de anlamlı fark saptanmış olup kontrol grubu ile birlikte üç grup değerlendirildiğinde lökosit, nötrofil, lenfosit, PLR ve NLR de anlamlı fark saptanmıştır. PLR'de s-PESİ ve CRP ile pozitif korelasyon olup NLR'de ise; s-PESİ, CRP, yoğun bakım yatış süresi ve D.Dimer ile pozitif korelasyon var iken satürasyon ve pO2 ile negatif korelasyon saptanmıştır. APE'i öngörmek için APE ve kontrol grubu arasında yapılan ROC analizinde PLR için AUC(Area Under the Curve) değeri 0.68 (95% CI=0.64-0.72) cut-off 252 iken sensitivite %84.8, spesifite %99.5 olup NLR için AUC değeri 0.87 (95% CI=0.84-0.90) cut-off 3.84 iken sensitivite %45.9, spesifite %99.5 saptanmıştır (her iki p=0.000). Mortaliteyi öngörmek için mortal ve sağ olan PE hastaları arasında yapılan ROC analizinde PLR için AUC 0.61 (95% CI=0.55-0.67) cut-off 558 iken sensitivite %96, spesifite %99.5 olup (p=0.001) NLR için AUC 0.63 (95% CI=0.57-0.70) cut-off 20.5 iken sensitivite %95, spesifite %99.5 saptanmıştır (p=0.000, figure 1).

SONUÇ: PLR ve NLR APE'de tanı ve mortaliteyi öngörmede kolay ulaşılabilen, ucuz ve faydalı parametreler olarak kullanılabilir.

Anahtar Kelimeler: nötrofil/ lenfosit oranı, platalet/ lenfosit oranı, pulmoner emboli

Figür 1

Figür 1. Mortal ve sağ olan pulmoner emboli hastaları arasında PLR ve NLR için ROC analizi

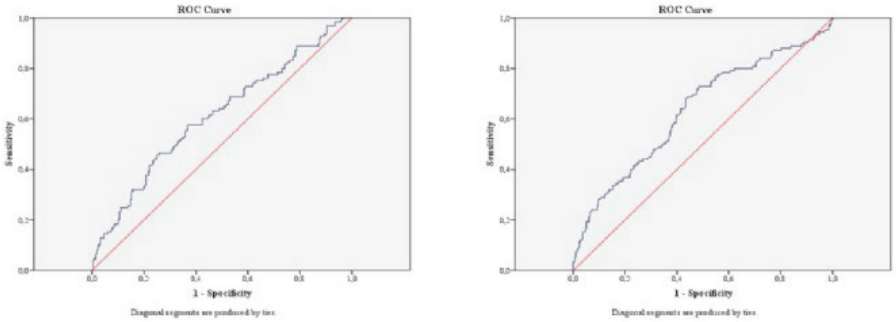

PLR NLR

Figür 1. Mortal ve sağ olan pulmoner emboli hastaları arasında PLR ve NLR için ROC analizi
Grupların demografik özellikleri ve hemogram parametreleri

	PE-mortal n: 125	PE-sağ n: 217	Kontrol n: 217	p değeri
yaş	70.5±13.4	57.4±17	55.12±12.4	<0.001
Cinsiyet E K	56 (%44.8) 69 (%55.2)	113 (%52.1) 104 (%47.9)	123 (%56.7) 94 (%43.3)	0.106
YB yatış Yok Var	81 (%64.8) 44 (%35.2)	182 (%83.9) 35 (%16.1)	-	<0.001
DVT Yok Var	82 (%66.1) 42 (%33.9)	119 (%54.8) 98 (%45.2)	-	0.04
Sat %	93 (14-99)	94 (35-99)	-	0.039
D.Dimer	5673 (576-71200)	4186 (243-85600)	-	0.103
s-PESİ	2 (0-4)	1 (0-4)	-	0.000
Lökosit	9.4 (3.4-29.9)	10.3 (4.4-28)	7.1 (3.9-11)	0.000
Nötrofil	6.7 (0.6-28.4)	7.3 (2-25)	4.1 (1.8-7.6)	0.000
Lenfosit	1.4 (%0.3-7)	2 (0.5-7.1)	2.2 (1.1-5.8)	0.000
Hb	11.9±2.1	12.7±1.9	13.9±1.2	0.000
Plt	245 (88-528)	263 (62-766)	252 (131-445)	0.055
PLR	168 (50-1173)	139 (25-1276)	111 (24-277)	0.000
NLR	4.5 (0.3-39)	3.6 (0.7-25.4)	1.8 (0.6-3.8)	0.000

PE: pulmoner emboli, YB: yoğun bakım, DVT: derin ven trombozu, Sat: satürasyon, s-PESİ: basitleştirilmiş pulmoner emboli şiddet indeksi, Hb: hemoglobin, Plt: platelet, PLR: platelet lenfosit oranı,NLR: nötrofil lenfosit oranı.

SS-036

İSTANBUL İLİNDE MADDE BAĞIMLI GENÇLERİN KULLANDIĞI MADDE ÇEŞİTLERİ VE BU MADDELERİN SOLUNUM FONKSİYONLARINA VE SOLUNUMLA İLİŞKİLİ SEMPTOMLARIN ORTAYA ÇIKMA SIKLIĞINA ETKİSİ

Rüstem Mustafaoğlu[1], Ebru Kaya Mutlu[2], Rengin Demir[3], Arzu Çiftçi Demirci[4], Özhan Yalçın[4], Caner Mutlu[4], Arzu Razak Özdinçler[2]

[1]İstanbul Üniversitesi, Sağlık Bilimleri Fakültesi, Fizyoterapi ve Rehabilitasyon Bölümü, Nörolojik Fizyoterapi ve Rehabilitasyon Anabilim Dalı, İstanbul
[2]İstanbul Üniversitesi, Sağlık Bilimleri Fakültesi, Fizyoterapi ve Rehabilitasyon Bölümü, Fizyoterapi ve Rehabilitasyon Anabilim Dalı, İstanbul
[3]İstanbul Üniversitesi, Kardiyoloji Enstitüsü, Kardiyoloji Anabilim Dalı, İstanbul
[4]Bakırköy Prof. Dr. Mazhar Osman Ruh Sağlığı ve Sinir Hastalıkları E.A.H, Çocuk ve Ergen Psikiyatri Kliniği, İstanbul

AMAÇ: Madde kullanımı önemli sağlık ve sosyal sorun olarak toplumların ekonomik, sosyal ve sağlık sistemlerini tehdit eder hâle gelmiştir. Özellikle gelişmekte olan ülkelerde her altı-yedi kişiden birisi bu riskin altındadır. Ülkemizde şu an aktüel bir konu olan madde kullanımı özellikle gençlerde son yıllarda gittikçe artmaktadır. Literatürde madde kullanımının, akciğer fonksiyonlarında azalmaya ve solunumla ilişkili semptomların ortaya çıkmasına zemin hazırladığı bildirilmiştir. Bu nedenle çalışmamızın amacı, İstanbul ilinde okul dönemi gençlerin kullandıkları madde çeşitleri ve bu maddelerin solunum fonksiyonlarına, solunum kas kuvvetlerine ve solunumla ilişkili semptomların ortaya çıkma sıklığına etkisini incelemekti.

YÖNTEM-GEREÇLER: Bakırköy Prof. Dr. Mazhar Osman Ruh Sağlığı ve Sinir Hastalıkları E.A.H ÇEMATEM servisinde yatmakta olan 60 erkek gönüllü olgu değerlendirildi. Katılımcıların kullandığı madde çeşitleri ve solunumla ilişkili semptomları sorgulandı. Olguların solunum fonksiyon testi MIR Spirobank II cihazıyla ve solunum kas kuvveti Carefusion Micro RPM cihazı ile dik oturur pozisyonda ve burun kıskacı ile kapalı iken yapıldı. Her olgu için test 3 kez tekrarlandı ve en iyi sonuç değerlendirilmeye alındı.

BULGULAR: Katılımcıların yaş ve beden kitle indeksi ortalamaları 16,88±1,05 yıl ve 21,12±2,60 kg/m2, madde kullanma süresi ortalamaları 48,08±19,74 ay idi. Olguların ilk kullandıkları maddeler sırasıyla; esrar %33,3, eroin %21,6, bonzai %21,6, yapıştırıcı %15,0 ve çakmak gazı %8,5 idi. Tercih madeleri ise eroin %53,3, bonzai 38,3 ve esrar %8,4 idi. Katılımcıların %85,0'da egzersiz intoleransı, %76,7'de sekresyon, %65,0'da burun akıntısı, %56,7'de burun tıkanıklığı, %51,6'da öksürük ve %36,7'de nefes darlığı gibi solunumla ilişkili semptomlar bulundu. Spirometre parametrelerinden FVC(L), FEV1(L), FEV1/FVC%, PEF(L/s) ve FEF%25-75 (L/s) değerlerinin beklenen değerlere göre farklarının ortalama değerleri sırasıyla; 0,19±0,72, 0,29±0,53, 2,51±8,45, 1,53±1,21 ve 0,32±0,94 daha az idi. MİP ve MEP ağız içi basınç değerlerinin beklenen değerlere göre farklarının ortalama değerleri sırasıyla; 16,31±24,14 cmH2O ve 41,11±31,45 cmH2O daha az idi.

TARTIŞMA VE SONUÇ: Çalışmamızda İstanbul ilinde yaşayan madde bağımlı gençlerin çoğunun ilk madde kullanma deneyimlerine esrar ile başladıkları ve en çok tercih ettikleri maddenin ise eroin olduğu görüldü. Egzersiz intoleransı, sekresyon ve burun akıntısı en fazla görülen solunumla ilişkili semptomlardı. Solunum fonksiyonu değerlerinde beklenen değerlere göre minimal düzeyde azalma olduğu saptanmıştır. Ayrıca, benzer olarak olguların inspiratuar ve ekspiratuar kas kuvvetlerinde de beklenen değerlere göre azalma olduğu görülmüştür.

Anahtar Kelimeler: madde bağımlılığı, spirometre, bonzai, ağız içi basınç, genç erişkin

SS-037
SIÇANLARDA SPLENEKTOMİNİN AKCİĞER İNFLAMASYONUNA ETKİSİ: KURKUMİNİN KORUYUCU ROLÜ

Gönül Şimşek[1], Yüksel Altınel[2], Volkan Sözer[3], Pelin Uysal[4], Mehmet Altan[1], Osman Fuat Sönmez[1], Aysel Çağlar[5], Remise Gelişgen[6], Hafize Uzun[6]

[1]İstanbul Üniversitesi, Cerrahpaşa Tıp Fakültesi, Fizyoloji Anabilim Dalı, İstanbul, Türkiye
[2]S.B.Bağcılar Eğitim ve Araştırma Hastanesi, Cerrahi Bölümü, İstanbul, Türkiye
[3]Yıldız Teknik Üniversitesi, Biyokimya Bölümü, İstanbul, Türkiye
[4]Acıbadem Üniversitesi, Tıp Fakültesi Atakent Hastanesi, Göğüs Hastalıkları Bölümü, İstanbul, Türkiye
[5]S.B.Bağcılar Eğitim ve Araştırma Hastanesi, Patoloji Bölümü, İstanbul, Türkiye
[6]İstanbul Üniversitesi, Cerrahpaşa Tıp Fakültesi, Tıbbi Biyokimya Anabilim Dalı, İstanbul, Türkiye

Dalak kaynaklı lökosit ve mediyatörlerinin önemli antiinflamatuar fonksiyonlarının olduğu belirtilmektedir. Akciğerlerde bulunan proinflamatuar M1 makrofajları ile antiinflamatuar M2 makrofajları arasında bir dengenin bulunduğu, splenektominin bu dengeyi proinflamatuar M1 makrofajlarının lehine kaydırdığı ileri sürülmektedir. Bu durumda splenektomi akciğer inflamasyonuna neden olabilir. Nukleer faktör-kappa B (NF-B) aracılı hücre içi sinyal ileti sisteminin inflamasyondaki önemi ve bu yolağın blokajı ile inflamasyon yanıtlarının azalabileceği gösterilmiştir. Antiinflamatuar ve antioksidan özellikleri bildirilen kurkuminin NF-B'nin güçlü bir inhibitörü olduğu ileri sürülmektedir. Bu nedenlerle çalışmamızda splenektominin akciğer inflamasyonuna neden olup olmadığı, olası etkide kurkuminin koruyucu rolü araştırılmıştır. Çalışmamızda her bir grupta 8 adet olmak üzere dişi Wistar Albino sıçanlar, splenektomi; splenektomi+kurkumin; splenektomi+mısır yağı; kontrol grubu olmak üzere dört gruba ayrıldı. Kurkumin mısır yağı ile karıştırılarak splenektomi sonrası 28 gün süreyle intragastrik olarak verildi. Süre bitiminde anesteziye sıçanlar sakrifiye edilerek akciğerleri alındı. Homojenize edilen akciğer doku örneklerinde NF-B, vasküler endotelyal büyüme faktörü (VEGF), trombosit kaynaklı büyüme faktörü (PDGF), oksidatif stres göstergesi malondialdehid (MDA), antioksidanlardan Cu-Zn süperoksit dismutaz (SOD) ve glutatyon peroksidaz (GPX) düzeyleri tayin edildi. Ayrıca akciğer doku örnekleri histopatolajik olarak incelendi. İstatistiksel değerlendirmede non-parametrik Mann-Whitney U testi kullanıldı. Splenektomi grubunda doku NF-B, VEGF, PDGF ve MDA ($p<0.01$) düzeylerinin kontrol grubuna göre anlamlı artış gösterdiği, SOD ve GPX ($p<0.05$) düzlerinin ise anlamlı olarak azaldığı belirlendi. Kurkuminin splenektomize sıçanlarda inflamatuar parametrelerde anlamlı azalma, antioksidan parametrelerde anlamlı artış oluşturduğu saptandı. Histopatolojik bulgular splenektominin akciğerlerde akut ve kronik inflamasyonu indüklediğini, kurkuminin akut inflamasyonu hafiflettiğini ve tersiyer lenfoid folikül oluşumunu azalttığını düşündürdü. Splenektomi oksidatif stres artışına neden olarak NF-B aracılı inflamasyona neden olabilir. Kurkumin oksidatif stresi azaltarak NF-B inhibisyonu ile antiinflamatuar özellik gösterebilir.

Anahtar Kelimeler: Akciğer inflamasyonu, Kurkumin, Nukleer faktör-kappa B, Splenektomi

SS-038
PULMONER EMBOLİDE TİYOL/DİSÜLFİT DENGE DURUMUNUN DEĞERLENDİRİLMESİ

Ebru Şengül Parlak[1], Murat Alışık[2], Ayşegül Karalezli[3], Ayşe Gökçen Sayılır[4], Serdal Baştuğ[5], Mükremin Er[1], Hatice Canan Hasanoğlu[3], Özcan Erel[6]

[1]Ankara Atatürk Eğitim ve Araştırma Hastanesi, Göğüs Hastalıkları Kliniği, Ankara
[2]Ankara Atatürk Eğitim ve Araştırma Hastanesi, Tıbbi Biyokimya Laboratuvarı, Ankara
[3]Yıldırım Beyazıt Üniversitesi Tıp Fakültesi, Göğüs Hastalıkları Anabilim Dalı, Ankara
[4]Ankara Atatürk Eğitim ve Araştırma Hastanesi, Aile Hekimliği Kliniği, Ankara
[5]Ankara Atatürk Eğitim ve Araştırma Hastanesi, Kardiyoloji Kliniği, Ankara
[6]Yıldırım Beyazıt Üniversitesi Tıp Fakültesi, Tıbbi Biyokimya Anabilim Dalı, Ankara

GİRİŞ: Akut pulmoneremboli (APE), mortalite ve morbiditesi yüksek yaşamı tehdit eden bir hastalıktır. APE etiyolojisinde endotel hasarı önemlidir. Oksidan stres ve inflamasyon endotel hasarının başlıca nedenleridir. Homosistein, sistein ve glutatyonu içeren, düşük molekül ağırlıklı tiyoller ve disulfidler, antioksidan korunmada önemli bileşiklerdir. Azalmış HDL-kolesterol (C) düzeyinin koroner kalp hastalığı (KKH) ve APE ile ilişkisi gösterilmiştir. Plazma HDL-C düzeyinde azalmanın, tiyol/disulfid redoks durumu (REDST) ve/veya tiyol/disulfid ile ilişkili olabileceği ileri sürülmektedir. Bu çalışmanın amacı pulmoner emboli hastalarında plazma HDL-C düzeyleri ile otomatik tiyol/disulfid ölçüm yöntemi ile elde edilen tiyol/disulfid düzeyi ilişkisinin pulmoner emboli etiyopatogenezindeki rolünü değerlendirmektir.

GEREÇ-YÖNTEM: Bu prospektif vaka-kontrol çalışması Mayıs 2015-Mayıs 2016 tarihleri arasında Ankara Atatürk Eğitim Araştırma Hastanesi Göğüs Hastalıkları Kliniği'nde yapılmıştır. Çalışmaya akut pulmoner emboli geçiren 45 hasta ve 39 sağlıklı kontrolü dahil edilmiştir. Her iki grupta plazma HDL-C ve tiyol/disülfid düzeyi değerlendirilmiş ve gruplar arasında karşılaştırılmıştır. Ayrıca HDL-C ile plazma tiyol düzeyleri arasındaki ilişki değerlendirilmiştir.

BULGULAR: Yaş ortalaması 59.66±19.29 olan 45 pulmoner emboli, 54.53±8.99 olan 39 sağlıklı kontrol çalışmaya alındı. Total-tiyol, native-tiyol (SH), ve HDL-C düzeyleri pulmoner emboli grubunda kontrole göre anlamlı düşük bulunurken, disülfid (SS) düzeyi her iki grupta benzerdi. SS/SH oranı APE grubunda kontrole göre anlamlı yüksek bulundu. Bulgular tablo 1'de gösterildi. HDL-C ile total tiyol ve SH, arasında pozitif korelasyon saptanırken, HDL-C ile SH/SS arasında negatif korelasyon olduğu görüldü (şekil 1).

TARTIŞMA: Tiyoller yapısında sülfhidril grubu (-SH) içeren organik bileşiklerdir. Plazma tiyol havuzu, albümin, protein tiyolleri ve çok az oranda da düşük molekül ağırlıklı tiyoller (sistein, sisteinilglisin, glutatyon, homosistein, -glutamilsistein) tarafında oluşturulur. Dinamik tiyol/disülfid hemostaz durumu antioksidan korunma, detoksifikasyon, sinyal iletimi, apoptozis gibi önemli mekanizmalarda kritik rol oynamaktadır. Bu çalışmada APE grubunda, HDL-C ve, tiyol havuzu kontrole göre düşük bulunurken, oksidasyonu gösteren SS/SH oranı anlamlı yüksek bulunmuştur. HDL-C ile antioksidan tiyol düzeyi arasında pozitif yönde korelasyon, SS/SH arasında negatif korelasyon saptanmıştır. Anormal tiyol/disulfid dengesinin kardiyovaskuler hastalıklar, diabetes mellitus, maligniteler gibi çeşitli hastalıkların etiyopatogenezinde rol oynadığına dair kanıtlar giderek artmaktadır. Bu çalışmada görüldüğü gibi APE'de de anormal tiyol/disülfid dengesi ve düşük HDL-C düzeyleri etiyolojide önemli faktörler olarak görülmektedir. Antioksidan korunma ve HDL-C düzeylerinin korunması, APE'den korunmada fayda sağlayabilir.

Anahtar Kelimeler: pulmoner emboli, tiyol/disülfid, oksidasyon

HDL-C ve tiyol/disülfid korelasyonu

	HDL-C (mg/dL)	
	r	p
Total-Tiyol (µmol/L)	0,49	0.001
Native-Tiyol (µmol/L)	0.53	0.001
SS/SH (%)	-0.27	0.001

Pulmoner emboli ve kontrol grubunda HDL-C ve plazma tiyol/disülfid düzeylerinin karşılaştırılması

	APE (n=45)	Kontrol (n=39)	p
Total Tiyol (µmol/L)	349.56±76.12	477.62±48.88	0.001
Native Tiyol (µmol/L)	313.56±76.12	438.17±48.50	0.001
SS (umol/L)	17.99±8.39	19.61±6.80	0.340
SS/SH (%)	5.96±2.92	4.56±1.72	0.009
HDL-C (mg/dL)	34.86±13.95	46.63±11.16	0.001

SS-039
AKUT PULMONER TROMBOEMBOLİDE SERUM COPEPTİN DÜZEYİNİN ROLÜ

Ebru Şengül Parlak[1], Gülhan Kurtoğlu Çelik[2], Murat Alışık[3], Ayşegül Karalezli[4], Hatice Canan Hasanoğlu[4]

[1]Ankara Atatürk Eğitim ve Araştırma Hastanesi, Göğüs Hastalıkları Kliniği, Ankara
[2]Ankara Atatürk Eğitim ve Araştırma Hastanesi, Acil Tıp Kliniği, Ankara
[3]Ankara Atatürk Eğitim ve Araştırma Hastanesi, Tıbbi Biyokimya Laboratuvarı, Ankara
[4]Yıldırım Beyazıt Üniversitesi Tıp Fakültesi, Göğüs Hastalıkları Ana Bilim Dalı, Ankara

GİRİŞ: Akut pulmoner emboli (APE) yaşamı tehdit eden potansiyel fatal bir hastalıktır. Erken tanı ve erken mortalite riskinin belirlenmesi prognoz açısından oldukça önemlidir. Yeni bir biyobelirteç olan copeptin son yıllarda üzerinde durulan bir moleküldür. APE'de az sayıda çalışmada anlamlı yüksek bulunmuştur. Bu çalışmanın amacı APE hastaları ve sağlıklı gönüllülerde serum copeptin seviyesinin karşılaştırılması ve bu hastalarda erken dönem mortalite riski ile serum copeptin seviyesi arasındaki ilişkinin araştırılmasıdır.

GEREÇ-YÖNTEM: Bu prospektif vaka-kontrol çalışması Ekim 2015- Mart 2016 tarihleri arasında Ankara Atatürk Eğitim Araştırma Hastanesi Göğüs Hastalıkları Kliniği'nde yapılmıştır. Çalışmaya 50 APE hastası ve 39 sağlıklı kontrolü dahil edilmiştir. APE hastaları troponin, NT-proBNP, sPAB ve sağ ventrikül disfonksiyonu değerlendirilerek erken dönem mortalite riski açısından düşük, orta ve yüksek riskli olarak üç grupta değerlendirilmiştir. APE hastaları ve kontrol grubunda serum copeptin düzeyi karşılaştırılmıştır. Ayrıca subgrup analizinde APE hastalarında erken mortalite riski ve sPAB seviyesi ile copeptin düzeyi arasındaki ilişki değerlendirilmiştir.

BULGULAR: Yaş ortalaması 65.42±17.32 olan 50 pulmoner emboli, 60.48±6.18 olan 39 sağlıklı kontrol çalışmaya alındı. Erken mortalite riski; 21 (%42) olguda yüksek, 11 (%22) olguda orta, 18 olguda (%36) düşük olarak saptandı. APE'de ortalama serum copeptin düzeyi 7.58±8.61 ng/ml, kontrol grubunda 8.36±9.55 ng/ml bulundu. Her iki grup arasında serum copeptin düzeyi açısından anlamlı farklılık saptanmadı (p=0,30). Erken dönem mortalite riski ile serum copeptin düzeyi arasında ilişki değerlendirildiğinde, korelasyon olmadığı saptandı (r=0,14, p=0.30) (şekil 1).

TARTIŞMA: Copeptinin sepsis, akut miyokard enfartüsü (AMI) gibi ağır medikal durumlarla ilişkili olduğu gösterilmiştir. APE'de az sayıda çalışmada anlamlı yüksek bulunmuştur. Bu çalışmada APE ile serum copeptin düzeyi arasında anlamlı bir ilişki saptanmamıştır. Stresle her an iç içe yaşadığımız günümüz koşullarında birçok kronik psikolojik stresörler, psikiyatrik ve kardiyometabolik hastalıkların gelişimine katkıda bulunmaktadır. Sempatik sinir sistemi ve hipotalamo-pituiter-adrenal (HPA) aksın aktivasyonu, kortikotropin releasing hormon ve arjinin vasopressin salınımına neden olmaktadır. Copeptin, arginin-vazopressin prekürsörüdür ve bir stres belirtecidir. HPA'nın aktivasyonuna neden olan stres durumlarında serum copeptin düzeyi artmaktadır. Etiyolojisinde stresin önemli bir faktör olduğu AMI'da copeptin prognostik bir belirteç olarak saptanmıştır. APE venöz staz, hiperkoagulasyon ve endotel hasarı sonucu ortaya çıkabilen önemli bir sağlık problemidir. Copeptin, vaskuler organik bir hasar sonucu ortaya çıkan pulmoner emboli için duyarlı bir biyobelirteç olmayabilir.

Anahtar Kelimeler: Pulmoner emboli, copeptin, tanı, prognoz

Erken dönem mortalite riski ve sPAB (mmHg) ile serum copeptin düzeyi korelasyonu

	Copeptin	
	r	p
Erken dönem mortalite riski	0,14	0.30
Düşük Risk		
Orta Risk		
Yüksek Risk		
sPAB	-0.20	0,18

SS-040
SOLUNUM FONKSİYON TESTLERİNDE HASTA KOOPERASYONU VE ETKİLEYEN FAKTÖRLER

Sevda Şener Cömert, Ali Fidan, Esma Coşkun, Tülay Saru, Coşkun Doğan, Seda Beyhan Sağmen, Elif Torun Parmaksız, Nesrin Kıral, Banu Salepçi

Sağlık Bilimleri Üniversitesi Kartal Dr.Lütfi Kırdar Eğitim ve Araştırma Hastanesi Göğüs Hastalıkları Kliniği, İstanbul

AMAÇ: Göğüs Hastalıkları alanında pek çok hastalığın tanı ve takibinde kullanmakta olduğumuz solunum fonksiyon testleri (SFT) hastanın kooperasyon ve eforuna bağımlı testlerdir. Çalışmanın amacı SFT'de hasta kooperasyon oranlarını ve kooperasyonu etkileyen faktörleri saptamaktır.

METOD: Prospektif olarak dizayn edilen çalışmaya Haziran-Ağutos 2016 tarihleri arasında polikliniğimize başvuran ve SFT endikasyonu konularak test yapılan tüm olgular dahil edildi. Tüm olguların yaş, cinsiyet, eğitim durumu, aylık geliri, daha önce SFT yapıp yapmadıkları, SFT sonucu, teste koopere olup olmadıkları, testi gün içerisinde yapmış oldukları zaman dilimi kayıt edildi. Bu verilerden olguların teste kooperasyonu üzerine etkisi olanlar istatistiksel olarak araştırıldı.

BULGULAR: Çalışmaya yaş ortalamaları 48.1±17.4 yıl olan, 224 (%49.8) erkek ve 225 (%50.8) kadın toplam 450 olgu dahil edildi. Olguların 164(%36.4)'ü ilk defa SFT yapıyordu. SFT sonuçlarının %75.6(n=340) normal, %13.6(n=61) obstrüktif, %8.4(n=38) restriktif ve %2.4(n=11) mixed paterndeydi. 384 (%85.3) olgunun teste koopere olduğu, 66 (%14.7) olgunun ise nonkoopere olduğu tespit edildi. SFT'yi ilk defa yapan olguların %79'u koopere olmuşken, SFT'yi birden fazla yapmış olanlarda bu oran %88'e çıkmakta idi ve aradaki fark istatistiksel olarak anlamlı bulundu (p=0,028). SFT'nin yapıldığı zaman dilimine bakıldığında hasta kooperasyonu açısından öğleden önce ve sonra yapılması ile çalışma diliminin ilk ve son yarısında yapılması arasında anlamlı bir fark olmadığı görüldü. Hastanın sigara öyküsü ile hasta kooperasyonu arasında istatistiksel olarak anlamlı bir fark saptanırken (p=0.006), SFT sonucunun normal veya anormal olması, hastanın yaşı, eğitim düzeyi ve aylık gelir düzeyi ile kooperasyon arasında anlamlı fark bulunmadı (p=0.508).

SONUÇ: Çalışmamızın ilk sonuçlarına göre SFT'yi birden fazla yapmış olmak ve sigara öyküsünün olguların SFT kooperasyonunu etkileyen ana faktörler olduğu görülmüştür. Ayrıca olguların eğitim düzeylerinin düşük olmasının ve ileri yaşın SFT'ye kooperasyonu etkkilememesi de dikkat çekici bir sonuç olarak bulunmuştur.

Anahtar Kelimeler: solunum fonksiyon testi, kooperasyon, sigara

SS-041

FEF25-75/FVC, FEV0,5, FEV3 VE FEV6 İLE AKCİĞER FONKSİYONLARININ DEĞİŞİK HASTALIK GRUPLARINDAKİ İLİŞKİSİ

Nihal Ensen[1], Tunçalp Demir[2]

[1]İÜ Cerrahpaşa Tıp Fakültesi, Fizyoloji Anabilim Dalı
[2]İÜ Cerrahpaşa Tıp Fakültesi, Göğüs Hastalıkları Anabilim Dalı

GİRİŞ-AMAÇ: Çalışmamız özellikle havayolu hastalığı veya parankim tutulumu olan farklı hastalık gruplarında spirometre, akciğer hacimleri ve difüzyonla değerlendirilen solunum fonksiyonlarının, FEF25-75/FVC, FEV0,5, FEV3 ve FEV6 parametreleri ile arasındaki ilişkiyi değerlendirmek amacıyla yapılmıştır.

YÖNTEMLER: Çalışmamızda İÜ Cerrahpaşa Tıp Fakültesi, Göğüs Hastalıkları Anabilim Dalı'nda Fibrozis(71) Bronşiektazi(96), Skleroderma(139), KOAH(GOLD'a göre, 231), Astım(GİNA'ya göre, 63) ve Sarkoidoz(225) tanılarıyla takip edilen toplam 825 hasta ve 68 sağlıklı kontrol deneklerinde spirometre, akciğer hacimleri ve difüzyon ölçümleriyle birlikte FEF25-75/FVC, FEV0,5, FEV3 ve FEV6 parametrelerinin ilişkisi retrospektif olarak incelenmiştir. Hastaların solunum fonksiyon testleri SensorMedics Vmax22 spirometre cihazıyla yapılmıştır. Verilerin alındığı laboratuvar, testlerini yaparken ATS kriterlerini kullanmaktadır. Elde edilen verilerin istatistik değerlendirmeleri SPSS 20 programında yapılmıştır.

BULGULAR: FEF25-75/FVC değerleri kontrol grubuna göre fibrozis ve skleroderma hastalarında yüksek bulunurken, bronşiektazi, KOAH ve astım hastalarında düşük bulunmuştur. Düşük olarak bulunan gruplarda reel değerler açısından KOAH hastalarında en fazla fark bulunurken bronşiektazi ve astım hatalarının değerleri benzerlik göstermektedir. Sarkoidoz hastalarında ise fark bulunmamıştır. FEV0,5 değerleri tüm hastalık gruplarında kontrol grubundan anlamlı olarak düşük bulunmuştur. FEV0,5/FVC değerleri ise sarkoidoz hastalarında benzer bulunurken, fibrozis ve skleroderma hastalarında kontrol grubuna göre yüksek, bronşiektazi, KOAH ve astım gruplarında ise düşük bulunmuştur. FEV3 değerleri tüm hastalık gruplarında kontrol grubuna göre anlamlı olarak düşük bulunmuştur. %FEV3/FVC değerleri ise kontrol grubuna göre fibrozis, skleroderma ve sarkoidoz hastalarında benzer bulunurken, bronşiektazi, KOAH ve astım gruplarında ise düşük bulunmuştur. FEV6 değerleri tüm hastalık gruplarında kontrol grubuna göre anlamlı olarak düşük bulunmuştur. %FEV6/FVC değerleri ise kontrol grubuna göre fibrozis, skleroderma ve sarkoidoz hastalarında benzer bulunurken, bronşiektazi, KOAH ve astım gruplarında ise düşük bulunmuştur. %FEV3/FVC ve %FEV6/FVC birbirleriyle aynı istatistiksel değişimleri göstermektedir. FEF25-75/FVC, FEV0,5, FEV3 ve FEV6 parametreleri ile solunum fonksiyonları arasında farklı hastalıklarda farklı düzeylerde korelasyon bulunmuştur.

SONUÇ: hastalarda obstrüksiyon değerlendirmesi yapılırken FEF25-75 /FVC oranı azaldıkça obstrüksiyon parametrelerinin de kötüleşmesi nedeniyle parametrenin göz önünde tutulması yararlı olabilir. Ayrıca fibrozis ve özellikle sklerodermada FVC, TLC ile korele olması nedeniyle akciğer tutulumunu takip amaçlı ek bir gösterge olabilir. FEV0,5, FEV3 ve FEV6 ile obstrüksiyon değerlendirmesinde diğer parametrelerle birlikte değerlendirilebilir. Bu üç parametre özellikle akciğer parenkimini etkileyen hastalıklarda DLCO ile korelasyon göstermesi nedeniyle diğer parametrelerle birlikte sadece hava yolunun değil parankimin de bir göstergesi olabilir.

Anahtar Kelimeler: FEF25-75/FVC, FEV0,5, FEV3, FEV6, solunum fonksiyonları

SS-042
AKUT AKCİĞER HASARI MODELİNDE REDOKS HOMEOSTASİSİ VE İNFLAMASYON DENGESİ ÜZERİNE ALFA-KRİSTALİN'İN ETKİSİ

Seda Koçak[1], İbrahim Güner[1], Muhittin Onur Yaman[1], Tuğba Ekiz[2], Emine Elif Güzel[2], Nermin Yelmen[1], Gülderen Şahin[1]

[1]Cerrahpaşa Tıp Fakültesi,Fizyoloji Ana Bilim Dalı,İstanbul
[2]Cerrahpaşa Tıp Fakültesi,Embriyoloji ve Histoloji Ana Bilim Dalı,İstanbul

GİRİŞ: Abdominal aortik anevrizma ameliyatlarında sıklıkla kullanılan infrarenal abdominal aortanın (IAA) akut oklüsyonu (iskemi) ve sonra kan akımının yeniden sağlanması (reperfüzyon) iskemi- reperfüzyon (IR) hasarına yol açar. IR'de reaktif oksijen ürünleri (ROS) ve inflamatuvar mediatörler aşırı oluşarak, akciğer gibi uzak organlarda akut akciğer hasarına (AAH) neden olurlar. Antioksidan, antiinflamatuvar ve antiapoptotik özelliklere sahip maddelerin kullanılmasının IR'ye bağlı gelişen organ hasarlarının önlenebilmesinde etkili olabildiği gösterilmiştir. Çalışmamızın amacı, ısı şoku ve IR gibi stres koşullarında artan alfa-kristalin'in AAH'yı önleyip önleyemeyeceğini araştırmaktır.

GEREÇLER VE YÖNTEM: Çalışmamızda, 24 adet anesteziye edilmiş Sprague-Dawley erkek sıçanlar Kontrol (Shem), IR ve Alfa-kristalin + IR olmak üzere üç gruba ayrılmıştır (n=8/grup). Kontrol grubunda sadece IAA diseksiyonu yapıldı fakat oklüzyon uygulanmadı. IR grubunda iskemi oluşturmak için 90 dk. IAA klempajı uygulandı ve sonra klemp kaldırılarak 180 dk. reperfüzyon sağlandı. Alfa-kristalin + IR grubunda, operasyondan bir saat önce alfa-kristalin (50 µg/100g i.p.) verildikten sonra IR oluşturuldu. Deney sonunda bronkoalveolar lavaj sıvısı (BALS) ve kan örnekleri alınarak tüm sıçanlar sakrifiye edildi. Alınan akciğer doku örneklerinde ROS, malondialdehit (MDA), süperoksit dismutaz (SOD), total oksidan durum (TOS), total antioksidan durum (TAS), tümör nekroz faktör-alfa (TNF-), interlökin-1 (IL-1), interlökin-10 (IL-10), nükleer faktör-kappa B (NF-B), kaspaz-9 (Casp-9) ve DNA hasarı için 8-hidroksi-2-deoksiguanozin (8-OHdG) seviyeleri ELISA yöntemiyle ölçüldü. Akciğer dokusunda histolojik değerlendirmeler yapıldı. Ortalama+SE, One-Way Anova variyans analizini takiben Post Hoc bonferroni testi ile değerlendirildi. $p < 0.05$ anlamlı olarak kabul edildi.

BULGULAR: Akciğer doku örneklerinde, ROS, TOS, MDA değerleri IR grubunda kontrol grubuna göre anlamlı olarak artarken ($p<0.001$), SOD ve TAS değerleri anlamlı azalmıştır ($p<0,001$). TNF-α, NF-B, apoptotik faktör Casp-9 ($p<0,01$), IL-1β ve DNA hasar göstergesi olan 8-OHdG'nin ($p<0,05$) alfa-kristalin+IR grubunda, IR ye göre anlamlı olarak azaldıkları görülmüştür. Anti-inflamatuvar sitokin IL-10 seviyesi alfa-kristalin+IR grubunda, IR grubuna göre anlamlı olarak artmıştır ($p<0,01$). Akciğer doku örneklerinin histolojik değerlendirilmesinde alfa-kristalin'in akciğer hasarıyla ilgili morfolojik değişimleri hafiflettiği gösterilmiştir.

SONUÇ VE TARTIŞMA: Bulgularımız, alfa-kristalin'in IR sonucu oluşan oksidatif stres, inflamasyon ve apoptotik süreçlere karşı koruyucu rolü olduğunu ve IR'ye bağlı gelişebilecek AAH'nı azaltabileceğini göstermektedir. Alfa Kristalinin AAH'nı hafifletici etkisinde ilgili moleküler yolaklar araştırılmalı ve bu proteinin tedavi edici rolü klinik çalışmalarla değerlendirilmelidir.

Anahtar Kelimeler: İskemi-Reperfüzyon hasarı, oksidatif stres, inflamasyon, akut akciğer hasarı, apoptoz

Kontrol, IR grubu ve IR + alfa kristalin Grupları Plazma,BALS ve Akciğer Doku Örnekleri Sonuçları

Çalışmamızda kontrol, IR grubu ve IR + alfa kristalin gruplarından alınan çeşitli örneklerden elde edilen sonuçlar verilmiştir

Total akciğer hasar skorları

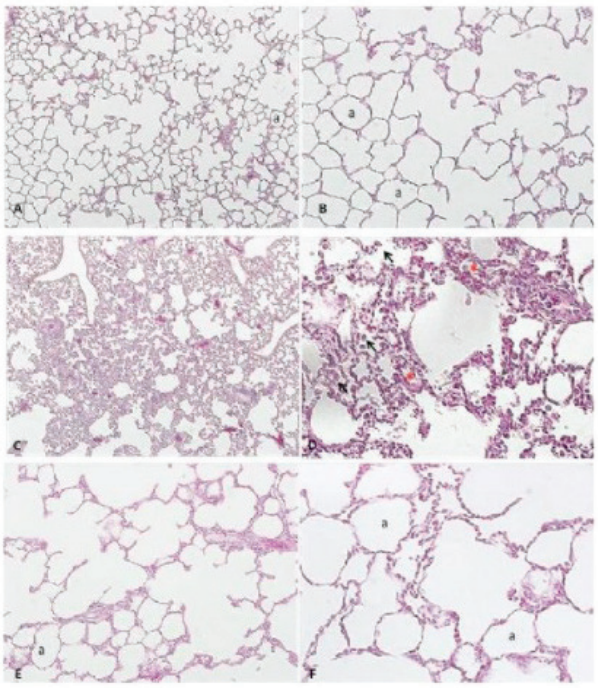

Tüm gruplarda akciğer doku kesitlerinin fotomikrografi görünümleri.

A ve B; kontrol grubu, önemsenmeyecek düzeyde histolojik değişimler, oldukça ince alveolar duvarlar. C ve D; IR grubu, dikkat çekici bir şekild intra-alveolar infiltrasyon (siyah ok) ve alveolar hasar ile görülen akciğer hasarı (*). E ve F; alfa-kristalin+IR grubu, hafif alveolar hasar görülmektedir. a: alveol. Tüm kesitler hematoksilen-eozin ile boyanmıştır. (A ve C,X10, B ve B,X20, D ve F,X40).

Çalışmamızda akciğer dokuları histolojik olarak incelendiğinde; kontrol grubu sıçanlarda önemli bir histolojik değişim gözlenmemiştir. Total akciğer hasar skorları IR grubunda kontrol grubuna göre anlamlı derecede yüksektir.Total akciğer hasar skorları iskemi reperfüzyon öncesi alfa-kristalin uygulanan grupta IR grubuna göre anlamlı derecede azalmıştır. Bütün akciğer hasarı parametreleri, IR öncesi alfa kristalin uygulanan grupta IR grubuna göre daha az belirgindir.Akciğerlerin histolojik incelemesinde de biyokimyasal parametrelerle aynı doğrultuda olmak üzere IR öncesi alfa-kristalin uygulamasının, alveolleri IR hasarından koruduğu gözlemlenmiştir

SS-043
DENEYSEL TİP 1 DİABETES MELLİTUS'TA ANTRENMANIN AKCİĞERLER ÜZERİNDEKİ ETKİSİ

Göktuğ Ömercioğlu[1], Ali Doğan Dursun[1], Metin Baştuğ[1], Şule Kızıl[2], Pınar Bayram[2], Hakan Fıçıcılar[1], Belgin Can[2], Hümeyra Çolaker[1], Yakup Tatar[1]

[1]Ankara Üniversitesi Tıp Fakültesi Fizyoloji Anabilim Dalı, Ankara
[2]Ankara Üniversitesi Tıp Fakültesi Histoloji ve Embriyoloji Anabilim Dalı, Ankara

GİRİŞ: Diabetes Mellitus (DM), insülinin salgılanmasında ve/veya etki mekanizmasında bozukluk neticesinde oluşan yaygın metabolizma hastalığıdır. Hiperglisemi, glukoz oksidasyonuna, proteinlerin nonenzimatik glikasyonuna ve oksidatif yıkımına neden olur. Oksidatif stres, DM ve komplikasyonlarının gelişimini, ilerlemesini hızlandırırken, antioksidan savunma mekanizmaları enzimatik ve/veya non-enzimatik etkileri ile dokuları ve hücreleri oksidatif hasardan korur. Çalışma, DM'nin akciğerlerde oksidatif hasara neden olup olmadığını, farklı şiddetlerde antrenmanın akciğerlerde oksidan ve antioksidan dengeyi etkileyip etkilemediğini ortaya koymak amacıyla gerçekleştirildi.

GEREÇLER VE YÖNTEM: Ankara Üniversitesi Deney Hayvanları Etik Kurulundan alınan izinle 10-12 haftalık, 260±30 gram ağırlığında 48 adet erkek Wistar-Albino sıçan kullanıldı. Deney hayvanları her grupta n=8 olacak şekilde, kontrol (K), ılımlı egzersiz (E1), ağır egzersiz (E2), DM, DM+ılımlı egzersiz (DME1), DM+ağır egzersiz (DME2) gruplarına rastgele dağıtıldı. Diabetik gruplardaki sıçanlara intraperitoneal 50 mg/kg streptozotosin yapıldı, kan glukoz düzeyleri 300 mg/dl ve üzerinde olanlar DM kabul edildi. Egzersiz gruplarındakilere bir haftalık koşu bandına adaptasyon sonrasında toplam 6 hafta, haftada 5 gün ılımlı (E1, DME1) veya şiddetli (E2, DME2) antrenman yaptırıldı. Son koşudan 24 saat sonra anestezi altında akciğerleri alındı. Sol akciğerden Total Oksidan ve Antioksidan Status (TOS, TAS) düzeyleri kit üreticisinin talimatlarına göre ölçüldü. Oksidatif Stres İndeksi [OSİ=(TOS/TAS)x100] hesaplandı. Sağ akciğerleri rutin ışık mikroskobu tespit ve takip işlemleri sonrasında Hematoksilin Eozin ve Mallory Azan boyaları ile boyandı. Kesitler lenfosit infiltrasyonu, alveolar makrofajlar (köpük hücreleri) ve kollajen artışı açısından 0-3 ile skorlanarak değerlendirildi. İstatistiksel değerlendirmede TAS, TOS ve OSİ verileri için parametrik, histolojik skorlama verileri için non-parametrik yöntemler kullanıldı. Anlamlılık düzeyi $p<0,05$ olarak alındı.

BULGULAR: Akciğer dokularının TAS ve TOS düzeyleri, OSİ, histolojik kesitlerde lenfosit infiltrasyonu, makrofaj yoğunluğu ve alveoler düzensizlik skorlarının ortalama ± standart sapma değerleri Tablo 1'de verilmiştir. TAS, TOS ve OSİ, düzeyleri arasında önemli farklılık bulunmamıştır. Histolojik kesitlerden elde edilen görüntüler Şekil 1-2'de verilmiştir. DM gruplarına ait kesitlerde alveollerin düzensiz ve genişlemiş olduğu ve lenfosit, makrofaj ve polimorfonükleer hücre infiltrasyonu izlendi. Alveol lümenlerinde epitel, nekrotik hücreler ve makrofajları içeren birikimler vardı. İnteralveolar septumların kalınlaştığı ve perivasküler alanda ödem olduğu gözlendi.

SONUÇ VE TARTIŞMA: Bulgularımız: 1. DM'nin ve uygulanan egzersiz protokollerinin akciğerlerde oksidatif strese neden olmadığını, 2. DM'li akciğerlerin histolojik kesitlerinde gözlenen inflamatuar değişiklikler üzerinde egzersizin koruyucu etkisi olmadığını göstermiştir.

Anahtar Kelimeler: Akciğer, antioksidan, antrenman, Diabetes Mellitus, egzersiz, oksidan

Şekil 1a-1f

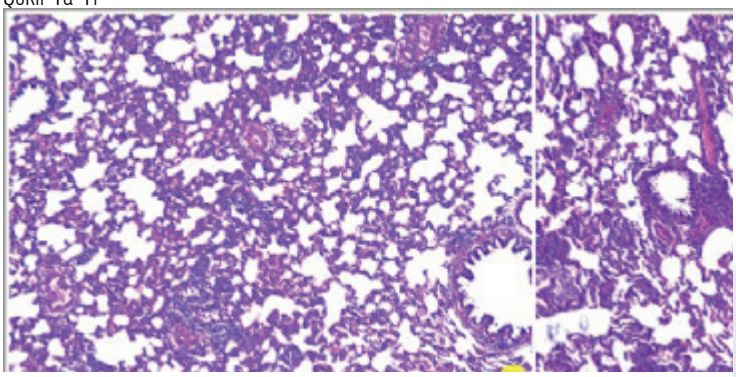

Şekil 1.Hematoksilen Eozin boyama ile kontrol grubuna(a) göre diabetik gruplarda (d,e,f) alveolar düzensizlik ve alveolar genişleme ile lenfosit infiltrasyonunda artış (a: Kontrol b: Ilımlı egzersiz c: Ağır egzersiz d:Diabetus Mellitus e: Diabetus Mellitus + Ilımlı egzersiz f: Diabetus Mellitus + Şiddetli egzersiz)

Şekil 2a-2f

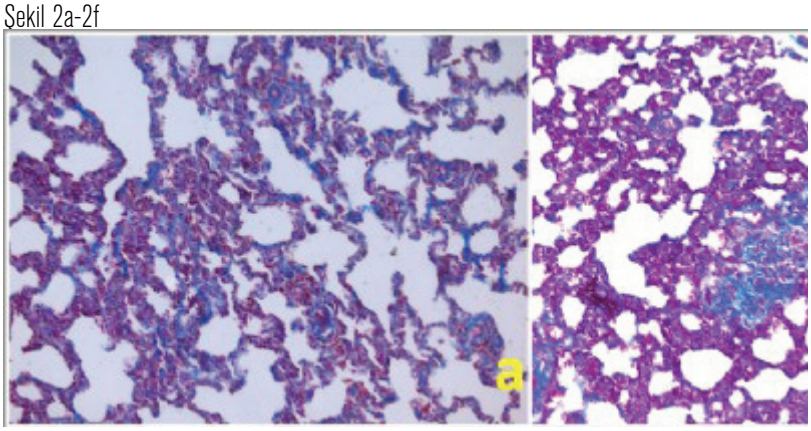

Şekil; 2 Mallory Azan boyama ile bağ dokusu değişiklikleri ve alveolar makrofaj yoğunluğu (a: Kontrol b: Ilımlı egzersiz c: Ağır egzersiz d:Diabetus Mellitus e: Diabetus Mellitus + Ilımlı egzersiz f: Diabetus Mellitus + Şiddetli egzersiz)

Tablo 1: Akciğer dokularının Total Antioksidan Status (TAS), Total Oksidan Status (TOS) düzeyleri, Oksidatif Stres İndeksi (OSİ), lenfosit infiltrasyonu, makrofaj yoğunluğu ve alveoler düzensizlik skorlarının ortalama ± standart sapma değerleri

DENEY GRUPLARI	Total Antioksidan Status	Total Oksidan Status	Oksidatif Stres İndeksi	Lenfosit İnfiltrasyonu	Makrofaj Yoğunluğu	Alveol Düzensizliği
Kontrol (n=8)	1,03 ± 0,13	39,03 ± 3,74	3.813,42 ± 426,21	0,38 ± 0,52	0,38 ± 0,52	0,38 ± 0,52
Ilımlı Egzersiz (n=8)	1,10 ± 0,13	40,69 ± 4,73	3.771,85 ± 757,21	0,75 ± 0,46	0,25 ± 0,46	0,25 ± 0,46
Ağır Egzersiz (n=8)	1,07 ± 0,10	34,78 ± 4,87	3.275,11 ± 435,14	0,75 ± 0,89	0,50 ± 0,53	0,38 ± 0,52
Diabetus Mellitus (n=8)	1,17 ± 0,17	38,95 ± 3,81	3.383,75 ± 528,56	1,29 ± 0,49	1,71 ± 0,49 *	2,43 ± 0,53 **
Diabetus Mellitus + Ilımlı Egzersiz (n=8)	1,03 ± 0,17	38,85 ± 4,66	3.850,31 ± 698,36	1,57 ± 0,79	1,71 ± 0,76 #	2,00 ± 0,82 ##
Diabetus Mellitus + Ağır Egzersiz (n=8)	1,01 ± 0,14	37,58 ± 4,22	3.752,21 ± 571,20	1,63 ± 0,74	1,38 ± 1,06	1,75 ± 0,71 ¥

* Kontrol grubu ile önemli fark (p<0,05) ** Kontrol grubu ile önemli fark (p<0,01) # Ilımlı egzersiz grubu ile önemli fark (p<0,05) ## Ilımlı egzersiz grubu ile önemli fark (p<0,01) ¥ Ağır egzersiz grubu ile önemli fark (p<0,05)

SS-044
GERİATRİK BİREYLERDE İNSPİRATUAR KAS KUVVETİ, FONKSİYONEL EGZERSİZ KAPASİTESİ VE KOMORBİDİTELER ARASINDAKİ İLİŞKİ

Gülşah Özsoy[1], İsmail Özsoy[2], Nursen İlçin[2], Nil Tekin[3], Sema Savcı[2]

[1]İzmir Bozyaka Eğitim ve Araştırma Hastanesi, İzmir
[2]Dokuz Eylül Üniversitesi, Fizik Tedavi ve Rehabilitasyon YO, İzmir
[3]Narlıdere Huzurevi Yaşlı Bakım ve Rehabilitasyon Merkezi, İzmir

GİRİŞ: Yaşlanma ile birlikte birçok sistemde yapısal ve fonksiyonel değişiklikler meydana gelmektedir. Solunum sistemi ve diğer sistemlerde olan bu değişiklerin birbiri arasındaki ilişkilerinin belirlenmesi önemlidir. Çalışmanın amacı, geriatrik bireylerde inspiratuar kas kuvveti, fonksiyonel egzersiz kapasitesi ve komorbiditeler arasındaki ilişkinin araştırılmasıydı.

GEREÇLER VE YÖNTEM: Çalışmaya, İzmir Narlıdere Huzurevi Yaşlı Bakım ve Rehabilitasyon Merkezi'nde ikamet eden 22 erkek ve 16 kadın toplam 38 geriatrik birey katıldı. Katılımcıların kişisel özellikleri ve solunum fonksiyon değerleri kaydedildi. Katılımcıların solunum kas kuvveti (Maksimal İnspiratuar Basınç: MIP, Maksimal Ekspiratuar Basınç: MEP) ağız içi basınçları ölçülerek, fonksiyonel egzersiz kapasitesi 6 Dakika Yürüme Testi (6DYT) ve komorbiditeleri Charlson Komorbidite İndeksi (CKİ) ile değerlendirildi. Katılımcılardan elde edilen verilerin analizi için SPSS 20.0 for Windows programı kullanıldı. Değişkenler arasındaki ilişkinin analizi için Pearson korelasyon analizi yapıldı.

BULGULAR: Katılımcıların yaş ortalamaları 74.76±6.3'idi. Çalışmaya katılan geriatrik bireyler arasında; MIP değeri ile 6DYT mesafesi düzeyi arasında pozitif yönde ve anlamlı ilişki ($r=0.383$, $p=0.018$) ve 6DYT mesafesi ile CKİ skoru arasında negatif yönde ve anlamlı ilişki ($r=-0.619$, $p<0.001$) bulundu.

SONUÇ VE TARTIŞMA: Çalışmanın sonucunda, geriatrik bireylerde inspiratuar kas kuvveti ile fonksiyonel egzersiz kapasiteleri arasında pozitif ve komorbidite skorları ile fonksiyonel egzersiz kapasiteleri sistemik arasında negatif yönde ilişki bulundu. Geriatrik bireylerde fonksiyonel egzersiz kapasitesinin inspiratuar kas kuvveti ve komorbiditelerden etkilenebileceği bulundu. Geriatrik bireylerde yaşlanma ile birçok sistemi etkileyen değişiklerin meydana gelmesinden dolayı, geriatrik rehabilitasyon programlarının oluşturulmasında bütüncül değerlendirmeler ve yaklaşımlar yer almalıdır.

Anahtar Kelimeler: Geriatri, inspiratuar kas kuvveti, fonksiyonel egzersiz kapasitesi, komorbidite

Grafik 1. İnspiratuar Kas Kuvveti ve Fonksiyonel Egzersiz Kapasitesi Arasındaki İlişki



Grafik 1. İnspiratuar Kas Kuvveti ve Fonksiyonel Egzersiz Kapasitesi Arasındaki İlişki r=0.383, p=0.018

Grafik 2. Fonksiyonel Egzersiz Kapasitesi ve Komorbidite Arasındaki İlişki

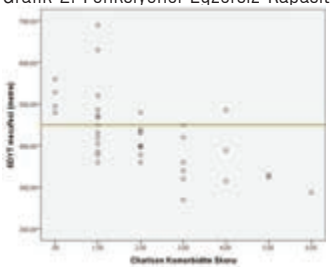

Grafik 2. Fonksiyonel Egzersiz Kapasitesi ve Komorbidite Arasındaki İlişki r=-0.619, p<0.001

SS-045
YAŞLI HASTALARDA KOGNİTİF FONKSİYONLARIN SOLUNUM FONKSİYON PARAMETRELERİNE ETKİSİ

Şule Taş Gülen[1], Emel Ceylan[1], Onur Yazıcı[1], Osman Elbek[1], İmran Kurt Ömürlü[2], Fisun Karadağ[1]

[1]Adnan Menderes Üniversitesi, Göğüs Hastalıkları Ana Bilim Dalı, Aydın
[2]Adnan Menderes Üniversitesi, Biyoistatistik Ana Bilim Dalı, Aydın

AMAÇ: Spirometri akciğer fonksiyonlarının değerlendirilmesinde kullanılan en temel testtir. Solunum fonksiyon testlerinin (SFT) doğru yapılmaması, tanı ve tedaviyi değiştirebileceği için standardizasyon kurallarına uyulması önem taşımaktadır. SFT kişi ve teknisyen bağımlı bir testtir. Çalışmamızda yaşlı hastalarda kognitif fonksiyonların SFT parametreleri üzerine etkisini araştırdık.

YÖNTEM: Çalışmaya 1 Ocak-30 Haziran 2015 tarihleri arasında polikliniğimizde SFT yapılan tüm hastalar alındı. Ağır KOAH, solunum yetmezliği, ciddi kardiyovasküler, nörolojik bozukluk olanlar, daha önce test yapılanlar ile teste koopere olamayan olgular dahil edilmedi. Olguların yaş, kilo, boy, eğitim düzeyi, geçmiş tıbbi öyküleri ve alışkanlıkları standardize mini mental testten (SMMT) oluşan olgu rapor formları doldurduldu. Olgular 65 yaş üstü (grup1) ve 45-65 yaş arası (grup2) olacak şekilde sınıflandırıldı. SMMT'de toplam 30 puan üzerinden yapılan değerlendirmede 24 puan ve üzeri alanlar normal, 18-23 puan arası hafif ve 17 puan ve altı ağır demans olarak kabul edildi.

BULGULAR: Çalışmaya 173'ü erkek ve yaş ortalaması 62,20±18 olan toplam 332 olgu dahil edildi. Olguların 212'si 65 yaş altı ve 120'si 65 yaş üstünde olup %37'sinde kronik hastalık öyküsü yoktu. SMMT puanlarına göre 24 ve üzeri puan alanlar 57(%17,2) olgu; 18-23 olarak skorlanan 141 (%42,5) olgu ve 17 ve altında skorlanan 134 (%40,4) olgu mevcuttu. Grup 1'de solunum fonksiyon parametrelerinden FEV1 (69,24 ± 23,33, p=0,0001), FVC (82,27±19,88, p=0,0001), FEV1/FVC (65,75 ± 13,75, p=0,0001) değerleri ile SMMT (15,78±5,19) puanları anlamlı olarak daha düşüktü (p=0,0001) (Tablo1). SMMT üzerine etkili olan en önemli faktörler sırasıyla yaş, sigara kullanımı ve FEV1 olarak bulundu. 66.5 yaş cut-off değer olarak saptandı. 66.5 yaş altında olanlarda sigara öyküsü, FEV1, özgeçmiş ve meslek SMMT üzerine etkili bulundu. Yaşı 66.5 üzeri olanlarda ise 76.5 yaş 2. Cut-off değeri olarak bulundu (Şekil 1).

SONUÇ VE ÖNERİ: Çalışmamızda solunum fonksiyon parametrelerinin kognitif fonksiyon bozukluğunda azaldığı saptanmış olup, kognitif fonksiyon bozukluğu için en önemli risk faktörleri yaş, sigara ve FEV1 düşüklüğüdür. Buna göre 65 yaş üzerinde kognitif fonksiyonların görece azaldığı ve bu nedenle de solunum fonksiyon testi parametrelerinin etkilendiği gösterilmiştir. Bu nedenle solunum fonksiyon testi yapılacak ileri yaştaki hastalarda kognitif fonksiyonlarının değerlendirilmesini önermekteyiz.

Anahtar Kelimeler: Yaş, Standart Mini Mental Test(SMMT), Solunum Fonksiyon Testi(SFT)

SMMT Sınıflandırma ve Regresyon ağacı

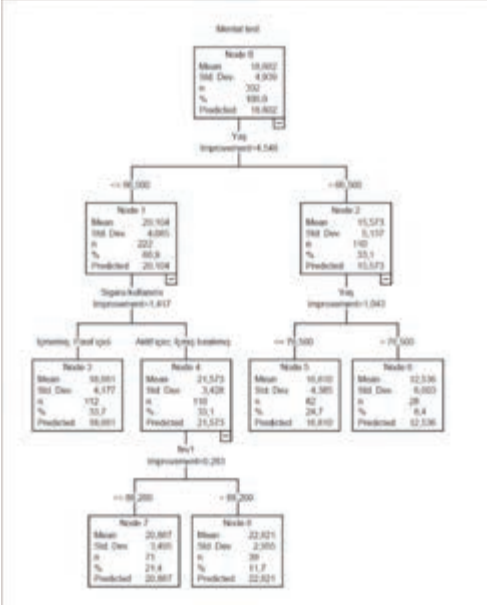

SMMT Üzerine Etkili Faktörler

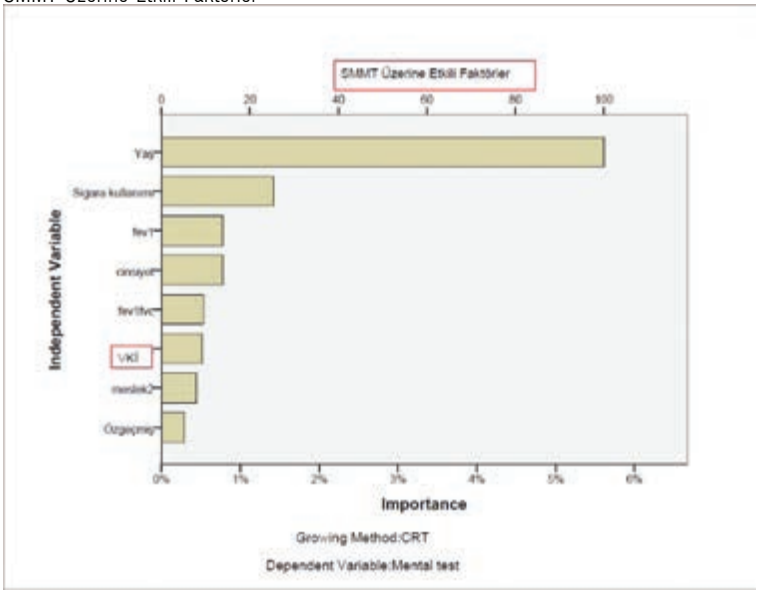

Olgu ve kontrol grupları arasında klinik parametrelerin karşılaştırılması

	Olgu grubu n=120 ort. ± SD	Kontrol grubu n=212 ort. ± SD	p değeri
Yaş ortalaması(yıl)	72,05 ± 5,46	56,63 ± 5,60	0,0001
BMI(kg/m2)	27,69 ± 5,48	30,08 ±6,27	0,001
SMMT	15,78±5,19	20,19±4,00	0,0001
FEV1 (% predicted)	69,24 ± 23,33	84,41 ± 23,06	0,0001
FVC (% predicted)	82,27±19,88	95,52 ± 21,75	0,0001
FEV1/FVC (%)	65,75 ± 13,75	71,52± 11,59	0,0001

SS-046
GERİATRİK POPULASYONDA DİSPNE ALGISININ BİLEŞENLERİNİ ETKİLEYEN FAKTÖRLER

Pınar Yıldız Gülhan[1], Tuğba Kaplan[2], Bekir Kaplan[3], Muhammet Fatih Topuz[4], Muhammet Gülhan[5], Şeyma Yıldız[6], Mehmet Ekici[7]

[1]Tosya Devlet Hastanesi, Göğüs Hastalıkları, Kastamonu
[2]Ulus Devlet Hastanesi, Göğüs Hastalıkları, Ankara
[3]Sağlık Bakanlığı Sağlık Araştırmaları Genel Müdürlüğü, Ankara
[4]Tosya Devlet Hastanesi, Kulak Burun Boğaz Bölümü, Kastamonu
[5]Tosya Devlet Hastanesi, Enfeksiyon Hastalıkları Ve Klinik Mikrobiyoloji, Kastamonu
[6]Gazi Üniversitesi, İç Hastalıkları Ana Bilim Dalı, Ankara
[7]Kırıkkale Üniversitesi, Göğüs Hastalıkları Ana Bilim Dalı, Kırıkkale

GİRİŞ: Amerikan Toraks Derneği (ATS) dispneyi "hoş olmayan veya konforsuz soluk alma hissi ve çeşitli yoğunlukta duyuların oluşturduğu kişisel solunum rahatsızlığı deneyimi" olarak tanımlamıştır ve niteliksel bir durumu karakterize etmek için kullanılan genel bir terimdir. Dispne tek bir patofizyolojik mekanizma sonucu değil, pek çok sistemdeki bozukluk sonrası da gelişebilir. Bu nedenle hem dispnenin altında yatan temel patofizyolojinin saptanması hem de subjektif bir yakınma olan dispnenin varlığı ve derecesinin ölçümü son derece önemlidir. Dispne teriminin anlamı; sosyo-ekonomik düzey, duygu durum, duygusal bileşenler, kültürel beklentiler, bellek durumu ve kişisel deneyimlerden etkilenir. Bu etkilenimlerin değişkenliği yaşla da etkilenmektedir.

AMAÇ: Bizim çalışmamızın amacı; dispne algısının bileşenlerinin geriatrik populasyonda değişkenlik gösterip göstermediğini ve bu değişkenlerin ne olabileceğini incelemektir.

METHOD: Çalışmaya 65 yaş üstü 47 erkek ve 47 kadın olmak üzere 94 kişi alındı. Ortalama yaş 76,78 idi. Tanımlayıcı tipteki bu araştırmada, yaşlıların demografik özellikleri solunum fonksiyon testleri (SFT), Sort-form 36 (SF 36) anketi, 6 üst ve 36 alt başlıktanoluşan dispne algı skorlaması, Medical Research Council Scale (MRCS) değerlendirilmiştir. 36 soruluk dispne algı anketinde; dispnenin hava açlığı, duygusal, nosiseptif, düzen, dikkat ve diğer bileşenleri sorgulandı. İstatistiksel analizler SPSS 18 programında yapılmış olup, analizlerde analizlerde Mann Whitney U ve Kruskal Vallis testleri kullanılmıştır. İstatistiksel anlamlılık için $p<0,05$ olarak kabul edilmiştir.

BULGULAR: 65-74, 75-84 ve 85 yaş üzeri gruplar arasında dispne algı bileşenleri arasında fark yoktu. Geriatrik erkek ve kadın populasyonunda kadınlarda erkeklere göre duygusal bileşende anlamlı olarak fark vardı (p: 0,025). Eğitim düzeyi okur yazar olup/ olmayanlar olarak gruplandı. Öğrenim durumu incelendiğinde okur yazar olmayanlarda sadece nosiseptif bileşen dışında diğerlerinde istatistiksel olarak anlamlı fark vardı. Sigara içen ve içmeyen gruplar karşılaştırıldığında sigaranın dispne bileşenlerinde bir etkisi olmadığı istatistiksel olarak gözlendi.

SONUÇ: Dispne algısının bileşenleri kişisel ve çevresel faktörlerden etkilenir. Bu faktörler üzerinde tedavi edici düzeyde değişiklik yapılarak dispne algısı olumlu yönde düzenlenebilir. Bizim çalışmamızda okur yazar olanlar ile okur yazar olmayanlar arasında nosiseptif bileşen dışında tüm alt gruplar arasında istatistiksel olarak anlamlı fark bulundu. Geriatrik populasyonda yaş ve cinsiyet değiştirilemez değişken olmakla birlikte eğitim düzeyinde yapılacak düzenlemeler dispneyi daha doğru ve daha az algılamayı sağlayabilir ve böylece kronik hastalıklarla savaşan bu populasyonda yaşam kalitesi arttırılabilir.

Anahtar Kelimeler: dispne algısı, eğitim, geriatri

Tablo 1

	ERKEK	ERKEK	ERKEK	ERKEK	KADIN	KADIN	KADIN	KADIN	
	N	MEAN	STD. DEVİASYON	MEDİAN	N	MEAN	STD. DEVİASYON	MEDİAN	P
TOPLAM	47	11,57	13,59	5,00	47	17,06	14,15	19,00	0,146
hava açlığı	47	3,68	3,88	2,00	47	5,51	4,27	4,27	0,062
duygusal	47	1,98	3,21	0,00	47	3,49	3,41	3,41	0,025
nosiseptif	47	1,23	1,56	0,00	47	1,64	1,61	1,61	0,184
düzen	47	1,28	1,72	0,00	47	1,70	1,88	1,88	0,313
dikkat	47	1,96	2,05	1,00	47	2,68	2,14	2,14	0,189
diğerleri	47	1,23	1,73	0,00	47	2,04	1,91	1,91	0,035

Geriatrik populasyonda cinsiyete göre dispne algı bileşenlerinin dağılımı

Tablo 2

	OKUR/YAZAR DEĞİL	OKUR/YAZAR DEĞİL	OKUR/YAZAR DEĞİL	OKUR/YAZAR DEĞİL	OKUR/YAZAR	OKUR/YAZAR	OKUR/YAZAR	OKUR/YAZAR	
	N	MEAN	STD. DEVİAS-YON	MEDİAN	N	MEAN	STD. DEVİAS-YON	MEDİAN	P
TOPLAM	43	18,81	14,56	24,00	51	10,53	12,58	4,00	0,016
hava açlığı	43	5,95	4,05	8,00	51	3,45	3,94	3,94	0,009
duygusal	43	3,79	3,50	4,00	51	1,84	3,02	3,02	0,012
nosiseptif	43	1,81	1,76	2,00	51	1,12	1,37	1,37	0,078
düzen	43	1,93	1,97	2,00	51	1,12	1,57	1,57	0,046
dikkat	43	2,88	2,16	3,00	51	1,84	1,97	1,97	0,045
diğerleri	43	2,21	1,93	4,00	51	1,16	1,67	1,67	0,006

Geriatrik populasyonda okur/yazarlık durumuna göre dispne algı bileşenlerinin dağılımı

SS-047

TORAKS DIŞI MALİGNİTELERİN ENDOBRONŞİAL METASTAZLARINDA GİRİŞİMSEL BRONKOSKOPİK YÖNTEMLERİN TANI VE TEDAVİDEKİ YERİ

Zafer Aktaş[1], Ayperi Öztürk[1], Aydın Yılmaz[1], Ezgi Gürel[1], Funda Demirağ[2]

[1]Atatürk Göğüs Hastalıkları ve Göğüs Cerrahisi Eğitim ve Araştırma Hastanesi, Girişimsel Pulmonoloji Kliniği, Ankara
[2]Atatürk Göğüs Hastalıkları ve Göğüs Cerrahisi Eğitim ve Araştırma Hastanesi, Patoloji Bölümü, Ankara

GİRİŞ: Toraks dışı malignitelerin endobronşiyal metastazları (EBM) nadir görülür. Bronkoskopi hem tanı hem de semptom palyasyonunda yardımcıdır. Bu çalışmada solid organ malignitelerinin EBM'larına girişimsel bronkoskopik yöntemlerle tanı konan ve tedavi edilen hastaların verileri retrospektif olarak incelendi.

MATERYAL-METOD: Nisan 2012 - Mayıs 2016 tarihleri arasında semptomatik hava yolu darlığı olan, bilinen endobronşiyal lezyonuna konvansiyonel yöntemlerle patolojik tanı konamamış, tanı ve semptom palyasyonu amacıyla kliniğimize yönlendirilen 14 hastaya argon plazma koagülasyon (APC) veya elektrokoter yardımlı mekanik tümör rezeksiyonu yöntemleriyle debulking uygulandı. Tümör tipi, metastaz yeri, işlem komplikasyonları ve işlem sonrası sağ kalım incelendi.

BULGULAR: EBM'ı olan 14 hastanın (1'i kadın) yaş ortalaması 52,3±17,7'di (26-75 yaş). Tamamına debulking materyalinin patolojik incelemesiyle tanı kondu (Tablo 1). En sık renal hücreli karsinom metastazı izlendi (%42,9). Hava yolu darlığının en sık nedeni her iki ana bronşdaki lezyonlardı (Tablo 2). İlk işlemde 1'i hariç tüm hastalarda yeterli hava yolu açıklığı sağlandı (%92,9) (Resim 1). Takiplerinde restenoz olan 3 (%23,1) hastadan 2'sine başarılı debulking sonrası silikon Y stent uygulandı (Resim 2). Hasta başına yapılan ortalama endobronşiyal işlem sayısı 1,36'ydı (1-3 kez). APC ile durdurulan 4 orta dereceli kanama (%28,8) ve 1 stent mukostazisi dışında komplikasyon izlenmedi. Hastaların ortalama takip süresi 413,5 (36-791 gün) gündü. İşlem sonrası ortalama sağ kalım 330,6±77,5 gün olarak hesaplandı.

SONUÇ: Toraks dışı malignitelerin EBM'larında girişimsel bronkoskopik yöntemler hem tanı zorluğu olan tümörlerin patolojik doku örneklemesinde hem de neden oldukları hava yolu darlığına bağlı semptomların palyasyonunda etkilidir. Renal hücreli karsinomun EBM'ları rölatif olarak sık görülmeleri ve orta dereceli kanama (%50) yapabilmeleri nedeniyle dikkat edilmesi gereken metastazlardır.

Anahtar Kelimeler: Girişimsel pulmonoloji, endobronşiyal metastaz, tanı, komplikasyon

Tablo 1 Endobronşiyal metastaz yapan maligniteler

	n	%
Renal Hücreli Karsinom	6	42,9
Mikst Germ Hücreli Testis Tümörü	2	14,3
Endodermal Sinüs Tümörü (Yolk Sac Tümörü)	1	7,1
Malign Soliter Fibröz Tümör	1	7,1
Malign Melanom	1	7,1
Osteosarkom	1	7,1
Pleomorfik Sarkom	1	7,1
Mesane Ürotelyal Karsinomu	1	7,1
Toplam	14	

Tablo 2 Metastazların Lokalizasyonları

	n	%
Trakea	1	7,1
Ana karina	1	7,1
Sağ ana bronş	4	28,6
Sol ana bronş	4	28,6
Sağ üst lob bronşu	2	14,3
Sağ intermediyer bronş	2	14,3
Toplam	14	

Metastazların Lokalizasyonları

Resim 1 Mesane ürotelyal karsinom metastazı tanısı konan hastanın girişimsel bronkoskopik işlemi

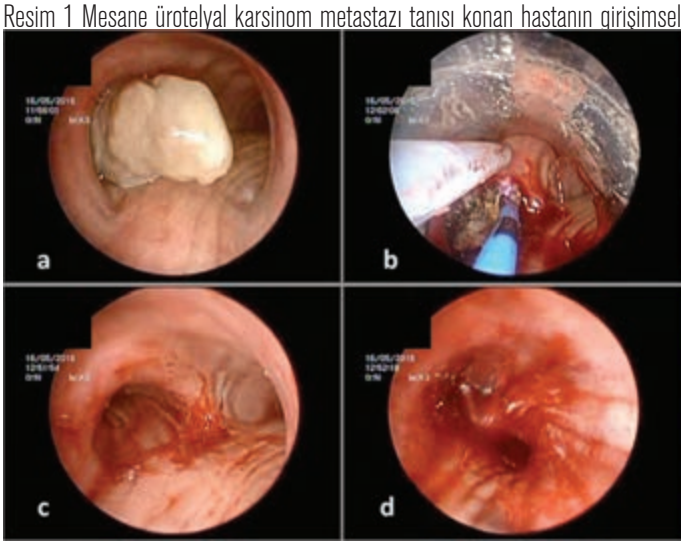

a = Sol ana bronşu tam tıkayan ve trakeaya çıkan endobronşiyal lezyon, b = Argon plazma koagülatör ile koagülasyon, c = İşlem sonu tam açılan sol ana bronş, d = İşlem sonu tam açılan sol alt lob ve parsiyel açılan sol üst lob

Resim 2 İlk endobronşiyal tedaviden 133 gün sonra restenoz olan renal hücreli karsinom olgusu

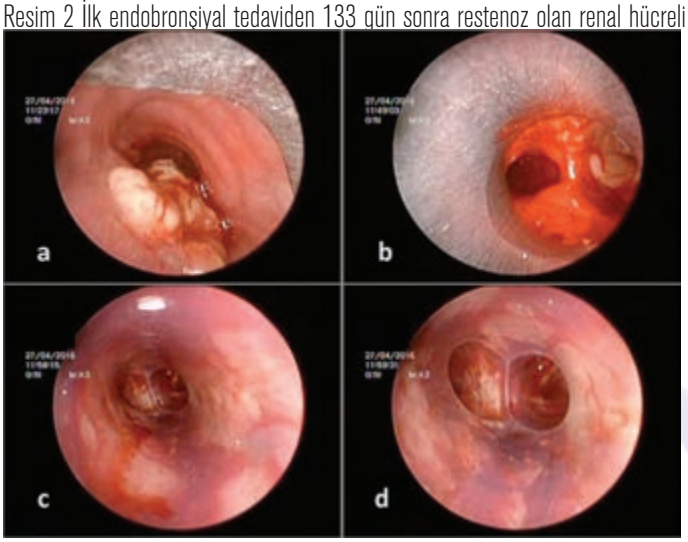

a = Trakea distal uç sol posterolateral duvarda mikst lezyon, b = Debulking sonrası invaze ana karina, c = Silikon Y stent ile genişleyen trakea distal uç, d = Silikon ana karina

SS-048
EBUS-TBNA SIRASINDA KULLANILAN ROSE İLE PATOLOJİ KESİN SONUCUNUN UYUMU

Sinem İliaz[1], Benan Niku Çağlayan[1], Pınar Bulutay[2], Ayşe Armutlu[2], Ayşe Bilge Öztürk[3], Leyla Pur Özyiğit[3]

[1]Koç Üniversitesi Hastanesi, Göğüs Hastalıkları, İstanbul
[2]Koç Üniversitesi Hastanesi, Pataloji, İstanbul
[3]Koç Üniversitesi Hastanesi, Göğüs Hastalıkları ve Alerji, İstanbul

GİRİŞ: EBUS hiler mediastinal lenfadenopati ve santral kitlelerin tanı ve evrelemesinde sık olarak kullanılan bir yöntemdir. EBUS-TBNA sırasında, hızlı sahada sitolojik inceleme (ROSE) kullanımı ile yetersiz örnekleme oranlarının azaldığı gösterilmiştir. Çalışmada amacımız, ROSE ile kesin patoloji sonucu arasındaki uyumu karşılaştırmak ve ROSE kullanışlılığını değerlendirmektir.

GEREÇ VE YÖNTEMLER: Çalışma prospektif özelliktedir. Aralık 2015-Ağustos 2016 tarihleri arasında PET veya BT yoluyla saptanan hiler/mediastinal lenf nodu (LN) nedeniyle tanısal/evreleme amaçlı EBUS-TBNA uygulanan hastalar çalışmaya dahil edildi. Tüm olgularda hızlı Giemsa boyama yöntemiyle ROSE uygulandı. Hastaların demografik özellikleri, girilen istasyon, aspirasyon sayısı, EBUS özellikleri, ROSE öntanısı ve kesin patoloji sonucu kaydedildi.

BULGULAR: Çalışmaya 24 erkek, 17 kadından oluşan 41 hasta dahil edildi. Hastaların yaş ortalaması 64±12 idi ve cinsiyete göre benzerdi (p=0,39). Toplamda 84 LN örneklendi. Ortalama lezyon başına aspirasyon sayısı 3,17±1,2 bulundu. Seksen dört LN'nin 31'ine ROSE ile malign sonuç, 52'sine ise benign öntanı verildi ve 1 örnekleme yetersiz kaldı. ROSE ile malign denilen LN'lerin hepsi kesin raporda malign raporlanırken, benign öntanı verilenlerin 7 tanesi kesin raporda malign olarak sonuçlandı (1 dejenere atipik hücreler, 1 meme karsinom metastazı, 1 NSCLC, 2 SCC, 2 SCLC). Hasta temelinde değerlendirildiğinde, bu 7 LN 5 hastaya aitti ve 3 hastada yeterlilik verilmesine rağmen ROSE ile öntanı verilemedi. ROSE ile granülom denilen 4 LN 3 hastaya aitti. Hasta sayısına göre değerlendirmede, kesin sonucu granülom gelen 5 LN 4 hastaya aitti ve ROSE ile bu hastaların 3'ünde granülom öntanısı verilebildi. ROSE ile malign öntanı verilen 31 LN'den 23'ünde (%74,2), ROSE ile tümör altgrup tayini de doğru yapılmıştı. Doğru tümör alt grup tayini yapılmasının, tümörün histolojik tipine veya lenf nodu aspirasyon sayısına göre değişmediği gözlendi (p=0,28 vs p=0,99)

SONUÇ VE TARTIŞMA: Çalışmamızda ROSE ile verilen öntanıların büyük ölçüde kesin patoloji sonucu ile uyum gösterdiği, hatta tümör altgrup tayininde bile ROSE'un %74,2 başarılı olduğu görülmüştür.

Anahtar Kelimeler: EBUS, TBNA, elastografi, malignite, akciğer kanseri, lenf nodu

SS-049
EBUS-TBNA SIRASINDA KULLANILAN ELASTOGRAFİ DEĞERLENDİRMESİ MALİGNİTEYİ ÖNGÖRMEDE YARARLI MI?

Benan Niku Çağlayan[1], Sinem İliaz[1], Pınar Bulutay[2], Ayşe Armutlu[2], Ayşe Bilge Öztürk[3], Leyla Pur Özyiğit[3]

[1]Koç Üniversitesi Hastanesi, Göğüs Hastalıkları, İstanbul
[2]Koç Üniversitesi Hastanesi, Pataloji, İstanbul
[3]Koç Üniversitesi Hastanesi, Göğüs Hastalıkları ve Alerji, İstanbul

GİRİŞ: EBUS görünümünün maligniteyi öngörmede katkısı gösterilmiştir. Buna rağmen, lenf bezinde malignite varlığını, biyopsisiz gösteren altın standart bir test henüz yoktur. Bu konuda, EBUS sırasında ses dalgalarını kullanarak doku elastikiyetini ölçen elastografi yöntemi geliştirilmiştir. Çalışmamızda, lenf nodlarının malignite potansiyelini değerlendirmede elastografinin önemini değerlendirmeyi amaçladık.

GEREÇLER VE YÖNTEM: Bildirimiz prospektif özellikte, devam eden bir çalışmanın ilk sonuçlarını içermektedir. Aralık 2015-Ağustos 2016 tarihleri arasında BT/PET yoluyla saptanan hiler/mediastinal lenf nodu (LN) nedeniyle tanısal/evreleme amaçlı yapılan EBUS-TBNA sırasında elastografi ölçümü yapılan hastalar çalışmaya dahil edildi. Hastaların demografik özellikleri, girilen istasyon, aspirasyon sayısı, EBUS özellikleri, kesin patoloji sonucu, elastografi sertlik oranı (strain ratio [SR]) ve elastografi renk skoru kaydedildi. SR dokunun sertliğini kantitatif olarak ölçerken, renk skoru ile doku sertliği birden dörde doğru artan şekilde puanlandırıldı. SR ve renk skoru patoloji sonuçlarıyla karşılaştırıldı.

BULGULAR: Çalışmamızda elastografi ölçümü yapılan 19 kadın ve 17 erkekten oluşan 36 hasta mevcuttu. Hastaların yaş ortalaması 66±10 idi ve cinsiyete göre benzerdi (p=0,37). Örneklenen 79 LN'nin kesin patoloji sonuçları 2 yetersiz, 45 benign aspirat ve 32 malign aspirat olarak raporlandı. Benign LN için ortalama SR 2,84±5,69, malign LN için ise 27±30,79 bulundu (p<0,001). SR cut-off 2,77 alındığında elastografi %82 sensitivite, %77 spesifisite ile malign/benign ayrımı yapabiliyordu (AUC=0,813, p<0,001). Renk skoruna bakıldığında benign LN için ortalama skor 2,16±1,06 ve malign LN için 3,5±0,75'di (p<0,001). Renk skoru için cut-off >2 alındığında, %93 sensitivite ve %68 spesifisite ile malign/benign ayrımı yapılabiliyordu (AUC=0,825, p<0,001).

SONUÇ VE TARTIŞMA: Çalışmamızın önsonuçlarına göre, elastografi SR ve renk skorlaması ile malignite etkin şekilde öngörülmektedir. Elastografi skorlarının biyopsi ihtiyacını ortadan kaldırmadığı, ancak örneklenecek LN seçiminde kılavuzluk edebileceği düşünülmüştür.

Anahtar Kelimeler: EBUS, TBNA, elastografi, malignite

SS-050
ENDOBRONŞİYAL GİRİŞİMLERDE İSTENMEYEN OLAY SIKLIĞI VE ANESTEZİ SONRASI DERLENMEYİ ETKİLEYEN FAKTÖRLER

Derya Özden Omaygenç[1], Nermin Ünal[1], Saadet İpek Edipoğlu[2], Tuğçe Barca Şeker[1], Mehmet Akif Özgül[3], Cengiz Özdemir[3], Erdoğan Çetinkaya[3]

[1]Yedikule Göğüs Hastalıkları ve Göğüs Cerrahisi EAH, Anesteziyoloji ve Reanimasyon Bölümü
[2]Süleymaniye Kadın Doğum ve Çocuk Hastalıkları EAH, Anesteziyoloji ve Reanimasyon Bölümü
[3]Yedikule Göğüs Hastalıkları ve Göğüs Cerrahisi EAH, Göğüs Hastalıkları Kliniği

GİRİŞ: Günümüzde rijit bronkoskopi aracılığıyla, hava yolu açıklığının sağlanması, dilatasyon ve stentleme işlemleri, obstrüksiyon yaratan kitlelerin küçültülmesi, trakeotomi gibi birçok endobronşiyal girişim uygulanabilmektedir. Bu kayıt çalışmasında, genel anestezi altında rijit bronkoskopi ile endobronşiyal girişim uygulanan hastaların derlenme süreci ve aritmi, tekrar entübasyon gibi istenmeyen olayları içeren birleşik sonlanım noktasına ulaşma sıklığını etkileyen faktörler araştırıldı.

Araç ve Yöntemler: Çalışmaya hastanemiz endobronşiyal tedavi ünitesinde Şubat-Mayıs 2016 tarihleri arasında rijit bronkoskopi uygulanan; yaşları 18-75 değişen; ASA 1-4 olan 81 hasta dahil edildi. Çalışma protokolüne göre, indüksiyon anestezisinde, 0,03 mg/kg midazolam, 0,5 mg/kg %2'lik lidokain, 1mcg/kg fentanil ve 2 mg/kg propofol kullanıldı. Roküronyum bromür 0.6 mg/kg dozunda verildi. İdame anestezisi için 0.5 mcg/kg/dk dozunda remifentanil infüzyonu tercih edildi. Hastalar, rijid bronkoskopun yanından T parçası aracılığıyla elle ventile edildi. Ekstübasyon sonrası yeniden entübasyon, noninvazif mekanik ventilasyon veya yoğun bakım gereksinimi, aritmi varlığı istenmeyen olay başlığı altında birleşik sonlanım noktası olarak irdelendi. Daha sonra, istatistiksel değerlendirme için, öncelikle istenmeyen olay görülmeyen (Grup A, n=63) ve görülen (Grup B, n=18) hastaları içeren iki grup oluşturuldu. Çalışmaya alınan tüm hastaların temel özellikleri, işlem sırasında hemodinamik verileri ve işlem sonrası derlenme süreleri bu gruplar baz alınarak karşılaştırıldı.

BULGULAR: Temel özellikler açısından, Grup B'de kadın cinsiyetin daha düşük oranda gözlenmesi dışında gruplar arasında anlamlı fark bulunmamaktaydı (Tablo 1). Operasyon sırasında giriş, onuncu dakika ve işlem sonunda kaydedilen oksijen satürasyonu, kan basıncı değerleri ve kalp atım hızı gibi hemodinamik parametreler açısından gruplar arasında anlamlı fark bulunmamaktaydı. Derlenme süreleri de benzerdi. İşlem süresi ise Grup B'de anlamlı olarak daha uzundu (22,9±11,9 ve 41,6±28,8; $p<0,001$). Önemli bir prognostik gösterge olan ASA skorunun yüksek (3-4) veya düşük (1-2) olmasının sonlanım noktası ve derlenme üzerine herhangi bir etkisi söz konusu değilken; sadece karşılaşılan lezyon ya da lezyonların malign olmasının, uzun işlem süresi ve dolayısıyla daha kısa soluma ve ekstübasyon süreleri ile ilişkili olduğu görüldü (Tablo 2).

SONUÇ: Merkezimizde genel anestezi altında gerçekleştirilen endobronşiyal girişimlerde, istenmeyen olay görülme sıklığını öngörmede bilinen risk faktörlerinin değil; sadece işlem süresinin belirleyici olduğu görüldü. Solunumsal derlenme zamanlarının ise; işlem süresinin görece uzun olduğu malign hastalık grubunda, indüksiyonda uygulanan narkotik ve hipnotiklerin etkisinin kaybolmaya başlaması nedeniyle daha kısa olduğu sonucuna ulaşıldı.

Anahtar Kelimeler: endobronşiyal girişim, genel anestezi, anestezi derlenmesi

Tablo 1. Popülasyonun temel özellikleri.

	Genel (n=81)	İstenmeyen olay yok, Grup A (n=63)	İstenmeyen olay var, Grup B (n=18)	p değeri
Yaş (yıl)	56,2±14,8	55,4±15,7	58,9±10,6	0,384
Kadın cinsiyet, n(%)	28 (35)	26 (41)	2 (11)	0,018
VKE (kg/m2)	25,7±6,4	26,1±6	24,6±7,5	0,403
VYA (/m2)	1,80±0,22	1,81±0,22	1,79±0,24	0,795
Yüksek ASA skoru, n(%)	67 (83)	52 (83)	15 (83)	0,937
Yüksek Mallampati skoru, n(%)	10 (12)	9 (14)	1 (6)	0,321
Lezyo (n=63)n yerleşimi, distal bronş, n(%)	16 (20)	14 (22)	2 (11)	0,296
Lezyon tipi, malign, N(%)	52 (64)	38 (60)	14 (78)	0,173
İşlem, n(%)				0,312
Tanısal	12 (15)	9 (14)	3 (17)	
Argon, kryo, Lazer	31 (39)	23 (37)	8 (44)	
Dilatasyon, stentleme	31 (39)	27 (43)	4 (22)	
Mukus, yabancı cisim	7 (9)	4 (6)	3 (17)	

ASA, American Society of Anesthesiologists, VKE, vücut kitle endeksi, VYA, vücut yüzey alanı.

Tablo 2. Lezyon tipine göre işlem süresi, istenmeyen olay görülme sıklığı ve derlenme verilerinin kıyaslanması.

	Malign olmayan lezyon (n=29)	Malign lezyon (n=52)	p değeri
İşlem süresi, dk	19,5±13	31,2±20,1	0,006
Soluma zamanı, sn	157,6±175,6	85,4±98,1	0,021
Ekstübasyon zamanı, sn	221,1±214,5	112,4±135,7	0,007
Göz açma zamanı, sn	297,1±226,9	283,5±367,7	0,859
Aldrete skoru 10 oluncaya kadar geçen süre, sn	351,7±241,9	351,6±376,3	0,999
İstenmeyen olay görülme sıklığı, n(%)	4 (14)	14 (27)	0,173

SS-051

MALİGN BÜYÜK HAVA YOLU DARLIKLARINA MÜDAHALEDE ARGON PLAZMA KOAGÜLASYON + MEKANİK TÜMÖR REZEKSİYONU (APK+MTR) YÖNTEMİ: KİME? NE ZAMAN?

Zafer Aktaş[1], Ayperi Öztürk[1], Aydın Yılmaz[1], Fatih Seğmen[2], Mehtap Tunç[3]

[1]Atatürk Göğüs Hastalıkları ve Göğüs Cerrahisi Eğitim ve Araştırma Hastanesi, Girişimsel Pulmonoloji Kliniği, Ankara
[2]Atatürk Göğüs Hastalıkları ve Göğüs Cerrahisi Eğitim ve Araştırma Hastanesi, Yoğun Bakım Ünitesi, Ankara
[3]Atatürk Göğüs Hastalıkları ve Göğüs Cerrahisi Eğitim ve Araştırma Hastanesi, Anestezi Kliniği, Ankara

GİRİŞ: Malignitelere bağlı büyük havayolu darlıkları dispne, öksürük, hemoptizi semptomlarına ve atelektazi, postobstrüktif pnömoni gibi bulgulara neden olarak morbidite ve mortaliteyi arttırmaktadır. Bu semptomların endobronşiyal yöntemlerle tedavisi artık güncel rehberlerde önerilmektedir. Çalışmamızda son zamanlardaki bazı yayınlarda en iyi yöntem olarak tanımlanan APK+MTR kombine yönteminin özelliklerini inceleyerek literatüre katkı sağlayabilecek bilgilere ulaşmayı amaçladık.

GEREÇLER VE YÖNTEM: Girişimsel Pulmonoloji Kliniğimizde Mayıs 2012 - Ağustos 2015 tarihleri arasında malign ekzofitik hava yolu darlığı olan 138 hastaya rijit bronkoskopi tekniğiyle APK+MTR işlemi yapıldı (Resim 1). Hastalardan prospektif toplanan veriler retrospektif olarak analiz edildi.

BULGULAR: 138 (5'i kadın) hastanın yaş ortalaması 60,0±9,2 idi. Darlık açma başarısı 112 (%81,2) hastada gerçekleşti. Çoğunluğu APK ile durdurulan orta dereceli kanama [17 (%12,3)] olmak üzere 23 (%16,7) hastada komplikasyon gelişti. Başarılı işlemlerden sonra takip edilen 82 hastadan 8' inde (%9,8) restenoz izlendi. Restenoza kadar geçen süre 3,3±2,6 aydı. İşlem sonrası sağ kalım 8,6±8,7 ay, toplam sağ kalım 13,6±12,0 ay olarak hesaplandı. İşlem öncesi tümörün sol lokalizasyonlu olması, işlem sırasında kanama gelişmesi ve darlığın tam olması açma başarısını anlamlı olarak düşürüyordu. Buna karşın kanamayan, parsiyel darlık yapan, sağ lokalizasyonlu tümörlerde ve stent yerleştirilen hastalarda açma başarısı anlamlı derecede yüksekti (Tablo 1). Başarılı açma işlemlerinden sonra hem işlem sonrası sağ kalım hem de toplam sağ kalım anlamlı derecede uzundu. Başarılı işlemlerden sonra kemoterapi ve/veya radyoterapi verilmesi işlem sonrası sağ kalımı arttırıyordu (Tablo 2) (Resim 2). Girişimsel işlem zamanlamasını tespit etmek ve bir cut off değeri bulmak için yaptığımız analizlerde malignite tanısından sonraki ilk 28 gün içinde başarılı girişimsel işlem yapılan hastalarda toplam sağ kalımın anlamlı derecede uzun olduğunu bulduk (AUC=0,637, p=0,045).

TARTIŞMA - SONUÇ: Çalışmamızda APK+MTR yönteminin açma başarısı, başarıyı etkileyen faktörler, komplikasyonları, restenoz verileri, işlem sonrası sağ kalım süreleri açısından diğer hızlı hava yolu açıklığı sağlayan yöntemlerle benzer başarıya sahip bir yöntem olduğunu bulduk. Yayınlardan farklı olarak başarılı işlemlerin toplam sağ kalımı arttırdığını gözlemledik. En önemli bulgumuz erken dönemde başarılı APK+MTR yapılan hastaların anlamlı derecede uzun yaşadığını kanıtlamamızdı. Sonuç olarak endobronşiyal tedavi olasılığı ilk tanısal bronkoskopi işleminden itibaren değerlendirilmeli ve sonraki her vizitte semptom sorgulaması yapılarak hava yolu darlığı semptomu olan hastalar geciktirilmeden endobronşiyal tedaviye yönlendirilmelidir.

Anahtar Kelimeler: Argon plazma koagülasyon, Girişimsel pulmonoloji, Malign hava yolu darlıkları, Mekanik tümör rezeksiyonu

Resim 1. Argon plazma koagülasyon+Mekanik tümör rezeksiyonu işlemi

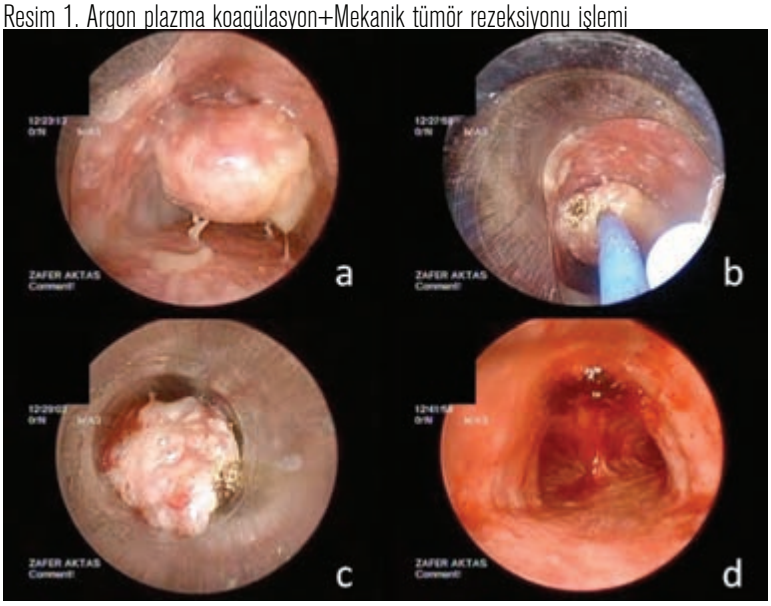

a= Trakeal tümör, b= Argon plazma koagülasyon, c= Rijit bronkoskop ucuyla mekanik tümör rezeksiyonu, d= Tam açıklık

Resim 2. İşlem sonrası başarı, KT RT, sağ kalım ilşkileri

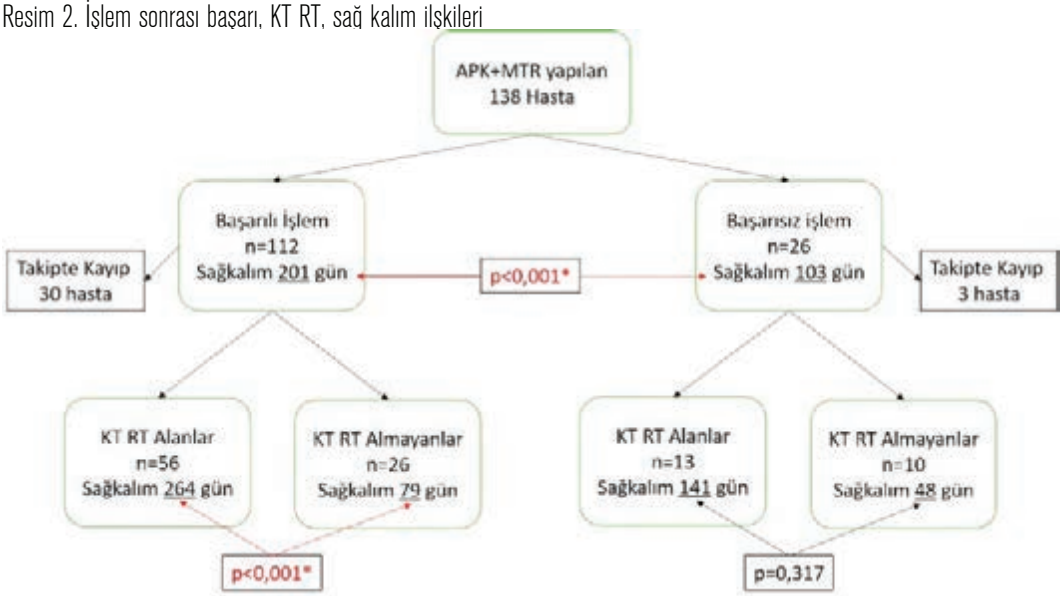

APK+MTR = Argon plazma koagülasyon + Mekanik tümör rezeksiyonu, KT = Kemoterapi, RT = Radyoterapi

Tablo 1. İşlem öncesi ve sırasında kaydedilen özelliklerin işlem başarısına etkileri

Değişken	Kategori	Başarısız n (%)	Başarılı n (%)	p
Yaş (ort±std)		56,5±9,91	60,8±8,84	0,061
Cinsiyet	Erkek Kadın	25 (18,8) 1 (20,0)	108 (81,2) 4 (80,0)	0,999
Lokalizasyon*	Sağ Sol	11 (15,5) 15 (60,0)	60 (84,5) 10 (40,0)	<0,001
Lezyon Tipi	Ekzofitik Mikst	14 (21,9) 12 (16,2)	50 (78,1) 62 (83,8)	0,397
Darlık oranı	Tam Parsiyel	19 (44,2) 7 (7,4)	24 (55,8) 88 (92,6)	<0,001
Evre	3a 3b 4	7 (14,3) 7 (18,9) 12 (23,1)	42 (85,7) 30 (81,1) 40 (76,9)	0,529
Kanama	Yok Var	11 (11,1) 15 (38,5)	88 (88,9) 24 (61,5)	<0,001
Stent	Yok Var	26 (22,2) 0 (0,0)	91 (77,8) 21 (100,0)	0,013

Ort±std = ortalama±standart sapma * = Trakea ve ana karina lezyonları çıkarıldıktan sonra

Tablo 2. İşlem sonrası ve toplam sağkalımı etkileyen faktörler.

		n	Ortalama sağkalım (gün±std) İşlem sonrası	p	Ortalama sağkalım (gün±std) Toplam	p
Cinsiyet	Erkek Kadın	133 5	168±19,6 111±60,2	0,216	309±32,6 267±6,5	0,390
Lokalizasyon	Sağ Sol	71 25	200±29,9 205±62,4	0,575	291±31,8 303±69,9	0,792
Lezyon Tipi	Ekzofitik Mikst	64 74	218±22,8 126±19,9	0,056	283±28,5 343±46,2	0,737
Darlık Oranı	Tam Parsiyel	43 95	156±38,2 168±27,5	0,418	276±8,5 358±42,1	0,064
Patolojik Tanı a	Adeno Skuamöz	25 102	125±29,9 191±22,7	0,055	355±90,7 291±35,1	0,412
Evre	3a 3b 4	49 37 52	271±30,7 204±11,6 80 ±14,4	<0,001* 4<3a=3b	394±42,1 363±66,2 188±45,1	<0,001* 4<3a=3b
Kanama	Yok Var	99 39	174±20,7 153±56,1	0,622	343±39,3 283±29,8	0,757
Stentler	Yok Var	117 21	187±21,6 112±6,8	0,648	291±34,9 444±125,5	0,317
İşlem Başarısı	Başarısız Başarılı	26 112	103±24,2 201±23,8	<0,001*	220±56,7 343±36,6	0,029*
Komplikasyon	Yok Var	130 8	161±23,6 151±48,7	0,275	309±34,6 220±120,2	0,625
Başarısız İşlem b	KT RT yok KT RT var	10 13	48±16,6 141±9,5	0,317	188±103,5 220±45,5	0,585
Başarılı İşlem c	KT RT yok KT RT var	26 56	79±19,7 264±67,9	<0,001*	276±88,6 363±14,3	0,426

std=standart sapma, a= 7 Küçük hücreli dışı akciğer karsinomu (başka şekilde sınıflanamayan) ve 4 Küçük hücreli karsinom dışında, b=Takipte kalan 23 hasta üzerinden, c=Takipte kalan 82 hasta üzerinden, KT=Kemoterapi, RT=Radyoterapi

SS-052
ÖN MEDİASTEN YERLEŞİMLİ LEZYONLARIN TANISINDA TORAKS ULTRASONOGRAFİSİ

Coşkun Doğan[1], Sevda Şener Cömert[1], Benan Çağlayan[2], Seda Beyhan Sağmen[1], Banu Salepçi[1], Ali Fidan[1], Elif Torun Parmaksız[1]

[1]Sağlık Bilimleri Üniversitesi Kartal Dr. Lütfi Kırdar Eğitim ve Araştırma Hastanesi, Göğüs Hastalıkları Kliniği, İstanbul
[2]Koç Üniversitesi, Koç Üniversitesi Hastanesi, Göğüs Hastalıkları Kliniği, İstanbul

AMAÇ: Göğüs hastalıkları uzmanları tarafından ön mediastinal kökenli lezyonlarda toraks ultrasonografisi (USG) kullanılarak yapılan trans torasik ince iğne aspirasyon biyopsilerin (TTİAB) tanısal başarısını araştırmak için planlanmıştır.

MATERYAL-METOD: Aralık 2010- Ocak 2016 tarihleri arasında kliniğimizde USG eşliğinde TTİAB yapılan tüm olgular içersinden ön mediasten yerleşimli olanları ayrılarak çalışmaya alındı. Olguların klinik, demografik, radyolojik bulguları, yapılan toraks USG inceleme sonuçları, lezyonların sonografik görünüm ve boyutları, USG eşliğinde yapılan TTİAB ile gelen tanıları, final tanıları, final tanı yöntemleri, komplikasyonlar kayıt edildi. Toraks USG deneyimli göğüs hastalıkları uzmanı tarafından General Electric Logic 7 ile 3.5 MHz konveks prob abdominal modda kullanılarak yapıldı. Biyopsi işlemi 20-mL enjektöre takılı 22-G spinal iğne kullanılarak yapıldı (Resim 1-2).

BULGULAR: Çalışma dönemi boyunca 188 olguya USG rehberliğinde TTİAB yapılmıştır. Bu olgular içersinde ön mediastinal kökenli kitle lezyonu olan 14 olguya ulaşılmış ve çalışmaya yaş ortalaması 47.5±13 yıl olan bu 14 olgu ile devam edilmiştir. Olguların 12'sine (%85.7) toraks USG rehberliğinde yapılan TTİAB ile tanı konulmuş 2 (%14.3) olgu bu yöntemle tanı alamamıştır (Tablo 1). Tanı alamayan bu 2 olgunun final tanısı skuamöz hücreli karsinom ve lenfoma olmuştur. Olgularımızın 12'si (%85.7) malign, 2'si (%14.3) benign tanı almıştır. İşlemin tanı başarısı %85.7 olarak hesaplanmıştır. Lezyon başına ortalama 1.2± 0.4 kez işlem yapılmış, hasta başına ayrılan süre 15.8±3.9 dakika hesaplanmış olup 1 olguda (%7.2) minimal pnömotoraks dışında komplikasyonumuz olmamıştır.

SONUÇ: USG eşliğinde yapılan TTİAB'lerin benzer tanısal işlemlere göre kolay, ulaşılabilir, ucuz, tanısal verimliliği yüksek, komplikasyon oranı düşük, radyasyon maruziyeti olmayan ve bir göğüs hastalıkları uzmanının tek başına yapabileceği bir işlemdir.

Anahtar Kelimeler: Ultasonografi, ön mediasten lezyonları, trans-toasik ince iğne aspirasyon biyopsi

Resim 1

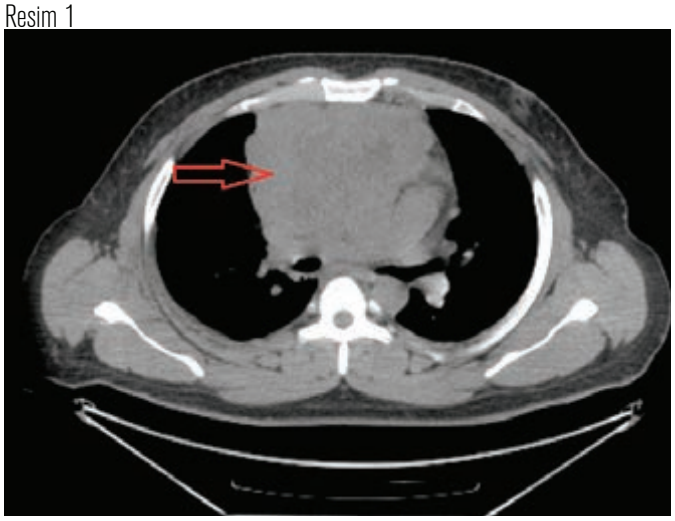

Ön mediastinal yerleşimli yaklaşık 10x10 cm boyutlarında kitlesel lezyon. (Lezyon kırmızı ok ile belirtilmiştir).

Resim 2

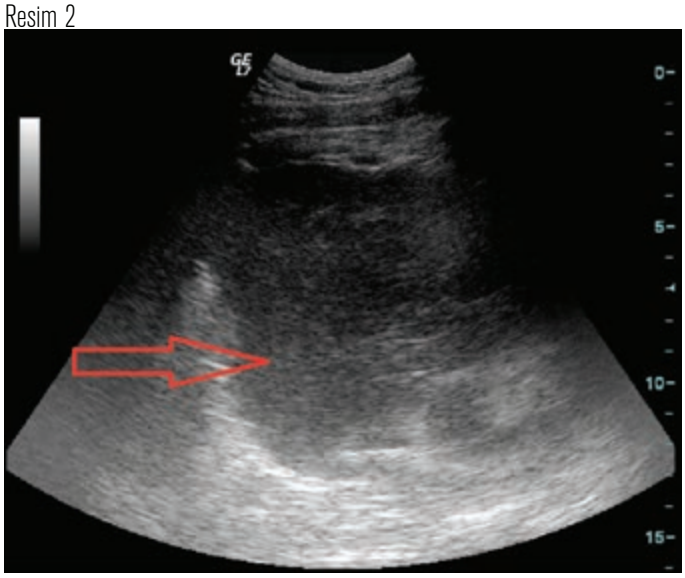

Aynı lezyonun parasternal yaklaşımla sonografik olarak görüntüsü. Kitle lezyon sonografik olarak yaklaşık 10x8 cm boyutlarında, düzensiz sınırlı, hipoekoik izlenmekte (Lezyon kırmızı ok ile belirtilmiştir).

Tablo 1

	Olgular (n=14)	%
Timoma	4	28.5
Lenfoma	2	14.2
Non small cell karsinom	2	14.2
Timik hiperplazi	1	7.1
Timik kist	1	7.1
Teratokarsinom	1	7.1
Small cell karsinom	1	7.1
Tanı konulamayan	2	14.2

Toraks USG ile tanı konulan olguların tanı dağılımı

SS-053
MEDİASTİNAL LEZYONLARA TERAPÖTİK AMAÇLI UNİPORTAL YAKLAŞIMLARIMIZ

Gökhan Ergene, Erdal Okur, Hasan Semih Halezeroğlu

Acıbadem Üniversitesi Tıp Fakültesi, Göğüs Cerrahisi Ana Bilim Dalı, İstanbul.

GİRİŞ: Özellikle son 10 yıldır videotorakoskopik cerrahi yöntem ile kullanılan araç ve gereçlerindeki teknolojik gelişmeler ve tekniklerde olan ilerlemeler sayesinde göğüs cerrahisi alanındaki ameliyatların çoğunluğu videotorakoskopik yöntem ile yapılmaya başlandı. Klasik multiportal yöntem yanında bazı deneyimli ve ileri merkezlerde videotorakoskopi, uniportal olarak rutin uygulamaya geçmiş durumdadır. Biz de bu çalışmada uniportal VATS ile mediastinal lezyonlara terapötik amaçlı yaptığımız operasyonlarımız ile ilgili deneyimlerimizi sunmayı amaçlıyoruz

GEREÇ VE YÖNTEMLER: Kliniğimizde Ocak 2010 sonrasında uygun olgularda mediastinal lezyon tespit edilen vakalarda uniportal VATS ile yapılmaya başlandı. İnsizyon 2 ile 5 cm arasında, plevral boşluğun en alt kısmından, lezyonun yerleşim yerine göre anterior, orta yada posterior aksiller hattan olacak şekilde açıldı. lezyonun yapısı ve özelliklerine göre disseksiyon sonrası rezeksiyonu ya da tanısal biopsisi gerçekleştirildi. Olguların operatif ve demografik verileri kaydedildi ve retrospektif olarak analiz edildi.

BULGULAR: Hastaların 12 'si erkek, 8'i kadın olup, yaşları 22 ile 73 arasında değişmekteydi. Ortalama yaş ise 43.8 idi. 20 olguda yapılan tedavi amaçlı işlemlerimizi de kist eksizyonları ve tümör eksizyonları adı altında iki alt guruba ayırarak kistik lezyonlarda 5 perikardial kist, 3 bronkojenik kist ve 2 timik kist olarak belirlendi. Tümör eksizyonunda ise 4 schwannom,3 timoma, 1 özofagus Ca, 1 özofagus leiomyoma, 1 teratom rezeksiyonu olmak üzere toplam 20 olguda 20 işlem gerçekleştirdik. Aynı zaman dilimi içerisinde sadece tek insizyon olarak başlanan ancak torakotomi açılması gereken 1 olgumuz oldu. İki olguda postoperatif komplikasyon görüldü. Olguların birinde ses kısıklığı, diğerinde ise geçici diafragma eventrasyonu oluştu. Postop. 30 günlük mortalitemiz yok. Hastanede ortalama kalış süresi 2 gün (1-7 gün) olarak belirlendi.

SONUÇ: Uygun mediastinal lezyonlarda uniportal VATS yöntemi ile lezyonlara tedavi amaçlı yaklaşım, düşük morbidite ve mortalite ile, başarılı bir şekilde yapılabilir.

Anahtar Kelimeler: mediasten, uniportal, videotorakoskopi

İşlemlerin dağılımı

	TANI	SAYI
Kistik Lezyonlar	Perikardial Kist	5
	Bronkojenik Kist	3
	Timik Kist	2
Tümöral lezyonlar	Schwannom	4
	Timoma	3
	Özofagus Tm	2
	Teratom	1
TOPLAM		20

SS-054
LARİNKS VE AKCİĞER KANSERİ BİRLİKTELİĞİNDE CERRAHİ ZORLUKLAR

Tevfik İlker Akçam, Önder Kavurmacı, Ali Özdil, Ayşe Gül Ergönül, Merve Ezgi Ünal, Kutsal Turhan, Alpaslan Çakan, Ufuk Çağırıcı

Ege Üniverstesi Göğüs Cerrahisi Ana Bilim Dalı, İzmir

GİRİŞ: Ortak etiyolojik faktörler nedeni ile larinks ve akciğer maligniteleri aynı hastada eş zamanlı veya metakron olarak gelişebilmektedir. Özellikle senkron tümörlerde larinkste henüz tedavi edilmemiş lezyon varlığı, metakron tümörlerde ise öncesindeki tedavilere bağlı olarak operasyonal sorunlarla ile karşılaşılabilmektedir.

GEREÇLER VE YÖNTEM: Kliniğimizde 2010-2016 yılları arasında, öncesinde larinks malignitesi tanısı alan ve akciğerde lezyon sebebi ile cerrahi uygulanan hastalar retrospektrif olarak incelendi. Larinks malignitesine yönelik henüz hiçbir tedavi almamış hastalar grup-1, larinks lezyonuna yönelik tedavi almış veya almakta olan hastalar ise grup-2 olarak tayin edildi.

BULGULAR: Grup-I de bulunan altı hastanın tamamı erkek olup yaş ortalaması 58.3 ± 2.1(47-61 yaş) idi (Tablo 1). Beş hastada skuamöz hücreli larinks karsinomu (SCC) bir hastada ise larinks intraepitelyal neoplazi mevcuttu. Preoperatif hiçbir hastada SFT uygulanmasında zorlukla karşılaşılmadı. Peroperatif bir hastada çift lümenli entübasyon ile tek akciğer ventilasyonu sağlanamadı. Peroperatif üç hastada primer-metastaz ayrımı için frozen inceleme yapıldı. İki hastada lezyonunun primer akciğer karsinomu ile uyumlu olduğu bir hastada ise primer-metastaz ayrımı yapılamadığı belirtildi. Postoperatif dönemde bir hastada laringeal kitle nedeni ile inspiratuar stridor gelişmesi üzerine trakeostomi uygulanmak zorunda kalındı. Grup-2 olarak ayrılan ve tamamı erkeklerden oluşan 14 kişilik grubun yaş ortalaması 66.07 ± 3.2 (54-84 yaş) idi. Larinks patolojileri incelendiğinde 13 hastada SCC, bir hastada ise epidermoid karsinom mevcuttu. Total larenjektomi uygulanmış dört hastaya SFT uygulanamadığı için hastalar altı metre yürüme testi ve arteryal kan gazı analizi ile değerlendirildi. İki hastada çift lümenli entübasyon uygulanamadı. Altı hasta için frozen inceleme yapıldı. Üç hastada frozen inceleme ile primer-metastaz ayrımı yapılamadı. Postoperatif dönemde trakeostomili dört hastadan ikisinde bronkoskopik aspirasyon gerektiren atelektazi gelişti. Gruplar birlikte incelendiğinde 20 hastanın dördünde (%20) SFT yapılamadığı, üç hastada (%15) tek akciğer ventilasyonunun sağlanamadığı, dokuz frozen incelenin dördünde (%44.4) tanı elde edilemediği ve üç hastada (%15) larinks lezyonuna sekonder postoperatif komplikasyon yaşandığı saptandı (Tablo-2).

SONUÇ: Larinks ve akciğer malignitesini bir arada bulunan hastaların operasyon öncesi entübasyon zorluğu açısından dikkatlice incelenmesi, SFT uygulanamayan hastaların preoperatif eforlu arteryal kan gazı, altı metre yürüme testi veya trakeostomi kanülü ile birlikte kullanılan modifiye solunum fonksiyon testi gibi alternatif yöntemlerle değerlendirilmesi ve hastaların frozen deneyimi yüksek bir merkezde opere edilmesi gerektiği kanaatindeyiz.

Anahtar Kelimeler: Akciğer kanseri, larinks kanseri, senkron ve metakron tümör

Tablo-1

		GRUP I	GRUP II
HASTA SAYISI		6	14
CİNSİYET	KADIN	0	0
	ERKEK	6	14
YAŞ ORTALAMASI		54.5/yaş	66.5/yaş
LARİNKS MALİGNİTESİ	SCC/DİĞER	5/1	13/1

Tablo-2

	GRUP I	GRUP II	GENEL TOPLAM
Hasta sayısı	6	14	20
SFT zorluğu	-	4	4
Tek akciğer ventilasyon zorluğu	1	2	3
Frozen inceleme yapılan hasta sayısı	3	6	9
Frozen ile tanı konulamayan hasta sayısı	1	3	4

SS-055
TÜRK TOPLUMUNDA GÖĞÜS DUVARI DEFORMİTE PREVELANSI

Yücel Akkaş[1], Neslihan Gülay Peri[1], Bülent Koçer[1], Barış Hekimoğlu[1], Nur Aksakal[2]

[1]Ankara Numune Eğitim ve Araştırma Hastanesi, Göğüs Cerrahisi Kliniği, Ankara
[2]Gazi Üniversitesi Tıp Fakültesi, Halk Sağlığı Ana Bilim Dalı, Ankara

GİRİŞ: Bu çalışmada Ankara ili Mamak ilçesindeki göğüs duvarı deformitesi bulunan öğrencilerin tespiti, deformite görülme oranının bulunması, deformitenin neden olduğu psikolojik ve fiziksel bozukluklara hangi faktörlerin etki ettiği ve bu psikolojik ve fiziksel bozuklukların erken tanı ve buna yönelik gerekli tedbirlerin alınması amaçlanmıştır.

GEREÇLER VE YÖNTEM: Çalışmaya başlamadan önce Ankara İl Milli Eğitim Müdürlüğünden (Tarih/sayı:14.11.2014/5317227) ve Ankara Numune Eğitim ve Araştırma Hastanesi Klinik Araştırmalar Etik Kurulundan (Tarih/sayı:01.10.2014/E-14-306) izin alındı. Çalışmamız Ekim 2014-Mart 2015 arası Ankara ili Mamak ilçesindeki ortaokul 5.-8. sınıflarda okuyan 11-14 yaş arası 14108 kız ve erkek öğrencilerde yapıldı. Muayene sırasında toraks duvarı deformitesi tespit edilen çocuklar için 2 bölümden oluşan soru ve ayrıntılı fizik muayeneden oluşan anket formu düzenlendi. Anket formunun soru kısmı öğrenciler tarafından doldurulurken fizik muayene bölümü ise ayrıntılı fizik muayene sonrası tarafımızdan düzenlendi.

BULGULAR: Çalışmamızdaki 14108 öğrencinin 6828'i (%48.4) kız ve 7280'i (%51.6) erkek idi. Çalışmamızdaki öğrencilerin yaş ortalamaları 12.53±1.11 (median 12.54, 11-14 yaş) idi. Tarama yapılan öğrencilerin 199 (%1.41)'unda toraks duvarı deformitesi (TDD) tespit edildi. TDD erkek/kız oranı 2.16 idi ve Pektus karinatum/Pektus ekskavatum oranı 1.59'du. Çok değişkenli lojistik regresyon analizi tablosuna göre ise de 11 yaş grubunda(16.011 (1.890-135.614) adjusted OR, %95 CI, p<0.011) ve deformitenin farkında olanlarda (0.307(0.132-0.713) adjusted OR, %95 CI, p<0.006) fiziksel rahatsızlık hissetme oranı istatistiksel olarak anlamlı yüksek bulunmuştur ve kız cinsiyette (15.440(1.684-141.586), adjusted OR, %95 CI, p<0.015) ve aile öyküsü varlığında (18.656 (1.917-181.605), adjusted OR, %95 CI, p<0.012) psikolojik rahatsızlık hissetme olasılığı istatistiksel olarak anlamlı olarak bulunmuştur (Tablo 1,2).

SONUÇ VE TARTIŞMA: Geniş çaplı bir populasyonda yapılan bu çalışmamızda ülkemizde TDD'si %1,41 oranında en fazla erkeklerde ve literatüre ters olarak en çok görülen deformite tipi pektus karinatum olarak bulunmuştur. TDD'inde fiziksel rahatsızlığa 11 yaş grubu ve deformitenin farkında olma etkili olurken, psikolojik rahatsızlığa aile öyküsü ve kız cinsiyet etkili olmaktadır.

Anahtar Kelimeler: Göğüs duvarı deformitesi, prevelans, Türk toplumu

Tablo 1

Risk Faktörü	Fiziksel Rahatsızlık(+) n	Fiziksel Rahatsızlık(+) %	Fiziksel Rahatsızlık (-) n	Fiziksel Rahatsızlık (-) %	Crude OR (%95 CI)	p	AdjustedOR (%95 CI)	p
Cinsiyet Kız *Erkek	12 30	19 22.1	51 106	81 77.9	0.8314(0.3935-1.757)	0.6282	1.265(0.535-2.991)	0.593 -
Yaş Grupları 11 12 13 *14	1 12 8 21	3.3 23.5 16 30.9	29 39 42 47	96.7 76.5 84 69.1	12.957(1.653-101.540) 1.452(0.635-3.319) 2.346(0.940-5.854) -	0.015 0.376 0.068	16.011(1.890-135.614) 1.196(0.477-2.998) 2.574(0.932-7.107)	0.011 0.702 0.680 -
Deformite derecesi Hafif Orta *Ağır	21 16 5	17.1 23.2 71.4	102 53 2	82.9 76.8 28.6	12.143(2.206-66.853) 8.281(1.464-46.829) -	0.004 0.017 -	5.350(0.688-41.616) 4.397(0.594-32.527) -	0.109 0.147 -
Deformite Farkındalığı Evet *Hayır	23 19	34.3 14.4	44 113	65.7 85.6	3.109(1.543-6.262) -	0.001	0.307(0.132-0.713) -	0.006 -
Aile Hikayesi Var *Yok	5 37	33.7 20.1	10 147	66.7 79.9	1.986(0.640-6.164) -	0.2280 -	- -	- -
TDD hakkında bilgisi olma Evet Hayır	14 28	29.2 18.5	34 123	70.8 81.5	1.809 (0.858-3.812) -	0.1162	-	-
BMI percentilleri *<%5 %5-84 %85-94 %95<	6 32 1 3	20 19.9 50 50	24 129 1 3	80 80.1 50 50	- 1.008 (0.380-2.671) 0.250(0.014-4.601) 0.250(0.040-1.564)	- 0.988 0.351 0.138	-	-

TDD olanlarda fiziksel rahatsızlık hissetme ile cinsiyet, yaş grupları, deformite derecesi,deformite farkındalığı, aile hikayesi, TDD deformitesi hakkında herhangibir bilgisi olma ve BMİ percentil eğrileri arasındaki tek değişkenli ve çok değişkenli lojistik regresyon analizi tablosu *Referans grup

Tablo 2

Risk Faktörü	Psikolojik Rahatsızlık(+) n	Psikolojik Rahatsızlık(+) %	Psikolojik rahatsızlık(-) n	Psikolojik rahatsızlık(-) %	Crude OR (%95 CI)	p	Adjusted OR (%95 CI)	p
Cinsiyet								
Kız	7	11.1	56	88.9	8.375(1.687-41.57)	0.002	15.440(1.684-141.586)	0.015
*Erkek	2	1.5	134	98.5	-	-	-	-
Deformite Derecesi								
*Hafif	2	1.6	121	98.4	-	-	-	-
Orta	6	8.7	63	91.3	0.174(0.034-0.885)	0.035	0.656(0.075-5.766)	0.551
Ağır	1	14.3	6	85.7	0.099(0.008-1.253)	0.074	0.308(0.006-14.879)	0.704
Deformite Farkındalığı								
Evet	8	11.9	59	88.1	17.76(2.172-145.2)	0.0003	0.467(0.012-17.546)	0.681
*Hayır	1	0.8	131	99.2	-	-		
Aile öyküsü								
Var	4	26.7	11	73.3	13.02(3.057-55.43)	0.0001	18.656(1.917-181.605)	0.012
*Yok	5	2.7	179	97.3	-	-		-
TDD hakkında bilgisi olma								
Evet	7	14.6	41	85.4	12.72(2.545-63.57)	0.0001	0.142(0.004-5.294)	0.290
*Hayır	2	1.3	149	98.7		-		-
**Deformite Tipi								
PE	15	19.7	61	80.3	0.8985(0.4408-1.831)	0.7683	0.850(0.129-5.615)	0.866
*PC	26	21.5	95	78.5	-	-	-	-

TDD olanlarda psikolojik rahatsızlık hissetme ile cinsiyet, yaş grupları, deformite derecesi,deformite farkındalığı, aile hikayesi, TDD deformitesi hakkında herhangibir bilgisi olma ve deformite tipi arasındaki tek değişkenli ve çok değişkenli lojistik regresyon analizi tablosu *Referans Grup **Poland sendromu ve Kosta anomalisi olan 2 hasta Crude OR'dan çıkarıldı ve Adjusted OR'nın hepsi 197 öğrenci üzerinden yapıldı.

SS-056
AKCİĞER KANSERİNDE YAŞ SAĞKALIMA ETKİLİ Mİ?

Onur Akçay[1], Kenan Can Ceylan[2], Şeyda Örs Kaya[2]

[1]Çiğli Bölge Eğitim Hastanesi, Göğüs Cerrahisi Kliniği, İzmir
[2]Dr. Suat Seren Göğüs Hastalıkları ve Göğüs Cerrahisi Eğitim ve Araştırma Hastanesi, Göğüs Cerrahisi Kliniği, İzmir

AMAÇ: Bu çalışmada küçük hücreli dışı akciğer kanserinde genç yaş grubunda cerrahi sağkalım retrospektif olarak incelendi.

METOD: Ocak 2005 ile Aralık 2013 tarihleri arasında anatomik akciğer rezeksiyonu ve mediastinal lenf nodu disseksiyonu yapılan 1043 hasta retrospektif olarak incelendi. hastalar 45 yaş altı (grup 1) ve 45 yaş ve üzeri (grup 2) olmak üzere iki gruba ayrıldı. iki grup cerrahi sonrası sağkalım açısından incelendi.

BULGULAR: Grup 1'de 68, grup 2'de 975 hasta yer almakta olup erkek/kadın oranı sırasıyla 2,4 ve 14'tür (p<0,001). Grup 1'de adenokarsinomun (%47,1), Grup 2'de ise squamoz hücreli karsinomun (%54,7) anlamlı olarak daha fazla görülmüştür (p<0,001). Tüm grubun median sağkalım süresi 51 ay, 5 yıllık ortalama sağ kalım oranı %47,1'dir. Median sağkalım sırasıyla 64 ve 48 ay olup Grup 1'de anlamlı olarak daha iyidir (p<0,001). Grup 1'deki kadın hastalarda 5 yıllık sağkalım oranı %73, grup 2'de ise %44,7 olup aralarında anlamlı bir fark mevcuttu (p<0,001).

SONUÇ: Sonuç olarak genç yaş hastalarda sağkalımın daha anlamlı olarak daha iyi olması agresif yaklaşımlar için cerrahları cesaretlendirebilmekle birlikte daha geniş hasta gruplu veya çok merkezli çalışmalarla yaşın prognoza ve sağkalıma etkisi daha anlamlı olarak değerlendirilebilir.

Anahtar Kelimeler: GENÇ YAŞ, AKCİĞER KANSERİ, SAĞKALIM

Genel Grup Tablosu

	<45 68 (%6,5)	>45 975 (%93,5)	p
Cinsiyet Kadın erkek	20 (%29,4) 48 (%70,6)	65 (%6,7) 910 (%93,3)	<0,001
Sigara Var yok	30 (%62,5) 18 (%37,5)	900 (%92,1) 75 (%7,9)	<0,001
Operasyon Lobektomi Pnömonektomi Segmentektomi	53 (%77,9) 15 (%22,1) 0	766 (%78,6) 188 (%19,3) 21 (%2,2)	0,423
Operasyon Tarafı Sağ Sol	36 (%52,9) 32 (%47,1)	565 (%57,9) 410 (%42,1)	0,419
Histopatoloji AC SCC LCC Other*	32 (%47,1) 25 (%36,8) 3 (%4,4) 8 (%11,7)	333 (%34,2) 533 (%54,7) 70 (%7,2) 39 (%4)	<0,001
N Durumu 0 1 2	44 (%64,6) 12 (%17,7) 12 (%17,7)	715 (%73,3) 134 (%13,7) 126 (%13)	0,299
Evre I II III	24 (%35,3) 22 (%32,4) 22 (%32,4)	403 (%41,4) 367 (%37,6) 205 (%21)	0,091

Sağkalım Analizi

	<45 Median Month/5 Years Rate	>45 Median Month/5 Years Rate	p
Overall	64 / %67,4	48 / %45,6	<0,001
Cinsiyet Erkek Kadın	52 / %46,9 66 / %73	58 / %59,2 48 / %44,7	0,477 <0,001
Histopatoloji AC SCC	58 / %59,9 77 / %74,1	44 / %42,1 59 / %49,9	0,043 0,014
N Durumu 0 1 2	78 / %80,6 64 / %56,3 25 / %33,3	59 / %50 40 / %39,5 25 / %33,3	<0,001 0,361 0,508
Evre I II III	84 / %91,7 64 / %66 45 / %45	72 / %55 42 / %44,9 28 / %28,6	0,007 0,045 0,125

Sağkalım Analizi

SS-057

BİR GÖĞÜS HASTALIKLARI HASTANESİ, GÖĞÜS CERRAHİSİ KLİNİĞİ'NDE OPERE EDİLEN ÖZOFAGUS PATOLOJİLERİNİN DEĞERLENDİRİLMESİ

İrfan Yalçınkaya[1], Elçin Köse[1], Talha Doğruyol[1], Hakan Kıral[1], Levent Alpay[1], Cansel Öztürk[1], Çağatay Tezel[1], Volkan Baysungur[1], Firuzan Aytar[2], İlyas Tuncer[3]

[1]Süreyyapaşa Göğüs Hastalıkları ve Göğüs Cerrahisi Eğitim ve Araştırma Hastanesi, Göğüs Cerrahisi Kliniği, İstanbul
[2]Süreyyapaşa Göğüs Hastalıkları ve Göğüs Cerrahisi Eğitim ve Araştırma Hastanesi, Genel Cerrahi, İstanbul
[3]Medeniyet Üniversitesi Tıp Fakültesi, Göztepe Eğitim ve Araştırma Hastanesi, Gastroenteroloji Anabilim Dalı, İstanbul

Göğüs Hastalıkları ve Göğüs Cerrahisi Eğitim ve Araştırma Hastaneleri, akciğer hastalıkları ile uğraşan spesifik dal hastaneleri olduklarından, özofagus patolojileri ile başvuran hasta sayısı çok azdır. Bununla birlikte özofagusun büyük kısmı göğüs boşluğunda yer aldığından göğüs hastalıklarının ayırıcı tanısında özofagus patolojilerinin bilinmesi ve hatırlanması oldukça önemlidir.

Süreyyapaşa Göğüs Hastalıkları ve Göğüs Cerrahisi Eğitim ve Araştırma Hastanesi, Göğüs Cerrahisi Kliniği'nde özofagus patolojileri nedeniyle opere edilen vakaları gözden geçirdik. 04.2007 ile 07.2016 tarihleri arasında 12'si kanser, 17'si de kanser dışı patoloji nedeniyle 29 vakada özofagus cerrahisi uygulandı. Özofagusun kanser dışı patolojilerinden 11'i leiomyom, 2'si konjenital bronkoözofageal fistül ve birer vaka da lipom, akalazya, divertikül ve özofagoplevral fistül idi.

Her ne kadar göğüs hastalıkları ve göğüs cerrahisi dal hastanelerinin ana uğraş alanı akciğer hastalıkları olsa da göğüs hastalıkları uzmanları ayırıcı tanıda özofagus patolojilerinin de olabileceğini dikkate almak durumundadır. Göğüs Cerrahisi uzmanları da özofagus cerrahisi ile doğrudan uğraşmasa da, özofagus patolojileri ile karşılaşıldığında ne yapılması gerektiği konusunda bilgi ve tecrübe sahibi olmak zorundadır.

Anahtar Kelimeler: özofagus, kanser, benign hastalıklar, cerrahi tedavi

SS-058
TEK PORT VATS İLE GERÇEKLEŞTİRDİĞİMİZ ANATOMİK AKCİĞER REZEKSİYONLARIMIZ

Gökhan Ergene, Erdal Okur, Hasan Semih Halezeroğlu

Acıbadem Üniversitesi Tıp Fakültesi, Göğüs Cerrahisi Ana Bilim Dalı, İstanbul

GİRİŞ: Günümüzde, Video yardımlı torakoskopik cerrahi (VATS) yaygın olarak kullanılmaya başlanmış ve anatomik akciğer rezeksiyonları da birçok merkezde VATS yöntemi ile yapılmaya başlanmıştır. Klasik 2,3 veya 4 porttan yapılan VATS yanında, bazı ileri merkezler tek port VATS yöntemini kullanmaya başlamış ve tek port VATS ile anatomik rezeksiyonlarla ilgili seriler yayınlanmıştır. Biz de bu çalışmada tek port VATS ile yaptığımız anatomik akciğer rezeksiyonları ile ilgili deneyimlerimizi sunmayı amaçlıyoruz.

GEREÇ VE YÖNTEMLER: Kliniğimizde Ocak 2014 sonrasında uygun olgularda anatomik akciğer rezeksiyonları tek port VATS ile yapılmaya başlandı. Benign olgulara ilave olarak, çapı 7 cm altında olan akciğer tümörü olgularına da tek port VATS ile rezeksiyon yapıldı. İnsizyon 3,5 ile 7 cm arasında plevral boşluğun en alt kısmından olacak şekilde açıldı. Hiler diseksiyon yapılıp tüm vasküler yapılar ve bronşlar endostapler yardımı ile ayırıldı. Tümör olgularında mediastinal lenf diseksiyonu da yapıldı. Olguların operatif ve demografik verileri kaydedildi ve retrospektif olarak analiz edildi.

BULGULAR: Hastaların 63 'ü erkek, 26'sı kadın olup yaşları 4 ile 86 arasında olup ortalama yaş 58.4 idi. 89 olguda 92 işlem yapıldı. Olguların 69 'u akciğer kanseri, 12 tanesi bronşiektazi, 1 metastaz ve 7 tanesi diğer benign hastalık nedeniyle rezeksiyon oldu. 4 olgu pnömonektomi ve 1 olgu segmentektomi yapılırken 3 olguya lobektomi + segmentektomi, 77 olguya sadece lobektomi ve 5 olguya bilobektomi yapıldı. Aynı zaman dilimi içerisinde sadece tek insizyon olarak başlanan ancak torakotomi açılması gereken 7 diğer olgumuz oldu. Onbir olguda postoperatif komplikasyon görüldü. Postop. 30 günlük mortalitemiz yok. Hastanede ortalama kalış süresi 4.7 gün (1-14 gün) olarak belirlendi.

SONUÇ: Benign veya uygun malign akciğer hastalıklarında tek port VATS ile anatomik akciğer rezeksiyonları, düşük morbidite ve mortalite ile, başarılı bir şekilde yapılabilir.

Anahtar Kelimeler: tek port, videotorakoskopik, akciğer, anatomik, rezeksiyon

Tek Port VATS ile Gerçekleştirdiğimiz Anatomik Akciğer Rezeksiyonlarımız Dağılımı

İşlem Adı	İşlem Sayısı
Sağ Üst Lobektomi	25
Sol Alt Lobektomi	23
Sağ Alt Lobektomi	14
Sol Üst Lobektomi	10
Sağ Orta Lobektomi	8
Bilobektomi	5
Sol Pnömonektomi	3
Sağ Pnömonektomi	1
Segmentektomi	4
Toplam İşlem	93

SS-059
AKCİĞERİN NADİR TÜMÖRLERİNDEN MALİGN MEZANŞİMAL TÜMÖRLERDE CERRAHİ YAKLAŞIM

Onur Derdiyok[1], Cansel Atinkaya[1], Ayşe Ersev[2], Rıza Serdar Evman[1], Murat Kavas[3], İrfan Yalçınkaya[1]

[1]Süreyyapaşa Göğüs Hastalıkları ve Göğüs Cerrahisi Eğitim ve Araştırma Hastanesi, Göğüs Cerrahisi Kliniği, İstanbul
[2]Süreyyapaşa Göğüs Hastalıkları ve Göğüs Cerrahisi Eğitim ve Araştırma Hastanesi, Patoloji Kliniği, İstanbul
[3]Süreyyapaşa Göğüs Hastalıkları ve Göğüs Cerrahisi Eğitim ve Araştırma Hastanesi, Göğüs Hastalıkları Kliniği, İstanbul

GİRİŞ: Mezanşimal tümörlerdir kanserlerin yaklaşık %1'ini oluştururlar. Tüm akciğer malignitelerin ise % 0.0013-0.4 oluştururlar [1]. Genellikle tanı akciğer sarkomlarını dışlayarak ya da rezeksiyon sonrası konulur [2]. Mezanşimal tümör tanısı alan üç olgu bu çalışmada sunulmaktadır.

OLGU 1: 28 yaşında erkek hasta, üç aydır süren nefes darlığı ve göğüs ağrısı şikâyeti başvurdu. Bilgisayarlı tomografi (BT) sol beşinci ile sekizinci kosta arasında parankimle ilişkili 100x61mm kistik lezyon izlendi. Toraks USG'de kistik lezyon ile uyumlu lezyon belirtildi. Torakotomi kararı alındı. Sol üst lobektomi yapılarak lezyon total çıkarıldı. Patoloji fibrosarkom ile uyumlu geldi. Postoperatif kemoterapi verildi. İkinci yılında sağ herhangi bir nüks gözlenmedi.

OLGU 2: 28 yaşında kadın hasta üç aydır devam eden sol göğüs ağrısı şikâyetiyle kliniğimize başvurdu. BT sol alt lob da 33x42 mm yumuşak doku lezyonu saptandı. Bronkoskopi ve transtorasik kesici iğne biyopsisi ile tanı alınamadı. VATS kararı verildi. Sol alt visseral plevrasından bir pedikülle ayrılan kitle tespit edildi. Sol alt lobektomi yapılarak tümör pedikülle birlikte çıkarıldı. Patoloji undirensiye mezanşimal tümör rapor edildi. Hasta postoperatif 5 günde taburcu edildi. Postoperatif KT_RT aldı. 18 aydır sağ, nüks olmadan yaşamaktadır.

OLGU 3: 44 yasında erkek hasta öksürük şikâyetiyle başvurdu. Bronkoskopi ve transtorasik kesici iğne biyopsisi ile tanı alınamadı. PET/CT'de sol akciğer üst lobda anterior segmentinde 10 mm çapında lezyon gözlendi. Torakotomi kararı alındı. Sol üst lobektomi yapılarak kitle total olarak çıkartıldı. Patoloji malign fibröz histiositom rapor edildi. Postoperatif 3 yıldır hasta sağ nüks olmadan yaşamaktadır.

TARTIŞMA: Akciğerin mezanşimal tümörleri herhangi bir bronşiyal duvardan veya parankimden köken alabilir. Bronş karsinomlarına göre cerrahi uygulaması kemoterapi ve radyoterapiye göre oldukça iyi sonuçlar verebilir. Karsinomlardan farklı olarak 5 yıllık sağ kalım oranı ortalama %40-70 arasında değişmektedir. Hastalığın erken döneminde olguların çoğu asemptomatiktir. Bununla birlikte tümör büyüdükçe öksürük, göğüs ağrısı ve nefes darlığı gibi solunum semptomları ve hipoglisemi ve çomak parmak gibi ekstrapulmoner belirtiler görülebilmektedir. Tanı için transtorasik iğne aspirasyon biyopsisi ve torakoskopik biyopsi yardımcı olmakla birlikte kesin tanı ve küratif tedavi için torakotomi gerekli olmaktadır.

SONUÇ: Akciğerin mezenkimal tümörleri şüphesi bulunan hastalarda öncelikle tedavinin cerrahi olduğu göz önünde bulunmalıdır.

Anahtar Kelimeler: Akciğerin Nadir Tümörleri, Malign Mezanşimal Tümörler, Cerrahi Yaklaşım

SS-060
PRİMER SPONTAN PNÖMOTORAKS (PSP) OLGULARINDA TEDAVİ SONUÇLARI VE HASTALIK NÜKSÜNE VÜCUT KİTLE İNDEKSİ (VKİ) ETKİLİ MİDİR ?

H.volkan Kara, Ezel Erşen, Burcu Kılıç, Mehlika İşcan, Beyza Genç, Kamil Kaynak, Akif Turna

İstanbul Üniversitesi Cerrahpaşa Tıp Fakültesi Göğüs Cerrahisi Ana Bilim Dalı, İstanbul

GİRİŞ: Primer spontan pnömotoraks (PSP) sağlıklı bireylerde görülen bir başka hastalığa bağlı olmadan plevrada serbest hava olması durumudur. Plevral bül yada bleplerin sebep olduğu primer spontan pnömotoraks vakalarının cerrahi tedavi edilmeksizin nüks sıklığı literatürde %30 ila 60 olup bu konudaki risk faktörleri halen tartışmalıdır. Çalışmamızda vücut kitle indeksi (VKİ) nin PSP nüksüne ve tedavi sürecine olan etkisini değerlendirdik.

Hastalar-METOD: 2002-2015 yılları arasında kliniğimize acil servisten veya poliklinik başvurusu yapan ve PSP tanısı almış hastalar dahil edildi. Sekonder ve travmaya bağlı pnömotorakslı olgular, verilerine ve takip döneminde kendilerine ulaşılmayan veya katılmayı reddeden hastalar çalışma dışı bırakıldı. Hastaların demografik bilgileri retrospektif olarak tıbbi kayıtlarından temin edildi. Nüks durum takibi hastaların tıbbi kayıtlarından, tıbbi durum kontrollerinden ve telefon aramasıyla sağlandı. Demografik bilgiler, hesaplanan vücut kitle indeksi (VKİ) 20 nin altındaki hastalar ile 20 nin uzerinde hastaların nüks ve tedavi sürecindeki sonuçları mukayese edildi. SPSS programıyla istatistiksel analiz yapıldı. Tek değikenli analizlerde Ki-kare testi kullanıldı.

Sonuclar: Toplamda 114 hasta çalışma kriterine uygun olarak çalışma grubuna dahil edildi..Hastaların 101 i %88,6 erkek idi. Nüks oranı %30 olarak hesaplandı. Ortalama boy 176,8 cm (160-193), ağırlık 66,4kg (43-98) ve vücut kitle indeksi 21,2(14,4-32) olarak ölçüldü. Vücut kitle indeksi 20 den düşük ve yüksek olan hastalar istatistiksel olarak kiki grup olara kıyaslandı. Hastalık nüks durumu 20 den yüksek olanlardan istatistiksel olarak farklı bulunmadı (p= 0.962). Toplam göğüs tüpü kalış sürresi, hastanede yatış süreleri arasında belirgin fark saptanmadı (p= 0.685, p= 0,285). Tedavi dönemide mortalite olmadı. Oksijen tedavisiyle iyileşme oranlarında yine anlamlı fark saptanmadı (p= 0.940).

TARTIŞMA: PSP hastalarının erkek cinsiyet, zayıf ve uzun fizik yapıda oldukları genel bir gözlemdir. Bu görünümdeki hastalara tedavi başarısı ve hastalığın nüks durumu açısında daha yüksek riskli olabileceğine dair bilgilendirme klinik uygulamada yapılagelmektedir. VKİ birçok tıbbi durumda risk analizilerinde kullanılmaktadır. Çalışmamızda düşük VKİ in PSP nüksü, tedavi sonuçlarıyla ilişikisi olmadı gösterilmiştir. Özellikle hastalık nüksüyle ilgili öngörüler için VKİ iyi bir tahmin ettirici faktör değildir. Bunun göz önüne alınarak hastalara bilgilendirme yapılması gerekmektedir.

Anahtar Kelimeler: Primer Spontan Pnömotoraks (PSP), Vücut Kitle İndeksi (VKİ), nüks, tedavi başarısı

SS-061
SUBKUTAN VENÖZ PORT KATETERİ DENEYİMİMİZ: 1282 OLGUNUN DEĞERLENDİRİLMESİ

Hatice Eryiğit, Attila Özdemir, Ekin Ezgi Cesur, Kadir Burak Özer, Recep Demirhan

Kartal Dr. Lütfi Kırdar Eğitim ve Araştırma Hastanesi, Göğüs Cerrahisi Kliniği, İstanbul

GİRİŞ: Subkutan venöz port implantasyonu, onkoloji hastalarında tekrarlanan kemoterapi infüzyonları, parenteral beslenme ve kan örneği alımı için güvenilir, konforlu bir damaryolu sağlar. Bu çalışmanın amacı kliniğimizde implante ettiğimiz port kateterlerinin sonuçlarını değerlendirmektir.

GEREÇLER VE YÖNTEM: Subkutan port implantasyonu, ameliyathanede sedo-analjezi ve lokal anestezi altında uygulandı. Sağ subklavian ven kateterizasyonu ve sağ göğüs duvarı ile subklavikuler yaklaşım öncelikle tercih edildi. Port, pektoral kas üzerine implante edildi. İşlem sırasında radyolojik görüntüleme rutin olarak uygulanmadı. Girişim sonrasında postero-anterior akciğer grafisi ile kateterin yeri ve pnömotoraks olasılığı değerlendirildi.

BULGULAR: Toplam 1282 hastanın 703' ü (%55) erkek, 579' u (%45) kadındı. Yaş ortalaması 42,6± 5,3 (14- 73) idi. Primer malign tümörler sırasıyla %52 kolorektal, %19 mide, %7,2 özofagus, %8.3 meme, %4.5 baş- boyun tümörü, %3 akciğer ve % 6 diğer malignitelerdi. Ortalama ameliyat süresi 12±3,4 dk. (10- 93 dk.) idi. Sadece 63 olguda sol subklavian ven kullanıldı. Otuz sekiz hastada supraklavikular yaklaşım uygulandı. En sık görülen komplikasyon erken dönemde aritmi (%1,5), arteryel ponksiyon (%3,9) ve pnömotoraks (%2,1), geç dönemde ise cilt erozyonu 8 (%3) idi. Erken dönemdeki toplam komplikasyonu oranı %8,5, geç dönemde %5,2 idi. Komplikasyon tedavisi kliniğimizde yapıldı. Hiçbir hastada işleme bağlı mortalite görülmedi. Hastalarımızın %97,5' i aynı gün taburcu oldu.

SONUÇ VE TARTIŞMA: Çalışmamızda subkutan venöz port implantasyonu işleminin, komplikasyon tedavisini de yapabildiği için göğüs cerrahi kliniği tarafından başarılı bir şekilde uygulanabileceğini gösterdik.

Anahtar Kelimeler: malignite, port, santral yol

SS-062
POSTERİOR MEDİASTİNAL TÜMÖRLERE MULTİDİSİPLİNER YAKLAŞIM

Önder Kavurmaci[1], Ali Özdil[1], Ayşe Gül Ergönül[1], Tevfik İlker Akçam[1], Kutsal Turhan[1], Alpaslan Çakan[1], Ufuk Çağırıcı[1], Dündar Sabah[2]

[1]Ege Üniverstesi Göğüs Cerrahisi Ana Bilim Dalı, İzmir
[2]Ege Üniversitesi Ortopedi ve Travmatoloji Ana Bilim Dalı,İzmir

GİRİŞ: Vertebral kondrosarkom kıkırdak oluşumu ile karakterize oldukça nadir görülen malign bir tümördür. Tüm primer omurga tümörlerinin %7 - %12 kadarını ve primer malign omurga tümörlerinin ise dörtte birini oluşturur. Hemanjiyomlar ise yavaş büyüyen benign lezyonlar olup ancak %1 kadarı semptom vermektedirler. Vertebral yerleşimli lezyonlarda ise spinal kord basısı oluşturarak geç nörolojik komplikasyonlara sebep olduğu bildirilmiştir.Çalışmamızda biri sol diğeri ise sağ hemitoraksta yerleşen iki posterior mediatinal tümörlü olgu ve bu hastalara yapılan multidisipliner yaklaşım sunuldu.

OLGU: Elli yaşında kadın hasta sağ sırt ağrısı sebebi ile başvurdu. Bilgisayarlı tomografi (BT)'de sağ 6. posterior kosta komşuluğunda, 5 cm çapında kitle izlendi. Manyetik rezonans görüntüleme (MRG)'de lezyonun spinal kord ile ilişkili olmadığı belirtildi. Diğer hasta kırkbeş yaşında erkek idi. Sol sırt bölgesinde ağrı şikayeti mevcuttu. Hastanın BT'sinde sol beşinci kosta-vetebral bileşkede 6 cm boyutlarında aort ile yakın komşuluk gösteren kitle, MRG ile de teyit edildi. Her iki hasta ortopedi ve göğüs cerrahisi klinikleri ile ortak operasyona alındı. Posterior enstrümantasyon ile vertebral stabilizasyon sağlanmasının ardından posterolateral torakotomi insizyonu ile toraksa ulaşıldı Hemikorpektomi ve kostotomi uygulanarak kitleler etraf yumuşak doku ile birlikte en-blok rezeke edildi. (Şekil-1) Oluşan göğüs duvarı defekti PTFE mesh ile onarıldı. Histopatolojik inceleme sonucu kadın hastada lezyonun hemanjiyom ile erkek hastada ise kondrosarkom ile uyumlu olduğu raporlandı.

SONUÇ: Posterior mediastinal tümörler yerleşim yerleri sebebi ile multidisipliner yaklaşım gerektirebilir. Özellikle kemik ve kıkırdak kökenli tümörlerde frozen inceleme yapılamaması da cerrahi sınır tayininde zorluklara neden olmaktadır.

Anahtar Kelimeler: Vertebral Kondrosarkom, hemanjiyom, kosta, vertebra, multidisipliner

peroperatif görünüm

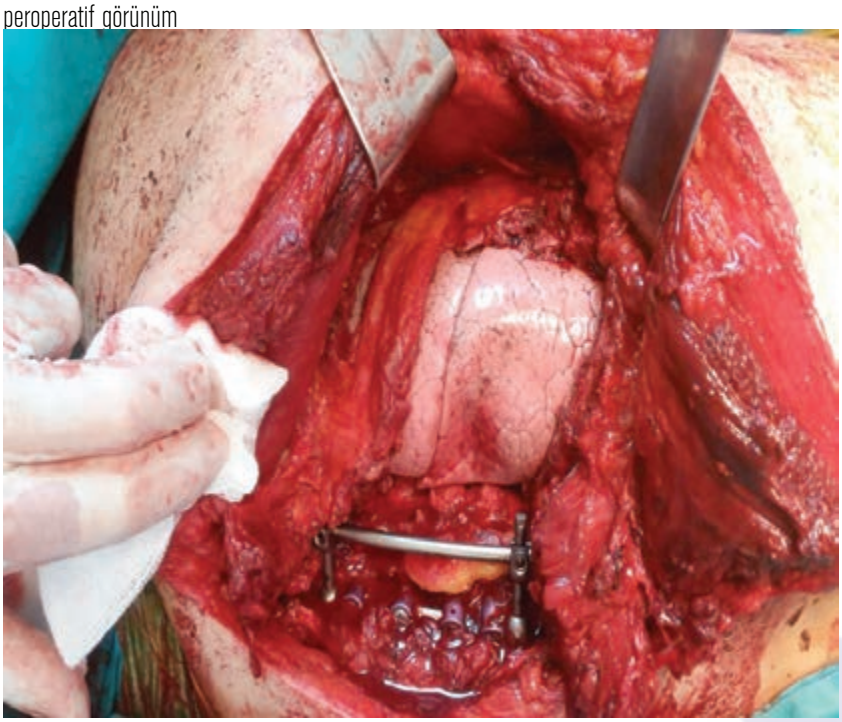

SS-063
EX VIVO AKCİĞER PERFÜZYONU İLE TRİMETAZİDİNE TEDAVİSİNİN AKCİĞER HASARINA ETKİSİNİN DOMUZ MODELİNDE GÖSTERİLMESİ

Tugba Cosgun[1], Ilker Iskender[2], Yoshito Yamada[2], Stephan Arni[2], Miriam Lipiski[2], Koen Van Tilburg[2], Walter Weder[2], Ilhan Inci[2]

[1]Zurih Universitesi Hastanesi- Atakent Acıbadem Universitesi
[2]Zurih Universitesi Hastanesi

GİRİŞ: Ex vivo akciğer perfüzyonu (EVLP) marjinal donorleri tekrar ve ayrıntılı biçimde değerlendirebilmeye olanak sağlayan bir yöntemdir. Ancak günümüzde tedavilerin vücut dışı ortamda uygulanması şeklinde de kullanılmaktadır. Önceki çalışmalarımızda fare modellerinde trimetazidin(TMZ) uygulamasının iskemi reperfüzyon hasarı üzerinde olumlu etkileri gösterildi. Yeni çalışmamızda ise TMZ'nin EVLP sisteminde uygulamasının etkilerinin domuz modelinde gösterilmesi planlandı.

METOD: Çalışmamız Zurih Üniversitesinde, ZH 277/2014 numarası ile, 'İsviçre Hayvan Koruma Kanunu' kurallarına uygun olarak yapıldı. Domuz akciğerleri harvest işleminden sonra 4° C'de 24 saatlik soğuk iskemide tutuldu. Bunun ardından her iki gruba (her grupta 5 deney olmak üzere) Toronto tekniği ile EVLP 4 saat boyunca uygulandı. Çalışma grubunun tek farkı EVLP başlangıcında devredeki perfüzyon sıvısına 5mg/kg TMZ eklenmesi idi. EVLP süresinde fizyolojik parametreler saatlik olarak değerlendirildi. EVLP sonrası sağ akciğer doku örnekleri biyokimyasal ve patolojik değerlendirmeler için kullanılırken, sol akciğerler alınarak yeni deneğe transplante edildi ve 4 saat reperfüzyon uygulandı. Reperfüzyon sürecinde yine fizyolojik parametreler saatlik olarak değerlendirildi. 4 saat sonunda sağ akciğer pulmoner arteri klempe edilerek yalnız transplante edilmiş olan sol taraf ölçümleri yapıldı. Deney sonucunda yine doku ve lavaj örnekleri alındı.

SONUÇLAR: Dokuda tiyobarbiturik asit, myeloperoksidaz, ve lavajlardan alınan örneklerde total protein miktarı EVLP örneklerinde TMZ grubunda anlamlı düşük sonuçlar izlenmiştir (Figür 1). TMZ grubunda EVLP süresince oksijenasyon ölçümlerinde göreceli artış (p=0.06) gözlendiği halde bu iyi sonuçlar transplantasyon sonrası reperfüzyon döneminde (p=0.04) anlamlılığa ulaşmış ve iyilik durumu izole sol taraf (p=0.04) ölçümlerinde devam etmiştir (Figür 2). Dokulardaki ATP düzeyleri her iki periyodda da çalışma grubunda göre göreceli olarak yüksek çıkmıştır.

TARTIŞMA: EVLP esnasında TMZ'nin lipid peroksidaz ve nötrofil infiltrasyonu gibi akciğer hasarına yol açan mekanizmalar üzerinde anlamlı indirgeyici etkisi gösterilmiştir. Oksijenasyon bakımından anlamlı iyi sonuçlar reperfüzyon sürecinde oluşmuştur. Çalışmamız sayesinde akciğer nakillerinde hayati önemi olan iskemi reperfüzyon hasarı ile savaşta önemli yol alınacağını düşünmekteyiz.

Anahtar Kelimeler: Trimetazidin, Akciğer nakli, Ex-vivo akciğer perfüzyonu, İskemi reperfüzyon hasarı

Figür 1



Biyokimyasal parametreler: EVLP sonrası ölçümlerde myeloperoksidaz, MDA-TBARS ve bronko alveoler lavajdaki total protein miktarı TMZ grubunda anlamlı olarak düşük bulunmuştur. ATP seviyeleri ise her iki periyodda da kısmen iyi sonuçlar göstermiştir.

Figür 2



Reperfüzyon dönemindeki oksijenasyon sonuçları karşılaştırılması. TMZ grubunda daha yüksek oksijenasyon sağlanmıştır.

SS-064
CERRAHİ YÖNTEMLERLE TEDAVİ EDİLEN PEDİATRİK AMPİYEMLERİN ANALİZİ

Muharrem Çakmak[1], Akın Eraslan Balcı[1], Suna Polatoğlu[1], Siyami Aydın[1], Mehmet Nail Kandemir[2]

[1]Fırat Üniversitesi Tıp Fakültesi Göğüs Cerrahisi Anabilim Dalı, Elazığ, Türkiye
[2]Gazi Yaşargil Eğitim ve Araştırma Hastanesi Göğüs Cerrahisi Kliniği, Diyarbakır, Türkiye

GİRİŞ: Pediatrik ampiyemler, çocukluk dönemi pnömonilerinin en sık komplikasyonudur. Çalışmamızda, cerrahi yöntemlerle tedavi edilen pediatrik ampiyemlerin karakteristik özellikleri ve tedavi şekillerini paylaşmayı amaçladık.

GEREÇ VE YÖNTEMLER: Ampiyem nedeniyle tedavi edilen 1-16 yaşları arası 68 hasta retrospektif değerlendirildi. Hastalar tüp torakostomi, video yardımlı torakoskopik cerrahi (VATS) ya da torakotomiyle tedavi edilen hastalar olarak gruplandırıldı. Grupların karakteristik özellikleri incelendi. Hastalara tüp torakostomi, VATS ve torakotomi yapılmasında etkili olan faktörler değerlendirildi. Sonuçlar Chi-square ve Fisher's exact testiyle değerlendirildi. $P < 0.05$ anlamlı kabul edildi.

BULGULAR: Ortalama yaş 5.47 ± 3.84 idi. 40'ı (%59) erkek, 28'i (%41) kadındı. Hastalık 37 (%54) hastada sağ, 31'inde (%46) sol lokalizasyonluydu. Hastaların 52'sine (%76) tüp torakostomi, 2'sine (%3) VATS, 14'üne (%21) torakotomi yapıldığı tespit edildi. Tüp torakostomi ile tedavi edilen hastaların ortalama yaşı 4.75 ± 3.42 idi. VATS yapılan hastaların ortalama yaşı 9 ± 1.41 idi. Torakotomi ile tedavi edilen hastaların (n: 14) ortalama yaşı ise 7.60 ± 4.60 idi. Gram boyama ve kültür sonuçlarının pozitifliğinin (p: 0.0479), lokülasyonların varlığının (p: 0.0001), torasentez ile pürülan sıvı aspire edilmesinin (p: 0.0001) genel anestesi altında uygulanan tedavi yöntemlerine (VATS ya da torakotomi) yönelimi arttıran, özellikle de torakotomi yapılmasında anlamlı ve etkili faktörler olduğu görüldü (sırasıyla, p: 0.0078, 0.0001, 0.0001).

SONUÇ VE TARTIŞMA: Pediatrik ampiyemler multidisipliner bir yaklaşım gerektirir. Erken tanı ve tedavisi şarttır. Tüp torakostomi öncelikli tedavi yöntemidir. Fakat gram boyama ve kültür pozitifliği, lokülasyon varlığı ve torasentezle pürülan sıvı aspirasyonu durumlarında torakotomi ile dekortikasyon öncelikli tedavi yöntemi olmalıdır.

Anahtar Kelimeler: Pediatrik Ampiyem, Tüp Torakostomi, VATS, Torakotomi

Tablo 1: Pediatrik ampiyemlerin dağılım ve oranları

	Tüp torakostomi	VATS	Torakotomi	Toplam
Erkek (n)	30	2	8	40
Kadın (n)	22	-	6	28
Sağ (n)	30	1	6	37
Sol (n)	22	1	8	31
pH	6.85 ± 0.2	6.75 ± 0.07	6.29 ± 0.18	-
Laktat dehidrogenaz	659.1 ± 141.8	630 ± 169.7	1130 ± 76.96	-
Glukoz	40.2 ± 5,6	38 ± 8.48	31.57 ± 0.9	-
Gram boyama/kültür(n) (+)	3	1	3	7
Lokülasyon (n) (+)	3	1	14	18
Pürülan aspirasyon (n) (+)	-	-	10	10

Tablo 2: Ampiyemli pediatrik hastalarda tedavi yöntemlerinin karşılaştırılması

Değişken	LA/GA	P	TT/VATS	P	TT/T	P	VATS/T	P
Cinsiyet Erkek Kadın	30/10 22/6	0.7	30/2 22/0	0.5	30/8 22/6	1.0	2/8 0/6	0.5
Lokalizasy Sağ Sol	30/7 22/9	0.3	30/1 22/1	1.0	30/6 22/8	0.3	1/6 1/8	1.0
Gr/kültür Pozitif Negatif	3/4 49/12	0.04	3/1 49/1	0.1	3/3 57/3	0.0078	1/3 1/11	0.4
Lokülasyo Positif Negatif	3/15 49/1	0.0001	3/1 49/1	0.1	3/14 49/0	0.0001	1/14 1/0	0.1
Püy asp. Positif Negatif	0/10 52/6	0.0001	0/0 52/2	1.0	0/10 52/4	0.0001	0/10 2/4	0.1

LA: Lokal anestezi, GA: Genel anestezi, TT: Tüp torakostomi, VATS: Video yardımlı torakoskopik cerrahi, T: Torakotomi, Asp: Aspirasyon, Gr: Gram boyama, P: Anlamlılık değeri, Lok: lokülasyon

SS-065
VİDEO YARDIMLI TORAKOSKOPİK CERRAHİ İLE SEMPATEKTOMİDE PREEMTİF ANESTEZİ:PROSPEKTİF RANDOMİZE KLİNİK ÇALIŞMA

Merih Dilan Albayrak[1], Özgür İşgörücü[3], Ali Cevat Kutluk[2], Kemal Karapınar[2], Betül Polat Akdemir[1], Ayşe Ulukol[1]

[1]Yedikule Göğüs Hastalıkları ve Göğüs Cerrahisi Eğitim ve Araştırma Hastanesi,Anesteziyoloji ve Reanimasyon Ana Bilim Dalı
[2]Yedikule Göğüs Hastalıkları ve Göğüs Cerrahisi Eğitim ve Araştırma Hastanesi,Göğüs Cerrahisi Ana Bilim Dalı
[3]Bakırköy Dr Sadi Konuk Eğitim ve Araştırma Hastanesi,Göğüs Cerrahisi Ana Bilim Dalı

GİRİŞ: Palmar Hiperhidrozis tedavisi için video yardımlı torakoskopik cerrahi yöntemi ile tek seansta bilateral sempatektomi uygulanan hastalarda yapılan preemptif analjezinin postperatif ağrıyı azaltmadaki etkinliğini bildirmeyi amaçladık.

GEREÇ-YÖNTEM: Etik kurul onayı alındıktan sonra palmar hiperhidrozis nedeniyle video yardımlı torakoskopik cerrahi yöntemi ile bilateral sempatektomi planlanan ASA I-II toplam 28 hasta çalışmaya dahil edildi. Her hasta; bir tarafa insizyon öncesi 10 ml serum fizyolojik ve diğer tarafa 10 ml %0,5 Bupivakain ile infiltrasyon anestezisi uygulanmak üzere randomize edildi. Her hasta kendi kontrol grubunu oluşturdu.Ameliyat sonrası; 4., 24. ve 168. saatlerde, insizyon öncesi lokal anestezik ve SF uygulanan taraflardaki ağrı şiddeti Numeric Rating Scale(NRS) kullanılarak kaydedildi ve istatistiksel olarak karşılaştırıldı.

BULGULAR: Preinsizyonel lokal anestezik uygulanan tarafta SF uygulanan tarafa göre ağrı istatistiksel olarak anlamlı düşük bulundu.

SONUÇ: Açık cerrahiye göre üstünlükleri olmasına rağmen, video yardımlı torakoskopik cerrahi ile yapılan sempatektomi girişimleri de etkin bir analjezi gerektirmektedir. Preemptif lokal anestezi ile kolay ve etkin bir ağrı kontrolü sağlanabilir.

Anahtar Kelimeler: VATS,preemptif anestezi,sempatektomi

SS-066
2016 YILI H1N1 SALGININDA ÇORUM İLİ İNFLUENZA OLGULARININ TANI, TEDAVİ VE SEYRİ

Özlem Erçen Diken[1], Sertaç Arslan[1], Özlem Akdoğan[2]

[1]Hitit Üniversitesi, Göğüs Hastalıkları Ana Bilim Dalı, Çorum
[2]Hitit Üniversitesi Çorum Eğitim ve Araştırma Hastanesi, Enfeksiyon Hastalıkları, Çorum

GİRİŞ: İnfluenza, insanda solunumsal hastalık yapan, sık görülen enfeksiyöz nedenlerden biridir. 2009 yılında bir ya da birden fazla domuz influenza virüsünden köken alan alışılmamış bir H1N1 türü insanları etkileyerek salgına neden olmuştur. 2016 yılında da ağır seyreden hastaların görüldüğü, ölümle sonuçlanan H1N1 salgını görülmüştür. Çalışmamızda; hastalığın tanı, tedavi süreci ve seyrini anlamak için 2016 yılı H1N1 salgınında ilimizde görülen tüm influenza olguları incelenmiştir.

GEREÇ VE YÖNTEMLER: Olguların kayıtlarına ve sonuçlarına Çorum Halk Sağlığı Müdürlüğü Bulaşıcı Hastalıklar biriminden ulaşıldı. Tarafımızdan takip edilen hastaların özellikleri konfirme edildi. Veriler incelenerek, sonuçlar değerlendirildi.

BULGULAR: 197 olgudan örnek gönderilmişti. Bunlardan 36'sı göğüs hastalıkları servisinde yatan hastaydı. 28'i Çorum Hitit Üniversitesi Eğitim Araştırma Hastanesi Göğüs Hastalıkları servisinde tarafımızdan izlenen hastalardı. 29 olgu enfeksiyon hastalıkları kliniğindeki hastalardı. 6 olgu gebeydi. Diğer hastalar da enfeksiyon hastalıkları ya da göğüs hastalıkları konsültasyonu istenerek takip edilmişlerdi. Bu hastalar dahiliye, nöroloji vb. diğer kliniklerde izlenen hastalardı. Hastaların böbrek yetmezliği ve metabolik asidoz ile dahiliye kliniklerinde sıklıkla yatış verildiği gözlemlendi. Ocak 2016 içerisinde bir pik ile influenza şüphesi olan olgular artmaya başlamıştı. 123 olguda öksürük semptomu varken, 78 olguda ikinci sık semptom ateşti. Solunum sıkıntısı, halsizlik, myalji, başağrısı, böbrek yetmezliği, boğaz ağrısı, takipne diğer başvuru şikayet ve bulguları idi. 32 olgunun influenza için alınan örnek sonucu negatifti. 58 olguda H1N1 saptandı. 56 olgu yoğun bakım ünitesinde izlendi. 19 olgunun mekanik ventilasyon ihtiyacı oldu. H1N1 olgularının 4'ü bu sezon grip aşısı yaptırmıştı. 11 olgu exitus olmuştu. Exitus olanların 6'sı H1N1 olgusuydu. Exitus olan 5 olgunun sonucu negatif gelmişti. Antiviral tedavi çoğunlukla semptomlar başladıktan 48 saat sonra başlanmıştı.

SONUÇ VE TARTIŞMA: Bu verilere dayanarak influenza salgını mortalite ve solunum yetmezliği, mekanik ventilasyon gereken yoğun bakım yatışını arttıran bir hastalıktır. Çoğunluğunun grip aşısı olmamış olmasından dolayı grip aşısı influenza sezonunda önerilmelidir. Şüphelenilen vakalardan örnek alınmalı fakat 48 saat içinde tedavinin başlanması mortaliteyi azaltacağından, tedavi şüphelenildiği anda başlanmalıdır. En sık semptomlar olan ateş, öksürük, kırgınlık, başağrısı gibi semptomlarda influenza sezonunda H1N1'den de şüphelenilmelidir. H1N1, mortal seyredebileceğinden hastalar yatarak, gerekirse yoğun bakım ünitesinde izlenmelidir.

Anahtar Kelimeler: H1N1, influenza, influenza salgını

SS-067
TOPLUMDA GELİŞEN PNÖMONİYE YAKLAŞIM: BİR ANKET ÇALIŞMASI

Berna Akıncı Özyürek[1], Yusuf Aydemir[2], Nazan Şen[3], Dursun Tatar[4], Arzu Ertürk[5], Mustafa Özhan[6]

[1]Atatürk Göğüs Hastalıkları ve Göğüs Cerrahisi Eğitim Araştırma Hastanesi, Göğüs Hastalıkları, Ankara
[2]Sakarya Üniversitesi Tıp Fakültesi Göğüs Hastalıkları Ana Bilim Dalı, Sakarya
[3]Başkent Üniversitesi Tıp Fakültesi Adana Hastanesi Göğüs Hastalıkları Ana Bilim Dalı, Adana
[4]Dr. Suat Seren Göğüs Hastalıkları ve Göğüs Cerrahisi Eğitim Araştırma Hastanesi, Göğüs Hastalıkları, İzmir
[5]Özel Koru Hastanesi, Göğüs Hastalıkları, Ankara
[6]Ege Üniversitesi Tıp Fakültesi Göğüs Hastalıkları Ana Bilim Dalı, İzmir

Toplumda gelişen pnömoni (TGP) günlük pratikte sıkça karşılaşılan, toplum içinde ve günlük yaşam sırasında bilinen herhangi bir immün yetmezlik durumu olmayan kişilerin toplumdan edindiği patojenlere bağlı olarak gelişen bir alt solunum yolu infeksiyonudur. Yaşla beraber insidansı ve mortalitesi artmaktadır. Yıllık pnömoni insidansı %0.28-1.16 arasında değişmektedir (1). Olgularının yaklaşık 1/3'ü yatarak, 2/3'ü ise ayaktan tedavi edilmektedir (2). Türkiye'de alt solunum yolu infeksiyonları, ölüm nedenleri arasında %4.2 ile beşinci sırada yer almaktadır (3).

Pnömoni tedavisindeki gecikmenin morbidite ve mortaliteyi artırdığı bilinmektedir. Günümüzde pnömonide tedavi gruplarını belirlemede, çeşitli skorlama sistemleri kullanılmaktadır. TGP olgularına yaklaşımın değerlendirilmesi amacıyla Türkiye Solunum Araştırmaları Derneği (TUSAD) İnfeksiyon Çalışma Grubu tarafından 20 soruluk bir anket hazırlanmıştır.

Anket Temmuz 2013 tarihinden itibaren Türkiye Solunum Araştırmaları Derneği'ne (TUSAD) ait resmi web sayfasında yayınlanmıştır. Haziran 2016 tarihine kadar toplam 78 kişi anketi internet sitesi üzerinden yanıtlamıştır. %94.7'si göğüs hastalıkları, %1.28'i iç hastalıkları hekimlerinden oluşmaktaydı. Katılımcıların yaş ortalaması 40 (26-57) idi. Katılanların %50.65'i üniversite hastanesi, %28.57'si eğitim araştırma hastanesi, %10.39'ü özel hastane, %9.09'u devlet hastanesinde çalışmaktaydı. Yanıtlayanların %36.36'sı eğitim görevlisi, %51.95'i uzman, %11.69'u araştırma görevlisi idi. Ortalama hekimlik süresi 16.7 yıldı.

Katılımcıların %79.49'u (n:62) pnömoni olgularını değerlendirirken skorlama sistemi kullandığını belirtmişti. Evet yanıtı veren 62 katılımcının %98.39'u CURB 65'i (n:61), %25.81'i (n:16) PSI skorlama sistemini kullanmaktaydı. Ankete katılan hekimlerin %87.18'i (n:68) tedavi kararı verirken pnömoni rehberlerini kullanıyordu. Rehberleri kullananların da %91.30'u (n:63) Türk Toraks Derneği Pnömoni Tanı ve Uzlaşı Raporu (2009) kullanıyordu. Katılımcıların %57.33'ü rehberlerin günümüz ihtiyaçlarını karşıladığını belirtti. Yetmişbeş hekim pnömoni tanısında ilk olarak akciğer grafisi istediğini belirtti. Lober infiltrasyonu olan son 1 ay içinde antibiyotik öyküsü ve komorbiditesi olmayan; son 3 ay içerisinde hastaneye yatış öyküsü olmayan 36 yaşında toplum kökenli pnömoni olgusunda hekimlerin %31.58'i (n:24) tedavide ilk tercih olarak Amoksisilin/klavulonik asit, %23.68'i (n:18) ampisilin-sülbaktam ve klaritromisin kombinasyonunu, %19.74'ü (n:15) tek klaritromisin kullandığını belirtmişti. Tedavi süresi ortalama 10 gün olarak bulundu. Hasta takibinde tüm hekimlerin biyobelirteç olarak C-reaktif proteini kullandığı, %18.9'unun da prokalsitonini tercih ettiği görüldü. 77 hekimin riskli gruplarda pnömokok aşısı önerdiği, en sık da polisakkarit aşıyı tercih ettikleri saptandı. Anket çalışmamızın; hekimlerimizin TGP'ye yaklaşımını göstermesi açısından yeni rehberlere öncülük edeceğini düşünmekteyiz.

Anahtar Kelimeler: Toplumda gelieşn pnömoni (TGP), anket, hekim

SS-068

PNÖMONİDE AĞIRLIK GÖSTERGESİ OLARAK HİGH DANSİTE LİPOPROTEİN (HDL) KOLESTEROL DÜZEYİ PROKALSİTONİNE ALTERNATİF OLABİLİR Mİ ? (ÖN RAPOR)

Habibe Hezer[1], Ayşegül Karalezli[2], Ebru Şengül Şeref Parlak[1], Berker Öztürk[2], Hatice Canan Hasanoğlu[2]

[1]Ankara Atatürk Eğitim ve Araştırma Hastanesi, Göğüs Hastalıkları, Ankara
[2]Yıldırım Beyazıt Üniversitesi Tıp Fakültesi, Göğüs Hastalıkları Ana Bilim Dalı, Ankara

GİRİŞ-AMAÇ: Günümüzde antibiyotiklerin yaygın kullanılması ve etkin bağışıklama politikalarına bağlı olarak infeksiyon hastalıklarından ölümler giderek azalmakta iken, toplumda gelişen pnömoniler (TGP) halen yüksek morbidite ve mortalite nedenidir. Çalışmanın amacı TGP hastalarında HDL kolesterol düzeylerinin; C-reaktif protein (CRP), prokalsitonin (PCT), pnömoni ağırlık indeksi ile arasındaki ilişkiyi değerlendirmek, prognoza etkisini ve prokalsitoninle kıyaslayarak daha ucuz bir tetkik olan HDL kolesterol düzeyinin teşhis ve takipte kullanılabilirliğini araştırmaktır.

YÖNTEM: Ankara Atatürk Eğitim ve Araştırma Hastanesi Göğüs Hastalıkları kliniğinde izlenen 60 TGP hastası çalışmaya dahil edildi. Hastalar pnömoni ağırlık indeksine göre ayaktan tedavi edilen, hastaneye yatarak tedavi edilen ve yoğun bakım desteği gereken olgular olarak üç gruba ayrıldı. Her üç hasta grubunda da başlangıç, 7 ve 30. günlerde hemogram, CRP, PCT ve plazma lipid düzeyleri değerlendirildi.

BULGULAR: Olguların 12'si ayaktan tedavi verilen (Grup1), 28'i hastaneye yatarak takip edilen (Grup2) ve 20'si yoğun bakımda tedavi verilen grupta (Grup3) izlendi. Grup1 olguların yaş ortalaması 38±11.2, K/E: 5/7, grup2'de yaş ortalaması 62±9.3, K/E: 10/18 ve grup3'de yaş ortalaması 56±10.8, K/E: 5/15 saptandı. Grup2 ve grup3 olgularda HDL kolesterol başlangıç mutlak düzeyi grup1 olgulara gore anlamlı olarak düşük ($p<0.05$) bulundu. Tüm gruplarda PCT başlangıç ve 7.gün mutlak değerlerinde istatiksel olarak anlamlı değişim saptanmadı. Grup2 ve 3 olgularda 7 ve 30.gün HDL kolesterol düzeylerinde başlangıç verilerine gore belirgin artış gözlemlendi.

TARTIŞMA VE SONUÇ: Sepsisi ve çoklu organ disfonksiyonu olan hastalarda total kolesterol ve HDL konsantrasyonları önemli derecede azalır ve azalmanın derecesi inflamasyonun şiddetini ve kötü klinik sonucunu yansıtır. Prokalsitonin özellikle ağır pnömonilerde yükselen ve maliyeti nedeniyle her sağlık kuruluşunda rutin olarak kullanıma giremeyen bir tetkiktir. Pnömoni ağırlığını belirlemede, tedavi takibinde HDL kolesterol kolay ulaşılabilir ve ucuz bir biyobelirteç olarak kullanılabilir.

Anahtar Kelimeler: Biyobelirteç, HDL kolesterol, pnömoni, prokalsitonin

SS-069
İLK KEZ TANI ALAN BRONŞİEKTAZİ OLGULARI: GÜNEYDOĞU ANADOLUıDA ÖKSÜRÜKLE BAŞVURAN 518 OLGUNUN DEĞERLENDİRİLMESİ

Rasim Yanmaz[1], Füsun Ülger[2]

[1]Özel Gaziantep Sevgi Hastanesi, Radyoloji Bölümü, Gaziantep
[2]Özel Gaziantep Sevgi Hastanesi, Göğüs Hastalıkları Bölümü, Gaziantep

Öksürük yakınmasının en sık görüldüğü solunum yolu hastalıkları Kronik Obstrüktif Akciğer Hastalığı (KOAH), Astım ve daha seyrek olarak Bronşiektaziidir (BE). Seyrek olmayarak bu hastalıklar birarada da görülür. Özellikle KOAH ve BE birlikteliği artan sıklıkta dikkat çekmektedir. Sıklık ve yaygınlığı özellikle gelişmekte olan ülkelerde gözardı edilen BEı in nedenleri farklı bölge ve gelişmişlik düzeyine göre değişmektedir. Yüksek Rezolüsyonlu Bilgisayarlı Toraks Tomografisi (YRBT) BE tanısında düz grafiden daha değerli olup, günümüzde tanıda altın standart kabul edilmektedir. Çalışmanın amaçları öksürük yakınmasıyla başvuran olgularda BE sıklığını saptamak ve diğer kronik akciğer hastalıklarıyla eş zamanlı varlığının önemini ortaya koymaktır.

Öksürük yakınmasıyla başvuran 518 olgu (300 BE, 218 kontrol) yaş, cinsiyet, yakınma, öykü, geçirilmiş hastalık, sigara, eşlik eden hastalıklar, önceki takip tanısı varlığı gözönüne alınarak retrospektif olarak değerlendirildi. Tüm olgular akciğer grafisi, YRBT ve solunum fonksiyon testleri ile değerlendirildi. İstatistiksel analiz SPSS paket program ile yapıldı.

Çalışmamızda ilk kez BE tanısı alan olgu sıklığı %57,5 dur. Bronşiektazili grupta geçirilmiş TBC ve pnömoni öyküsü sırasıyla %10 ve 30 oranında olup, kontrol grubuna göre anlamlı olarak yüksek bulundu. Yine aynı grupta olguların yaklaşık yarısının daha önceye ait bir takibi yoktu. Astım ve KOAH, BE'li hastalarda en sık tespit edilen önceki takip tanısı idi.

Çalışmamız bilebildiğimiz kadarıyla literatürdeki öksürük ve BE ilişkili çalışmalar arasında olgu sayısı en yüksek olarak çalışmadır ve sıklıkla gözardı edilen bir hastalık olan BE sıklığını araştırmak üzere planlanmıştır. Sonuç olarak; diğer kronik akciğer hastalıklarla eş zamanlı birliktelik BE'nin hem öneminin hem de sıklığının olduğundan azmış gibi görünmesine yol açmıştır. Bu çalışmamızın sonunda BE'nin özellikle öksürük ve nefes darlığı gibi semptomlarla başvuran olgularda mutlaka akla getirilmesi gereken bir hastalık olduğunu düşünmekteyiz.

Anahtar Kelimeler: İlk kez tanı konan, bronşiektazi, radyoloji

SS-070
ALT SOLUNUM YOLU ÖRNEKLERİNDE İNFLUENZA KANITLI OLGULARIN KLİNİK VE LABORATUAR PARAMETRELERİ

Onur Yazıcı[1], Sevin Kırdar[2], Şule Taş Gülen[1], Neriman Aydın[2], Emel Ceylan[1]

[1]Adnan Menderes Üniversitesi, Göğüs Hastalıkları Anabilim Dalı, Aydın
[2]Adnan Menderes Üniversitesi,Tıbbi Mikrobiyoloji Anabilim Dalı, Aydın

GİRİŞ: İnfluenza; ateş, öksürük, baş ağrısı, halsizlik, myalji daha nadiren de bulantı, kusma ve ishal görülebilen akut viral bir infeksiyon hastalığıdır. Hastalığa yol açan virüsün birçok alt tipi vardır. Bunlardan İnfluenza A ve B tipleri insanda hastalığına neden olmaktadır. Çalışmamızda hastanemizde son 1 yıl içinde influenza tanısı alan hastaların klinik ve laboratuar bulgularının sunulması hedeflendi.

GEREÇ-YÖNTEM: Hastanemizde Ocak 2015 ve Ocak 2016 tarihleri arasında yatarak veya ayaktan izlenen kanıtlı influenza olgularının dosyaları retrospektif olarak incelendi. Hastaların demografik verileri, başvuru sırasındaki klinik ve laboratuvar bulguları kaydedildi. Nazofarengeal sürüntü ya da balgam örneği ile alınan solunum yolu örnekleri multiplex realtime PCR yöntemi ile değerlendirildi.

BULGULAR: 24 influenza olgusu saptandı. Olguların %45.8'i kadın ve %54.2'si erkekti. Tüm olguların yaş ortalaması 57.08±19,063 olarak bulundu. Olgulardan %66.7'si influenza tip A ve %33.3'ü influenza tip B olarak saptandı. En sık görülen semptom %75 ile ateşti. Daha sonra %62.5 ile öksürük ve %45.8 ile halsizlik geliyordu. Olguların %33.3'de ek hastalık yokken %29.2'da hematolojik malignite vardı. Olguların %58.3'de radyolojik değerlendirmede infiltrasyon görülürken, %20.8'de infiltrasyon görülmedi. %20.8'de ise tanı anında radyolojik değerlendirme yapılmamış olduğu görüldü. Çalışmamızda ayrıca akciğer grafisinde infiltrasyon olup olmaması ile beyaz küre, nötrofil, monosit ve nötrofil/lenfosit (n/l) düzeyleri ilişkili bulundu. (p değerleri sırasıyla:,0.016, 0.004,0.026 ve 0.002). Kendal korelasyon analizi yapıldığında beyaz küre, nötrofil, monosit ve n/l düzeyleri ile akciğer grafisinde infiltrasyon olması arasında pozitif yönde bir korelasyon saptandı..(r değerleri sırasıyla:0.475, 0.567, 0.439 ve 0.603, p değerleri sırasıyla: 0.016, 0.004, 0.026ve 0.002)

SONUÇ: Alt solunum yolu örneklerinde influenza saptanan olguların %66.7'de ek hastalık olduğu ve bu ek hastalıkların da çoğunun hematolojik malignite ve diabetes mellitus olduğu görüldü. Bu da immun supresif hastalarda influenza virüsünün alt solunum yoluna daha kolay geçebileceğini düşündürmektedir. Hastaların çoğunda ateş, öksürük ve halsizlik yakınmaları vardı. Bu da influenza sezonunda hastalığı düşündürecek semptomlar arasından ateş ve öksürüğün dikkatle sorgulanması gerektiğini ortaya koymaktadır. Her influenza hastasında radyolojik değerlendirme yapmak gerekmemekle birlikte çalışmamızda beyaz küre, nötrofil, monosit ve n/l düzeyleri akciğer grafisinde infiltrasyon görülmeyle ilişkili bulundu. Bu durum, beyaz küre, nötrofil, monosit ve n/l değerleri yüksek hasalarda radyolojik tetkik istenebileceğini düşündürebilir.

Anahtar Kelimeler: Influenza, ateş, öksürük, beyaz küre, nötrofil, nötrofil/lenfosit oranı

Tablo 1: Influenza olgularındaki ek hastalıklar

Ek hastalık	Olgu sayısı (n)	Yüzde(%)
Yok	8	33.3
Hematolojik malignite	7	29.2
Diabetes mellitus	5	20.8
Kardiyovasküler hastalık (KAH,HT)	3	12.5
Böbrek Yetmezliği (+DM)	2	8.3
KOAH	1	4.2

Tablo 2: Influenza olgularındaki semptomlar

Semptom	Olgu sayısı (n)	Yüzde(%)
Ateş	18	75
Öksürük	15	62.5
Boğaz ağrısı	6	25
Balgam	4	16.7
Nefes darlığı	4	16.7
Halsizlik	11	45.8
Vücut ağrısı	5	20.8
Bulantı-kusma	5	20.8
İshal	3	12.5

SS-071
KOMPLİKE AKCİĞER KİST HİDATİK OLGULARIMIZ

Tayfun Kermenli[1], Güney Eskiocak[2], Gökçe Cinli[2], Fuat Şakalar[3], Kürşat Yalçınöz[4]

[1]Elbistan İlçe Devlet Hastanesi, Göğüs Cerrahisi Kliniği, Kahramanmaraş
[2]Elbistan İlçe Devlet Hastanesi, Anesteziyoloji ve Reanimasyon Kliniği, Kahramanmaraş
[3]Elbistan İlçe Devlet Hastanesi, Acil, Kahramanmaraş
[4]Elbistan İlçe Devlet Hastanesi, Radyoloji, Kahramanmaraş

GİRİŞ: Kist hidatik hastalığı sestod grubundan yassı bir solucan olan Echinococcus Granulosus'un etkeni olduğu bir hastalıktır. Sıklıkla karaciğer ve akciğerde yerleşim gösterir. Ülkemizde yayılım olarak hayvan yetiştiriciliğinin yaygın olduğu bölgelerde daha sık görülmektedir. Hastaların çoğunluğu asemtomatiktir, nadiren geçmeyen öksürük, dispne gibi bulgular verebilir. Belirgin fizik muayene bulgusu mevcut değildir. Akciğer tutulumu olan hastalarda grafide soliter veya multiple, oval ve düzgün sınırlı kitle lezyonu şeklinde bulgu verebilir. Tedavisinde özellikle akciğer tutulumu olan hastalarda cerrahi ilk tercihtir.

Olgu 1: 28 yaşında bayan hasta 3 yıl önce sol akciğer kist hidatik nedeniyle opere olduğunu belirterek kontrol amaçlı polikliniğimize başvurdu. Akciğer grafisinde ve toraks BT'de sol akciğer alt lobda, perikard komşuluğunda ve mediasten komşuluğunda multiple kist hidatikler olduğu görüldü. Karaciğer ultrasonunda kist saptanmadı. Hastaya sol torakotomi yapılarak mediasten ve perikard komşuluğundaki kistler kistotomi yapılarak çıkarıldı, alt lob kaynaklı olana ise kistotomi ve kapitonaj uygulandı. Postop 4. günde toraks tüpü çekilerek taburculuğu sağlandı. Hastaya 3 siklus halinde albendazol tedavisi 2x400 mg şeklinde verildi. 1. yıl kontrolünde herhangi bir nüks ile karşılaşılmadı.

Olgu 2: 42 yaşında bayan hasta acil servisimize şiddetli öksürük sonrası tuzlu su benzeri tatta bir sıvı kusma ile başvurdu. Anamnezinde öncesine ait kist hidatik hikayesi yoktu. Akciğer grafisinde her iki akciğerde perfore olmuş kistik alanlar saptanması üzerine hasta kist hidatik düşünülerek anafilaksi profilaksisinin ardından yatırıldı. Toraks BT'sinde sol akciğer üst lob posteriorda, sağ akciğer alt lob süperiorda perfore kist hidatik ile uyumlu alanlar tespit edildi. Hastanın medikal tedavisi düzenlendi. Karaciğer ultrasonunda 8 mm çapında kist saptandı. Bir hafta sonra aynı seansta bilateral vats ile opere edildi, 3. günde drenleri çekilerek taburcu edildi. Hastaya 2x400 mg olacak şekilde albendazol başlandı. 3. ay kontrolü normaldi.

TARTIŞMA: Akciğer kist hidatikleri ülkemizde hayvancılığın yaygın olduğu bölgelerde daha sık görülmektedir. Akciğer kist hidatiğinin tanısında akciğer grafisi ve toraks BT ilk basamaktır, serumda parazit antijeninden ziyade antikor varlığının gösterilmesi daha sensitiftir. Radyolojik incelemede perfore kist varlığında çevre dokuda inflamasyon da görülebilmektedir. Tüm yaş gruplarında cerrahi tedavi ilk tercih olmalıdır, son dönemlerde VATS ile cerrahi uygulanan vakalar da bildirilmiştir. Cerrahi sonrası albendazol tedavisi nüksleri önlemede kullanılmaktadır.

Anahtar Kelimeler: akciğer kist hidatik, echinococcus granulosus, parazitoz

olgu 1

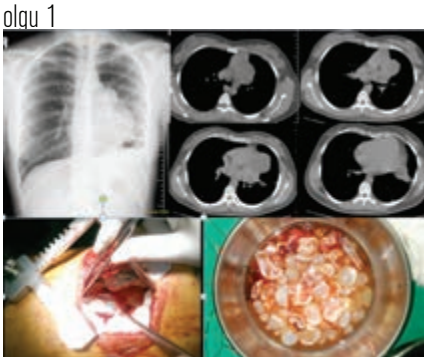

akciğer grafisi, toraks BT görüntüleri, perikard komşuluğundaki kist, kist içeriği

olgu 2

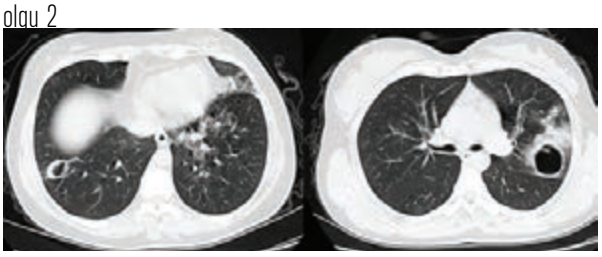

toraks BT'de perfore kist hidatik

SS-072
HASTANEMİZE BAŞVURAN DİŞ TEKNİSYENLERİNDE PNÖMOKONYOZ

Nur Şafak Alıcı[1], Ayşe Coşkun Beyan[1], Yücel Demiral[2], Arif Hikmet Çımrın[1]

[1]Dokuz Eylül Üniversitesi Tıp Fakültesi, Göğüs Hastalıkları Ana Bilim Dalı, İzmir
[2]Dokuz Eylül Üniversitesi, Halk Sağlığı Anabilim Dalı, İzmir

GİRİŞ-AMAÇ: Uluslararası Çalışma Örgütü (ILO), pnömokonyozu, mesleksel ve çevresel kökenli olarak akciğerlerde toz birikmesi ve bunun sonucu gelişen doku reaksiyonu olarak tanımlar. Bu duruma yol açan toz inhalasyonu birçok endüstri dalında görülür. Türkiye'de diş teknisyenlerinde pnömokonyozun günümüzdeki durumuna ışık tutması amacı ile son 3 yıl içerisinde kliniğimize müracaat ederek pnömokonyoz tanısı koyduğumuz olgular sosyodemografik tıbbi özellikleri ve çalışma öyküsü değerlendirilerek sunuldu.

YÖNTEM-GEREÇLER: Kasım 2013 ile Ağustos 2016 tarihleri arasında diş teknisyeni olarak çalışan ve çeşitli nedenlerle hastanemize sevk edilen 70 olgunun bilgileri değerlendirildi. Olguların sosyodemografik özellikleri, işe başlama yaşları, maruziyet süreleri, ilk maruziyetten günümüze dek geçen süreler, çalıştıkları bölüm, sigara öyküleri, yakınmaları, fonksiyonel durumları ve HRCT bulguları kaydedildi. Olgular tanı anındaki akciğer grafileri ile değerlendirildi ve radyografilere göre olgu tanımları yapılarak ILO klasifikasyonuna göre sınıflandırıldı.

BULGULAR: Hastanemize sevk edilen diş teknisyeni 70 olgunun 46(%32.2)'sına pnömokonyoz tanısı konuldu. Olguların çeşitli özellikleri Tablo-1'de verilmiştir. 45(97,8) olgu erkekti ve 1(%2,2) kadın olgu vardı. 24(%52,2) olguda semptom vardı. Olguların oldukça genç yaşta işe başlamaları dikkat çekmiştir(15,89±2,79(11-23). Pnömokonyoz olgularının akciğer grafilerinin ILO sınıflandırmasına göre sunumları Tablo 2'de ve YRBT bulguları tablo 3 'de verilmiştir. Olguların büyük çoğunluğu kumlama ve metal tesfiye bölümlerinde çalışmıştı. Diğer çalışmalardan farklı olarak PA Akciğer grafisinde profüzyonu 0/1 olarak değerlendirilen ancak pnömokonyozun YRBT bulguları olan olgulara pnömokonyoz tanısı konuldu.

SONUÇLAR: Diş teknisyenliğinde ciddi miktarda silika tozuna maruz kalınmaktadır. Türkiye' de pnömokonyoz varlığını sürdürmektedir. Özellikle erken yaşta çıraklık kültürü olması ve bu dönemde hemen hemen tüm işçilerin kumlama yapma öyküsü olması nedeniyle diş teknisyenliğinde pnömokonyoz ülkemizde sık rastlanan bir durum olarak karşımıza çıkmaktadır. Bu durum işyeri ortamı ve çalışan sağlığı izlemi ile ilişkili ciddi kısıtlılıkların olduğunu göstermektedir.

Anahtar Kelimeler: Diş teknisyenleri, Pnömokonyoz, Radyolojik bulgular

pnömokonyoz PA grafi

Pnömokonyoz YRBT

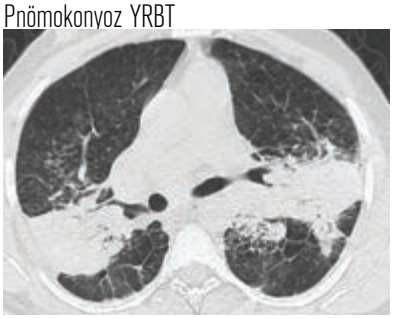

Pnömokonyoz saptanan olguların çeşitli özellikleri

		Pnömokonyoz
Sayı (n)		46
Tanı yaşı (ortalama±SD, min-maks)		34,43± (22-46)
Sigara öyküsü [n(%)]		34(%73,9)
Sigara (paketyıl) (ortalama±SD, min-maks)		12,28±9,99(0-46)
İşe başlama yaşı (yıl) (ortalama±SD, min-maks)		15,89±2,79(11-23)
Maruziyet süresi (ay) (ortalama±SD, min-maks)		176,13±73,97(18-384)
Bölümü	Kumlama	42(%91,3)
	Metal tesviye	37(80%)
	Pasta-cila	16(34,8%)
	Diğer	10(21,7%)
Aktif yakınma		24(%52,2)
FEV1 (%±SD)		77,78±16,73(26-109)
FVC (%±SD)		83,69±15,26(35-109)
FEV1/FVC (%±SD)		78,36±10,04(48-108)
MEF25-75 (%±SD)		78,10±21,34(27-140)
Gönderen kurum	İşyeri hekimi	11(%23,9)
	diğer	35(%76,1)

pnömokonyozlu olguların PA akciğer grafisi bulguları

Küçük opasite		n (%)
	p	20(%43,5)
	q	22(%47,8)
	r	4(%8,7)
	s	-
	t	-
	u	-
profüzyon		
	0/1	3(%6,5)
	1/0	3(%6,5)
	1/1	9(%19,6)
	1/2	5(%10,9)
	2/1	5(%10,9)
	2/2	5(%10,9)
	2/3	10(%21,7)
	3/2	3(%6,5)
	3/3	3(%6,5)
	ax	22(%47,8)
	hi	21(%45,7)
Büyük opasite		
	A	4(%8,7)
	B	4(%8,7)
	C	3(%6,5)

SS-073

PNÖMOKONYOZLU OLGULARIN FONKSİYONEL DEĞERLENDİRMESİNDE YENİ BİR BAKIŞ 6 DAKİKA YÜRÜME TESTİ İLE DEĞERLENDİRİLME

Türkan Nadir Öziş[1], Nur Şafak Alıcı[2], Ayşe Coskun Beyan[2]

[1]Ankara Meslek Hastalıkları Hastanesi, Ankara
[2]Dokuz Eylül Üniversitesi, Meslek Hastalıkları Bilim Dalı, İzmir

GİRİŞ-AMAÇ: Pnömokonyoz, toz partikülleri nedeniyle gelişen interstisyel akciğer hastalığıdır. Seramik, maden ve diş teknisyenliği gibi önemli sektörlerde yaygın olarak maruziyet nedeniyle mesleki akciğer hastalıklarının önemli bir bölümünü oluşturmaktadır. Halen pnömokonyoz tanısında iş öyküsü, radyolojik ve fonksiyonel değerlendirme testleri kullanılmaktadır. Kardiyopulmoner egzersiz testleri (KPET) rutin olarak kullanılmaz ancak sosyal güvenlik kurumu tarafından gerekli görülen olgulara istenmektedir. KPET testleri, bireyin dinamik egzersiz sırasındaki kapasitesini değerlendiren, tanısal ve prognostik amaçlı bilgiler sağlayan girişimsel olmayan testlerdir. Bu testlerden 6 dakika yürüme testi (6DYT) kolayca uygulanabildiğinden en yaygın kullanılan egzersiz testidir. 6DYT, akciğer hastalığı olan kişilerde fonksiyonel kapasitenin ölçümünde, tıbbi uygulamaların, pulmoner rehabilitasyona cevabın, hastalığın seyrinin değerlendirilmesinde ve pulmoner sorunun neden olduğu maluliyeti değerlendirmede kullanılmaktadır. Meslek hastalığı maluliyet değerlendirilmesinde rutin olarak kullanılmamaktadır. Bu çalışmada meslek hastalığı polikliniğinde değerlendirilen olguların 6DYT sonuçları ve testin maluliyet değerlendirmesi için kullanılabilirliği tartışılacaktır.

YÖNTEM-GEREÇLER: Kasım 2015 tarihinde çeşitli nedenlerle hastanemize sevk edilen 85 olgunun bilgileri retrospektif olarak derlendi. Olguların iş öyküsü, radyolojik ve fonksiyonel değerlendirmeleri yapıldı. Radyolojik incelemelerinde İLO sınıflamasına göre dağılım ve yaygınlıkları belirlendi. Olgulara 6DYT yapıldı ve bulgular değerlendirildi.

BULGULAR: MH polikliniğinde değerlendirilip pnömokonyoz tanısı konan 85 olgunun tümü erkekti. Yaş ortalaması 41,65±9,32(24-79), maruziyet süreleri 167,86±68,34 ay idi. Olgulardan 52 (61,2%)'i seramik işçisi, 14(%16,5)'ü maden işçisi, 9(%10,6) tanesi diş teknisyeni, 5 (%5,9)'u dökümcü ve 5 (%5,9)'i kaynakçıydı. 6DYT sonucu yürüme mesafesi ortalama 489,54±87,54 metre idi. Başlangıç saturasyonu ortalamaları 96,39±2,1ve bitiş saturasyonu ortalaması 94,33±3,1 idi. Radyolojik bulgular değerlendirildiğinde profuzyon arttıkça yürüme mesafesi azalıyordu ve aralarında orta derecede bir korelasyon mevcuttu(p:0,001 r:-0,365). 18 olguda test sonrası saturasyonda %4 ve üstünde azalma izlendi. Profüzyonu 2/1 ve üstü olanlarda solunum fonksiyon testlerinde anlamlı farklılık saptanmamasına ve 6 DYT de desaturasyonun anlamlı fark olmamasına rağmen yürüme mesafesinin anlamlı olarak daha kısa olduğu bulundu (452,29±94,36 m vs 506,35±78,8 m; p=0,021).

SONUÇLAR: Pnömokonyozlu olguların fonksiyonel değerlendirmesinde ve maluliyet kararlarının verilmesinde ilk kez 6 dakika yürüme testi kullanılmasından dolayı sonuçlarımız bu açıdan değerlidir. 6DYT pnömokonyozlu olguların izlemi ve maluliyet değerlendirilmesinde özellikli olgularda rutin uygulamaya girmesi gereken bir testtir. Bu alanda daha fazla sayıda hasta ile yapılacak büyük çalışmaların sonunda maluliyet rehberi için önerilerimiz sunulacaktır.

Anahtar Kelimeler: Pnömokonyoz, 6 dakika yürüme testi, maluliyet

Pnömokonyozlu olguların radyolojik özellikleri

Küçük opasite (n:85)	p	36(%42,4)
	q	44(%51,8)
	r	2(%2,4)
	s	1(%1,2)
	t	1(%1,2)
	u	1(%1,2)
Profüzyon		
1	1/0	24(28,2)
	1/1	21 (24,7)
		12(14,1)
2	2/1	6(7,1)
	2/2	11 (12,9)
	2/3	2(2,4)
3	3/2	-
	3/3	9 (10,6)
	3/+	-
Büyük opasite		
	A	6 (7,1)
	B	4 (4,7)
	C	1(1,2)

Pnömokonyozlu olguların sosyodemografik, işe ait, fonksiyonel ve 6 dk yürüme testi özellikleri

		Tüm olgular
Sayı (n)		85
Tanı yaşı (ortalama±SD, min-maks)		41,65±10,8(24-79)
Sigara öyküsü [n(%)]		68 (80)
Sigara (paket/yıl)		12,9±10,34 (0-45)
Maruziyet süresi (ay)		167,8±68,3 (24-384
İş kolu(n)	Seramik	52 (%61,2)
	Maden işçisi	14 (%16,5)
	Diş teknisyeni	9 (%10,6)
	Dökümcü	5(%5,9)
	Kaynakçı	5(%5,9)
SFT		
	FEV1 (%±SD)	93,87±16,77
	FVC (%±SD)	97,58±17,05
	FEV1/FVC (%±SD)	79,38±6,79
	MEF25-75 (%±SD)	81,04±25,84
	DLCO (%±SD)	104,1±22,2 (n:31)
6 Dakika Yürüme Testi		
	Yürüme mesafesi(metre ortalama±SD)	488,54±87,54
	Başlangıç saturasyon (ortalama±SD)(min-maks)	96,39±2,15(89-100)
	Başlangıç saturasyon (ortalama±SD)(min-maks)	94,33±3,14(99-84)
	Başlangıç tansiyon büyük (ortanca±SD)	116,99±12,98
	Başlangıç tansiyon küçük(ortanca±SD)	73,82±9,3
	Bitiş tansiyon tansiyon büyük (ortalama±SD)	122,12±17,68

SS-074
NONSMOKER KÖMÜR İŞÇİ PNÖMOKONYOZLU KİŞİLERDE OBSTRUKTİF AKCİĞER HASTALIĞI

Bülent Altınsoy[1], İbrahim İlker Öz[2], Fatma Erboy[1], Meltem Tor[1], Figen Atalay[1]

[1]Bülent Ecevit Üniversitesi Tıp Fakültesi, Gögüs Hastalıkları Anabilim Dalı, Esenköy, Kozlu, Zonguldak
[2]Bülent Ecevit Üniversitesi Tıp Fakültesi, Radyoloji Anabilim Dalı, Esenköy, Kozlu, Zonguldak

AMAÇ: Mevcut çalışmalar kömür işcisi pnömonkonyozu (KİP) olan kişilerde gelişen akciğer fonksiyon hasarının restriktif mekanizmadan ziyade obstruktif akciğer hastalığı ile ilişkili olduğuna işaret etmektedir. Bununla birlikte sigara içimi major kafa karıştırıcı faktör olarak gözükmektedir.

METOD: 2013-2015 yılları arasında BEÜTF Göğüs Hastalıkarı AD. Meslek Hastaliklari Heyetine başvuran 532 hastadan sigara içme öyküsü, tüberküloz yada akciğer malignitesi öykülü kişiler dışlandı. Çalışma populasyonu 28'i (%49) basit, 29'u (%51) komplike olmak üzere 57 kişiden oluştu. Amfizem tayini; bilgisayarlı tomografi dansitometri yazılımı ile yapıldı. Amfizem konusunda karşılaştırılabilirlik için yaş ve cinsiyet eşleştirilmiş, bilinen akciğer hastalığı olmayan 9 kontrol olgusu radyoloji veritabanından seçildi. Pulmoner fonksiyon spirometri ile değerlendirildi.

BULGULAR: Amfizem oranı kontrol grubu ile karşılatırıldığında KİP'li kişilerde anlamlı bir şekilde yüksekdi ($p<0,001$). KİP'li kişilerde amfizem yüzdesi %15 (median) ve spirometrik değerlendirmede FEV1/FVC değeri 0,7 düşük olan kişilerin oranı %51 olarak bulundu. Basit KİP'li olgular için bu değerler sırasıyla (%13 ve %37), komplike KİP'li hastalar için (%18 ve %67) olarak bulundu ($p<0,001$, $p<0,035$). Parsiyel korelasyon analizinde; yaş ve vücut kitle indeksi kontrol edildikten sonra amfizem oranı ve Perc15 değerleri ile sırasıyla hem FEV1/FVC ($r=-0.45$, $p=0.002$; $r=-0.47$, $p=0.001$) hemde FEF25-75 ($r= -0.36$, $p=0.015$; $r=-0.56$, $p<0.001$) arasında istatiksel olarak anlamlı ilişki saptandı. Profüzyon skoru ile amfizem şiddeti yada spirometrik değişkenler arasında anlamlı bir korelasyon saptanmadı. Lineer regresyon analizinde; amfizem ile ilişkili faktörler: FEV1/FVC ($\beta=-0.24$, $p=0.009$) ve büyük opasite varlığı (kategori B and C) ($\beta=-3.97$, $p=0.079$); FEV1/FVC ile ilişkili faktörler ise: amfizem oranı ($\beta=-0.51$, $p=0.018$) ve çalışma süresi ($\beta=-0.63$, $p=0.044$) idi.

SONUÇ: Yaşam boyu nonsmoker kişiler kömür tozu maruziyeti ve obstruktif akciğer hastalığı arasındaki ilişkiyi değerlendirmek için en uygun adaylardır. Çalışmamız bazı limitasyonlara karşın KİP ve obstruktif akciğer hastalığı arasında sigaradan bağımsız bir ilişki varlığını güçlü bir şekilde vurgulamaktadır.

Anahtar Kelimeler: amfizem, kömür, obstruktif akciğer hastalığı, pnömkonyoz

SS-075
KAYNAKÇI AKCİĞERİ VE MANGAN MARUZİYETİNE BAĞLI BEYİN MRI BULGULARI

Nur Şafak Alıcı[1], Türkan Nadir Öziş[2], Gülay Çeliker[2], Tülin Aktürk[2]

[1]Dokuz Eylül Üniversitesi, Meslek Hastalıkları Bilim Dalı, İzmir
[2]Ankara Meslek Hastalıkları Hastanesi, Ankara

GİRİŞ-AMAÇ: Kaynakçı akciğeri kaynak dumanının solunması ile solunum yollarını her düzeyde etkileyen, hava yolları ve parenkimi birlikte tutan, mikst bir inhalan maruziyeti hastalığıdır. Artmış serum manganez seviyeleri beyin MRI (Manyetik Rezonans Görüntüleme)'de bazal gangliyonlarda T1 hiperintensitesi ile ilişkilidir. Bu durum manganez birikiminin biyolojik bir markerı olarak kabul edilmektedir. Ancak kaynakçılarda serum manganez seviyeleri normal bulunsa bile T1 hiperintensitesi kronik manganez maruziyetinin göstergesi olarak kabul edilmektedir Kaynak dumanında bulunan ağır metallerin solunumunun ardından akciğerde gelişebilecek patolojiler iyi bilinmektedir. Bildirimiz, kaynak dumanının bilinen etkilerinin yanı sıra sistemik ağır metal maruziyeti ile oluşan beyin tutulumuna dikkat çekmek amacıyla sunulmuştur.

YÖNTEM: Ocak 2015 ile Ağustos 2016 arasında hastanemize başvuran 37 kaynakçının verileri derlendi. Olguların sosyodemografik özellikleri, semptomları ve iş öyküsü kaydedildi. Unutkanlık, ajitasyon, titreme gibi nonspesifik nörolojik yakınmaları olan olgular nörolojiye danışıldı. Radyolojik (Posteroanterior akciğer grafisi(PAAG), Yüksek resolüsyonlu BT(YRBT) ve MRI) ve fonksiyonel değerlendirmeleri yapıldı. Radyolojik incelemelerinde İLO sınıflamasına göre dağılım ve yaygınlıkları belirlendi. Pnömokonyoz saptanan ve saptanmayan olguların kan mangan düzeyleri ve beyin MRI bulguları karşılaştırıldı.

BULGULAR: Meslek hastalığı ön tanısı ile hastanemize yönlendirilen 37 kaynakçının hepsi erkekti. Yaş ortalaması 38,59±6,93(27-60), maruziyet süreleri 212,11±87,36 ay idi. Olguların tümünün, pnömokonyoz olan ve olmayan olgularının çeşitli özellikleri Tablo-1'de verilmiştir. Pnömokonyoz olgularının akciğer grafilerinin ILO sınıflandırmasına göre sunumları ve YRBT bulguları Tablo 2'de verilmiştir. Kaynak dumanı maruziyeti olan olguların 22(%59,5)'sinde beyin MRI'da hiperintensite vardı. Pnömokonyoz olmayan kişilerde de bazal gangliyonlarda tutulumu görülebiliyordu(6 olgu %46,7). Beyin tutulumu varlığının kan mangan düzeyiyle ilişkisi yoktu(p:0,481). Maruziyet yaşamış tüm olgular değerlendirildiğinde beyin tutulumu olan olgularda olmayanlarla karşılaştırıldığında serum mangan düzeyi daha yüksek bulundu ancak ortalama serum mangan düzeyleri her iki grupta da patolojik sınırın altındaydı(14,5±4,2 ve 14,9±5,7). Pnömokonyozu olan olgularda beyin tutulumu varlığı yüksek kan mangan düzeyi ile ilişkili idi (p:0,005) ancak pnömokonyozu olmayanlarda beyin tutulumu olanlarda kan mangan düzeyleri arasında fark yoktu(p>0,05).

SONUÇLAR: Kaynakçı olmak ile parkinsonizm birlikteliği ilişkisi uzun yıllardır bilinmektedir. Düzgün kişisel koruyucu donanımlar kullanımı ile kaynak işi yapılmaması sonucu oluşan mangan maruziyeti kronik akciğer hastalıklarının yansıra birikime bağlı beyin MRI'da hiperintensite ile ilişkili olabilir. Bazen kronik manganez maruziyeti geri dönüşümsüz nörolojik kayıplara neden olabilir. Kaynakçı akciğeri tanısı koyduğumuz olguların nörolojik açıdan yakın takibinin önemi vurgulanmalıdır.

Anahtar Kelimeler: KAYNAKÇI AKCİĞERİ, MANGAN MARUZİYETİ, BİYOLOJİK MARKER, BEYİN MRI

Kaynakçı olguların sosyodemografik, işe ait ve bazı klinik özellikleri

	Pnömokonyoz	Pnömokonyoz olmayan	Tüm olgular
Sayı (n)	24	13	37
Tanı yaşı (ortalama±SD, min-maks)	39,5±6,8 (29-60)	36,8±7(27-51)	38,59±6,9(27-60)
Sigara (paketyıl) (ortalama±SD, min-maks)	13,8±710,9(1-35)	6,4±7(1-20)	11,2±10,3(1-35)
Maruziyet süresi (ay) (ortalama±SD, min-maks)	212,5±92,7(48-372)	211±80(108-420)	212,1±22,6(48-420)
Kan mangan düzeyi	14,5±4,2(7-23)	14,9±5,7(7-29)	14,7±4,7(29-7)
Kan mangan yüksek birey sayısı	7(%29,2)	3(%23,1)	10(%27)
MRI'da hiperintens alan saptanan	16(%66,7)	6(%46,7)	22(%59,5)
FEV1 (%±SD)	98,0±14,2	93,0±13,6	96,3±14,1
FVC (%±SD)	99,1±16,1	94,6±14,0	97,5±15,3
FEV1/FVC (%±SD)	79,7±6,8	80,7±8,4	80±7,3
MEF25-75 (%±SD)	79,5±21,3	78,2±25,2	79±22,6

SS-076
BRONŞEKTAZİNİN İHMAL EDİLMİŞ NEDENİ: HİATAL HERNİYE BAĞLI DIŞTAN BASI

Ege Güleç Balbay[1], Elif Nisa Ünlü[2], Ali Nihat Annakkaya[1], Öner Abidin Balbay[1], Mehmet Köş[3], Alp Alper Şafak[2]

[1]Düzce Üniversitesi, Göğüs Hastalıkları Ana Bilim Dalı, Düzce
[2]Düzce Üniversitesi, Radyoloji Ana Bilim Dalı, Düzce
[3]Ankara Meslek Hastalıkları Hastanesi, İç Hastalıkları, Ankara

AMAÇ: Bu çalışmada hiatal herni (HH)'nin dıştan bası ile oluşturduğu bronşektazi sıklığının araştırılması amaçlanmıştır.

YÖNTEM: Şubat 2014 ile Ağustos 2015 tarihleri arasında, üniversitemiz radyoloji bölümünde çekilmiş tüm toraks bilgisayarlı tomografileri retrospektif olarak değerlendirildi. Aynı hastaya ait tekrarlayan çekimler çalışma dışı bırakıldı.

BULGULAR: 4388 hasta çalışmaya dahil edildi. 98 HH tespit edildi. Olguların 58 (%59.2)'i kadındı. Yaş ortalaması 73,30 ± 9.14 (45-90) idi. HH'lerin, büyüklüğüne göre sıklığı küçük, orta ve büyük olmak üzere sırasıyla 45 (%45.9), 9 (%9.2), 44 (%44.9) idi. 9 (%9.18) olguda bronşektazi HH'ye eşlik etmekteydi. Bronşektaziye eşlik eden HH oranı erkek ve dişi cinsiyette benzerdi (p=0.078). Bronşektazi prevalansı %81.4 oranı ile büyük HH'lerde anlamlı derecede yüksek bulundu (p=0.009). HH'ye eşlik eden bronşektazilerin %88.1'i anatomik olarak HH komşuluğunda idi.

SONUÇ: Bronşektazi etyolojisinde yer alan dıştan basıya neden olan tümör ve lenfadenopati dışında hiatal herninin de dıştan bası ile bronşektaziye neden olabileceği ve ayrıcı tanıda akla gelmesi gerektiği düşünülmektedir.

Anahtar Kelimeler: Bronşektazi, hiatal herni, toraks bilgisayarlı tomografi

Hiatal Heni

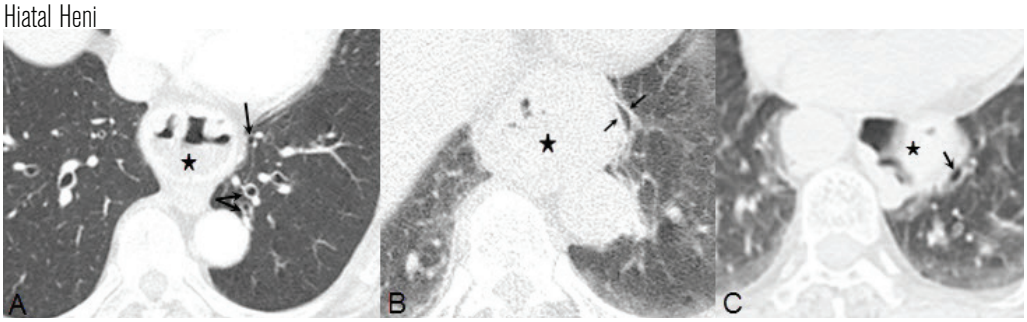

Farklı hastaların toraks BT görüntüleri (A,B ve C)

SS-077
OBSTRUKTİF AKCİĞER HASTALIKLARINDA OKSİDAN/ANTİOKSİDAN DENGESİ

Elif Babaoğlu[1], Hatice Kılıç[2], Habibe Hezer[2], Osman Dağ[3], Ebru Parlak[2], Ayşegül Şentürk[2], Ayşegül Karalezli[4], Özcan Erel[5], Murat Alışık[5], H. Canan Hasanoğlu[4]

[1]Hacettepe Üniversitesi, Tıp Fakültesi, Göğüs Hastalıkları Anabilim Dalı, Ankara
[2]Ankara Atatürk Eğitim ve Araştırma Hastanesi, Göğüs Hastalıkları Kliniği, Ankara
[3]Hacettepe Üniversitesi, Tıp Fakültesi, Biyoistatistik Anabilim Dalı, Ankara
[4]Yıldırım Beyazıt Üniversitesi, Tıp Fakültesi, Göğüs Hastalıkları Anabilim Dalı, Ankara
[5]Yıldırım Beyazıt Üniversitesi, Tıp Fakültesi, Biyokimya Anabilim Dalı, Ankara

GİRİŞ: Oksidan/ antioksidan dengesinin birçok obstruktif akciğer hastalığının oluşum mekanizmasında önemli olduğu bilinmektedir. Tiyol/disulfit dengesi bu oksidasyon durumunun ortaya konmasında kullanılabilen parametrelerden biridir. Oksidatif stres durumunda tiyol grupları arasında disulfit bağları oluşmakta; antioksidan ortamda ise bu disulfit bağları kaybolmaktadır. Sigara içimi ve akut alevlenme dönemlerinde oksidatif stresin arttığı, kan ve dokularda gösterilmiştir.

AMAÇ: Bu çalışmanın amacı, benzer özelliklere sahip KOAH, astım ve AKOS hastaları arasında tiyol/disülfit dengesinin karşılaştırılmasıdır. Bu sayede bu hastalıkların ortak mı yoksa farklı mekanizmalar ile oluştuğu konusu irdelenmiş olacaktır.

YÖNTEM: KOAH, astım veya AKOS tanısı almış 135 (69 kadın, 66 erkek) hasta çalışmaya dahil edildi. Tiyol /disülfit dengesi ile ilgili parametreler, yeni geliştirilmiş olan ve tüm vücuttaki tiyol/disulfit değerlerini daha kesin ortaya koyan biyokimyasal yöntemle analiz edildi.

SONUÇLAR: Çalışmaya alınan tüm KOAH, astım ve AKOS hasta grupları demografik özellikler ve tiyol/disülfit parametreleri açısından karşılaştırıldı. Yaş ve içilen sigara miktarı dışında tüm parametreler gruplar arasında benzer çıktı. Biyokimyasal parametrelere, yaş ve sigara miktarının etkisi regresyon analizi ile değerlendirildi ve analiz sonrasında yine gruplar arasında tiyol/disülfit parametreleri açısından fark saptanmadı.

TARTIŞMA: Bu çalışma, tiyol/disulfit parametreleri açısından, obstruktif akciğer hastalıkları arasında karşılaştırma yapılmış ilk çalışmadır. Son zamanlarda KOAH, astım ve AKOS aslında tek hastalık mı yoksa farklı mekanizmalarla mı oluşmakta sorusu tartışılmaktadır. Elde ettiğimiz sonuca göre bu üç hastalıkta tiyol/disülfit parametreleri benzer çıkmıştır. Çalışmamızın sonucu, obstruktif akciğer hastalıklarının benzer patofizyolojik özelliklere sahip olup farklı klinik özellikler göstermesi ile ilgili olan "Dutch hipotezi" ni desteklemektedir.

Anahtar Kelimeler: AKOS, astım, disülfit, KOAH, oksidatif stres, tiyol

Tablo 1: Hastaların demografik özellikleri ve laboratuvar bulguları

	KOAH (n=44)	Astım (n=51)	AKOS (n=40)	p
Yaş	59.5 ± 10.9 (60, 31-82)	47.8 ± 15.1 (46, 15-89)	50.1 ± 15.8 (54, 22-82)	<0.001*
İçilen sigara miktarı (paket yıl)	34.3 ± 24.8 (30, 0-100)	7.5 ± 16.2 (0, 0-80)	12.6 ± 14.0 (7.5, 0-41)	<0.001*
WBC (K/µL)	8209 ± 2252 (8095, 100-13880)	7537 ± 2038 (7200, 3800-13500)	8198 ± 1952 (7835, 4500-13100)	0.116*
CRP (mg/L)	19.8 ± 51.6 (5.2, 3-331)	11.8 ± 17.3 (4.1, 3-88.5)	16.1 ± 55.8 (4.1, 0.6-348)	0.414*
FEV1 (%)	62.6 ± 8.88 (63.5, 53-75)	70.4 ± 7.94 (73, 62-80)	72.1 ± 9.14 (75, 63-80)	<0.001*
FVC (%)	71.0 ± 11.9 (70, 37-91)	75.6 ± 10.7 (75, 59-101)	83.0 ± 15.6 (81, 49-128)	<0.001*
FEV1 / FVC	66.5 ± 6.5 (67.5, 53-83)	78.5 ± 11.1 (79, 38-100)	76.9 ± 9.1 (78.5, 54-96)	<0.001*
FEF 25-75 (L/s)	37.9 ± 11.9 (37, 18-73)	52.1 ± 15.1 (51, 26-84)	56.0 ± 24.1 (54.5, 5-107)	<0.001*
Nativ Tiyol (µmol/L)	441.5 ± 68.6 (442, 301-565)	448.9 ± 61.0 (449, 301-564)	451.0 ± 57.3 (457, 317-559)	0.761**
Disulfit (µmol/L)	21.1 ± 6.5 (21.7, 7-30.8)	18.0 ± 7.4 (17.6, 0.7-35.1)	19.6 ± 7.0 (20.6, 0.4-30.3)	0.097*
Total Tiyol (µmol/L)	483.9 ± 70.8 (485, 350-617)	484.9 ± 59.0 (479.6, 336-588)	490.24 ± 59.2 (494, 361-591)	0.818*
Disulphit / Nativ Tiyol (%)	4.9 ± 1.7 (4.65, 1.75-8.77)	4.15 ± 1.8 (4.54, 0.13-9.66)	4.4 ± 1.65 (4.56, 0.07-7.35)	0.115**
Disulphit / Total Tiyol (%)	4.4 ± 1.4 (4.2, 1.69-7.4)	3.7 ± 1.6 (4.1, 0.13-8.09)	4.0 ± 1.4 (4.1, 0.07-6.4)	0.112**
Nativ Tiyol / Total Tiyol (%)	91.1 ± 2.8 (91.4, 85-9)	92.4 ± 3.2 (91.6, 83.8-99.7)	91.9 ± 2.8 (91.6, 87.1-99.8)	0.112**

Not: Sonuçlar ortalama±standart sapma (ortanca, minimum-maksimum) olarak belirtildi. *,**: p değerleri sırasıyla Kruskal Wallis ve ANOVA testi ile hesaplandı.

SS-078
KRONİK OBSTRÜKTİF AKCİĞER HASTALIĞINDA MİKROALBÜMİNÜRİ

Fulsen Bozkuş[1], Nursel Dikmen[2], Anıl Samur[3]

[1]Kahramanmaraş Sütçü İmam Üniversitesi,Göğüs Hastalıkları AD,Kahramanmaraş
[2]Necip Fazıl Şehir Devlet Hastanesi,Göğüs Hastalıkları,Kahramanmaraş
[3]Akdeniz Üniversitesi Tıp Fakültesi,Biyoistatistik AD,Antalya

Kronik obstrüktif akciğer hastalığı (KOAH) hava akımı obstrüksiyonundan daha fazlasını içeren kompleks bir hastalıktır ve bu obstrüksiyonun kardiyak fonksiyon ve gaz değişimi üzerinde sistemik sonuçları olan önemli etkileri vardır. KOAH'ın ateroskleroz için önemli bir risk faktörü olmasının yanı sıra, hava akımlarındaki küçük bir kısıtlanma dahi iskemik kalp hastalıkları için yüksek bir risk faktörüdür. Genel populasyonda, hipertansiflerde ve diyabetiklerde kardiyovasküler risk tanımlanmasında albüminüri önemli ve güçlü öngörücüdür. Elde edilen sonuçlar mikroalbüminürinin erken kardiak hasar işareti olduğunu belirtmektedir. Mikroalbüminüri ortaya çıkabilecek kardiyak olayları öngörmede kullanılması gereken bir risk faktörüdür. Biz de çalışmamızda KOAH'lı olgularda kardiyak risk faktörü olarak mikroalbümünüri' yi Gold 2011 KOAH evrelerine göre değerlendirdik ve hastalığın klinik ve fizyolojik özellikleri ile ilişkisini ortaya koymayı amaçladık. Bu çalışmada 105 stabil dönemdeki KOAH olgusun GOLD A-D evrelerine göre solunum fonksiyon testleri, kangazı, KOAH değerlendirme testi (CAT) skoru ve alevlenme sıklığı değerlendirildi. Tüm olguların spot orta akım idrar örneği alındı ve idrar albümin kreatin oranları hesaplandı. Bu oran kadınlarda ≥30, erkeklerde ≥20 ise mikroalbüminüri olarak tanımlandı. GOLD'un önerdiği evreleme sistemine göre çok semptomlu ve yüksek riskli grupta idrar albümin kreatin oranları anlamlı olarak daha yüksek izlendi. Olguları pO2 (≤65 vs >65 mmhg), pCO2 (≤41 vs >41mmhg), SaO2 (≤92 vs >92 %) ve median split CRP (≤4,6 vs >4,6 mg/L) göre subgruplara ayırdığımızda ise anlamlı olarak farklılıklar izlendi. Pearson korelesyon analizinde ise idrar albümin kratin oranının Fev1, Sao2 ve Po2 ile negatif yönlü, CAT skoru ile pozitif yönlü bir korelasyon saptandı. Sonuç olarak, özellikle çok semptomlu ve yüksek riskli olan KOAH olgularında mikroalbüminüri ve kardiyovasküler olaylar arasında güçlü bir ilişki olduğunu ve risk altındaki bu grup olgularda düzenli bir tarama yapılması gerektiğini düşünmekteyiz.

Anahtar Kelimeler: Kronik Obstrüktif Akciğer Hastalığı,mikroalbüminüri,kardiyovasküler risk

Gold evrelerine göre idrar albümin kreatin oranları

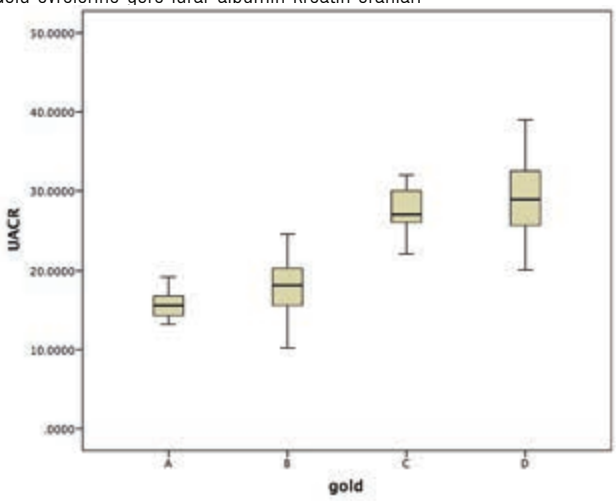

KOAH subgruplarında idrar albümin kreatin oranları

			albümin/kreatin	
		n	mean	p
Fev1(Gold evre)	1 (≥80%)	12	15,91±1,70	0,001
	2 (50%-80%)	57	19,26±5,69	0,001
	3 (50%-30%)	26	28,28±4,33	0,001
	4 (<30%)	10	33,1±6,46	0,001
FEV1(median split)	<60	51	25,44±8,26	0,001
	≥60	54	19,59±5,30	
CAT	<10	41	18,83±6,11	0,001
	≥10	64	24,74±7,39	
Exacerbations	0-1	55	16,52±3,21	0,001
	≥2	50	28,94±4,97	
BMI	≥30	14	23,12±6,26	0,488
	<30	91	22,33±7,66	
CRP(median split)	≤4,6	53	18,57±5,35	0,001
	>4,6	52	26,37±7,29	
pO2 (mmHg)	≤65	63	25,85± 7,16	0,001
	>65	42	17,30±4,36	
pCO2(mmHg)	≤41	57	20,73±6,89	0,13
	>41	48	24,45±7,69	
Ph	≤7.45	61	22,15±7,32	0,716
	>7.45	44	22,82±7,74	
Sao2(%)	≤92	65	24,81±7,84	0,001

SS-079

KRONİK OBSTRÜKTİF AKCİĞER HASTALIĞI'NDA BNP, RENİN, ANJİOTENSİN II VE ALDOSTERON'UN ÖDEM PATOGENEZİNDEKİ ROLÜ

Emel Ceylan[1], Onur Yazıcı[1], Şule Taş Gülen[1], Dilek Çımrın[2], Aslıhan Karul[3], Fisun Karadağ[1], Mehmet Polatlı[1], Orhan Çildağ[1]

[1]Adnan Menderes Üniversitesi, Göğüs Hastalıkları Anabilim Dalı, Aydın
[2]Dokuz Eylül Üniversitesi,Biyokimya Anabilim Dalı, İzmir
[3]Adnan Menderes Üniversitesi, Biyokimya Anabilim Dalı, Aydın

GİRİŞ: Kronik Obstrüktif Akciğer Hastalığı(KOAH) olan hastalarda akut solunum yetmezliği durumunda sodyum ve sıvı düzenlenmesinde görev alan hormonal sistemlerdeki bozukluklar sıktır. Kalp, beyin, böbrek ve adrenal korteks gibi çeşitli organlar ve bunlardan salınan çeşitli hormonlar bu bozukluklardan sorumlu tutulmuştur. Çalışmada stabil KOAH ve KOAH alevlenmede N-terminal pro-BNP'nin (NT-proBNP) ve Renin-Anjiotensin-Aldosteron Sisteminin (RAAS) ilişkilerini ve periferik ödem patogenezinde bu hormonların etkisinin değerlendirilmesini amaçladık.

GEREÇ-YÖNTEM: Çalışmaya kliniğimizde değerlendirilerek KOAH alevlenme tanısı alan 60 olgu ile stabil dönemde olan 54 olgu alındı. Yaş ortalaması 68,7 (45-88) olan olguların yalnızca 2'si kadın hasta idi. Renin, Anjiotensin II, Aldosteron ve NT-proBNP düzeyleri ticari kitlerle hastaların venöz kanlarında toplu olarak çalışıldı.

BULGULAR: Olgular ortalama 7,5± 5,0 yıldır KOAH tanısıyla izleniyordu. Böbrek fonksiyon testleri, elektrolitler, renin, anjiotensin II ve aldosteron ile NT-proBNP değerleri KOAH stabil ve alevlenme gruplarında istatistiksel olarak anlamlı ölçüde farklı bulunmadı. Alevlenme döneminde olgular periferik ödem varlığına göre ayrıca değerlendirildiğinde periferik ödem saptanan grupta pH anlamlı ölçüde düşük ve PaCO2 de yüksek saptandı (sırasıyla p=0,019 ve p=0,004). Ancak periferik ödem olan olgularda istatistiksel olarak anlamlılık saptanmamakla birlikte daha düşük NT-proBNP ve Aldosteron düzeyi ile daha yüksek renin ve Anjiotensin II düzeyi dikkat çekmekteydi. Alevlenme grubunda aldosteron ve NT-proBNP arasında istatistiksel olarak anlamlı pozitif korelasyon saptandı (r=0,36, p=0,010). Stabil dönemde ise Aldosteron ve Anjiotensin II arasında pozitif yönde anlamlı korelasyon saptandı (r=0,498, p<0,001).

SONUÇ: Klinik ve fizyolojik değerlendirmelerle gruplandırılarak KOAH alevlenme ve stabil KOAH olarak tanımlanan olgularda araştırılan hormonal değerlendirmeler, klinik farklılığı açıklayacak anlamlı değişiklikler ortaya koymadı.
Anahtar Kelimeler: KOAH, plazma, renin, anjiotensin II, aldosteron, NT-proBNP

TABLO 1. KOAH stabil ve alevlenme gruplarında bazı elektrolitler, böbrek fonksiyon parametreleri ve hormonal faktörler

Biyokimyasal değişkenler	KOAH STABİL (n=54) Ort ± SD	KOAH ALEVLENME (n= 64) Ort ± SD	p değeri
Sodyum(mmoL/L)	140,7±2,65	139,71±3,50	0,123
Potasyum(mmoL/L)	4,28 ± 0,51	4,29 ± 0,67	0,919
Üre (mg/dL)	40,45 ± 17,87	39,39 ± 27,23	0,822
Kreatinin(mg/dL)	1,08 ± 0,25	1,01 ± 0,36	0,276
Total protein (gr/dl)	6,91 ± 0,59	7,07 ± 0,63	0,214
Albümin(gr/dl)	4,52 ± 0,45	4,41± 0,53	0,391
NT-proBNP (pg/ml)	457,77 ± 956,73	1534,71 ± 4224,98	0,082
Aldosteron (pg/ml)	194,89 ± 133,91	184,72 ± 141,16	0,692
Anjiotensin II (pmol/L)	57,23 ± 26,28	60,06 ± 27,83	0,607
Renin (ng/ml/saat)	4,39 ± 3,22	4,83 ± 3,49	0,501

TABLO 2. KOAH alevlenme grubunda ödem varlığına göre farklı değişkenlerin karşılaştırılması

Değişkenler	periferik ödem var n=13	periferik ödem yok n=51	p değeri
Sodyum (mmoL/L)	140,12±3,4	139,6±3,6	0,640
Potasyum (mmoL/L)	4,57 ± 0,62	4,21 ± 0,67	0,088
Üre (mg/dl)	43,15 ± 20,83	38,42 ± 28,76	0,581
Kreatinin (mg/dl)	1,15 ± 0,49	0,98 ± 0,31	0,114
pH	7,36 ± 0,06	7,42 ± 0,08	*0,019
PaO2(mmHg)	54,56 ± 11,27	61,07± 16,37	0,191
PaCO2(mmHg)	56,85 ± 15,28	43,42 ± 13,26	*0,004
Oksijen satürasyon %	85,20 ± 9,23	88,39 ± 8,28	0,249
NT-proBNP (pg/ml)	645,74 ± 1461,19	1725,19 ± 4598,00	0,492
Aldosteron (pg/ml)	128,76 ± 100,37	197,89 ± 146,84	0,128
Anjiotensin II (pmol/L)	78,80 ± 39,37	56,22 ± 23,66	0,130
Renin (ng/ml/saat)	6,09 ± 4,07	4,48 ± 3,28	0,141

SS-080

KOAH'LI HASTALARDA OBESİTENİN SOLUNUM FONKSİYON TESTLERİ, KAN GAZLARI,DİSPNE ALGISI VE EGZERSİZ PERFORMANSI ÜZERİNE ETKİSİ

Hülya Doğan Şahin[1], Yelda Varol[2], İlknur Naz[3], Berna Kömürcüoğlu[2]

[1]Dr. Suat Seren Göğüs Hastalıkları ve Cerrahisi Eğitim ve Araştırma Hastanesi,Pulmoner Rehabilitasyon Ünitesi, İzmir
[2]Dr. Suat Seren Göğüs Hastalıkları ve Cerrahisi Eğitim ve Araştırma Hastanesi,2. Göğüs Kliniği, İzmir
[3]İzmir Katip Çelebi Üniversitesi Sağlık Bilimleri Fakültesi, Fizyoterapi ve Rehabilitasyon Anabilim Dalı

GİRİŞ: Aşırı kilo ve obesite, tüm önleme çabalarına ve kontrollere rağmen prevalansı giderek artan ve önümüzdeki yıllarda daha da artacağı beklenen önemli bir halk sağlığı sorunudur. KOAH'lı hastalarda obesite yaygındır ve bu birlikteliğin daha da artacağı tahmin edilmektedir. KOAH'da obesite bir komorbidite olarak değerlendirilir ve dispne semptomunun artmasına, yaşam kalitesinin düşmesine, yorgunluğun artmasına ve yürüme gibi ağırlığa dayalı egzersizlerin toleransının azalmasına neden olur. Bizim bu çalışmadaki amacımız, KOAH'lı hastalarda obesitenin, solunum fonksiyon testlerine, arteryel kan gazlarına ve egzersiz kapasitesine etkilerini incelemektir.

GEREÇ-YÖNTEM: 218 KOAH hastası (23 kadın) dahil edildi. Hastaların demografik ve klinik özellikleri kaydedildi. Olguların fiziksel ve demografik verileri, sigara öyküleri kaydedildi. Hastalar komorbiditeler açısından sorgulandı. DM, HT, koroner arter hastalığı ayrı, diğer komorbiditeler tek bir başlık altında incelendi. Tüm olguların solunum fonksiyon testleri (SFT) yapıldı, arter kan gazları değerlendirildi. 6 dakika yürüme testi yapıldı. Walkwork ve workload değerleri hesaplandı.21<BKİ<25 olanlar normal kilolu, 25<BKİ<30 olanlar aşırı kilolu ve 30<BKİ<40 olanlar obes olmak üzere hastalar üç grupta incelendi.

BULGULAR: Hastaneye yatış sayısı obezlerde daha yüksek orandaydı. Ek hastalık görülme sıklığı obezlerde hem normal hem de fazla kilolulardan fazlaydı. DM görülme sıklığı obezlerde hem normal hem de fazla kilolulardan fazlaydı. HT görülme sıklığı obezlerde normal kilolulardan fazlaydı.Hastaların MRC skalasına göre dispneleri değerlendirildiğinde, gruplar arasında fark saptanmadı. FEV1/FVC medyan değeri normal kilolularda fazla kilolu ve obez olanlardan anlamlı olarak düşük bulundu.Medyan VC obezlerde normal ve fazla kilolu olanlardan daha düşük bulundu. TLCO medyan değeri normal kilolularda fazla kilolu ve obez olanlardan anlamlı olarak düşük bulundu. pCO2 medyan değeri obezlerde normal ve fazla kilolulardan anlamlı olarak yüksek bulundu. Dispne şiddeti dağılımı üc grupta da benzerdi. Üç grupta 6 dakika yürüme mesafesi medyan değeri benzer bulundu. Üç grubun walkwork ve workload ortalaması obez hastalarda anlamlı olarak yüksek bulundu.

SONUÇ: KOAH'lı obez hastalarda iş yükü artmasına rağmen, egzersiz performansı azalmamış ve dispne algısı da artmamıştı. Buna karşılık fonksiyonel kapasiteleri artmıştı. Özetle, obesite KOAH'da egzersiz performansı ve dispne algısı üzerinde olumsuz etkiye sahip değildir.

Anahtar Kelimeler: KOAH, obezite, fonksiyonel kapasite,dispne algısı

SS-081

KOAH'LI BİREYLERDE KOMORBİDİTELER İLE SİSTEMİK İNFLAMASYON VE FONKSİYONEL EGZERSİZ KAPASİTESİ ARASINDAKİ İLİŞKİ

İsmail Özsoy[1], Buse Özcan Kahraman[1], Serap Acar[1], Sevgi Özalevli[1], Atila Akkoçlu[2], Sema Savcı[1]

[1]Dokuz Eylül Üniversitesi, Fizik Tedavi ve Rehabilitasyon Yüksekokulu, İzmir
[2]Dokuz Eylül Üniversitesi Tıp Fakültesi Göğüs Hastalıkları AD, İzmir

GİRİŞ: KOAH ve komorbid hastalıkların sıklığı ve neden oldukları toplumsal ve ekonomik yük giderek artmaktadır. Yapılan çalışmalarda KOAH'a eşlik eden komorbid durumların açıklanmasına yönelik birçok çalışma yer alsa da komorbiditiler ile sistemik inflamasyon ve fonksiyonel egzersiz kapasitesi arasındaki ilişkiyi gösteren çalışmalar sınırlıdır. Bu nedenle çalışmamızın amacı, KOAH'lı bireylerde komorbiditeler ile sistemik inflamasyon ve fonksiyonel egzersiz kapasitesi arasındaki ilişkinin açıklanmasıydı.

GEREÇLER VE YÖNTEM: Çalışmaya, 29 (25 erkek ve 4 kadın) stabil KOAH'lı birey dahil edildi. Katılımcıların demografik ve solunum fonksiyon değerleri kaydedildi. Katılımcıların komorbiditeleri Charlson Komorbidite İndeksi (CKİ), sistemik enflamasyon seviyeleri C-Reaktif Protein (CRP) düzeyi ve fonksiyonel egzersiz kapasitesi 6 Dakika Yürüme Testi (6DYT) ile değerlendirildi. Katılımcılardan elde edilen verilerin analizi için SPSS 20.0 for Windows programı kullanıldı. Değişkenler arasındaki ilişkinin analizi için Spearman korelasyon analizi yapıldı.

BULGULAR: Katılımcıların yaş ortalamaları 67.76±9.3'idi. Solunum fonksiyon testi sonuçları; FEV1 % 52.03±17.1, FVC % 69.62±16.58, FEV1/FVC 57.45±8.7' idi. Çalışmaya katılan KOAH'lı bireyler arasında; CKİ skoru ile CRP düzeyi arasında pozitif yönde ve anlamlı ilişki (r=0.507, p=0.005) ve CKİ skoru ile 6DYT mesafesi arasında negatif yönde ve anlamlı ilişki (r=-0.426, p=0.021) bulundu.

Sonuç ve TARTIŞMA: Çalışmanın sonucunda, KOAH'lı bireylerde komorbidite skorları ile sistemik enflamasyon seviyeleri arasında pozitif ve fonksiyonel egzersiz kapasiteleri arasında negatif yönde ilişki bulundu. KOAH'lı bireylerde komorbiditelerin varlığının artmış sistemik enflamasyon düzeyine ve egzersiz intoleransına neden olabileceği bulundu. KOAH yalnızca lokal etkilerinin yanında sistemik etkilerle birlikte seyreden kronik kompleks bir hastalık olduğundan dolayı, KOAH'ta pulmoner rehabilitasyon programlarının planlanması ve uygulanmasında bütüncül yaklaşımlar yer almalıdır.

Anahtar Kelimeler: KOAH, komorbidite, sistemik inflamasyon, fonksiyonel egzersiz kapasitesi

Grafik 1.Komorbidite ve Sistemik Enflamasyon Arasındaki İlişki

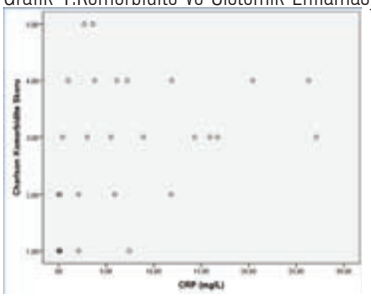

Grafik 1.Komorbidite ve Sistemik Enflamasyon Arasındaki İlişki r=0.507, p=0.005

Grafik 2.Komorbidite ve Fonksiyonel Egzersiz Kapasitesi Arasındaki İlişki

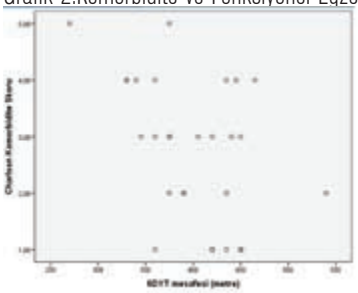

Grafik 2.Komorbidite ve Fonksiyonel Egzersiz Kapasitesi Arasındaki İlişki r=-0.426, p=0.021

SS-082

STABİL VE AKUT ATAKLA BAŞVURAN KOAH'LILARDA NÖTROFİL/LENFOSİT, PLATELET/ LENFOSİT ORANLARI İLE DİĞER PLATELET İLİŞKİLİ İNFLAMATUVAR PARAMETRELERİN KARŞILAŞTIRMALI OLARAK DEĞERLENDİRİLMESİ

Füsun Şahin, Ayşe Filiz Koşar, Ayşe Feyza Aslan, Fatma Kutluhan, Burcu Yiğitbaş, Berat Uslu, Celal Satıcı

Yedikule Göğüs Hastalıkları ve Göğüs Cerrahisi Eğitim ve Araştırma Hastanesi, Göğüs Hastalıkları,İstanbul

AMAÇ: KOAH yüksek morbidite ve mortalite hızına sahip akciğerin kronik inflamatuvar bir hastalığıdır. Bu inflamasyonu belirlemek için lökosit sayısı ve CRP gibi bazı inflamatuvar belirteçler kullanılmaktadır. Çalışmamızın amacı inflamasyonu belirlemek için iyi bilinen bu belirteçler yanında Nötrofil/Lenfosit Oranı (NLO), Platelet/Lenfosit Oranı (PLO) ve diğer platelet ilişkili inflamatuvar parametrelerin (MPV, PCT, PDW) stabil ve akut atakla başvuran KOAH hastalarındaki rollerini kıyaslamalı olarak değerlendirmektir.

MATERYAL-METOD: Çalışmamıza retrospektif ve prospektif olarak 140'ı stabil, 110'u akut ataktaki KOAH hastaları ve 50 sağlıklı kontrol olgusu dahil edildi. Tüm gruplarda lökosit, CRP, platelet, MPV, PCT, PDW, nötrofil, lenfosit, nötrofil/lenfosit ve platelet/lenfosit oranları ölçüldü. Bulunan değerlerin gruplar arasındaki farklılıklarını karşılaştırmak için ANOVA Çoklu Karşılaştırma Testleri (Normal varyans için Tukey veya Scheffe, anormal varyans için Games-Howell testleri); ayrıca ek olarak bronşektazi saptanan stabil ve akut ataktaki KOAH hastalarında ölçülen NLO ile PLO değerlerini karşılaştırmak için de "Ki-Kare ve Bağımsız Grup T Testleri" kullanıldı. $P<0.05$ değeri istatistiksel olarak anlamlı kabul edildi.

BULGULAR: Stabil KOAH hastalarında sağlıklı kontrol grubuyla karşılaştırıldığında platelet, MPV, PCT, lökosit sayısı, nötrofil sayısı, NLO, PLO ve CRP anlamlı olarak daha yüksek; lenfosit sayısı ise daha düşüktü ($p<0,05$). PDW değerinde anlamlı farklılık yoktu ($p>0.05$). Akut ataktaki KOAH hastalarında kontrol grubuyla karşılaştırıldığında lökosit sayısı, nötrofil sayısı, CRP, NLO ve PLO değerleri anlamlı olarak daha yüksek; lenfosit sayısı daha düşüktü ($p<0.05$). Platelet, MPV, PDW ve PCT değerlerinde ise anlamlı bir fark yoktu ($p>0.05$). Akut atakla başvuran KOAH hastalarında stabil KOAH'lılarla karşılaştırıldığında lökosit sayısı, nötrofil sayısı, CRP, NLO ve PLO değerleri anlamlı olarak yüksek; platelet, MPV, PCT ve lenfosit sayısı ise anlamlı olarak daha düşüktü ($p<0.05$). PDW değerinde anlamlı farklılık gözlenmedi ($p>0.05$). Stabil KOAH'lılarda 16, akut ataktaki KOAH'lılarda ise 35 bronşektazi olgusu saptandı. Stabil KOAH grubunda bronşektazili olan ve olmayan olgular karşılaştırıldığında NLO ve PLO değerlerinde bronşektazili grupta anlamlı artış tespit edildi ($p<0.05$). Akut ataktaki KOAH'lılarda ise MLO ve PLO değerleri bronşektazili olanlarda olmayanlara göre yüksek olmasına rağmen, bu artış istatistiksel olarak anlamlı değildi ($p>0.05$).

SONUÇ: Akut ataktaki KOAH hastalarında inflamatuvar belirteçler olarak lökosit ve CRP'nin yanında NLO ve PLO değerlerinin de anlamlı olarak yükseldikleri, bu açıdan önemli parametreler oldukları sonucuna varılmıştır.

Anahtar Kelimeler: İnflamasyon, KOAH, lenfosit, nötrofil, platelet

SS-083
KOAH ALEVLENME İLE HASTANEYE YATIRILAN HASTALARDA MALİYETİ ETKİLEYEN FAKTÖRLER VE KOMORBİDİTELER

Sami Deniz[1], Aysun Şengül[2], Yusuf Aydemir[3], Jülide Çeldir Emre[4], Mustafa Hikmet Özhan[5]

[1]Dr Suat Seren Göğüs Hastalıkları ve Cerrahisi Eğitim ve Araştırma Hastanesi, İzmir
[2]Kocaeli Derince Eğitim ve Araştırma Hastanesi, Kocaeli
[3]Sakarya Üniversitesi, Sakarya
[4]Turgutlu Devlet Hastanesi, Manisa
[5]Ege Üniversitesi, İzmir

GİRİŞ: Kronik Obstrüktif Akciğer Hastalığı (KOAH), ekonomik ve sosyal yüke neden olan, mortalite ve morbiditenin önemli bir nedenidir.

AMAÇ: Çalışmamızda; alevlenmeye eşlik eden komorbid durumlar ile birlikte maliyeti artıran faktörleri incelemeyi amaçladık. SONUÇLAR: 2434 erkek, 661 kadın, toplam 3095 hasta and 5237 alevlenme değerlendirildi. Ortalama yaş, 71.9±10.5, ortalama FEV1 32% ±4,8 idi. Her alevlenmenin maliyeti; 808.5±1586 dolar, bunun %40.7'si yatak ücreti için, % 27.6'sı tedavi, % 0,9'si laboratuar, %26.5'luk kısmını diğer faktörler (kullanılan maddeler, doktor vizitleri, konsültasyon) oluşturmaktaydı. Alevlenmelerin %16'sı yoğun bakım takibi gerektiren hastalardı. Tüm alevlenmelerin ortalama hastane yatış süresi 8.1±6,3 gün olarak belirlendi. 65 yaş üzeri olmak, kadın cinsiyet, yoğun bakımda takip edilmiş olmak, NIMV uygulanması ve uzun süreli yatışlar, toplam maliyeti artıran faktörler olarak belirlendi (sırasıyla; p: 0.003; < 0.001; <0.001; <0.001;<0.001;<0.001). 880 hastanın (%28.9) en az bir komorbiditesi var idi. En az bir komorbiditesi olan hastaların alevlenme maliyeti, komorbiditesi olmayan hastalara göre anlamlı olarak yüksek saptandı (p<0.001). Alevlenmelere eşlik eden komorbid durumlar göz önüne alındığında; pnömoni, diabet, kalp yetmezliği, hipertansiyon, koroner arter hastalığı, akciğer kanseri, aritmi, anksiyete/depresyon, osteoporoz, pulmoner emboli ve kaşeksi; anlamlı olarak maliyeti artırmaktaydı.

SONUÇ: Çalışmamızda; KOAH alevlenme nedeniyle hastaneye yatırılan hastalarda; ileri yaş, kadın cinsiyet, uzun süreli yatış, yoğun bakım gerekliliği, IMV veya NIMV gerekliliği ve komorbid durumlar artmış maliyet ile ilişkili olarak saptandı. Maliyeti ve mortaliteyi artıran alevlenmelerin önlenmesi, maliyet açısından önemlidir. Maliyetin önemli nedeni olan; komorbid hastalıkların; uygun şekilde tedavi edilmesi maliyeti azaltmakta etkin olduğu düşünüldü.

Anahtar Kelimeler: KOAH, maliyet, komorbidite

SS-084
PULMONER AMFİZEMDE HİSTON DEASETİLAZ ENZİMLERİ VE E-KADERİN ETKİLEŞİMLERİ

Özgecan Kayalar, Merve Yıldırım, Füsun Öztay

İstanbul Üniversitesi, Fen Fakültesi, Biyoloji Bölümü, 34134, Vezneciler, İstanbul

GİRİŞ: Kronik obstrüktif akciğer hastalığı (KOAH), bronkokonstruksiyon, pulmoner hipertansiyon, kronik inflamasyon ve amfizemle karakterize edilir. KOAH hastalarında çeşitli histon deasetilaz (HDAC) enzimleri'nin miktarında ve aktivitesinde azalmanın, KOAH patogenezine katkı sağladığı ileri sürülmektedir. Deneysel çalışmalar, pulmoner amfizemde alveolar epitelde E-kaderin miktarında azalmaya bağlı olarak epitelin bariyer fonksiyonunun bozulduğunu göstermektedir. HDAC'lar, Wnt sinyali varlığında, Snail ile kompleks oluşturarak E-kaderin geninin transkripsiyonunu baskılarlar. Çalışmamızda KOAH hastalarının akciğerinde amfimatöz alanlarda E-kaderin miktarındaki azalmada HDAC-1, -2, -3 ve Snail proteinlerinin rolü araştırılacaktır.

GEREÇLER ve YÖNTEM: Çalışma, Cerrahpaşa Tıp Fakültesi Klinik Araştırmalar Etik kurulu onayıyla adenokarsinomlu KOAH hastalarından (n=16) alınan amfizemli (grup 1) ve amfizemli olmayan (grup 2) akciğer biyopsileri üzerinde yapılmıştır. Homojenize edilen doku parçalarından total protein izole edildi ve protein miktarları Bradford yöntemiyle belirlendi. Doku örneklerinde E-kaderin, HDAC-1, -2, -3, Snail, Wnt3a ve aktif- β katenin'in protein seviyeleri Western Blot analizleriyle saptandı. Elde edilen protein band yoğunlukları, β-aktin'e göre normalize edilerek, sonuçların gruplar arasında anlamlılığı Graphpad 5.0 programıyla test edilmiştir.

BULGULAR: Pulmoner amfizemli dokularda, diğer gruptan farklı olarak, HDAC-1'de anlamlı bir artış, E-kaderin, Snail ve aktif-β katenin protein miktarlarında ise anlamlı bir azalma tespit edilmiştir. Wnt3a, HDAC-2 ve -3 proteinlerin miktarları gruplar arasında anlamlı bir değişiklik göstermemiştir.

SONUÇ ve TARTIŞMA: Wnt sinyal yolu alveolar epitel onarımında gerekli olan bir sinyal yoludur. Ayrıca, bu sinyal yolu Snail stabilitesini arttırarak, Snail'in HDAC enzimleri ile kompleks oluşturmasını ve E-kaderin gen bölgesinin kapanmasını sağlar ve böylece transkripsiyon gerçekleşmez. KOAH hastalarında Wnt sinyal yolu aktivasyonunun azaldığı bildirilmektedir. Sonuçlarımız, KOAH'lı hastaların akciğerlerinde amfimatöz alanlarda Wnt sinyalinin aktif olmadığını ve buna bağlı olarak Snail miktarının azaldığını göstermektedir. KOAH'lı hastaların akciğerlerinde amfimatöz alanlarda E-kaderin protein miktarındaki azalmanın Wnt sinyali/Snail'den bağımsız bir mekanizma ile HDAC-1 aracılığıyla gerçekleşmiş olabileceğini düşünüyoruz. Dolayısı ile bu hastaların amfimatöz alanlarında Wnt sinyal aktivasyonunun ve E-kaderin miktarının azalması, bu bölgelerde epitel onarımının aksamasının başlıca nedeni olarak gösterilebilir.

Anahtar Kelimeler: KOAH, E-kaderin, HDAC, Snail, Wnt Sinyal Yolu

SS-085
KOAH İLE TP-TE İNTERVAL DEĞİŞKENLİĞİNİN İLİŞKİSİ: İLK SONUÇLARI

Seda Tural Önür[1], Samim Emet[2], Semih Sürmen[2], Cengiz Özdemir[1], Sinem Nedime Sökücü[1], İmran Önür[2]

[1]Yedikule Göğüs Hastalıkları ve Göğüs Cerrahisi Eğitim ve Araştırma Hastanesi, Göğüs Hastalıkları, İstanbul
[2]İstanbul Üniversitesi, İstanbul Tıp Fakültesi, Kardiyoloji Ana Bilim Dalı, İstanbul

GİRİŞ: KOAH sistemik inflamasyonu ile komorbit bir çok hastalıkla beraber bulunabilerek ani ölüme neden olabilen ciddi bir hastalıktır. Elektrokardiyografide T dalgasının pik noktası ile son noktası arasında ölçülen Tp-Te intervali malign ventriküler aritmileri gösterebilmektedir. KOAH hastalığında Tp-Te değerinin değişimi daha önceleri araştırılmamıştır.

GEREÇLER VE YÖNTEM: Kliniğimizde KOAH tanısı ile takipte olan KOAH'ın birleşik değerlendirmesi ve GOLD'da göre spirometrik olarak evrelenen hastalar çalışmaya dahil edildi. Kesitsel olan çalışmada hastaların demografik özellikleri ve elektrokardiyografileri analiz edildi.

BULGULAR: Çalışmamıza 134 KOAH hastası dahil edildi. Çalışma popülasyonumuzun 111 %82,83'i erkek iken 23 tanesi %17,16'si bayan olarak bulundu. Hastalarımızın ortalama yaşı 60,20 ± 08,81 yıl (34-82) ve ortalama sigara kullanım öyküleri 44,29±2,72 paket*yıl idi. Hastalarımızın 21 'I (%15,7) geçen yıl hastaneye interne edilmişti. Komorbid hastalığı bulunan 37 %27,6 hastamız mevcuttu. KOAH hastalarının Tp-Te değerleri Tablo 1'de verilmiştir.

SONUÇ: KOAH hastalarında göğüs derivasyonlarından V6'da istatistiksel anlamlı artış saptanması. Kardiyak komorbid hastalıkların erken göstersesi olarak Tp-Te intervalinin kullanışlı olabileceği ortaya kondu.

TARTIŞMA: KOAH'ın ölüm nedenleri arasında giderek artan trendi komorbidite yönetimini son yıllarda ön plana çıkarmıştır. Biz Tp-Te intervalinin KOAH hastalarında artmış olduğunu göstererek KOAH'ta kardiyak komorbiditelerden ventiküler aritmiye bağlı ani ölüm riskinin artmış olduğunu düşünmekteyiz. Artmış Tp-Te intervali olan KOAH'ta komorbiditeler ile mücadelede bir adım öne geçilebileceğini düşünmekteyiz.

Anahtar Kelimeler: KOAH, TpTe, aritmi

KOAH hastalarının TpTe değerlendirmesi

	Mean.±s.d.	P değeri
Tp-Te V1	83.22±20.780	0.290
Tp-Te V2	90.25±18.782	0.091
Tp-Te V3	90.46±16.211	0.684
Tp-Te V4	89.21±19.791	0.060
Tp-Te V5	87.02±18.214	0.230
Tp-Te V6	83.98±15.779	0.007

Anova testi

SS-086

İNÖNÜ ÜNİVERSİTESİ TURGUT ÖZAL TIP MERKEZİ GÖĞÜS HASTALIKLARI ANABİLİM DALI KOAH POLİKLİNİĞİNE BAŞVURAN HASTALARDA ANKSİYETE, DEPRESYON, UYKU VE YAŞAM KALİTESİ DEĞERLENDİRMESİ

Ayşegül Beykumül[1], Gazi Gülbaş[2], Murat Yalçınsoy[2], Hilal Ermiş[2]

[1]İnönü Üniversitesi Turgut Özal Tıp Fakültesi Fiziksel Tıp ve Rehabilitasyon AD. Malatya
[2]İnönü Üniversitesi Turgut Özal Tıp Fakültesi Göğüs Hastalıkları AD. Malatya

AMAÇ: KOAH'taanksiyete ve depresyonun hastanın tedaviye uyumunda ve yaşam kalitesinde önemli yeri olduğu bilinmektedir. Çoğu zaman bu bulgular göz ardı edilerek hastalar tedavi edilmeye çalışılmaktadır. Biz de bu doğrultuda polikliniğimize başvuran, eğitim ve ev egzersiz programı almayı kabul eden hastalarda anksiyete, depresyon, uyku ve yaşam kalitesi değerlendirmeyi amaçladık.

MATERYAL-METOD: Polikliniğimize Ocak 2016 - Haziran 2016 tarihleri arasında başvuran 150 KOAH hastası değerlendirildi. Eğitim ve ev egzersiz programı katılan hastalar arasından çalışmayı kabul eden 40 hasta değerlendirilmeye alındı. Hastalara Beck depresyon, Beck anksiyete, Pittsburg Uyku kalitesi, St. George Solunum ve Uluslararası Fiziksel Aktivite Değerlendirme (kısa form) anketleri kullanılarak değerlendirme yapıldı.

BULGULAR: Çalışmamıza dahil olan hastaların 3'ü (% 7.5) kadın idi. Hastaların; yaş ortalaması (65,05 ± 8,51; 51-83), ortalama FEV1 % 45 ± 19,44 (1,28 ±0, 56 L) idi. Hastaların GOLD bileşik değerlendirme gruplarına göre dağılımları A Grubu % 15, B Grubu % 15, C Grubu % 30, D Grubu % 40 idi. Ortalama anksiyete skoru 20,65±17,13, depresyon skoru 13,35±15,64, uyku kalitesi skoru 5,47±1,92 idi. Hastalığa özgü yaşam kalitesi; semptom skoru 54,83±25,02, aktivite skoru 76,99±23,35, etki skoru 61,23±31,27, toplam skor 65,11±25,31, şiddetli fiziksel aktivite skoru,00, orta düzey fiziksel aktivite skoru 30,00±135,1, yürüme aktivite skoru 354,02±346,30, total skor 384,02±415,28 idi. Hastalar mMRC'ye göre alt gruplara ayrıldığında St. George yaşam kalitesi anketinin skorları [semptom skoru (p=0,013), aktivite skoru (p<0,001),etki skoru (p=0,001), toplam skor (p<0,001)], anksiyete (p=0,009) ve depresyon (p=0,008) skorları gruplar arasında anlamlıydı. GOLD bileşik değerlendirme alt grupları (A,B,C,D) arasında aynı karşılaştırılma yapıldığında, sadece aktivite skoru (p=0,003) ve toplam skorlar (p=0,042) anlamlıydı.

SONUÇ: Beklendiği üzere, KOAH hastalarında mMRC skoru arttıkça, yaşam kalitesinin bozulduğu ve anksiyete ve depresyon sıklığının arttığı gözlemlenmiştir. Ama benzer korelasyon GOLD bileşik değerlendirme sınıfında tespit edilememiştir. KOAH'lı hastalarda mMRC skoru arttıkça anksiyete ve depresyon sıklığı giderek artmakta, bu durumu yaşam kalitesini ve tedavi uyumunu olumsuz etkilemektedir. Çalışmaya popülasyonu tedaviye uyumlu ve istekli hastalardan seçilmişti. Anksiyete ve depresyon tedaviye uyumlu hastalarda dahi düşünülmeli ve ihmal edilmemelidir.

Anahtar Kelimeler: KOAH, anksiyete, depresyon,

SS-087
İNÖNÜ ÜNİVERSİTESİ GÖĞÜS HASTALIKLARI ANABİLİM DALI KOAH POLİKLİNİĞİNE BAŞVURAN HASTALARDA EĞİTİM ÖNCESİ VE SONRASI KOAH FARKINDALIK DÜZEYLERİ

Ayşegül Beykumül[1], Gazi Gülbaş[2], Murat Yalçınsoy[2], Hilal Ermiş[2]

[1]İnönü Üniversitesi Turgut Özal Tıp Fakültesi Fiziksel Tıp ve Rehabilitasyon AD. Malatya
[2]İnönü Üniversitesi Turgut Özal Tıp Fakültesi Göğüs Hastalıkları AD. Malatya

AMAÇ: Kronik hastalıklar ülkemizde ve dünyada önemli mortalite ve morbidite nedenidir. Özellikle de KOAH gerek risk faktörleri, gerekse önlem ve tedavileri bakımından diğer kronik havayolu hastalıkları ile benzerlik göstermektedir. Solunum problem yaşayan hastaların medya, sağlık kuruluşları ve toplum içindeki farklı açıklamalarla bilinç düzeyleri değişmektedir. Çalışmamızda, KOAH hastalarında hastalık bilinci, aşılanma, solunum ve ekstremite egzersizlerini içeren bir anket ile eğitim öncesi ve sonrasında farkındalık düzeylerini araştırmayı amaçladık.

MATERYAL-METOD: Polikliniğimize Ocak 2016 – Haziran 2016 tarihleri arasında başvuran ve eğitim programına katılmayı kabul eden 40 hasta değerlendirmeye alındı. Değerlendirmede TC. Sağlık Bakanlığı KHH önleme kontrol programı, KOAH farkındalık anketi, bu ankete eklediğimiz aşılama, solunum egzersizi, ekstremite egzersizi konularına yönelik ek sorular içeren 21 soruluk anket formu doldurtuldu. Eğitim öncesi doldurulan bu form eğitimden bir ay sonra tekrarlandı.

BULGULAR: Eğitime katılmayı kabul eden hastaların 3'ü (%7.5) kadın idi. Hastaların; yaş ortalaması (65,05 ± 8,51; 51-83), ortalama FEV1 %45 ± 19,44 (1,28 ±0,56 L) idi. Hastaların GOLD bileşik değerlendirme gruplarına göre dağılımları A Grubu % 15, B Grubu % 15, C Grubu % 30, D Grubu % 40 idi. Hastalara eğitim öncesi sorulan KOAH gelişimi, tanı yöntemleri, görüldüğü yaş grupları, belirtileri, prognozu ile ilgili olarak hastalar % 75-80 oranında bilgi sahibiydi. Eğitim sonrası bu oran % 100 oldu. GARD Türkiye Projesinde sorulan anket sorularına ek olarak (sırasıyla eğitim öncesi – sonrası) KOAH bilgilendirmesi (% 32,5-%100), tedavi edilebilirlik (% 47,5-% 100), aşı önerisi (% 70-% 100), aşılanma (% 62,5-% 62,5), inhaler eğitimi verilme (%72,5-% 100), solunum egzersizleri önerilme (% 22,5-% 100), solunum egzersizleri yapma (%10-% 85), ekstremite egzersizleri önerilme (% 17,5-% 100), ekstremite egzersizleri yapma (%10-% 82,5) hakkında yanıtlar verdiler. Verdikleri cevaplara yönelik değerlendirmede eğitim sonrası farkındalıklarının arttığı ve KOAH' ta egzersiz bilincinin güçlendiği saptandı.

SONUÇ: KOAH hastalarında farkındalık düzeyinin artması özellikle egzersiz bilincinde ve uygulamada belirgin artmaya neden olmuştur. Kronik hastalıklarda en önemli sorun olan tedavi ve takipte hasta uyumunun farkındalık düzeyinin arttırılması ile sağlanabileceği kanısındayız.

Anahtar Kelimeler: KOAH, farkındalık, eğitim

SS-088
KOAH HASTALARINDA BİR YIL İÇERİSİNDEKİ FEV1 DEĞİŞİMİNE ETKİ EDEN FAKTÖRLER

Muzaffer Onur Turan[1], Pakize Ayşe Turan[2], Arzu Mirici[3]

[1]İzmir Katip Çelebi Üniversitesi, Atatürk Eğitim ve Araştırma Hastanesi, Göğüs Hastalıkları Anabilim Dalı, İzmir
[2]Menemen Devlet Hastanesi, İzmir
[3]Çanakkale 18 Mart Üniversitesi, Göğüs Hastalıkları Anabilim Dalı, Çanakkale

GİRİŞ: KOAH seyrini değerlendirmede birinci saniyedeki zorlu ekspiratuar hacim (FEV1) en önemli parametrelerden birisidir. Bir yıllık süre içerisinde FEV1 değişikliğine etkisi olabilecek olan faktörlerin incelenmesi amaçlandı.

MATERYAL-METOD: Ocak-Temmuz 2015 arasında Gelibolu Devlet Hastanesi Göğüs Hastalıkları Polikliniği'ne başvuran KOAH hastalarının dahil edildiği bu çalışmada hastaların 12 ay önce aynı merkezdeki ve yeni spirometreleri karşılaştırıldı. Hastaların inhaler cihaz kullanım becerisini değerlendiren demonstratif bir test ve Morisky uyum ölçeği uygulandı.

BULGULAR: Çalışmaya dahil edilen 204 KOAH hastasının (174 erkek, 30 kadın) ortalama FEV1 değerlerinin 1.56±0.51 lt'den (%53.4) 1.51±0.50 lt'ye (%53.2) gerilediği gözlendi. Son 1 yılda KOAH alevlenme öyküsü olanlarda, inhaler tedavi uyumu düşük olanlarda ve sigara içmeye devam edenlerde yıllık FEV1 düşüşü anlamlı olarak daha yüksekti. FEV1 düşüş miktarı ile, 1 yıl içindeki alevlenme sayısı arasında pozitif, inhaler cihaz uygulama skoru arasında negatif korelasyon mevcuttu. Çok değişkenli regresyon analizinde; aktif sigara içme durumu, alevlenme sayısı ve tedavi uyumunun, KOAH'da bir yıl içerisindeki FEV1 düşüşünü etkileyen faktörler olduğu tespit edildi.

SONUÇ: KOAH hastalarında sigaranın bırakılması, alevlenmelerin önlenmesi ve inhaler cihaz tedavi uyumunun artırılması ile bir yıl içerisindeki FEV1 düşüşlerinde azalma sağlanabilir.

Anahtar Kelimeler: FEV1, inhaler cihaz uyumu, KOAH

SS-089
KOAH'LI HASTALARDA PULMONER REHABİLİTASYONUN IC/TLC'E ETKİSİ

Yelda Varol, Hülya Doğan Şahin, Berna Kömürcüoğlu

Dr. Suat Seren Göğüs Hastalıkları ve Cerrahisi Eğitim ve Araştırma Hastanesi

AMAÇ: İnspiratuar kapasitenin total akciğer kapasitesine oranı (IC/TLC) statik akciğer hiperinflasyon bulgusudur (1). IC/TLC KOAH'lı hastalarda egzersiz kapasitesi düşüşüyle ve mortaliteyle ilişkili bulunmuştur(1-2). Pulmoner rehabilitasyonun (PR) KOAH'lı hastalarda egzersiz kapasitesi ve solunum fonksiyonlarını düzelttiği bilinmektedir (3). KOAH'lı hastalarda mortaliteyi gösteren IC/TLC oranının PR sonrası değişimine dair bir veri bulunmamaktadır. Çalışmamızın amacı KOAH'lı hastalarda PR'un IC/TLC oranına etkisini araştırmaktır.

MATERYAL-METOD: Çalışmaya 8 hafta haftada 2 kez ayaktan PR tedavisi gören 122 KOAH'lı hasta dahil edilmiştir. Hastaların PR öncesi ve sonrası SFT parametreleri, yaşam kalitesi anketleri, egzersiz skorları (6 dakika yürüme testi) incelenmiş, veriler karşılaştırılmıştır.

BULGULAR: Hastaların yaş ortalaması 62.5(±8.2) olup, 15'i (% 12.3) kadın 107'si (%87.7) erkektir. PR öncesi median FEV1 düzeyleri %40.5, FEV1/FVC: 56.5, IC%55, TLC %96, TLCO 37ml/dk/mmHg ve IC/TLC 0.29 olarak saptanmıştır. PR sonrası FEV1'de, TLCO'da, PO2 değerlerinde, 6DYT'de, dispne ve yaşam kalitesi skorlarında istatistiksel anlamlı düzelme saptanmıştır($p<0.05$ hepsi için). Hastalar IC/TLC>0.25 Grup 1 ve IC/TLC≤0.25 grup 2 olarak gruplandırılmıştır. Her iki grupta da (375-420, 336-400 metre) PR sonrası 6dYT mesafesi istatistiksel anlamlı artmış, iki grup arasında fark saptanmamıştır. Her iki grupta da pO2 düzeyi PR sonrası istatistiksel anlamlı artmıştır ($p<0.001$), iki grup arasında fark saptanmamıştır ($p>0.05$). PR sonrası her iki grupta da istatistiksel anlamlı FEV1% artşı gözlenmiştir ($p=0.007$, 0.004). Yine her iki grupta yaşam kalitesi anketleri ve mMRC skorlarında istatistiksel anlamlı düzelme saptanmıştır($p<0.001$). İyi prognozlu grupta PR sonrası IC/TLC de düzelme gözlenmemişken, kötü prognozlu Grup 2'de IC/TLC oranında anlamlı düzelme saptanmıştır ($p=0.002$). PR öncesi ve sonrası değerlerin değişimine bakıldığında da (flIC/TLC) iki grup arasında anlamlı fark izlenmiştir($p<0.001$).

SONUÇ: Sonuç olarak; IC/TLC≤0.25 olup yüksek mortalite beklenen ağır KOAH'lı hastalar PR'dan, en az IC/TLC>0.25 olan KOAH'lı hastalar kadar fayda görmektedir. Üstelik IC/TLC≤0.25 olan grupta PR sonrası IC/TLC de anlamlı düzelme olmuştur. Bu nedenle IC/TLC düşük olan KOAH'lı hastaların da PR'dan faydalanmaları sağlanmalıdır.

Anahtar Kelimeler: KOAH, pulmoner rehabilitasyon, solunum fonksiyon testleri

SS-090
İNTERSTİSYEL AKCİĞER HASTALARINDA PULMONER REHABİLİTASYON SÜRESİNİN FONKSİYONEL SONUÇLARA ETKİSİ

İlknur Naz[1], Hülya Doğan Şahin[2], Fatma Demirci Üçsular[3], Enver Yalnız[3]

[1]İzmir Katip Çelebi Üniversitesi, Sağlık Bilimleri Fakültesi, Fizyoterapi ve Rehabilitasyon Anabilim Dalı
[2]İzmir Dr. Suat Seren Göğüs Hastalıkları ve Cerrahisi Eğitim ve Araştırma Hastanesi, Pulmoner rehabilitasyon Ünitesi
[3]İzmir, Dr. Suat Seren Göğüs Hastalıkları ve Cerrahisi Eğitim ve Araştırma hastanesi, İnterstisyel Akciğer Hastalıkları Polikliniği

GİRİŞ: Pulmoner rehabilitasyon uygulamalarının interstisyel akciğer hastalarının dispne algılarında, egzersiz kapasitelerinde, yaşam kalitesinde düzelme sağlandığı ortaya konulmuştur. Çalışmalarda programların süresi 8-12 hafta arasında değişmekte olup, optimal egzersiz süresi bilinmemektedir. Bu çalışmadaki amacımız; interstisyel akciğer hastalarına uygulanan pulmoner rehabilitasyon programının 8 ve 12 haftalık sonuçlarını incelemektir.

GEREÇ-YÖNTEM: Çalışmaya hastanemiz pulmoner rehabilitasyon ünitesine başvuran toplam 14 interstisyel akciğer hastası [11 İPF, 2 sarkoidoz (evre 3 ve 4) ve 1 nonspesifik interstisyel pnömoni] dahil edilmiştir. Hastalar haftada 2 kez olmak üzere 12 hafta pulmoner rehabilitasyon programına alınmıştır. Tüm hastalara; solunum fonksiyon testi, arteryel kan gazı analizi, 6 dakika yürüme testi, mMRC dispne skalası, sağlıkla ilişkili yaşam kalitesi anketleri ve hastane anksiyete depresyon skalası uygulanmıştır. Değerlendirmeler; pulmoner rehabilitasyon programı öncesinde, pulmoner rehabilitasyon programı sonrası 8. ve 12. haftada tekrar edilmiştir.

BULGULAR: Hastaların pulmoner rehabilitasyon sonrası 8. ve 12. hafta değerlendirmelerinde solunum fonksiyon testi ve arteryel kan gazı sonuçlarında anlamlı bir fark bulunmamıştır ($p>0.05$). Başlangıç değerlerine göre hem 8., hem de 12.hafta sonunda hastaların dispne hissi azalırken($p=0.003$, $p=0.002$), altı dakika yürüme mesafesi anlamlı olarak artmış ($p=0.00$, $p=0.001$), anksiyete, depresyon skorları ile hastalığa özel yaşam kalitesi parametrelerinin tümü ve genel yaşam kalitesi parametrelerinin birçoğunda iyileşme elde edilmiştir ($p<0.05$). 8. ve 12. hafta sonuçları karşılaştırıldığında ise mMRC dispne skoru ($p=0.046$), altı dakika yürüme mesafesi ($p=0.016$) ve hastalığa özel yaşam kalitesi skorları($p>0.05$) 12. haftada anlamlı olarak daha fazla gelişme göstermiştir.

SONUÇ: Çalışmamızın sonucunda interstisyel akciğer hastalarına 8 hafta boyunca uygulanan pulmoner rehabilitasyon programının dispne hissini, anksiyete ve depresyonu azalttığı, fonksiyonel kapasiteyi ve sağlıkla ilişkili yaşam kalitesini iyileştirdiği gözlenmiştir. Programın 12 haftaya uzatılmasının solunum fonksiyon testi ya da arter kan gazı sonuçları gibi 8. haftada iyileşme göstermeyen parametreler üzerinde değişiklik yaratmadığı, ancak dispne algısı, fonksiyonel kapasite ve hastalığa özel yaşam kalitesi skorları üzerinde daha etkili olduğu görülmüştür. İnterstisyel akciğer hastalarında uzun süreli pulmoner rehabilitasyon programlarından elde edilen kazanç daha fazladır.

Anahtar Kelimeler: interstisyel akciğer hastalıkları, pulmoner rehabilitasyon, uygulama süresi

SS-091

PULMONER REHABİLİTASYONUN AKCİĞER NAKİL ADAYLARINDA DİFÜZYON KAPASİTESİ VE BİLİŞSEL FONKSİYONLAR ÜZERİNE ETKİSİ

Esra Pehlivan[1], Arif Balcı[1], Lütfiye Kılıç[1], Fatma Mutluay[2]

[1]Yedikule Göğüs Hastalıkları ve Göğüs Cerrahisi Eğitim ve Araştırma Hastanesi,İstanbul
[2]Medipol Üniversitesi Sağlık Bilimleri Fakültesi Fizyoterapi ve Rehabilitasyon Bölümü, İstanbul

AMAÇ: Çalışmanın amacı akciğer transplantasyonu (tx) öncesi uygulanan 1 aylık Pulmoner Rehabilitasyon Programının (PRP), hastaların difüzyon kapasiteleri ve bilişsel fonksiyonları üzerine etkisinin incelenmesidir.

MATERYAL-METOD: Hastanemizde akciğer tx adayı olan ve PRP uygulanan 12 hasta çalışmaya dahil edildi. 3 hastanın değişik nedenlerle 1 aylık egzersiz süresini tamamlayamaması üzerine 9 hastanın verileri incelendi. Hastalara 2 gün hastanede doğrudan gözetimli, diğer 3 günü evde olmak üzere toplam 5 gün PRP uygulandı. Egzersiz programı aerobik ve kuvvetlendirme komponentlerini içermekteydi. Hastaların 6 dakika yürüyüş mesafeleri (6DYM), difüzyon kapasiteleri (DLCO, DLCO/VA) ve bilişsel fonksiyonlarındaki (MOCA skorları) değişimleri kaydedildi. Egzersiz kapasitesindeki değişimin, difüzyon kapasitesi ve bilişsel fonksiyonlarla olan ilişkisi incelendi.

BULGULAR: Hastaların %44,5'ü erkek (n:4), %55,6'sı kadın (n:5), yaş ortalaması 42,7±15,96 idi. Hastaların 4'ü (%44,4) koah-amfizem, 3'ü (%33,3) bronşektazi, 1'i (%11,1) İAH, 1'i (%11,1) kistik fibrozisti tanısı almıştı. PRP sonunda; 6DYM'nin (p=0,008) arttığı, MOCA skorlarının da benzer biçimde artış gösterdiği (p=0,03) gözlendi. DLCO (p=0,8) ve DLCO/VA' da artış olmadı (p=0,6). Verilerin korelasyon analizinde, bilişsel fonksiyonlarla akciğer difüzyon kapasitesi arasında ilişki yokken (r=0,022), egzersiz kapasitesi ile DLCO (r=0,878) ve DLCO/VA (r=0,696) ölçümlerinin pozitif yönde ilişkili olduğu saptandı.

TARTIŞMA: Akciğer Tx aday hastalarında uygulanan PRP ile hastaların egzersiz kapasitesinin arttığı ve literatürle benzer biçimde egzersizin bilişsel fonksiyonları geliştirdiği görülmüştür. 1 aylık egzersiz programının akciğer difüzyon kapasitesine etkisi olmamış ancak, egzersiz kapasitesi ile akciğer difüzyon kapasitesinin paralel özellik gösterdiği gözlenmiştir.

Anahtar Kelimeler: akciğer nakli, pulmoner rehabilitasyon, bilişsel fonksiyon, egzersiz kapasitesi, akciğer difüzyon kapasitesi

PRP öncesi ve sonrası değerlerin karşılaştırılması.

	PRP öncesi	PRP sonrası	p
6DYM(m)	235,77 ±125.46	325,66±137,40	0,008
MOCA	19,44±6,5	21,00±6,22	0,03
DLCO	30,88±13,56	31,88±18,75	0,8
DLCO/VA	78,77±35,86	75,11±40,49	0,6

SS-092
KİFOSKOLYOZ TANILI OLGULARDA KAPSAMLI PULMONER REHABİLİTASYON ETKİNLİĞİ

İpek Candemir, Pınar Ergün, Dicle Kaymaz, Nese Demir, Filiz Tasdemir, Nurcan Egesel, Fatma Sengul

Ataturk göğüs hastalıkları ve cerrahisi eğitim ve araştırma hastanesi

GİRİŞ: Kifoskolyoz tanılı olgularda egzersiz kapasitesinde azalma yanısıra yaşam kalitesinin de etkilendiği bilinmektedir. Pulmoner rehabilitasyon (PR) kronik solunum sorunlu olgularda önerilse de kifoskolyozlu olgularda etkinliği tam olarak kanıtlanmamıştır.

METHOD: Kapsamlı ayaktan multidispliner pulmoner rehabilitasyon programını tamamlayan 30 kifoskolyoz tanısı ile takip edilen olgunun verileri retrospektif olarak incelendi. PR öncesi ve sonrası sağlıkla ilişkili yaşam kalitesi St.George Solunum Anketi (SGRQ), psikososyal durumu Hastane Anksiyete Depresyon Skalası (HADS), dispne algısı MRC skalası, vücut kompozisyonu biyoelektriksel impedans yöntemi ile belirlenen yağsız vücut kitle indeksi (YVKİ), vücut kitle indeksi (VKİ) ile, egzersiz kapasitesi Artan Hızda Mekik Yürüme Testi (AHMYT) ve Endurans Mekik Yürüme Testi (EMYT) veya ileri derece dispneik olgularda altı dakika yürüme testi (6DYT) ile değerlendirilmiştir.

BULGULAR: Yaş ortalamaları 53±14 yıl olan olguların yirmisi erkekti. Ortalama FEV1%36±13, FVC %39±19, oran 82±10du. PR sonrası vücut kompozisyonu, yaşam kalitesi, psikososyal durumlarında, dispne algısında, egzersiz kapasitesinde istatiksel anlamlı düzelme izlendi. Ayrıca egzersiz kapasitesi ileri derecede azalmış 7 olguda yapılan 6DYT inde de artış (201±110m.den 232±91m) izlendi.

SONUÇ: PR, kifoskolyoz tanılı olgularda da etkili bir yaklaşımdır. Bu olgular PR merkez/ünitelerine yönlendirilmelidir.

Anahtar Kelimeler: kifoskolyoz, PR, egzersiz kapasitesi

Değerlendirlen parametreler

	PR ÖNCESİ	PR SONRASI	p
VKİ	26.5±5.2	26.0±5.1	0.90
YVKİ	19.2±2.0	19.4±2.2	**0.04**
MRC skalası	3.2±2.1	2.1±1.8	**0.02**
SGRQ total	60±16	31±12	**<0.001**
Anksiyete skoru	10±1	7±1	**<0.001**
Depresyon skoru	9±2	7±1	**<0.001**
AHMYT	232±139	288±137	**<0.001**
EMYT	7±7	12±8	**0.03**

VKİ: vücut kitle indeksi, YVKİ :yağsız vücut kitle indeksi, SGRQ: St.George Solunum anketi AHMYT: Artan Hızda Mekik Yürüme Testi, EMYT: Endurans Mekik Yürüme Testi

SS-093
SAĞLIKLI KİŞİLERDE DİYAFRAM BANTLAMANIN VE DİYAFRAM GEVŞETME TEKNİĞİNİN SOLUNUM KAS KUVVETİNE ETKİSİ

Ezgi Türkmen[1], Tansu Birinci[1], Rüstem Mustafaoğlu[2], Ebru Kaya Mutlu[2], Arzu Razak Özdinçler[2]

[1]İstanbul Üniversitesi, Sağlık Bilimleri Enstitüsü
[2]İstanbul Üniversitesi, Sağlık Bilimleri Fakültesi, Fizyoterapi ve Rehabilitasyon Bölümü

AMAÇ: Kinezyolojik bantlama son yıllarda fizyoterapi uygulamaları arasında giderek daha fazla kullanılmaktadır. Kas fasilitasyonu ve inhibisyonu, lenfatik drenaj veya yüklenmenin azaltılması gibi amaçlarla kullanılır. Miyofasyal gevşetme tekniği kası çevreleyen bağ dokuyu ve tonusu artmış, kuvvet üretme yeteneği bozulmuş kasları dışsal kuvvetler ile gevşetip mevcut kısıtlılıkları gidermek için kullanılır. Çalışmamızın amacı, diyafram kasına uygulanan kinezyolojik bantlama ve miyofasyal gevşetme tekniğinin sağlıklı bireylerde solunum kas kuvveti üzerine kısa süreli etkilerini karşılaştırmaktı.

YÖNTEM: Çalışmaya 40 yaş üstü 25 sağlıklı gönüllü kadın dâhil edildi. Katılımcılar rastgele 2 gruba ayrıldı: Diyafragmatik bantlama grubu (Grup 1, n=15) ve Diyafragmatik gevşetme grubu (Grup 2, n=10). Uygulama öncesi ve sonrasında katılımcıların maksimum inspirasyonda tutma süreleri kaydedildi, maksimal inspiratuar (PImax) ve maksimal ekspiratuar (PEmax) ağız içi basınçları Carefusion Micro RPM cihazıyla deneyimli bir fizyoterapist tarafından değerlendirildi. Katılımcılar, dik oturur pozisyonda ve burunları mandalla kapalıyken test 3 kez tekrarlandı, en iyi sonuç kaydedildi. Diyafram bantlama, katılımcılar sırtüstü pozisyonunda iken derin nefes ile birlikte herhangi bir gerim uygulanmadan ortadan sağa ve sola Kinesio tape uygulandı. Diyafragmatik gevşetme tekniği katılımcılar sırtüstü pozisyonda iken her nefes verişte diyafram gerginliği hissedilerek deneyimli fizyoterapist tarafından uygulandı. Tüm analizlerde $p < 0.05$ istatistiksel olarak anlamlı kabul edildi.

BULGULAR: Grup 1 ve Grup 2'deki katılımcıların yaş ortalamaları ve vücut kitle indeksleri sırasıyla 53.27±5.3 yıl, 55.9±9.4 yıl ve 29.14±4.3, 29.84±4.7 kg/cm2 idi. Grup içi karşılaştırma sonuçları: Grup 1'de uygulama öncesi ve sonrası maksimum inspirasyonda tutma süresi ve PImax değeri arasındaki fark istatistiksel olarak anlamlı bulundu (sırasıyla p=0.009, p=0.02). PEmax değeri açısından istatistiksel olarak anlamlı bir fark bulunamadı (p>0.05). Grup 2'de ise uygulama öncesi ile karşılaştırıldığında uygulama sonrasında hiçbir parametrede anlamlı bir fark yoktu (p>0.05). Gruplar arası karşılaştırma sonuçlarına göre Grup 1 ve Grup 2 arasında maksimum inspirasyonda tutma süresi, PImax ve PEmax değerleri açısından anlamlı bir fark bulunamadı (p>0.05) (Tablo 1).

SONUÇ: Çalışmamızda diyafram bantlama uygulanan grubun inspiratuar kas kuvvetinde akut artış elde edilmiştir. Ancak bu artış diyafragmatik gevşetme tekniğinin uygulandığı grup ile kıyaslandığında anlamlı bir fark yoktur. Küçük bir örneklem grubunda elde ettiğimiz bu sonuçtan yola çıkarak daha net veri sunabilmek için örneklem grubumuzu arttırmayı ve solunum kas zayıflığı olan hastalarda da diyafram bantlamanın ve diyafram gevşetme tekniğinin etkilerini araştırmayı planlıyoruz.

Anahtar Kelimeler: ağız içi basınç, kinezyolojik bantlama, miyofasyal gevşetme, solunum kas kuvveti,

Tablo1: Uygulama öncesi ve sonrası solunum kas kuvveti değerleri

	Grup 1 (n=15)	Grup 1 (n=15)	Grup içi	Grup 2 (n=10)	Grup 2 (n=10)	Grup içi	Gruplar arası
	Uygulama öncesi	Uygulama sonrası	p değeri	Uygulama öncesi	Uygulama sonrası	p değeri	p değeri
Maksimum inspirasyonda tutma süresi	33.64±13.9	39.87±13.3	0.009*	29.92±13.2	30.19±13.1	0.76	0.08
PImax (cmH2O)	76.33±23.5	87.87±23.0	0.02*	74.50±22.3	76.40±26.3	0.55	0.40
PEmax (cmH2O)	86.40±32.2	90.13±41.1	0.24	96.70±16.4	92.40±18.0	0.13	0.93

PImax: Maksimum İnspiratuar Basınç; PEmax: Maksimum Ekspiratuar Basınç; *p<0,05;

SS-094
KRONİK AKCİĞER HASTALARINDA PULMONER REHABİLİTASYONUN YETİ YİTİMİ ÜZERİNE ETKİSİ VAR MIDIR?

Nurgül Karagöz Yer[1], İpek Özmen[1], Elif Yıldırım[1], Yadigar Çevik[2]

[1]Süreyyapaşa göğüs hastalıkları ve göğüs cerrahisi eğitim ve araştırma hastanesi.
[2]Tunceli üniversitesi sağlık yüksek okulu

GİRİŞ: Kronik akciğer hastalıkları tüm dünyada ve ülkemizde giderek artan önemli bir sağlık sorunudur. Bu hasta grubunu başlıca kronik obstrüktif akciğer hastalığı(KOAH)olan hastalar oluşturmaktadır. Hastalar nefes darlığı nedeniyle sedanter yaşamı tercih edilmekte, bu durum daha az fiziksel aktiviteye neden olmaktadır.Düşük fiziksel aktivite aynı zamanda hastaneye yatış, alevlenme sonrası tekrar hastaneye yatış ve akciğer fonksiyonlarında hızlı kayıpla da yakın ilişkili bulunmuştur. Yeti yitimi kişinin, bir etkinliği, geçici veya kalıcı olarak, normal kabul edilen sınırlarda veya biçimde yapılabilme yetisinde kısıtlanma ya da kayıp olarak tanımlanmaktadır. Pulmoner rehabilitasyon (PR) kronik solunum hastalıklarında semptomatik ve günlük yaşam aktivitesi azalmış tüm olgularda medikal tedavi yaklaşımlarına ek olarak önerilen, interdisipliner ve kapsamlı bir programdır. Öncelikli hedefi, hastaların bireysel olarak sahip olabilecekleri en iyi fonksiyonel seviye ve yaşam kalitesine ulaşmalarını sağlamaktır.

AMAÇ: kronik akciğer hastalarında pulmoner rehabilitasyonunun yeti yitimi üzerine etkisinin olup olmadığının belirlenmesi.

YÖNTEM: Çalışmaya hastanemiz pulmoner rehabilitasyon ünitesinde Mayıs 2015- Temmuz 2016 tarihleri arasında PR programına alınan hastalar alındı. Hastalar haftada 2 gün toplam 8 hafta direkt gözetimli egzersiz eğitimi programına alındı. Hastalara PR öncesi ve PR sonrası "kısa yeti yitimi anketi" (KYA) uygulandı.

BULGULAR: Çalışmaya 11 (%19)kadın, 47(%81)erkek, yaş ortalaması 60±9 yıl olan toplam 58 hasta alındı.Kronik akciğer hastalıkları;KOAH(%67), bronşektazi (%21),interstisyel akciğer hastası(%7),kifoskolyoz(%5) idi. Hastalık süresi median 5(2-10) yıl idi. En sık ek hastalık kardiyovasküler sistem hastalıkları (%41) ve DM (%12) idi.Hastaların %38'i uzun süreli oksijen tedavisi almaktaydı. "Şu anki sağlık durumunuz nasıl ? " sorusunu %52 hasta "iyi" olarak yanıtlarken %40 hasta "kötü" olarak bildirdi. PR öncesi ve PR sonrası KYA skorları arasında (12.4±5.8, 10.5±5.3) istatistiksel olarak anlamlı fark saptandı(p=0.005).

SONUÇ: kronik akciğer hastalıklarında pulmoner rehabilitasyon hastanın egzersiz kapasitesinde artış ile birlikte yeti yitiminde iyileşme sağlamıştır. Kronik akciğer hastalarının sayısı giderek artan ülkemizde pulmoner rehabilitasyonun medikal tedavi yanında hasta yönetimine de eklenmesinin ve bu konuda farkındalığın artması önemlidir.

Anahtar Kelimeler: kronik akciğer hastalığı, yeti yitimi, pulmoner rehabilitasyon, egzersiz

SS-095
İNTERSTİSYEL AKCİĞER HASTALARINDA DÜŞÜK FONKSİYONEL KAPASİTE PULMONER REHABİLİTASYON SONRASI YÜKSEK KAZANIM İLE İLİŞKİLİDİR

İlknur Naz[1], Hülya Doğan Şahin[2], Fatma Demirci Üçsular[3], Enver Yalnız[3]

[1]İzmir Katip Çelebi Üniversitesi, Sağlık Bilimleri Fakültesi, Fizyoterapi ve Rehabilitasyon Anabilim Dalı
[2]Dr. Suat Seren Göğüs Hastalıkları ve Cerrahisi Eğitim ve Araştırma Hastanesi,Pulmoner Rehabilitasyon Ünitesi, İzmir
[3]Dr. Suat Seren Göğüs Hastalıkları ve Cerrahisi Eğitim ve Araştırma Hastanesi,İnterstisyel Akciğer Hastalıkları Polikliniği, İzmir

GİRİŞ: İnterstisyel akciğer hastalarında (İAH) pulmoner rehabilitasyon programlarının kanıt değeri giderek artış göstermektedir. Ancak programdan sağlanan yararlar ile ilgili ilişki faktörler net değildir. Bu çalışmanın amacı; interstisyel akciğer hastalarında, pulmoner rehabilitasyon programlarının en önemli sonuç ölçümlerinden olan fonksiyonel kapasitesitedeki kazanımın ilişkili olduğu faktörleri belirlemektir.

GEREÇ YÖNTEM: Çalışmaya İzmir Dr. Suat Seren Göğüs Hastalıkları ve Cerrahisi Eğitim ve Araştırma Hastanesi İnterstisyel Akciğer Hastalıkları Polikliniği'nden Pulmoner Rehabilitasyon Ünitesi'ne yönlendirilen toplam 49 İAH'sı dahil edildi. Tüm hastaların pulmoner rehabilitasyon öncesi ve sonrasında; solunum fonksiyon testi, arteryel kan gazı analizi, 6 dakika yürüme testi, mMRC dispne skalası, sağlıkla ilişkili yaşam kalitesi anketleri ve hastane anksiyete depresyon skalası ile değerlendirmeleri yapıldı. Tüm hastalara 8 hafta toplam 16 seans pulmoner rehabilitasyon programı uygulandı. Pulmoner rehabilitasyon sonrası yüksek ve düşük kazanım gösteren grupları belirlemek amacıyla hastalar altı dakika yürüme mesafesindeki (6DYM) minimal klinik anlamlılık değer olan 30 metre referans alınarak iki gruba (6DYM; 30 metre ve altında artanlar, 6DYM; 30 metre üzerinde artanlar) ayrıldı.

BULGULAR: Gruplar yaş, beden kitle indeksi, hastalık süresi, sigara tüketim miktarı, komorbidite, cinsiyet ve tanı dağılımı açısından benzer özellik göstermekteydi ($p>0.05$). Başlangıç ölçümleri karşılaştırıldığında; solunum fonksiyonları, arter kan gazı değerleri, mMRC dispne skalası, depresyon ve sağlıkla ilgili yaşam kalitesi skorlarının gruplar arasında fark göstermediği ($p>0.05$), ancak düşük kazanım görülen grupta fonksiyonel kapasitenin anlamlı olarak daha fazla ($p=0.017$), anksiyete skorunun anlamlı olarak daha düşük olduğu görüldü ($p=0.016$). Grupların pulmoner rehabilitasyon öncesi ve sonrası ölçümleri incelendiğinde; her iki grupta da, fonksiyonel kapasitenin, dispne algısının ve efor dispnesinin iyileştiği bulundu ($p<0.05$). Oksijenasyon düşük kazanım gösteren grupta değişmezken, yüksek kazanım gösteren grupta anlamlı olarak artmıştı($p<0,001$). Yüksek kazanım görülen grupta yaşam kalitesi skorlarının tümünde iyileşme görülürken ($p<0.05$), düşük kazanım gösteren grupta sadece semptom ve aktivite skorunda iyileşme saptandı($p=0.05$, $p=0.026$). Yapılan korelasyon analizinde; fonksiyonel kapasitesitedeki değişimin başlangıçtaki altı dakika yürüme mesafesi ile güçlü ($r=-0.727, p<0.001$), parsiyel arteriyel oksijen basıncı ile orta derecede negatif yönde ilişkili olduğu bulundu ($r=-0.300$, $p=0.036$).

SONUÇ: İnterstisyel akciğer hastalarında pulmoner rehabilitasyon kazanımı, pulmoner rehabilitasyon öncesi solunum fonksiyon testi, dispne, yaşam kalitesi parametrelerinden bağımsız olarak düşük fonksiyonel kapasiteye sahip hastalarda daha fazla ortaya çıkmaktadır.

Anahtar Kelimeler: İnterstisyel akciğer hastalığı, pulmoner rehabilitasyon, düşük fonksiyonel kapasite

SS-096
PAP TEDAVİSİNİN LİPİD PROFİLİNE ETKİSİ

Ahmet Cemal Pazarlı[1], Handan İnönü Köseoğlu[2], Asiye Kanbay[3], Mehmet Akif Abakay[4]

[1]Elbistan Devlet Hastanesi, Göğüs Hastalıkları Kliniği,Kahramanmaraş
[2]Gaziosmanpaşa Üniversitesi Tıp Fakültesi, Göğüs Hastalıkları Ana Bilim Dalı,Tokat
[3]Medeniyet Üniversitesi Tıp Fakültesi,Göğüs Hastalıkları Ana Bilim Dalı,İstanbul
[4]Elbistan Devlet Hastanesi, Kulak Burun Boğaz Hastalıkları Kliniği,Kahramanmaraş

AMAÇ: Obstruktif uyku apne sendromu (OSAS)'na bağlı metabolik sendrom, özellikle obezite, hipertansiyon, dislipidemi, seks hormonları, inflamasyon, leptin, insulin rezistansı ve uyku deprivasyonundan olumsuz etkilenir. OSAS ile metabolik sendrom ve bileşenleri arasında bağımsız bir ilişki olduğuna dair artan oranda kanıtlar vardır. Yakın geçmişteki epidemiyolojik ve klinik veriler, şiddetli OSAS'ın hipertansiyon gelişiminde nedensel bir rolü olduğunu göstermektedir,fakat dislipidemi için olan bulgular tartışmalıdır. Çalışmamızda OSAS tanısı almış ve etkin pozitif hava yolu basıncı (PAP) tedavisi kullanan hastaların, bir yıllık takiplerinde lipid profillerindeki değişimin incelenmesi amaçlanmıştır.

METOD: Çalışmaya uyku laboratuvarımızda tanı konulup PAP tedavisi önerilen 168 OSAS olgusundan; 1 yıl boyunca etkin PAP tedavisi alan (haftada en az 5 gece ve günde en az 5 saat kullanım), ek hastalığı, antilipidemik tedavi kullanım öyküsü ve bir yıllık takipleri boyunca yaşam değişikliği, diyet, kilo verme girişimi bulunmayan 64 hasta dahil edilmiştir. Olguların tedavi öncesi, 3. ay ve 12. aydaki kilo, bel, boyun ve kalça çevresi, vücut kitle indeksi (VKİ), kan lipit düzeyleri (kolesterol, trigliserid, HDL, LDL) ve epworth uykululuk skalası parametreleri karşılaştırılmıştır.

BULGULAR: Çalışmaya yaş ortalaması 53.1 olan 64 (38 E, 26 K) hasta dahil edildi. Ortalama apne hipopne indeksi 50.8 saat idi. Tanı, 3. ve 12. ay takiplerinde kilo, kalça ve bel çevresinde anlamlı değişim gözlenmezken,boyun çevresinde anlamlı azalma tespit edildi ($p<0.05$) (Tablo 1,Grafik 1). Uyku parametrelerinden, uyku etkinliği, oksijen desaturasyon indexi, epworth uykululuk skalalarında anlamlı değişim saptandı ($p<0.05$). Kan lipid profilinde; 3. ay sonunda kolesterol ve LDL'de azalma, HDL de yükselme izlenirken, 12. ay sonunda TG, kolesterol ve LDL düzeylerinde azalma, HDL düzeylerinde ise anlamlı yükselme izlendi.($p< 0.05$) (Tablo 2,Grafik 2).

SONUÇ: Bu çalışmanın sonunda, etkin PAP tedavisinin lipid profiline olumlu etkisi olduğu, hastaların uyku etkiniğini ve kalitesini artırdığı; fakat kilo vermeye ve VKİ'ye etkisi olmadığı görülmüştür. Bu konuda daha kapsamlı ve olgu sayılarının daha fazla olduğu çalışmaların yapılmasını önermekteyiz.

Anahtar Kelimeler: Obstruktif apne sendromu,Epworth uykululuk skalası,Vucut kitle indexi

Grafik 1.Vücut Ölçümlerinin Tanı 3. ve 12. Ay Karşılaştırması

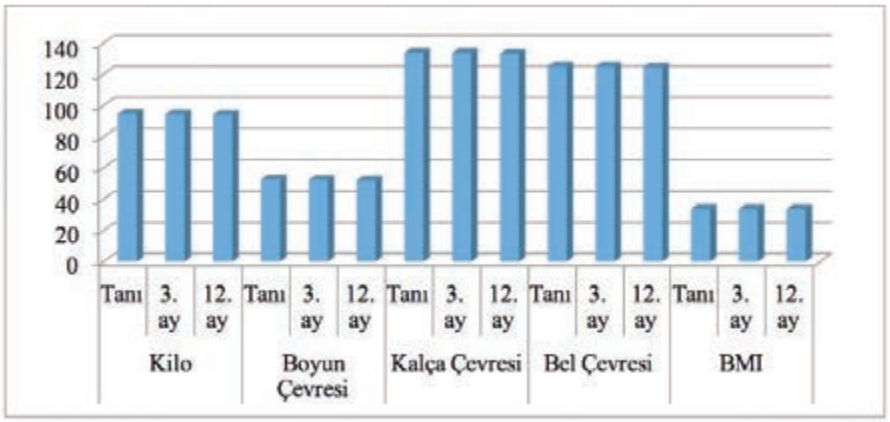

Tablo 1. Vücut Ölçümlerinin Tanı ve 12. Ay Karşılaştırması

		n	Ortalama	t	p
Kilo	Tanı 12. ay	64 64	94,8 +/- 17,2 94,4 +/- 16,6	1,022	0,311
Boyun Çevresi	Tanı 12. ay	64 64	52,7 +/- 7,1 52,2 +/- 6,7	3,022	0,004*
Kalça Çevresi	Tanı 12. ay	64 64	133,9 +/- 22,0 133,2 +/- 20,9	1,812	0,075
Bel Çevresi	Tanı 12. ay	64 64	125,1 +/- 20,4 124,6 +/- 20,1	1,554	0,125
VKİ	Tanı 12. ay	64 64	33,9 +/- 6,7 33,8 +/- 6,4	1,064	0,292

*p<0,05

Grafik 2.Lipid Profilinin Tanı 3.ve 12. Ay Karşılaştırması

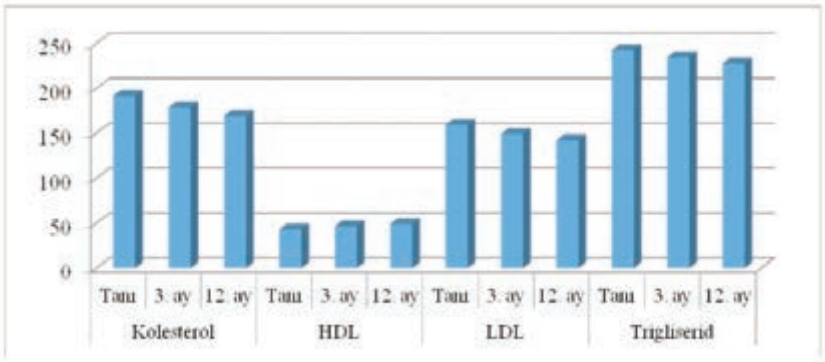

Tablo 2. Lipid Profilinin Tanı ve 12. Ay Karşılaştırması

		n	Ortalama	t	p
Kolesterol	Tanı 12. ay	64 64	191,3 +/- 48,4 168,9 +/- 41,7	7,629	0,000*
HDL	Tanı 12. ay	64 64	43,2 +/- 11,4 48,7 +/- 7,8	-5,000	0,000*
LDL	Tanı 12. ay	64 64	159,4 +/- 46,0 142,2 +/- 30,7	4,773	0,000*
Trigliserid	Tanı 12. ay	64 64	242,4 +/- 92,0 227,6 +/- 65,1	2,404	0,019*

*p<0,05

SS-097

OBSTRÜKTİF UYKU APNE SENDROMUNDA MONOSİT/HDL ORANININ KARDİYOVASKÜLER HASTALIKLAR VE OSAS AĞIRLIĞI İLE İLİŞKİSİ, ÇOK MERKEZLİ ÇALIŞMA

Handan İnönü Köseoğlu[1], Ahmet Cemal Pazarlı[2], Asiye Kanbay[3], Osman Demir[4]

[1]Gaziosmanpaşa Üniversitesi, Tıp Fakültesi, Göğüs Hastalıkları Anabilim Dalı, Tokat
[2]Elbistan Devlet Hastanesi, Göğüs Hastalıkları Bölümü, Kahramanmaraş
[3]İstanbul Medeniyet Üniversitesi, Göztepe Eğitim ve Araştırma Hastanesi, Göğüs Hastalıkları, İstanbul
[4]Gaziosmanpaşa Üniversitesi, Tıp Fakültesi, Biyoistatistik Anabilim Dalı, Tokat

GİRİŞ: Obstrüktif Uyku Apne Sendromu (OSAS), hipertansiyon, aritmi, koroner arter hastalığı gibi kardiyovasküler hastalık (KVH)'ların gelişiminde önemli bir risk faktörüdür. Uykuda tekrarlayan hipoksemi atakları, sempatik aktivasyon, inflamasyon, oksidatif stres, endotel disfonksiyonu gibi faktörler OSAS'da KVH gelişiminden sorumlu tutulmaktadır. Monositler inflamatuar mediatörlerin salınımına ve oksidatif stresin artışına yol açarken, yüksek yoğunluklu yağ proteini (HDL) kolesterol, antiinflamatauar ve monosit aktivasyonunu inhibe edici özelliğe sahiptir. Monosit/HDL oranı (MHO)'ndaki artış myokard infarktüsü, atrial fibrilasyon vb. kardiyovasküler olayların gelişimi ve progresyonunda önemli olan, yeni tanımlanmış bir belirteçtir. Bu çalışmada MHO ile OSAS ağırlığı, polisomnografi (PSG) bulguları ve KVH'lar arasındaki ilişkinin araştırılması amaçlanmıştır.

METOD: Üç ayrı merkezde, OSAS ön tanısıyla PSG yapılan olgular değerlendirildi. Test öncesinde demografik özellikler, ek hastalıklar, kullanılan ilaçlar ve uyku özelliklerinin değerlendirildiği standart anket uygulandı. Apne-hipopne indeksi (AHİ)'ne göre olgular dört gruba ayrıldı: Kontrol grubu (Grup 1, AHI<5), hafif dereceli OSAS (Grup 2, AHI:5-15), orta dereceli OSAS (Grup 3, AHI:15-30), ağır dereceli OSAS (Grup 4, AHI>30). Kalp yetmezliği, koroner arter hastalığı veya aritmi varlığı KVH olarak tanımlandı. OSAS dışında uyku bozukluğu, karaciğer-böbrek hastalığı, malignite, inflamatuar, hematolojik hastalık, hiper-hipotiroidizm öyküsü olanlar ve 18 yaşından küçük olgular çalışmaya alınmadı.

SONUÇLAR: Yaş ortalaması 49.44 ± 11.63, beden kitle indeksi ortalaması 31.98 ± 6.36 olan toplam 1050 olgu değerlendirildi. Grup 1, 2, 3 ve 4'de sırasıyla 131, 222, 228 ve 469 olgu yer almaktaydı. Olguların demografik, klinik, laboratuvar ve PSG bulguları Tablo 1'de belirtilmiştir. KVH, hipertansiyon ve diabet görülme oranı gruplar arasında farklıydı ($p<0.05$). Laboratuvar parametrelerinden glukoz, serum total kolesterol, trigliserid, HDL, LDL, monosit ve MHO gruplar arasında farklıydı ($p<0.05$). MHO ile AHİ, oksijen desatürasyon indeksi, oksijen desatürasyon yüzdesi arasında pozitif yönde, minimum oksijen saturasyonu ile negatif yönde anlamlı ilişki tespit edildi (Şekil 1).Tüm olgularda MHO ortalaması KVH olanlarda, olmayanlara göre anlamlı yüksekti (21.02 & 14.34, $p<0.001$). Lojistik regresyon analizinde MHO, yaş ve AHİ, KVH için bağımsız belirteçler olarak tespit edildi (Tablo 2). ROC analizinde, KVH varlığını belirleyen MHO cut-off değeri >14.73 olarak belirlendi (sensitivite = 77.9 %; spesifite = 59.3 %; EAA = 0.746, CI = 0.387–0.890, $p<0.001$) (Şekil 2).

SONUÇ: MHO, OSAS ağırlığı ile ilişkilidir ve KVH'lar için önemli bir belirteçtir.

Anahtar Kelimeler: obstrüktif uyku apne sendromu, kardiyovasküler hastalık, monosit/HDL oranı

Şekil 1: AHİ ve monosit HDL oranına ilişkin saçılım grafiği

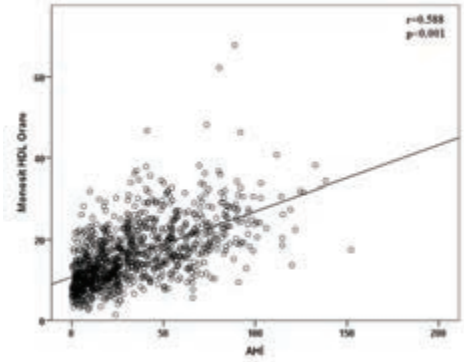

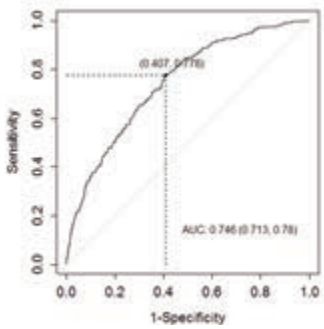

Şekil 2: Kardiyovasküler hastalık tanısında monosit HDL oranı cut-off değeri, ROC analizi eğrisi

Tablo 1: Olguların demografik, klinik, laboratuvar ve PSG bulguları

	Grup 1, Kontrol grubu (n=131)	Grup 2, Hafif OSAS (n=222)	Grup 3, Orta OSAS (n=228)	Grup 4, Ağır OSAS (n=469)	p
Yaş (yıl)	43,31±11,75a	46,86±10,83b	50,3±11,32c	51,96±11,27c	<0.001
Cins, Erkek n(%)	60(45,8)a	153(68,9)b	161(70,6)b	321(68,4)b	<0.001
BKİ (kg/m2)	29,97±6,67a	30,29±5,7a	31,19±5,08a	33,73±6,67b	<0.001
Hipertansiyon n(%)	24(18,3)a	42(18,9)a	76(33,3)b	226(48,2)c	<0.001
Diabetes mellitus n(%)	11(8,4)a	27(12,2)a	41(18)ab	114(24,3)b	<0,001
KVH n(%)	4(3,1)a	22(9,9)ab	40(17,5)b	195(41,6)c	<0,001
Laboratuvar bulguları					
WBC (103/mL)	7,33±1,86a	7,87±1,85a	7,71±2,06a	8,34±2,03b	<0,001
Monosit (x103/µL)	0,46±0,14a	0,52±0,16b	0,56±0,16b	0,83±0,18c	<0,001
Hemoglobin (g/dL)	13,89±1,62a	14,61±1,64b	14,49±1,68b	14,48±1,71b	0,001
Trombosit (x103/µL)	251,62±62,75	255,86±60,94	258,37±77,28	254±64,25	0,785
MHO	9,99±3,98a	12,11±4,97b	13,65±5,16c	20,67±7,57d	<0,001
Total kolesterol (mg/dL)	177,05±42,14a	181,69±50,58a	182,84±46,01a	198,01±47,14b	<0,001
Trigliserid (mg/dL)	154,26±70,69a	182,04±98,5b	190,35±78,85b	212,78±106,39c	<0,001
LDL (mg/dL)	127,19±33,99a	135,94±36,33ab	138,94±39,08bc	144,82±42,67c	<0,001
HDL (mg/dL)	49,34±11,66a	47,21±17,36a	43,8±13,4b	43,16±12,52b	<0,001
Glukoz (mg/dL)	100,06±25,12a	103,99±21,93a	107,2±30,85a	118,68±38,78b	<0,001
Polisomnografi bulguları					
Uyku etkinliği (%)	82,44±10,05	84,05±10	83,03±10,25	82,53±10,1	0,284
AHİ	2,61±1,35a	9,51±2,8b	21,27±3,89c	57,28±22,28d	<0,001
Minimum O2 sat (%)	89,74±5,3a	85,43±5,6b	81,47±8,61c	71,16±14,23d	<0,001
Desaturasyon %	0[0-0,1]a	0,2[0-0,9]b	1,05[0,3-3,5]c	9,2[2,6-34]d	<0,001
ODİ	1,7[0,8-3,4]a	7[4,5-10]b	17,65[12,95-22,1]c	48,35[31,1-74,15]d	<0,001

BKİ:Beden kitle indeksi, KVH:Kardiyovasküler hastalık, MHO: Monosit HDL oranı, LDL: düşük yoğunluklu yağ proteini, HDL: yüksek yoğunluklu yağ proteini, AHİ: Apne-hipopne indeksi, ODİ: Oksijen desaturasyon indeksi, Desaturasyon (%): Oksijen saturasyonunun %90'nın altında geçtiği uyku zamanı yüzdesi *Her bir farklı üst indis istatistiksel anlamlılığı göstermektedir

Tablo 2: OSAS'lı hastalarda KVH için risk faktörleri (çok değişkenli analiz)

	Odds ratio	%95 Güven Aralığı	p
Yaş	1,050	1,038-1,094	<0,001
BKİ	1,010	0,982-1,038	0,486
AHİ	1,033	1,026-1,041	<0,001
MHO	1,066	1,038-1,094	<0,001
Hipertansiyon	1,254	0,875-1,799	0,218

AHİ: Apne hipopne indeksi, BKİ: Beden kitle indeksi, MHO: Monosit HDL oranı

SS-098

POZİSYON VE REM İLİŞKİLİ OBSTRÜKTİF UYKU APNE SENDROMU TANISINDA KULLANILAN FARKLI KRİTERLERİN KARŞILAŞTIRILMASI VE PROGNOZU BELİRLEMEDEKİ YERİ

Melike Badoğlu[1], Oğuz Köktürk[2]

[1]Ankara Atatürk Göğüs Hastalıkları ve Göğüs Cerrahisi Eğitim ve Araştırma Hastanesi, Ankara
[2]Gazi Üniversitesi Tıp Fakültesi, Göğüs Hastalıkları Ana Bilim Dalı, Ankara

Obstrüktif uyku apne sendromu (OSAS) olan hastalar uyku bozukluğuna bağlı semptomlarla başvurabileceği gibi; kardiyak aritmiler, myokard infarktüsü, serebrovasküler olay, pulmoner hipertansiyon ve ani ölüme varan sistemik semptom ve sonuçlarla da karşımıza çıkabilmektedir. Bu özellikleriyle OSAS, toplum sağlığında önemli yere sahiptir. Uluslararası uyku bozuklukları sınıflamasında AASM kriterleri esas alınmaktadır. AASM sınıflamasında OSAS için alt gruplar yer almasa da; yapılan çalışmalarda pozisyon ilişkili, REM ilişkili, hem REM hem pozisyon ilişkili, pozisyon ve uyku evresinden bağımsız OSAS'lı hasta grupları olduğu saptanmıştır. Literatürde bu alt grupları inceleyen çalışma sayısı azdır. OSAS klinik tipleri için literatürde iki farklı tanımlama mevcuttur. Bunlar çalışmamızda geniş tanımlama ve dar tanımlama olarak adlandırılmış, çalışma örneklemindeki tüm OSAS tipleri (olası alt grupları geniş tanımlamaya göre; REM ilişkili, pozisyon ilişkili, REM + pozisyon ilişkili, uyku evresi ve pozisyondan bağımsız -pür- OSAS; dar tanımlamaya göre REM bağımlı, REM ile ağırlaşan, pozisyon bağımlı, pozisyon ile ağırlaşan, REM + pozisyon bağımlı, REM + pozisyon ile ağırlaşan, pür OSAS) klinik ve polisomnografik parametreler yönünden karşılaştırılmış, hangi tanımlamanın kullanılmasının daha faydalı olacağı ve hastalık prognozunu belirlemedeki değeri araştırılmıştır. Çalışmamız retrospektif karakterde olup, OSAS hastalarını hem dar hem geniş tanımlamalara göre gruplandırarak karşılaştıran ilk çalışmadır. Eylül 2012 – Ekim 2014 tarihleri arasında Gazi Üniversitesi Tıp Fakültesi Göğüs Hastalıkları Anabilim Dalı Uyku Bozuklukları Merkezi'nde uykuda solunum bozukluğu öntanısıyla tüm gece polisomnografi (PSG) yapılan hastaların PSG raporları incelenerek, AASM kriterlerine göre OSAS tanısı alan 280'i erkek (%73,7), 100'ü kadın (%26,3) olmak üzere toplam 380 erişkin OSAS'lı hasta çalışmaya dahil edilmiştir. Karşılaştırmalı analiz sonuçlarımıza göre REM ile ağırlaşan, supin pozisyon ile ağırlaşan, REM + pozisyon ile ağırlaşan gruplarda; toplam AHİ, apne indeksi, hipopne indeksi, minimum SpO2 ve desatürasyon yüzdesi REM bağımlı, pozisyon bağımlı, REM + pozisyon bağımlı gruplara göre istatistiksel olarak anlamlı şekilde daha kötü saptanmıştır ($p<0,005$). Bu farklılık hastalığın ağırlık ve olası komplikasyonları üstüne etkisi ile değerlendirildiğinde, pozisyonel ve/veya REM ilişkili OSAS olgularının "pozisyon ve/veya REM bağımlı" ve "pozisyon ve/veya REM ile ağırlaşan" olarak ayrı gruplandırılmasının hastalığın prognozunu öngörmede faydalı olacağı kanısına varılmıştır.

Anahtar Kelimeler: Obstrüktif uyku apne sendromu, Pozisyon ilişkili OSAS, Prognoz, REM ilişkili OSAS, Tanı

SS-099

NON ALKOLİK KARACİĞER YAĞLANMASINA OBSTRUKTİF UYKU APNE (OSA) NIN SEBEP OLDUĞU İNTERMİTTANT HİPOKSİNİN KATKILARI

Sema Saraç[1], Meral Uluköylü Mengüç[2], Gülgün Çetintaş Afşar[1]

[1]Süreyyapaşa Eah Gögüs Hastalıkları Bölümü
[2]Süreyyapaşa Eah Dahiliye Bölümü

Osas ve hepatosteatoz:

GİRİŞ: Obstruktif uyku apnesi (OSA) ve non alkolik karaciğer yağlanması(NAFL) sıklıkla birlikte görülen hastalıklardır.

AMAÇ: Bu çalışmadaki amacımız osa hastalarında görülen hipoksemi ile NAFL ve derecesi arasında bir bağlantı olup olmadığını araştırmaktı.

METOD: Ocak 2015- haziran 2016 tarihleri arasında horlama, uykuda nefes durması,gündüz aşırı uyku hali olan hastalara,standart polisomnografi uygulanmış, ultrasonografi hepatosteatoz varlığı ve derecsi,biokimyasal paramatreler ve VKI indeklerine bakılmıştır.. Alkol kullananlar, kronik karaciğer hastalığı olanlar ve diabetes mellitusu olanlar çalışma dışı bırakılmıştırÇalışmaya 112 hasta alınmış.AHI İndeksine göre hastalar 5,5-14,15-29,≥30 kontrol, hafif orta ağır osas olarak gruplandırılmıştır.

SONUÇLAR: 112 hastanın 14, hafif,18i orta 46 sı ağır osas iken, 34 tanesi kontrol grubu idi.. Ultrasonografi bulguları ile hastalar NAFL ve non- NAFL olarak gruplandığında NAFL grubunda non –NAFL gruba göre BMI ile birlikte AHI,ODI, minumum oksijen satürasyonun %90nın altında seyrettiği süre gibi hipoksiyi göstern bulgular anlamlı olarak yüksekti($p<0,005$). NAFL ağırlığına göre sınıflandırıldığında bu parametreler anlamlı olarak artıyordu.($p<0,001$)

SONUÇ: OSAS varlığında AHI, ODI, Ortalama oksijen, Minumum oksijen, oksijen satürasyonunun%90nın altında seyrettiği süre gibi parametreler NAFL gelişiminde önemlidir.

Anahtar Kelimeler: OSAS, NON ALKOLİK KARACİĞER YAĞLANMASI, HİPOKSİ

SS-100

OBSTRUKTİF UYKU APNE SENDROMLU HASTALARDA HASTALIK ŞİDDETİ İLE SOLUNUM FONKSİYONLARI VE EGZERSİZ KAPASİTESİ İLİŞKİSİ

Arif Balcı[1], Esra Pehlivan[1], Gülhan Gökmen[2], Lütfiye Kılıç[1]

[1]Yedikule Göğüs Hastalıkları ve Göğüs Cerrahisi Eğitim ve Araştırma Hastanesi, Pulmoner Rehabilitasyon Birimi, İstanbul
[2]Bezmialem Üniversitesi, Fizyoterapi ve Rehabilitasyon Bölümü, İstanbul

AMAÇ: Çalışmanın amacı, obstruktif uyku apne sendromu(OSAS)olan hastalarda, hastalık şiddetinin solunum fonksiyon değerleri ve egzersiz kapasitesi ile ilişkisinin incelenmesidir.

MATERYAL-METOD: Hafif-orta OSAS tanısı almış olan 23 hasta çalışmaya dahil edildi. Hastaların 6 dakika yürüyüş mesafeleri (6DYM), solunum fonksiyon değerleri (FEV1, FEV1/FVC, FVC) ve hastalık şiddetinin gösterilmesinde kullanılan Apne Hipoapne İndeksi(AHİ) skorları kaydedildi. Hastalık şiddetinin miktarı ile egzersiz kapasitesi ve solunum fonksiyonlarının ilişkisi incelendi.

BULGULAR: Hastaların %56,5'i erkek (n:13), %43,5'i kadın (n:10), yaş ortalaması 49,47±6,95'idi. AHİ skoru ortalaması 17,93±7,78, yani hafif OSAS olarak hesaplandı. 6DYM ortalaması 510m idi. Solunum fonksiyon değerleri ortalamalarına bakıldığında FEV1'in %91,7, FVC'nin %93, FEV1/FVC'nin ise %99 olduğu görüldü. Verilerin korelasyon analizinde, 6DYM ile FEV1 değerlerinin pozitif yönde korele olduğu(r=0,59), AHİ skorunun ise 6DYM (r=0,02), FEV1 (r=0,3), FEV1/FVC(r=0,03) ve FVC (r=0,19) değerleriyle ilişkili olmadığı gözlendi.

TARTIŞMA: OSAS tanılı hastalarda, hastalık şiddeti ile egzersiz kapasitesi ve solunum fonksiyonları arasında ilişki bulunmamıştır. Egzersiz kapasitesindeki değişim, hastalık şiddeti ile değil, solunum fonksiyon değerleri ile değişim gösterebilir.

Anahtar Kelimeler: OSAS, AHİ, Egzersiz Kapasitesi

Bulgular 1

	Ort±SD
Yaş	49,47±6,95
BMI	30,75±3,64
AHİ	17,93±7,78
6DYM(m)	510,13±75,70
FEV1(%)	91,70±11,69
FVC(%)	93,13±13,40
FEV1/FVC	99,28±13,51

SS-101
KOAH OUA OVERLAP SENDROMUNDA PULMONER REHABİLİTASYONUN ETKİNLİĞİ

Hülya Doğan Şahin[1], Yelda Varol[2], Işıl Karasu[3], Zeynep Zeren Uçar Hoşgör[3]

[1]Dr. Suat Seren Göğüs Hastalıkları ve Cerrahisi Eğitim ve Araştırma Hastanesi,Pulmoner Rehabilitasyon Ünitesi, İzmir
[2]Dr. Suat Seren Göğüs Hastalıkları ve Cerrahisi Eğitim ve Araştırma Hastanesi,2. Göğüs Kliniği, İzmir
[3]Dr. Suat Seren Göğüs Hastalıkları ve Cerrahisi Eğitim ve Araştırma Hastanesi,Uyku Bozuklukları Kliniği, İzmir

GİRİŞ: KOAH, dünyada mortalite ve morbiditenin en önemli nedenlerinden biridir ve tıbbi tedaviye rağmen prevalansı artan kronik bir hastalıktır. Dispne ve egzersiz intoleransı KOAH'ın en yaygın semptomlarıdır ve hastalık ilerledikçe bu semptomlar artar. Obstrüktif uyku apne hastalığı (OUA) KOAH'lı hastaların %10-15'inde görülür ve overlap sendromu olarak adlandırılır. Tedavi edilmezse psikiyatrik sorunlara yol açar, alevlenmeler nedeniyle hospitalizasyonu arttırır, yaşam kalitesini düşürür ve ölüm riski artar. Pulmoner rehabilitasyon programı KOAH'da egzersiz performansını arttırır, yaşam kalitesini yükseltir ve psikolojik semptomları azaltır ancak OUA ve KOAH overlap sendromu olan hastalarda pulmoner rehabilitasyon programının etkinliği tam olarak bilinmemektedir. Bu nedenle OUA ve KOAH overlap sendromu olan ve pulmoner rehabilitasyon görmüş olan 5 olgumuzu sonuçlar eşliğinde sunuyoruz. Overlap sendromu tanısı olan 5 erkek hasta uyku bozuklukları kliniğinde değerlendirildikten sonra pulmoner rehabilitasyon ünitesine yönlendirildi.5 hastadan 3'ünün apne hipopne indeksi 15'in üzerinde, 2'sinin de 30'un üzerindeydi. Hastalardan 1 tanesi CPAP, 4 tanesi BPAP tedavisi almaktaydı. Hastaların beden kitle indeksleri 30 ile 40 arasındaydı. Hepsinin 30 ile 120 pkxyıl arasında değişen sigara öyküleri mevcuttu. GOLD kriterlerine göre bir hasta evre 2, diğerleri evre 3 idi. MRC dispne skalasına göre evre 2 olan hastanın dispne algısı 2 iken, evre 3 olan diğer hastaların dispne algısı 4 ve 5'ti. 3 hastanın kan gazında hiperkapni mevcuttu.Egzersiz performansları azalmıştı. Yaşam kaliteleri bozuktu ve psikolojik semptomları artmıştı. Hastalara haftada 2 kez, toplam 8 hafta süreyle pulmoner rehabilitasyon programı uygulandı. Programın sonunda solunum fonksiyon testlerinde değişiklik olmazken hepsinin parsiyel oksijen basıncı artmıştı, hiperkapnik olan 3 hastanın 2'sinde parsiyel karbondioksit basıncı normal sınırlara gelmişti. Dispne algısı 2 olan hastanın değeri değişmezken, diğer hastaların dispne algıları azalmıştı. Hastaların hepsinde yaşam kalitesi artmış ve anksiyete depresyon skorları düşmüştü. 6 dakika yürüme mesafeleri ise en az 30 en fazla 80 metre olmak üzere artmıştı.

SONUÇ: Dispne ve egzersiz intoleransı nedeniyle yaşam kalitesinin düştüğü, psikolojik semptomların arttığı KOAH'lı hastarda bu tabloya uyku bozukluklarının da eklenmesi hastaların daha da kötüleşmesine neden olmaktadır. Pulmoner rehabilitasyon,overlap sendromlu bu 5 hastada egzersiz performansını artırmasının yanısıra yaşam kalitesini iyileştirmiş, dispne algısını ve psikolojik semptomları azaltmıştır. Bu konuda daha fazla sayıda hasta ile yapılmış çalışmalara ihtiyaç vardır.

Anahtar Kelimeler: obstrüktif uyku apne, KOAH, pulmoner rehabilitasyon

SS-102
MULTİPL SKLEROZ'LU KİŞİLER VE SAĞLIKLI KONTROLLERDE UYKU ALIŞKANLIKLARI VE YORGUNLUK ŞİDDETİNİN KARŞILAŞTIRILMASI

Yonca Zenginler[1], Ela Tarakcı[2], Buket Akıncı[1], Murat Kürtüncü[3]

[1]Biruni Üniversitesi, Sağlık Bilimleri Fakültesi, Fizyoterapi ve Rehabilitasyon Bölümü, İstanbul
[2]İstanbul Üniversitesi, Sağlık Bilimleri Fakültesi, Fizyoterapi ve Rehabilitasyon Bölümü, İstanbul
[3]İstanbul Üniversitesi, İstanbul Tıp Fakültesi, Nöroloji Anabilim Dalı, İstanbul

GİRİŞ: Uyku bozuklukları sağlıklılarda ve Multipl Skleroz'lu (MS) hastalarda yaygın olarak görülmekte ve yaşam kalitesini olumsuz etkilemektedir. MS'li kişilerde yorgunluk önemli ve sık sorgulanan bir bulguyken, uyku bozukluğu sıklıkla göz ardı edilmektedir. Çalışmamızın amacı, MS'li kişilerin uyku alışkanlıklarını ve yorgunluk şiddetini sağlıklı kişilerle karşılaştırmaktır.

Gereçler ve YÖNTEM: Çalışmamızda, uyku kalitesi "Pittsburgh Uyku Kalitesi İndeksi (PUKİ)" ile, yorgunluk şiddeti "Yorgunluk Şiddet Ölçeği (YŞÖ)" ile, gündüz uykululuk düzeyleri "Epworth Gündüz Uykululuk Skalası (EUS)" ile belirlenmek üzere hazırlanan ve sosyo demografik özelliklerin de sorgulandığı değerlendirme anketi "SurveyMonkey" sitesi aracılığıyla katılımcılara internet üzerinden uygulandı. Tüm sorulara eksiksiz yanıt veren stabil dönemdeki 50 MS'li (ortalama yaş:35.7±8.8, 42 kadın 8 erkek) ve 50 sağlıklı olgu (ortalama yaş=33.1±6.9, 31 kadın 19 erkek) çalışmaya dahil edildi.

BULGULAR: MS'lilerin ve sağlıklı kişilerin PUKİ total skoru ve alt grup skorları, EUS, YŞÖ ortalamaları Tablo-1'de gösterildi. MS grubunda 30 kişide (%60), sağlıklı grupta ise 22 kişide (%44) uyku kalitesi kötüydü (PUKİ>5). On üç MS'lide (%26) ve 3 sağlıklı kişide (%6) gündüz uykululuk vardı (EUS>10). MS grubunda 43 kişide (%86), sağlıklı grupta ise 31 kişide (%62) artmış yorgunluk şikayeti (YŞÖ>36) vardı. MS'li 8 kişi, sağlıklı bir kişi uyku şikayetleri sebebiyle ilaç kullanıyordu. Gruplar birbirleriyle karşılaştırıldığında, MS grubunda PUKİ total skoru ve alt grup skorlarından uyku bozukluğu, gündüz disfonksiyon, uyku etkinliği, uyku kalitesi ve ilaç kullanımı, EUS ve YŞÖ anlamlı olarak daha kötüydü (p<0.05).

TARTIŞMA: Çalışmamızın sonuçlarına göre MS'lilerin uyku kalitesi, uyku bozukluğu, uyku etkinliği ve gündüz fonksiyonları aynı yaş grubu sağlıklılara göre daha kötüydü ve uyku bozukluğu sebebiyle ilaç kullanımı artmıştı. Bu sonuç MS'e eşlik eden ağrı, depresyon ve azalmış yaşam kalitesi ve huzursuz bacak sendromu gibi uyku bozukluğu yaratan faktörlerin varlığı ile ilişkili olabilir. Çalışmamızda her iki MS'liden birinde görülen uyku bozukluğunun klinikte daha çok sorgulanarak yorgunluk yaratabilecek bir faktör olarak göz önünde bulundurulması gerektiğini düşünmekteyiz.

Anahtar Kelimeler: Multipl Skleroz, uyku, yorgunluk

Yorgunluk Şiddeti ve Uyku Alışkanlıkları Parametrelerinin Gruplar Arası Karşılaştırılması

	MS Grubu Ort±SS	Sağlıklı Kontrol Grubu Ort±SS	p
Yaş (yıl)	35.70±8.83	33.10±6.97	0.106
VKİ (kg\m2)	24.61±3.92	23.50±3.49	0.139
EUS (0-24)	6.84±4.59	5.10±2.99	0.027
Uyku Süresi (0-3)	0.48±0.81	0.54±0.78	0.709
Uyku Bozukluğu (0-3)	1.58±0.60	1.10±0.50	0.0001
Uyku Latansı (0-3)	1.14±0.92	0.94±0.97	0.296
Gündüz Disfonksiyon (0-3)	1.60±1.12	0.96±0.87	0.002
Uyku Etkinliği (0-3)	0.76±1.09	0.38±0.77	0.049
Uyku Kalitesi (0-3)	1.62±0.72	1.30±0.61	0.019
İlaç Kullanımı (0-3)	0.42±1.01	0.04±0.28	0.012
PUKİ Total (0-21)	7.60±4.16	5.26±2.87	0.001
YŞÖ (9-63)	49.56±14.23	39.22±12.20	0.0001

VKİ: Vücut Kitle İndeksi, EUS: Epworth Gündüz Uykululuk Skalası, PUKİ: Pittsburgh Uyku Kalitesi İndeksi, YŞÖ: Yorgunluk Şiddet Ölçeği, Ort: Ortalama, SS: Standart Sapma

SS-103
İZONİAZİD VE RİFAMPİSİNE BAĞLI HEPATOTOKSİSİTEDE METİL PALMİTATIN KORUYUCU ETKİNLİĞİ

Serdar Kalemci[1], Serdar Aktaş[2], Nigar Yılmaz[3], Yelda Dere[4], Recep Sütçü[5]

[1]Şifa Üniversitesi, Göğüs Hastalıkları Ana Bilim Dalı, İzmir
[2]Adnan Menderes Üniversitesi, Veterinerlik Farmakoloji Ana Bilim Dalı, Aydın
[3]Muğla Üniversitesi, Biyokimya Ana Bilim Dalı, Muğla
[4]Muğla Üniversitesi, Patoloji Ana Bilim Dalı, Muğla
[5]İzmir Katip Çelebi Üniversitesi, Biyokimya Ana Bilim Dalı, İzmir

AMAÇ: Metil palmitat metil esterlerinden oluşan bir yağ asitidir. Antioksidan özelliği sebebiyle özellikle kronik inflamatuar hastalıklarda belirgin antiinflamatuar etkinlik gösterdiği bilinmektedir. Bu çalışmada, metil palmitatın izoniazid ve rifampisine bağlı hepatotoksite modelinde koruyucu etkinliğini değerlendirmeyi amaçladık.

MATERYAL-METOD: Toplam 30 fare 3 gruba ayrıldı. Grup1 kontrol, Grup 2 toksisite grup (21 gün 100 mg/kg izoniazid ve 100 mg/kg rifampisin verildi), Grup 3 koruyucu grup (21 gün 100 mg/kg izoniazid ve 100 mg/kg rifampisin+ 300 mg/kg metil palmitat verildi). 21 gün sonra çalışma tamamlandı. Karaciğer dokusu histopatolojik ve biyokimyasal (oksidan ve antioksidan) olarak değerlendirildi.

SONUÇLAR: Kontrol grubunda normal histopatolojik değişiklikler izlendi. Grup 2 de karaciğer dokusunda perisantral nekroz, nötrofilik infiltrasyon ve retiküler lif çatısında kayıp, hücresel şişme ve fokal parankimal nekroz odakları görülmüştür. Grup 3 de 1 örnekte vakuolar dejenerasyon ve 1 örnek de fokal parankimel nekroz alanları haricinde diğerleri kontrol grubu ile benzer histopatolojik değişiklikler göstermiştir. Doku düzeyinde oksidan ve antioksidan değişiklikler anlamlı olarak değerlendirilmiştir.

TARTIŞMA: Metil palmitat izoniazid ve rifampisine bağlı hepatotoksitede koruyucu etkinliği gösterilmesine rağmen aynı ve farklı dozlar ile yapılacak çalışmalara ihtiyaç duyulmaktadır.

Anahtar Kelimeler: izoniazid, rifampisin, hepatotoksisite, metil palmitat

SS-104
TÜBERKÜLOZ VE DAMGALAMA

Ayşe Turan, Devrime Ustabaş, Şaban Can

Adana Çukurova Dr.Aşkım Tüfekçi Devlet Hastanesi

GİRİŞ: Mycobacterium Tuberculosis (TB) basili tarafından oluşturulan TB hastalığı hava yolu ile TB hastasından sağlam kişiye bulaşı olmasından dolayı, TB hastaları toplum tarafından izole edilebilmekte ve etiketlenebilmekte, başka bir ifade ile stigmatize edilebilmektedirler. Çalışmamız tüberküloz hastalarının stigma düzeyini etkileyen faktörleri belirlemek amacı ile yapılmıştır.

YÖNTEM: Çalışmanın evrenini tüberküloz kliniğinde yatarak tedavi olmuş/ olan tüberküloz hastaları oluşturmaktadır. Çalışmanın verileri sosyo-demoğrafik bilgi formu ve Tüberkülozlu Hastalarda Stigma Ölçeği(THSÖ) (Cronbach alfa katsayısı =0.79) kullanılarak elde edilmiştir. THSÖ'den alınan en düşük puan 33, en yüksek puan ise 132 olup puan arttıkça damgalama düzeyide artmaktadır. Veriler SPSS'te frekans, ortalama, t testi, ve varyans analizi yapılarak elde edilmiştir.

BULGULAR: Çalışmaya katılanların yaş ortalamaları 39.5±14.9(min:19, Max.72)'tir.Katılımcıların %61.2'si (30 kişi) erkek, %44.9'u (26 kişi) ilköğretim, %32.7'si(16 kişi) ortaöğretim mezunu %71.4'ü(35 kişi) evli, ve %73.5'inin (36 kişi) sosyal güvencesi bulunmaktadır. Çalışmaya alınan 49 kişiden %51.1'nin(27 kişi) çalışan olduğu, aileye giren toplam gelirin 1000-1500TL düzeyinde, %61.2'sinin (30 kişi) ilde yaşadığı bilinmektedir. Hastaların %85.7'si(42 kişi) yeni vaka olup,%14.3'ünün ailesinde tüberküloz hastalığı mevcuttur.Hastaların %69.39'u tüberküloz olduğunu bir başkası ile paylaşırken,%30.61'i tüberküloz olduğunu gizlemiştir. Sigara içimi sorgulandığında %40.8'i (20 kişi) sigara içtiğini, %46.9' u içmediğini ve %12.2'si ise hastalıktan dolayı sigarayı bıraktığını bildirmiştir. Çalışmada ölçeğin genelinden alınan toplam puan ortalaması 82.5±12.87 olup, ölçeğin alt boyutlarından aldıkları en yüksek puan ortalaması ''Hissedilen Stigma'' ort=33.55±4.35,''İçselleştirilmiş Stigma''ort.=18.93 ±3.05, ''Kendini Algılama '' ort.=16.40±3.03 ve ''Aile-Arkadaş İlişkisi'' boyutundan ise ort.=13.65±2.44 puan elde edilmiştir. Evli ve dul olanların THSÖ'nin tüm boyut ortalamalarının bekar olanlara göre yüksek olduğu tespit edilmiş ve stigma düzeyini etkilediği saptanmıştır ($p< 0.05$). İşsiz olanların; THSÖ'nin genelinden aldıkları ortalama puan, diğer meslek mensuplarının aldığı stigma puanından anlamlı derecede yüksek bulunmuştur ($p< 0.05$). Eğitim durumlarında okur-yazar olmayanların THSÖ'nin ''İçselleştirilmiş Stigma'' ve ''Aile- Arkadaş İlişkileri'' alt boyutundan aldıkları puan ortalaması yüksek olup eğitim arttıkça ölçekten alınan puanın düştüğü saptanmış ve istatistiksel olarak anlamlı bulunmuştur ($p< 0.05$).

SONUÇ: Çalışmanın sonucunda elde edilen bilgilere göre tüberküloz hastaları damgalama ile karşı karşıya kalabilmektedir. Tüberkülozda damğalama nedeninin başında bulaşıcı olması gelmektedir.Bu konuda sağlık çalışanlarının,hasta ve yakınlarının tüberküloza ilişkin bilgi ve gereksinimlerinin hizmetiçi eğitimlerle, toplumdaki diğer bireyleri ise basın -yayın organlarının kullanarak bilgilendirilmeleri ile bilinçlenme sağlanabilir diye düşünmekteyiz.

Anahtar Kelimeler: tüberküloz, stigma, stigma ölçeği

SS-105
DİYALİZE GİREN HASTALARIN TST DEĞERLERİ İLE PTH SEVİYELERİ ARASINDAKİ İLİŞKİ, ÇOK MERKEZLİ ÇALIŞMA

Sami Deniz[1], Yusuf Aydemir[2], Aysun Şengül[3], Jülide Çeldir Emre[4], Mehmet Tanrisev[5], Mustafa Hikmet Özhan[6]

[1]İzmir Dr Suat Seren Göğüs Hastalıkları ve Cerrahisi Eğitim ve Arştırma Hastanesi, İzmir
[2]Sakarya Üniversitesi, Sakarya
[3]Kocaeli Derince Eğitim ve Araştırma Hastanesi, Kocaeli
[4]Turgutlu Devlet Hastanesi, Manisa
[5]Tepecik Eğitim ve Araştırma Hastanesi; İzmir
[6]Ege Üniversitesi, İzmir

GİRİŞ: PTH immun sistemi etkilemekte ancak dializ tedavisi alan hastalardaki immun fonksiyonlardaki, etkilenme multifaktöriyeldir.

AMAÇ: PTH'nun TST'e ve indirek olarak hücresel immuniteye olan etkisini araştırmayı amaçladık. METOD: Altı ayrı devlet hastanesinde hemodiyaliz uygulanan kronik böbrek yetmezliği olan 371 hasta üzerinde çalışıldı. SONUÇLAR: Tüm hastalara Tüberkülin skin test (TST) yapıldı. Tüberküloz aşı skar sayıları, dosyadan diyalize girme süreleri, C-Reactive Protein (CRP) (mg/dl), PTH (pg/dl), Albumin (gr/dl), kalsiyum (mg/dl), fosfor (mg/dl) değerleri, lenfosit sayıları, Vitamin D tedavisi alıp almadıkları, body-mass index (BMI) ve fat-free mass (FFM) değerleri bakılarak kaydedildi.

BULGULAR: Ortalama yaş 60±15.8 idi. TST'i etkileyen faktörleri değerlendirmek için logistik regresyon analizi uygulandı. Analizin son aşamasında cinsiyet (p=0,084), aktif D vitamini alıp almaması ve PTH düzeyleri kaldı ve son 2'si istatistiki olarak anlamlı sonuçlandı (sırasıyla; p=0,0001, 0,048).

SONUÇ: PTH, immun sistemi özellikle hücresel immuniteyi baskıladığı sonucuna varılmıştır.

Anahtar Kelimeler: Parathormon, Diyaliz, İmmun sistem

SS-106
PLEVRAL EFÜZYONLU 544 HASTANIN ANALİZİ: KLİNİK ÇALIŞMA

Akın Eraslan Balcı, Muharrem Çakmak, Suna Polatoğlu, Siyami Aydın

Fırat Üniversitesi Tıp Fakültesi Göğüs Cerrahi Anabilim Dalı, Elazığ,Türkiye

AMAÇ: Plevral efüzyon, benign ve malign hastalıklar nedeniyle plevral aralıkta sıvı toplanmasıdır. Tedavisi, etiyolojinin ortadan kaldırılması, pleurocan/tüp torakostomi (± plöredezis), kronik drenaj, vats/torakotomi + dekortikasyondur. Çalışmamızda, farklı nedenlerle oluşan ve çeşitli yöntemlerle tedavi edilen plevral efüzyonlu hastaların sonuçlarını paylaşmayı amaçladık.

YÖNTEM: 2010 - 2016 tarihleri arasında plevral efüzyon nedeniyle tedavi edilen 544 hastanın dosyaları retrospektif incelendi. Hastaların yaşları, cinsiyetleri, hastalığın lokalizasyonu, sıvı özelliği, altta yatan hastalıkları, uygulanan cerrahi yöntemler tespit edildi. Sonuçlar analiz edildi.

BULGULAR: Hastaların yaş ortlaması 59.05 ± 17.17 idi. 310'u (%57) erkek, 234'ü (%43) kadındı. Hastalık, 329 (%60) hastada sağ, 215'inde (%40) sol yerleşimli idi. Plevral efüzyonların % 5'i malign (MPE) (n: 28), % 8'i paramalign (PMPE) (n: 41), % 87'si (n: 475) benign plevral efüzyon idi. MPE'lerin, 7'si malign mezotelyoma, 6'sı akciğer, 4'ü meme ca, 2'si over ca, 1'i cilt, 1'i endometrium, 1'i mide, 1'i özofagus, 1'i pankreas, 1'i rektum kanseri, 1'i lösemi, 1'i kondrosarkom, 1'i ise mezenkimal tümör idi. BPE'ların, 91'i konjestif kalp yetmezliği (KKY), 71'i parapnömonik efüzyon (PPE), 48'i ampiyem, 46'sı tüberküloz plörezi (TBC), 21'i siroz, 1'i yanık, 1'i serebrovasküler infarkt idi. 195'i ise tanı konulamayan hastalardı. Sıvıların 165'i eksuda, 379'u transudaydı. Hastaların 377'sine pleurocan kateter, 120'sine tüp torakostomi, 37'sine VATS, 10'una torakotomi yapıldığı görüldü. KKY ve tanı konulamayan grupta erkek cinsiyet, KKY, PPE ve tanı konulamayan grupta sağ yerleşim, MPE, PMPE, ampiyem ve TBC'de eksuda vasfında sıvı hakimiyeti, KKY, PPE, siroz ve tanı konulamayan grupta transuda vasfında sıvı hakimiyeti anlamlı bulundu ($p < 0.05$). Tedavi yöntemleri değerlendirildiğinde ampiyem dışı plevral sıvı tedavisinde torakostomi/pluerocan ile drenajın, torakotomi/VATS tedavisine üstün olduğu ve olumlu sonuç alındığı tespit edildi ($p < 0.05$).

SONUÇ: En sık plevral efüzyon nedenleri KKY ve PPE dur. MPE'lerin en sık nedeni malign mezotelyoma ve akciğer kanseridir. Plevral efüzyonlarda öncelikli tedavi yöntemi torakostomi ya da pleurocan ile drenajdır.

Anahtar Kelimeler: Plevral Efüzyon, Torakostomi, Torakotomi, VATS

Tablo 2: Hastalara uygulanan tedavi yöntemlerinin dağılımı

Hastalık	Torakostomi/pleurocan	Torakotomi/VATS	P value
Mpe (n: 28)	27	-/1	0.0001
Pmpe(n: 41)	40	-/1	0.0001
Kky (n: 91)	88	-/3	0.0001
Ppe (n: 71)	57	1/13	0.0001
Ampiyem (n: 48)	25	9/14	0.8384
Tbc (n: 46)	42	-/4	0.0001
Siroz (n: 21)	21	-/-	0.0001
Yanık (n: 1)	1	-/-	1.0000
Svo (n: 1)	1	-/-	1.0000
Nec. fasiitis (n: 1)	1	-/-	1.0000
Tanı ? (n: 195)	194	-/1	0.0001
TOPLAM	497	47	0.0001

Mpe: Malign plevral efüzyon, Pmpe: Paramalign plevral efüzyon, Kky: Konjestif kalp yetmezliği, Ppe: Parapnömonik efüzyon, Tbc: Tüberküloz, Svo: Serebrovasküler hastalık, Nec. Fasiitis: Nekrotizan fasiitis.

Tablo1: Hastaların demografik dağılımı

Hastalık	E	K	P	Sağ	Sol	P	Trans	Eks	P
Mpe (n: 28)	16	12	0.4230	17	11	0.1810	-	28	0.0001
Pmpe(n: 41)	20	21	1.0000	23	18	0.3771	-	41	0.0001
Kky (n: 91)	57	34	0.0011	56	35	0.0029	89	2	0.0001
Ppe (n: 71)	37	34	0.7373	45	26	0.0024	71	-	0.0001
Ampiyem (n: 48)	29	19	0.0656	24	24	1.0000	-	48	0.0001
Tbc (n: 46)	24	22	0.8350	28	18	0.0600	-	46	0.0001
Siroz (n: 21)	12	9	0.5377	13	8	0.2167	21	-	0.0001
Yanık (n: 1)	1	-	1.0000	1	-	1.0000	1	-	1.0000
Svo (n: 1)	1	-	1.0000	-	1	1.0000	1	-	1.0000
Nec. fasiitis (n: 1)	-	1	1.0000	-	1	1.0000	1	-	1.0000
Tanı ? (n: 195)	113	82	0.0023	122	73	0.0001	195	-	0.0001
Toplam (n: 544)	310	234	0.0001	329	215	0.0001	379	165	0.0001

Mpe: Malign plevral efüzyon, Pmpe: Paramalign plevral efüzyon, Kky: Konjestif kalp yetmezliği, Ppe: Parapnömonik efüzyon, Tbc: Tüberküloz, Svo: Serebrovasküler hastalık, Nec. Fasiitis: Nekrotizan fasiitis.

SS-107
101 ÇEŞİT YABANCI CİSİM

Menduh Oruç, Ali Bırak, Burak Gül, Serdar Onat, Fatih Meteroglu, Refik Ülkü

Dicle Üniversitesi, Tıp Fakültesi, Göğüs Cerrahi Ana Bilim Dalı, Diyarbakır

GİRİŞ: Özofagial yabancı cisimler ve bronş yabancı cisim aspirasyonları özellikle çocukluk çağında yaşamı riske sokan ciddi acillerdendir(1).Bronş yabancı cisim aspirasyonları özofagus yabancı cisimleriyle kıyaslandığında çocuklarda ani ölüme yol açabilen, fark edilmediğinde yıllarca kalarak daha sonra ciddi problemlere neden olur(2,3). Amacımız özofagus ve bronş yabancı cisimlerin özelikle çocuklarda daima bir risk oluşturduğunu vurgulamaktır.

METARYAL VE METOD: 2000-2016 yılları arasında hastanemize özofagus ve bronş yabancı cisim nedeni ile başvuran 2393 hastanın kayıtları retrospektif olarak incelendi. Hastaların bronş yabancı cisim aspirasyonu(BYC), özofagus yabancı cisim(ÖYC) şeklinde iki grup şeklinde incelendi. Tüm bunların yaş, cinsiyet, hastanede kalış süreleri, klinik özelliklerine göre incelendi. Hastaların tümü acil servise başvurdular. Tanıda öncelikli olarak akciğer grafisi çekildi. Bronş yabancı cisim aspirasyonlarında akciğer grafisinde havalanma artışı ve klinik semptom ile ebeveynlerinden alınan anamnez tanıda yardımcı oldu.Yaş ortalamaları 3,1 (03-13) olup bu hastaların 1019(%42,5) 'u bronş yabancı cisim aspirasyonu geriye kalan özofagus yabancı cisim olarak değerlendirildi. BYC semptomları nefes darlığı(%69), hırıltı(%57), öksürük(%35), siyanoz(%2),interkostal çekilme(%2) şeklinde olarak görüldü. BYC'li hastalar genel durumlarına göre acil müdahale yapıldı. Bu hastalardan 8 tanesi entübeli şeklinde geldi, 21(%2) hastanın interkostal çekilmesi ve substernal çekilme şeklinde acile geldiler. BYC düşündüğümüz hastalara rijit bronkoskopi yapıldı, 81(%7,94) hastada bronş yabancı cisim tespit edilmedi(Tablo). Rijit bronkoskopi ile çıkarılamayan yabancı cisimler (ters girmiş kalem kapağı, taş parçası) torakotomi yapılarak çıkarıldı. Bronş yabancı cisimlerin yaş ortalaması 2,8 olarak tespit edildi. Hastanede kalış süreleri 1,3 gün olarak incelendi. ÖYC ler semptomları yutma güçlüğü(%80), boğaz ağrısı(%58), salyalarının akması(%53), huzursuzluk (%29) gibi idi. ÖYC tümüne servikal ve iki yönlü akciğer grafisi çekildi. Bu hastaların 924(%67,2) özofagusun darlıklarında metal para çıkarıldı. ÖYC 36(%2,62)de alkalin piller çıkarıldı. Geriye kalan ÖYC ler çengelli iğne, toplu iğne, mandal metali, oyuncak çeşitleri, değişik metal veya plastik yabancı cisimler çıkarıldı. ÖYC 997('%72,5) u birinci darlıkta iken 220(%16) ikinci anatomik darlıkta idi. Bu hastaların 124(% 9,2)'de yabancı cisim mideye inmişti. Bunun için ek bir işlem yapılmadı. ÖYC'lerin tümü genel anestezi altında işlem yapıldı. Birinci darlıktakiler Magil pensi ile çıkarılırken çıkarılamayan tüm hastalara rijit özofaguskopi ile yabancı cisim çıkarıldı.

TARTIŞMA: Üç yaşIndaki çocukların bir objeyi eliyle tutup onu yutma riski diğerlerine göre fazladır.

Anahtar Kelimeler: Özofagus,Bronş, Yabancı Cisim

RESİM 1

Çıkartılmış bazı yabancı cisimler

resim 2

özofagus yabancı cisim

Tablo

% yüzde	NEFES DARLIĞI	HIRILTI	YUTMA GÜÇLÜĞ	SİYANOZ	İNTERKOSTAL ÇEKİLME	ÖKSÜRÜK	BOĞAZ AĞRISI	HUZURSUZLUK
ÖYC	7	3	80	2	-	7	58	29
BYC	69	57	2	2	9,2	35	-	39

ÖYC VE BYC İin semptomlarının yüzde olarak verilmesi

SS-108
GENİŞLETİLMİŞ (EKSTENDED) PNÖMONEKTOMİ: TEK MERKEZ OLGU SERİSİ

Mertol Gökçe[1], Özkan Saydam[2], Volkan Hancı[3], Serhan Yurtlu[3], Bülent Altınsoy[4], Figen Atalay[4], Meltem Tor[4]

[1]Bülent Ecevit Üniversitesi Tıp Fakültesi, Göğüs Cerrahisi AD, Zonguldak
[2]Yedikule Göğüs Hastalıkları ve Göğüs Cerrahisi EAH, Göğüs Cerrahisi Kliniği, İstanbul
[3]Dokuz Eylül Üniversitesi Tıp Fakültesi Anesteziyoloji ve Reanimasyon AD, Zonguldak
[4]Bülent Ecevit Üniversitesi Tıp Fakültesi Göğüs Hastalıkları AD, Zonguldak

AMAÇ: Bu çalışmanın amacı, lokal ileri küçük hücreli dışı akciğer kanseri (KHDAK) nedeniyle genişletilmiş (ekstended) pnömonektomi uyguladığımız olgularımızı retrospektif olarak analiz etmektir.

GEREÇ YÖNTEM: Kliniğimizde Ekim 2007 - Şubat 2012 tarihleri arasında lokal ileri evre KHDAK olan 19 olguya genişletilmiş pnömonektomi yapıldı. Olgular yaş ve cinsiyet, operasyon tipi, eşlik eden hastalık, histopatolojik tanı ve patolojik evre, postoperatif komplikasyon, hastanede kalış süresi, mortalite, nüks, metastaz ve sağkalım açısından incelendi. Olgular 18 (%94.73) erkek, 1 (%5.26) kadın toplam 19 hastadan oluşuyordu ve ortalama yaş: 62.9 (48-80) idi. Lezyonların 10 (%52.63)' u sağ, 9 (%47.36)' u sol hemitoraksta yeralıyordu. Preoperatif dönemde 13 (%72) olguda ek hastalık (Tablo 1) ve bunların 5 (%28)'inde ise birden fazla ek hastalık eşlik etmekteydi (Tablo 2). Mortalite ve komplikasyon oranlarını tahmin etmek için Charlson's comorbidity index'i (CCI) ve yaş ilişkili Charlson's comorbidity index'i (ARCCI) kullandık.

BULGULAR: Olguların operasyon tipleri ve dağılımları incelendiğinde, 12 (%61.1) İntraperikardiyal pnömonektomi, 4 (%22.2) Parsiyel Atrium rezeksiyonu ve Pnömonektomi, 2 (%11.1) sleeve pnömektomi, 1 (%5.6) sleeve pnömektomi ve vena kava süperior parsiyel rezeksiyonu şeklindeydi. Postoperatif dönemde 4 (%21.05) olguda majör komplikasyon gelişti ve 1 olgu postoperatif 5. günde akut böbrek yetmezliğine bağlı kaybedildi. Yaş ile postoperatif komplikasyon arasında istatiksel olarak anlamlı fark bulunamadı ancak klinik olarak pozitif yönde korelasyon olduğu belirlendi (p=0.07). Olguların ortalama hastane yatış süresi 9,63 (5-15) gündü. Postoperatif dönemde olguların 15'ine (%83.33) adjuvan tedavi uygulandı. Ortalama takip süresi 45,57 (1-99) ay olarak hesaplandı. Takip sırasında 19 olgunun 11'i (~ %58) eksitus oldu ve yaklaşık olarak 5 yıllık sağkalım oranı %42 bulundu.

SONUÇ: Lokal ileri KHDAK tedavisinde seçilmiş hastalarda genişletilmiş pnömonektomilerin sağkalıma olumlu etkisi bulunmaktadır. Bu rezeksiyonlar için mortalite ve morbiditeyi belirleyen en önemli klinik faktör ileri yaş (70<)'tır.

Anahtar Kelimeler: Küçük hücreli dışı akciğer kanseri, Genişletilmiş (extended) pnömonektomi, komplikasyon, sağkalım

Tablo 1

operasyon tipi	sağ	sol
İntraperikardiyal pnömonektomi (%61.1)	5	7
Parsiyel Atrium rezeksiyonu, Pnömonektomi (%22.2)	2	2
Trakeal Sleeve Pnömonektomi (%11.1)	2	
Trakeal Sleeve Pnömonektomi, VKS parsiyel rezeksiyon (%5.6)	1	

operasyon tipleri ve dağılımları

SS-109
ERKEN EVRE AKCİĞER KANSERİNDE SİGARA VE NÜKS İLİŞKİSİ

Yelda Başbuğ Tezel[1], Mustafa Akyıl[2], Çağatay Tezel[2], Fatma Tokgöz Akyıl[3], Serdar Evman[2], Deniz Gürer[2], Volkan Baysungur[2], İrfan Yalçınkaya[2]

[1]Haydarpaşa Numune Eğitim Araştırma Hastanesi, Göğüs Hastalıkları Kliniği, İstanbul
[2]Süreyyapaşa Göğüs Hastalıkları ve Göğüs Cerrahisi Eğitim Araştırma Hastanesi, Göğüs Cerrahisi Kliniği, İstanbul
[3]Süreyyapaşa Göğüs Hastalıkları ve Göğüs Cerrahisi Eğitim Araştırma Hastanesi, Göğüs Hastalıkları Kliniği, İstanbul

GİRİŞ: Akciğer kanseri olgularının yaklaşık % 90'ı sigara ile ilişkilidir. Ancak ameliyat sonrası sigara içiciliğinin devam etmesi ve nüks gelişmesi üzerine ilişkin veriler azdır. Çalışmamız halen sigara içicisi olup akciğer kanseri tanısı konulduktan sonra cerrahi uygulanan hastalarda rezeksiyonun sigara bıraktırmadaki rolünü araştırmak ve sigarayı bırakan ve bırakmayan grup arasında nüks oranlarını karşılaştırmaktır.

YÖNTEM: Kliniğimizde Ocak 2012 ve Mayıs 2013 tarihleri arasında Küçük hücreli dışı akciğer kanseri tanısı ile opere edilen erken evre (Evre 1) 112 hastanın kayıtları geriye dönük incelendi. Hastaların yaşı, cinsiyeti, patolojik tanısı, preoperatif sigara içme alışkanlıkları kaydedildi. Hastaların takiplerinde nüks veya metastaz gelişme durumları araştırıldı. Tüm hastalara ulaşılarak postoperatif sigara içme alışkanlıkları sorgulandı.

BULGULAR: Hastaların 95'i erkek, 17'si kadın olup yaş ortalaması 61±9 (31-82) idi. Preoperatif olarak 59 hastanın skuamoz hücreli karsinom ve 53 hastanın adenokarsinom tanısı vardı. 112 hastanın 78'i preoperatif smoker, 18'i ex-smoker ve 16'sı hiç sigara içmemişti. Smoker hastaların ortalama 45±20 paket/yıl (10-120) sigara içiciliği vardı. Tüm hastalara anatomik akciğer rezeksiyonu yapıldı. Patolojik olarak 54 hasta Evre 1A ve 58 hasta Evre 1B olarak evrelendi. Hastaların ortalama 41±11 ay (2-51 ay) takip süresinde preoperatif sigara içen 78 hastadan 64'ünün (% 82.1) sigarayı bıraktığı, 14'ünün (% 17.9) sigara içmeye devam ettiği gözlendi. Tüm hastalar içinde ise posteparatif dönemde 96 hastanın sigara içmediği ve 15 hastanın sigara içtiği gözlendi. Takip süresinde 13 hastada mortalite gözlenirken, 12 hastada lokorejyonel nüks veya uzak metastaz gelişti (Tablo 1). Yaş, cinsiyet, tanı, patolojik evre, paket/yıl sigara içiciliği ve preoperatif sigara içme durumuna göre, takip süresinde lokorejyonel nüks veya uzak metastaz gelişme oranı istatistiksel olarak anlamlı bulunmadı. Preoperatif sigara içen hastalardan, postoperatif dönemde sigara içmeye devam edenlerde lokorejyonel nüks veya uzak metastaz görülme oranı anlamlı olarak artmaktaydı (P = 0.013). Tüm hastalar içinde postoperatif dönemde sigara içenler ve sigara içmeyenler karşılaştırıldığında, sigara içenlerde de lokorejyonel nüks veya uzak metastaz görülme oranı anlamlı olarak artmaktaydı (P = 0.006).

SONUÇ: Hastaların akciğer kanseri sonrası sigarayı bıraktıkları veya bırakacakları düşüncesi doğru değildir. Postoperatif dönemde sigara içmeye devam edilmesi nüks ve metastaz ihtimalini önemli oranda arttırmaktadır. Hastalara preoperatif dönemde sigarayı bırakması teşvik edilmeli ayrıca bu grup hastalar da sigara bırakma polikliniğine yönlendirilmelidir.

Anahtar Kelimeler: erken evre akciğer kanseri, metastaz, nüks, sigara

Tablo 1

	n	%
Cinsiyet		
-Erkek	95	84.8
-Kadın	17	15.1
Ek hastalık		
-Var	34	30.3
-Yok	78	69.6
Evre		
-1A	54	48.2
-1B	58	51.7
Patoloji		
-Adenokarsinom	53	47.3
-Skuamoz hücreli karsinom	59	52.6
Preoperatif sigara durumu		
-Halen içen	78	69.6
-Bırakan	18	16.1
-Hiç içmeyen	16	14.2
Preoperatif sigara içen hastanın postoperatif durumu		
-Halen içen	14	17.9
-Bırakan	64	82.1
Takiplerde nüks-metastaz		
-Var	12	10.7
-Yok	100	89.2
Yaşam durumu		
-Yaşıyor	99	88.3
-Ölen	13	11.6

Hastaların (n=112) demografik ve klinik özellikleri

SS-110

MARAŞ OTU KULLANANLARDA SERUM GAMA GLUTAMİL TRANSFERAZ VE KAROTİS ARTER İNTİMA MEDİA KALINLIĞI ARASINDAKİ İLİŞKİ

Fulsen Bozkuş[1], Nursel Dikmen[2], Hatice Kayım[3], Ahmet Köylü[4]

[1]Kahramanmaraş Sütçü İmam Üniversitesi,Göğüs Hastalıkları AD,Kahramanmaraş
[2]Necip Fazıl Şehir Devlet Hastanesi,Göğüs Hastalıkları,Kahramanmaraş
[3]Tarsus Devlet Hastanesi,Göğüs Hastalıkları,Mersin
[4]Pazarcık Devlet Hastanesi,Radyoloji,Kahramanmaraş

Bu çalışmada, Maraş otu kullanıcılarında ve sigara içenlerde, aterosklerozun erken bir göstergesi olan karotis arter intima media kalınlığı (KİMK) ve oksidatif hasarın bir belirteci olan serum gama glutamil transferaz (GGT) düzeyini değerlendirmeyi amaçladık. Maraş otu kullanan ancak sigara içmeyen 27 erkek olgu, sadece sigara kullanan 32 erkek olgu, sigara ya da Maraş otu kullanmayan 30 erkek olgu ise kontrol grubu olarak çalışmaya alındı. Olguların serum GGT ve lipid düzeyleri çalışıldı. Dopler ultrasonografi ile KİMK ölçüldü. Karotis arter İMK ortalamaları sırasıyla Maraş otu grubunda 0.79±0.09 mm, sigara grubunda 0.74±0.08 mm; kontrol grubunda ise 0.55±0.08 mm olarak bulundu ve bu fark istatistiksel olarak anlamlıydı. (p<0,01). Total kolesterol, LDL kolesterol, trigliserid ve GGT düzeyleri Maraş otu ve sigara kullanıcılarında koTnrol grubuna göre anlamlı olarak daha yüksek bulundu (p<0.001). HDL-kolesterol düzeyi ise Maraş otu ve sigara içenlerde kontrol grubuna göre anlamlı olarak daha düşük bulundu (p<0.001). Çalışmamızın sonuçları, Maraş otunun birçok kronik hastalığın patogenezinde yer alan oksidatif stres artışında sigara kadar etkili olduğunu, karotis IMK düzeyinin, Maraş otu ve sigara kullananlarda, kardiyovasküler komplikasyonlarını tespit etmek için kullanılabilecek invazif olmayan bir inceleme yöntemi olması açısından önemli olduğunu düşündürmektedir.

Anahtar Kelimeler: Maraş otu, Karotis arter intima mediya kalınlığı, Gama glutamil transferaz

Karotis İntime Media Kalınlığı ve GGT Korelasyonu

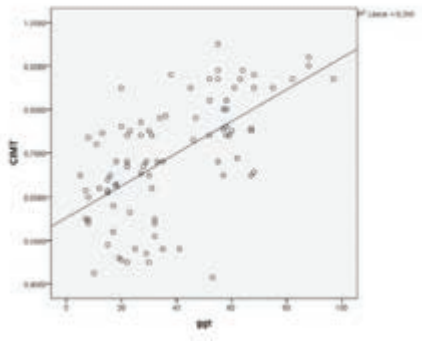

Çalışma Grubunun Genel Özellikleri

	Maraş Otu (n=27)	Sigara (n=32)	Kontrol (n=30)	p
Yaş	51,1±10,4	48,8±9,3	47,1±11	NS
VKİ	27,7±4	26,3±4,1	27,3±4,9	NS
Tütün kullanım süresi	10,8±2,1	15±6,5	0	
Sistolik Kan Basıncı	135,7±12,7*	128,1±10,9	117,1±7,6	0,001
Diyastolik Kan Basıncı	78±20,6	79,6±8,3	75±6,8	0,03
GGT	52,4±21,1	42,6±20,5	20,3±11,3	0,001
T Kolesterol	210,5±26,1	208,4±19,2	185,6±9,2	0,001
Trigliserid	194,5±74,6	170,8±47,5	144,3±43	
HDLKolesterol	36,9±6,9	38,2±3,9	48±8,3	0,001
LDL Kolesterol	139,6±25,6	133,7±27,9	106,7±12	0,001
KIMK	0,79±0,09	0,74±0,08	0,55±0,08	0,001

SS-111
KRONİK BÖBREK YETMEZLİĞİ OLAN HASTALARDA SİGARA İÇİMİNİN PERİFERİK KANDAKİ LENFOSİT ALT GRUPLARINA ETKİSİ

Özlem Düvenci Birben[1], Şule Akçay[1], Siren Sezer[2], Şale Şirvan[3], Mehmet Haberal[4]

[1]Başkent Üniveristesi, Göğüs Hastalıkları Ana Bilim Dalı, Ankara
[2]Başkent Üniveristesi, Nefroloji Bilim Dalı, Ankara
[3]Başkent Üniveristesi, İmmünoloji Bilim Dalı, Ankara
[4]Başkent Üniveristesi, Transplantasyon, Ankara

Enfeksiyonlara karşı savunmayı sağlayan hücre, doku ve moleküllerin toplamına immün sistem adı verilir. Günümüzde sigara içiminin immün sistemi baskıladığına ilişkin yeterli kanıt bulunmaktadır. Kronik böbrek yetmezliği (KBY) hastalığının da immün sistemi etkilediği bilinmektedir. Ancak KBY ve sigara içiminin birlikte immün sistem üzerine olan etkisinin araştırıldığı çalışmalar kısıtlı sayıdadır. Çalışmamızda, KBY'li hastalarda azalmış olan immün yanıtın, sigara içiminden olumsuz etkilenip etkilenmediğini araştırmayı hedefledik. Bu çalışmada, sigara içen ve içmeyen KBY'li hasta gruplarını periferik kan lenfosit alt grupları yönünden karşılaştırdık. Sigara bağımlısı olan hastalara ayrıca Fagerström Nikotin Bağımlılık Testi uygulanarak bağımlılık düzeyi ile lenfosit alt grupları sayısının korelasyonunun değerlendirilmesini amaçladık. Çalışmamız; KBY nedeni ile takipli 126 hastadan oluşuyordu. Hastalar sigara içme durumlarına göre sigara içen ve içmeyen olarak 2 gruba ayrıldı. Sigara içen 53 hastanın yaş ortalaması 53.2±1.5 yıl, sigara içmeyen 73 hastanın ise yaş ortalaması 59.2±2.2 yıl olarak hesaplandı. Sigara içen grubun sigara içme süresi ortalama 30.7±2.7 paket-yıldı. Çalışmamızın sonucunda, sigara içen grupta içmeyen gruba göre CD16-56 (NK hücreleri) ve % lenfosit oranı anlamlı olarak düşük saptandı ($p<0.05$). Çalışmaya dahil edilen 126 hastanın lenfosit alt grup paneli paket-yıl ile karşılaştırıldığında, sigara içilen süre arttığında CD16-56 oranının daha da düştüğü gözlendi. Sonuç olarak çalışmamızda sigara içiminin, sağlıklı içicilerde olduğu gibi, KBY grubunda da lenfosit alt grupları ile ölçülen immüniteyi baskıladığı gösterildi. Bu veriler göz önüne alındığında mortalite ve morbiditenin en önemli nedeni enfeksiyon hastalıkları olan KBY'li hastalar, sigara kullanımı açısından mutlaka sorgulanmalı, sigara kullanan hastalar sigara bırakma polikliniğine yönlendirilmelidir. Toplam 126 KBY hastasının incelenmesi yönüyle nispeten geniş bir seri olan çalışmamızın, konuyla ilgili mevcut literatüre önemli katkı sağlayacağı görüşündeyiz. Sigara içimi ve KBY' nin birlikte immün sistem üzerindeki kümülatif etkilerinin bilinmesiyle, gelecekte yeni tedavi yaklaşımlarını belirlemede önemli gelişmeler sağlanabileceği görüşündeyiz.

Anahtar Kelimeler: Sigara, Lenfosit alt grupları, İmmün sistem

SS-112
MONO AMİN OKSİDAZ A VE B GENLERİNİN NİKOTİN BAĞIMLILIĞINDA ROLÜ VAR MIDIR?

Ülgen Sever[1], Mehmet Atilla Uysal[2], Sacide Pehlivan[1], Yedikule Sigara Bırakma Polikliniği Çalışma Grubu[2]

[1]Tıbbi Biyoloji Anabilim Dalı, İstanbul Üniversitesi, İstanbul Tıp Fakültesi, İstanbul, Türkiye
[2]Yedikule Göğüs Hastalıkları ve Göğüs Cerrahisi Eğitim ve Araştırma Hastanesi, İstanbul, Türkiye

GİRİŞ: Sinaptik aralıktaki dopamin ve serotonin düzeylerinin bağımlılığa yatkınlıkla ilişkili olabileceği bildirilmiştir. Mono Amin Oksidaz A ve B (MAOA ve MAOB) sinaptik aralıktaki dopamin ve serotonin seviyelerinin düzenlenmesinde rol alan önemli proteinlerdendir. Çalışmamızda bu proteinleri kodlayan ve X krozomu üzerinde bulunan MAOA ile MAOB genlerine ait fonksiyonel varyantlarının sigara bağımlısı (SB) ve sigara içmeyen (Sİ) bireylerde karşılaştırılması ve de klinik parametrelerle karşılaştırılması amaçlanmıştır.

GEREÇLER ve YÖNTEM: Araştırmada, SB 161 [74 kadın (%45,96) ve 87 erkek(%54,04)] birey ve Sİ 113 [62 kadın (%54,87) ve 51 erkek (%45,13)] bireyin periferal kan örneğinden DNA izolasyonu gerçekleştirildi. MAOA/uVNTR PCR, MAOB/A644G varyantları ise PCR-RFLP yöntemi kullanılarak incelendi. Ürün analizleri agaroz jel elektroforezi ile gerçekleştirildi.

BULGULAR ve TARTIŞMA: MAOB/A644G genotip/allel frekansları açısından gruplar (hem kadın hem erkek ayrı ayrı) karşılaştırıldığında istatistiksel olarak anlamlı fark saptanmaz iken, MAOA geninde SB grupta 4R varyantı erkeklerde [N=58 (%36,7)], Sİ gruba göre anlamlı seviyede yüksek gözlenirken, 3,5R varyanının [N=26 (%16,5)] anlamlı derecede azaldığı saptanmıştır (p:0.0008 ve 0.025 sırasıyla). MAOA 3,5R [N=25 (%16,6)] ve 4R [N=56 (%37,1)] varyantlarını taşıyan erkeklerin günde içtikleri sigara miktarı 3,5R/4R [N=28 (%18,5)] heterozigot varyantlarına sahip kadınlara göre (heterozigot avantajı) anlamlı derecede yüksek bulundu (p:0,002 ve p:0,030). MAOB'de G [N=37 (%24,0)] varyantını taşıyan erkeklerin günde içtikleri sigara miktarı A/G [N=33 (%21,4)] heterozigot kadınlara göre (heterozigot avantajı) anlamlı derecede yüksek bulundu (p:0,031). MAOA varyantları sigaraya başlama yaşı açısından karşılaştırıldığında 3,5R [N=25 (%16,4)] ve 4R [N=56 (%36,8)] varyantlarını taşıyan erkeklerin 3,5R/4R [N=28 (%18,4)] varyantlarına sahip kadınlardan daha erken yaşta sigaraya başladıkları tespit edildi (p:0,015 ve p:0,011). MAOB varyantları sigaraya başlama yaşı açısından karşılaştırıldığında ise A [N=47 (%30,3)] ve G [N=37 (%23,9)] varyantlarını taşıyan erkeklerin, A/G [N=34 (%21,9)] varyantlarına sahip kadınlardan daha erken yaşta sigaraya başladıkları saptandı (p:0,023 ve p:0,032).

SONUÇ: Erkeklerde MAOA gen varyantı 3.5R'nin nitokin bağımlılığına karşı koruyucu etkisi olabileceği, 4R varyantındaki artışın bağımlılığa yatkınlıkta rolü olabileceği gösterilmiştir. MAOB G varyantı ise sigaraya erken başlama ile ilişkili idi. Hem MAOA geni 3.5R/4R hem de MAOB geni A/G heterozigot varyantlarının kadınlarda günde içilen sigara miktarı ile sigaraya başlama yaşı açısından koruyucu olarak rol alabileceği (heterozigot avantajı) gösterilmiştir.

*Araştırmamız, İstanbul Üniversitesi BAP projesi ve Yeşilay lisansüstü bursu ile desteklenmiştir.

Anahtar Kelimeler: MAOA, MAOB, Nikotin bağımlılığı

SS-113
HEMODİYALİZ HASTALARINDA SİGARA BAĞIMLILIĞININ HEMODİYALİZ YETERLİLİĞİ ÜZERİNE ETKİSİ

Serpil Çolak[1], Gürkan Yurteri[2]

[1]İstanbul Medipol Üniversitesi
[2]istanbul Özel Rentek Diyaliz Merkezi

GİRİŞ: Sigara bağımlılığının kronik akciğer hastalıklarında olumsuz etkileri olduğu bilinmektedir. Çoklu sistem tutulumlarına sebep olan kronik böbrek yetmezliğinde sigara içme alışkanlığının en az akciğer hastalıklarındaki kadar olumsuz etkileri olabilmektedir.

AMAÇ: Araştırmanın amacı en az 3 aydır hemodiyaliz (HD) tedavisi gören, kronik böbrek yetmezliği olan olguların demografik özellikleri ve sigara bağımlılık seviyesi ile diyaliz yeterliliği arasındaki ilişkinin değerlendirilmesidir.

GEREÇ-YÖNTEM: Gönüllülük esasına göre toplam 30 (9 kadın, 21 erkek) erişkin hemodiyaliz hastasının demografik özellikleri yüz yüze anket sorgulaması ve uygun ölçümlerle kayıt altına alındı. Sigara bağımlılık derecesi Fagerström Nikotin Bağımlılık Anketi (FNBA), hemodiyaliz yeterliliği hasta dosyalarında düzenli bir şekilde takip edilen kreatinin, serum üre giriş, çıkış değerleri, kuru vücut ağırlığı, hedef ultrafiltrasyon seviyesine ulaşma başarısı ve üreden temizlenen plazma miktarının göstergesi olan Kt/V katsayısı kullanılarak değerlendirildi. Fagerstrom nikotin bağımlılık anketi, nikotin bağımlılık seviyesini 'çok az, az, orta, yüksek ve çok yüksek bağımlı' olarak sınıflandırmaktadır. Vücut kütle indeksi hesaplamasında olguların kuru ağırlıkları kullanıldı.

BULGULAR: Olguların 21'i (%70) erkek, 20'si (%66,7) evli, 16'sı (%53,3) ilkokul mezunudur. Olguların 15'inin (%50) sigara içtiği, sigara içenlerin büyük çoğunluğunun (%80) FNBA'ne göre" çok az" veya "az bağımlı" olduğu saptandı. Araştırmaya dahil edilen olguların hiçbirinin "yüksek" veya "çok yüksek bağımlı" olmadığı saptandı. Sigara alışkanlığı ile toplam hemodiyaliz süresi, kreatinin çıkış, serum üre giriş değerleri ile istatistiksel olarak negatif (r= -0,338, -0,364, -0,350;p≤0.05) ilişkili olduğu saptandı. Kt/V katsayısı ile pozitif yönde anlamlı (r= 0,486;p≤0.05) ilişki olduğu belirlendi. Serum üre çıkış değeri ile kuvvetli negatif (r= -0,528;p≤0,001), yaş ile pozitif kuvvetli (r= 0,581;p≤0,001) ilişki bulunmuştur.

SONUÇ: Hemodiyaliz hastalarında sigara alışkanlığının genç yaş ve hemodiyaliz replasman tedavi toplam süre uzunluğu ile ilişkilidir. Çok az veya az bağımlı olunsa dahi sigara bağımlılığı düşük Kt/V oranı, kreatinin çıkış, serum üre giriş ve çıkış değer yüksekliği ile hemodiyaliz tedavi yeterliliğini etkilemektedir. Hemodiyaliz hastalarında nikotin bağımlılık derecesinden bağımsız olarak sigara kullanımı diyaliz yeterliliğini olumsuz yönde etkilediğinden bu hasta grubunda gerekli olan dumansız yaşam bilincinin oluşturulması gerekmektedir.

Anahtar Kelimeler: Hemodiyaliz yeterliliği, Kronik böbrek yetmezliği, Sigara bağımlılığı

Demografik veriler

sex

		Frequency	Percent	Valid Percent	Cumulative Percent
Valid	erkek	21	70,0	70,0	70,0
	kadın	9	30,0	30,0	100,0
	Total	30	100,0	100,0	

medeni hal

		Frequency	Percent	Valid Percent	Cumulative Percent
Valid	evli	20	66,7	66,7	66,7
	bekar	5	16,7	16,7	83,3
	diğer	5	16,7	16,7	100,0
	Total	30	100,0	100,0	

mezuniyet

		Frequency	Percent	Valid Percent	Cumulative Percent
Valid	okur-yazar değil	3	10,0	10,0	10,0
	ilkokul	16	53,3	53,3	63,3
	orta okul	5	16,7	16,7	80,0
	lise	3	10,0	10,0	90,0
	lisans ve lisansüstü	3	10,0	10,0	100,0
	Total	30	100,0	100,0	

Olguların demografik özellikleri

Hemodiyaliz yeterlilik veri aralığı

Descriptive Statistics

	N	Minimum	Maximum	Mean	Std. Deviation
kuru ağırlık	30	52,50	99,00	70,4600	12,73834
BKİ	30	18,67	39,95	25,1800	5,03744
hd öncesi kilo	30	55,30	101,00	73,8667	13,87338
fazla sıvı	30	,50	5,80	2,4900	1,28206
hd sonrası kg	30	52,50	99,00	70,6967	12,92577
Kt/v oranı	30	1,15	1,83	1,4887	,19970
kreatinin giriş değeri	30	4,97	15,73	9,1073	2,70197
kreatinin çıkış değeri	30	1,37	6,22	3,4450	1,24476
serum üre giriş	30	65,00	190,00	133,1667	25,88847
serum üre çıkış	30	15,00	69,00	38,8667	12,19591
Valid N (listwise)	30				

Cinsiyete göre sigara içme frekansı

	Sigara içen	Sigara içmeyen
Kadın	2	7
Erkek	13	8

Fagerström nikotin bağımlılık anketi

	Frekans (n)	Yüzde (%)
0-2 çok az bağımlı	7	46,6
3-4 az bağımlı	5	33,4
5 orta bağımlı	3	20,0
6-7 yüksek bağımlı	-	-
8-10 çok yüksek bağımlı	-	-
Toplam	15	100

Olguların Fagerström nikotin bağımlılık anketine göre bağımlılık derece ve sayıları

SS-114
SİGARA BIRAKMA PROGRAMINA KATILAN GÖNÜLLÜLERDE PROGRAMA UYUMU ETKİLEYEN FAKTÖRLER NELERDİR?

Nagihan Durmuş Koçak, Ülkü Aka Aktürk

İstanbul Süreyyapaşa Göğüs Hastalıkları ve Göğüs Cerrahisi Eğitim ve Araştırma Hastanesi, Göğüs Hastalıkları

GİRİŞ-AMAÇ: Sigara içiminin neden olduğu sorunlara karşı artmış farkındalıkla birlikte, birçok ülkede tütün kontrolü programları geliştirilmiştir. Sigara bırakma destek programları da tütünle mücadelenin bir parçası olarak ülkemiz genelinde farklı merkezlerde uygulanmaktadır. Sigara bırakma başarısında önemli olacağı düşüncesiyle programa uyumu etkileyen faktörleri incelemeyi amaçladık.

METOD: Çalışma dizaynı olgu-kontrol olarak planlandı. 01 Haziran – 31 Aralık 2011 tarihleri arasında polikliniğe başvuran katılımcılar çalışmaya alındı. İlk görüşmeden sonra kontrole gelmeyen olgular "uyumsuz" olarak tanımlandı. Bir yıllık izlem sonunda sigarayı bırakmış veya nüks gelişen katılımcılar kontrol grubunu, uyumsuz olanlar ise olgu grubunu oluşturdu. Sosyo-demografik, klinik ve sigara içme davranışına yönelik parametrelere göre gruplar karşılaştırıldı. İstatistiksel anlamlılık düzeyi $p<0.05$ olarak belirlendi.

BULGULAR: Yaşları 15-76 (ortalama: 41.5±10.8) arasında değişen toplam 550 katılımcı çalışmaya alındı. Bir yılın sonunda, 282 (%51.4) vakada nüks görülürken, 133 (%24.2) olgu sigarayı bırakmıştı. Uyumsuz katılımcı oranı ise %24.6 idi. Olgu grubu (n=135) ve kontrol grubu (n=415) arasında yaş, cinsiyet, sigara içme süresi, günlük içilen sigara sayısı, başarısız bırakma girişimlerinin sayısı, geçmişte en uzun bırakma süresi, ev içi sigara maruziyeti, alkol kullanımı ve eğitim düzeyi açısından fark saptanmazken, ortalama sigaraya başlama yaşı olgu grubunda (17.3±4.7 vs 18.4±5.1) daha düşük bulundu (p=0.026). Gruplar arasında komorbidite ve solunum semptomlarının varlığı, solunum fonksiyon testi parametreleri, ortalama Beck depresyon skoru ve Fagerström nikotin bağımlılık düzeyine göre farklılık yoktu. Davranışsal-bilişsel tedavi tüm katılımcılara uygulanırken, farmakoterapi toplam 472 (%85.8) kişiye verilmişti.Programa uyumlu hastalarda farmakoterapi alma oranı %91.3 iken, uyumsuz olgularda bu oran %69.6 olup, istatistiksel olarak anlamlı bulundu (p=0.000). Vareniklin (n=204), bupropion (n=138) ve kombine tedavi (n=33) alanlarda uyum oranları açısından farklılık saptanmazken, nikotin bandı (n=97) verilenlerde uyumsuzluk anlamlı ölçüde yüksek bulundu (p=0.022).Çok değişkenli lojistik regresyon analizi ile sigaraya başlama yaşı (p=0.045, OR: 1.05, %95 CI: 0.86-0.99) ve farmakoterapi verilmesi (p=0.000, OR: 5.00, %95 CI: 2.80-8.94), uyumsuzluk üzerine etkili bağımsız değişkenler olarak belirlendi.Ayrıca sigara içme süresi ile de anlamlılığa yakın bir ilişki mevcuttu (p=0.055, OR: 1.03, %95 CI: 0.95-1.00).

SONUÇ: Sigara bırakma programlarına uyumun, bırakma başarısını arttırmada önemli yeri olduğu düşünülmektedir.Katılımcı veya destek programı ile ilgili değişkenler uyum oranını etkileyebilir. Hekim tarafından uygun görülen, kontrendike durumu olmayanlara farmakoterapi verilmesi ve sigaraya başlama yaşı düşük olanlarda takipte daha dikkatli olunması, sigara bırakma programlarına uyumu arttırabilir.

Anahtar Kelimeler: bupropion, farmakoterapi, nikotin yerine koyma tedavisi, sigara bırakma, uyum, vareniklin

SS-115
ÜCRETSİZ SİGARA BIRAKMA İLACI DAĞITIMI POLİTİKASI SİGARA BIRAKTIRMA POLİKLİNİĞİNE BAŞVURAN HASTALARDA BIRAKMA ORANLARINI ETKİLER Mİ?

Özlem Erçen Diken[1], Emre Demir[2]

[1]Hitit Üniversitesi, Göğüs Hastalıkları Ana Bilim Dalı, Çorum
[2]Hitit Üniversitesi Tıp Fakültesi, Biyoistatistik Ana Bilim Dalı, Çorum

Giriş: Son yıllarda sağlıkla ilgili artan farkındalıklarla birlikte önlenebilir hastalıklardan korunma için insanlar daha fazla arayış içindedir. Halk sağlığını tehdit eden hastalıkların altta yatan en önemli nedenlerinden olan sigarayla mücadele tüm dünyada olduğu gibi ülkemizde de çok önemli yer tutmaktadır. Ülkemizde bu kapsamda önemli adımlar atılmış ve sigara bırakma ilaçları halka ücretsiz dağıtılmaya başlanmıştır. Fakat bu durumda sigara içen hastalar bırakmaya tam kararlı olmasa da ücretsiz dağıtılan bırakma ilaçlarını kullanmak istemektedirler. Her ne kadar yayınlanan sigara bırakma kılavuzlarına göre sınırlı sayıdaki tıbbi kontrendikasyonlar dışında tüm sigarayı bırakmak isteyenlere medikal tedavi önerilebilse de sigara bırakma polikliniklerinde değerlendirme sigara bırakma başarısını arttırmaktadır. Çalışmada amacımız sigara bırakma ilacının ücretsiz dağıtıldığı dönemde hastaların bırakma oranlarını ve özelliklerini incelemekti.

Gereçler ve yöntem: Çalışmaya sigara bırakma ilacının ücretsiz dağıtıldığı 2015-2016 yılları arasında bir yıllık izlemi tamamlayan 18 yaş üstü sigara bırakma polikliniği hastalarımız alındı. Retrospektif olarak veriler incelendi ve takipsiz olan hastaların telefon görüşmesi ile kaydedilen bırakma durumları verilere kaydedildi. Bu veriler istatistiksel olarak incelenerek bırakma durumları, kullanılan tedavi ve genel özellikler elde edildi.

Bulgular: 80 hasta çalışmaya alındı. Hastaların 50'sine (%62,5) bupropion, 24 (%30)'üne vareniklin verilmiş diğerlerine medikal tedavi başlanmamıştı. Hastaların 25 (%31.3)'i sigarayı bıraktı. Hastaların bazı özellikleri tablo 1' de verilmiştir. Sigara bırakma yüzdeleri vareniklin kullanan hastalarda daha fazla iken, fark istatistiksel olarak anlamlı değildi (p= 0,053) (figür 1). Sigara bırakan ve bırakmayanlar arasında yaş ve cinsiyet açısından fark yoktu (sırayla p= 0,88, p= 0,18). Sigara bırakan ve bırakmayan hastaların özellikleri tablo 2'de verilmiştir. Tartışma Çalışmamızda, vareniklin ile bırakma oranı daha fazla iken, istatistiksel olarak bir fark saptanmamıştır. Cinsiyet ve yaş ayrımı olmadan, 18 yaş üstü hastalarda sigara bırakma tedavisinin başarısı aynıdır. Çalışmamızda başarı oranı (%31,3) Türkiye'de yapılmış bazı merkezlerdeki çalışmalarla (%37,3) benzerdir (1). Sigara bırakma polikliniğimizde gördüğümüz hastaların bırakma yüzdelerin düşük olduğu söylenebilir. Literatürde %50'lere varan oranlar bildirilmiştir. Bu durum, sigara bırakmak için kullanılan ilaçların ücretsiz dağıtımından sonraki hastalarda saptanmış olmasından dolayı ücretsiz dağıtım politikasında sigara bırakma polikliniğine başvuran hastalarda sigara bırakmayı gerçekten isteyen hastaların az olabileceğine bağlanmıştır. Bu durumu ücretli sigara bırakma tedavisi verilen hastalarla karşılaştırmalı çalışmalarda incelemek gerektiği düşüncesindeyiz. Bu hastalara ilaç tedavisi başlanmadan önce kararlılıklarını daha objektif değerlendirecek yöntemler geliştirilmelidir.

Anahtar Kelimeler: Bupropion, Sigara, Vareniklin

Figür 1: Tedaviye göre başarı oranı

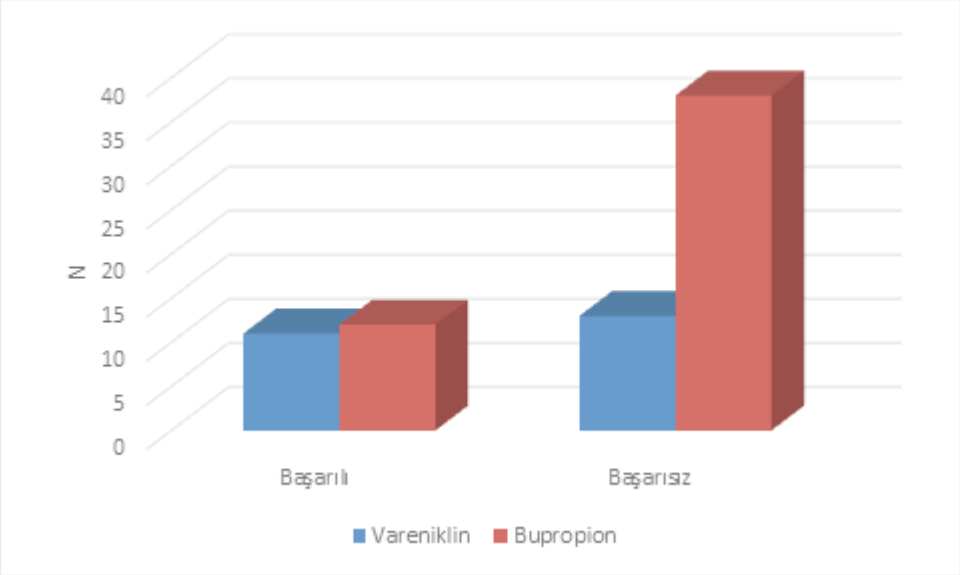

Tablo 1: Hastaların genel özellikleri

	Mean ± SD
Yaş	40,80± 13,20
Paket/yıl	18,69 ± 10,91
Bırakma denemesi	1,17 ± 1,46
Fagerström testi	6,06 ± 1,56
Kaçıncı gün bıraktı	11,25 ± 2,57
Tedavi süresi (ay)	1,46 ± 0,69
FVC (ml)	3,51 ± 0,89
FVC (%)	92,06 ± 11,60
FEV1 (ml)	2,99 ± 0,74
FEV1 (%)	94,06 ± 13,60
FEV1/FVC	85,67 ± 7,62

Tablo 2: Sigara bırakan ve bırakmayan hastaların genel özellikleri

	Sigara bırakan	Sigara bırakmayan
N (n/%)	25 (%31,3)	55 (%68,8)
Yaş (mean ± SD)	40,96 ± 10	40,53 ± 14,30
Kadın (n/%)	10 (%40)	15 (%60)
Erkek (n/%)	13 (%26,5)	36 (%73,5)
Vareniklin (n/ %)	11 (%45,8)	13 (%54,2)
Bupropion (n/%)	12 (%24,0)	38 (%76,0)

SS-116

HİPOKSEMİK SOLUNUM YETMEZLİĞİ SEBEBİYLE YOĞUN BAKIM ÜNİTESİNDE İZLENEN VİRAL PNÖMONİ OLGULARININ ÖZELLİKLERİ

Özlem Ediboğlu, Sena Ataman, Cenk Kıraklı

Dr. Suat Seren Göğüs Hastalıkları ve Cerrahisi Eğitim ve Araştırma Hastanesi

GİRİŞ: Viral pnömoni sebebiyle gelişen hipoksemik solunum yetmezliğinde, özellikle epidemi dönemlerinde, yoğun bakım yatışı ve mekanik ventilasyon ihtiyacı olmaktadır. Bu olguların çoğu genç yaşta olmasına rağmen mortalite yüksek olabilmektedir.

AMAÇ: Hipoksemik solunum yetmezliği nedeniyle yoğun bakıma yatırılan viral pnömoni olgularının özelliklerini araştırmak.

YÖNTEM: Aralık 2015 ve Mart 2016 arasında klinik ve radyolojik olarak viral pnömoniden şüphelenilen, hipoksemik solunum yetmezliği olan olgular çalışmaya alınmıştır. Demografik veriler, risk faktörleri, mekanik ventilasyon ihtiyacı, tipi, laboratuar değerleri ve mortalite oranı incelendi.

BULGULAR: 22 hasta(11 erkek) çalışmaya alındı. Ortalama yaş 45(36-63) ve APACHE II skoru 19(13-25) idi. Semptom başlangıcı ile yoğum bakım başvurusu arasındaki süre 7(6-9) gün olarak saptandı. En sık görülen semptomlar nefes darlığı, öksürük ve ateş idi. Sekiz(% 36) hastada risk faktörü bulundu. Mekanik ventilasyon sırasında uygulanan maksimum PEEP düzeyi yaşayan hastalarda önemli derecede düşük[10 (8-10) vs 13 (10-16), p= 0.025)] bulundu. PaO2 / FiO2 oranı 100' ün altında daha uzun süre [72 (24-90) vs. 0 (0-48) hours, p=0.024] kalan hastalarda mortalite daha yüksekti. Serum albumin düzeyi ölen hastalarda daha düşük saptandı [2.6 (2-3.1) vs. 3.5 (2.6-3.7) g/dl, p= 0.033]. İki hastaya ECMO desteği ve 5 hastaya akut böbrek yetmezliği sebebiyle CRRT uygulandı. İnvazif mekanik ventilasyon uygulanan hastalarda sağkalım oranı %7(1/14) iken noninvaziv ventilasyon (NIV) başarılı olan hastalarda %88(7/8) olarak bulundu. Mortalite oranı % 64 idi.

SONUÇ: Mevsimsel salgınlar sırasında viral pnömoniler ağır hipoksemik solunum yetmezliği ve ARDS'e sebep olabilmektedir. Bu olgularda ECMO ve CRRT gibi desteğe rağmen mortalite yüksek olabilmektedir. NIV başarısı, PaO2/FiO2 oranı 100'ün altında geçirilen süre ve serum albumin düzeyi düşüklüğü hastalığın ağırlığının ve mortalitenin göstergesi olabilir.

Anahtar Kelimeler: Pandemik İnfluenza A (H1N1), yoğun bakım, mekanik ventilasyon, mortalite

Tablo 1

Yaş, yıl	45 (36-63)
APACHE II skoru	19 (13-25)
Erkek cinsiyet, n, %	11 (50)
Sigara öyküsü	13 (59)
Sigara, paket yıl	40 (23-80)
Risk faktörü, n, %	8 (36)
Diyabet	4 (18)
KOAH	1 (4)
Konjestif kalp yetmezliği	2 (9)
Gebelik	1 (4)
Obezite	0 (0)
Yoğun bakıma başvuru süresi, gün	7 (6-9)
Lökosit, hücre/ mm3	6400 (4600 -11600)
Hemoglobin, mg / dl	14(12-15)
Hematokrit, %	42(37-44)
Trombosit, hücre X103	179 (127-268)
C-reaktif protein, mg/dl	19(12-23)
Eozinofil, hücre / µL	,00(,00-,00)
Kreatinin mg/dL	,9(,7-1,4)
Laktat dehİdrogenaz, U/L	567(417-901)
Albumin, g/ dl	2,8(2,5-3,3)
pH	7,42(7,36-7,48)
PaCO2, mmHg	35(29-45)
PaO2/FiO2	113(62-150)
CRRT, n	5
ECMO, n	2
Yoğun bakım kalış günü	7 (4-10)
Hastanede kalış günü	10 (8-17)

Hastaların demografik ve klinik özellikleri

Tablo 2

Hasta Verileri	Yaşayan	Ölen	p değeri
Başvuru sırasındaki PaO2/FiO2 verileri	113 (103-136)	113 (51-150)	ns
PaO2/FiO2<100 geçirilen süre, saat	0 (0-2)	3 (1-5)	0.033
NIV başarısı, n (%)	7	1	ns
PEEPmax, cmH2O	10 (8-10)	13 (10-16)	0.025
Albumin, g/dl	3.5 (2.6-3.7)	2.6 (2.0-3.1)	0.024
Mekanik ventilasyon ihtiyacı, n	1	14	ns

Yaşayan ve ölen hastaların karşılaştırılması

SS-117

MYCOPLASMA PNEUMONİAE'DA SOĞUK AGLÜTİNASYON POZİTİFLİĞİ (BİR RETROSPEKTİF ÇALIŞMA)

Abdullah Akkuş[1], Sevgi Pekcan[1], Gökhan Gözün[1], Ahmet Yasin Güney[1], Fatma Arzu Akkuş[2], Mustafa Bulut[1], Vesile Betül Aydın[1]

[1]Necmettin Erbakan Üniversitesi, Çocuk Sağlığı ve Hastalıkları Ana Bilim Dalı, Konya
[2]Numune Hastanesi, Göğüs Hastalıkları, Konya

GİRİŞ: Toplumda görülen atipik pnömoninin en sık etkeni mycoplasma pneumoniae'dir (1, 5). Ocak 2014-Ocak 2016 yılları arasında kliniğimizde soğuk aglütinasyon pozitifliği ile mycoplasma pnömonisi tanısı almış 44 hasta değerlendirildi.

GEREÇLER VE YÖNTEM: Ocak 2014-Ocak 2016 yılları arasında kliniğimizde tanı almış 44 mycoplasma pnömonili hasta retrospektif olarak değerlendirilmiştir. Mycoplasma pnömonisi tanısı soğuk aglütinasyon testi pozitifliğiyle konulmuştur.

BULGULAR: Değerlendirmeye alınan 44 olgunun 19 (%43,2)'ü erkek, 25 (%56,8)'si kadın olup, yaş ortalaması 5,04 ± 12 idi. Olgularımızın 26 (%59.1)'i 5 yaşın altında, 16 (%36.4)'ü 5-15 yaş arasında, 2 (%4,5)'i 15 yaşın üstündeydi. Klinikle uyumlu şekilde 44 hastada soğuk aglütinasyon testi pozitifti.

SONUÇ VE TARTIŞMA: Mycoplasma pnömonili hastaların başvuru şikayeti olarak sıklıkla öksürük, ateş ve halsizlik, nazal akıntı gibi üst solunum enfeksiyonu bulguları görülmektedir (1, 4). Çalışmamızda sadece öksürük şikayetiyle başvuranların oranı %40.9 (44 hastadan 18'i) idi. Sadece ateş şikayeti ile başvuranların oranı %4.5 (44 hastadan 2'si) idi. Öksürüğe ek olarak üst ve alt solunum yolu enfeksiyonu semptomu (ateş, halsizlik, balgam, baş ağrısı, nefes darlığı gibi) olan hasta oranı %45.4 (44 hastadan 20'si) idi. Mycoplasma pnömonili hastalarda, fizik muayenede akciğerlerde lokalize raller, bronşiyal ses, ronküs, az miktarda plevral efüzyon gibi solunum sistemi bulguları saptanır (1). Çalışmamızda solunum sistemi bulgusu içeren hastaların oranı %61.4 (44 hastadan 27'si) idi. Solunum sistemi muayenesi normal olan hastaların oranı %31.8 (44 hastadan 14'ü) idi. Başvuran hastalar arasında beyaz küre sayısında yükseklik olanların sayısı 27 (%61.4), normal olanların sayısı ise 17 (%38.6) olarak görüldü. Hastanemiz laboratuvarının normal beyaz küre sayısı aralığı 4.000-10.000/mm'tür. Beyaz küre sayısını yüksek kabul ettiğimiz değer 10.000/mm'ün üzeriydi. Akciğer grafilerinde genellikle bilateral diffüz infiltrasyon görülür (1, 4, 5). Çalışmamızda başvuran hastaların akciğer grafisinde tek taraflı infiltrasyon görülenlerin oranı %22.7 (44 hastadan 10'u), bilateral infiltrasyon görülenlerin oranı %56.8 (44 hastadan 25'i), herhangi bir infiltrasyon görülmeyenlerin oranı %20.5 (44 hastadan 9'u) idi. Mycoplasma pneumoniae tanısı için en sık kullanılan test "soğuk hemaglütinasyon" testidir (1, 2, 3). Çalışmamızda bu şikayet, bulgu ve laboratuar verileri ışığında değerlendirdiğimiz hastalardan soğuk aglütinasyon testi ile tanısını koyduğumuz hastaları inceledik. Tanının erken konulmasında soğuk aglütinasyon testinin önemini gözlemledik.

Anahtar Kelimeler: atipik pnömoni, mycoplasma pneumoniae, soğuk aglütinasyon testi

posterior anterior akciğer grafisi

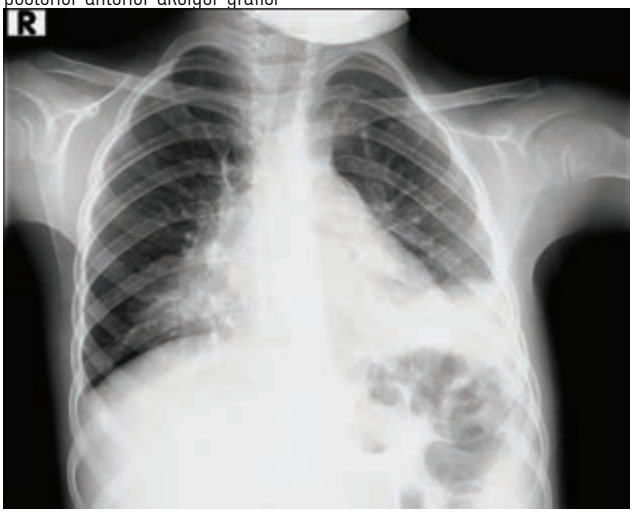

İncelenen hastalar arasında Mycoplasma pnömonisinde bilateral tutulum ve sol kostodiyafragmatik sinüs kapalı görülen direkt akciğer grafisi posterior anterior akciğer grafisi

SS-118

ORTA/ AĞIR AKUT RESPİRATUAR DİSTRES SENDORMUNDA POZİTİF EKSPİRYUM SONU BASINÇ BELİRLENMESİNDE EKSPİRYUM SONU AKCİĞER VOLÜMÜ: PİLOT ÇALIŞMA

Kazım Rollas[1], Pervin Hanci[2], Arzu Topeli[2]

[1]Zonguldak Atatürk Devlet Hastanesi, Yoğun Bakım, Zonguldak
[2]Hacettepe Üniversitesi, Yoğun Bakım Bilim Dalı, Ankara

Pozitif ekspiryum sonu basınç (PEEP) ARDS hastalarında aşırı gerileme izin vermeyecek şekilde dikkatli bir şekilde titre edilmelidir. Modifiye ekspiryum sonu akciğer volümü (EELV) ölçümleri PEEP seviyesini optimize edebilmek için kullanılabilir. EELV kılavuzluğunda optimal PEEP belirlenmesi ile oksijenizasyona dayalı PEEP belirlenmesi metodlarını 48 saat boyunca solunum mekaniklerine ve oksijenizasyona etkileri açısından karşılaştırdık. Ayrıca, artan PEEP uygulamasında EELV de olan değişimlerin PaO2/FiO2 oranı üzerine 48 saatlik zaman içinde etkisini değerlendirmeyi amaçladık. Dahili yoğun bakım ünitemize başvuran orta/ ağır ARDS hastaları çalışmaya alındı. PEEP titrasyonu 8, 11, 14, 17, 20 cmH2O olarak 5 seviyede uygulandı. Hastalar random olarak iki gruba ayrıldı. Grup 1'de Fio2 0.60 dan düşük olması ile birlikte PaO2 değeri 60 mmHg den büyük olan PEEP değeri seçildi. Grup 2' de PEEP titrasyonu sırasında EELV değerinde % 10 dan fazla artış göstermeyen PEEP değeri seçildi. Grup 2'de FiO2 değeri %40- 65 arasında iken ölçümler yapıldı. Yirmi iki orta/ağır ARDS hastası çalışmaya dahil edildi. Hastalar EELV – klavuzluğunda (n = 11) ve PaO2 - klavuzluğunda (n =11) olmak üzere iki PEEP belirleme grubuna ayrıldı. İki grup arasında PaO2, PaO2 / FiO2 oranı , pulmoner kompliyans ve ölü boşluk fraksiyonunda 4., 12., 24., ve 48. saatte anlamlı farklılık izlenmedi. Ancak 48 saat boyunca Grup 2'de daha iyi oksijenizasyon trendi izlendi. (group 2 için p = 0,02 ve group 1için p = 0.27). Hastalar ayrıca retrospektif olarak PEEP titrasyonu sırasında EELV de olan değişim %20 altında olanlar ve üzerinde olanlar olarak iki gruba ayrıldı. EELV 'de değişim % 20'den fazla olan grupta zaman içinde PaO2 / FiO2 oranında anlamlı artış izlendi. (p=0,009, repeated measures ANOVA). EELV ölçümleri ARDS hastalarında PEEP belirlenmesinde kullanılabilir ve zaman içerisinde hangi hastaların oksijenizasyonunda iyileşme olacağını öngörmede kullanılabilir.

Anahtar Kelimeler: Akut, respiratuar, ekspiryum sonu akciğer volümü

Trend of PaO2 / FiO2 ratio between study entry and 48th hour in the groups divided according to maximal change in EELV



Figure shows trend of PaO2 / FiO2 ratio between study entry and 48th hour. There was a significant increase in PaO2 / FiO2 ratio over time in the group that change in EELV above 20 % during PEEP increments.

SS-119
ASPİRASYON PNÖMONİSİNDE MORTALİTE İLE İLİŞKİLİ FAKTÖRLER

Fatma Erboy, Bülent Altınsoy, Müge Meltem Tor, Figen Atalay

Bülent Ecevit Üniversitesi Tıp Fakültesi, Gögüs Hastalıkları Anabilim Dalı, Esenköy, Kozlu, Zonguldak

AMAÇ: Aspirasyon pnömonisi (AP) mortal bir hastalıktır. Bununla birlikte mortalite ile ilişkili faktörler konusunda yapılan çalışma sayısı kısıtlıdır. Çalışmamızda AP ile yoğun bakıma yatışı olan hastalarda hastane içi mortalite üzerine etkili faktörleri belirlemeyi amaçladık.

METOD: Temmuz 2013 ile Haziran 2015 arasında hastanemiz solunumsal yoğun bakım ünitesine AP tanısı ile yatışı olan hastaların verileri retrospektif olarak incelendi. Hastaların demografik verileri, yoğun bakıma yatışında kaydedilen laboratuvar verileri ve vital bulguları incelendi. Hastane içi mortalite için tüm hastaların yoğun bakıma yatışı sırasındaki Glasgow Koma Skoru (GKS), Akut Fizyoloji ve Kronik Sağlık Değerlendirmesi (APACHE-II), Basitleştirilmiş Akut Fizyoloji Skoru (SAPS-II), Pnömoni Ağırlık İndeksi (PSI), Charlson Komorbidite İndeksi (CCI), Sepsis ilişkili Organ Yetersizliği Skoru (SOFA) hesaplanarak kaydedildi. Hastaneden taburcu olan hastalar ile vefat eden hastalara ait veriler karşılaştırılarak hastane içi mortalite açısından anlamlı olan sonuçlar belirlendi.

BULGULAR: Çalışma popülasyonu yaş ortalaması 77,01±13,31 idi. 27'si kadın (%37), toplam 73 kişiden oluştu. Hastane içi mortalite oranı %49,3 idi (n=36). Demografik veriler açısından farklılık saptanmadı. Skorlamalar içinde CCI skoru haricinde diğer skorlamalar mortalite açısından anlamlı bulundu. Klinik ve laboratuar verilerinden sodyum ve albümin düzeyi, kangazı laktat düzeyi, vital bulgularda ise kalp hızı ve periferik oksijen satürasyonu mortalite açısından anlamlı bulundu (Detaylar tabloda verilmiştir).

SONUÇ ve TARTIŞMA: Bakteriyel pnömoniye benzer şekilde AP nedeniyle yoğun bakım yatışlarında da klinik skorlamalarda anlamlı sonuçlar izlenmiştir. Vefat eden hastalarda serum sodyum ve kangazı laktat düzeylerinin daha yüksek, albümin düzeylerinin daha düşük olduğu izlenmiştir. Dehidratasyon ve oral alım eksikliğinin de göstergesi olabilecek olan bu bulgular AP için risk grubunu oluşturan hasta popülasyonunda uygun beslenme ve hidrasyonunun hasta mortalitesi açısından önemini göstermektedir.

Anahtar Kelimeler: aspirasyon pnömonisi, yoğun bakım, mortalite, skorlama

İstatistiksel olarak anlamlı bulunan parametreler

	Vefat eden hastalar	Taburcu olan hastalar	p
GKS	8,33±3,79	11,51±3,15	<0,001
APACHE-II	27,83±7,12	22,35±5,10	0,001
SAPS-II	52,38±16,79	40,21±10,56	0,002
PSI	164,78±27,36	142,92±29,02	0,002
SOFA	8,04±3,11	4,77±2,70	<0,001
Sodyum	142,36±8,08	137,84±7,70	0,025
Albumin	2,93±0,67	3,31±0,53	0,014
AKG laktat düzeyi	2,54±1,97	1,86±1,32	0,024
Kalp hızı	117,17±26,76	103,51±28,37	0,027
Periferik Pulse_SPO2	77,71±12,45	82,59±11,84	0,038

SS-120
YOĞUN BAKIM HASTALARINDA DİYAFRAGMA KAS KALINLIĞININ ULTRASONOGRAFİ İLE DEĞERLENDİRİLMESİ: PİLOT ÇALIŞMA

Seher Özyürek[1], Devrim Can Saraç[1], Sema Savcı[1], Murat Emre Tokur[2], Uğur Koca[2], Necati Gökmen[2]

[1]Dokuz Eylül Üniversitesi, Fizik Tedavi ve Rehabilitasyon Yüksekokulu, İzmir
[2]Dokuz Eylül Üniversitesi, Tıp Fakültesi, Anesteziyoloji ve Reanimasyon Anabilim Dalı, Yoğun Bakım Bilim Dalı, İzmir

GİRİŞ-AMAÇ: Manuel kas testi, elektromiyografi, sinir ileti incelemeleri ve kas biyopsisi gibi kası değerlendiren geleneksel tekniklerin yoğun bakım klinik pratiğinde ve yoğun bakım edinsel kas zayıflığını inceleyen araştırmalarda kullanımı çeşitli zorluklar (hasta kooperasyonu, eğitimli ekip gereksinimi, invaziv olma vb) oluşturmaktadır. Bu nedenle kas fonksiyonu ve yapısını yoğun bakım ortamında değerlendirmek için ultrasonografi (USG) gibi kantitatif parametreler sunan noninvaziv görüntüleme yöntemlerine ilgi giderek artmaktadır. Son dönem literatür ise kritik hastalarda bu yöntemin kullanımını özellikle vurgulanmaktadır. Bu pilot çalışmanın amacı yoğun bakım hastalarında diyafragma kas kalınlığını yatak başı USG ile değerlendirmek ve bununla birlikte yaş ve boy ile ilişkisini incelemekti.

GEREÇ-YÖNTEM: On altı yoğun bakım hastasının medikal-demografik bilgileri ve laboratuvar sonuçları yoğun bakımdaki hasta dosyalarından kaydedildi. Diyafragma kalınlığının değerlendirilmesinde Sonosite M Turbo USG cihazı kullanıldı. Hastalar supin pozisyondayken, interkostal görüntüleme yaklaşımıyla (prob 13-6 MHz linear) diyafragmanın iki boyutlu B-mod USG ile görüntüsü elde edildi. Kas kalınlığı için diyafragmanın peritoneal ve plevral kenarlarının oluşturduğu ekojenik sınır arasından ölçüm yapıldı. Değerlendirmelerde birçok ölçüm tekrarlanarak, en uygun 3 ölçümün ortalaması cm olarak kaydedildi. Kas kalınlığı ile yaş ve boy arasındaki ilişki Spearman korelasyon analizi ile test edildi. Ölçüm sonuçları normal dağılmadığından tanımlayıcı istatistikler ortanca olarak verildi.

BULGULAR: Yaşları 15–86 yıl ve Apache skoru 15-47 puan arasında olan 16 hastanın 15 sağ diyafragma görüntüsü elde edildi. Bir hastanın değerlendirmesi sağ tarafında insizyonu olması nedeniyle sol taraftan yapıldı. Hastaların ortanca diyafragma kas kalınlığı 0.21 cm, en az 0.12 cm, en çok ise 0.35 cm olarak bulundu. Diyafragma kas kalınlığı ile yaş arasında pozitif yönlü, orta güçte, anlamlı ilişki saptanırken (rho=.531, p=0.034), boy ile arasında (rho=-.388, p=0.138) anlamlı bir ilişki bulunmadı.

SONUÇ VE TARTIŞMA: Deneyimlerimize göre yoğun bakım hastalarında diyafragma kalınlığının yatak başı USG yöntemi ile değerlendirilmesi fizyoterapistler ve hekimler tarafından günlük pratikte kolayca ve kısa sürede uygulanabilen bir yöntemdir. Yoğun bakıma giriş ve çıkış arasında kas kalınlığının düzenli olarak değerlendirilmesiyle diyafragma atrofisine ilişkin etkin bilgiler elde edinilebilir. Bununla birlikte diyafragma kas kalınlığını patolojik durumlarla karşılaştırabilmek için sağlıklı kişilerde yapılan ve normatif değerler (yaşa, cinsiyete göre) veren çalışmalara ihtiyaç duyulmaktadır.

Anahtar Kelimeler: Yoğun bakım, diyafragma, kas kalınlığı, ultrasonografi

SS-121
YOĞUN BAKIM HASTALARINDA GLOBAL KAS KUVVETİ İLE KAVRAMA KUVVETİ ARASINDAKİ İLİŞKİ: PİLOT ÇALIŞMA

Seher Özyürek[1], Devrim Can Saraç[1], Sema Savcı[1], Bilgin Cömert[2], Uğur Koca[3], Necati Gökmen[3]

[1]Dokuz Eylül Üniversitesi, Fizik Tedavi ve Rehabilitasyon Yüksekokulu, İzmir
[2]Dokuz Eylül Üniversitesi, Tıp Fakültesi, İç Hastalıkları Anabilim Dalı, Yoğun Bakım Bilim Dalı, İzmir
[3]Dokuz Eylül Üniversitesi, Tıp Fakültesi, Anesteziyoloji ve Reanimasyon Anabilim Dalı, İzmir

AMAÇ: Yoğun bakıma alınan hastaların büyük çoğunluğu kritik hastalığın akut fazından sonra kas kuvveti ve kütlesinde büyük etkilenimler sergilemektedirler. Bu durum literatürde yoğun bakım edinsel kas zayıflığı olarak adlandırılmakla birlikte belirlemesinde en sık kullanılan değerlendirme yöntemleri Medical Research Council (MRC) manuel kas testi skoru ve kavrama kuvvetidir. Bu pilot çalışmanın amacı kavrama kuvveti ile global kas kuvveti arasındaki ilişkiyi incelemekti.

GEREÇ-YÖNTEM: Yoğun bakım kalış süresi en az 48 saat olan ve kooperasyon düzeyi yeterli derecede olan hastaların medikal bilgileri ve laboratuvar sonuçları dosyalarından kaydedildi. Dominant el kavrama kuvveti (kg) hidrolik el dinamometresi ile ölçüldü. Global kas kuvveti ise alt ve üst ekstremitelere ait 12 ayrı manual kas testini içeren MRC skoruyla değerlendirildi. Kavrama kuvveti ile global kas kuvveti arasındaki ilişki Spearman korelasyon analizi ile test edildi. Ölçüm sonuçları normal dağılmadığından tanımlayıcı istatistikler ortanca (çeyreklerarası aralık) olarak verildi.

BULGULAR: On yoğun bakım hastasının (ortanca yaş: 67.5 yıl, APACHE skoru: 21 puan) ortanca MRC skoru 52.0 (43.75-60.0) puan, ortanca kavrama kuvveti ise 17.0 (6.75-26.25) kg olarak bulundu. Kavrama kuvveti (rho=.892, p=0.001) ile MRC toplam skoru arasında pozitif yönde, çok güçlü, anlamlı ilişki saptandı.

SONUÇ VE TARTIŞMA: Pilot çalışma sonuçlarına göre yoğun bakım hastalarında alt ve üst ekstremiteye ait global kas kuvveti kavrama kuvvetiyle ilişkili bulunmuştur. Önceki yapılan çalışmalara göre yoğun bakım hastalarında mortalite ve morbiditesinin tahmini göstergesi olan kavrama kuvveti, manual kas testi yapılamayan durumlarda alt ve üst ekstremiteye ait kas kuvvetini öngörmede kullanılabilir.

Anahtar Kelimeler: global kas kuvveti, kavrama kuvveti, yoğun bakım

SS-122
HİPERTANSİYONUN EŞLİK ETTİĞİ OBSTRÜKTİF UYKU APNE SENDROMUNDA SERUM GAMA GLUTAMİL TRANSFERAZ DÜZEYİ

Fulsen Bozkuş[1], Nursel Dikmen[2], Lütfü Saltuk[3]

[1]Kahramanmaraş Sütçü İmam Üniversitesi,Göğüs Hastalıkları AD,Kahramanmaraş
[2]Necip Fazıl Şehir Devlet Hastanesi,Göğüs Hastalıkları,Kahramanmaraş
[3]Necmettin Erbakan Üniversitesi, Halk Sağlığı AD, Konya

Obstrüktif uyku apnesi sendromu (OSAS), uyku sırasında tekrarlayan üst solunum yolu obstrüksiyonu epizotları ile karakterize ve patogenezinde oksidatif stres ve inflamasyonunda rol oynadığı bir sendromdur. OSAS'lı hastalara ait en önemli komplikasyonlar kardiyovasküler sisteme aittir ve hipertansiyon olguların büyük çoğunluğunda görülmektedir. Gama glutamil transferaz (GGT), safra yolu ile ilgili hastalıkların tanısında kullanılan önemli bir biyomarkırdır. Yapılan çalışmalarda GGT'nin kardiyovasküler riski belirleyebilen yeni bir markır olarak kullanılabileceği gösterilmiştir. Ayrıca artmış GGT düzeylerinin oksidatif stres, inflamasyon ve hipertansiyon gelişimi ile ilişkili olduğu saptanmıştır. Biz de çalışmamızda hipertansiyonun eşlik ettiği OSAS'lı olgularda serum GGT düzeylerini ve bunun hastalık şiddeti ile ilişkisini belirlemeyi amaçladık. Çalışmaya 270 olgu dahil edildi ve olguların uyku evreleri ve solunum parametreleri manüel olarak skorlandı. Bu olgular apne hipone indeks (AHİ) değerlerine göre 4 gruba ayrıldı. AHI<5 kontrol grubu, AHI 5-15 hafif OSAS, AHI 16-30 orta OSAS, ve AHI >30 ağır OSAS grubunu oluşturdu. Daha sonra bu olguları hipertansiyonun eşlik edip etmediğine göre tekrar gruplandırdık.

Çalışma grubunda 43 kontrol, 59 hafif OSAS, 54 orta OSAS ve 114 ağır OSAS olguları mevcuttu. Serum GGT düzeyleri hastalık şiddeti ile istatistiksel olarak ilişkili bulundu. AHİ değeri arttıkça GGT düzeylerinde anlamlı bir artış saptandı (Kontrol;18±3.3, hafif OSAS;23.6±7.3, orta OSAS;26.4±7.5 ve ağır OSAS;39.8±12). Ayrıca serum GGT düzeyleri hipertansiyonun eşik ettiği OSAS'lı olgularda kontrol grubuna ve hipertansiyonun eşlik etmediği gruba göre anlamlı olarak daha yüksek izlendi.

Sonuç olarak, GGT kolay ulaşılabilir ve ölçülebilir bir biyomarker olarak hipertansiyonun eşlik ettiği OSAS'lı olgularda bağımsız olarak ilişkili bulunmuştur. Bizde GGT düzeyi yüksekliğinin, OSAS'lı olguların hipertansiyon prevelansındaki artışın olası patofizyolojik mekanizmasında rol oynayabileceğini düşünmekteyiz

Anahtar Kelimeler: Obstrüktif Uyku Apne Sendromu, Hipertansiyon, Gamma Glutamil Transferaz

GGT ve AHİ arasındaki korelesyon

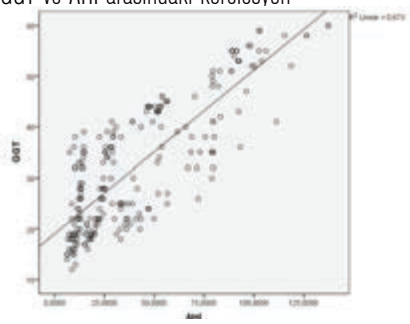

Grupların GGT değerleri

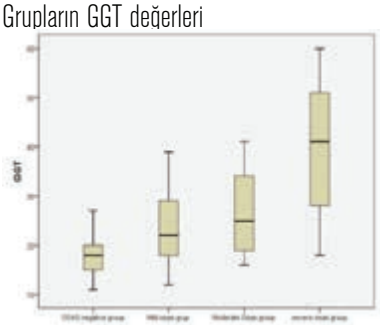

Çalışma Grubunun Genel Özellikleri

	KONTROL (n=43)	Hafif OSAS	Orta OSAS	Ağır OSAS	p
yaş	43±10	44±10	46±9,6	49,5±10	0,001
cinsiyet(e/k)	25 (%58) 18(%41,9)	32 (%54.2) 27(%45,8)	32 (%59,3) 22 (%40,7)	68 (%59,6) 46 (%40,4)	0.918
VKİ	24,5±3,3	26,4±3,1	29,8±3,7	35,4±5,1	0,001
sigara öyküsü	5 (%11,6)	13 (%22)	10 (%18,5)	17 (%14,9)	0.494
Hipertansiyon	4 (%9,3)	11 (%18,6)	16 (%29,6)	33(%28,9)	0.036
Diyabet	2 (%4.7)	4(%6,8)	5 (%9,3)	12 (%10,5)	0.641
Bbloker kullanımı	1 (%2.3)	3 (%5,1)	3 (%5.6)	13 (%11.4)	0.171
ARB kullanımı	1 (%2,3)	1 (%1.7)	3 (%5.6)	10 (%8,8)	0.189
ACE kulanımı	1 (%2.3)	4 (%6,8)	5 (%9,3)	12 (%10,5)	0.385

Hipertansiyonun eşlik ettiği ve etmediği OSAS'lı Olguların Özellikleri

	KONTROL	OSAS HT(+) (n =167)	OSAS HT(-) (n =167)	P
YAŞ	43±10	47,5±10,4	47,5±10,4	0.029
CİNS(E/K)	25 (%58) 18(%41,9)	36 (%60) 24 (%40)	96 (%57,5) 71 (%42,5)	0.944
VKİ	24,5±3,3	33,3±5,6	31,1±5,8	0.001
SİS KB	125±13,7	138,5±6,4	121±15	0.001
DİYAS KB	75,6±8,1	84,4±5,2	74±9,1	0.001
DM	2 (%4.7)	5 (%8,3)	16 (%9,6)	0.586
AHİ	3,5 ±1,1	64±41,4	33,7±23,1	0,001
ESS	6,8±3,1	11,4±3,5	10,4±2,8	0,001
CRP	3,1±0,5	4,5±2	3,7±1,3	0,001
GGT	18±3,3	44,2±11	28,2±10	0,001

SS-123
ELEKTRONİK SİGARA (E-SİGARA) KULLANAN KİŞİLERDE OLASI GENOTOKSİK HASARIN VE NİKOTİN MARUZİYETİNİN BELİRLENMESİ

Gülşen Göney[1], İsmet Çok[1], Sema Burgaz[1], Uğur Tamer[2], Tijen Şengezer[3]

[1]Gazi Üniversitesi, Eczacılık Fakültesi, Toksikoloji Bölümü, Ankara, Türkiye
[2]Gazi Üniversitesi, Eczacılık Fakültesi, Analitik Kimya Bölümü, Ankara, Türkiye
[3]Sağlık Bakanlığı, Sıhhıye Semt Polikliniği, Ankara, Türkiye

GİRİŞ: Son yıllarda elektronik sigara (e-sigara) kullanımı giderek artmaktadır fakat e-sigaranın güvenliği ve etkinliğine yönelik bilimsel kanıt bulunmamaktadır. Bu çalışmada e-sigara kullanan, sigara içen, sigara dumanına pasif olarak maruz kalan ve sağlıklı sigara içmeyen bireylerdeki muhtemel genotoksik hasarın ve nikotin maruziyetinin karşılaştırılması amaçlanmıştır.

GEREÇLER VE YÖNTEM: E-sigara kullanıcıları (n=32), klasik sigara kullanıcıları (n=33), pasif içiciler (n=32) ve sağlıklı olan sigara içmeyen bireylerin (n=33) olası genotoksik hasarları yanak içi epitel hücrelerde ve periferal lenfositlerde, kromozomal hasar ve DNA hasarları açısından karşılaştırılmıştır. E-sigara kullanan, sigara içen ve pasif içici bireylerde nikotin maruziyeti miktarının belirlenmesi ve karşılaştırılması da GC-MS kullanılarak gerçekleştirilmiştir.

BULGULAR: İdrar örneklerinde kotinin düzeyi e-sigara kullanıcılarında 1656±1633 ng/g kreatinin, sigara içen kişilerde 1695±1267 ng/g kreatinin ve pasif içicilerde 83±98 ng/g kreatinin olarak bulunmuştur. E-sigara kullanıcıları ve sigara içen kişilerin kotinin düzeyleri arasında istatistiksel olarak anlamlı bir fark bulunmamıştır ($p>0,05$). Komet deneyi sonucunda kuyruk momenti değerleri; e-sigara kullanıcılarında, sigara içen kişilerde, pasif içicilerde ve kontrol grubunda sırasıyla 1,5±0,45; 1,4±1,44; 1,3±0,50 ve 1,0±0,43 (Ort±SS) olarak bulunmuştur. E-sigara kullanıcılarının kuyruk momenti sonuçları kontrol grubundan ve sigara içen gruptan önemli derecede yüksektir ($p<0,001$). Bukkal mikroçekirdek sonuçlarına göre MÇ ve MÇ'li hücre sayısında e-sigara kullanıcıları ve kontrol grubu arasında istatistiksel olarak anlamlı bir fark bulunmuştur ($p<0,05$). Kromozomal aberasyon sonuçları e-sigara kullanıcıları ve sigara içen kişiler arasında kromozom kırık ve kromatid gap sıklığı düzeyinde anlamlı bir fark olmadığını ortaya koymaktadır ($p>0,05$).

SONUÇ VE TARTIŞMA: Elde edilen sonuçlar e-sigaranın da sigara içiminin neden olduğu gibi DNA hasarı yapıp yapmadığı konusunda ve e-sigara kullanıcılarında idrar kotinin düzeyinin belirlenmesi konusunda ilk verileri ortaya koyması bakımından önemli olup sonuçlarımız göstermektedir ki e-sigara kullanıcıları en az sigara içen bireyler kadar nikotin maruziyetine ve DNA hasarına sahiptir.

(Bu çalışma Türkiye Bilimsel ve Teknolojik Araştırma Kurumu, TÜBİTAK tarafından desteklenmektedir. Proje No:113S837)

Anahtar Kelimeler: E-sigara, Genotoksisite, DNA Hasarı, Kotinin

SS-124

BAŞARISIZ RAVİCH OPERASYONU SONRASI PEKTUS EKSKAVATUM İÇİN MİNİMAL İNVAZİV CERRAHİ (MİRPE)

Muharrem Özkaya[1], Mehmet Bilgin[2]

[1]Sağlık Bilimleri Üniversitesi Antalya Eğitim ve Araştırma Hastanesi, Göğüs Cerrahisi Servisi, Antalya
[2]Erciyes Üniversitesi Tıp Fakültesi, Göğüs Cerrahisi Ana Bilim Dalı, Kayseri

GİRİŞ-AMAÇ: Açık cerrahi operasyonların başarısızlığı sonrası yapılan cerrahi yaklaşımlar hala tartışmalıdır. Biz daha önce Ravitch operasyonu (Açık cerrahi) yapılan ve başarısız olan hastalarda yaptığımız minimal invaziv cerrahi (Kapalı) sonuçlarını rapor ettik.

YÖNTEM: Erciyes Üniversitesi Tıp Fakültesi ve Sağlık Bilimleri Üniversitesi Antalya Eğitim Araştırma Hastanesi'nde Nuss tekniği ile onarılan 130 hastayı retrospektif olarak inceledik. Haziran 2006 ile Ocak 2016 arasında ameliyat edilen hastalar iki gruba ayrıldı. Gurup 1; ilk kez Nuss ameliyatı olan 119 hastayı içeriyordu. Grup 2 ise; daha önce başarısız Ravitch operasyonu geçirip Nuss ameliyatı ile düzeltilen 11 hasta içeriyordu. İki grup demografik özellikleri,hastanede kalış süreleri ve komplikasyonları bakımından karşılaştırıldı.

BULGULAR: Ortalama yaş Grup 1'de 14 yaş (1-36 yaş) ve Grup 2'de 18 yaş (9-31yaş) idi. Komplikasyon oranları karşılaştırıldığında Grup 1'de %8.4 iken Grup 2'de bu oran %27.3 olarak bulundu. İki grup arasında hastanede kalış süreleri, barların kalış süreleri ve komplikasyon açısından istatiksel açıdan anlamlı fark yoktu.

TARTIŞMA VE SONUÇ: Pektus ameliyatlarında Nuss prosedurü ile onarım Pektus Ekskavatumda emniyetli bir oprasyondur. Daha önce Pektus Ekskavatum ameliyatı yapılıp başarısız olanlarda da Nuss prosederü emniyetli olarak uygulanabilir.

Anahtar Kelimeler: Cerrahi, Deformite, Pektus

Başarısız Ravitch cerrahisi sonrası Rekürren Pectus Ekskavatum hastası



Başarısız Ravitch cerrahisi sonrası Rekürren Pectus Ekskavatum hastası

SS-125
BRONŞEKTAZİLİ HASTALARDA TÜBERKÜLOZ DIŞI MİKOBAKTERİ İZOLASYONU VE KLİNİK ÖNEMİ

Erol Çağlı[1], Semra Bilaçeroğlu[1], Can Biçmen[2], Onur Karaman[3], Enver Yalnız[1]

[1]Dr. Suat Seren Göğüs Hast. ve Cerr. Eğitim ve Araşt. Hastanesi, Göğüs Hast. Servisi, İzmir
[2]Dr. Suat Seren Göğüs Hast. ve Cerr. Eğitim ve Araşt. Hastanesi, İnfeksiyon Hastalıkları Birimi, İzmir
[3]Dr. Suat Seren Göğüs Hast. ve Cerr. Eğitim ve Araşt. Hastanesi, Tüberküloz Servisi, İzmir

AMAÇ: Bu çalışmanın amacı, bronşektazili hastaların balgam ve bronkoskopik örneklerinde tüberküloz dışı mikobakteri (TDM) izolasyonu sıklığını ve ilişkili klinik faktörleri araştırmaktır.

YÖNTEM: Prospektif ve kontrollü olarak yürütülen bu çalışmada bronşektazili hastalar (çalışma grubu), TDM saptanma sıklığı ve etken olabilecek faktörler [yaş, cinsiyet, semptomlar, ek ekstrapulmoner hastalık, tüberküloz (TB) öyküsü ve immün bozukluk, bronkoskopi uygulanması] açısından akciğer kanseri (CA), interstisyel akciğer hastalığı (İAH), kronik obstrüktif akciğer hastalığı (KOAH) ve sekel akciğer TB bulunan hastalar (kontrol grubu) ile karşılaştırıldı. Üç balgam örneği veya bir bronkoskopik örnek veremeyen, tanısı kesinleşmemiş, ek kronik pulmoner hastalığı bulunan, kontrol altına alınamamış ekstrapulmoner ya da sistemik hastalığı bulunan ve/veya çalışma peryodu öncesinde TDM identifikasyonu yapılan hastalar çalışma dışı bırakıldı.

BULGULAR: Bronşektazili 63 ve kontrol grubunda 70 hasta ile çalışma yürütüldü. Toplam 133 hastanın 19'unda (%14,3) TDM izole edildi [bronşektazi: %9,5, toplam kontrol grubu: %18,5 (akciğer CA: %7,1, İAH: %0, KOAH: %24, sekel akciğer TB: %33,3)]. Bronşektazi grubu ve tüm kontrol grubu arasında TDM izolasyonu açısından önemli fark izlenmedi. Ancak, sekel akciğer TB'lu grupta, bronşektazi ve İAH gruplarındakine göre toplam TDM izolasyonu (p=0.022) ve 2. ve 3. balgam/bronkoskopik örneklerdeki pozitiflik oranı (sırasıyla, p=0.004, p=0.024) daha yüksekti. Bronşektazi ve kontrol gruplarında, TDM saptanma sıklığı ile yaş, cinsiyet, semptomlar, ek hastalık, TB öyküsü, immün bozukluk ve diğer bakterilerle birliktelik arasında önemli bir ilişki izlenmedi. Klinik, radyolojik ve mikrobiolojik bulgulara dayanarak, TDM izole edilen 19 hastanın 11'inde TDM'ye bağlı pulmoner hastalık [bronşektazi: 4, kontrol grubu: 7 (sekel TB: 5, KOAH: 2)], geri kalan 8'inde TDM kolonizasyonu kesinleştirildi. Izole edilen TDM'ler: Mycobacterium avium intracellulare (MAC) (%42,1), M. abscessus (%21), M.simiae (%15,7), M. kansasii (%15,7) ve M. spp (%0,05)'dir.

SONUÇ: Bronşektazi TDM infeksiyonu için bir risk faktörü olabileceği gibi, sekel akciğer tüberkülozu gibi akciğer parenkimi ve bronşlarda destrüksiyon yapan diğer akciğer hastalıkları da, TDM enfeksiyonu gelişimi için bir risk faktörü olabilir. Çalışmamızdaki alt grupların yeterli sayıda hasta içermemesi nedeniyle, bu konuda çok merkezli ve geniş hasta gruplarını içeren ve farklı coğrafyalarda daha ileri çalışmalara gereksinim vardır.

Anahtar Kelimeler: bronşektazi, tüberküloz dışı mikobakteri, prevalans, tanısal örnekler

SS-126
TÜRKİYE'DE HAVA KİRLİLİĞİ YASAL DÜZENLEMELER YETERLİ Mİ?

Ayşe Coşkun Beyan[1], Özlem Kar Kurt[2], Arzu Mirici[3]

[1]Dokuz Eylül Üniversitesi, İş ve Meslek Hastalıkları Bilim Dalı, İzmir
[2]Hacettepe Üniversitesi, İş ve Meslek Hastalıkları Bilim Dalı, Ankara
[3]Çanakkale Onsekiz Mart Üniversitesi, Göüs Hastalıkları Ana Bilim Dalı, Çanakkale

Hava kirliliği, Dünya Sağlık Örgütü (DSÖ) tarafından herhangi bir kimyasal, fiziksel veya biyolojik ajan tarafından atmosferin doğal özelliklerinin değişmesi olarak tanımlanmaktadır. DSÖ verilerine göre her yıl 3,7 milyon insan hava kirliliğinin sağlık etkileri nedeniyle yaşamını yitirmektedir. Hava kirliliğine maruziyet, başta solunum sistemi olmak üzere kalp damar ve dolaşım sistemi, sinir sistemi, bağışıklık sistemi gibi tüm sistemlere etkilemektedir. Ulusal Kanser araştırma Ajansı (IARC) dış ortam hava kirliliğini Grup 1 karsinojen olarak tanımlamıştır. Tüm dünyada artan hava kirliliği ve sağlık ve çevre etkilerine dikkat çekmek üzere etkinlikler, kampanyalar, kamu spotları ve yasa yapıcıları etkilemek üzere çalışmalar yapmaktadır. Ülkemizde de hava kirliliğinin insan ve çevre sağlığına etkileri ve hava kirliliğinin önlenmesi için benzer çalışmalar ve etkinlikler yapılmaya çalışılmaktadır.

Çevre ve Şehircilik Bakanlığı tarafından 81 ilde hava izleme istasyonları kurulmuş ve izlem sonuçları halkın erişimine açılmıştır. PM10, SO2, NO, NO2, NOX, O3 kirleticileri için mevcut durum yayımlanmaktadır. Ülkemizde hava kirleticilere ait esas düzenleme "Hava Kalitesi Değerlendirme ve Yönetimi Yönetmeliği" dir. Mevcut yönetmeliğe göre PM10 için yıllık ortalama limit değer 40 µg/m3 olarak belirtilmiştir. PM 10 için Dünya Sağlık Örgütü 2005 yılı raporunda 20 mg/m3 olarak verilmiştir. DSÖ tarafından önerilen diğer önemli kirletici olan PM 2,5 için ise ülkemizde henüz ölçüm yapılmamaktadır.

Bu sunum ile iklim değişiklikleri, artan doğal felaketler, kronik hastalıkların seyrinde kötüleşme ve ortalama yaşam süresinde kısalma gibi hava kirliliğinin sağlık ve çevreye olan etkileri tartışılacaktır. Hava kirliliği sonuçları ile mesai harcayan göğüs hastalıkları hekimleriyle hava kirliliği alanında yapılan yasal düzenlemeler tartışılacak ve sahada çalışan meslektaşlarımızdan da çözüm önerileri alınacaktır.

Anahtar Kelimeler: Hava kirliliği, Dünya Sağlık Örgütü, PM10

SS-127
YENİ TANILI KOAH HASTALARININ BİR YILLIK TAKİP VE TEDAVİ ÖZELLİKLERİ: ASKO ÇALIŞMASI VERİLERİ

Mecit Süerdem[1], Hakan Günen[2], Aykut Çilli[3], Tevfik Özlü[4], Esra Uzaslan[5], Bilun Gemicioğlu[6], Levent Akyıldız[7], Öznur Abadoğlu[8], Hasan Bayram[9], Arif Çımrın[10], Zeynep Mısırlıgil[11]

[1]Selçuk Üniversitesi Tıp Fakültesi Göğüs Hastalıkları Anabilim Dalı, Konya
[2]Süreyyapasa Göğüs Hastalıkları ve Göğüs Cerrahisi Merkezi, İstanbul
[3]Akdeniz Üniversitesi Tıp Fakültesi Göğüs Hastalıkları Anabilim Dalı, Antalya
[4]Karadeniz Teknik Üniversitesi, Tıp Fakültesi Göğüs Hastalıkları Anabilim Dalı, Trabzon
[5]Uludağ Üniversitesi Tıp Fakültesi Göğüs Hastalıkları Anabilim Dalı, Bursa
[6]İstanbul Üniversitesi Cerrahpaşa Tıp Fakültesi Göğüs Hastalıkları Anabilim Dalı, İmmünoloji ve Allerji Hast. BD, İstanbul
[7]Medical Park Hastanesi, Mardin
[8]Cumhuriyet Üniversitesi Tıp Fakültesi Göğüs Hastalıkları Anabilim Dalı, İmmünoloji ve Allerji Hastalıkları BD, Sivas
[9]Gaziantep Üniversitesi Tıp Fakültesi Göğüs Hastalıkları Anabilim Dalı, Gaziantep
[10]Dokuz Eylul Üniversitesi Tıp Fakültesi Göğüs Hastalıkları Anabilim Dalı, İzmir
[11]Ankara Üniversitesi Tıp Fakültesi Göğüs Hastalıkları Anabilim Dalı, İmmünoloji ve Allerji Hast. BD, Ankara

AMAÇ: Yeni tanı almış KOAH hastalarının göğüs hastalıkları uzmanlarının öneri ve tedavilerine uyumları ile tedavilerin GOLD strateji raporuna uygunluklarının belirlenmesidir.

YÖNTEM: Türkiye verilerini elde etmek amacıyla bir yıl süreli takibi içeren çok merkezli çalışma planlandı. Çalışmaya 103 merkezden 122 göğüs hastalıkları uzmanı katıldı. Çalışmaya son üç ay içinde tanı almış veya yeni tanı alan 40 – 80 yaş arasındaki tüm hastalar alındı. Tanının GOLD kriterlerine göre spirometri ile kesinleştirilmesi ve kısa etkili beta-2 agonist inhalasyonu dışında ilaç kullanılmaması dahil edilme kriterleri olarak belirlendi. Çalışma protokolü Erciyes Üniversitesi Tıp Fakültesi Etik Komitesi tarafından kabul edildi (10.Şubat.2012). Hastaların takipleri demografik, klinik, laboratuar ve tedavi parametrelerini içeren web tabanlı olgu rapor formu kullanılarak sorgulamalar gerçekleştirildi. Hasta alımı Temmuz 2012 tarihinde başlatıldı ve takipler Mart 2014 tarihinde sonlandırıldı. Tüm işlemler 11 kişilik Danışma Kurulu ve CRO (Contract Research Organization) tarafından takip edilerek denetlendi.

BULGULAR: Çalışmaya 776 hasta (684 erkek, 92 kadın) alındı. Hastaların GOLD A, B, C, D grup dağılımları sırasıyla; %25.7, %39.2, %28.5 ve %6.6 idi. Hastaların %56.3'ü sigara kullanıyordu ve tüm hasta grubunda ortalama sigara bağımlılığı değeri 45.5 paket/yıl olarak belirlendi. Hastaların %52.8'inde KOAH'a komorbiditeler eşlik ediyordu. En sık komorbiditeler hipertansiyon, koroner arter hastalığı ve diabetes mellitusdu. %23.5 oranında hasta obezite sınırını aşmışdı (VKİ ≥30 kg/m2). Yıl içerisinde üç kez önerilen kontrol vizitlerine gelme oranları; vizit 1 için %55.9 iken 2. ve 3. vizitlerde %32.9 ve %18.7 oranlarında kaldı. Tedaviye uyum değerlendirmesinde; ilaçları düzenli kullanma %81.9, aksatma %13.2, çok aksatma %3.5 ve hiç kullanmama %1.4 oranlarında belirlendi. GOLD strateji raporunun önerilerine göre gereğinden fazla ilaç kullanımı GOLD A, B, C ve D grupları için sırasıyla; %66.1, %78,7, %81.6 ve %10.6 oranlarındaydı.

SONUÇ:
•Hastaların önemli bir bölümünün sigara bağımlılığını sürdürmeleri, obez olmaları ve kontrol vizitlerini önemli oranda aksatmaları toplum ve hasta eğitim çalışmalarına çok daha fazla önem verilmesi ihtiyacını göstermektedir.
• Gereğinden fazla ilaç reçete edilmesinin engellenmesi için GOLD tedavi önerileri kullanımının yaygınlaştırılması sağlanmalıdır.

Anahtar Kelimeler: Kronik Obstrüktif Akciğer Hastalığı, tedaviye uyum, GOLD

SS-128

DOPAMİN TAŞIYICI PROTEİN, SEROTONİN TAŞIYICI PROTEİN VE KATEKOL-O-METİLTRANSFERAZ FONKSİYONEL GEN VARYANTLARININ SİGARA BAĞIMLILIĞI İLE İLİŞKİSİNİN ARAŞTIRILMASI

Ülgen Sever[1], Mehmet Atilla Uysal[2], Sacide Pehlivan[1], Yedikule Sigara Bırakma Polikliniği Çalışma Grubu[2]

[1]Tıbbi Biyoloji Anabilim Dalı, İstanbul Üniversitesi, İstanbul Tıp Fakültesi, İstanbul, Türkiye
[2]Yedikule Göğüs Hastalıkları ve Göğüs Cerrahisi Eğitim ve Araştırma Hastanesi, İstanbul, Türkiye

GİRİŞ-AMAÇ: Sigara bağımlılığında etken madde nikotinin, dopaminerjik nöronlara etki ederek dopamin salınımını uyardığı ve beyindeki serotonin seviyesinin nikotine bağlı olarak arttığı gösterilmiştir. Dopamin Taşıyıcı Protein (DAT), Serotonin Taşıyıcı Protein (5-HTT) ve Katekol-O-metiltransferaz (COMT) sinaptik aralıktaki dopamin ve serotonin seviyelerinin düzenlenmesinde rol alan önemli proteinlerdendir. Çalışmada bu proteinleri kodlayan DAT (40bp VNTR), COMT (Val158Met) ve 5-HTT (5-HTTLPR) fonksiyonel gen varyantlarının sigara bağımlısı (SB) ve sigara içmeyen (Sİ) bireylerde araştırılması ve klinik parametrelerle karşılaştırılması amaçlanmıştır.

GEREÇLER ve YÖNTEM: Çalışma, İstanbul Üniversitesi İstanbul Tıp Fakültesi Klinik Araştırmalar Etik Kurulu'nun izni alındıktan sonra başlatıldı. Çalışmaya SB 163 birey ve Sİ 110 birey dâhil edildi. Periferal kan örneklerinden DNA izolasyonu gerçekleştirildi. DAT ve 5-HTT varyantları PCR yöntemi, COMT varyantı ise PCR-RFLP yöntemi (NlaIII restriksiyon enzim kesimi) kullanılarak incelendi. PCR ve kesim ürün analizleri agaroz jel elektroforezi ile gerçekleştirildi. Sonuçlar hem gruplar arasında hem de klinik parametrelerle karşılaştırıldı. İstatistiksel analizlerde; Ki-kare testi, Independet t testi, tek yönlü varyans analizi (ANOVA) kullanıldı. $p<0,05$ istatistiksel olarak anlamlı kabul edildi.

BULGULAR ve TARTIŞMA: SB grubun yaş ortalaması 43±13; Sİ grubun yaş ortalaması 33±12'dir. Gruplar arsındaki cinsiyet dağılımı benzer bulunmuştur ($p>0,05$). DAT/40bp VNTR ve 5-HTT/5-HTTLPR varyantları genotip/allel frekansları açısından SB ve Sİ gruplar karşılaştırıldığında istatistiksel olarak anlamlı fark saptanmamıştır (her biri için $p>0,05$). COMT varyantlarının (Val/Val, Val/Met ve Met/Met) SB ve Sİ gruplardaki genotip frekansları istatistiksel olarak anlamlı derecede farklı bulunmuştur ($p=0,017$). COMT geni Val/Val genotipi diğer genotiplerle karşılaştırıldığında (Val/Met+Met/Met) Sİ grupta anlamlı derecede yüksek bulunurken ($p=0,0078$), Val/Met genotipi ise diğer genotiplerle karşılaştırıldığında (Val/Val+Met/Met) SB grupta (heterozigot dezavantajı) Sİ gruba göre anlamlı seviyede fazla olarak tespit edilmiştir ($p=0,033$). DAT/40bp VNTR, COMT/Val158Met ve 5-HTT/5-HTTLPR varyantları günde içilen sigara miktarı ve sigaraya başlama yaşı ortalamaları açısından karşılaştırıldığında istatistiksel olarak anlamı bir fark saptanmamıştır (her biri için $p>0,05$).

SONUÇ: DAT ve 5HTT gen varyantları ile anlamlı bir ilişki bulunmazken, COMT Val/Met genotipinin sigara bağımlılığına yatkınlıkta (heterozigot dezavantajı olarak), Val/Val genotipi varlığının sigara bağımlılığına karşı koruyuculukta önemli bir rol oynayabileceği gösterilmiştir.

*Bu çalışma, İstanbul Üniversitesi BAP tez projesi ve Yeşilay lisansüstü tez bursu ile desteklenmiştir.

Anahtar Kelimeler: COMT, DAT, Sigara Bağımlılığı, 5-HTT

SS-129

UZMANLIK EĞİTİMİ SIRASINDA GÖĞÜS HASTALIKLARI ASİSTANLARININ YAPTIKLARI GİRİŞİMSEL İŞLEMLER YETERLİ Mİ?

Ülkü Aka Aktürk[1], Dilek Ernam[1], Benan Çağlayan[3], Levent Dalar[4], Nilgün Yılmaz Demirci[2]

[1]Süreyyapaşa Göğüs Hastalıkları ve Göğüs Cerrahisi Eğitim ve Araştırma Hastanesi, Göğüs Hastalıkları Bölümü, İstanbul
[2]Gazi Üniversitesi Tıp Fakültesi, Göğüs Hastalıkları Anabilim Dalı, Ankara
[3]Koç Üniversitesi Tıp Fakültesi, Göğüs Hastalıkları Ana Bilim Dalı, İstanbul
[4]Şişli Florence Nightingale Hastanesi Göğüs Hastalıkları Bölümü, İstanbul

AMAÇ: Ülkemizde 83 kurumda göğüs hastalıkları asistanlık eğitimi verilmektedir ve göğüs hastalıkları asistanlık eğitimi alan hekim sayısı yaklaşık 240 civarındadır. Bu çalışmada göğüs hastalıkları ihtisası yapan asistan hekimlerin eğitim süresince yaptıkları girişimsel işlemleri değerlendirmeyi amaçladık. Bu değerlendirmeyi yaparken Türk Göğüs Hastalıkları Yeterlilik Kurulunun(TGHYK) girişimsel işlemler ile ilgili belirlediği işlem sayıları esas alınmıştır.

MATERYAL-METOD: Göğüs hastalıkları asistan eğitiminde uygulanan girişimsel işlemleri değerlendirmeye yönelik hazırlanmış 16 sorudan ulaşan bir anket ülkemizdeki göğüs hastalıkları derneklerimizin elektronik mail groupları yoluyla asistanlarımıza birer hafta ara ile 5 defa iletildi. Ankette değerlendi rilen girişimsel işlemler; torasentez, plevra biyopsisi, konvansiyonel bronkoskopik işlemler, endobronşiyal ultrasonografi eşliğinde bronkoskopik biyopsi, plevral kateter yerleştirme, plöredez,tüp torakostomi, rigid bronkoskopi, Girişimsel bronkoskopik teknikler (elektrokoter,argon,kriyo,lazer, v.s.), Usg ve/veya BT eşliğinde TTİAB olarak belirlendi. Asistanların yıllarına göre yaptıkları girişimsel işlemler ve yıllık yaptıkları ortalama işlem sayısı sorgulandı.

SONUÇLAR: Ankete katılan ve soruları yanıtlayan göğüs hastalıkları asistan sayısı 120 olarak belirlendi. Anketi yanıtlayan asistanların %50.8'i devlet üniversitesinden, %44.2'si eğitim araştırma hastanesinden katılmıştı.Vakıf üniversitesinden katılan asistan sayısı 4(%3.3), özel hastaneden 2(%1.7) asistan hekimdi.Asistanların % 50.0'ı 4. yıl asistanı iken, % 20.2'si 3. yıl asistanı, %16.7'si 2. yıl asistanı ve %13.1'si birinci yıl asistanıydı. Birinci ve ikinci yıl asistanları bir grup,3. ve 4. yıl asistanları bir grup oalrak değerlendirildi. Birinci yıl ve ikinci yıl asistanlarının % 95 den fazlası torasentez yaparken %78 'i bronkoskopi yaptığını ifade etti. Bronkoskoi sırasında BAL ve bronşiyal biyopsi yapma oranı % 45 olarak tespit edildi. Öte yandan bronkoskopi sırasında TBİAB ve TBAB yapma oranı % 30 olup diğer işlemlerin yapılma oranı %10 ve altındaydı. Üçüncü ve dördüncü yıl asistanlarının yaptıkları girişimsel işlemlerin TGHYK rakamları ile karşılaştırılması tablo 1 'de verilmiştir.

TARTIŞMA: Çalışmamızda Göğüs Hastalıkları asistanlarının eğitimleri boyunca yaptıkları girşimsel işlemlerin bir kısmının TGHYK tarafından belirlenen rakamların altında olduğu gözlenmiştir. Ayrıca girişimsel işlemlerin bazılarının hiç yapılmama oranı yüksek olup dikkat çekmektedir. Bu durumun TGHYK ve ihtisas eğitimi veren kurumlar tarafından tekrar masaya yatırılarak gözden geçirilmesinin uygun olacağı düşüncesindeyiz.

Anahtar Kelimeler: girişimsel işlemler, göğüs hastalıkları asistanlık eğitimi,TGHYK

Tablo 1: Üçüncü ve dördüncü yıl göğüs hastalıkları asistanlarının yaptıkları girişimsel işlem sayıları ve TGHYK rakamları ile karşılaştırılması

	TGHYK'nun girişimsel işlemler için önerdiği sayı	Hiç yapmayanların oranı %	İstenen sayı ve üzerinde yapanları oranı %
Torasentez	75	0	84.6
Bronkoskopi	75	2.7	88.0
Bronkoskopi-BAL	75	5.5	66.2
Bronkoskopi-bronşiyal biyopsi	75	4.0	66.6
Bronkoskopi-TBAB	25	21.7	39.1
Bronkoskopi-TBİAB	25	23.3	45.2
EBUS eşliğinde bronkoskopi *	10	83.0	15.1
Plevra Biyopisi	75	15.3	29.2
Plevral kateter yerleştirme	10	58.3	31.7
Plöredez	10	52.5	32.8
Tüp torakostomi	15	75.0	12.5
Rigid ronkoskopi *	20	83.9	10.7
Giriimsel Bronkoskopik Teknikler *	10	86.2	12.1
USG veya BT eşliğinde TTİAB	25	57.4	34.4

*opsiyonel

SS-130
ATORVASTATİN EMT-ARACILI MİYOFİBROBLAST FARKLILAŞMASINI ÖNLER

Zeynep Eda Atmaca, Özgecan Kayalar, Merve Yıldırım, Füsun Öztay

İstanbul Üniversitesi Moleküler Biyoloji Ana Bilim Dalı, İstanbul

GİRİŞ: Epitel hücrelerinin epitel fenotiplerini kaybedip mezenşimal hücre fenotipi kazanmaları epiteliyal mezenşimal geçiş (EMT) olarak tanımlanır. İdiyopatik pulmoner fibrozis (IPF)'de alveolar epitel hücreleri EMT aracılığı ile miyofibroblastlara dönüşerek aşırı kollagen üretimine katkı sağlarlar. Bu süreç Transforme Edici Büyüme Faktörü 'nın (TGF-β) aktivasyonu ile uyarılmaktadır. Kolesterol düşürücü bir ilaç olarak kullanılan Atorvastatinin (Ator) anti-fibrotik etkisi pulmoner fibrozisli deneysel modellerde tespit edilmiştir. Ancak, Ator'un alveolar epitel hücrelerinde görülen EMT-aracılı miyofibroblast farklılaşması üzerindeki etkisi henüz incelenmemiştir. Bu nedenle çalışmamızda Ator'un, TGF-β ile uyarılmış insan A549 hücre hattında EMT-aracılı miyofibroblast farklılaşması üzerindeki etkisi araştırılmıştır.

Gereçler ve YÖNTEM: Çalışmamız iki deney grubundan oluşmaktadır. Birinci deney grubunda, hücreler EMT uyarımı için sıfırıncı saatte TGF-β (5 ng/ml) ile inkübe edilmiş 24, 48 ve 72. saatlerde toplanmışlardır. İkinci deney grubunda, hücreler EMT uyarımı için sıfırıncı saatte TGF-β ile inkübe edilmiştir. Ardından 24. saatte hücrelere 10 uM konsantrasyonda Ator uygulanmış ve bu hücreler, kültürün 48. ve 72. saatlerinde Western Blot ve immünfloresan analizleri için toplanmışlardır. Epiteliyal ve mezenşimal hücre belirteçlerinin analizleri ile EMT-aracılı miyofibroblast farklılaşması değerlendirilmiştir.

BULGULAR: TGF-β uygulaması yapılan A549 epitel hücreleri, mezenşimal hücre benzeri fenotip, azalan E-kaderin, artan α-SMA (Düz Kas Aktini) protein miktarı p-smad2/3 ile karakterize edilirler. TGF-β ile EMT'nin uyarıldığı A549 hücre hattına Ator uygulaması sonucu α-SMA protein miktarında azalma ve E-kaderin protein miktarında artma tespit edilmiştir. Ayrıca 48. ve 72. saatlerde smad4 protein miktarında anlamlı bir düşüş tespit edilirken, p-smad2/3 protein düzeyinde anlamlı bir azalma gözlemlenmemiştir.

Sonuç ve TARTIŞMA: TGF–β ile muamele edilmiş A549 hücre hattına Ator uygulaması smad-bağımlı TGF-β sinyallemeyi ve EMT sürecini geriletmiştir. Mezenşimal hücrelerin karakteristik protein belirteçlerinden biri olan α-SMA protein miktarında düşüş gözlemlenirken, epiteliyal hücrelerin karakteristik protein belirteçlerinden biri olan E-kaderin protein miktarında artış gözlenmiştir. Çalışmamızdaki bu sonuçlar doğrultusunda Ator'un IPF tedavisinde potansiyel bir terapötik ajan olarak kullanılması önerilebilmektedir.

Teşekkür: Bu çalışma TÜBİTAK BİDEB tarafından (2209-A) 1919B011501934 numaralı projesi ile desteklenmiştir.

Anahtar Kelimeler: alfa-SMA, E-kaderin, Epiteliyal-mezenşimal geçiş (EMT), IPF, TGF-beta

SS-131

8.EVRELEME ÖNERİSİNE BİR ELEŞTİRİ; AKCİĞER KANSERİNİN PATOLOJİK T EVRELEMESİNDE MEDİASTİNAL YAĞLI DOKUYA İNVAZYONUN SAĞKALIMA ETKİSİ VAR MIDIR?

Necati Çıtak[1], Yunus Aksoy[2], Özgür İşgörücü[1], Çiğdem Obuz[2], Barış Açıkmeşe[3], Songül Büyükkale[4], Muzaffer Metin[5], Adnan Sayar[4]

[1]Bakırköy Dr.Sadi Konuk Eğitim ve Araştırma Hastanesi, Göğüs Cerrahisi ve Akciğer Nakli Kliniği, İstanbul
[2]Yedikule Göğüs Hastalıkları ve Göğüs Cerrahisi Eğitim ve Araştırma Hastenesi, Göğüs Cerrahisi Kliniği, İstanbul
[3]Bakırköy Dr.Sadi Konuk Eğitim ve Araştırma Hastanesi, Göğüs Hastalıkları ve Akciğer Nakli Kliniği, İstanbul
[4]Memorial Hastaneler Grubu Şişli Memorial Hastanesi, Göğüs Cerrahisi Kliniği, İstanbul
[5]Fatih Üniversitesi, Göğüs Cerrahisi ABD, İstanbul

AMAÇ: Küçük Hücreli dışı Akciğer Kanserinin (KHDAK) 7. Evrelemesinde mediastinal yağlı dokuya invazyon T4 olarak kabul edilmesine rağmen 8. Evreleme önerisinde değerlendirme dışı bırakılmıştır. Bu çalışmanın amacı mediastinal yağlı doku invazyonu ile 8. Evrelemede T4 alt grubuna alınması önerilen hastaların sağkalımlarını karşılaştırmaktır.

METOD: 2001-2016 yılları arasında KHDAK nedeniyle ameliyat edilmiş tüm olgular retrospektif olarak analiz edildi. Patolojik olarak mediastinal yağlı doku invazyonu saptanan 36 olgu (Med.Yağ grubu) ile 8. Evrelemeye göre T4 tanısı almış 248 olgu (8-T4 grubu) olmak üzere toplam 284 olgu çalışmaya alındı. Mediastinal yağlı doku invazyonu olup aynı zamanda tümör büyüklüğü ve/veya tümör invazyonu nedeni ile T4 olarak kabul edilecek olgular çalışmaya alınmadı. 8-T4 grubundaki hastaların alt gruplandırması Büyük damar (vena kava sup ve aort adventisya) grubu (n=12), Karinal grup (n=33), Satellit grup (ipsilateral farklı lob tümör nodülü) (n=32), Atriyum grubu (n=33) ve 7 cm'den büyük tümör grubu (n=138) şeklindeydi.

BULGULAR: Mortalite ve morbidite sırasıyla %5.6 (n=16) ve %23.9 (n=68) idi ve gruplar arasında var yoktu (p=0.983 ve p=0.874). Olguların 160'ına pnömonektomi uygulanırken geri kalanına lobektomi uygulanmıştı. Med.Yağ grubunda daha çok pnömonektomi uygulandığı görüldü (p<0.001). Nodal durumlarına bakıldığında %40.5 hastanın N0, %41.9 hastanın N1 ve %17.6 hastanın N2 olduğu saptandı, gruplar arasında fark yoktu (p=0.127). Genel 5-yıllık sağkalım %42.6±3.9 (median 52±5.1 ay) iken sağkalımı kötü yönde etkileyen faktörler mediastinal lenf nodlarına metastaz varlığı (p<0.0001) ve pnömonektomi yapılmış olması (p=0.02) idi. 8-T4 grubuna göre Med.Yağ grubundakilerin daha kötü sağkalıma sahip olduğu görülmesine rağmen aradaki fark istatistiksel olarak anlamlı değildi (%43.0±4.2'ye karşılık %19.8±14.7, p=0.171). N2 etkisini ortadan kaldırmak için sadece N0\1 olgular değerlendirildiğinde bile Med.Yağ grubunda sağkalımın 8-T4 grubuna göre kötü olduğu görüldü (%23.1±17.1'ye karşılık %46.2±4.7, p=0.339).

SONUÇ: Patolojik olarak mediastinal yağlı dokuya invazyon olan olgularda sağkalım 8.Evrelemede T4 olarak kabul edilen olgulara göre kötüdür. Bu fark mediastinal lenf nodu metastazı olmayan olgularda da benzerdir. Yeni evreleme sisteminde mediastinal yağlı doku invazyonunun T faktörü için yapılan önerilerde bulunması gerekmektedir.

Anahtar Kelimeler: Akciğer Kanseri, Mediastinal Yağlı Doku İnvazyonu, 8.Evreleme Önerisi, Eleştiri

SS-132
ASTIM KONTROL TESTİ'Nİ KİM YAPMALI: HASTA? HEKİM?

Sevda Şener Cömert, Seda Beyhan Sağmen, Coşkun Doğan, Elif Torun Parmaksız, Ali Fidan, Banu Salepçi, Nesrin Kıral

Sağlık Bilimleri Üniversitesi, Kartal Dr.Lütfi Kırdar Eğitim ve Araştırma Hastanesi, Göğüs Hastalıkları Kliniği, İstanbul

AMAÇ: Astım hastalığının tedavisinde, hastalığın tedavi ile kontrol altında tutulması hedeflenmektedir. Astım kontrol testi (AKT) günümüzde en çok kullanılan, hastalar ve aileleri tarafından da kolayca anlaşılan ve astımın iyi veya kötü seyirde olduğunu gösteren önemli bir testtir. Bu test klinik pratikte hasta tarafından doldurulmaktadır. Çalışmanın amacı AKT'nin hekim tarafından doldurulmasının sonucu nasıl etkileyeceğinin ve sonuçların klinik ve fonksiyonel parametreler ile uyumunun değerlendirilmesidir.

METOD: Çalışmaya Hastanemiz Göğüs Hastalıkları Polikliniğine Haziran-Ağustos 2016 tarihleri arasında başvuran ve en az 1 yıldır astım tanısı olan hastalar dahil edildi. Hastaların demografik özellikleri, fizik muayene bulguları, solunum fonksiyon testi değerleri, almakta oldukları astım tedavisi, eğitim durumları, aylık gelirleri ve çalışma durumları kayıt edildi. Hastalar poliklinik muayenesi öncesi kendileri AKT cevapladılar. Aynı test muayene sırasında hastaya doktor tarafından tekrar soruldu. İki testin sonuçlarının birbirleri ile uyumu, bunu etkileyen faktörler ve AKT sonuçlarının klinik ve fonksiyonel parametreler ile olan ilişkisi SPSS 17.0 ile istatistiksel olarak değerlendirildi.

BULGULAR: Çalışmaya yaş ortalamaları 38.8±13.6 (14-76) yıl olan, 58 (%55) kadın 47 (%44.8) erkek toplam 105 astım hastası alındı. Olguların AKT ortalama puanı 14.5±5.8, hekim tarafından yapılan testte ise 13.9±4.4 idi. Olguların 33.3'ü üniversite, %23.8'i lise, %38.1'i ilkokul, %4.8'i ise ortaokul mezunu idi. Astım kontrol testinin hekim tarafından doldurulması ile hasta tarafından doldurulması arasında sonuçlarda istatistiksel olarak anlamlı bir fark olduğu görüldü (p=0.02). Hastanın eğitim durumunun bunu etkileyen en önemli faktör olduğu saptandı. Hekim tarafından yapılan AKT'nin sonuçlarının klinik ve fonksiyonel parametreler ile daha uyumlu olduğu saptandı.

SONUÇ: Çalışmamız bize eğitim düzeyi düşük olan toplumlarda AKT'nin hekim tarafından yapılmasının astım kontrolü ile daha uyumlu sonuçlar verebileceğini gösterdi. Bu amaçla astım çalışma gruplarının çok merkezli ve daha geniş hasta sayısı ile çalışmalar yapmasının yol gösterici olacağını düşünüyoruz.

Anahtar Kelimeler: astım, astım kontrol testi, eğitim düzeyi

SS-133
PLEVRAL MEZOTELYOMA İÇİN OLUŞTURULAN ÇOK MERKEZLİ TÜRKİYE VERİTABANININ İLK SONUÇLARI*

Hasan Fevzi Batırel

Marmara Üniversitesi Tıp Fakültesi, Göğüs Cerrahisi Anabilim Dalı, Istanbul

Türkiye Mezotelyoma Çalışma Grubu
Katkı verenler (vaka sayısı ve soyadı sırasıyla) Muzaffer Metintaş (60), Hasan Fevzi Batırel (30), Sedat Altın (18), Cansel Atinkaya Özturk (14), Berna Öksuzoglu (11), Ülkü Yılmaz (10), Figen Deveci (6), Adil Zamani (6), Adnan Sayar (5), Nazan Sen (5). (5 vakadan az giren merkezlerin isimleri sunumda gösterilecektir.)
*Bu çalışma Türkiye Cumhuriyeti Sağlık Bakanlığı Sağlık Araştırmaları Genel Müdürlüğü tarafından desteklenmiştir.

AMAÇ: Malign plevral mezotelyoma (MPM) tedavi seçenekleri sınırlı, kötü prognozlu bir hastalıktır. Ülkemizde MPM genellikle çevresel asbest ve erionit maruziyetine bağlı gelişir. 2014 yılında gönüllülük esasına göre işleyen bir MPM veritabanı oluşturulmuştur. Bu çalışmada veritabanının ilk sonuçları sunulmaktadır.

YÖNTEM: 2013-2016 arasında histolojik MPM tanısı olan hastalar veritabanına kaydedilmiştir. Toplamda 398 vaka girilmiştir. Kayıtların verilerinin güncellemesi devam etmektedir. Çok sayıda girişler, teşhis tarihi veya takip verileri olmayan hastalar, 1.1.2013'ten önce teşhis alanlar çalışma dışı bırakılmıştır. Demografik, histolojik, klinik ve patolojik evre verileri, tedavi ve sağkalım analizi yapılmıştır. AJCC evreleme sistemi kullanılmıştır. Kaplan Meier sağkalım ve tek ve çok değişkenli analiz yapılmıştır.

SONUÇLAR: Ortalama yaş 62 ± 11'dir (76 kadın). Epithelioid (n=136), bifazik (n=34), sarkomatoid-dezmoplastic (n=24) ve belli olmayan (n=9) histolojiler gözlenmiştir. Klinik T ve N evresi sırasıyla 124 ve 52 hastada kayıtlı bulunmuştur. Patolojik T ve N ise sırasıyla 54 ve 36 hastada kayıtlı bulunmuştur. 80 hasta cerrahi içeren bir tedavi almıştır ve 5'inde patolojik N2 bulunmuştur. Ortalama takip süresi 12.4 ± 8.1 aydır. Genel ortanca ve 2-yıl sağkalımları sırasıyla 14.6 ay ve %35 olmuştur. Klinik M1olanlarda (n=18) ortanca sağkalım 7.1 ay olmuştur. Hastalık tarafı ve cinsiyetin ortanca sağkalım üzerine bir etkisi olmadığı görülmüştür (Erkek/Kadın 14.6/14.5 ay, p=0.92; Sağ/Sol 13.4/18.5 ay, p=0.51).Histolojilere göre ortanca sağkalım ise epitelioid, bifazik ve sarkomatoid/dezmoplastikte sırasıyla 18.5, 13.3 ve 7.1 ay olmuştur (p<0.001). Klinik T ve N evreleri ile cerrahi içeren tedavi tek değişkenli analizde anlamlı bulunmuştur (sırasıyla p=0.005, p=0.002, p<0.001). Kademeli çok değişkenli analizde ise prognostik faktörler histoloji (p=0.003, OR 8.7) ve cerrahi içeren tedavi (p=0.002, OR 9.5) olmuştur.

SONUÇ: Türkiye MPM serisinin demografik özellikleri ve sağkalımı literatürle uyumludur. Cerrahi içeren tedavilerdeki sağkalımın (19.8 ay) erken evre hastaların seçilmesi bağlı olduğu düşünülmüştür. Veritabanının ilk sonuçları histolojik değerlendirmenin önemini ortaya koymaktadır.

Anahtar Kelimeler: Mezotelyoma, veritabanı, sağkalım

Sağkalım Analizleri

Sağkalım Kriteri	Ortanca Sağkalım (ay)	2 yıllık Sağkalım (%)	p değeri
Epitelioid (136)/Bifazik (34) /Sarkomatoid-Dezmoplastik (24)	18.5/13.3/7.1	42/22/0	<0.001
Asbest hikayesi Mevcut (n=106)/Yok (n=98)	12.9/18.5	32/40	0.093
Klinik T 1 (n=8) / 2 (n=44) / 3 (n=36) / 4 (n=36) / X (n=80)	12.9/19.8/18.8/8.8/16.8	29/37/42/11/43	0.005
Klinik N 0 (n=32) / 2 (n=20) / X (n=152)	24.9/8.1/14.3	56/0/33	0.002
Patolojik T1 (n=5) / 2 (n=15) / 3 (n=27) / 4 (n=7)	16.9/16.1/21.2/Raporlanmamış		0.39
Tedavi/ Cerrahi içeren (n=80) / Cerrahi içermeyen (n=91) / Destek (n=27)	19.8/12.4/4.2	46/28/19	<0.001
Makroskopik komplet rezeksiyonlu cerrahi (n=51) / Parsiyel Plörektomi (n=29)	21.2/15.8	50/47	0.58

SS-134
ÜÇ OLGU İLE "İDİYOPATİK PLÖROPARANKİMAL FİBROELASTOZİS" DENEYİMİMİZ

Funda Elmas Uysal[1], İmren Nesil[1], Nesrin Bishop Moğulkoç[1], Recep Savaş[2], Feza Bacakoğlu[1]

[1]Ege Üniversitesi Tıp Fakültesi Göğüs Hastalıkları Anabilim Dalı, İzmir
[2]Ege Üniversitesi Tıp Fakültesi Radyoloji Anabilim Dalı, İzmir

GİRİŞ: İdiyopatik plöroparankimal fibroelastozis (PPFE); ağırlıklı olarak üst loblarda plevral fibrozis, akciğer parankiminde belirgin kollajen ve elastik doku depolanması, visseral plevranın yoğun fibrotik kalınlaşması ile karakterize nadir grubunda yer alan idiyopatik interstisyel pnömonidir (İİP). Ailesel olabilir. Burada, ayırıcı tanı yapıldıktan sonra yüksek rezolüsyonlu bilgisayarlı tomografi (YRBT) görüntüleri ile idiyopatik PPFE tanısı alan üç olgu paylaşılmıştır.

OLGU 1: Sigara kullanım öyküsü olmayan, bir kardeşi İAH tanısı ile izleminin dördüncü yılında solunum yetmezliği ile vefat eden 25 yaşındaki erkek hasta nefes darlığı ile başvurmuştur. Restriktif tipte solunum fonksiyon bozukluğu saptanan hastanın YRBT görüntülerinde üst loblarda daha belirgin plevral yüzde düzensizlikler, akciğer periferinde ve apikal kesimlerinde fibrozis izlenmiştir. Göğüs ön arka çapı daralan hastanın solunum sesleri normaldir. Başta tüberküloz olmak üzere ayırıcı tanısı yapılan hasta düşük doz metil prednisolon kullanmaktadır. İki yıllık izlemde hastalığı progresif seyretmektedir.

OLGU 2: Sigara kullanım öyküsü olmayan, kilo kaybı ve belirgin nefes darlığı ile başvuran 28 yaşında erkek hastada ciddi restriktif solunum bozukluğu, solunum yetmezliği saptanmış, oksijen inhalasyonu ve non-invaziv mekanik ventilasyon (NIMV) tedavisi başlanmıştır. YRBT görüntülerinde üst loblarda fibrotik değişiklikler, plevral ve subplevral fibrozis ile uyumlu görünüm ve bilateral minimal pnömotoraks izlenmiştir. Göğüs ön arka çapı belirgin olarak daralmıştır. Oksijen inhalasyonu, NIMV ve sistemik steroid tedavisi altında izleminin sekizinci ayında solunum yetmezliği ile kaybedilmiştir.

OLGU 3: Yaklaşık 30 paket-yılı sigara öyküsü olan, üç yıldır astım tedavisi alan 54 yaşında erkek hasta artan nefes darlığı ile başvurmuştur. Solunum fonksiyonları obstrüktif patern gösteren hastada YRBT görüntülerinde her iki akciğer üst loblarda plevral kalınlaşmalar, buna eşlik eden parankimal fibrotik değişiklikler ve traksiyon bronşektazileri izlenmiştir. Göğüs ön arka çapı daralmıştır. Astım tanısı yanısıra radyolojik olarak PPFE düşünülmüştür, 6 yıldır takibimizdedir.

SONUÇ: İdiyopatik PPFE, tedavisi zor ve prognozu kötü nadir İİP arasındadır. Üç hastamızdan biri kısa sürede progresif seyir ile kaybedilmiştir.

Anahtar Kelimeler: İdiyopatik, plöroparankimal, fibroelastozis

SOLUNUM 2016

TARTIŞMALI POSTERLER

SOLUNUM 2016

TP-01
BİR ÜÇÜNCÜ BASAMAK PALYATİF BAKIM ÜNİTESİNDE AKCİĞER KANSERİ TANILI HASTALARDA SEMPTOM YÜKÜ VE İLGİLİ FAKTÖRLERİN DEĞERLENDİRİLMESİ

Derya Kızılgöz, Ülkü Yılmaz, Havva Yeşildağ, Pınar Akın Kabalak, Tuba İnal Cengiz

Atatürk Göğüs Hastalıkları ve Göğüs Cerrahisi Eğitim Araştırma Hastanesi,Göğüs Hastalıkları,Ankara

GİRİŞ: Edmonton semptom değerlendirme ölçeği (ESDÖ) geçerliliği tüm dünyada kabul edilmiş, kanser hastalarında yaşam kalitesini ve semptom yükünü değerlendirmede kullanılan basit bir skorlama sistemidir. Malign hastalarda semptom yükündeki artış kötü prognoz ile ilişkilidir. Biz de akciğer palyatif bakım ünitesinde yatarak tedavi alan akciğer kanseri tanılı hastaların ESDÖ parametreleri ve ilişkili faktörleri incelemeyi amaçladık.

MATERYAL-METOD: Akciğer kanseri tanısıyla hastane yatışı gerçekleşen 290 hasta retrospektif olarak incelendi. Yatışı sırasında her hasta için ESDÖ dolduruldu.

BULGULAR: -256 sı erkek 34 ü kadın olmak üzere toplam 290 hasta dahil edildi. Demografik veriler Tablo 1. de belirtilmiştir.
-Yaş ortalaması 61.4±8.8 saptandı.
-Kemik metastazı olan hastalar ile olmayanlar arasında edmonton parametreleri açısından fark saptanmadı
-Tedavi süresinin artması ile Edmonton parametreleri arasında korelasyon saptanmadı.
-Hastalık evresi ayrı ayrı ele alındığında ESDÖ açısından gruplar arası fark saptanmazken, evre 4 olan hastalar diğer tüm gruplar ile karşılaştırıldığında uyku değişkeni için ortalama skor evre 4 hastalarda anlamlı derecede yüksek saptandı (p=0.038).
-Evre 1-2-3 hastaları içinde lenf nodu pozitifliği olanlarda (n=86) öksürük ve kendini nasıl hissediyor sorusuna verilen puanlar daha yüksek saptandı (p=0.016 ve p=0.027).
-Destek tedavi alan hastalar ile diğer tüm tedavi grupları karşılaştırıldığında Edmonton parametreleri açısından fark saptanmadı.
-Ek hastalık olarak Diabetes Mellitus varlığı üzüntü ve endişeyi anlamlı derecede arttırmaktadır (p=0.046 ve p=0.023).

SONUÇ: -Akciğer kanseri tanısı konulan ve kemoterapi planlanan hastalarda, kemoterapi öncesi yaşam kalitesi ve semptom yükünün değerlendirilmesi hastaların semptom palyasyonu ve tedavi planlaması açısından önemlidir.

Anahtar Kelimeler: KHDAK,ESDÖ,

Tablo 1. Çalışmanın demografik verileri

	Hasta Sayısı
Kadın/ Erkek	256/34
KHAK/KHDAK	63/227
NOS	12
Adenokarsinom	104
Squamous hücreli karsinom	102
Diğer	9
Evre 1A/1B	9/5
Evre 2A/2B	9/16
Evre 3A/3B	49/44
Evre 4	157

KHAK: Küçük hücreli akciğer karsinomu KHDAK: Küçük hücreli dışı akciğer karsinomu NOS: Not otherwised specified

Tablo 2. Evrelere Göre En Yüksek Puana Sahip Edmonton Değişkeni

Evre	Verilen evrede en yüksek skora ait parametre	Verilen evrede en yüksek skor
4	Yorgunluk	10
3B	İştah	10
3A	Yorgunluk Kabızlık	10 10
3	Nefes Darlığı Öksürük	4 4
2B	Bulantı Üzüntü Endişe Kendini nasıl hissediyor	5 5 5 5
2A	Ağrı İştah	3 3
1B	Yorgunluk	7
1A	Nefes darlığı	10

TP-04
NADİR GÖRÜLEN BİR AKCİĞER MALİGNİTESİ OLGUSU: YÜKSEK GRADE MUKOEPİDERMOİD KARSİNOM

Hakan Işık[1], Hatice Kaya[2], Fatih Mehmet Adıyaman[2], Kuthan Kavaklı[1], Alper Gözübüyük[1], Sedat Gürkök[1]

[1]Gülhane Askeri Tıp Akademisi, Göğüs Cerrahisi A.D., Ankara
[2]Gülhane Askeri Tıp Akademisi, Göğüs Hastalıkları A.D., Ankara

GİRİŞ: Mukoepidermoid karsinomlar submukozal glandlardan gelişen malign tümörlerdir. Sıklıkla tükürük bezlerinde görülmesine karşın trakeobronşial sistemde de nadiren görülebilirler. Tüm akciğer malignitelerinin yaklaşık % 0.1 – 0.2' sini oluştururlar. Diğer akciğer malignitelerine nazaran daha genç yaşta görülme eğilimindedir. Pulmoner mukoepidermoid karsinom olguları akciğerde gelişen yüksek dereceli mukoepidermoid karsinom olgusunu sunmayı amaçladık

OLGU: 21 yaşından erkek hasta öksürük, balgam şikayetleri ile başvurdu. Hastanın toraks bt sinde sol alt lob ana bronşunda lümeni büyük oranda daraltan 13x14x22 mm boyutlarında yumuşak doku dansitesinde lezyon görüldü. Alt lobun bazal segmentleri içerisinde de en büyüğü 2.5 mm çapında olmak üzere noktasal –milimetrik opasiteler izlendi. Solunum sistemi muayanesi tabi olarak değerlendirildi. Hastaya bronkoskopi yapıldı. Bronkospide sol ana bronş proksimalindeki lezyon gözlendi ve bu lezyondan forceps ve kriyo biyopsiler alındı. Biyopsi ve bronş sitolojisinin patolojik incelemesinde benign tümör (adenoma?) lehine bulgular saptanmakla beraber kesin tanı için Lezyonun tamamının incelenmesi önerildi. Göğüs cerrahisi tarafından devralınan hastaya, Bronkotomi uygulanarak endobronşial kitle eksize edildi. Frozen incelemede malignite potansiyeli yüksek olarak değerlendirilmesi üzerine sol alt lobektomi ve lenf nodu diseksiyonu uygulandı. Histopatolojik inceleme sonucu yüksek dereceli mukoepidermoid karsinoma tanısı gelen hasta halen tıbbi onkoloji tarafından takip edilmektedir.

SONUÇ: Klinik ve radyolojik bulguları nonspesifik olduğu için cerrahiden önce mukoepidermoid karsinom tanısı koymak oldukça zordur. Patolojik incelemede adenoskuamoz karsinodan ayrımıda dikkat gerektiren bir husustur. Diğer primer akciğer maligniteleri gibi, evre, lenf nodu metastazı ve hasta yaşı prognozu belirleyen etkenlerdir. Özellikle ana borns yerleşimli malignitesi olan genç hastalarda Mukoepidermoid karsinom akılda bulundurulması gereken bir ön tanıdır. MEK nadir görülen ve görece iyi prognozlu bir malignite olmasına karşın yüksek derecelide olabileceği akılda bulundurulmalıdır

Anahtar Kelimeler: göğüs cerrahisi, bronkoskopi, mukoepidermoid karsinom

ct görüntüsü

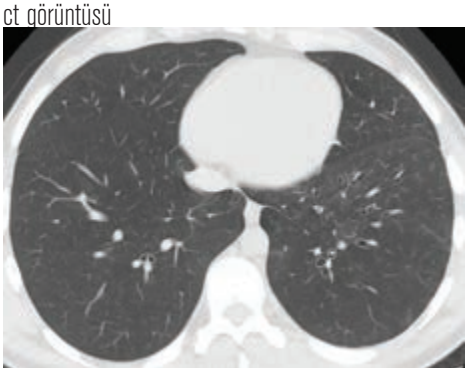

olguya ait ct görüntüsü

ct görüntüsü

olguya ait ct görüntüsü

TP-05

KOMPLET REZEKE EDİLEN AKCİĞER KANSERİNDE PREOPERATİF NÖTROFİL LENFOSİT ORANI İÇİN YENİ BİR EŞİK DEĞER GEREKLİ MİDİR? 888 HASTALIK ÖN ÇALIŞMA SONUÇLARI

Necati Çıtak[1], Özgür İşgörücü[1], Yunus Aksoy[2], Çiğdem Obuz[2], Barış Açıkmeşe[3], Derya Özden Omaygenç[4], Songül Büyükkale[5], Muzaffer Metin[6], Adnan Sayar[5]

[1]Bakırköy Dr.Sadi Konuk Eğitim ve Araştırma Hastanesi, Göğüs Cerrahisi Kliniği, İstanbul
[2]Yedikule Göğüs Hastalıkları ve Göğüs Cerrahisi Eğitim ve Araştırma Hastenesi, Göğüs Cerrahisi Kliniği, İstanbul
[3]Bakırköy Dr.Sadi Konuk Eğitim ve Araştırma Hastanesi, Göğüs Hastalıkları Kliniği, İstanbul
[4]Yedikule Göğüs Hastalıkları ve Göğüs Cerrahisi Eğitim ve Araştırma Hastenesi, Anesteziyoloji ve Reanimasyon Kliniği, İstanbul
[5]Memorial Hastaneler Grubu Şişli Memorial Hastanesi, Göğüs Cerrahisi Kliniği, İstanbul
[6]Fatih Üniversitesi, Göğüs Cerrahisi ABD, İstanbul

AMAÇ: Nötrofil lenfosit oranının (NLO) akciğer kanserinde prognostik bir faktör olduğu belirtilmektedir. Bu oran için sıklıkla kullanılan eşik değer (n=2.5) tüm kanserlerin olduğu çalışmalarda hesaplanmıştır. Bu ön çalışmada akciğer kanserine özgü olarak eşik değerin ve NLO'yu etkileyen faktörlerin ortaya konulması amaçlanmıştır.

METOD: 2010-2016 yılları arasında akciğer kanseri nedeniyle komplet rezeke edilen 888 hasta retrospektif olarak değerlendirildi. Onkolojik tedavi sonrası ameliyat edilenler, klinik olarak enfeksiyon tanısı konulup tedavi alanlar, immunsupresif hastalığı olanlar çalışma dışı bırakıldı. Nötrofil ve lenfosit sayımı ameliyattan ortalama 20.7±4.2 gün önce alınmıştı. Hastalar ortalama 33.4 ay takip edildiler.

BULGULAR: Hastaların NLO ortalamaları 2.79±1.5 idi. NLO'nun erkeklerde (p=0.001), skuamöz hücreli kanser varlığında (p<0.001), T evresi yüksekliğinde (p=0.01), N1 veya N2 olma durumunda (p<0.001) yüksek olduğu görüldü. Tümör çapının her 1 cm'lik büyümesi ile birlikte NLO'da istatistiksel olarak anlamlı düzeyde yükseliyordu (p<0.001). ROC açısı analizi ile NLO için sağkalımı etkileyen eşik değer 3.77 olarak hesaplandı (Açının altında kalan alan [AUC]=0.567, p=0.001). Genel 5-yıllık sağkalım %62.0±2.4'dü. Eşik değer 2.5 alındığında eşik değerin altında kalan hastaların 5-yıllık sağkalımı %65.4 iken eşik değerin üstünde olanlarda %57.8 idi (p=0.01). Çalışmamızda belirlenen eşik değer (n=3.77) göz önüne alınarak yapılan hesaplamaya göre ise eşik değerin altında kalanlar ile üstünde olanlar arasındaki sağkalım farkı istatistiksel olarak daha anlamlıydı (%66'ya karşılık %51.7, p<0.001). Sağkalım farklılığı ve AUC göz önüne alınarak yapılan hesaplamalarda en uygun NLO eşik değerinin 3.5 olduğu görüldü (p=0.0004, AUC=0.632, Tablo 1). N durumu (p<0.001), T durumu (p<0.001), 65 yaşından küçük olma (p<0.0001), cinsiyet (p=0.03), operasyon tipi (p<0.0001) sağkalım etkileyen diğer faktörlerdi. Çoklu değişken analize göre ise sağkalımı kötü etkileyen bağımsız faktörler sadece N durumu (p<0.0001) ve NLO'nun 3.5'un (p=0.04) üzerinde olması idi.

SONUÇ: NLO tümör tipi, tümör çapı ve lenf nodlarına metastaza bağlı olarak değişkenlik göstermektedir. Literatürde sıklıkla kullanılan eşik değer (n=2.5) komplet rezeke edilen hastaların sağkalımına bakıldığında gerçek prognostik belirteç ol(a)madığı için revize edilmeli ve prognostik durum ona göre belirlenmelidir.

Anahtar Kelimeler: Akciğer kanseri, Nötrofil/Lenfosit oranı, cerrahi, eşik değer, prognoz

Tablo 1. Nötrofil lenfosit oranını (NLO) etkileyen faktörler

	NLO değerleri	p değeri
Cins (Erkek vs Kadın)	**2.84** vs 2.24	**0.001**
Yaş (<65 vs ≥65)	2.73 vs 2.93	0.09
Tümör tipi (Skuamöz vs Adeno)	**2.94** vs 2.59	**0.001**
Tümör çapı (1 cm vs 2 cm)	2.19 vs **2.84**	**<0.001**
Tümör çapı (2 cm vs 3 cm)	2.84 vs **2.91**	**<0.001**
Tümör çapı (3 cm vs 4 cm)	2.91 vs **3.02**	**<0.001**
Tümör çapı (4 cm vs 5 cm)	3.02 vs **3.13**	**<0.001**
Tümör çapı (5 cm vs 6 cm)	3.13 vs **3.21**	**<0.001**
Tümör çapı (6 cm vs 7 cm)	3.21 vs **3.38**	**<0.001**
Tümör çapı (7 cm vs 8 cm)	3.38 vs **3.54**	**<0.001**
Tümör çapı (8 cm vs 9 cm)	3.54 vs **3.92**	**<0.001**
N durumu (N0 vs N1)	2.60 vs **3.12**	**<0.001**
N durumu (N0 vs N1/2)	2.60 vs **3.06**	**<0.001**
T durumu (T1/T2 vs T3/T4)	2.62 vs **3.19**	**<0.001**

Tablo 4. Literatürde ameliyat edilen akciğer kanserli hastalar ile ilgili şimdiye kadar yayınlanan bilinen en geniş seriler ile bizim çalışmamızın genel sağkalım ve diğer değerler açısından karşılaştırılmasıv

Yazar	Merkez	Olgu sayısı	Eşik	HR (p değeri)	Yorum
Sarraf ve ark. [3]	Londra	178	5	1.1 (0.004)	NLO T evresiyle ilişkili ve prognoz için bağımsız bir değişken
Tomita ve ark. [4]	Miyazaki	301	2.5	<0.001	CRP ile kombine edilen NLO bağımsız prognostik faktör
Forget ve ark [5]	Leuven	255	5	1.4 (0.04)	NLO güçlü bir perioperatif prognostik faktör
Pinato ve ark [6]	Londra	220	5	2.3 (0.04)	NLO erken evre KHDAK'ta klinik olarak kullanılabilinir
Shimizu ve ark [7]	Kawasaki	334	2.5	2.0 (<0.001)	Yüksek NLO ve düşük natrisyon kötü sağkalıma sebep olur
Zhang ve ark [8]	Tianjin	400	3.3	2.5 (<0.001)	pN0'da NLO, yaş ve tümör boyutunun kombinasyonu ile risk grupları oluşturulabilir
Zhang ve ark [9]	Tianjin	1238	2.3	1.5 (<0.001)	Trombosit sayımı ile beraber değerlendirildiğinde NLO'nun prognostik etkinliği artar
Choi ve ark [10]	Kaliforniya	1139	>5	1.6 (0.0003)	NLO genel ve hastalıksız sağkalım için bağımsız bir prognostik belirteç
Çalışmamız	İstanbul	888	>3.5	1.5 (0.0004)	NLO prognostik bir belirteç, eşik değer istatistiksel olarak hesaplanmalı

Şekil 1. ROC eğrisi analizi ile NLO için sağkalımı etkileyen eşik değerin hesaplanması

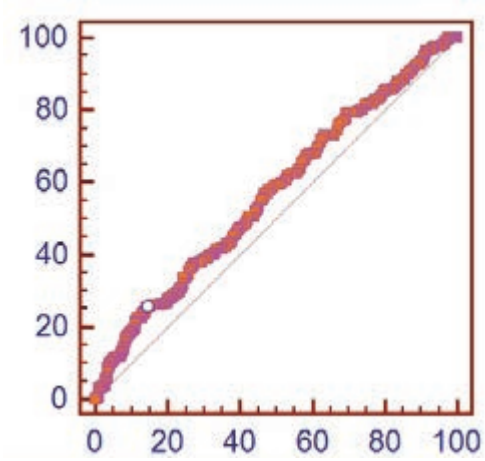

Şekil 2. Eşik değer 2.5 alındığında eşik değerin altında kalan hastalar ileüsünde olanların sağkalımlarının karşılaştırılması

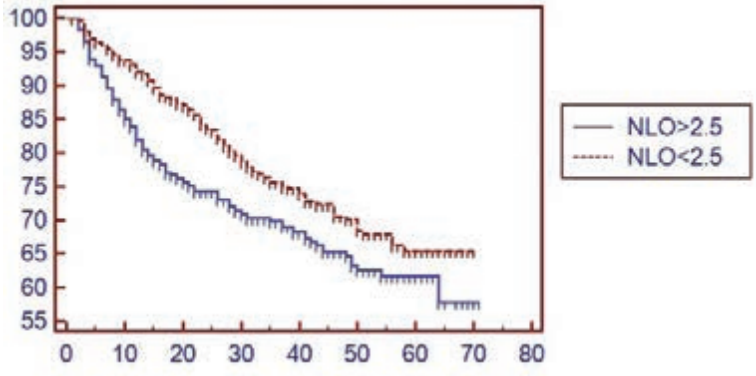

NLO 2.5'un altında olanların 5-yıllık sağkalımı %65.4 iken üstünde olanlarda %57.8 (p=0.01)

Şekil 3. Çalışmamızda belirlenen eşik değer (n=3.77) için sağkalım karşılaştırması

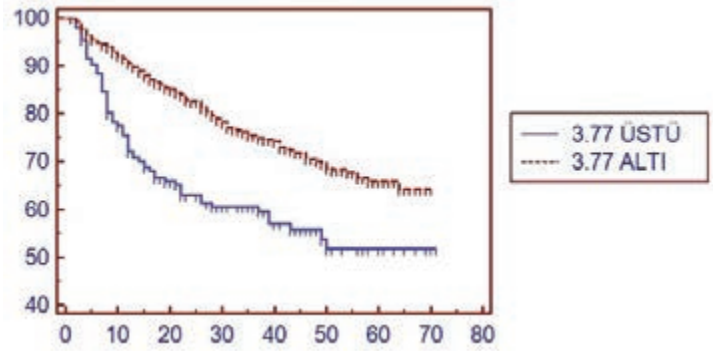

NLO<3.77 için 5-yıllık sağkalım %66 iken NLO>3.5 olanlarda %51.7, p<0.001

Tablo 2. Sağkalım farklılığı ve AUC (eğrinin altında kalan alan) göz önüne alınarak yapılan hesaplamalara göre nötrofil lenfosit oranlarının birbirleri ile karşılaştırılması.

	n (%)	HR	p değeri	AUC
<1:1	13 (1.4%)			
≥1:1	875 (98.6%)	1	0.02	0.507
<2:1	289 (%32.5)			
≥2:1	599 (%67.5)	1.44	0.008	0.551
<2.5:1	472 (%53.1)			
≥2.5:1	416 (%46.9)	1.37	0.01	0.569
<3:1	606 (%68.2)			
≥3:1	282 (%30.8)	1.52	0.0009	0.572
<3.5:1	**693 (%78)**			
≥3.5:1	**195 (%22)**	**1.50**	**0.0004**	**0.632**
<4:1	754 (%84.9)			
≥4:1	134 (%15.1)	1.46	<0.0001	0.510
<5:1	826 (%93)			
≥5:1	62 (%7)	1.44	0.005	0.510

HR: Hazard ratio

Tablo 3. Tekli ve çoklu değişken analize göre sağkalımı etkileyen bağımsız faktörler

	Sağkalım	Univariate	Hazard ratio	Multivariate
Cins (Erkek vs Kadın)	%62.4 vs %74.3	**0.03**	0.85	0.270
Yaş (<65 vs ≥65)	%67.5 vs %47.0	**<0.0001**	2.06	**<0.0001**
Tm tipi (Skuamöz vs Adeno)	%64.1 vs %61.7	0.395		
Op tipi (Lbktomi vs Pnmktomi)	%65.6 vs %51.6	**<0.0001**	1.73	0.189
T durumu (T1/T2 vs T3/T4)	%67.3 vs %54.5	**0.005**	1.43	0.271
N durumu (N0 vs N1)	%73.1 vs %60.1	**<0.0001**	1.81	**<0.0001**
N durumu (N1 vs N2)	%60.1 vs %26.4	**<0.0001**	2.04	**<0.0001**
N durumu (N0 vs N2)	%73.1 vs %26.4	**<0.0001**	3.85	**<0.0001**
NLO (<3.5 vs ≥3.5)	%67.4 vs %59.6	**0,0004**	1.50	**0,04**

TP-06

ADJUVAN TEDAVİ ALAN KÜÇÜK HÜCRELİ DIŞI AKCİĞER KANSERLİ OLGULARDA SAĞKALIMI ETKİLEYEN FAKTÖRLER

Dilek Ernam, Ülkü Aka Aktürk, Özlem Makbule Akbay, Erhan Oğur, Ethem Yıldız
Süreyyapaşa Göğüs Hastalıkları ve Göğüs Cerrahisi Eğitim ve Araştırma Hastanesi, Göğüs Hastalıkları Kliniği

GİRİŞ: Küçük Hücreli Dışı Akciğer Kanserli(KHDAK) olgularda radikal cerrahi sonrası adjuvan tedavinin sağkalımı iyileştirdiği klinik çalışmalarda gösterilmiştir. Ancak bu hastalar hala yüksek rekürrens ve ölüm riski altındadır.Bu çalışmada amacımız adjuvan tedavi alan hastalarda sağkalımı etkileyen faktörleri araştırmaktır.

MATERYAL-METOD: Retrospektif olarak planlanan bu çalışmada Ocak 2012- Mayıs 2015 tarihleri arasında kliniğimizde adjuvan tedavi alan 18 yaş üstü komplet rezeksiyon yapılmış ve patolojik evresi Evre 1B-3A olan KHDAK'li olgular dahil edildi. Klinik ve demografik özellikleri, patolojik ve klinik evreleri, komorbidite indeksi, adjuvan tedavileri ve uygulanan cerrahi tedaviler kaydedildi. Çalışmada tanımlayıcı istatistikler frekans, yüzde, ortalama ve standart sapma olarak verilmiştir. Sağkalım sürelerine göre yapılan grupların karşılaştırılmasında Ki-kare ve Student t-test kullanılmıştır.

BULGULAR: Dahil edilme kriterlerine uyan 85 hasta analiz edildi. Hastaların yaş ortalaması 58.8 ± 8.5 yıl olup % 94'ü erkekti. Hastaların %26'sı aktif smoker,%70'i exsmoker olup ortalama sigara paket/yıl 47 olarak saptandı.Hastaların % 37.6'sı adenokanser, % 57.6'sı skuamoz hücreli kanser ve % 4.7'si büyük hücreli kanserdi.Hastaların patolojik evreleri, uygulanan cerrahi tedavi, aldıkları adjuvan tedavi rejimleri ve sayısı tablo 1'de izlenmektedir. Hastaların operasyon sonrası adjuvan tedaviye başlama süresine bakıldığında % 27.8 'de 4 haftadan daha kısa sürede,% 48.1'de 4-6 hafta arasında, %24.1'de ise 6 haftadan sonra adjuvan tedavi başlanmıştır(tablo 1). Takiplerde hastaların %34'ü vefat etmiş olup tüm hastaların ortalama progresyonsuz sağkalım süresi 617 ± 413(1.7 ± 1.1 yıl) gün olarak tespit edildi. Öte yandan ortalama genel sağkalım süresi ise 774 ± 373(2.1 ± 1.0 yıl) gün olarak tespit edildi. Hastalar bu ortalama sağkalım değerlerine göre gruplara ayrıldı ve mevcut parametreler açısından karşılaştırıldı. Progresyonsuz sağkalımı ve genel sağkalımı ortalama değere göre kısa ve uzun olan gruplarda yaş, sigara p/yıl, adjuvan KT sayısı, patolojik alt tipi, uygulanan cerrahi tedavi şekli,uygulanan KT rejimleri ve adjuvan radyoterapi, patolojik evrelerin dağılımı yönünden bir fark saptanmadı. Patolojik evrelerine göre ortalama genel sağkalım ve progresyonsuz sağkalıma bakıldığında evre 3A'da diğer evrelere göre bu süreler daha kısa olmasına rağmen istatistiksel olarak anlamlı bir fark saptanmadı(p:0.12, p:0.12 sırasıyla).

SONUÇ: Bizim çalışmamızda hastalarımızda ortalama sağkalım süresi 2.1 yıl olup tahmin edilenden kısadır ve bunu etkileyen anlamlı bir faktör bulunamadı.Sağkalımı etkileyen faktörlerin belirlenmesinde çok merkezli daha fazla olgu sayısı içeren çalışmalara ihtiyaç duyulmaktadır.

Anahtar Kelimeler: adjuvan tedavi, akciğer kanseri,sağkalım

Adjuvan tedavi alan KHDAK olguların özellikleri

	N (%)
Patolojik alt tipleri Adenokanser Skuamoz hücreli kanser Büyük hücreli kanser	 32 (37.6) 49 (57.6) 4(4.7)
Patolojik Evre 1B 2A 2B 3A	 11(12.9) 34 (40.0) 19 (22.4) 21(24.7)
Cerrahi Tedavi Pnömonektomi Lobektomi diğer	 17(20.0) 61(71.8) 7(8.2)
KT rejimleri * C+N C+D C+G	 66 (77.6) 9(10.6) 10(11.8)
Operasyon sonrası adj tedaviye kadar geçen süre < 4 hafta 4-6 hafta >6 hafta	 24 (28.2) 41(48.2) 20 (23.5)

* C sisplatin N novalbin D doksitaksel G gemsitabin

Genel sağkalımı etkileyen faktörler

	Genel SK kısa(n:33)	Genel SK uzun(n:52)	P değeri
Yaş	58.8±9.1	59.4± 8.2	0.57
Sigara p/yıl	50.0± 25.0	45.5 ±21.7	0.51
Komorbidite indeksi	1.4± 0.5	1.5± 0.5	0.18
Patolojik Evre 1B 2A 2B 3A	%7.6 %8.9 %7.6 %13.9	%3.8 %34.2 %13.9 %10.1	0.07
Patoloji. Adenokanser Skuamöz Büyükhücreli	%20 %34.1 %1.2	%17.6 %23.5 %3.5	0.4
Cerrahi Pnömonektomi Lobektomi	%12.9 %37.6	%7.1 %34.1	0.7
Adjuvan Kt geçen süre < 4 hafta 4-6 hafta >4 hafta	%12.9 %27.1 %11.8	%12.9 %17.6 %10.6	0.8

TP-08
KÜÇÜK HÜCRELİ DIŞI AKCİĞER KANSERLERİNDE MEDİASTİNAL EVRELEMEDE TORAKS-BT'NİN ROLÜ, HAFIZAMIZI CANLANDIRMA

Özgür Ömer Yıldız[1], Serdar Özkan[2], Ülkü Yazıcı[3], Ertan Aydın[4], Nurettin Karaoğlanoğlu[1]

[1]Dışkapı yıldırım Beyazıt Eğitim ve Araştırma Hastanesi Göğüs Cerrahisi Kliniği, Göğüs Cerrahisi Kliniği, Ankara
[2]Karatay Üniversitesi Medicana Tıp Fakültesi, Göğüs Cerrahisi Kliniği, Konya
[3]Atatürk Göğüs Hastalıkları ve Göğüs Cerrahisi Eğitim ve Araştırma Hastanesi, Göğüs Cerrahisi Kliniği, Ankara
[4]Koru Hastanesi, Göğüs Cerrahisi Kliniği, Ankara

AMAÇ: Çalışmamızda, preoperatif KHDAK tanısı konulmuş hastalarda, intratorasik lenf nodu değerlendirmesinde Toraks-BT'nin yeri araştırıldı. Çalışmanın amacı günümüzde her akciğer lezyonunda ilk başvurduğumuz tetkik olan toraks BT ile ilgili hafızalarımızda ki bilgileri gözden geçirmek ve ülkemizdeki hasta verileriyle mediastinal evrelemedeki etkinliği tartışmaktır.

MATERYAL-METOD: Ocak 2009–Temmuz 2011 tarihleri arasında belirlenmiş kriterlere uygun 510 olgu çalışmaya dâhil edildi. Anatomik lokalizasyonlarına göre numaralandırılmış intratorasik lenf nodları, lenf nodlarının toraks BT'deki boyutları, PET-BT tutulumları, tümörün histolojik tipi, çıkarılan mediastinal lenf nodları ve patoloji sonuçları değerlendirildi.

BULGULAR: Sonuçların istatistiksel analizinde metastatik intratorasik lenf nodlarını belirlemede toraks BT'nin duyarlılığı 75.7%, seçiciliği 41%, pozitif tahmin değeri 27.3%, negatif tahmin değeri 85% ve doğruluğu 48.4% olarak bulundu. Yanlış pozitiflik ve negatiflik oranları N1 ve N2 hastalık için de belirlendi. Toraks BT'nin N1 hastalığı belirlemede yanlış pozitiflik oranı 53.6%, yanlış negatiflik oranı 28.7% ve N2 hastalığı belirlemede yanlış pozitiflik oranı 64.6%, yanlış negatiflik oranı 20% olarak bulundu.

SONUÇ: Sonuçta KHDAK'lerinde mediastinal evreleme de toraks BT'nin vazgeçilmez bir tetkik olmasına rağmen tek başına yeterli olmadığını diğer görüntüleme yöntemleri ve invaziv yöntemlerle desteklenmesi gerektiğini belirtmekte fayda vardır. Artan sağlık harcamaları ve birden fazla görüntüleme yönteminin kullanılmasının yol açtığı zaman ve emek kaybı yerine özellikle akciğer kanserlerinde PET ile BT kombinasyonu günümüzde daha sık kullanılmalıdır.

Anahtar Kelimeler: Akciğer Kanseri, Lenf Nodu, Toraks BT

Patoloji sonuçlarına göre metastatik olan ve olmayan N1 ve N2 lenf nodu gruplarını belirlemede toraks BT tetkikine ait tanısal performans göstergeleri

Lenf Nodu	Duyarlılık (%)	Seçicilik (%)	PTD (%)	NTD (%)	Doğruluk (%)	P değeri
N1	71,3	46,4	32,4	81,8	53,0	0,002
N2	80,0	35,4	22,2	88,5	43,7	0,004

Toraks BT'nin KHDAK'inde intratorasik lenf nodlarının durumunu belirlemede YP ve YN oranları

LN	2	3	4	5	6	7	8	9	10	11
YP (%)	27,6	-	45,2	40,9	12,5	51,6	0,6	0,4	56,7	0,4
YN (%)	11,1	-	28,9	33,3	80,0	25,0	90,0	100,0	25,0	100,0

TP-09
KÜÇÜK HÜCRELİ DIŞI AKCİĞER KANSERLERİNDE HİSTOPATOLOJİK TİP VE PET-BT SUVMAX İLİŞKİSİ

Özgür Ömer Yıldız[1], Serdar Özkan[2], Ülkü Yazıcı[3], Göktan Temiz[4], Ertan Aydın[5], Nurettin Karaoğlanoğlu[1]

[1]Dışkapı yıldırım Beyazıt Eğitim ve Araştırma Hastanesi Göğüs Cerrahisi Kliniği, Göğüs Cerrahisi Kliniği, Ankara
[2]Karatay Üniversitesi Medicana Tıp Fakültesi, Göğüs Cerrahisi Kliniği, Konya
[3]Atatürk Göğüs Hastalıkları ve Göğüs Cerrahisi Eğitim ve Araştırma Hastanesi, Göğüs Cerrahisi Kliniği, Ankara
[4]Adana Numune Eğitim ve Araştırma Hastanesi, Göğüs Cerrahisi Kliniği, Adana
[5]Koru Hastanesi, Göğüs Cerrahisi Kliniği, Ankara

AMAÇ: Son yıllarda akciğer kanserinin moleküler biyolojisi konusunda yapılan araştırmalar ile kanser hücreleri yanında normal hücreleri de hedef alan sistemik konvansiyonel tedavi yöntemlerinin yanında direk kanser hücrelerini hedef alan tedaviler gelişmiş ve böylece lokal hedefe yönelik ajanlar başlığı altında yeni tedavi alternatifleri üzerine yoğunlaşılmıştır. Bizim çalışmamızda ise amaç lokal hedefe yönelik tedavi alternatifleri konusunda farklı bir kapı aralamak, küçük hücreli dışı akciğer kanserlerinde kitle PET-BT SUVmax değerinin tümör histolojik tipi ile korelasyon gösterip göstermediğini belirlemek, bu korelasyonun gelecekte lokal tedavide etkili moleküllerle işaretlenmiş radyofarmasotiklerin kullanılmasını desteklemesi konusunda farklı bir bakış açısı geliştirmektir.

GEREÇ-YÖNTEM: Çalışmamız, hizmet sunumu gerçekleştirdiğimiz kliniklerde ocak 2009 ile mayıs 2012 yılları arasında preoperatif evreleme amaçlı istenen PET-BT ve sonrasında opere edilen küçük hücreli dışı akciğer kanseri olgularının retrospektif incelenmesi ile oluşturuldu. Çalışmaya alınan olguların dosyalarından başta PET-BT'deki kitlenin SUVmax değeri olmak üzere epidemiyolojik, klinik, histopatojik, laboratuar ve tedavi parametreleri kaydedilerek istatistiksel değerlendirme yapıldı.

BULGULAR: Çalışmaya KHDAK nedeni ile opere edilen 448 olgu dahil edildi. Olguların 406'sı erkek 42'si kadındı. Olguların yaş ortalaması 58,9 idi. Tüm olgularda kitle boyutları ve FDG tutulumları (SUVmax) kaydedilmiştir. Buna göre olguların ortalama kitle boyutları 4,5cm, ortalama SUVmax değerleri 13,3 olarak hesaplanmıştır. Olgular histopatolojik tanılarına göre 5 grupta toplandı. PET-BT FDG tutulum SUVmax değerleri gruplandırıldı ve farklı histopatolojik türde malignitelerin ağırlıklı olarak gösterdikleri tutulum değerleri belirlenmeye çalışıldı. Tümör boyutu ve histopatolojik tanılar ile SUVmax değerleri arasında anlamlı ilişki tespit edildi. Adenokarsinom hücre türüne ait tümörlerin diğer karsinomlara göre PET-BT SUVmax değerlerinin anlamlı düzeyde farklılık gösterdiği tespit edildi. SUVmax değerlerinin ağırlıklı olarak adenokarsinom olgularında 5-10 arası düzeylerde, diğer türlerde genellikle 10-15 arası tutulum gösterdiği belirlendi.

SONUÇ: PET görüntülemede kullanılan radyofarmasötiğin özelliğine göre değişik biyokimyasal, metabolik veya fonksiyonel parametreler invivo görüntülenebilir. Ancak rutin uygulama en çok kabul gören ve kullanılan parametre glukoz metabolizmasının izlenmesidir. Bu amaçla Fluorine(F)-18 ile işaretli FDG bileşiği kullanılmaktadır. Tümör hücre tiplerinin PET-BT SUVmax değerleri anlamlı düzeyde farklılık gösterdiklerinden yola çıkılarak PET'te farklı ve lokal tedaviyi sağlayacak radyofarmasötiklerin kullanılması ve değişik alternatifler oluşturulması konusunda teknolojik gelişmeler baz alınarak çalışmalar devam etmelidir.

Anahtar Kelimeler: Akciğer Kanseri, PET-BT, Radyofarmasötikler

Tablo 1

SUVMAX GRUP	TANI n (%)					TOTAL n
	SCC n (%)	LARGE n (%)	ADENO n (%)	ADENOSCC n (%)	DİĞER n (%)	
0-5	2 (0.93)	0 (0,0)	18 (11,11)	1 (2,7)	0 (0,0)	21
5-10	46 (21,49)	4 (17,39)	55 (33,95)	4 (10,81)	3 (25)	112
10-15	78 (36,44)	10 (43,47)	6 (37,65)	13 (35,13)	5 (41,66)	167
15-20	57 (26,63)	5 (21,73)	19 (11,72)	12 (32,43)	1 (8,33)	94
20-25	20 (9,34)	3 (13,04)	6 (3,7)	5 (13,51)	1 (8,33)	35
25-30	6 (2,8)	1 (4,34)	1 (0,61)	0 (0,0)	2 (16,66)	10
30-35	3 (1,4)	0 (0,0)	1 (0,61)	2 (5,4)	0 (0,0)	6
35-40	0 (0,0)	0 (0,0)	1 (0,61)	0 (0,0)	0 (0,0)	1
40-45	2 (0,93)	0 (0,0)	0 (0,0)	0 (0,0)	0 (0,0)	2
TOTAL	214 (100)	23(100)	162 (100)	37 (100)	12 (100)	448

Histopatolojik türlere göre PET-BT SUVmax değerleri

Tablo 2

Dependent Variable	(I) TANI	(J) TANI	Mean Difference (I-J)	Std. Error	Sig.	95% Confidence Interval	95% Confidence Interval
						Lower Bound	Upper Bound
SUVmax	ADENO	SCC	-3,44637*	,61972	,000	-5,1438	-1,7489
		DİĞER	-3,90519	1,78030	,184	-8,7815	,9711
		LARGE	-3,72069*	1,32596	,042	-7,3526	-,0888
		ADENOSCC	-4,50771*	1,08426	,000	-7,4776	-1,5379

Adenokarsinoma da tespit edilen SUVmax değerlerinin diğer hücre türleri ile karşılaştırılması,

TP-10
PLEVRAL MALİGN MESOTELYOMA: HİSTOPATOLOJİK TİP VE GİRİŞİMSEL TANI YÖNTEMLERİNİN DEĞERLENDİRİLMESİ

Halide Nur Ürer[1], Sedat Altın[2], İbrahim Celalettin Kocatürk[3], Naciye Arda[1]

[1]Yedikule Göğüs Hastalıkları ve Göğüs Cerrahisi Eğitim Araştırma Hastanesi, Tıbbi Patoloji Bölümü, İstanbul
[2]Yedikule Göğüs Hastalıkları ve Göğüs Cerrahisi Eğitim Araştırma Hastanesi, Göğüs Hastalıkları Kliniği, İstanbul
[3]Yedikule Göğüs Hastalıkları ve Göğüs Cerrahisi Eğitim Araştırma Hastanesi, Göğüs Cerrahisıı Kliniği, İstanbul

GİRİŞ: Plevral malign mesotelyoma (PMM) torasik boşluklarda yayılan agresif seyirli malign bir tümördür. Başlıca histopatolojik tip epiteloid, sarkomatoid ve her iki morfolojiyi içeren bifazikdir. Histopatolojik tanıda doku örnek tipi, malignite bulguları, invazyon varlığı ve morfolojik alt tipler önemlidir. Çalışmamızda altı yıllık PMM olgularını inceleyerek girişimsel yöntemlerin tanı değeri, tanı zamanı ve histopatolojik tip üzerindeki etkilerini araştırdık.

GEREÇ VE YÖNTEMLER: Patoloji Bölümü arşivinden 1 Ocak 2009- 31 Aralık 2015 yılları arasında PMM tanısı alan olgular tarandı. Çalışmamıza en az iki mesotelyoma ve adenokarsinom belirteci içeren immünhistokimyasal panel uygulanmış ve PMM ile uyumlu sonuç elde edilmiş olgular alındı. Olgular yaş, cins, PMM histopatolojik tip, PMM tanı ile önceki girişim tipi, sayı ve rapor sonucu, tanı zamanlaması yönünde incelendi. Tanı yöntemleri plevra mayii, tru-cut plevra biyopsi, transtorasik iğne aspirasyonu (TTİA) gibi minimal invaziv yöntemler ile video asist torakoskopik biyopsi, plörektomi gibi invaziv cerrrahi invaziv girişimler idi. Tanı yöntemlerin duyarlılığı ve yöntemlerin histolojik tip ile karşılaştırmada ki kare testi uygulandı.

BULGULAR: Çalışmaya toplam 164 olgu alındı. Histolojik tipleri, 125'i epiteloid (% 76,2), 27'si bifazik (%16,4), 10'u sarkomatoid (%6), 1'er de iyi diferansiye papiller (%0,6) ve desmoplazik (%0,6) olarak sınıflandı. Minimal invaziv ve cerrahi invaziv tanı yöntem karşılaştırmasında girişim sayısı, olgu sayısı, benign, atipik, malign sonuçlar ve tanı duyarlılığı sırayla plevral mayiide 170, 100, 136, 28, 6, 0,06; kapalı plevra biyopsi 74, 71, 17, 29, 28, 0,37; TTİA 15, 14 4 8 3 0,20; İnvaziv cerrahi girişim 139, 128, 5, 6, 128, 0,92 bulundu. İlk girişimde tanı elde edilen 48 (% 29,2), tekrarlanan girişimde 116 (% 70,7)) olgu saptandı. Tekrarlanan girişimde 105 olguda ilk altı ay içinde kalan 11 olgu daha sonra tanımlandı. Altıncı aydan sonra tanı alanlarda süre ortalama 688,81 +495.52 gün (200-1830), ortanca 366 gün idi.

SONUÇ: Sonuçta plevral hastalıklara patolojik yaklaşımda ilk tanısal girişim tercihi en az invaziv yöntem olmalıdır. Klinik ve radyolojik açıdan plevral MM şüpheli olgularda tatmin edici bir patolojik tanıya ulaşılamadığında hemen daha invaziv yöntemlere geçilmesi önerilir.

Anahtar Kelimeler: plevral malign mezotelyoma, tanı yöntemleri, tanı değeri

Minimal invaziv ve cerrahi invaziv yöntemlerin tanı sonuçları

	Olgu sayısı	Benign	Atipik	Malign	Tanı duyarlılığı
Plevral mayii (n=170)	100	136	28	6	0,06
Kapalı plevra biyopsi (n=74)	71	17	29	28	0,37
TTİA (n=15)	14	4	8	3	0,20
Cerrahi invaziv girişim (n=139)	128	5	6	128	0,92

Malign mesotelyoma histolojik tip ve tanı yöntemleri

	Cerrahi İnvaziv Girişim	Kapalı plevra biyopsi	Plevra mayii	TTİA	p değeri
Epiteloid PMM	96	22	5	3	0,3
Bifazik PMM	23	4	0	0	0,4
Sarkomatoid PMM	9	2	0	0	0,7
Toplam	128	28	5	3	164

İyi diferansiye papiller PMM epiteloid; desmoplastik PMM sarkomatoid başlık altında yer aldı.

TP-11
KADIN OLGULARDA AKCİĞER KANSERİ; OLGULARIMIZIN CİNSİYETE GÖRE GENEL DEĞERLENDİRMESİ

Şenay Yılmaz[1], Güntülü Ak[1], Selma Metintaş[2], Filiz Boğar[3], Muzaffer Metintaş[1]

[1]Eskişehir Osmangazi Üniversitesi Akciğer ve Plevra Kanserleri Uygulama ve Araştırma Merkezi, Eskişehir Osmangazi Üniversitesi Tıp Fakültesi, Göğüs Hastalıkları Anabilim Dalı, Pulmoner Onkoloji Ünitesi, Eskişehir
[2]Eskişehir Osmangazi Üniversitesi Akciğer ve Plevra Kanserleri Uygulama ve Araştırma Merkezi, Eskişehir Osmangazi Üniversitesi Tıp Fakültesi, Halk Sağlığı Anabilim Dalı, Eskişehir
[3]Eskişehir Osmangazi Üniversitesi Akciğer ve Plevra Kanserleri Uygulama ve Araştırma Merkezi

GİRİŞ: Akciğer kanserinin kadınlarda giderek artış göstermesi nedeniyle "kadın akciğer kanseri" kavramı ortaya çıkmıştır. Bu çalışmada söz konusu kavramın epidemiyolojik ve klinik önemi incelenecektir.

GEREÇLER VE YÖNTEM: 1990-2010 yılları arasında tek bir merkezde akciğer kanseri tanısı alan toplam 2637 olgu epidemiyolojik ve klinik özellikleriyle değerlendirilmiştir. Çalışma verilerinin analizinde X2 ve t-testi kullanılmıştır.

BULGULAR: Toplam 2637 akciğer kanserli hastanın 219'u (%8.3) kadın, 2418'i (%91.7) erkek idi. Kadın hastaların yaş ortalaması 60.98±9.36 yıl iken erkeklerden (61.00±10.69 yıl) farklı değildi (p=0.976). Kadınlarda sigara içme oranı (%25.8) erkeklere (%98.1) göre daha düşüktü (p<0.001). Çevresel asbest maruziyeti açısından her iki cinsiyet arasında fark yok iken (p=0.313), mesleksel asbest maruziyet oranı kadınlarda (%0.9) erkeklerden (%12.4) daha düşüktü (p<0.001). Eşlik eden hastalık olarak kadınlarda KOAH görülme sıklığı (%3.7) erkeklere göre (%11.7) daha düşüktü (p<0.001). Tüberküloz ve eşlik eden ikinci bir kanser varlığı açısından kadınlarda (%0.5, %43.8) erkeklere (%2.5, %33.6) göre belirgin farlılık olmadığı görüldü (p=0.056, p=0.455). Başvuru anında genel ve tümörün lokal yayılımına bağlı semptomların görülme sıklığı kadınlarda (%78.7, %78.7) erkeklerden (%74.2, %74.2) farklı değildi (p=0.148, p=0.148), paraneoplastik semptomların görülme sıklığı kadınlarda (%6.9) erkeklere (%20.6) göre daha az idi (p<0.001). Tümörün lokalizasyonu değerlendirildiğinde periferik tümörler kadınlarda (%35.2) erkeklere (%25.3) göre daha sık görülmekteydi (p=0.001). Her iki akciğer tutulumu ve akciğerde diffüz yayılım oranı kadınlarda (%5.0, %3.7) erkeklere (%1.0, %0.7) göre daha yüksekti (p<0.001). Kadınlarda adenokarsinom %60.2, skuamöz hücreli karsinom (SHK) %17.6 ve küçük hücreli karsinom %22. 2 sıklıkta iken, erkeklerde bu oranlar sırasıyla %21.7, %51.2 ve %27.1 olarak saptandı (p<0.001); kadınlarda adenokarsinom, erkeklerde SHK daha sıktı. Metastaz görülme sıklığı kadın hastalarda (%59.6) erkeklerden (%46.2) daha fazla idi (p<0.001). Kadınlarda kemik (%29.0'a karşın %19.1; p<0.001) ve karşı akciğer (%16.4'e karşın %9.6; p=0.002) metastazlarının daha sık olduğu görüldü. Kadın hastalarda ortanca yaşam süresi 9 ay olup erkeklerden farklı değildi (p=0.219).

SONUÇ: Kadınlarda akciğer kanseri erkeklere göre bazı klinik farklılıklar göstermektedir; adenokanser, periferik yerleşim, iki taraflı ve diffüz yayılım, metastaz ve ileri evre hastalık sıklığı daha fazladır. Bu nedenle kadın akciğer kanserleri erkeklere göre farklı bir epidemiyolojik ve klinik çerçeve içinde değerlendirilmelidir.

Anahtar Kelimeler: akciğer, kanser, kadın cinsiyet

Tablo 1

Tablo 1:Hastaların demografik özellikleri

	KADIN	ERKEK	p
Hasta sayısı n, (%)	219 (%8.3)	2418 (%91.7)	
Yaş, ortalama (yıl)	60.98±9.36	61.00±10.69	0.976
Sigara içme oranı (%)	25.8	98.1	<0.001
Çevresel asbest maruziyeti oranı (%)	51.6	55.2	0.313
Mesleksel asbest maruziyeti oranı (%)	0.9	12.4	<0.001

Hastaların demografik özellikleri

Tablo 2

Diffüz yayılım	3.7	0.7	<0.001
*Üst zon tutulumu	19.2	29.2	0.002
*Orta zon tutulumu	39.3	47.3	0.022
*Alt zon tutulumu	19.2	17.0	0.403
*İki zon tutulumu	0.5	0.5	0.874
*Üç zon tutulumu	0.5	0.0	0.159

*Akciğer zon tutulumları toplam % oranı bazı olgularda verilere ulaşılamadığından 10 tamamlanamamıştır.

Tümörün lokalizasyonuna göre kadın ve erkek hastaların özellikleri

Grafik 1

Grafik 1: Kadın ve erkek hastalarda histopatolojik tanıya göre dağılır

Kadın ve erkek hastalarda histopatolojik tanıya göre dağılım yüzdeleri

Grafik 2

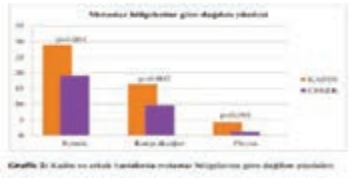

Kadın ve erkek hastalarda metastaz bölgelerine göre dağılım yüzdeleri

TP-12
SARKOİDOZDA ENDOBRONŞİYAL ULTRASONOGRAFİNİN TANI DEĞERİ VE TANIYLA İLİŞKİLİ FAKTÖRLER

Önder Çetin, Benan Çağlayan, Sevda Şener Cömert, Banu Musaffa Salepçi, Ferhan Karataş

Sağlık Bilimleri Üniversitesi Kartal Dr. Lütfi Kırdar Eğitim ve Araştırma Hastanesi, Göğüs Hastalıkları Kliniği, İstanbul

GİRİŞ: EBUS minimal invaziv bir yöntem olması, ayaktan hastalara lokal anestezi ile uygulanabilmesi, mediastinal ve hiler lenf bezlerinin gerçek zamanlı örneklenmesine olanak sağlamış olması, düşük komplikasyon ve yüksek başarı oranı ile pulmoner sarkoidoz tanısında kullanılan seçkin bir yöntemdir. Çalışmamızda amacımız akciğer sarkoidozu olan olgularda endobronşiyal ultrasonografinin tanı değerini ve tanıyla ilişkili faktörleri araştırmaktır.

METOD: Ocak 2014-Eylül 2015 tarihleri arasında Dr. Lütfi Kırdar Kartal Eğitim ve Araştırma Hastanesi Göğüs Hastalıkları polikliniğine başvuran, klinik ve radyolojik olarak sarkoidoz düşünülen, bilgisayarlı toraks tomografisinde büyümüş hiler/mediastinal lenf nodu saptanarak EBUS-TBİA yapılan olgularıprospektif olarak inceledik.

BULGULAR: Çalışma periyodu içerisinde 107 hastaya EBUS-TBİA, 1 hastaya EUS-TÖİA yapıldı ve toplam 108 hasta çalışmaya dahil edildi.Final tanısı tüberküloz olan 4 hasta değerlendirmeye alınmadı. Kalan 104 hastada sarkoidoz final tanısına ulaşıldı ve bu hastalar çalışmaya dahil edildi. Olgularımızın %28,8'ini (n=30) erkek, %71,2'sini (n=74) kadın hastalar oluşturmaktaydı. Yaş ortalaması 44,3±13,1 (20-76) yıl olarak saptandı. Hastaların %1'i (n=1) evre 0, %80,7'si (n=84) evre 1, %18,3'ü (n=19) evre 2 olarak değerlendirildi. Çalışma grubunda evre 3 ve evre 4 hasta saptanmadı. Hastaların %92,3'üne (n=96) EBUS-TBİA, %1'ine (n=1) EUS-TÖİA ile sarkoidoz tanısı kondu. Tanı elde edilemeyen 7 hastanın 6'sında mediastinoskopi ile 1 hastada periferik lenf nodu biyopsisi (sağ supraklavikular lenf nodu) ile sarkoidoz tanısı elde edildi. Çalışmamızda EBUS-TBİA'nın sensitivitesi %92,3, spesifitesi %100, pozitif prediktif değeri %100 bulundu. EBUS-TBİA'nın tanı değeri evre 0 olgularda %100 (1/1), evre 1 olgularda %97,6 (82/84), evre 2 olgularda %68,4 (13/19) olarak hesaplandı.ACE düzeyi ile EBUS'un tanısal verimliliği arasında pozitif bir korelasyon olduğu (p=0.013) görüldü. Subkarinal lenf nodlarından elde edilen tanısal verimlilik istatistiksel olarak anlamlı yüksek bulundu (p=0.013). Yayma sonucu negatif olan lenf nodlarında granülomatöz inflamasyonu göstermede ortak hücre bloğu yapılması ileri derecede anlamlı bulundu (p=0.000). Lenf nodu başına pass sayısı arttıkça EBUS'un tanısal verimliliği anlamlı artış gösterdi (p=0.002).

SONUÇ: Sarkoidoz şüphesi olan hastalarda granülomatöz inflamasyonu göstermede EBUS-TBİA yüksek sensitiviteye ve spesifiteye sahip olup, yüksek tanı oranı ile ileri invaziv işlemleri gereksiz kıldığı sonucuna varılmıştır.

Anahtar Kelimeler: sarkoidoz, endobronşiyal ultrasonografi, tanı

Sarkoidoz öntanısı ile EBUS yapılan 10 çalışmanın sonuçları

Çalışma	Çalışma tipi	Hasta sayısı	Evre	Lenf nodu sayısı	EBUS'un Sensitivitesi %
Garwood	Prospektif	50	0-4	82	85
Wong	Prospektif	65	1,2	77	87.5
Tremblay	Prospektif	24	1,2	4 (ort)	83.3
Oki	Prospektif	62	1,2	123	94
Nakajima	Retrospektif	38	1,2	51	91.4
Sun	Prospektif	120	1,2	284	93.6
Çağlayan	Prospektif	72	1,2	121	79.5
Gupta	Prospektif	62	1,2	-	74.5
Navani	Prospektif	40	1,2	71	85
Plit	Retrospektif	40	1,2	61	84

TP-13

TORAKS USG REHBERLİĞİNDE YAPILAN TRANS-TORASİK İNCE İĞNE ASPİRASYON BİYOPSİLERİNDE PET/BT TANISAL BAŞARIYI ÖNGÖREBİLİRMİ?

Coşkun Doğan[1], Ali Fidan[1], Sevda Şener Cömert[1], Nesrin Kıral[1], Banu Salepçi[1], Elif Torun Parmaksız[1], Benan Çağlayan[2]

[1]Sağlık Bilimleri Üniversitesi Kartal Dr. Lütfi Kırdar Eğitim ve Araştırma Hastanesi. Göğüs Hastalıkları Kliniği, İstanbul
[2]Koç Üniversitesi, Koç Üniversitesi Hastanesi, Göğüs Hastalıkları Kliniği, İstanbul

GİRİŞ: Akciğerin periferik yerleşimli tümörlerine toraks ultasonografisi (USG) rehberliğinde trans-torasik ince iğne aspirasyon biyopsisi (TTİAB) uzun zamandır yapılan etkinliği kanıtlanmış bir yöntemdir. Yapılan TTİAB'nin tanısal başarısını etkileyen birden çok faktör vardır. Pozitron emisyon tomografisi (PET/BT) tümör hücrelerinin yüksek glukoz afinitesine bağlı olarak geliştirilen bir görüntüleme yöntemidir. FDG tutulum yoğunluğu ile tümörün proliferatif aktivitesi, hücre diferansiyasyonu ve agresifliği arasında pozitif; prognozu arasında ise negatif korelasyon olduğu bilinmektedir. Çalışmamız toraks USG rehberliğinde yapılan TTİAB'lerin tanısal başarısında PET/BT'nin rolünü araştırmak için planlanmıştır.

MATERYAL-METOD: Kliniğimizde Aralık 2015- Ocak 2016 tarihleri arasında toraks USG rehberliğinde TTİAB yapılan olguların dosyaları retrospektif olarak incelendi. Olgular tanı gelenler ve tanı gelmeyenler olarak iki gruba ayrıldı. Her iki grubun PET/BT raporları incelenerek biyopsi yapılan lezyonun SUVmax değeri ve PET/BT'de lezyonun nekrotik komponentinin olup olmadığı kayıt edildi. İki grubun verileri karşılaştırıldı (Resim 1-2).

BULGULAR: Çalışmaya 39'u (%81.2) erkek, 9'u (%18.8) kadın olup yaş ortalaması 58.1±8.8 yıl olan 48 olgu dahil edildi. Toraks USG rehberliğinde TTİAB ile 36 (%75) hastaya malign tanı konuldu, 12 (%25) hastada ise TTİAB tanısal olmadı. Tanı konulamayan 12 olgunun 3 (%25)'ünde final tanı lenfoma olup diğerleri akciğer kanseri idi. Lezyonların boyutu ortalama 5.8X5.0 cm idi. Olguların PET/BT'lerinin 24'ünde (%50) biyopsi yapılan lezyonun nekrotik komponent içerdiği, 24'ünde (%50) homojen bir tutulum olduğu raporlanmıştı. Ortalama SUVmax değeri 18.9 ± 9.9 bulundu. Lezyonun iç yapısının homojen veya nekrotik olmasının USG rehberliğinde yapılan TTİAB'nin tanıdaki başarısına (sırasıyla %70.1 ve %79.1) anlamlı etkisi olmadığı saptandı (p=0.505). Ayrıca USG rehberliğinde yapılan TTİABile tanı konulan olgularda ortalama SUVmax değeri 25.4 ±12.1 iken TTİAB ile tanı konulamayan olgularda 16.2±8.7 bulundu ve bu fark istatistiksel olarak anlamlı idi (p=0.038) (Tablo 1). Lezyon boyutunun ve yaşın da TTİAB tanı değeri açısından bir belirleyiciliğinin olmadığı görüldü (P>0.05).

SONUÇ: Göğüs duvarı ile teması olan ve USG ile görülebilen malign olgularda USG eşliğinde yapılan TTİAB işleminde lezyonun nekrotik komponent taşıması tanıdaki başarısında etkili bulunmazken, PET-BT'de SUVMax değeri görece yüksek olanlarda, düşük oranlılara kıyasla anlamlı düzeyde etkili bulunmuştur.Bu sonuç bize tümör SUVMax değerinin yüksek olmasının tanı başarısını etkiliyebileceğini ve toraks USG rehberliğinde yapılan TTİAB'lerin-gerçek zamanlı yapıldığı için-lezyonun nekrotik alanlardan çok hücreden zengin alanlardan İAB'ye imakan tanıdığını ve tanı oranını arttırabileceğini düşündürmüştür.

Anahtar Kelimeler: PET/CT, toraks USG, trans torasik ince iğne aspirasyon biyopsisi.

Resim 1

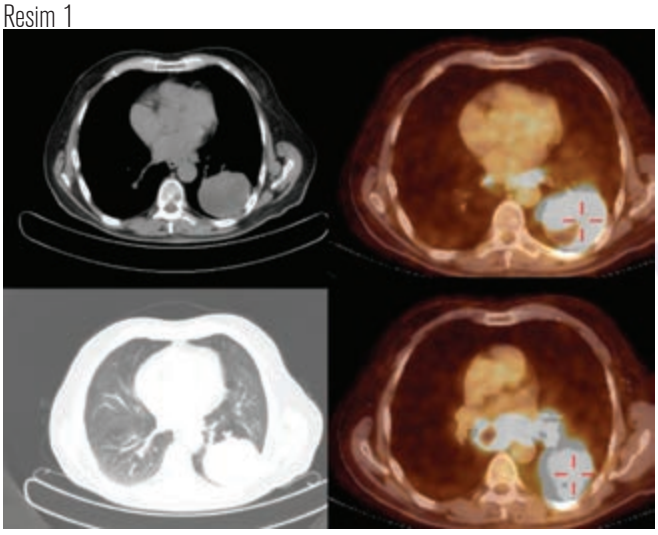

Sol akciğerde içerisinde hipometabolik (nekrotik komponent) SUDmaks: 21.7 yaklaşık 6x6 cm boyutlarında, kitlesel lezyon izlenmektedir.

Resim 2

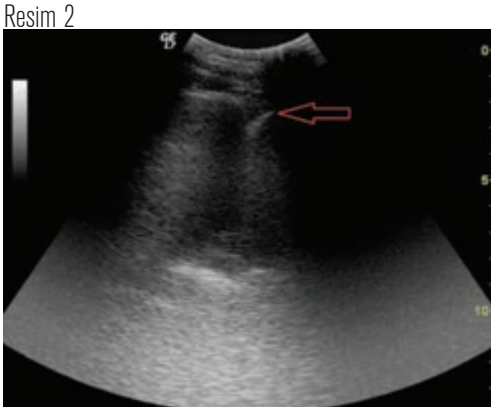

Toraks USG rehberliğinde yapılan TTİAB işlemi (Kitle içersinde iğne kırmızı ok ile belirtilmiştir)

Tablo 1

	Tanı gelen olgular (n=36)	Tanı gelmeyen olgular (n=12)	p değeri
Ortalama SUVmax değeri	25.4	16.4	p=0.038
PET/BT'de nekrotik komponent varlığının tanı koyduruculuğu	%70.1	%79.1	p=0.505

Olguların SUVmax değerleri ve nekrotik komponent varlığı.

TP-14

TRAKEOSTOMİ SONRASI GELİŞEN PSEUDOEPİTELİYAL HİPERPLAZİNİN GİRİŞİMSEL BRONKOLOJİK YAKLAŞIMLA BAŞARILI TEDAVİ EDİLDİĞİ LARİNKS KANSERLİ BİR OLGU

Hasan Hasanzade[1], Tarık Babür Küçük[2], Demet Karnak[1]

[1]Ankara Üniversitesi,Göğüs Hastalıkları Anabilim Dalı,Ankara
[2]Ankara Üniversitesi,Kulak Burun ve Boğaz Hastalıkları Anabilim Dalı,Ankara

GİRİŞ: Trakeostomili olgularda trakeada gelişen granülasyon dokusuna bağlı stenozlar -ki pseudoepitelyal hiperplazi de bunlardan biridir son yıllarda azalmakla birlikte halen sıklıkla görülmektedir.Bunlar son yıllarda cerrahi tekniklerden daha çok bronkoskopik yöntemlerle tedavi edilmektedir. Mekanik dilatasyon,argon plazma koagülasyonu(APC) ve kriyoterapi bu yöntemlerden bazılarıdır.

OLGU: 56 yaşında erkek, 2012'de larinks kanseri tanısı almış ve kemo-radyoterapi uygunlanmış. Sonrasında solunum sıkıntısı gelişen hastaya 2014'de trakeostomi açılmış.2016'da tekrar solunum sıkıntısı ile başvurmuş ve trakeostomi kanulünün ucundan itibaren trakea lümenini %50 daraltan yumuşak doku lezyonu görülmüş. Metastaz, ikinci primer veya granülasyon doku olabileceği düşünülerek kliniğimize refere edildi. Fiberoptik bronkoskopiyle trakeostominin hemen altından başlayıp karinaya kadar uzanan yaklaşık 3 cm'lik lezyon kriyoekstraksiyon ve APC ile eksize edildi. Distal kesime darlık nedeniyle rende-balon dilatasyonu uygulandı. İşlem esnasında ciddi bir komplikasyon gelişmedi. İşlem sonrası belirgin semptomatik rahatlama ve oksijenasyonda belirgin düzelme gözlendi. Patoloji raporu psödoepiteliyamatöz hiperplazi olarak raporlandı. Poliklinik kontrollerinde nükse rastlanmadı.

TARTIŞMA: Psödoepitelyomatöz hiperplazi, mukozal ve kutanöz yüzey epitelinin reaktif epitelyal çoğalması olup, hiperplazinin skuamöz hücreli karsinomdan ayrıcı tanısı zor olabilir. Malign süreçlerden ayrılmasında immünohistokimyasal boyalar yardımcıdır. Küratif cerrahi,yabancı cisim reaksiyonu sonrası fibroblastların aşırı uyarılmasıyla gelişen bu doku tıkayıcı lezyona sebep olup hayatı tehdit ettiğinde lezyonun eksizyonu şarttır. Bu olguda endoskopik eksizyon dondurarak çekme işlemi olarak anılan kriyoakstraksiyon ile başarılmış ve her bir ekstraksiyon sonrası epitelyum yürümesine engel olmak için argon ile koagulasyon-koterizasyon uygunlanmıştır. Bu girişimsel yöntemler hava pasajını acilen açmak, cerrahi işlem öncesi zaman kazandırmak ve tanıyı kesinleştirmek için güvenle başvurulacak yöntemlerdir.

Anahtar Kelimeler: Argon,Eksizyon,Granülasyon dokusu,Kriyo,Trakeostomi

Granülasyon Dokusu Bilgisayarlı Tomografi Kesiti.

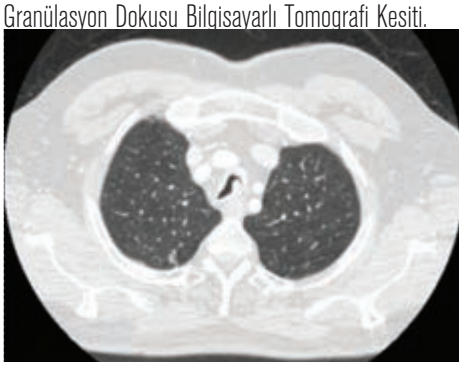

Trakeostomi kanulünün ucundan itibaren trakea lümenini daraltan yumuşak doku lezyonu.

Rende-Balon Dilatasyonu.

Trakeostominin altından başlayıp karinaya kadar uzanan lezyon kriyoekstraksiyon ve APC ile eksize edildikten sonra distal kesime darlık nedeniyle rende-balon dilatasyonu uygulandı.

TP-15
YILLARA GÖRE PULMONER EMBOLİ SIKLIĞI VE MORTALİTESİ DEĞİŞİYOR MU?

Savas Sedat OZSU[1], Zerrin Gürel Durmuş[1], Mustafa Çoşkuner[1], Çiğdem Önal[2], Funda Öztuna[1], Yılmaz Bülbül[1], Tevfik Özlü[1]

[1]KTÜ Tıp Fakültesi Göğüs Hastalıkları
[2]Trabzon Kanuni Eğitim Araştırma Hastanesi Acil Servis

Pulmoner embolide(PE) son 20 yılda BT anjiyo kullanımı ile birlikte tanı alan hasta sayısı artmıştır. Aynı zamanda mortaliteninde azaldığı yönünde veriler bulunmaktadır. Bu çalışmada 2001-2013 yılları arasında ICD kod sistemi ile hastane otomasyon sisteminden PE tanısı alan hasta kayıtlarını incelendi. Hastaların yaş,cinsiyet,tanı tarihi,tanı yöntemi,kanser varlığı,hemodinamik durum, başlangıç ve idame tedavileri,hastane yatış süresi,hastane mortalitesini kaydedildi. Primer sonlanım noktası hastane mortalitesi ve hastane yatış süresi olarak alındı. Masif PE tanısı için başvuru anında sistolik tansiyon<90 mm-Hg alındı. Ancak yatış sırasında mekanik ventilatör gereksinimi olan ve takipte hipotansiyon gelişen hastalarda masif olarak tanımlandı. Toplam çalışmaya alınan hasta sayısı 1185 idi. 2001 ve 2013 yılları arasında PE tanısı alan hasta sayısının giderek arttığı ve 2009 yılında %13.7(tüm hastaların) ile pik yaptığı görüldü. Median yaş 2001'de 61 iken 2013 yılında 71 idi. BT ile tanı alan hasta sayısı %10'dan %92.8'e çıktı. Yatış süresinin 13 günden 9 güne gerilediği bulundu. Vena cava filtresi kullanımı 2007 yılında 1.1% iken 2013 yılında 4.6% idi. Tüm mortalite 13% iken,hastane mortalitesi 9.4-18.8% arasında değişmekle beraber yıllar içinde anlamlı fark saptanmadı. Masif PTE'li hastalarda yıllar içinde trombolitik kullanımının arttığı görüldü. 2006 yılında Masif PTE hasta oranı 8.5% iken trombolitik kullanım oranı %5.8 iken, 2013 yılında olan Masif PTE hasta oranı 2.6 % iken trombolitik kullanım oranı %6 idi(P=.017). Böylece yıllar içinde non- massif hastalarda trombolitik kullanıldığı görüldü (Tablo-1). Sonuç olarak PE tanısı alan hasta sayısının artmasına rağmen yıllar içinde mortalitenin değişmediği gözlendi. Özellikle erken kaybedilen hastalara halen tanı konamadığını belki düşünebiliriz.

Anahtar Kelimeler: Pulmoner emboli,mortalite,sıklık

tablo-1

YIL	Hasta sayısı	Yaş median	kanser %	erkek %	Masif %	mortalite %	BT ile tanı %	Trombolitik Başlangıçta %	SH	DMAH İdame %	VKF	Yatış süresi
2001	10	61	20	20,0	0	0	10					13
2002	18	52	11,1	61,1	0	0	16,7					11
2003	32	63	6,2	50,0	20	18,8	78,1					10
2004	51	66	15,7	41,2	19,6	13,7	98,0					11
2005	63	63	12,7	38,1	19	9,5	98,4					11
2006	94	70	11,7	40,4	8,5	9,6	95,7	5,8	72,1	24,7	-	11,5
2007	99	69	11,2	45,5	12,2	16,2	97,0	9,4	65,6	36	1,1	9
2008	129	70	7	41,1	12,6	14,0	95,3	5	68,3	34,5	5,5	9,5
2009	161	71	10,5	35,8	5	14,8	97,5	2,7	66	41,3	1,4	9
2010	132	71	15,9	16,7	5,3	14,4	96,2	4,6	66,2	56,9	0,9	8
2011	149	69	13	41,6	11,4	9,4	94,6	8,2	50	57,3	0,8	8
2012	129	74	13,4	44,2	7,8	14,7	92,2	5,5	32,8	71,8	3,4	8
2013	117	71	17,6	44,7	2,6	13,7	80,6	6,0	17,1	82,6	4,6	7
OVERALL	1185	70	16,5	38,7	9,2	13	92,8	5	45,5	40,2	1,7	9
P VALUE	<.001	<.001	<.001	<.001	<.001	NS	<.001	NS	<.001	.001	NS	<.001

VKF: Vena kava filtresi
SH: Standart heparin
DMAH:Düşük molekül ağırlıklı heparin

TP-16
SARKOİDOZDA PET-CT BULGULARI: 31 OLGUNUN ANALİZİ

Dildar Duman, Sümeyye Bekir, Sinem Ağca, Sinem Güngör, Emine Nur Koç, Ayşegül Berk, Esin Sonkaya, Selma Eroğlu, Armağan Hazar

Süreyyapaşa Göğüs Hastalıkları Ve Göğüs Cerrahisi Eğitim Araştırma Hastanesi

GİRİŞ: Sarkoidoz multisistemik, patolojik olarak nonkazeifiye granulomlarla karekterize benign bir hastalıktır. En sık akciğerler olmak üzere bir çok organı tutabilir. PET CT malign veya inflamatuar hücreler tarafından glikozun artmış alımı ve metabolizması prensibine dayanan bir görüntüleme tekniğidir. Son dekad sarkoidozlu hastalarda kullanılmaktadır. Bu çalışmada PET-CT nin sarkoidoz tanısına katkısının değerlendirilmesi ve sarkoidozlu hastalarda PET-CT bulgularının değerlendirilmesi amaçlandı.

GEREÇLER VE YÖNTEM: Mediastinal lenfadenopati ve akciğerde lezyon görülerek, malignite şüphesiyle PET-CT çekilmiş olan ve sarkoidoz tanısı alan 31 hastanın dosyası retrospektif olarak incelendi.

BULGULAR: Olguların yaş ortalaması 49, kadın/erkek oranı 3.4 bulundu. İncelenen 31 olgunun tümünde mediastinal lenfadenopati görünümü, 8 olguda akciğerde parankim lezyonu da mevcuttu. Hastaların ortalama ACE düzeyi 55, Ca:9.4 idi. PA grafiye göre evrelendirildiğinde en sık evre 1 görüldü. BAL yapılan olgularda CD4/CD8oranı: 2.4 olarak bulundu. Olguların %64'üne mediastinoskopi ile tanı konuldu.. PET-CT'de 31 hastanın 29'unda bilateral mediastinal lenf nodu pozitifliği saptanırken, 2 olguda tutulum görülmedi, SUDmax:0 bulundu. Ortalama mediastinal LAP SUDmax: 8,5(0-21.6) ve lezyon SUDmax:7,1 (0-25,5) olarak raporlandı. 20 olguda akciğer parankimi, 3 olguda nazofarenks, 2 olguda meme, 2 olguda karaciğer tutulumu, 2 olguda dalak tutulumu saptandı, hiçbir olguda kemik tutulumuna veya kardiyak tutuluma rastlanmadı.

TARTIŞMA: PET_CT'nin kolay ulaşılabilir biyopsi yerinin belirlenmesi, hastalık aktivasyonun tespiti ve tedavi takibi açısından avantajlı olduğu kabul edilir ancak, PET_CT nin yüksek maliyeti de göz önüne alındığında sarkoidozda rutin uygulamada yeri netlik kazanmamıştır. Olgularımızın hepsinde malignite tetkik edilirken PET-CT istenilmiş, sonrasında histopatolojik sarkoidoz tanısı konulmuştur. Bu hastalarda sarkoidozda beklenenin aksine BAL'da CD4/CD8 değeri düşük bulunmuş, ACE de çok yüksek bulunmamıştır. PET-CT de SUD max ort 8,5 olup, malignite sarkoidoz ayrımında yardımcı olmamıştır. Sadece 2 hastada hiç tutulum olmamıştır. Tüm hastalarda tanı histopatolojik olarak doğrulanımış ve en sık tanı koyma yöntemi mediastinoskopi olmuştur.

SONUÇ: PET-CT'nin yüksek maliyeti ve sarkoidoz tanısı koymada histopatolojik verifikasyonun gerekliği gözönüne alındığında PET-CT nin sarkoidoz tanı aşamasındaki yeri tartışmalıdır.

Anahtar Kelimeler: pet-ct, sarkoidoz, sud max

Resim 1

Table 1: Sarkoidoz hastalarının demografik özellikleri, ACE , PET-CT de mediastinal LAP ve lezyon SUD max değerleri

Cinsiyet: kadın/erkek oranı	24/7
Yaş	49 (31-78)
ACE (U/L)	55.2
Mediastinal LAP SUDmax	8.5(0-21.6)
Lezyon SUDmax	7.1(0-25.5)

Table 2: PET/CT pozitif hastalar ve lezyon lokalizasyonları

PET/CT pozitif lezyonlar	Hasta sayısı (n)	Hastaların yüzdesi (%)
Mediastinal lenf nodları	29	93
Akciğer	20	64
Nazofarenks	3	9
Meme	2	6
Karaciğer	2	6
Dalak	2	6

Table 3: Olgularda tanı yöntemleri

Tanı yöntemi	n	(%)
Mediastinoskopi	20	64
EBUS	3	9
Transbronşiyal biyopsi	3	9
Cilt biyopsisi+LAP biyopsi	1	3
VATS	1	3
Plevra/mediastinal biyopsisi	1	3
BAL	1	3

TP-17
AKUT PULMONER EMBOLİZM'DE (APE) PLATELET VOLÜM İNDİSLERİ

Bülent Altınsoy, Fatma Erboy, Meltem Tor, Figen Atalay

Bülent Ecevit Üniversitesi Tıp Fakültesi, Göğüs Hastalıkları Anabilim Dalı, Esenköy, Kozlu, Zonguldak

AMAÇ: Önceki çalışmalarda APE'nin platelet aktivasyonu ile ilişkili olduğu bildirilmiştir. Platelet aktivasyonu ise morfolojik olarak platelet volümü ile ilişkili gözükmektedir. Biz bu çalışmada; platelet dağılım genişliği (PDW), platekrit (PCT), ortalama platelet hacmi (MPV) ve MPV/platelet oranının APE'li hastalarda; advers olay gelişimi ile ilişkisini araştırdık

METOD: Kliniğimizde bilgisayarlı tomografi (BT) anjiografi yöntemi APE tanısı almış ve daha önce başka bir çalışma için pulmoner arteryel obstrüksiyon indeksi (PAOI) ölçülmüş olan hastalar çalışmaya dahil edildi. Hastaneye başvuru anında alınan tam kan sayımı ölçümü referans değer olarak kabul edildi. Advers olay: hastane içi ölüm, trombolitik kullanımı, vazopressör kullanımı, kardiyopulmoner resusitasyon yada mekanik ventilasyon kullanımı varlığı olarak tanımlandı.

BULGULAR: Çalışma popülasyonu: yaş ortalaması 66±15.6, 39'u kadın (%48) toplam 82 kişiden oluştu. Hastalar advers olay (n=19, %23) açısından karşılaştırıldı. Her iki grup arasında kardiyopulmoner hastalık, serebrovasküler hastalık, hipertansiyon, diabet, PAOI, sistolik kan basıncı, lökosit sayısı, erişkin dağılım genişliği (RDW), PCT ve MPV açısından fark saptanmadı (p>0.05). Advers grupda; RV/LV oranı (p=0.006), kalp hızı (p<0.001),solunum hızı (p=0.002), troponin pozitifliği (p=0.002), platelet sayısı (p=0.022), MPV/platelet oranı (p=0.03) ve PDW (p=0.004) istatistiksel olarak anlamlı farklılık gösterdi. Platelet sayısı, MPV, MPV/platelet oranı, PDW ile PAOI yada D-dimer arasında korelasyon saptanmadı. RV/LV oranı ile sırasıyla platelet sayısı (r=-0.22, p=0.045) ve MPV/platelet oranı (r=-0.23, p=0.037) arasında zayıf fakat anlamlı korelasyon saptandı. Troponin ile sırasıyla platelet sayısı (r=-0.24, p=0.04), MPV/platelet oranı (r=-0.29, p=0.01) ve PDW (r=-0.31, p=0.006) arasında da benzer bir ilişki gözlendi. PDW'nin advers olayı tahmin etmede başarısını değerlendirmek için yapılan ROC curve analizinde AUC değeri 0.718 (p<0.001), sensitivite ve spesifite sırasıyla %68.4, %69.8 olarak bulundu.

SONUÇ: Arteryel trombüs tipik olarak platelet agregasyonu sonucu oluşurken, venöz trombüs büyük miktarda fibrin ve kırmızı kan hücresinden oluşur. Bununla birlikte plateletlerin APE gelişiminde rolü olduğu gösterilmiştir. PVI'lerin APE tanısında yararlı, basit ve maliyet etkin bir test olduğuna dair birçok çalışma bildirilmesine karşın APE'nin ciddiyeti ile ilişkisine dair rolleri açık değildir. Bizim çalışmamızın sonuçları APE'de PVI'lerin advers olayı tahmin etmede gücünün konvansiyonel parametrelere göre daha zayıf olduğuna işaret etmektedir.

Anahtar Kelimeler: advers, platelet, pulmonery emboli, MPV, PDW

Figur 1

	Advers olay (-) n=63	Advers olay (+) n=19	p değeri
Yaş (yıl)	65 (22-96)	75 (43-85)	0.007
Cinsiyet (Erkek), n (%)	30 (48)	13 (68)	0.066
Kalp hızı, n (median)	93 (81-107)	117 (107-124)	0.000
SDS, n (median)	22 (22-24)	24 (23-28)	0.002
SKB (mm Hg)	120 (110-140)	120 (108-130)	0.214
KPH, n (%)	28 (44)	11 (58)	0.432
SVH, n (%)	5 (8)	4 (21)	0.203
Hipertansiyon, n (%)	35 (56)	12 (63)	0.607
Diyabet, n (%)	18 (29)	9 (47)	0.107
Troponin* (+), n (%)	25 (44)	16 (84)	0.002
WBC (10^3/µL)	10.1 (6.7-12.8)	11.5 (6.3-15.6)	0.391
RDW (%)	14.3 (13.5-16.4)	14.9 (14.0-17.8)	0.128
PLT (10^3/µL)	256 (209-327)	202 (176-259)	0.022
PCT (%)	0.21 (0.16-0.24)	0.18 (0.14-0.20)	0.053
MPV (fL)	7.5 (6.9-8.3)	7.7 (7.4-8.5)	0.231
PDW (%)	16.9 (16.5-17.3)	17.3 (16.9-18.1)	0.004
MPV/PLTX10^3	0.30 (0.22-0.39)	0.38 (0.27-0.50)	0.030
RV/LV ratio	1.13 (0.92-1.30)	1.30 (1.09-1.83)	0.006
PAOI (%)	13 (7-20)	15 (10-23)	0.168

SDS: solunum dakika hızı, KPH: kardiyopulmoner hastalık, SVH: serebrovasküler hastalık, WBC: beyaz kan hücresi, RDW: eritrosit dağılım genişliği, PLT: trombosit, PCT: platekrit, MPV: ortalama eritrosit hacmi, RV: sağ ventrikül, LV: sol ventrikül, PAOI: pulmoner arter

Figur 2



Tablo 1- Klinik karakteristikler Advers olay tahmin için PDW 'ye ait ROC egrisi

TP-18
BRONKOALVEOLER LAVAJIN SARKOİDOZDA TANISAL DEĞERİ

Fatma Tokgöz Akyıl, Meltem Ağca, Esin Sonkaya, İpek Erdem, Reyhan Yıldız, Oğuzhan Akman, Fatma Özbaki, Tülin Sevim

Süreyyapaşa Göğüs Hastalıkları ve Göğüs Cerrahisi Eğitim ve Araştırma Hastanesi, Göğüs Hastalıkları Kliniği, İstanbul

GİRİŞ: Sarkoidoz tanısında bronkoskopi eşliğinde uygulanan bronkoaleveoler lavaj (BAL) sıkça kullanılan bir tanı yöntemidir. BAL'da lenfosit yüzdesinde artış ve CD4/CD8 lenfosit oranının yüksek oluşu tanıyı güçlendiren önemli bir bulgu olarak kabul edilse de bazı hastalarda düşük lenfosit yüzdesi ve düşük CD4/CD8 oranı saptanmaktadır. Özellikle radyolojik evrelemenin BAL'ın tanısallığında önemli olduğu ileri sürülmüş, bu konuda değişik sonuçlar bildirilmiştir. Bu çalışmada BAL uygulanan sarkoidoz hastalarımızda BAL sıvı özellikleri ve sıvı analizinin tanısallığını etkileyen faktörler araştırılmıştır.

YÖNTEM: Sarkoidoz polikliniğimizde takipli olup BAL uygulanan 312 hastadan BAL sonuçlarına ulaşılan 281 hasta çalışmaya alındı. Demografik özellikler, radyolojik fizyolojik özellikler, bazal serum ACE ve kalsiyum değerleri ve BAL bulguları kaydedildi. BAL sıvı analizinin tanısal olma oranı ve sonuçlarını etkileyen faktörler araştırıldı.

BULGULAR: Çalışmaya alınan hastaların yaş ortalaması 42±1 ve 186'sı kadın (%66) idi. Hastaların 74'ünde (%26,7) klinik, radyolojik ve BAL bulguları ile tanı konulmuştu. Hastaların 74'ünde (%26,7) klinik, radyolojik ve BAL bulguları ile tanı konulmuştu. Akciğer grafi evrelemesi hastaların %57'sinde evre I, %36'sında evrev II olarak sınıflandırıldı. BAL sıvısında ortalama hücre sayısı 297±188, lenfosit oranı %41±17, CD4/CD8 5,4±4,2 (0,1-24,7) idi. Solunum fonksiyon testlerinde FVC % 90±17, DLCO %80±21 iken, serum ACE 65±44 idi. BAL sıvısı 153 hastada (%54) tanısal olarak sınıflandırıldı. Akciğer grafi evresi, DLCO ve FVC değerleri, bazal serum ACE ve kalsiyum değerleri, ekstrapulmoner organ tutulumu ile BAL bulguları arasında istatistiksel olarak anlamlı bir ilişki saptanmadı.

SONUÇ: Sarkoidoz tanısında BAL, ayırıcı tanıda yardımcı, kolay uygulanan bir yöntemdir. Hastaların yarısından fazlasında tanısal sonuç vermektedir. BAL'ın tanısal olma oranını akciğer grafi evrelemesi, bazal fizyolojik ve laboratuvar özellikler, ekstrapulmoner organ tutulumu etkilememektedir.

Anahtar Kelimeler: ACE, bronkoalveoler lavaj, lenfosit, sarkoidoz

TP-19
POSTPARTUM PULMONER ARTERIAL HİPERTANSİYON

Ayten Filiz, Nazan Bayram, Meral Uyar, Berna Taşkın Doğan, Alper Şimşek

Gaziantep Üniversitesi, Göğüs Hastalıkları Ana Bilim Dalı, Gaziantep

Pulmoner arterıal hipertansiyon, progresif dispne, egzersiz intoleransı, sağ kalp yetmezliği ile karakterize bir hastalıktır. İdiopatik pulmoner arterial hipertansiyonda sol kalp hastalıkları, akciğer hastalıkları, tromboembolik olaylar, konnektif doku hastalığı gibi pulmoner arter basıncını yükseltecek sekonder nedenler dışlanmıştır. PAH mortalitesi yüksektir, gebelik kesinlikle önerilmemektedir. Biz burada daha önce tanı almamış ve epidural anestezi ile sezeryan sonrası 5.günde nefes darlığı gelişen pulmoner arterial hipertansiyonlu bir olgu sunduk.

Olgu: 33 yaşında kadın hasta, sezeryan sonrası 5.günde istirahatte olan nefes darlığı ile acil servise başvuruyor. Özgeçmişinde, ek hastalık yok, 3. kez canlı doğum yapmış. Hastanın fizik muayenede O2siz Saturasyonu 83, Solunum sesleri doğaldı. PA AC grafisinde bilateral dansite artışları mevcuttu. Çekilen toraks BT anjıoda pulmoner arterlerde dolum defekti saptanmadı, bilateral akciğerde alveolar konsolidasyonlar, buzlu cam alanları ve pulmoner arterde belirgin genişleme saptandı. Ekokardiyografide sağ kalp boşlukları ileri geniş, triküspit yetmezliği orta derecede, pulmoner arter basıncı 105+15mmHg saptandı. Hastanın romatolojik markerları ve HIV negatif geldi. Perfüzyon sintigrafisinde nonsegmental multiple perfüzyon defektleri görüldü. Hasta kardiyolojiye konsülte edildi ve sağ kalp kateterizasyonu yapıldı. Pulmoner wedge basınç 12mmHg(-Normal:8-12mmHg), pulmoner arter basıncı:101/39/63 mmHg, sağ atrium 9mmHg, sağ ventrikül 101/10mmHg ölçüldü. Meropenem, furosemid ve enoxaparin tedavisi verilen hastanın yatışının 5.gününde saturasyonunda ve radyolojisinde belirgin düzelme görülmesi üzerine taburcu edildi.

Sonuç: Pulmoner arterıal hipertansiyon multidisipliner yaklaşımlı kompleks bir hastalıktır ve istirahatte sağ kalp kateterizasyonu ile ortalama pulmoner arter basıncının 25mmHG ve üzerinde ölçülmesidir. PAH olan hastalarda gebelik yüksek mortaliteden dolayı kontrendikedir. Etyolojide yer alan sol kalp hastalıkları, konnektif doku hastalıkları, kronik tromboembolik pulmoner hipertansiyon ve diğer sebepler dışlandığından olgumuz idiopatik pulmoner arterial hipertansiyon olarak kabul edildi. Tedavi ve takibi için pulmoner hipertansiyon tnanı ve tedavi merkezlerinden birine sevk edilmesi planlandı.

Anahtar Kelimeler: postpartum, nefes darlığı, pulmoner arterial hipertansiyon,

Resim 1

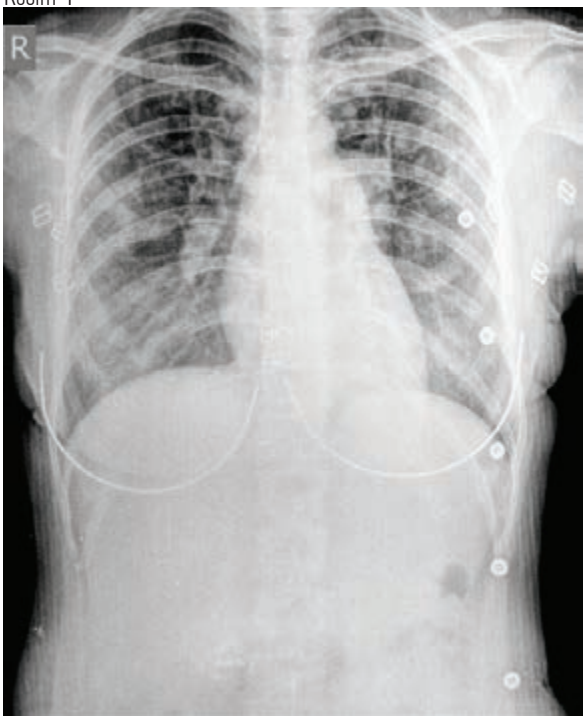

GeliÅŸ PA-AC Grafisi

Resim 2

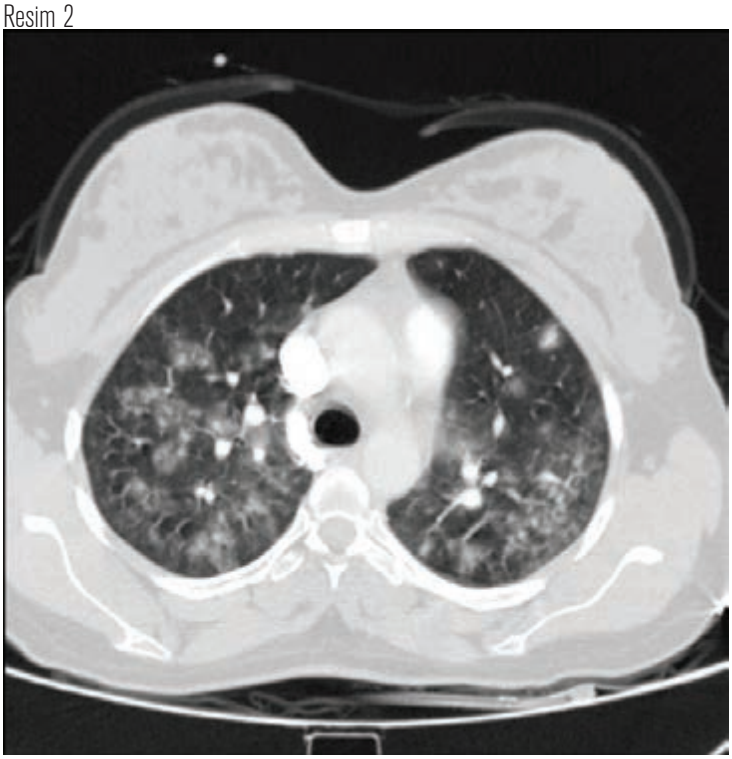

Toraks BT geliÅŸ

Resim 3

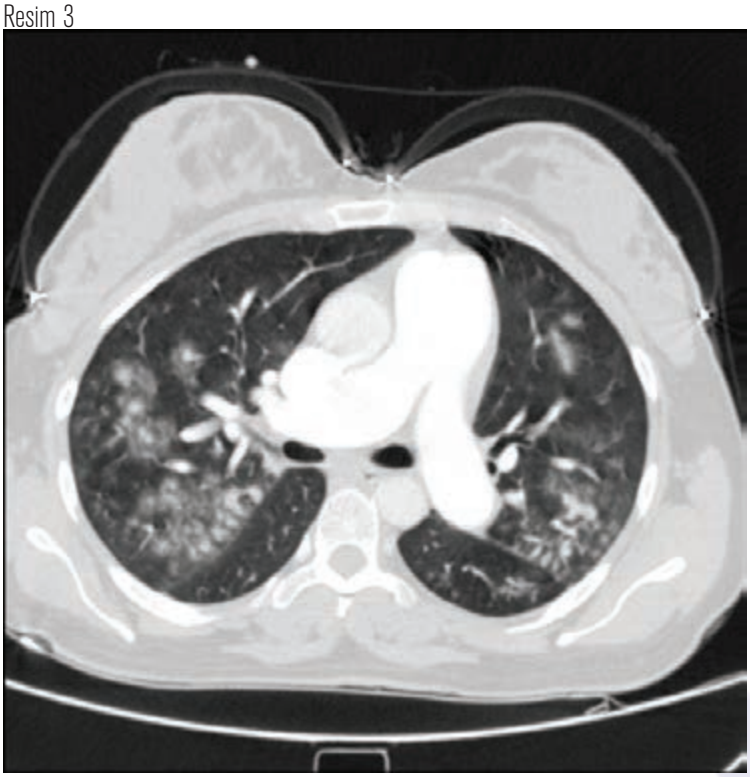

Toraks BT

Resim 4

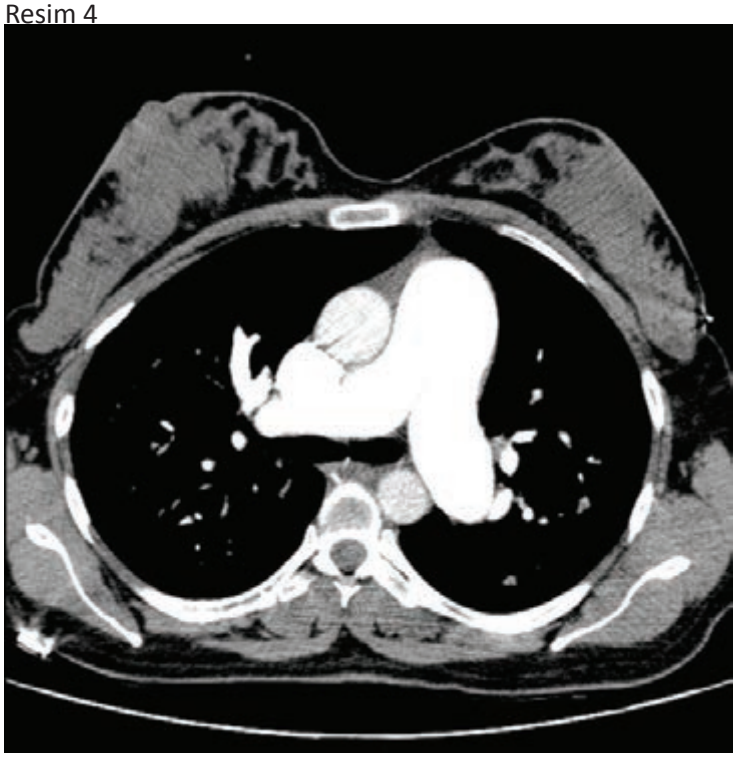

Toraks BT pulmoner arterde geniÅŸleme

Resim 5

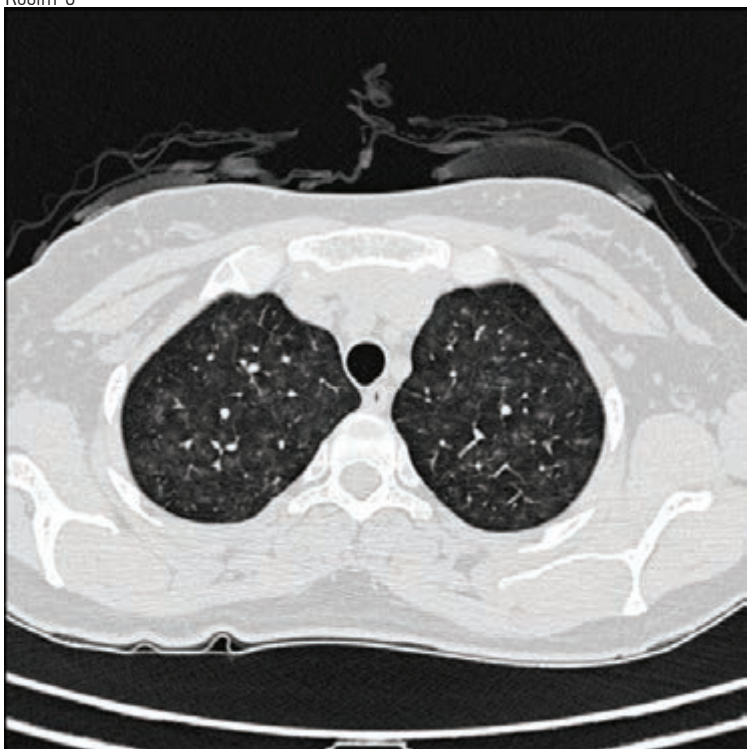

Kontrol Toraks BT

TP-20
SARKOİDOZ: TANI, TEDAVİ VE İZLEMDE 20 YILLIK DENEYİM

Murat Yalçınsoy[1], Sinem Güngör[2], Pakize Sucu[2], Sümeyye Alparslan Bekir[2], Fatma Tokgöz Akyil[2], Dilek Yavuz[2], Bülent Altınsoy[3], Cüneyt Saltürk2, Zeynep Ferhan Özşeker[4], Esen Akkaya[2]

[1]İnönü Üniversitesi. Tıp Fakültesi. Göğüs Hastalıkları AD, Malatya
[2]Süreyyapaşa Göğüs Hastalıkları ve Göğüs Cerrahisi Eğitim ve araştırma Hastanesi, Göğüs Hastalıkları, İstanbul
[3]Bülent Ecevit Üniversitesi, Tıp Fakültesi, Göğüs Hastalıkları AD, Zonguldak
[4]İstanbul Üniversitesi, Cerrahpaşa Tıp Fakültesi, Göğüs Hastalıkları AD, İstanbul

AMAÇ: Bu çalışmada sarkoidoz hastalarının tanı, tedavi ve klinik izlem süreçlerinin değerlendirilmesi ve hastaların genel özelliklerinin belirlenmesi amaçlanmıştır.

GEREÇ VE YÖNTEMLER: Kliniğimizde 1994-2014 tarihleri arasında sarkoidoz tanısı ile izlenen hastaların demografik, klinik, laboratuar ve radyolojik bulguları retrospektif olarak incelendi.

BULGULAR: Toplam 361 hasta çalışmaya alındı. Hastaların ortalama tanı yaşları 42,91±11.6 yıl (17-75), kadın/erkek oranı 257/104 idi, cinsiyetler arasında tanı yaşları açısından farklılık saptanmadı. En sık görülen yakınmalar öksürük, dispne, cilt yakınmaları ve halsizlik idi. İlk solunumsal şikayet en sık öksürük (n:132 %36,6) ve dispne (n:79 %21.9) idi. İlk solunum dışı şikayet ise en sık cilt yakınmaları (toplam n:39 %10.8, EN n:17 %4.7, EN dışı cilt bulgusu n:22 %6.1), sırt ağrısı (n:34 %9.4) ve halsizlik (n:26 %7.2) idi. Erkeklerin %46,1, kadınların %15.9'sinde sigara kullanma öyküsü olduğu görüldü. Hastalarımızın %0,6'ünde ailesel sarkoidoz saptandı. Tanı anında hastaların evreleri (0.1.2.3) sırasıyla %4.2, %64.5, %25.5, %5.8 idi. Hastaların 355 (%98.3)'üne tanı sırasında akciğer tomografisi yapıldığı görüldü. Anjiotensin dönüştürücü enzim (ACE), serum ve idrar kalsiyum düzeyleri ile hastalığın evresi arasında ilişki saptanmadı($p<0.05$). En sık restriktif paternde olmak üzere hastaların %36.2'sinde tanı anında solunum fonksiyon testi (SFT) bozukluğu ve %35.4'unda karbonmonoksit difüzyon kapasitesi (DLCO) değerlerinde azalma olduğu görüldü. Birinci saniyedeki zorlu soluk verme hacmi (FEV1), zorlu vital kapasite (FVC) ve DLCO değerlerindeki azalma ile hastalık evresi arasında anlamlı ilişki saptandı ($p<0,01$). Hastalarımızın 37 (%10.3)'sında sarkoidoz tanısı klinik, laboratuar ve radyolojik bulgularla konulurken diğer hastalarda doku tanısına yönelik bazı invaziv girişimler yapıldığı görüldü. En sık kullanılan invaziv yöntemler transbronşiyal biyopsi (%43.9), mediastinoskopi (%41), punch biyopsi (%35.4) ve transbronşiyal olarak yapılan mediastinal lenf nodu biyopsisi (%13.9) idi. Hastaların %24.4'üne tedavi verildiği görüldü. İzlem süreleri boyunca hastalardan 23'ünde (%6.4) tanı sonrası dönemde relaps izlendi.

SONUÇ: Sarkoidoz, çeşitli klinik bulgularla seyredebilen, sık veya nadir görülebilen bulgularıyla ayırıcı tanıda mutlaka düşünülmesi gereken multisistemik bir hastalıktır. Kliniğimize ait verilerin değerlendirildiği bu çalışmada bulgularımız genel olarak literatür verileri ile benzer bulunmuştur.

Anahtar Kelimeler: Sarkoidoz, İntertisyel Akciğer Hastalığı, Tedavi,

FÄ°GURE 1. CONSORT DÄ°AGRAM

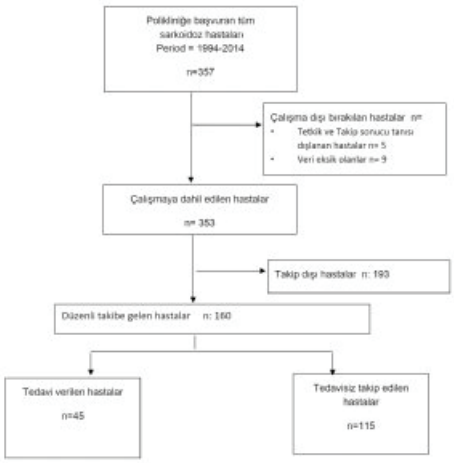

TABLO 1.

Tablo 1. Hastaların genel özellikleri

Özellikler	n (%)
Cinsiyet n (%)	
Kadın	253 (71,7)
Erkek	100 (28,3)
Yaş (ort±SS (aralık)), yıl	43±11,7 (17-75)
Tanı anındaki Evre	
Evre 0	15 (4,2)
Evre 1	229 (64,9)
Evre 2	88 (24,9)
Evre 3	21 (5,9)
Tanı anındaki sigara kullanımı n: 324	
Non-smoker	244 (69,1)
Ex-smoker	25 (7,1)
Smoker	55 (15,6)
Aile hikayesi	2 (0,6)
Geçirilmiş Tüberküloz	13 (3,6)

Tablo 1. HastalarÄ±n genel Ã¶zellikleri

TABLO 2.



Tablo 2. HastalarÄ±n klinik bulgu ve Åikayetleri

TABLO 3

Tablo 3. Hastalardan doku tanısına yönelik yapılan invaziv girişimler ve tanı gelme oranları

Yapılan invaziv işlem	n (%)	Tanı gelme oranı n (%)
Bronş mukoza biopsisi	121 (34,3)	19 (%15,7)
Trans bronşial biopsi (TBB)	151 (42,8)	51 (%33,8)
Trans bronşial iğne biopsisi (TBİAB)	48 (13,6)	7 (%14,6)
Perirefik LAP biopsisi	17 (4,8)	13 (%76,5)
Skalen LAP biopsisi	19 (5,4)	11 (%57,9)
Mediastinoskopi	142 (40,2)	138 (%97,2)
Mediastinostomi	2 (0,6)	2 (%100)
Açık akciğer biopsisi	4 (1,1)	4 (%100)
VATS	2 (0,6)	1 (%50)
Cilt biopsisi	41 (11,6)	34 (%82,9)
Parotis biopsisi	7 (2)	2 (%28,6)
Minör tükrük bezi biopsisi	13 (3,7)	5 (%38,5)
Toplam	299 (84.7)	

Tablo 3. Hastalardan doku tanÄ±sÄ±na yÃ¶nelik yapÄ±lan invaziv giriÅimler ve biopsiler ve tanÄ± gelme oranlarÄ±

TABLO 4

Tablo 4. Hastaların evrelerine göre tedavi durumları

EVRE	0	1	2	3	Toplam
	n (%)	n (%)	n (%)	n (%)	n
Tedavi durumu					
Var	2 (13,3)	47 (20,5)	38 (43,2)	11 (52,4)	77
Yok	12 (86,7)	182 (71,7)	50 (56,8)	10 (47,6)	254
Toplam	15 (100)	229 (100)	88(100)	21 (100)	353

Tablo 4. HastalarÄ±n evrelerine gÃ¶re tedavi durumlarÄ±

TP-21
SARKOİDOZ KOMORBİDİTELERDE ARTIŞA NEDEN OLMAKTA MIDIR?

Meltem Çoban Ağca, Fatma Tokgöz Akyıl, Ayşegül Berk, Sümeyye Alparslan Bekir, Dildar Duman, İpek Erdem, Merve Hörmet, Tülin Sevim

Süreyyapaşa Gögüs Hastalıklari ve Gögüs Cerrahisi Eğitim ve Araştırma Hastanesi, Gögüs Hastaliklari, İstanbul, Türkiye

GİRİŞ: Sarkoidoz, nedeni tam olarak bilinmeyen, sıklıkla akciğer ve intratorasik lenf nodlarının tutulduğu multısistemik, kronik inflamatuvar granülomatöz hastalıktır. Bazı çalışmalarda kronik inflamasyonun malignite, romatolojik hastalık, tiroid hastalıklar gibi patolojilerde artışa neden olduğu bildirilmektedir.

AMAÇ: Sarkoidoz hastalarında komorbid hastalıkların görülme sıklığını araştırmak.

GEREÇ-YÖNTEM: Hastanemizde 1993-2016 tarihleri arasında sarkoidoz tanılı 663 olgunun dosyaları retrospektif olarak incelendi. Yaş, cinsiyet, sarkoidoz tanısının nasıl ve ne zaman konulduğu, kaç yıldır takip edildiği, ek hastalıkları, akciğer grafisine göre evresi, serum ACE ve kalsiyum değerleri, akciğer dışı organ tutulumları kayıt edildi. Ek hastalıkların görülme sıklığı Sağlık Bakanlığı kronik hastalıklar 2013 verileri ile karşılaştırıldı.

BULGULAR: Hastaların 460'ı kadın olup (%72), ortalama yaş 42.8±12 idi. Hastaların %58.5'i Evre I, %34.7'i Evre II olarak sınıflandırıldı. Ortalama ACE değeri 64±46 U/L ve Ca değeri 9.6±0.9 mg/dL idi. Hastaların 176 (%26.5)'ında en az bir ekstrapulmoner organ tutulumu olup, en sık cilt, göz ve gastrointestınal sistem tutulmuştu. Median takip yılı 3.6±3 (0-23) idi. Komorbidite 399 (% 60) hastada saptandı. İlk beş sırada sıklık sırasına göre sistemik hipertansiyon %17.5 (n=115), hepatosteatoz %15.5 (n=103), diabetes mellitus %13.9 (n=92), tiroid hastalıkları %11.6 (n=77) ve astım %8.6 (n=57) yer aldı. Depresyon 33 (%5.0), malignite 29 (%4.4), KOAH 24 (%3.6), romatoid artrit 10 (%1.5) hastada görüldü. Ko-morbidite ile hastalık evresi, cinsiyet, ekstrapulmoner organ tutulumu, serum ACE ve kalsiyum değerleri arasında anlamlı ilişki saptanmadı. Hepatosteatoz, malignite ve tiroid hastalıklarının, ileri yaşta daha sık olduğu görüldü (sırasıyla p <0,001, p= 0,045, p <0,001).

TARTIŞMA VE SONUÇ: Sarkoidozda en sık görüldüğü tespit edilen sistemik hipertansiyon, hepatosteatoz, diabetes mellitus ve astım oranlarının, bu hastalıkların ülke genelinde bildirilen oranlarına göre benzer olduğu görüldü. Malignite, romatoid artrit ve tiroid hastalıklarının görülme sıklığının ise oranı ülke genelinin üzerinde saptandı. Ancak komorbidite sıklığı ile sarkoidoz hastalığının klinik ve laboratuar özellikleri arasında ilişkili bulunmadı. Sonuç olarak, bazı komorbit hastalıklar sarkoidoz hastalarında daha sıktır. Hastalar özellikle romatolojık hastalıklar, malignite ve tiroid fonksiyon bozuklukları açısından yakından izlenmelidir.

Anahtar Kelimeler: Sarkoidoz, komorbidite, multiorgan

Tablo 1. Hastaların tanı anında evreleri

Evre	n	%
Evre 0	17	2,6
Evre I	388	58,5
Evre II	228	34,4
Evre III	26	3,9
Evre IV	4	0,6

Tablo 2. Hastaların ekstrapulmoner tutulum oranları

Tutulum yeri	n	%
Cilt	119	17,9
Göz	16	2,4
Göz ve cilt	7	1,1
GİS	6	0,9
Nefrolitiyazis	4	0,6
Sinir Sistemi	3	0,5
Cilt+ parotis	2	0.3
Kalp	2	0.3
Hiperkalsemi	2	0.3
Plevra	1	0.1
Cilt ve kalp	1	0.1
Meme+ göz+ GİS	1	0.1
GİS+ hiperkalsemi+ göz	1	0.1
Kalp +hiperkalsemi	1	0.1
Hiperkalsemi+kemik iliği	1	0.1
Cilt+ nefrolitiyazis	1	0.1

Tablo 3. Sarkoidoz tanısı alan hastalarda ko-morbidite hastalık oranları

Ko-morbidite	n	%
Hipertansiyon	115	17.5
Hepatosteatoz	103	15,5
Diabet Mellitus	92	13,9
Troid hastalıkları	77	11,6
Hepatomegali Hepatomegali	59	8,9
Splenomegali	58	8,7
Astım	57	8,6
Anemi	35	5,3
Depresyon	33	5,0
KKY+kapak hastalığı	30	4,5
Maliyete	29	4,4
KOAH	24	3,6
Böbrek fonksiyon bozukluğu	21	3,2
Jinekolojik hastalıklar	19	2,9
Kolelitizasıs	15	2,3
Gastrıt	15	2,3
Osteomalazi	12	1,8
Romatoid artrit	10	1,5
Hemanjiom	9	1,4
Allerjik rinit	9	1,4
DVT-Emboli	8	1,2
Migren	6	0,9
Pulmoner hipertansiyon	6	0,9
Nöropati-Karpal tünel send	6	0,9
Aritmi	6	0,9
Licken planus	5	0,8
Fasiyal Paralizi	5	0,8
OSAS	5	0,8
Psöriazis	5	0,8

Tablo 4. SB verileri ile sarkoidoz hastalarında ki komorbite hastalıklarının karşılaştırılması.

Komorbidite, %	Sarkoidoz	*S.B.Oranları
Hipertansiyon	17.5	24
Hepatosteatoz	15.5	20
Diabet Mellitus	13.9	10
Astım	8.6	4.5
KOAH	3.6	4.0
Malignite	4,4	1
Romatoid artrit	1.5	0.36
Depresyon	5	9

* S.B: Türkiye Kronik Hastalıklar ve Risk Faktörleri Sıklığı Çalışması-2013

TP-24
YÜKSEK İRTİFADA UZUN SÜRELİ YAŞAMAYA AKCİĞERLER NASIL YANIT VERİR?

Coşkun Doğan[1], Tolga Sinan Güvenç[2], Gülşen Çığşar[3], Oktay Kaya[4]

[1]Sağlık Bilimleri Üniversitesi Kartal Dr. Lütfi Kırdar Eğitim ve Araştırma Hastanesi. Göğüs Hastalıkları Kliniği, İstanbul
[2]Dr. Siyami Ersek Göğüs Kalp Ve Damar Cerrahisi Eğitim Ve Araştırma Hastanesi. Kardiyoloji Kliniği, İstanbul
[3]Kafkas Üniversitesi Tıp fakültesi Acil Tıp Ana Bilim Dalı. Kars
[4]Trakya Üniversitesi Tıp fakültesi Fizyoloji Ana Bilim Dalı. Edirne

GİRİŞ: Deniz seviyesi 0 m kabul edildiğinde 1500-3500 m arası yüksek irtifa olarak adlandırılır. Yüksek irtifa ilişkili tanımlanmış beş temel hastalık vardır. Bunlar akut dağ hastalığı (ADH), yüksek rakım akciğer ödemi (YRAÖ), subakut dağ hastalığı (SADH), kronik dağ hastalığı (KDH) ve pulmoner hipertansiyondur (PHT). Bunlar temelde yüksek irtifada ortaya çıkan hipobarik-hipoksiye verilen cevap ile ilişkili durumlardır. Çalışmamız deniz seviyesinde yaşarken kalıcı olarak yüksek irtifada yaşamaya başlayan olguların uzun dönemde (6 ay) solunum fonksiyonlarındaki değişikliği ortaya koymak için planlanmıştır.

MATERYAL-METOD: Çalışmamız Ocak 2013-Aralık 2013 tarihleri arasında 1768 m ile yüksek irtifa bölgesi kars ilinde planlanmış prospektif gözlemsel bir çalışmadır. Çalışmaya yaş ortalaması 27±8.4 olan toplam 21 (16'sı erkek 5'i kadın) sağlıklı gönüllü olgu alındı. Olguların solunum fonksiyon testleri (SFT), fizik muayene (FM) ve posterio-anterior akciğer grafi bulguları, boy, kilo, sistolik tansiyonları (STA), diastolik tansiyonları (DTA), dakika solunum sayıları (DSS), oksijen saturasyonları (Sat 02), alışkanlıkları, kullandıklaı ilaçlar ve ek hastalıkları, geliş için kullandıkları araçlar orta derece irtifaya gelişinin en geç 72. saati içersinde ve 6.ayın sonunda değerlendirilerek kayıt edildi.

BULGULAR: Çalışmaya alınan olguların hiçbirinde bilinen, tanı konulmuş kronik bir hastalık yoktu. Olguların hiçbirinde sürekli kullanılan ilaç öyküsü yoktu. Olguların fizik muayene ve radyolojik bulguları doğaldı. Olguların andropometrik ve klinik verileri tablo 1'de, Spiromerik verileri tablo 2 'de verilmiştir.

TARTIŞMA: Bu çalışma yüksek irtifanın uzun dönemde pulmoner sistem üzerine etkisi araştırmak için planlanmıştır. Bu amaçla deniz seviyesinde yaşarken yüksek irtifa bir bölgeye kalıcı yaşamak için gelen 21 olgunun başlangıç SFT değerleri ve kayıt edilmiş, yüksek irtifadaki 6. Aylarında testler tekrarlanmıştır. Olguların FEV1 değerlerinde istatistiksel anlamlı bir artış tespit edilmiştir ($p<0.005$). Ayrıca istatistiksel olarak anlamlı olmamakla beraber FVC ve FEF25-75 değerlerinde artış dikkat çekmiştir. Bu çalışma bizlere deniz seviyesinden gelip yüksek irtifada yaşamaya başlayan kişilerde insan vücudunun bu yeni hipobarik-hipoksemik duruma karşı verdiği pozitif yönde bir adaptasyon cevabı olduğunu düşündürmüştür.

Anahtar Kelimeler: Hipobarik-hipoksemi, solunum fonksiyon testleri, yüksek İrtifa.

Tablo 1

	Yüksek irtifaya geliş (n=21)	Yüksek irtifada 6. Ay (n=21)	p değeri
Boy (ortalama±SS/cm)	172.8±8.4	172±8.4	p=1
Kilo (ortalama±SS/kg)	75.6±14.2	76.5±13.6	0.313
STA(ortalama±SS/mmHg)	118.8±13.8	114.1±15.5	0.237
DTA(ortalama±SS/mmHg)	74.2±10.3	73.9±10.8	0.904
DSS (ortalama±SS/dk)	16.8±2.1	18.1±2.5	0.038
Oksijen saturasyonu(%)	96.1±1.2	95.6±1.6	0.439
Sigara (paket yıl)	7.8±2.9	7.8±2.9	1

Olguların yüksek irtifaya geliş ve 6. aydaki bazı andropometrik ve klinik verileri.

Tablo 2

	Yüksek irtifaya geliş (n=21)	Yüksek irtifada 6. Ay (n=21)	p değeri
FEV1/FVC	91.4±5.5	87.4±4.8	0.010
FEV1 (Lt)	4.0±0.6	4.4±0.7	0.001
FEV1 (%)	103±14.8	119±21.6	0.008
FVC (Lt)	4.4±0.8	5.1±1.0	0.007
FVC (%)	96.4±18.0	120±25.3	0.013
FEF25-75 (Lt)	5.1±0.8	5.2±1.1	0.658
FEF25-75 (%)	113.8±22.8	121.3±28.5	0.184

Olguların spirometrik değerleri.

TP-25
GÖĞÜS HASTALIKLARI POLİKLİNİĞİNE BAŞVURAN 65 YAŞ ÜSTÜ YAŞLILARDA İNFLUENZA AŞI PREVALANSI VE AŞILANMA İLE İLGİLİ FAKTÖRLER

Burcu Arpınar Yiğitbaş[1], Elif Tanrıverdi[1], Celal Satıcı[1], Canan Gündüz[2]

[1]Yedikule Göğüs Hastalıkları ve Göğüs Cerrahisi Eğitim ve Araştırma Hastanesi
[2]Adıyaman Eğitim ve Araştırma Hastanesi

İnfluenza'nın dünyada en büyük morbidite ve mortalite nedeni olan infeksiyöz etken olduğu düşünülmektedir. Yaşlıların grip infeksiyonuna bağlı komplikasyonlar ve ölümler için daha savunmasız oldukları bilinmektedir. Grip aşısı, grip sonrası gelişebilecek sekonder infeksiyonlardan olan pnömoniyi, hastaneye yatışları önler; grip, pnömoni ve diğer gelişebilecek komplikasyonlara bağlı olan tüm ölümleri azaltır. 65 yaş üzerindeki tüm yaşlılara grip aşısı önerilmiş olsa da ülkemizde aşılanma oranlarının düşük olduğu tahmin edilmektedir. Bir toplum tabanlı çalışma grubunda prevalans % 15, KOAH hastalarının alındığı bir çalışmada ise % 34-37 olarak bildirilmiştir. KOAH hastalarında kadınlarda aşı yaptırma oranı daha düşük iken, sağlıklı yaşlılarda kadınlarda aşı yaptırma oranı daha yüksek saptanmıştır. Çalışmamızın amacı hastanemiz polikliniğine başvuran 65 yaş üstü kişilerde grip aşısı olma oranını saptamaktır. İkincil amaçlarımız arasında sosyodemografik faktörler gibi (yaş, cinsiyet, eğitim düzeyi), komorbiditeler, sigara içme durumu ve herhangi bir sağlık çalışanı tarafından aşı önerilmiş olması gibi aşılanmayı etkileyen faktörleri araştırmaktır. Çalışmamız Aralık 2015'te başlatılmıştır ve hastaların anket ile sözel olarak sorgulanmasına dayanmaktadır. Eylül ayına kadar 600 olgunun çalışmaya dahil edilmesi planlanmaktadır. Yapılan pilot çalışmamız 141 olguyu kapsamakta olup 88'i (%62,4) erkektir. Median yaş 72,75 (65 – 91) idi. Hastaların % 75,2'sinin aşı hakkında önceden bilgilendirilmiş olmalarına rağmen aşı yaptıranların oranı % 19,1 olarak saptanmıştır. Aşı olmayanların % 26,2'si aşı hakkında bilgilendirilmedikleri için aşı olmadıklarını belirtirken, % 18,4'ü aşıya ihtiyaç duymadığını, % 8,5'i aşı olma dönemini unuttuğunu belirtmişlerdir. Olguların yalnızca % 29,1'i bir sağlık çalışanı tarafından grip aşısı önerildiğini belirtmişlerdir.

Anahtar Kelimeler: halk sağlığı, influenza, yaşlı

Resim 1

		n	%
Sigara	Hiç İçmemiş	65	46,1
	< 20 p/y halen içiyor	2	1,4
	> 20 p/y halen içiyor	11	7,8
	< 20 p/y bırakmış	13	9,2
	> 20 p/y bırakmış	50	35,5
Komorbidite	KOAH	49	34,8
	DM	23	16,3
	KVS	19	13,4
	Astım	16	11,3
	Diğer	17	12,1
	Yok	17	12,1
Eğitim Durumu	Okur yazar	22	15,6
	İlköğretim	66	46,8
	Lise	7	5,0
	Üniversite	3	2,1
	Okur yazar değil	43	30,5

Demografik Ozellikler. KOAH: Kronik obstrüktif akciğer hastalıkları, DM: Diabetes mellitus, KVS: Kardiyovasküler sistem hastalıkları,

Resim 2

		n	%
Grip aşısını biliyor mu?	Evet	106	75,2
	Hayır	34	24,1
Nereden duymuş?	Medya	33	23,4
	Eczane	13	9,2
	Doktor	23	16,3
	Diğer	38	27
Ücretsiz olduğunu biliyor mu?			
Emin değil		29	20,6
Evet		48	34
Hayır		63	44,7
Öneren kim?	Eczacı	11	7,8
	Aile Hekimi	15	10,6
	Göğüs Uzmanı	10	7,1
	Diğer sağlık çalışanı	5	3,5
Aşı yaptırmış mı?	Emin Değil	2	1,4
	Evet	27	19,1
	Hayır	112	79,4
Yaptırmamış ise neden?			
Yan Etki		2	1,4
İhtiyaç duymuyor		26	18,4
Faydasına inanmıyor		11	7,8
Ağrı duyacağından		2	1,4
Aşı yapılan dönemi unutmuş		12	8,5
Hasta olduğundan		1	0,7
Aşıyı bilmediğinden		37	26,2

Anket sonuclari

TP-27

BİYOTEKNOLOJİK GELİŞMELER AKCİĞER KANSERLİ HASTAYA DOKUNMAYI UNUTTURMUŞ MUDUR? GÖĞÜS CERRAHİSİNDE BİR ANKET ÇALIŞMASI

Necati Çıtak[1], Özgür İşgörücü[1], Alev Çıtak[2]

[1]Bakırköy Dr.Sadi Konuk Eğitim ve Araştırma Hastanesi, Göğüs Cerrahisi Kliniği, İstanbul
[2]Yedikule Göğüs Hastalıkları ve Göğüs Cerrahisi Eğitim ve Araştırma Hastenesi, Kalite Yönetim Birimi, İstanbul

AMAÇ: Son yıllarda artan biyoteknolojik gelişmeler ve uygulanan sağlık politikalarının hekimler ile hastalar arasındaki ilişkiyi ne kadar etkilendiğinin saptanması amaçlanmıştır.

METOD: Genel değerlendirme, preoperatif ve postoperatif hastaya yaklaşım, bu hastalar için rutin olarak istenen biyoteknolojik tetkikler, hasta ile ilişkilerini sağlık politikalarının ne kadar etkilediğini öğrenmeyi amaçlayan, üçünde aynı anda birden fazla cevap işaretlenebilen 12 soruluk bir anket formu hazırlandı. Meslek örgütlerinden ve ilgili dal derneklerinden eğitim gören göğüs cerrahisi hekimlerinin iletişim bilgileri alındı ve hepsine ankete ulaşabilecekleri web adresi bilgisi elektronik posta aracılığıyla iletildi. Toplam 137 hekim (100'ü uzman hekim, 37'si asistan hekim) anketi cevapladı.

BULGULAR: Akciğer kanseri tanılı bir hastayı ilk defa gördüğünde fizik muayene yapanlar %64.9, hastanın mesleğini sorgulayanlar %55.4, sosyal ortamını sorgulayanlar %27 iken toraks BT ve PET/BT'yi sorgulama %91.9 oranındaydı. Preoperatif servise yatan akciğer kanserli hastaların anamnezini aldığını, fizik muayeneleri yaptığını ve akciğer seslerini rutin olarak dinlediğini belirtenler %35.9 iken bunları bazen yaptığını veya hiç yapmadığını belirtenler %33.8 idi. Bazen yaptığını veya hiç yapmadığını belirtenlerin %76'sı bunun sebebini hastaların bir başka hekim tarafından değerlendirildiğini düşündüğüne, %50'si zamansızlık ve hasta yoğunluğuna, %41.3'ü PET/BT, FOB, MR gibi tetkikleri olan hastanın fizik muayene ve şikayetinin önemli olmadığını düşündüğüne bağlamaktaydı. Katılımcıların %36.1'i akciğer kanseri nedeni ile ameliyat olmuş hastalara her zaman nasıl olduğunu sorduğunu ve solunum seslerini dinlediğini belirtirken %30.7'si bunu bazen yaptığını veya hiçbir zaman yapmadığını belirtmişlerdi. Bazen yaptığını veya hiçbir zaman yapmadığını belirtenlerin %77.5'si hastaların zaten akciğer grafileri ve drenleri olduğuna ve de hemşire takipleri olduğu için anormal bir durum olsa fark edileceğine bağlarken %47.5'i ise zamansızlık ve hasta yoğunluğuna bağlamaktaydı. Son yıllarda kanser şüpheli tanısız akciğer kitlesi nedeniyle operasyon sayısında bir artış olmasını katılımcıların %42.3'ü sağlık hizmetlerine erişimin artmasına bağlarken %80.2'si PET/BT kullanımının artmasına %62'si pozitif defansif tıbba bağlamıştı.

SONUÇ: Biyoteknolojik gelişmeler ve sağlık politikaları ile beraber hekimler tetkiklere yönelmiş ve hasta ile manevi bağlılığı sağlayan konuşma, dokunma ve dinleme gibi iletişimler arka plana atılmıştır. Bu durum hastanın zamanla sanal bir varlık olarak algılanmasına sebep olabilir.

Anahtar Kelimeler: Sağlık politikaları, Biyoteknolojik gelişme, Hasta-hekim ilişkisi, Göğüs Cerrahisi, Anket

Şekil 1. Siyah şapka ve Ahmet Aydın

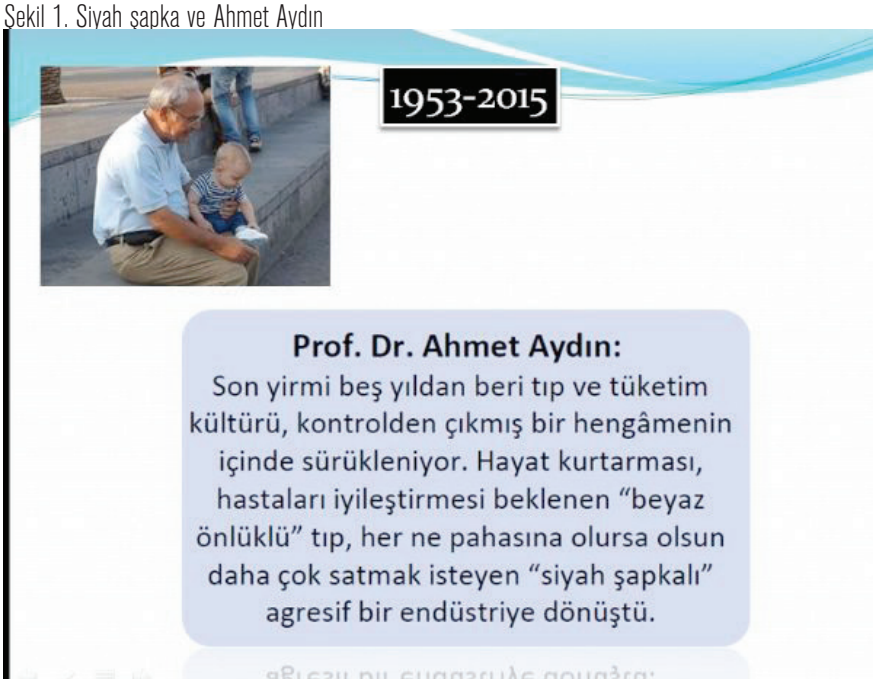

Şekil 2. Rutin çalışma pratiğinde akciğer kanseri tanılı bir hastayı ilk defa gördüklerinde hangilerini uygulayıp, sorup veya baktıklarına verilen cevaplar

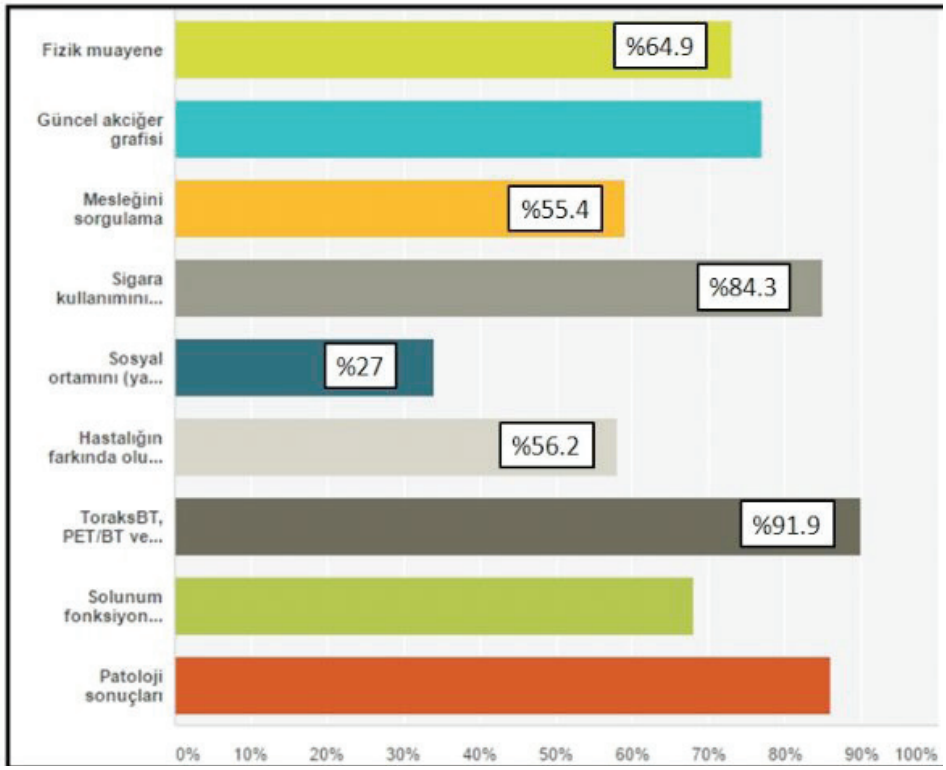

Bu soruya aynı anda birden fazla yanıt verilebiliyordu

Şekil-3

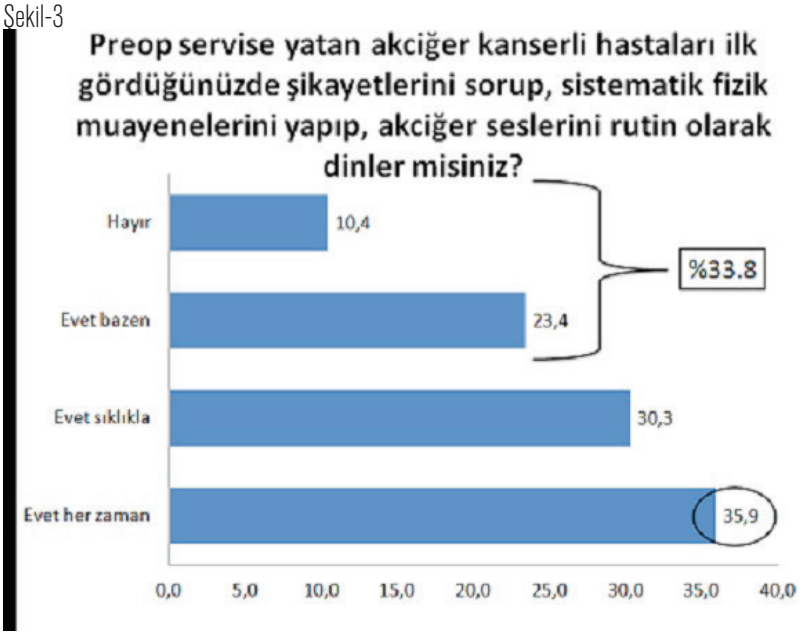

Şekil-4

Şekil-5

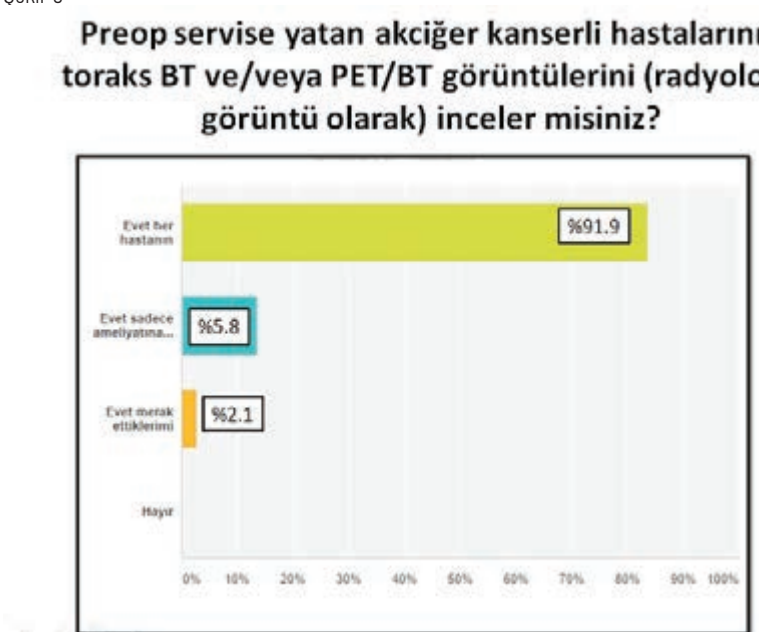

Şekil-6

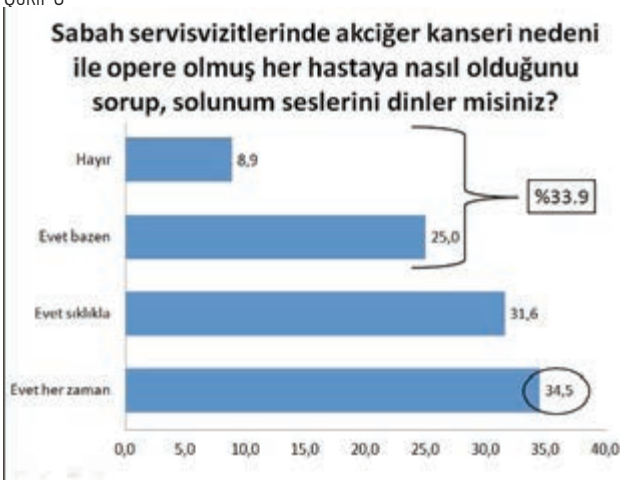

şekil-7

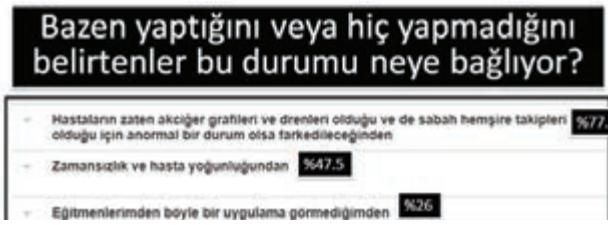

Şekil-8

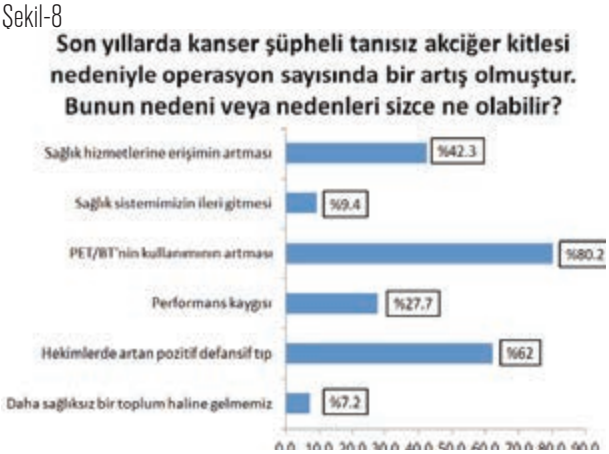

Şekil 9. PET/BTnin rutin pratiğimize girmesi ile beraber akciğer tanı ve tedavisindeki değişimlere verilern cevaplar

TP-28
HEPATİK YETMEZLİKLİ HASTALARDA GELİŞEN ASSİTİN SOLUNUM İŞLEVLERİNE ETKİSİ

Sadettin Dermirel[1], Fadıl Özyener[1], Necmiye Funda Coşkun[2], Selim Giray Nak[3]

[1]Uludağ Üniversitesi, Fizyoloji Anabilim Dalı, Bursa
[2]Uludağ Üniversitesi, Göğüs Hastalıkları Anabilim Dalı, Bursa
[3]Uludağ Üniversitesi, Gastroenteroloji Bilim Dalı, Bursa

GİRİŞ: İlerlemiş karaciğer hastalığına sahip olgularda sıklıkla görülen assit karın içi basıncını artırarak diyafragma yüksekliğine ve fiksasyonuna neden olmaktadır. Çalışmamızda hepatik yetmezlikli olgularda solunum fonksiyonları değerlendirilerek özellikle ileri dönem karaciğer hastalığının komplikasyonu olarak gelişebilen assitin solunum işlevlerine etkisinin incelenmesi amaçlanmıştır.

Gereçler ve YÖNTEM: Uludağ Üniversitesi Tıp Fakültesi Gastroenteroloji polikliniği hastalarından karaciğer yetmezliği tanısı konulan, akciğer patolojisi olmayan ve hiç sigara içmeyen 19'u erkek 9'u kadın 28 hasta (39-63 yaş) kurumsal onam formları imzalatılarak çalışmaya alınmıştır. Solunum fonksiyon testleri (SFT), Uludağ Üniversitesi Tıp Fakültesi Göğüs Hastalıkları AD Spirometri laboratuvarında spirometreyle (Spirolab III; USA) ATS/ERS kıstaslarına göre yapılmıştır. Assit durumlarına göre assit yok (n=12), orta (n=8) ve refrakter (n=8) olarak gruplandırılan hastaların beklenen % FEV1, FVC, FEV1/FVC, PEF, FEF25-75%, FEF25%, FEF50%, FEF75%, PIF, VC ve MVV değerleri karşılaştırılmıştır. İstatistiksel analiz için SPSS 20.0 programı kullanılmıştır.

BULGULAR: Gruplar arasında FEV1/FVC (p: 0,315), PEF (p: 0,184), FEF25-75% (p: 0,246), FEF25% (p: 0,145), FEF50% (p: 0,630), FEF75% (p: 0,758) ve PIF (p: 0,124) açısından istatistiksel anlamlı fark saptanmamıştır. Grupların FEV1 (p: 0,009; p<0,05), FVC (p: 0,010; p<0;05), VC (p: 0,008; p<0;05) ve MVV (p: 0,015; p<0;05) değerleri ise istatistiksel olarak anlamlı şekilde farklıdır. Refrakter düzeyde assitli grubun FEV1 ve FVC değerleri assit (-) gruptan anlamlı düzeyde düşük bulunurken; VC değerleri normal değerlerden daha düşük olmakla birlikte diğer gruplara göre belirgin olarak düşük bulunmuştur. İstatistiksel olarak anlamlı şekilde farklı olduğu belirlenen SFT parametreleri için çapraz tablolar incelendiğinde; FEV1 (p: 0,007; p<0,05), FVC (p: 0,009; p<0,05), VC (p: 0,006; p<0,05) ve MVV (p: 0,017; p<0,05) açısından belirlenen anlamlı farkın assit bulunmayan grup ile refrakter düzeyde assitli grup arasında olduğu saptanmıştır.

Sonuç ve TARTIŞMA: Refrakter düzeyde assitli grupta VC düşüklüğü ve FEV1/FVC'nin normal veya daha yüksek değerlere sahip olması solunum yollarındaki restriksiyonu göstermesi açısından anlamlı bulunmuştur. Bu fizyopatolojik durumun büyük olasılıkla assite sekonder olduğu düşünülmüştür. Restriksiyonun diyafragma fonksiyonlarının kısıtlanmasına, plevra sıvısına ve intersitisyel akciğer patolojilerine bağlı olabileceği değerlendirilmiştir.

Anahtar Kelimeler: assit, FEV1/FVC, hepatik yetmezlik, restriksiyon, solunum işlevleri, vital kapasite

Hastaların assit durumuna göre SFT beklenen yüzde değerlerinin karşılaştırılması

SFT parametresi	Assit yok (n=12)	Orta (n=8)	Refrakter (n=8)	p
FEV1	87,50 (48-104)	75 (61-98)	61,50 (46-76)	0,009*
FVC	82 (43-94)	81 (57-86)	61,50 (37-68)	0,010*
FEV1/FVC	112 (102-123)	110 (88-120)	116 (99-129)	0,315
PEF	71,50 (18-100)	45,50 (33-114)	47 (27-63)	0,184
FEF25-75%	74,50 (37-138)	60,50 (59-126)	62,50 (55-86)	0,246
FEF25%	72 (19-111)	47,50 (37-126)	50,50 (16-70)	0,145
FEF50%	68 (34-125)	51 (45-110)	55,50 (43-78)	0,630
FEF75%	91,50 (47-182)	74,50 (55-124)	87,50 (49-132)	0,758
PIF	53,50 (21-82)	33,50 (25-76)	31 (20-48)	0,124
VC	83 (43-99)	77 (54-96)	68 (46-74)	0,008*
MVV	59,50 (34-82)	54 (43-84)	39 (30-67)	0,015*

*: Tukey testine ait çoklu karşılaştırma testi sonucu hesaplanan anlamlı farkın assit bulunmayan hasta grubu ile refrakter düzeyde assit bulunan hasta grubu arasında olduğu saptanmıştır [FEV1: (p: 0,007; p<0,05), FVC (p: 0,009; p<0,05), VC (p: 0,006; p<0,05) ve MVV (p: 0,017; p<0,05)].

TP-29
AKUT HİPOKSİDE KOGNİTİF VE PSİKOMOTOR FONKSİYONLARA ETKİLER

Şükrü Hakan Gündüz[1], Savaş İlbasmış[2]

[1]GATA Hava ve Uzay Hekimliği AD
[2]USAEM Bşklığı

Hipoksi oksijen yetersizliği nedeniyle organizmada meydana gelen fonksiyon bozukluğudur. Akut hipoksi ise oksijensizliğe maruziyette saniyeler ve dakikalar içerisinde ortaya çıkan etkiler incelenmektedir. Akut hipoksinin solunum sistemi, dolaşım sistemine olan etkilerinin yanında havacılıkta uçul emniyeti açısından daha önemli olan nörolojik ve kognitif etkileri bulunmaktadır. Bu çalışmamızda akut hipojsiye maruz kalan kişilerin psikometrik test skor değişimleri incelendi.

Gereç: Yaşları 20-23 arası değişen 18 erkek pilot adayı katılımcı çalışmaya dahil edildi. Katılımcılar Alçak Basınç Odasında 25.000 feet eşdeğer basınç altında yapılan hipoksi eğitimi öncesinde tablet bilgisayara yüklenmiş PEBL (Psychology Experiment Building Language) test bataryasına yüklennmiş olan ve tamamlanması ortalama 5 dk süren Go/NoGo ve Rotation testlerini ardı ardına yaptılar. Daha sonra aynı testleri akut hipoksi altında yeniden yaptılar. Elde edilen test skor ortalamaları istatistiksel olarak değerlendirildi.

Sonuçlar: Katılımcıların Go/NoGo skorları incelendiğinde normoksik ve hipoksik olarak ihmal ve hedef hatalarında anlamlı fark bulunmamasına rağmen hipokside reaksiyon süre ortalamalarının anlamlı olarak daha uzun olduğu gizlendi ($p < 0.05$). Rotation testi skorlarında ise beklentinin aksine hipokside hata ortalamalarının normoksiye göre daha az ve anlamlı, reaksiyon sürelerinin ise daha kısa olduğu gözlendi.

Tartışma: Katılımcıların dikkat, uyanıklılık ve inhibisyon fonksiyonlarını kullanarak yaptıkları psikomotor kabiliyeti ölçen Go/NoGo testinde hipoksi altındaki daha düşük başarısı bu fonksiyonlardaki belirgin bozukmayı göstermektedir. Kavrama, algı gibi kognitif fonksiyonları ölçen Rotation testinde ise beklenmeyen hipokside artan başarının muhtemel nedeni sempatik sistemin artmış aktivitesi sonucu artmış algı ya da testi öğrenmenin ve tekrarın ortaya çıkardığı başarı artışı olabileceği değerlendirilmiştir.

Anahtar Kelimeler: Hipoksi, pebl, kognitif

Paired Samples Testi İstatistikleri

	Normoksik Ortam RZ Ortalamaları	Hipoksik Ortam RZ Ortalamaları	p değeri
GNG (P-GO)	491,99±48,32	494,69±43,68	0,673
GNG (R-GO)	541,94±63,02	559,35±39,28	0,045
Rotation	2882,45±828,50	2387,99±697,94	0,001

Değerler, ortalama ± standard sapma şeklinde belirtilmiştir.

.

PEBL (Psychology Experiment Building Language)

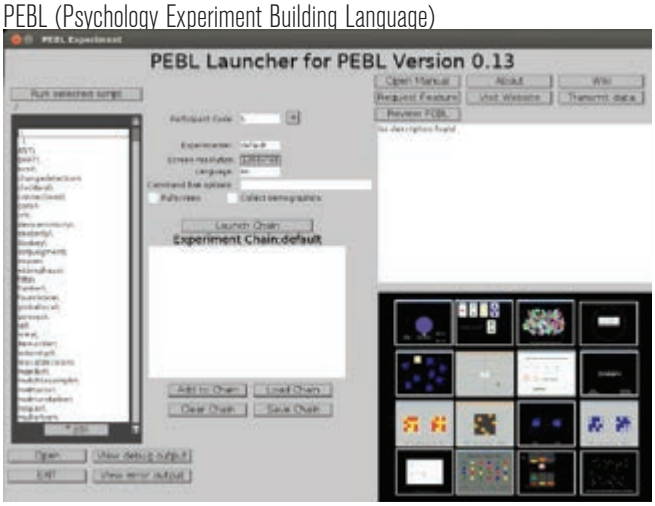

ROTATİON TESTİ

GO/NOGO TESTİ

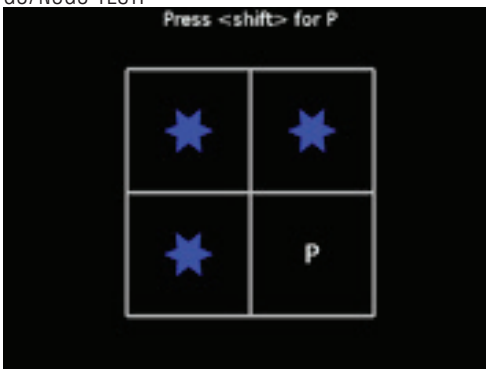

Alçak Basınç Odası

TP-30
NEFES DARLIĞI PROBLEMİ OLAN HASTALARDA SÜREKLİ VE ARALIKLI AEROBİK EGZERSİZ EĞİTİMİNİN ETKİSİ

Gülay Karacaoğlu[1], Fatma Mutluay[2], Nurten Küçükçakır[3], Osman Ünal[4]

[1]Özel Bursa Medicabil Hastanesi, Fizik Tedavi ve Rehabilitasyon Ünitesi, Bursa
[2]İstanbul Medipol Üniversitesi, Sağlık Bilimleri Fakültesi, Fizyoterapi Ve Rehabilitasyon Bölümü, İstanbul
[3]Özel Bursa Romatem Fizik Tedavi Ve Rehabilitasyon Hastanesi, Bursa
[4]Özel Nilvak Eğitim Kurumları, Bursa

GİRİŞ-AMAÇ: Nefes darlığı; koah, bronşektazi, astım gibi hastalıklarda kişilerin aktivite düzeyini ve günlük yaşamını etkileyen çok önemli bir semptomdur. Egzersiz eğitimi, bu hastalardaki rehabilitasyonun önemli bir bileşenidir; ancak egzersiz eğitiminde en iyi yöntemin ne olduğuna dair bir kanıt yoktur. Bu çalışmadaki amacımız da aralıklı ve sürekli aerobik egzersiz eğitiminin pulmoner rehabilitasyondaki etkinliğinin karşılaştırılmasıdır.

MATERYAL-METOD: Şubat 2015 - Mayıs 2016 tarihleri arasında 22 hasta çalışmaya alınmış ve demografik bilgileri kaydedilmiştir. Rehabilitasyondan önce ve sonra bisiklet ergometresi efor testi, solunum fonksiyon testi (SFT) ve yaşam kalitesini belirlemede kısa form 36 (SF-36) uygulanarak fiziksel ve mental sağlık skorları kaydedilmiştir. Hastalar rastgele iki gruba ayrılmıştır. İki gruba da solunum ve postür egzersizleri, üst ektremite ve quadriceps kuvvetlendirme egzersizleri uygulanıp; ek olarak bir gruba aralıklı bir gruba ise sürekli aerobik egzersiz eğitimi 30 dk süreyle uygulanmıştır. Hastalar haftada 3 gün olmak üzere 10 hafta eğitime alınmıştır. Hastaların veri analizinde SPSS 23.0 programı kullanılmıştır.

BULGULAR: Rehabilitasyon sonrasında her iki grupta da efor testi skorlarında ve SF-36 testinin fiziksel sağlık skorlarında anlamlı değişiklik bulunmuştur ($p \leq 0.01$). Mental sağlık skorlarında ise aralıklı aerobik eğitim alan grupta anlamlı fark bulunmazken ($p=0.111$) sürekli aerobik eğitim alan grupta anlamlı farklılık bulunmuştur ($p=0.02$). SFT sonuçlarında ise iki grupta da anlamlı farklılık bulunmamıştır ($p>0.05$).

SONUÇ: Efor testi skorlarında anlamlı değişiklik olan iki grup birbiri ile kıyaslandığında ise aralıklı aerobik egzersiz eğitimi alan gruptaki gelişim; sürekli aerobik egzersiz eğitimi alan gruba göre daha fazla olmuştur ($p=0.028$). Fiziksel sağlık skorlarında ise gelişimsel olarak iki grubun birbirine üstünlüğü bulunmamıştır ($p>0.05$).

TARTIŞMA: Yapılan çalışmada aralıklı aerobik egzersiz eğitiminin hastalar tarafından daha iyi tolere edildiği ve hastalarda daha fazla gelişim olduğu görülmüştür; ancak daha geniş örneklem sayısı ile daha fazla çalışma grupları oluşturularak egzersiz eğitimlerinin çeşitliliğinin etkisi daha net bir şekilde ortaya konulmalıdır.

Anahtar Kelimeler: Aralıklı aerobik egzersiz eğitimi, bisiklet ergometresi efor testi, dispne, sürekli aerobik egzersiz eğitimi

Aralıklı ve Sürekli Aerobik Egzersizin Karşılastırılması

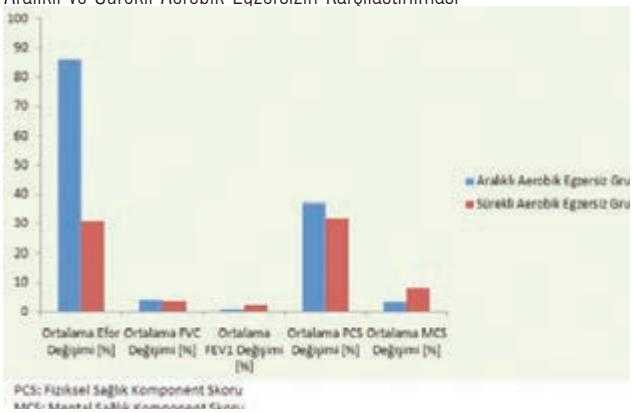

Her İki Çalışma Grubunun Rehabilitasyon Öncesi Ve Sonrası Efor Testi Sonuçları

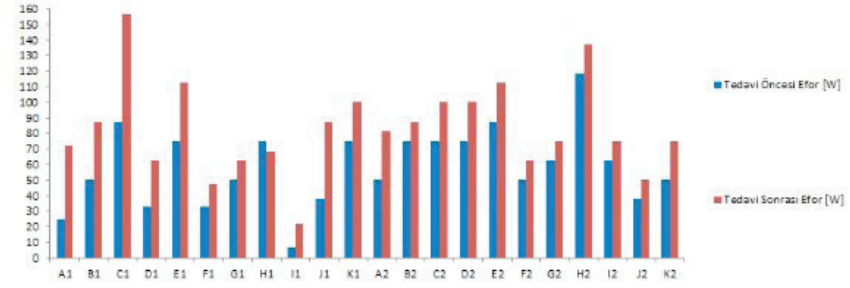

A1...K1--> ARALIKLI AEROBİK EGZERSİZ GRUBU
A2...K2-->SÜREKLİ AEROBİK EGZERSİZ GRUBU

Pulmoner Rehabilitasyon Çalışma Grupları

TP-32

SİLİNDİRİK VE KİSTİK BRONŞEKTAZİLİ ÇOCUK HASTALARIN SOLUNUM FONKSİYONLARI VE FONKSİYONEL KAPASİTELERİ: PİLOT ÇALIŞMA

Hülya Nilgün Gürses[1], Hilal Denizoğlu Külli[1], Melih Zeren[1], Erkan Çakır[2], Gülhan Yilmaz Gökmen[1], Baha Naci[1]

[1]Bezmialem Vakıf Üniversitesi, Sağlık Bilimleri Fakültesi, Fizyoterapi ve Rehabilitasyon Bölümü
[2]Bezmialem Vakıf Üniversitesi, Tıp Fakültesi, Çocuk Hastalıkları Anabilim Dalı, Çocuk Göğüs Hastalıkları Bilim Dalı

GİRİŞ: Bronşektazi, kıkırdak içeren havayollarının veya bronşların lokalize ve geri dönüşümsüz şekilde genişlemesidir. Bronşektazinin silindirik, variköz ve kistik bronşektazi olmak üzere 3 morfolojik tipi vardır. Silindirik tip en hafif form olup yaygın görülürken, variköz tip nadir görülür. Kistik tip ise en şiddetli formdur. Amacımız, silindirik ve kistik bronşektazi tanılı çocuk hastaları solunum fonksiyonları, fonksiyonel kapasite ve vital değerler açısından karşılaştırmaktır.

GEREÇ-YÖNTEM: Kardiyopulmoner Rehabilitasyon ünitemize başvuran yaşları 5-10 yıl arasında değişen 20 bronşektazili çocuk tanılarına göre silindirik (n=10) ve kistik bronşektazi (n=10) grubu olarak ikiye ayrılmıştır. Hastaların anamnezi alındıktan sonra istirahat kalp hızı, solunum frekansı ve oksijen saturasyon değerleri kaydedilip solunum fonksiyonları solunum fonksiyon testi ile, fonksiyonel kapasiteleri ise 6 dakika yürüme testi ile değerlendirilmiştir. 6 dakika yürüme testi öncesi ve sonrasında Borg yorgunluk ve dispne skalaları sorgulanmıştır.

BULGULAR: Silindirik ve kistik bronşektazili grubun sırasıyla yaş ortalamaları 10.7±4.03, 10.6±3.50; ortalama istirahat kalp hızları 88.9±14.8, 93.6±15.6; solunum frekansları 23.1±3.62, 26.9±6.80 ve oksijen saturasyonları 97.7±0.96, 97.6±1.03 idi (p>0.05). Kistik bronşektazili grupta solunum fonksiyonları açısından %FEV1 ve %PEF değerleri; fonksiyonel kapasite açısından ise 6 dakika yürüme mesafesi silindirik bronşektazili gruba kıyasla anlamlı şekilde daha düşük bulundu (Tablo 1., p<0.05).

TARTIŞMA VE SONUÇ: Radyolojik sınıflamaya göre silindirik bronşektazi en hafif form iken kistik bronşektazi en şiddetli formdur. Çalışmamıza katılan hastaların solunum fonksiyonları ve egzersiz performansları tanı aldıkları radyolojik bulgularla uyumlu bulunmuştur. Bronşektazi obstrüktif bir hastalık olduğu için FEV1 ve PEF değerlerinde hastalık şiddeti ile orantılı olarak azalma beklenir. Çalışmamızda farklı şiddetlerdeki iki bronşektazi tipinin FEV1 ve PEF değerlerindeki farklılığın da buna bağlı olduğunu düşünmekteyiz. Fonksiyonel kapasite de solunum fonksiyonları gibi hastalığın radyolojik şiddeti ile uyumlu şekilde etkilenmektedir. Bronşektazili hastaların değerlendirme ve tedavi sürecinde hastalığın radyolojik tipi de göz önünde bulundurulmalıdır.

Anahtar Kelimeler: Bronşektazi, fonksiyonel kapasite, solunum fonksiyon testi

Tablo 1. Silindirik ve Kistik Bronşektazili Çocuk Hastaların Değerlendirme Sonuçları

	Silindirik Bronşektazi (n=10)	Kistik Bronşektazi (n=10)	p değeri
İstirahat Kalp Hızı (atım/dk)	88,9±14,8	93,6±15,6	0,509
İstirahat Solunum Frekansı (soluk/dk)	23,1±3,62	26,9±6,80	0,163
İstirahat Oksijen Satürasyonu (%)	97,7±0,96	97,6±1,03	0,962
FVC (%pred)	80,1±13,2	69,6±16,3	0,174
FEV1 (%pred)	76,3±18,9	60,9±16,9	0,047*
FEV1/FVC (%)	94,8±13,1	88,0±18,1	0,474
PEF (%pred)	66,6±19,2	51,5±20,1	0,042*
6 Dakika Yürüme Mesafesi (m)	541±65,6	455±44,1	0,004**
6 Dakika Yürüme Testi Sonu Dispne (Borg Skoru)	1,75±1,65	3,00±3,12	0,298
6 Dakika Yürüme Testi Sonu Yorgunluk (Borg Skoru)	2,50±1,51	2,95±3,46	0,718

*p<0,05 **p<0,01

TP-34
ELBİSTAN İLÇE DEVLET HASTANESİ VATS SEMPATİK KLİPS DENEYİMİ

Tayfun Kermenli[1], Uğur Serkan Çitilcioğlu[2], Güney Eskiocak[2], Merve Yalçınöz[2]

[1]Elbistan İlçe Devlet Hastanesi, Göğüs Cerrahisi Kliniği, Kahramanmaraş
[2]Elbistan İlçe Devlet Hastanesi, Anesteziyoloji ve Reanimasyon Kliniği, Kahramanmaraş

AMAÇ: Elbistan ilçe devlet hastanesinde yüz kızarması ve terlemesi, koltuk altı veya el terlemesi nedeniyle VATS sempatik klips operasyonu gerçekleştirilen hastaların operasyon sonuçlarını değerlendirmeyi amaçladık.

BULGULAR: Mart 2015 – Haziran 2016 tarihleri arasında kliniğimizde sempatik klips operasyonu gerçekleştirilen 31 hasta çalışmaya alındı. Hastaların 18'i erkek, 13 hasta kadındı, ortalama yaş 24 (dağılım:11-59 yıl), ortalama taburculuk süresi 1.2 gün olarak tespit edildi (1-4 gün). Tüm hastalar operasyon öncesinde Cildiye ve Dahiliye polikliniğine yönlendirilerek medikal sebepler dışlandı. Hastaların ön plandaki şikayetinin hangi seviyede olduğu tespit edildi; yüz kızarması ve terlemesi ön plandaysa T2, el terlemesi için T3, el ve koltukaltı ya da sadece koltukaltı terlemesi için T4 seviyesi tercih edildi. Toplam 28 hastada T4, 2 hastada T2, 1 hastada T3 seviyesine klips uygulandı, ortalama operasyon süresi 20,2 dakika idi. (18- 32 dk) Operasyonda tüm hastalara tek lümen entübasyon yapıldı, 5mm optik kullanıldı, klips ve optiğin girişi için 2 adet 5 mm'lik insizyon açıldı. İnsizyon öncesi bupivakain ile lokal anestezi uygulandı. Operasyonda uygun seviye tespit edildikten sonra hook yardımıyla sempatik sinir ortaya kondu, kosta üzeri 2 cm kadar laterale doğru koterize edildi. 5 mm'lik klips yerleştirildikten sonra hemovac dren yardımıyla pnömotoraks giderildi ve dren çekildi. Hastalara postop klinikte akciğer grafisi çektirilerek kontrol yapıldı.

SONUÇLAR: Operasyon sonrası tüm hastaların şikayetlerinde belirgin iyileşme mevcuttu. Yüz kızarması ve terlemesi olan 2 hastada hasta memnuniyeti %92, el terlemesi nedeniyle opere edilen hastada %97, el ve koltukaltı terlemesinde %98.3, koltukaltı terlemesinde %98.5 olarak tespit edildi. Hastalarda postop dönemde devam eden ağrı şikayeti olmadı. 2 hastada gerilemeyen pnömotoraks nedeniyle basit aspirasyon uygulandı, 1 hastada ise pnömotoraks 24 F toraks dreni takılarak giderildi. Yüz ve el terlemesi nedeniyle T3 klips uygulanan 1 hastada T5 seviyesinden itibaren kompansatuar terleme gelişti ve hastaya medikal tedavi düzenlendi.

TARTIŞMA: Videotorakoskopik sempatik klips operasyonu medikal tedaviye yanıt alınamayan bölgesel terleme şikayeti olan hastalarda etkin bir şekilde uygulanabilmektedir. Terleme nedeniyle bu hastaların büyük kısmının sosyal hayattan uzaklaştığı da unutulmamalıdır. Operasyon süresinin kısa olması, erken taburculuk imkanı ve kozmetik açıdan olumlu sonuçlar vermesi önemli avantajlarıdır.

Anahtar Kelimeler: Sempatik klips, VATS sempatektomi, bölgesel hiperhidroz

Tablo 1

Hasta şikayeti	Hasta sayısı (n:31)	Seviye	Operasyon süresi (ort. dk: 20,2)	Taburcu süresi (ort. Gün: 1.2)	Hasta memnuniyeti (%97.8)
Yüz kızarması, terlemesi	2	T2	22	1	92
El terlemesi	1	T3	19,7	1,3	97
El-koltuk altı terlemesi	22	T4	22,3	1	98,3
Koltuk altı terlemesi	6	T4	20,3	1,2	98,5

hasta ve operasyon bilgileri

TP-35
TORAKS TRAVMALI 224 HASTANIN ANALİZİ: KLİNİK ÇALIŞMA

Akın Eraslan Balcı, Muharrem Çakmak, Siyami Aydın, Suna Polatoğlu

Fırat Üniversitesi Göğüs Cerrahisi Anabilim Dalı, Elazığ, Türkiye

AMAÇ: Toraks yaralanmaları, künt ve penetran yaralanmalardır. Kesici delici (KDAY) yaralanmalarda mortalite %1-8, ateşli silah yaralanmalarında (ASY) %14-20'dir. Yandaş yaralanmada mortalite artar. Major cerrahi girişim, künt travmalarda %10, penetranlarda %15-30'dur. Çalışmamızda, toraks travması nedeniyle tedavi edilen hastaları paylaşmayı amaçladık.

YÖNTEM: 2011-2016 tarihleri arasında toraks travması nedeniyle tedavi edilen 224 hastanın dosyaları retrospektif incelendi. Hastaların yaşları, cinsiyetleri, hastalığın lokalizasyonu, tanı ve tedavi yöntemleri, komplikasyonlar ve yatış süreleri değerlendirildi.

BULGULAR: Hastaların ortalama yaşı 42.89 ± 18.63 idi. Hastaların 187'si (%83) erkek, 37'si (%17) kadındı. Hastalık 107 hastada (%48) sağ, 117'sinde (%52) sol yerleşimliydi. Hastaların, 147'si (%66) künt, 77'si (%34) penetran idi. Penetran yaralanmaların %74'ü (n: 57) KDAY, %26'sı (n: 20) ASY idi. Künt travmaların %67'si (n: 99) trafik kazası, %29'u (n: 43) yüksekten düşme, %2'si (n: 3) darp, %1'i (n: 1) göçük altında kalma, %1'i (n: 1) hayvan tepmesi idi. Hastalarımızın, %45'inde (n: 102) kosta, %17'sinde (n: 39) klavikula, %5'inde (n: 11) sternum, %3'ünde (n: 7) skapula fraktürü mevcuttu. 71 hastada (%32) pnömotoraks, 94 hastada (%42) hemotoraks, 50 hastada (%22) hemopnömotoraks, 44 hastada (%20) akciğer kontüzyonu, 3 hastada (%1) göğüs duvarı defekti ve pnömotoraks, 6 hastada (%3) pnömomediastinum, 1 hastada (%0.44) perikardiyal tamponand tespit edildi. Yüz seksen iki (% 81) hastaya tüp torakostomi, 11'ine (%5) pleurocan kateter, 28'ine (%12) torakotomi, 3'üne (%2) video yardımlı torakoskopi yapıldığı görüldü. Hastaların 10'una (%4) akciğer parankimi onarımı ve hematom boşaltılması, 8'ine (%4) kot fiksasyonu, 6'sına (%3) akciğer parankimi onarımı ve kot fiksasyonu, 6'sına (%3) akciğer parankimi onarımı, 3'üne (%1) göğüs duvarı rezeksiyon ve rekonstrüksiyonu, 2'sine (%1) akciğer parankimi ve diyafragma onarımı, 1'ine (%0.44) pnömonektomi yapıldığı görüldü. Hastalardaki en sık komplikasyon %8 oranla (n: 18) atelektazi idi. Mortalite oranı %1.78 (n: 4) idi.

SONUÇ: Toraks travmalarında öncelikli tedavi tüp torakostomidir. Kalp-damar, diyafragma ve ağır akciğer parankim hasarı şüphesi durumlarında zaman kaybetmeden torakotomi yapılmalıdır.

Anahtar Kelimeler: Toraks, Penetran, Künt, Torakostomi, Torakotomi

Tablo 1: Toraks travmalarının demografik dağılımı

Etiyolojik sebep	Sağ	Sol	E	K	Torakostomi	Torakotomi	VATS	P
Künt travma (n: 147, % 66)								
Trafik kazası (n: 99)	53	46	78	21	94	5	-	0.0001
Düşme (n: 43)	26	17	34	9	38	5	-	0.0001
Darp (n: 3)	1	3	3	-	4	-	-	0.0286
Göç. Alt. kalma (n: 1)	-	1	1	-	1	-	-	1.0000
Hayvan tepmesi (n: 1)	1	-	1	-	1	-	-	1.0000
Penetran travma (n: 77, %34)								
KDAY (n: 57)	14	43	51	6	44	10	3	0.0001
ASY (n: 20)	11	9	19	1	12	8	-	0.3431
Toplam	107	117	187	37	193	28	3	0.0001

E: Erkek, K: Kadın, KDAY: kesici-delici alet yaralanması, ASY: ateşli silah yaralanması, VATS: video yardımlı torakoskopik cerrahi, Göç. Alt. Kalma: Göçük altında kalma

Tablo 1: Toraks travmalarının demografik dağılımı

Etiyolojik sebep	Sağ	Sol	E	K	Torakostomi	Torakotomi	VATS	P
Künt travma (n: 147, % 66)								
Trafik kazası (n: 99)	53	46	78	21	94	5	-	0.0001
Düşme (n: 43)	26	17	34	9	38	5	-	0.0001
Darp (n: 3)	1	3	3	-	4	-	-	0.0286
Göç. Alt. kalma (n: 1)	-	1	1	-	1	-	-	1.0000
Hayvan tepmesi (n: 1)	1	-	1	-	1	-	-	1.0000
Penetran travma (n: 77, %34)								
KDAY (n: 57)	14	43	51	6	44	10	3	0.0001
ASY (n: 20)	11	9	19	1	12	8	-	0.3431
Toplam	107	117	187	37	193	28	3	0.0001

E: Erkek, K: Kadın, KDAY: kesici-delici alet yaralanması, ASY: ateşli silah yaralanması, VATS: video yardımlı torakoskopik cerrahi, Göç. Alt. Kalma: Göçük altında kalma

Tablo 2: Hastalara uygulanan tedaviler

Akciğer parankimi onarımı	6, %3
Akciğer parankimi onarımı ve hematom boşaltılması	10, %4
Akciğer parankimi onarımı ve kot fiksasyonu	6, %3
Akciğer parankimi onarımı ve diyafragma onarımı	2, %1
Kot fiksasyonu	8, %4
Göğüs duvarı rezeksiyon ve rekonstrüksiyonu	3, %1
Pnömonektomi	1, %0.44

Tablo 2: Hastalara uygulanan tedaviler

Akciğer parankimi onarımı	6, % 3
Akciğer parankimi onarımı ve hematom boşaltılması	10, % 4
Akciğer parankimi onarımı ve kot fiksasyonu	6, % 3
Akciğer parankimi onarımı ve diyafragma onarımı	2, % 1
Kot fiksasyonu	8, % 4
Göğüs duvarı rezeksiyon ve rekonstrüksiyonu	3, % 1
Pnömonektomi	1, % 0.44

Tablo 3: Hastalarda tespit edilen patolojiler

Kosta fraktürü	102, %45
Klavikula fraktürü	39, %17
Sternum fraktürü	11, %5
Skapula fraktürü	7, %3
Pnömotoraks	71, %32
Hemotoraks	94, %42
Hemopnömotoraks	50, %22
Akciğer kontüzyonu	44, %20
Göğüs duvarı defekti ve pnömotoraks	3, %1
Pnömomediastinum	6, %3
Perikardiyal tamponand	1, %0.44

TP-36

PLEVRA VE AKCİĞER PATOLOJİLERİNİN TANI VE TEDAVİSİNDE LOKAL UVATS DENEYİMLERİMİZ

Osman Korcan Tilkan[1], Serkan Uysal[1], Mertol Gökçe[1], Bülent Altınsoy[2], Figen Atalay[2]

[1]Bülent Ecevit Üniversitesi Göğüs Cerrahi Ana Bilim Dalı, Zonguldak
[2]Bülent Ecevit Üniversitesi Göğüs Hastalıkları Ana Bilim Dalı, Zonguldak

GİRİŞ-AMAÇ: Plevra ve akciğer hastalıkların tanı ve tedavisinde lokal anestezi ve sedasyon altında uniportal video torakoskopik cerrahi (uVATS) yaklaşımıyla plevral biyopsi, wedge rezeksiyon (+ plörodezis) ile tanı ve tedavi uyguladığımız olgularımızı geriye dönük değerlendirdik.

YÖNTEM-GEREÇ: Kliniğimizde 2008-2016 tarihleri arasında tanı ve/veya tedavi amacıyla kardiyopulmoner rezervi, radyolojik görünüm ve komorbiditelerine bağlı olarak genel anestezi açısından yüksek riskli kabul edilen 18 olguya lokal anestezi altında uVATS ile biopsi uygulandı.

BULGULAR: Olguların 11'i (%61) erkek, 7'si (%39) kadın, ortalama yaş 68 (59-87) idi. Lokal uVATS uygulanan 18 olgunun tümüne eksplorasyon, drenaj ve biyopsi uygulandı. 11 olguya drenaj ve plevra biyopsisine ek olarak radyolojik görünüm ve yapılan eksplorasyona bağlı malignite düşünülerek talk plöredezis işlemi yapıldı. Sadece wedge rezeksiyon 1 olguya, hem plevral efüzyon hem de multiple pulmoner nodülü olan 2 olguya da wedge rezeksiyon ve plevral biyopsi birlikte yapıldı. Tüm olgular lokal anestezi altında tamamlandı. Peroperatif ve postoperatif majör komplikasyon ve mortalite izlenmedi. Ortalama drenaj miktarı 150cc, dren kalış süresi 3 gün ve ortalama hastanede kalış süresi 4 gün olarak belirlendi.1 olguda uzamış hava kaçağı olması üzerine hemlich valf ile taburcu edildi. Histopatolojik olarak 11 olgu (%61) malignite, 5 olgu (%28) kronik inflamasyon, 2 olgu (%11) tüberküloz tanısını aldı.

TARTIŞMA: Tanısı konulmamış nedeni belli olmayan akciğer patolojilerinde kapalı plevra biyopsisi ilk tercih olarak kullanılmaktadır. Kapalı plevra biyopsi işlemi lokal anestezi eşliğinde sıklıkla abrams iğnesi ile yapılmakta ve tanı oranı yaklaşık %65-70 arasında değiştiği bildirilmektedir. İşlem sonrasında pnömotoraks, hemotoraks gibi komplikasyonlar gelişebilmektedir. VATS ile tanı konulma oranı yaklaşık %90-95 arasında bildirilmiş olup günümüzde cerrahi enstrümanların ve cerrahi deneyimin gelişmesine paralel olarak minimal invaziv cerrahi yaklaşımın kullanımı giderek artmakta ve seçilmiş uygun olgularda lokal uVATS ile akciğer rezeksiyonu yapılabilmektedir.

SONUÇ: Kardiyopulmoner rezervi sınırlı, genel anestezi açısından yüksek riskli olgularda lokal analjezi ve sedasyon desteği altında uVATS yaklaşım ile plevra biyopsisi, drenaj ve/veya plörodezis kolaylıkla yapılabilmekte ve hatta uygun olgularda wedge rezeksiyon ile kısa operasyon süresi, erken tanı ve tedavi avantajı ile güvenle kullanılabilmektedir

Anahtar Kelimeler: Tek Port Videotorakoskopik cerrahi, Lokal Anestezi, Plevral Biyopsi

Preoperatif PA Akciğer Grafisi

22 yıl madende çalışmış 73 yaşında erkek olgu.Göğüs ağrısı ve nefes darlığı nedeniyle değerlendirilen olguya 2 kere boşaltıcı torasentez uygulanmış ve sıvıda gerileme olmamış. Plevral sıvı (Torasentez): Eksudatif. Plevral sıvı sitolojisi ve Plevral Trucut Biopsi: (-)

Postoperatif PA Akciğer Grafisi

Lokal sedoanajezi ile uVATS yapılan olgu 3. gününde tüp torakostomisi sonlandırıldı.

Histopatolojik Tanı

Histopatolojik Tanı	Hasta Sayısı n (%)
Kronik İnflamasyon	5 (%28)
Adenokarsinom	4 (%22)
Epidermoid Karsinom	2 (%11)
Akciğer CA Metastazı	2 (%11)
Tüberküloz	2 (%11)
Meme CA Metastazı	2 (%11)
Over CA Metastazı	1 (%6)

TP-37

PALMAR VE AKSİLER HİPERHİDROZ TEDAVİSİNDE TEK TORAKOPORT İLE İKİ TARAFLI TORAKOSKOPİK SEMPATEKTOMİ DENEYİMLERİMİZ

Miktat Arif Haberal[1], Erkan Akar[1], Gökhan Öztürk[1], Özlem Şengören Dikiş[2]

[1]Sağlık Bilimleri Üniversitesi Bursa Yüksek İhtisas Eğitim ve Araştırma Hastanesi Göğüs Cerrrahisi Kliniği
[2]Sağlık Bilimleri Üniversitesi Bursa Yüksek İhtisas Eğitim ve Araştırma Hastanesi Göğüs Hastalıkları Kliniği

AMAÇ: Bu çalışmada, medikal tedaviye cevap vermeyen ve kişinin sosyal yaşamını olumsuz yönde etkileyen,palmar ve aksiller hiperhidrozisli olgularda endoskopik torakal sempatektomi deneyimlerimizi sunmayı amaçladık.

Materyal-METHOD: Nisan 2013-Temmuz 2014 tarihleri arasında kliniğimizde 20 hastaya (11 erkek, 9 kadın); ort. yaş 25.4(17-34) aynı seansta iki taraflı uygulanan 40 endoskopik torakal sempatektomi ameliyatı retrospektif olarak incelendi. Tek port kullanılarak 12 (%60) hastaya T2-T3, 8 (%40) hastaya T3-4 sempatik ganglionların ve kuntz sinirinin koter kullanılarak ablasyonu yapıldı.Bütün olgulara postoperatif akciğer grafisi çekildi. Uygulanan cerrahi teknik,ameliyat süresi,ameliyat sırasında ve sonrasında gelişen komplikasyonlar,hasta memnuniyeti ve uzun dönem sonuçları değerlendirildi.

BULGULAR: Bir hastada (%5) ameliyat sonrası girişim gerektiren pnömotoraks, iki olguda girişim gerektirmeyen ekspansiyon kusuru gelişti. Ameliyat süresi ortalama 34,2/dakika (25-45) idi, ortalama takip süresi 12,4/ ay (5-22) idi.Cerrahi mortalite gözlenmedi.Hastaların uzun dönem takiplerinde, 12 olguda (%60) vücudun çeşitli yerlerinde kompansatuar hiperhidroz gelişti. Hiç bir olguda nüks görülmezken, 18 hasta (%90) endoskopik torakal sempatektominin sonucundan memnun olduğunu, iki hasta (%10) ise kısmen memnun olduğunu belirtti.

SONUÇ: Endoskopik torakal sempatektomi işleminin, palmar ve aksiller hiperhidrozlu hastalarda geç dönemde gelişen kompansatuar terleme riskine rağmen, düşük morbidite, mortalite oranları ve uzun dönem takiplerde yüksek memnuniyet sonuçları nedeni ile tercih edilebilecek bir yöntem olduğunu düşünüyoruz.

Anahtar Kelimeler: Hiperhidrozis,sempatektomi,torakoskopi

TP-38
ÇOKLU KOT FRAKTÜRLERİNDE AÇIK REDÜKSİYON VE PLAK UYGULAMASININ ANALİZİ

Serdar Özkan[1], Mustafa Esat Yamaç[2], Özgür Ömer Yıldız[3]

[1]Karatay Üniversitesi Medicana Tıp Fakültesi, Göğüs Cerrahisi, Konya
[2]Siirt Devlet Hastanesi, Göğüs Cerrahisi, Siirt
[3]Dışkapı Yıldırım Beyazıt Eğitim ve Araştırma Hastanesi, Göğüs Cerrahisi, Ankara

Giriş: Kosta fraktürleri künt toraks travmalarından sonra %35-40 civarında görülmekte olup genellikle spontan iyileşmeye bırakılan, semptomatik tedavi edilen durumlardır (1). Ancak çoklu kosta fraktürlerinde yoğun ve uzamış ağrı, yetersiz inspiryum, yetersiz sekresyon atılımı nedeni ile pulmoner komplikasyonlarda artış, iyileşme sürelerinde uzama ve yaşam kalitesinde azalma gibi morbiditelere hatta komplikasyonlara bağlı mortalitelere neden olabilmektedir.

Gereçler ve yöntem: 2014-2016 yılları arasında çoklu kosta fraktürü nedeni ile kosta fiksasyon plağı ile tedavi edilen 12 olgu incelenmiştir. Olguların tamamı toraks bilgisayarlı tomografi (BT) ile değerlendirmiştir. Fizik muayenede yelken göğüs saptanan, BT'de multipl deplase kosta fraktürü ile birlikte akciğer komplikasyonu izlenen, şiddetli ağrı nedeni ile solunum veya pulmoner tuvalet sorunu olan olgular cerrahi için uygun bulunarak plak uygulaması ile kosta fiksasyonları gerçekleştirilmiştir (Resim 1). 12 olgu fraktür sayıları, ek patolojileri, yapılan fiksasyon sayısı ve taburculuk süreleri açısından incelenmiştir.

Bulgular ve Sonuçlar: Altısı erkek, 6'sı kadın 12 olgunun yaş ortalaması 61,25 (38-76) olup 3'ü araç dışı, 9'u araç içi trafik kazası idi. Sekiz sol, 2 sağ, 2 bilateral multipl kosta fraktürü olgularının ortalama fraktür sayısı 8 (3-16) olarak saptandı. Iki olguda ek patoloji saptanmazken kosta fraktürlerine ek olarak ağırlıklı vertebra ve pelvis fraktürleri eşlik etmekte idi (Resim 2). Tüm olgulara titanyum plak uygulanmış olup ortalama kullanılan plak sayısı 3 (2-5)'tür. Toplam 3 olguda postoperatif komplikasyon (efüzyon, atelektazi, yara yeri enfeksiyonu) görülmüş olup olguların postoperatif taburculuk süreleri ortalama 6,8 (3-14) gün olarak hesaplanmıştır.

Tartışma: Çoklu kosta fraktürü olgularında yeterli medikal tedaviye rağmen uzamış ağrı, kanama, parankim hasarı, postür bozukluğu, yetersiz inspiryum gibi durumlarda cerrahi tedavi zorunlu hale gelebilmektedir. Aksi durumlar hastanın hastanede kalma süresinin artmasına, uzun yoğun bakım izlemine ve morbidite artışına, sonuçta yüksek hasta maliyetine yol açmaktadır (2). Cerrahi stabilizasyon sonrası olguların solunum mekaniklerinin erken dönemde düzelmesi ve mobilizasyon, basit analjezik tedaviler ile sağlanabilmiştir. Olguların yaş ortalamalarının yüksek olması ve ek patolojilerinin bulunmasına rağmen taburculuk sürelerindeki kısalma dikkat çekmektedir. Kosta fraktürlerine yönelik açık redüksiyon ve fiksasyon, uygun endikasyonlarda hastanın yaşam kalitesini artıran, olası komplikasyonları, hastanede kalış süresini ve maliyeti azaltan faydalı bir yöntem olduğunu düşünüyoruz.

Anahtar Kelimeler: Kosta, Fraktür, Cerrahi, Plak, Fiksasyon

Resim 1

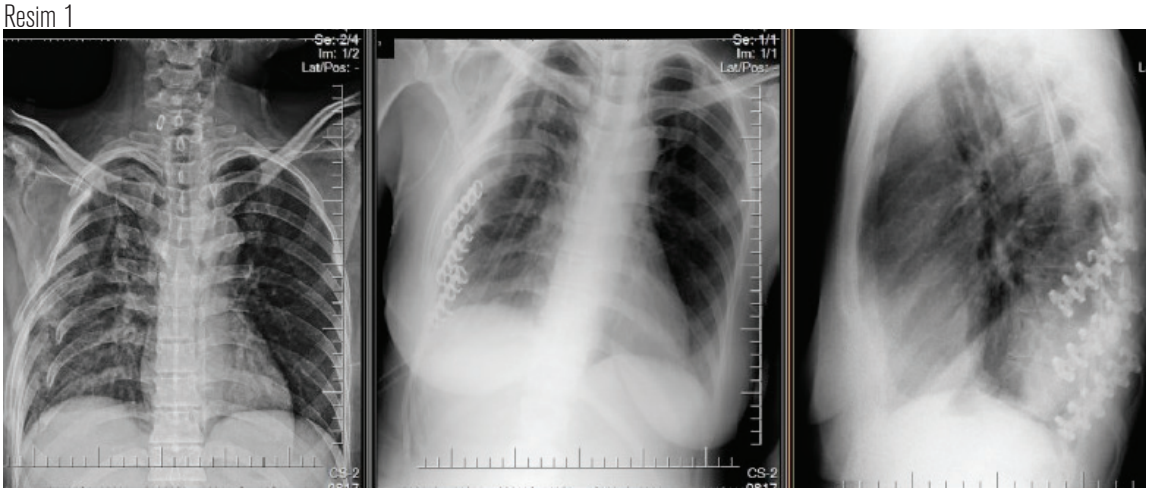

Kosta fiksasyon plağı uygulanan çoklu kosta fraktürü olgusunun operasyon öncesi ve sonrası

Resim 2

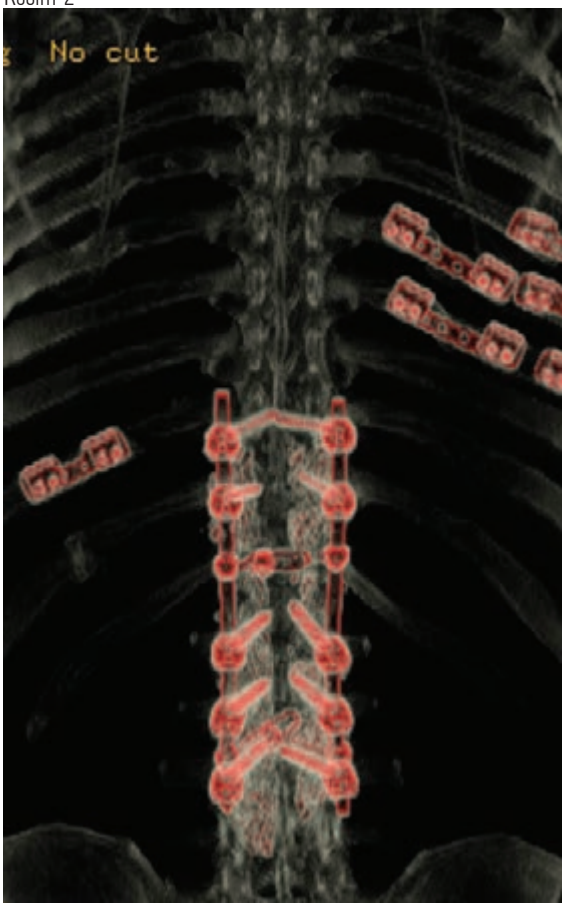

Bilateral kosta fraktürü ve vertebra fraktürü saptanan olgunun operasyon sonrası radyolojik görünümü

TP-39

VİDEO-YARDIMLI TORAKOSKOPİK ANATOMİK AKCİĞER REZEKSİYONLARI GÜVEN VE BAŞARI İLE UYGULANABİLİR: 102 ARDIŞIK HASTANIN CERRAHİ SONUÇLARI

Ezel Erşen[1], Burcu Kılıç[1], Hasan Volkan Kara[1], Ahmet Demirkaya[2], Nurlan Alizade[1], Mehlika İşcan[1], Akif Turna[1], Kamil Kaynak[1]

[1]İstanbul Üniversitesi Cerrahpaşa Tıp Fakültesi Göğüs Cerrahisi Anabilim Dalı, İstanbul
[2]İstanbul Acıbadem Üniversitesi Tıp Fakültesi Göğüs Cerrahisi Anabilim Dalı,İstanbul

GİRİŞ: Video-yardımlı torakoskopik cerrahi (VATS) son yıllarda özellikle akciğer kanseri tedavisinde gittikçe artan bir kullanım alanına sahip olmuştur. Geleneksel torakotomi ile karşılaştırıldığında daha az invaziv bir girişim olması, düşük post-operatif ağrı ve daha tatminkar kozmetik sonuçlar nedeniyle anatomik akciğer rezeksiyonlarında tercih edilen bir yöntem olmuştur. Kliniğimizde ardışık 102 hastaya uygulanan VATS anatomik akciğer rezeksiyonunun (uniportal, biportal,triportal) sonuçlarını irdelemeyi amaçladık.

MATERYAL-METOD: Kliniğimizde Ağustos 2010-Nisan 2016 tarihleri arasında ardışık 102 hastaya (69 (%68) erkek, 33 (%32) kadın) anatomik VATS rezeksiyon uygulandı. Ortalama yaş 61,3 (19-80 yaş) olarak saptandı. Hastaların ameliyat öncesi özellikleri (ek hastalık, komorbiditeler), evreleri, girişim özellikleri (kullanılan port sayısı, kanama miktarı, ameliyat süreleri), tümör yerleşim yeri, yapılan rezeksiyon tipi, örneklenen lenf nodu sayıları, postoperatif takip özellikleri (drenaj miktarı, hava kaçağı süresi ve drenaj süresi, taburculuk süresi, ağrı skoru), komplikasyonları, mortalite oranları ve nedenleri incelendi.

BULGULAR: 66 (%64) hastada preoperatif dönemde komorbidite mevcuttu. Yapılan rezeksiyonlar sırası ile; sağ üst lobektomi (25 hasta), orta lobektomi (10 hasta), sağ alt lobektomi (16 hasta), sol üst lobektomi(16 hasta),sol alt lobektomi (24 hasta), lingulektomi (2hasta) ve segmentektomi (9 hasta) şeklindeydi. 47 hastada (%46) triportal, 21 hastada (%21) uniportal, 33 (%32) hastada biportal (hibrid) ve 1 (%1) hastada modifiye biportal girişim uygulandı. Uniportal girişim yapılan 5 hastada ek port ihtiyacı oldu (2 kanama,3 ciddi yapışıklık). Açığa geçme oranı %4,9 olarak saptandı (5 hasta (4 kanama,1 yapışıklık). Ortalama operasyon süresi 202 dakika olarak saptandı. Post-op ortalama dren kalış süresi 4.7 gün (1-15 gün), ortalama post-op drenaj 690 ml (100ml-5300ml) ve ortalama hastanede kalış 5,8 gün (2-35) olarak bulundu. Ortalama örneklenen N1 lenf nodu sayısı 9,1 iken, N2 sayısı 7,7 idi. Ortalama takip süresi 18,5 aydı (1-60 ay). En sık görülen komplikasyon uzamış hava kaçağı idi (12 hasta (%11,7)). Ortalama VAS ağrı skoru postop 0.gün:3.5, 1.gün:2,9 ve 2.gün:2,1 olarak saptandı. Üç hastada post op erken dönemde mortalite izlenirken 5 hastada takip sırasında mortalite izlendi. Uniportal ve multiportal gruplar arasında operasyon süresi (256 dk vs 189 dk p=0.0003) dışında anlamlı fark saptamadık.

SONUÇ: Anatomik akciğer rezeksiyonlarında VATS güvenle uygulanabilir. Sonuçlarımız literatürle uyumlu olarak saptanırken, VATS alt grupları (uniportal, multiportal) arasında operasyon süresi dışında ispat edilmiş farklılık saptamadık.

Anahtar Kelimeler: Multiportal, Rezeksiyon,VATS, Uniportal

yöntem1

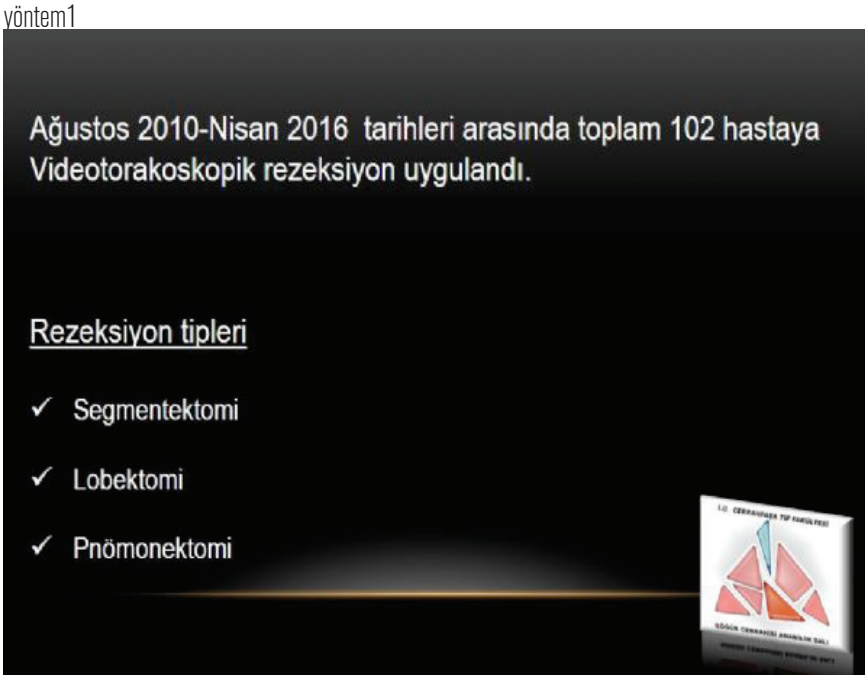

bulgular1

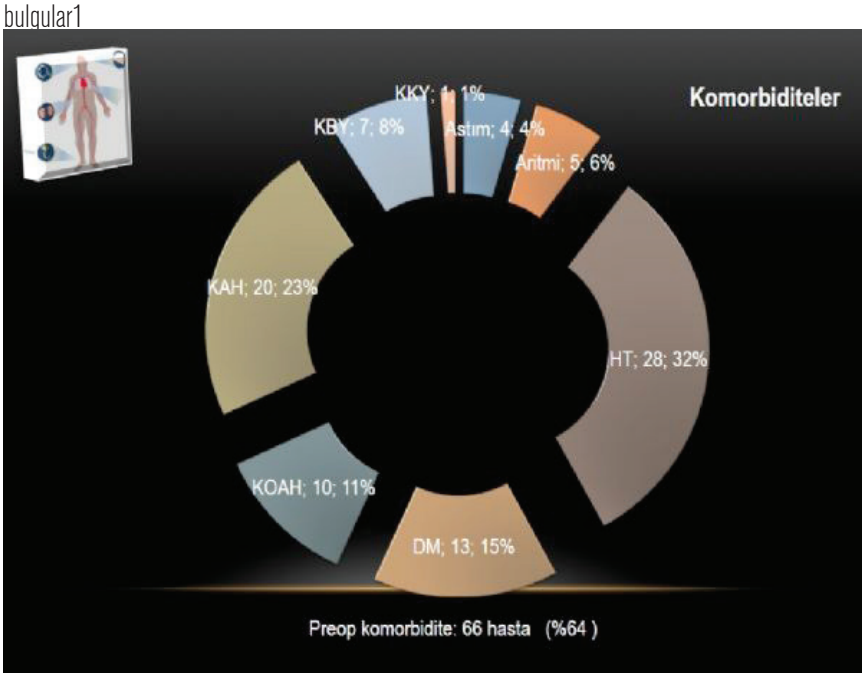

sonuç1

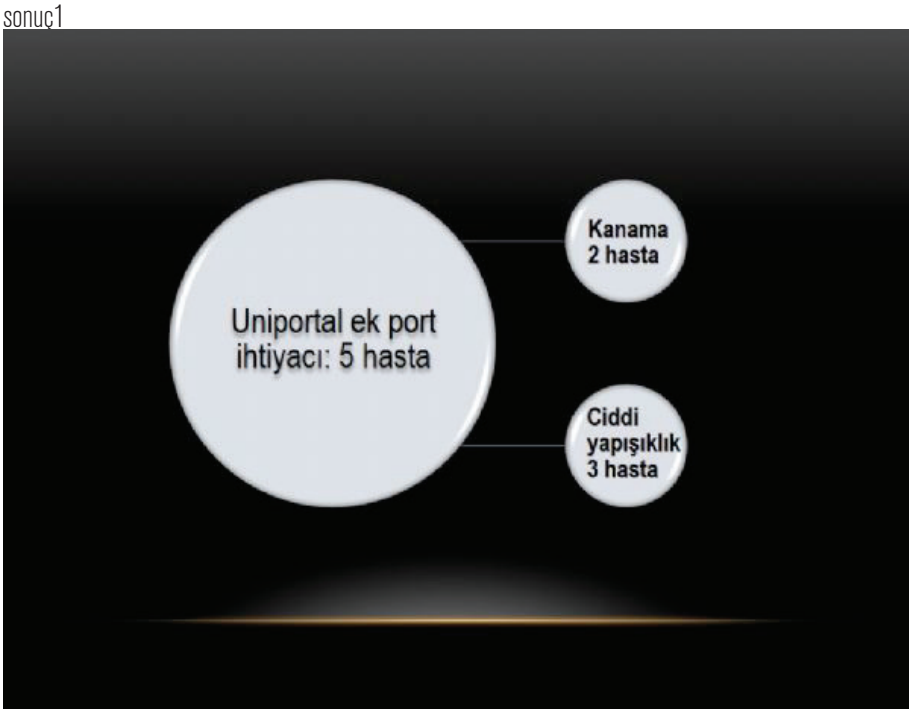

bulgular2

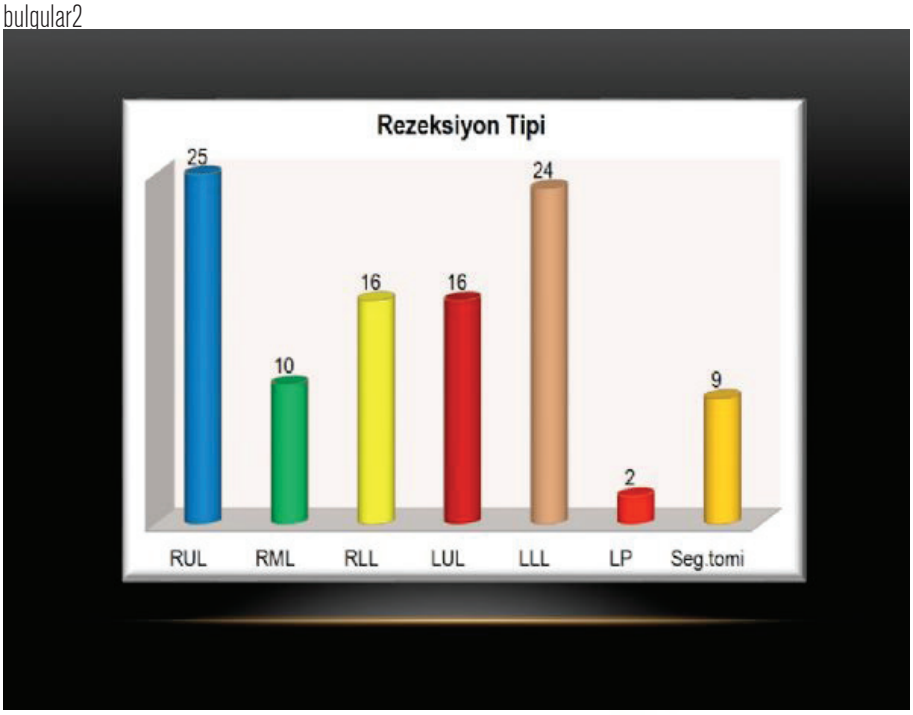

sonuç2

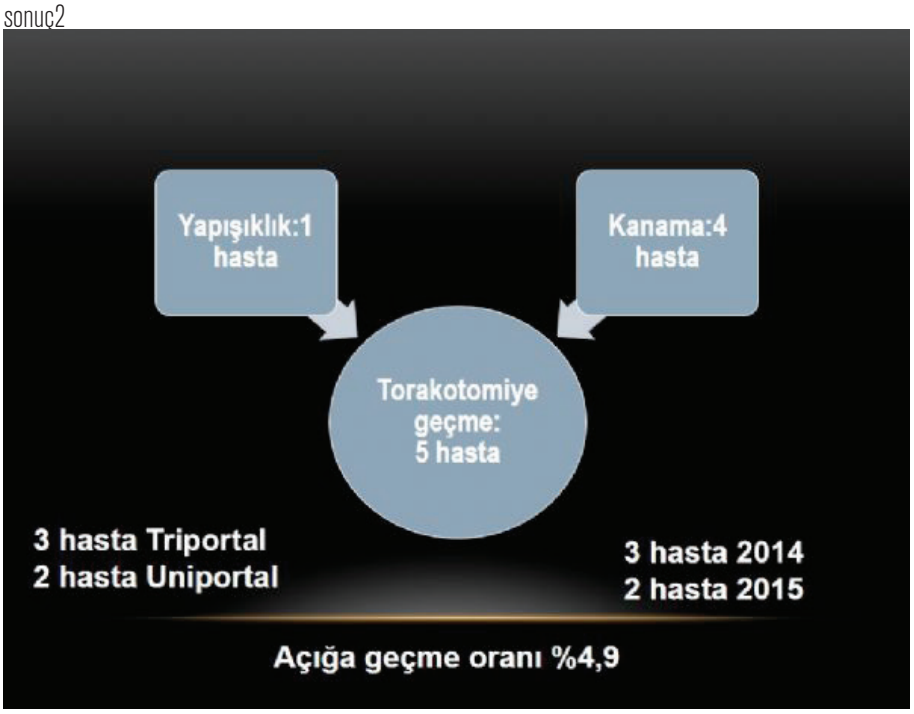

yöntem2

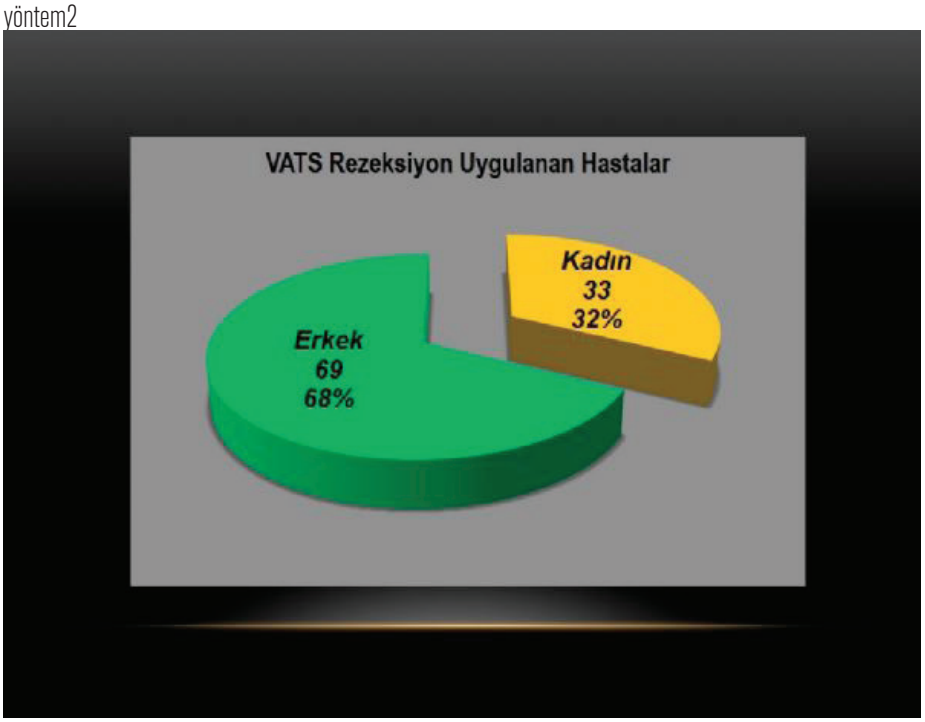

bulgular3

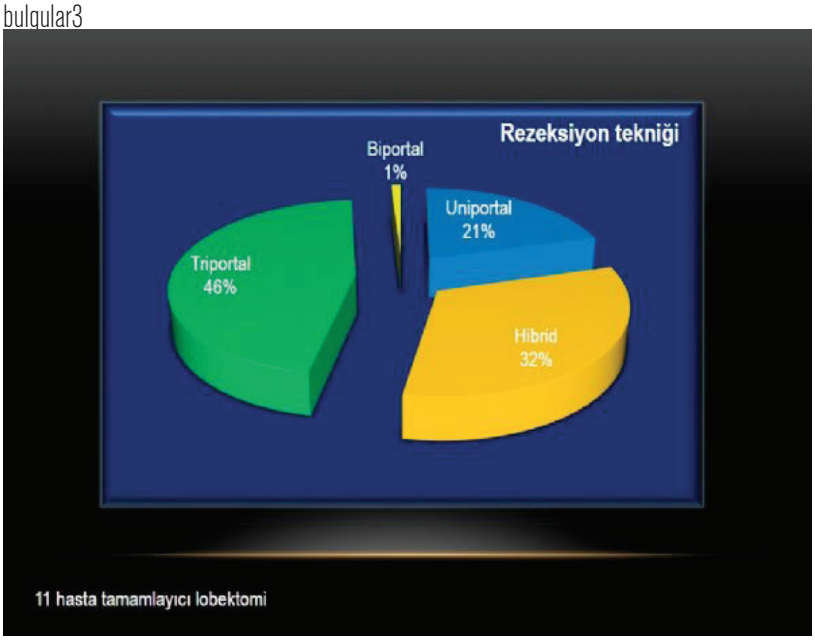

47 hastada (%46) triportal, 21 hastada (%21) uniportal, 33 (%32) hastada biportal (hibrid) ve 1 (%1) hastada modifiye biportal girişim uygulandı.

sonuç3

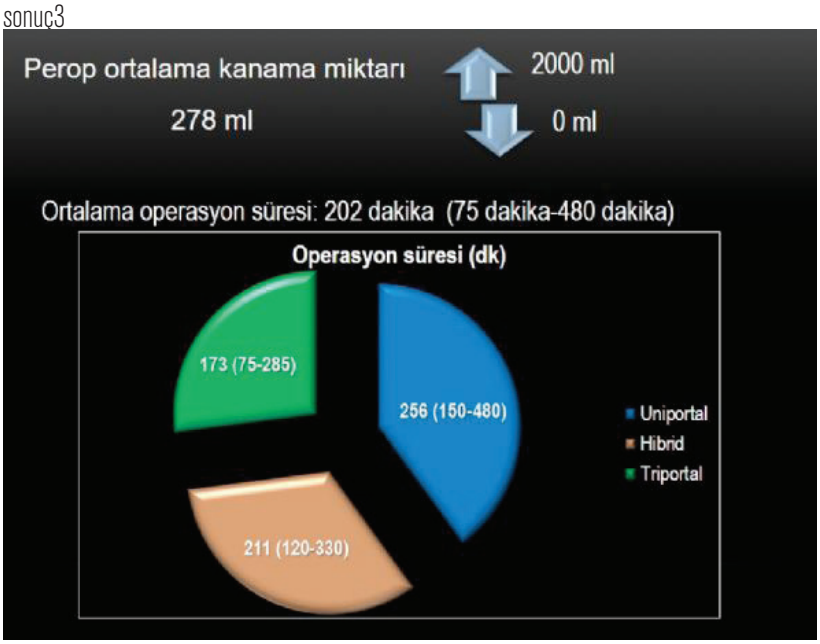

yöntem3

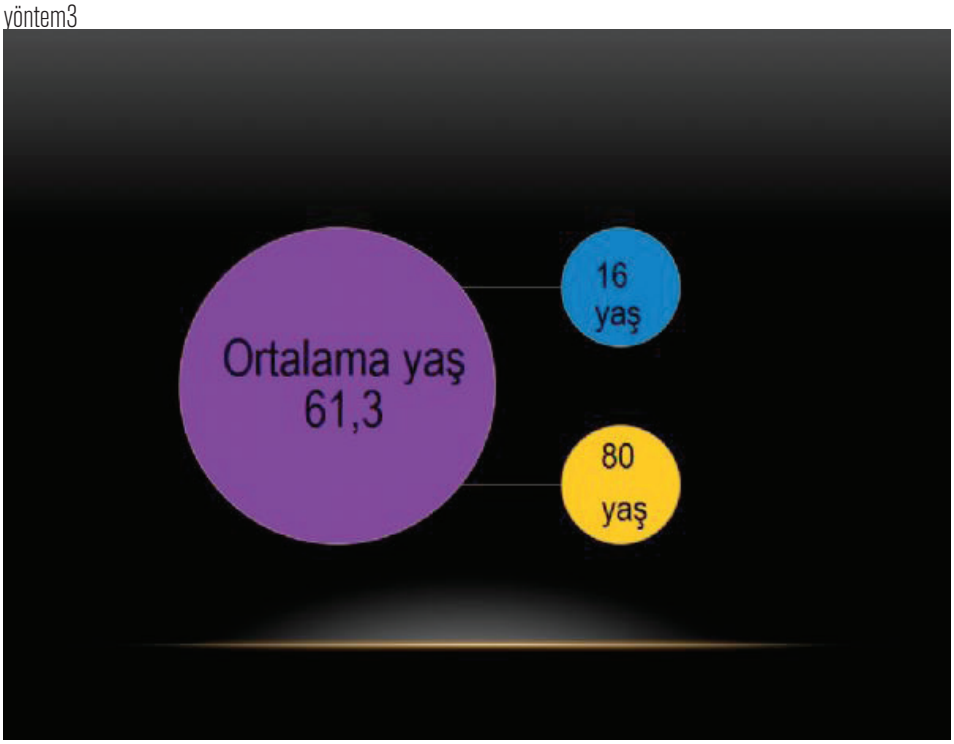

sonuç4

yöntem4

- ✓ Ameliyat öncesi özellikleri (ek hastalık, komorbiditeler)
- ✓ Evreler
- ✓ Girişim özellikleri (kullanılan port sayısı, kanama miktarı, ameliyat süreleri)
- ✓ Tümör yerleşim yeri
- ✓ Rezeksiyon tipi
- ✓ Örneklenen lenf nodu sayıları
- ✓ Postoperatif takip özellikleri (drenaj miktarı, hava kaçağı süresi ve drenaj süresi, taburculuk süresi, ağrı skoru)
- ✓ Komplikasyonlar
- ✓ Mortalite oranları

sonuç5

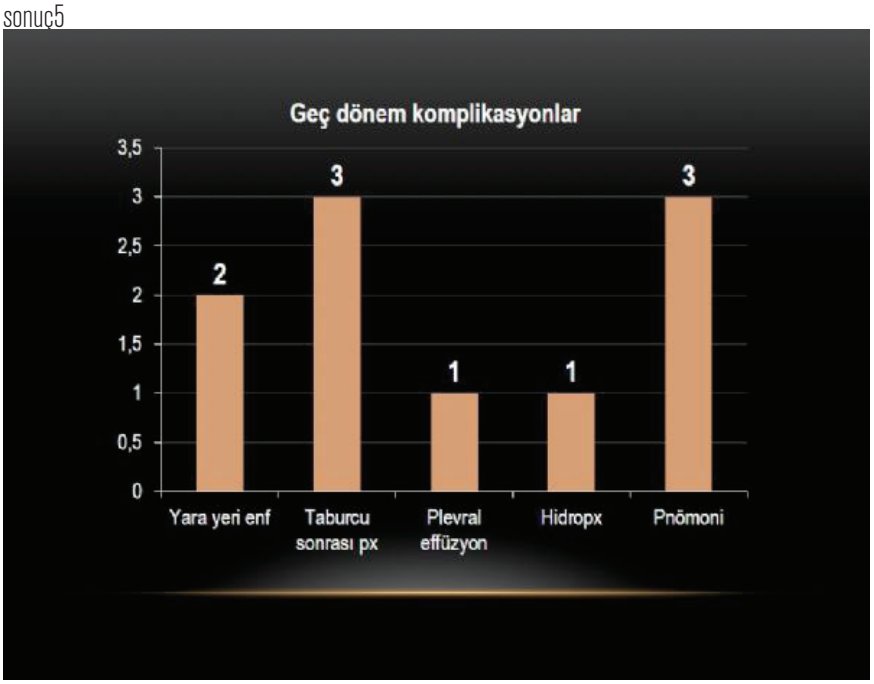

sonuç6

Post op erken dönem mortalite : 3 hasta

1. Hasta 76 yaş erkek, DM,HT,KAH,KKY Uniportal RML
Post op ybü de af, bradikardi, kardiak arrest (CPR ile döndü)
14.Gün kardiak arrest ve ex

2. Hasta 61 yaş erkek, KOAH,HT,KBY,ARİTMİ Hibrid RUL
Post op 7 gün kardiak arrest sonrasında ybü de ex

3. 75 yaş erkek, KAH,HT,CABG,KALICI PACEMAKER Triportal LP
Taburculuktan 2 gün sonra (post op 7.gün) genel durum bozukluğu ve ateş.
(Pnömoni, kardiak yetmezlik ex)

Takip sırasında mortalite: 5 hasta

Ortalama sağkalım 12,2 ay (5-30 ay)

sonuç7

	UNİPORTAL	MULTİPORTAL	
Op. Süresi	256	189	P = 0.0003
Dren kalış	5,6	4,5	P = 0.1804
Hast. kalış	6,9	5,9	P = 0.3924
Per-op drenaj	375	224	P = 0.2102
Post-op drenaj	697,5	683	P = 0.9399
24 st Ek analjezik iht.(Tramadol)mg	26,3	29,2	P = 0.8836
48 st Ek analjezik iht.(Tramadol)mg	15,7	22	P = 0.5642
Post-op 0 VAS	2,8	3,6	P = 0.1826
Post-op 1 VAS	3,1	2,8	P = 0.6202
Post-op 2 VAS	2,8	2	P = 0.0606
Çıkartılan lenf nodu (N1) ort	10,3	8,7	P = 0.2842
Çıkartılan lenf nodu (N2) ort	6,2	8,04	P = 0.4017

sonuç8

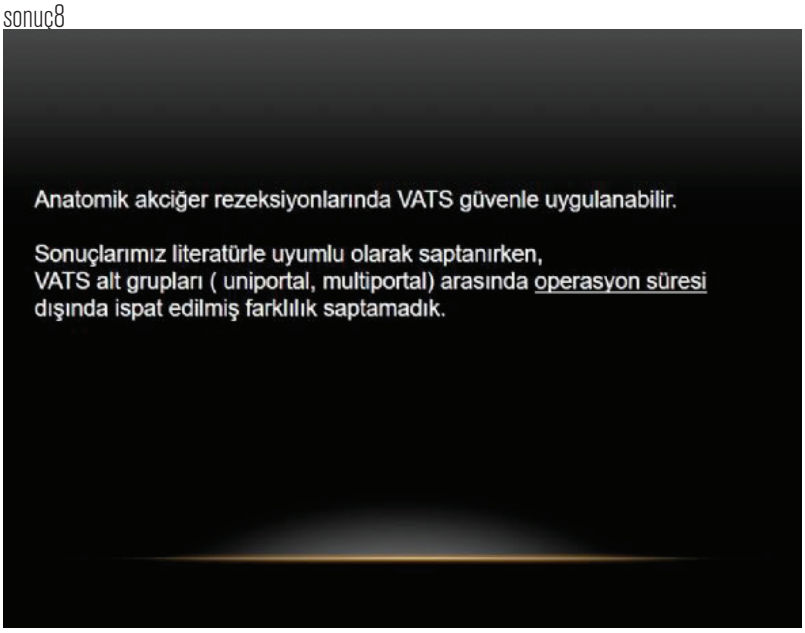
Anatomik akciğer rezeksiyonlarında VATS güvenle uygulanabilir.
Sonuçlarımız literatürle uyumlu olarak saptanırken,
VATS alt grupları (uniportal, multiportal) arasında operasyon süresi
dışında ispat edilmiş farklılık saptamadık.

TP-40
GÜNCEL EVRELEMEDE (8.TNM) DİYAFRAM İNVAZYONUNUN DEĞERLENDİRİLMESİ

Çağatay Tezel, Mustafa Akyıl, Serdar Evman, Serda Kanbur Metin, Talha Doğruyol, Levent Alpay, Cansel Atinkaya Öztürk, Volkan Baysungur, İrfan Yalçınkaya

Süreyyapaşa Göğüs Hastalıkları ve Göğüs Cerrahisi Eğitim Araştırma Hastanesi, Göğüs Cerrahisi Kliniği, İstanbul

GİRİŞ: Küçük hücreli dışı akciğer kanseri (KHDAK) olgularında diyafram invazyonu % 0,5'den daha azını oluşturan nadir bir durumdur. Yedinci TNM evreleme sistemine göre T3 olarak değerlendirilmiş olup, cerrahi sonuçları net değildir. Çalışmanın amacı diyafram invazyonu olan KHDAK olgularında yeni evrelemenin geçerliliğini doğrulamaktır.

YÖNTEM: Kliniğimizde 2010-2015 yılları arasında akciğer kanseri nedeniyle anatomik rezeksiyon uygulanan 2195 hasta içinden, diyafram rezeksiyonu yapılan 14 hasta retrospektif olarak incelendi.

BULGULAR: Hastaların 8'i erkek, 6'sı kadın olup yaş ortalaması 59 (47-75) idi. Preoperatif olarak 12 hastanın skuamoz hücreli karsinom ve 2 hastanın adenokarsinom tanısı vardı. 14 hasta içinden 8 hastada radyolojik olarak diyafram invazyonu şüphesi vardı. Dokuz hastaya sol alt lobektomi, 2 hastaya sağ alt lobektomi, 2 hastaya bilobektomi inferior ve 1 hastaya sol pnömonektomi yapıldı. Üç hastada diyafram rekonstrüksiyonu polytetrafluoroethylene mesh ile yapılırken diğer 11 hastada primer onarım uygulandı. 6 hasta evre 2B (T3N0) ve 8 hasta evre 3A (T3N1-N2) olarak patolojik evrelendi. Tümü adjuvan tedavi almış olan hastaların 15 aylık median takip süresinde, mortalite sekiz hastada izlenirken, hastaların median yaşam süresi 17 ay olarak bulundu. Evre 2B(T3N0) hastaların median yaşam süresi 17 ay iken, evre 3A(T3N1-N2) hastaların 16 ay bulundu.

SONUÇ: Çalışmamızın sonuçları T4 olguların median yaşam süresine benzerdir. T3 grubu içerisinde çok az bir hasta grubunu oluşturan diyafram invazyonu olan küçük hücreli dışı akciğer kanseri olgularının 8.TNM'de T4 olarak gruplandırılacak olması bizim çalışmamızın sonuçlarını destekler niteliktedir.

Anahtar Kelimeler: akciğer kanseri, diyafram invazyonu, evreleme

Tablo 1

n	Yaş	Cinsiyet	cT3	Operasyon	Rekonstrüksiyon	Histoloji	pT-N	Evre	Yaşam durumu	Yaşam süresi(ay)
1	74	E	Yok	BI	Primer	Sq	T3N0	2B	Ex	8
2	70	E	Var	LLL	Primer	Sq	T3N1	3A	Yaşıyor	81
3	70	E	Yok	RLL	Primer	Sq	T3N2	3A	Ex	2
4	75	E	Var	LLL	Primer	Sq	T3N0	2B	Ex	18
5	72	K	Yok	LLL	Mesh	Ad	T3N2	3A	Ex	14
6	63	E	Yok	LLL	Primer	Sq	T3N1	3A	Ex	2
7	57	K	Var	LLL	Mesh	Sq	T3N0	2B	Yaşıyor	8
8	47	K	Var	RLL	Primer	Sq	T3N0	2B	Ex	14
9	50	K	Var	LLL	Primer	Sq	T3N1	3A	Ex	17
10	66	E	Var	LLL	Primer	Sq	T3N1	3A	Yaşıyor	27
11	54	E	Yok	BI	Primer	Sq	T3N0	2B	Yaşıyor	17
12	55	E	Yok	LLL	Primer	Ad	T3N1	3A	Yaşıyor	45
13	75	E	Var	LLL	Primer	Sq	T3N0	2B	Ex	21
14	60	E	Var	LP	Mesh	Sq	T3N1	3A	Yaşıyor	5

Ad: adenokarsinom; BI: bilobektomi inferior; LLL: sol alt lobektomi; LP: sol pnömonektomi; RLL: sağ alt lobektomi; Sq: skuamoz hücreli karsinom.

TP-41
SÜREYYAPAŞA GÖĞÜS CERRAHİSİ KLİNİĞİNDE ŞİLOTORAKS OLGULARINA YAKLAŞIM; TRAVMATİK VE NONTRAVMATİK VAKALARIN ANALİZİ

İlker Kolbaş, Çağatay Tezel, Mustafa Akyıl, Levent Alpay, Hakan Yılmaz, Volkan Baysungur, İrfan Yalçınkaya

Süreyyapaşa Göğüs Hastalıkları ve Göğüs Cerrahisi Eğitim Araştırma Hastanesi, Göğüs Cerrahisi Kliniği, İstanbul

GİRİŞ: Şilotoraks etyolojisi travmatik ve travmatik olmayan nedenlere bağlı oluşabilir. Tedavi yöntemleri konservatif tedaviden cerrahi tedaviye kadar uzanan geniş bir yelpazedir. Kliniğimizde şilotoraks tanısı konulan hastaları ve klinik yaklaşımımızı literatür eşliğinde sunmayı amaçladık.

MATERYAL-METOD: Süreyyapaşa Göğüs Hastalıkları ve Göğüs Cerrahisi Eğitim Araştırma Hastanesi Göğüs Cerrahisi Kliniğinde Ocak 2013 Haziran 2016 tarihleri arasında şilotoraks tanısı konulan 27 hasta geriye dönük incelendi. Etiyoloji, yaş, cinsiyet, taraf, hastanede yatış süresi, drenaj miktarları, uygulanan tedavi prosedürleri ile tedavi sonrası süreç araştırıldı.

BULGULAR: 27 hastanın 15'i erkek ve 12'si kadın olup, ortalama yaş 57.1 (19-79) idi. Hastaların 20'sinde sağ 5'inde sol ve 2'sinde bilateral şilotoraks izlendi; cerrahi travmaya bağlı şilotoraks vakalarının hepsi sağ taraftaydı. Ortalama drenaj 4500 ml (400 ml – 17500ml) idi. 12 hastada travmatik ve 15 hastada nontravmatik nedenlere bağlı şilotoraks mevcuttu. Travmatik olmayan şilotoraks etyolojisi incelendiğinde 6 tanesi maligniteye, 4 tanesi bening hastalıklara bağlı nedenlerle olduğu tespit edildi. 5 hastada ise etiyolojik sebep bulunamadı. Travmatik nedenlere bağlı olan şilotoraks nedenleri incelendiğinde cerrahi travmaya bağlı 11 hasta vardı. Travmatik şilotoraks vakalarında intraoperatif şiloz kaçaktan şüphe edilen 3 hastaya aynı seansta mas ligasyon uygulandı. İatrojenik şilotorakstan şüphelenilen hastalarda oral alım başladıktan sonra şilotoraks tanısı teyit edildi. Hastalara uygulanan tedavi yaklaşımları tablo 1'de sunulmuştur. Ortalama yatış süresi 22.5 gün (5 – 93 gün) idi. 26 hastada şifa sağlanırken bir hastada primer hastalığına bağlı sebeplerle mortalkite gelişmiştir.

SONUÇ: Şilotoraks nadir görülen ancak cerrahi açıdan son derece tedavisi net olmayan ve hasta yatış sürecini tahmin edilemez boyutlara taşıyabilen bir kliniktir. Erken tanı ile cerrahi olgularda intraoperatif mas ligasyon ve nontravmatik olgularda konservatif tedavi ve ek plöredez uygulayarak tedavi başarısı sağlanabilmiştir.

Anahtar Kelimeler: Şilotoraks, plevral effüzyon, postoperatif şilotoraks

Silotoraks etyolojisi

silotoraks klinik tedavi tablosu

Tablo: 1	Şilotoraks tanılı hastaların klinik özellikleri ve tedavi yöntemleri		
Şilotoraks (n)	**Etiyoloji (n)**		**Tedavi (n)**
Travmatik (12)	Cerrahi Travma (11)	İntraoperatif (3)	Ana [illegible] duktus mas ligasyonu + konservatif tedavi (3)
		Postoperatif (8)	Konservatif tedavi + [illegible] (1) Konservatif yaklaşım (7)
	Traksiyon travması (1)		VATS Talk Plörodez
Nontravmatik (15)	Benign (4)	Amiloidoz (1) Sarkoidoz (1) Tüberküloz (2)	Konservatif tedavi + total dekortikasyon + mas ligasyon (1) Konservatif tedavi + Talk Plörodez (1) Konservatif Tedavi + Talk Plörodez + Total dekortikasyon mas ligasyon + Laparotomi ile Sisterna Şili ligasyonu
	Malign (6)	KHDAK (2) Mide Ca (1) Lenfoma (2)	Konservatif Tedavi + talk plörodez (2) Konservatif tedavi + radyoterapi (1) Konservatif tedavi (2)
	Spontan (5)		Konservatif (3) Konservatif + talk plörodez (2)

ÅŸilotoraks etyoloji ve tedavi ÅŸemasÄ±

nontravatik silotoraks

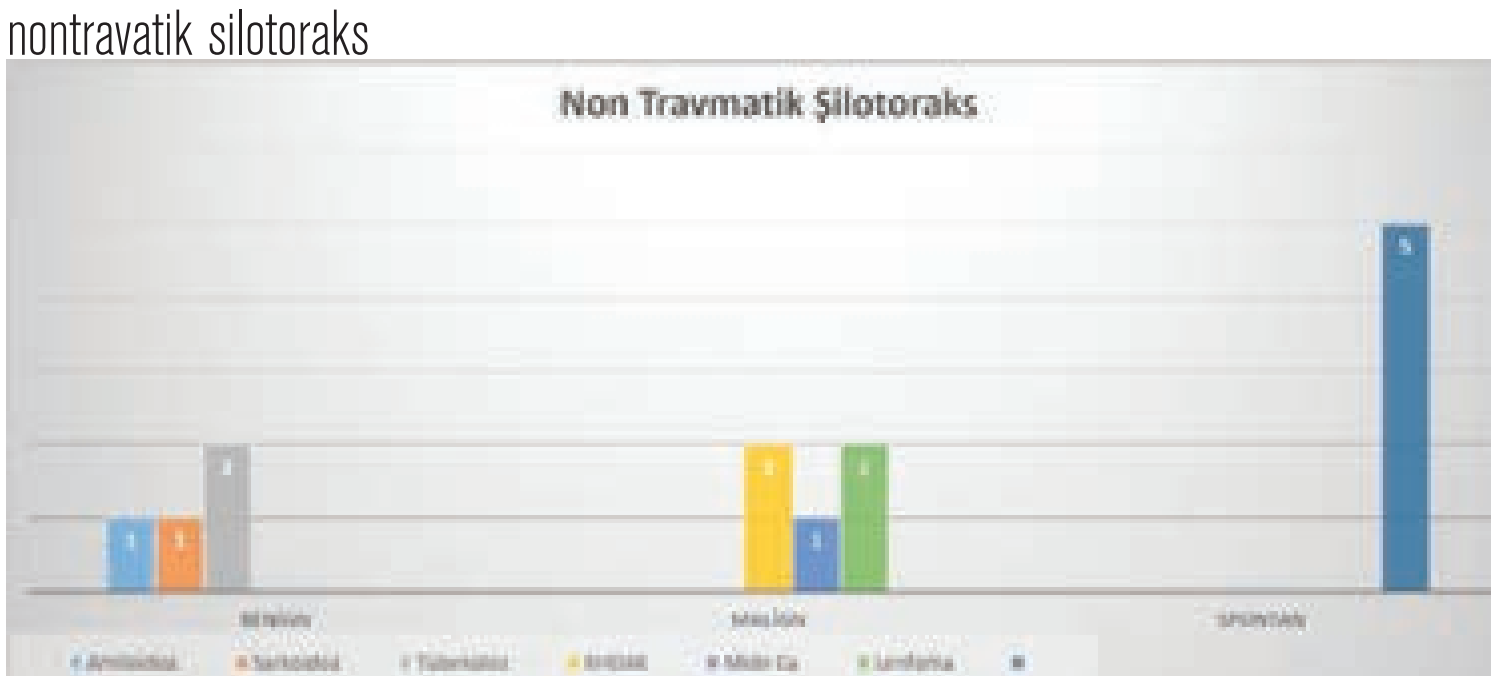

travmatik silotoraks

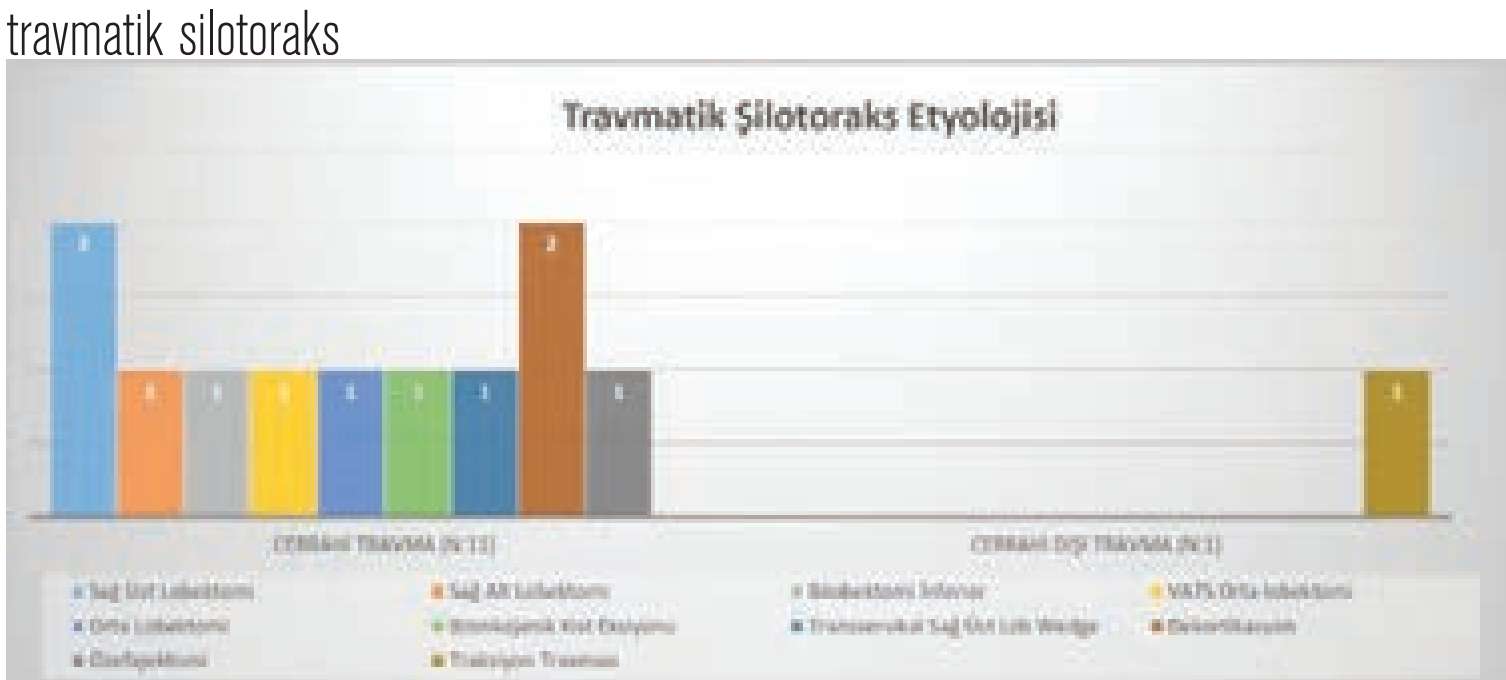

SOLUNUM 2016

TP-42
GERİATRİK HASTALARDA TORAKS CERRAHİSİ VE SORUNLARI

Funda İncekara, Göktürk Fındık, Mustafa Demiröz, Ebru Sayılır, Ali Beyoğlu, Koray Aydoğdu, Erkmen Gülhan, Sadi Kaya

Ankara 2. Bölge Kamu Hastaneleri Birliği Sağlık Bilimleri Üniversitesi Ankara Atatürk Göğüs Hastalıkları ve Göğüs Cerrahisi Eğitim ve Araştırma Hastanesi; Göğüs Cerrahi Bölümü; ANKARA

GİRİŞ: Beklenilen yaşam süresinin uzaması ile geriatrik hasta popülasyonu gün geçtikçe artmaktadır. Bu popülasyondaki artış, göğüs cerrahi kliniklerinde ameliyat olan hastaların da oranını artırmaktadır. Bu çalışmada, hastanemiz göğüs cerrahi bölümünde ameliyat olan 70 yaş ve üzeri hastaları cerrahi tipi, patolojik tanı, postoperatif komplikasyonlar,mortalite açısından inceleyip sunmayı amaçladık.

MATERYAL-METOD: Bu çalışma hastanemiz göğüs cerrahi kliniğinde 2010 ve 2016 yılları arasında ameliyat edilen 70 yaş ve üzeri olan 200 hastanın verilerinin retrospektif olarak değerlendirilmesi ile yapılmıştır. Hastaların semptomları, yaşları, cinsiyetleri, cerrahi tipleri, patolojik tanıları, şikayetlerin başlangıcından başvuruya kadar geçen süre, takip süresi gibi değişkenlerin morbidite, mortalite ve hastanede kalış süresi üzerindeki etkileri ve taburcu olmadan hastanede ölen hasta sayısı araştırılmıştır.

BULGULAR: 2010 ve 2016 yılları arasında hastanemizde yaklaşık 5350 hastaya toraks cerrahisi uygulanmıştır. Yetmiş yaş ve üzeri yaş grubunda ameliyat olan hasta sayısı 200 (%3.73)'dur. Hastaların 166'sına malign hastalık, 34'üne benign hastalık nedeniyle cerrahi uygulanmıştır. Postoperatif komplikasyon olarak en sık atelektazi, böbrek yetmezliği, kalp yetmezliği ve tromboembolizm gözlendi. Ameliyat sonrasında yoğun bakım ünitesinde takibi yapılan hastalardan 10 (% 5)'u eksitus ile sonuçlanmıştır.

SONUÇ: Ülkemizde son yıllarda 70 yaş üzeri nüfusta daha hızlı artış olmuştur. Geriatrik nüfusun bu derece hızlı artması, sağlık sisteminin yeni problemlerle karşılaşmasına yol açar. Göğüs cerrahi kliniklerinde de geriatrik hastaların sayısı artmıştır ve cerrahi işleme bağlı mortalite ve komplikasyon riski oldukça yüksektir. Buna hazırlık amacıyla yapılacak planlamalarda bizim incelememiz gibi retrospektif incelemelerin faydalı olacağını düşünmekteyiz. Bu popülasyonun sayısal olarak gittikçe artması sebebiyle tüm vaktini geriatrik göğüs cerrahi hastalarının bakımına ayıracak birimlerin oluşturulması gerekecektir.

Anahtar Kelimeler: geriatrik hasta, toraks cerrahisi, morbidite ve mortalite

Hastalarda Postoperatif Gelişen Komplikasyonlar

	Sayı	Yüzde	Tedavi Yöntemi
Atelektazi	25	%12.5	Bronkoskopi
Ekspansiyon Kusuru	15	%7.5	Drenaj ve/veya pnömoperiton
Tromboembolizm	5	%2.5	Medikal tedavi
Böbrek Yetmezliği	4	%2	Medikal tedavi ve/veya diyaliz
Kalp Yetmezliği	2	%1	Medikal tedavi

Postoperatif Erken Dönem Mortalite Nedenleri

	%	n
Tromboembolizm	%30	3
Pnömoni	%30	3
Böbrek Yetmezliği	%20	2
Kalp Yetmezliği	%10	1
Solunum Yetmezliği	%10	1
Toplam	%100	10

TP-43

R0-REZEKSİYON YAPILAN TİMOMALI HASTALARDA UZUN DÖNEM SAĞ KALIMIN RETROSPEKTİF ANALİZİ

Bülent Koçer[1], Tevfik Kaplan[2], Nesimi Günal[3], Bilge Gönenli Koçer[4], Yücel Akkuş[1], Rasih Yazkan[5], Koray Dural[3], Sezer Kulaçoğlu[6], Serdar Han[2]

[1]Ankara Numune Eğitim ve Araştırma Hastanesi, Göğüs Cerrahisi Kliniği, Ankara
[2]Ufuk Üniversitesi Tıp Fakültesi Göğüs Cerrahisi Anabilim Dalı, Ankara
[3]Kırıkkale Üniversitesi Tıp Fakültesi Göğüs Cerrahisi Anabilim Dalı, Kırıkkale
[4]Dışkapı Yıldırım Beyazıt Eğitim ve Araştırma Hastanesi Nöroloji Kliniği, Ankara
[5]Süleyman Demirel Üniversitesi Tıp Fakültesi, Göğüs Cerrahisi Anabilim Dalı, Ankara
[6]Ankara Numune Eğitim ve Araştırma Hastanesi Patoloji Kliniği, Ankara

AMAÇ: Timomalar, timus bezi epitel hücrelerinden köken alan nadir tümörlerdir. Bu çalışmanın amacı, R0-rezeksiyon yapılan bu nadir tümörün klinikopatolojik ve uzun vadeli sonuçlarını değerlendirmektir.

ÇALIŞMA PLANI: Ocak 2004 ile Mart 2016 arasında timoma nedeniyle R0-rezeksiyon yapılarak takip edilen 62 hasta çalışmaya dâhil edildi. Hastaların klinik özellikleri, histolojik alt tipi, evresi ve uzun dönem sağ kalım verileri geriye dönük olarak incelendi. Uzun dönem sağ kalım Kaplan-Meier metodu ile analiz edilirken, gruplar arasındaki fark Log-rank testi ile değerlendirildi. Uzun dönem sağ kalıma etki eden muhtemel prognostic faktörleri belirlemek için multivaryant analiz kullanıldı.

BULGULAR: Çalışmada 62 hasta (28 erkek, 34 bayan) mevcuttu. Ortalama yaş 47.26±14.42 yıl idi. Hastaların 17'de ek olarak Myasthenia Gravis hastalığı bulunurken 45'de ek bir hastalık yoktu. Sekiz hastada VATS timektomi yapılırken 54 hastada transsternal ekstended timektomi operasyonu yapıldı. Ortalama takip süresi 128.67±7.95 ay idi. Hastaların 5 ve 10 yıllık sağ kalım oranları sırasıyla %85.36 ve %78.20 idi. Masaoka-Koga evrelemesine göre; Evre I'de 19 (% 30.6), evre II'de 35 (% 56.5), evre III'de 8 (% 12.9) hasta mevcuttu. Evreye göre 10 yıllık sağ kalım; Evre I'de % 88.9, evre II'de % 78.4, evre III'de % 69.8 idi. Dünya Sağlık Örgütünün timoma histolojik sınıflamasına göre 7 hasta (% 11.3) A, 26 hasta AB (% 41.9), 16 hasta B1 (% 25.8), 8 hasta B2 (% 12.9), 5 hasta B3(% 8.1) idi. Tüm hastalara R0 rezeksiyon uygulandı. Takip sırasında 9 hastada (% 14.5) bölgesel nüks saptandı. Univaryant ve multivaryant analizde istatistiksel alarak anlamlı 4 adet prognostik faktör saptandı. Multivaryant analizde saptanan bu 4 adet bağımsız prognostik faktör; Tümörün Masaoka evresi, histolojik tipi, nüks olması ve yaşın ≥ 50 olması idi.

SONUÇ: Bu çalışma, R0-rezeksiyon yapılan timomalı hastalarda, tümörün Masaoka evresinin, histolojik tipinin, takip sırasında gelişen nüksün ve hasta yaşının ≥ 50 olmasının uzun dönem sağkalım üzerine etkili bağımsız prognostik faktörler olduğunu göstermiştir.

Anahtar Kelimeler: Timoma, prognostif faktör, sağ kalım, timektomi

Resim 1

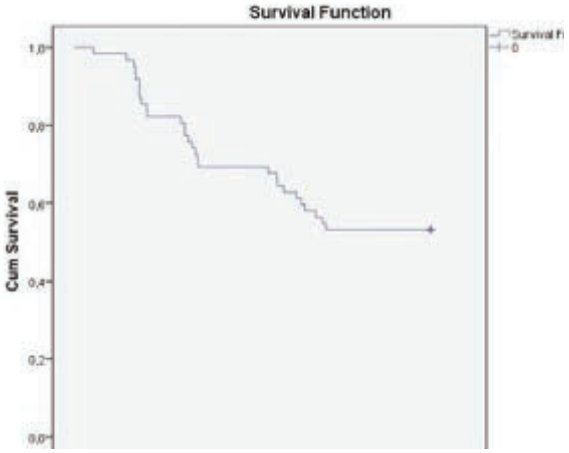

Sağ kalım eğrisi Hastaların 5 ve 10 yıllık sağ kalım oranları sırasıyla %85.36 ve %78.20 idi

Resim 2

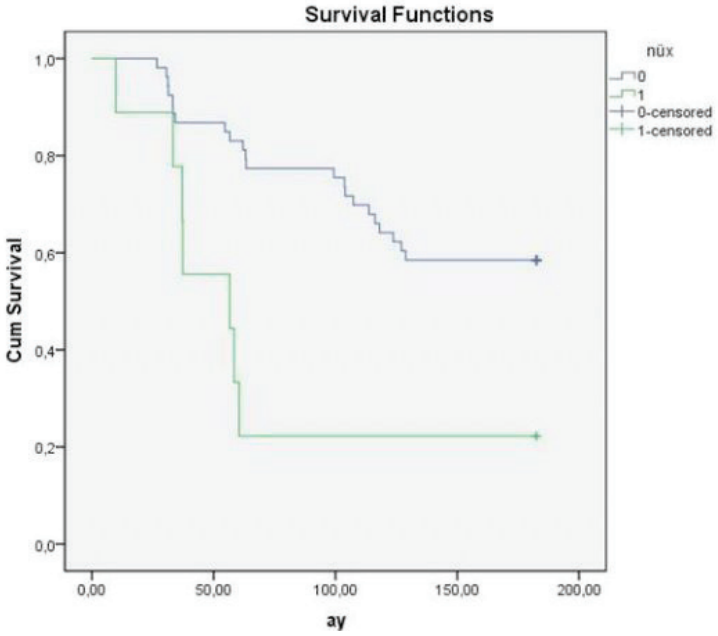

Nüksün sağ kalım üzerine etkisi

Resim 3

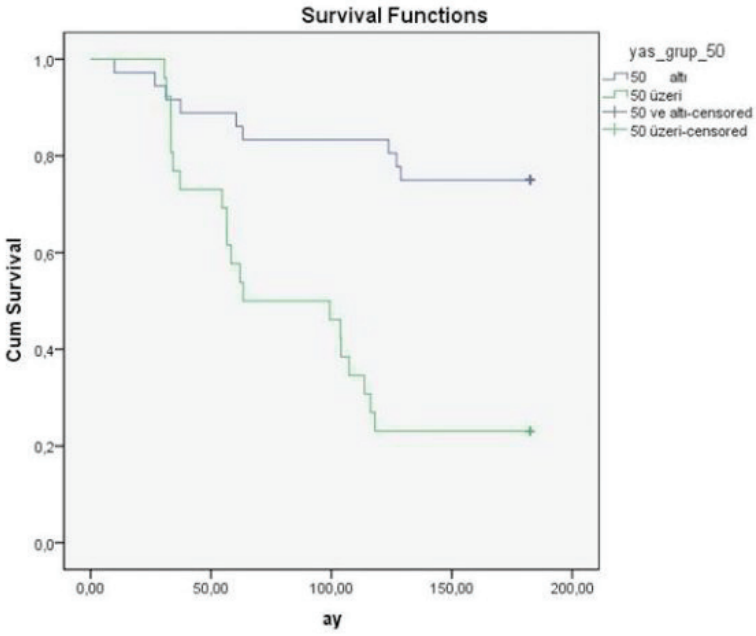

< 50 yaş sağ kalıma etkisi

Tablo 1

Tablo 1: R0-Rezeksiyon uygulanan hastaların özellikleri

Değişkenler	Hasta sayısı (n=62)
Yaş	47.26±14.42 yıl
≥ 50	26
< 50	36
Erkek/Kadın	28/34
Postoperatif Tedavi	n(%)
Almayan	54 (%87.1)
Radyoterapi	8 (% 12.9)
Masaoka-Koga Evrelemesi	
Evre I	19 (% 30.6)
Evre IIa	25 (% 40.3)
Evre IIb	10 (% 16.1)
Evre III	8 (% 12.9)
DSÖ sınıflaması	
A	7 (% 11.3)
AB	26(% 41.9)
B1	16(% 25.8)
B2	8(% 12.9)
B3	5(% 8.1)
MG birlikteliği	
Var	17
Yok	45

Hastaların özellikleri

Tablo 2

DSÖ Sınıflaması	10 yıllık sağ kalım (%)
A	93
AB	89
B1	84
B2	71
B3	59

DSÖ histolojik sınıflamasına göre sağ kalım

Tablo 3

DSÖ Tanı Grupları	A	AB	B1	B2	B3
A	-	p=0.85	p=0.50	**p=0.003**	**p=0.001**
AB	p=0.85	-	p=0.22	**p<0.001**	**p<0.001**
B1	p=0.50	p=0.22	-	**p=0.003**	**p=0.001**
B2	**p=0.003**	**p<0.001**	**p=0.003**	-	p=0.069
B3	**p=0.001**	**p<0.001**	**p=0.001**	p=0.069	-

Tanı grupları arasında sağ kalım açısından isatistiksel açıdan anlamlı fark mevcuttu (Log-Rank).

Tablo 4

EVRE	10 yıllık sağ kalım (%)
Evre I	88.9
Evre II	78.4
Evre III	69.8

Evreye göre sağ kalım

Tablo 5

Evre	I	II
I	-	p=0.04
II	p=0.04	-
III	p<0.001	p<0.001

Evreler arasında sağ kalım açısından istatistiksel olarak anlamlı fark vardı. (Log-Rank)

Tablo 6

Nüks	Sağ kalım (ay)
Nüks gelişenler	73.10±20.10
Nüks gelişmeyenler	138.11±7.95

Nüks gelişenlerde sağ kalım

Tablo 7

Yaş	Sağ kalım (ay)
≥50	93.92±11.03
<50	153.77±9.08

50 yaş altında sağ kalımın daha iyi olduğu saptandı.

Tablo 8

Değişkenler	Univaryant Analiz			Multivaryant Analiz		
	OR	% 95 CI	*p* değeri	OR	% 95 CI	*p* değeri
Yaş						
≥ 50	1					
< 50	10.12	3.061-32.668	**<0.001**	19.71	3.24-119.78	**0.001**
Cinsiyet						
Bayan	1					
Erkek	1.378	0.628-2.785	0.254			
Cerrahi Teknik						
Extenden Tiemktomi	1					
VATS	0.547	0.187-1.354	0.285			
Masaoka-Koga Evrelemesi			**<0.001**			**0.006**
Evre I	1			1		
Evre II	3.14	1.214-8.78	**0.03**	2.56	0.86-7.85	**0.04**
Evre III	8.24	2.98-17.26	**<0.001**	4.78	1.68-11.72	**0.003**
DSÖ Sınıflaması			**<0.001**			**0.001**
A	1			1		
AB	5.12	1.85-12.78	**0.02**	3.56	1.28-7.54	**0.01**
B1	7.23	4.26-28.56	**0.001**	6.27	2.42-19.42	**0.001**
B2	9.56	5.16-31.41	**<0.001**	7.14	3.29-21.56	**<0.001**
B3	13.12	7.16-35.45	**<0.001**	9.18	3.95-24.62	**<0.001**
Postopratif Tedavi						
Yok	1					
RT	1.34	0.41-2.21	0.89			
MG Birlikteliği						
Yok	1					
Var	0.089	0.018-0.043	**0.003**	1.29	0.109-6.309	0.85
Nüks						
Yok	1					
Var	4.24	0.93-26.03	**0.02**	12.27	1.08-133.10	**0.043**

Sağ kalıma etki eden bağımsız prognostik faktörler

TP-44
MEDİASTİNAL LENFADENOPATİLERİN TANISINDA SERVİKAL MEDİASTİNOSKOPİNİN DEĞERİ

Erkan Akar

Sağlık bilimleri üniversitesi Bursa yüksek ihtisas eğitim ve araştırma hastanesi

AMAÇ: Bu çalışmada, diğer tanısal yöntemlerle adlandırılamayan mediastinal lezyonlu olgularda uygulanan tanısal amaçlı mediastinoskopik girişimler retrospektif olarak incelendi.

Çalışma planı: Ocak 2011 ile Aralık 2015 yılları arasında, akciğer kanseri evrelemesi dışındaki mediastinal lenfadenopatilerde, tanısal amaçlı servikal mediastinoskopi uygulanan 218 olgunun (102 erkek 116 kadın; ort. yaş 52,7 yıl; dağılım 16-85 yıl) verileri geriye yönelik olarak incelendi. Olgular yaş, cinsiyet, lenfadenopati saptanan ve örnekleme yapılan lenf nodu istasyonlarının dağılımı, ameliyat sırası ve ameliyat sonrası mortalite, morbidite ile histopatolojik tanı parametreleri açısından değerlendirildi. Tanısı konan hastalıkların cinsiyete göre dağılımları Ki Kare testi ile analiz edildi.

BULGULAR: İki yüz on sekiz hastanın 206 (%94,5) sında servikal mediastinoskopi ile tanı konuldu. En sık gözlenen tanılar, kadınlarda sarkoidoz iken, erkeklerde bronkojenik karsinomdu. On dokuz hastada minör (%8,7) komplikasyon saptanırken, en sık görüleni ağrı şikâyetiydi, majör komplikasyon görülmedi.

SONUÇ: Bu veriler ışığında mediastinoskopi, hala, tanısı konulamamış mediastinal lenfadenopatili hastaların büyük bir kısmında düşük mortalite ve morbidite oranları ile güvenle uygulanabilen tanısal değeri yüksek invaziv bir tanı yöntemidir.

Anahtar Kelimeler: Mediastinoskopi, mediastinal lenfadenopati,mediasten

Çalışma Grubunun Genel Özellikleri

Yaş (yıl)	Ortalama ± SS Min-Maks	52,7 ± 14,7 16-85
Yatış süresi (gün)	Ortalama ± SS Min-Maks	2,9 ± 1,0 2-5
Cinsiyet	Erkek Kadın	102 (%46,8) 116 (%53,2)
Sigara alışkanlığı	İçici İçici değil	105 (%48,2) 113 (%51,8)
Semptomlar	Ağrı ve öksürük Dispne ve öksürük	31 (%14,2) 187 (%85,8)
Mediastinal lezyon seviyesi	Hiler Paratrakeal Subkarinal	70 (%32,1) 81 (%37,2) 67 (%30,7)

Tanısı konan hastalıkların cinsiyete göre dağılımları

Tanı	Erkek (N= 102) Sayı %	Kadın (N=116) Sayı %	P değeri
Sarkoidoz	27 26,4	62 53,5	0,000*
NHL	9 8,8	11 9,5	
Bronkojenik karsinom	42 41,2	12 10,3	
Tüberküloz	17 16,7	26 22,4	
Reaktif lenf nodu	7 6,9	5 4,3	

TP-45
AKCİĞER PLEVRAL EFFÜZYONLU HASTALARDA BİYOKİMYASAL PARAMETRELERİN KARSILASTIRMALI ANALİZİ

Ali Cevat Kutlu, Aykut Altunkaya

Yedikule eğitim araştırma, Göğüs Cerahisi Bölümü, İstanbul

GİRİŞ-AMAÇ: Plevra sıvılarında transudaeksuda ayırımı, sıvının etyolojisi ile ilgili hangi ileri tetkiklerin yapılmasının gerekliligi ve tedavi stratejilerinin belirlenmesi hakkında fikir vermesi nedeniyle önemlidir. Amacımız Plevra sıvılarında transuda eksuda ayırımı için Light kriterleri ile birlikte diğer biyokimyasal parametrelerin tanı değerini araştırmaktır.

METOD: Etyolojisi bilinemeyen plevral effüzyonlu 52 olgunun LDH, Albumin, ADA, Apolipoprotein A1, Apolipoprotein B, Lipoprotein-a, Kolesterol, HDL-kolesterol, VLDL-kolesterol, LDL-kolesterol ve Trigliserit parametreleri hem plevral sıvı hasta serumlarında eşzamanlı ölçüldü.. Gruplar arası karşılaştırmalarda Mann-Whitney U testi kullanıldı, buna göre $p < 0,05$ ise anlamlı kabul edildi. Eksüda ve transüda ayrımında her bir biyokimyasal parametrenin duyarlılığı, özgüllük ve etkinliği hesaplandı. Verilerin istatistiksel analizinde her bir test için en iyi kesim değeri ROC eğrisi kullanılarak ortaya çıkartıldı, optimumcut-off seviyesi en yüksek toplam duyarlılık ve özgüllük değeri oluşan noktadan seçildi.

SONUÇLAR: Transüda-eksüda ayrımında plevral LDH (p=0,001), Total protein (p=0,001), Albumin (p=0,001), Trigliserit (p=0,001), Kolesterol (p=0,001), HDL-kolesterol (p=0,042), VLDL-kolesterol (p=0,001), LDL-kolesterol (p=0,001), Apolipoprotein A1 (p=0,021) ve HDL-kolesterol/LDL kolesterol oranı (p=0,048) anlamlı olarak tespit edildi.. Plevral sıvının exüda olduğunu tespit etmek için plevral LDH ve plevral kolesterol düzeylerinin birlikte kullanılması Light kriterlerine göre duyarlılık ve özgüllük açısından istatistiksel olarak daha anlamlı bulunmuştur. Benign eksüdatif- malign eksüdatif effüzyon ayrımında sadece plevral HDL-kolesterol değerinde anlamlılık mevcuttur (p=0,009). Malign ve malign olmayan plevraleffüzyon gruplarının ayrımında plevral LDH (p=0,001), Albumin (p=0,022), Lipoprotein-a (p=0,039), Kolesterol (p=0,005) ve plevral HDL-kolesterol (p=0,002) parametreleri anlamlı bulundu.

Sonuç olarak rutin transüda-eksüda ayrımında hastaların Lightkriterlerin dışında başka parametrelerinde tanısal olduğu ve bazı biyokimyasal parametrelerin malign ve malign olmayan sıvıların ayırımında kullanabileceğini tespit ettik.

Anahtar Kelimeler: Plevral sıvı, HDL, Malign plevral effüzyonlar

Figur 1

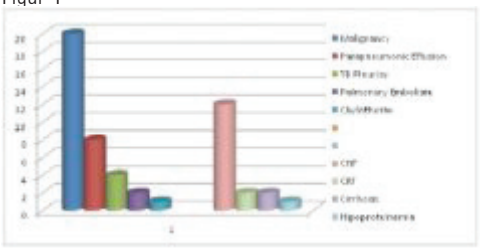

Plevral efuzyonlarda etyoloji dagilimi

Tablo 3

Study	Cut-off (mg/L)	Sensitivity (%)	Specificity (%)	PPV (%)	NPV (%)
Valdés (1991)[illegible]	33	95	100	100	79
[illegible]	30	88	91	88	78
Costa (1995)[illegible]	45	90	100	100	79
[illegible]	34	95	91	97	86
[illegible]	40	90	95	97	82
[illegible]	60	75	83	94	30
[illegible]	30	82	89	85	26
[illegible]	38	87	79	83	81
[illegible]	43	97	100	100	97
[illegible]	60	97	100	100	91
Current study	41	90	82	81	82

Literaturdeki farkli serilerde plevra kolesterol duzeylerinin sensitivite, spesifisite, pozitif ve negatif prediktif degerleri

Figur 2

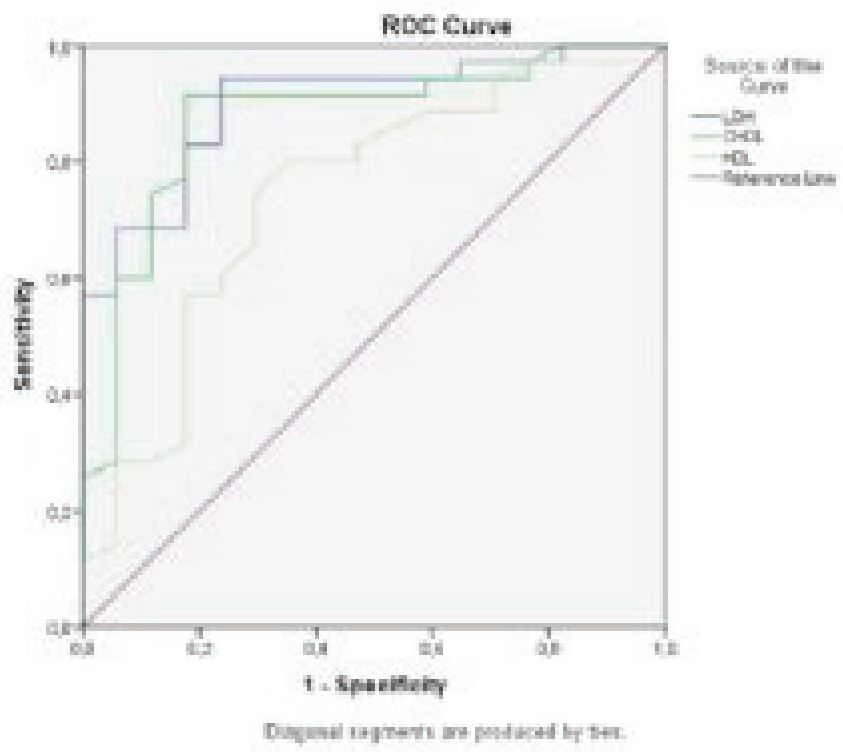

pLDH, p-kolesterol, ve p-HDL kolesterolun ROC analizi

Tablo 1

Parameter	Exudative	Transudative	P value
LDH (IU/L)	855,0±670,8	206,0±113,4	0,001
ADA (IU/L)	4,6±8,1	5,4±5,8	0,428
T. Protein (g/dl)	3,8±1,1	2,5±1,3	0,001
Albumin (g/dl)	2,2±0,8	1,3±0,7	0,001
Triglyceride (mg/dl)	38,3±44,9	14,3±7,8	0,001
T. Cholesterol (mg/dl)	68,8±32,1	31,2±19,2	0,001
HDL-Cholesterol (mg/dl)	21,7±11,4	15,0±7,1	0,042
VLDL-Cholesterol (mg/dl)	10,1±13,2	3,4±1,6	0,001
LDL-Cholesterol (mg/dl)	38,4±28,8	15,4±13,1	0,001
Apolipoprotein A1 (mg/dl)	23,1±13,8	17,8±18,7	0,021
HDL/LDL	4,0±4,9	3,0±2,3	0,048

Plevral sivilarda biyokimyasal parameterlerin karsilaÅŸtÄ±rilmasi

Tablo 2

	Sensitivity	Specificity	PPV	NPV
Light (PF/LDH and PF/Albumin)	87%	65%	83%	71%
Pleural LDH (200 IU/L)	84,3%	76,4%	89,2%	86,4%
Pleural Cholesterol (40,4 mg/dl)	92%	82,5%	91%	82,5%
Pleural HDL-cholesterol (13,5 mg/dL)	80%	69,7%	82,5%	61,3%
Pleural LDH (230 IU/L) + Pleural Cholesterol (40,4 mg/dL)	97,2%	87%	92%	89%
Pleural LDH (230 IU/L) + Pleural Cholesterol (40,5 mg/dL) + Pleural HDL-cholesterol (13,5 mg/dL)	97,2%	94,12%	97,2%	94,12%

Biyokimyasal parameterlerin sensitivite, spefisite, pozitif ve negatif prediktif degerleri

TP-46

DOKUZ EYLÜL ÜNİVERSİTESİ İŞ VE MESLEK HASTALIKLARI POLİKLİNİĞİNE BAŞVURAN İŞ İLE İLİŞKİLİ ASTIM OLGULARININ DEĞERLENDİRİLMESİ

Ayşe Coşkun Beyan, Nur Şafak Alıcı, Yücel Demiral, Arif Çımrın

Dokuz Eylül Üniversitesi, İş ve Meslek Hastalıkları Bilim Dalı, İzmir

İş ile ilişkili astım meslek astımı (MA) ve işin şiddetlendirdiği astım (İŞA) olmak üzere 2 ana grupta değerlendirilmektedir. Tanıda iş öyküsü, semptomların iş ile ilişkisi ve fonksiyonel değerlendirme testleri kullanılmaktadır. Ekim 2015-Haziran 2016 tarihleri arasında Dokuz Eylül Üniversitesi İş ve Meslek Hastalıkları kliniğinde değerlendirilen olgulardan 47 olguya iş ile ilişkili astım tanısı konuldu. 29 'u (%61) erkek, 18'i (%38) kadındı. Ortalama yaş 37,5 (min 25-max 50) idi. En sık tanı konulan sektör 12 (%25) olgu ile temizlik ve boya işleri idi. En sık yakınma nefes darlığı (%98) idi. En son çalışılan işte yakınmaların başlaması için geçen süre en az 1ay en çok 168 ay idi. Ortalama FEV1 %79, FVC %84, oran %78, PEF %75 idi. Olgulara ayrıntılı iş öyküsü ve maruziyetin tanımlanmasından sonra tanı testleri olarak 33 olguya Pef izlemi, 45 olguya bronş provakasyon testi (BPT) ve reversibilite testleri yapıldı. 34 (%72) olguya MA, 9(%19) olguya İŞA ve 4 (%8) olguya astım tanısı konuldu. Olguların meslek hastalıkları durum bildirir raporu düzenlendi ve bildirimi yapıldı. İş ile ilişkili astım halen sık görülen hastalıklardır. Erişkin astımlarının %15-25 inden mesleki maruziyetlerin sorumlu olduğu bilinmektedir. MA ve İŞA tanısında altın standart spesifik bronş provokasyon testi olsa da yapılması oldukça zor testlerdir. Türkiye' de halen üç merkez tarafından yapılabilmektedir. Uygun öykü, PEF izlemi ve bronş provokasyon testleri tanı için yeterlidir. Tedavide en önemli basamak etken ile maruziyetin engellenmesidir.

Anahtar Kelimeler: meslek astımı, iş ile ilişkili astım, işin şiddetlendirdiği astım

Tablo 1. Olguların sosyodemografik verileri ve sevk bilgileri

	n: 47(%)
Yaş	
Ortalama ±SD (min- max)	37,5+6,2 (25-50)
Cinsiyet	
Erkek Kadın	29(61,7) 18(38,3)
Medeni durum	
Evli ya da birlikte Bekar ya da ayrı	41(87,2) 6(12,8)
Öğrenim durumu	
Orta öğretim ve altı Lise ve üstü	36(76,6) 11(23,4)
Sevk eden kurum	
Göğüs uzmanı İşyeri hekimi SGK	20(42,6) 17(36,2) 10(21,3)
Sigara içme	
Evet Hayır Bırakmış	17(36,2) 17(36,2) 13(27,7)
Kronik hastalık	
Var Yok	5(10,6) 42(89,4)

Tablo 2. Yakınmalar ve fonksiyonel değerlendirme bulguları

	n: 47(%)
Başvuru anında yakınma varlığı*	
Evet Hayır	45(95,7) 2(4,3)
Yakınmaların toplam süresi (ay)	
Ortalama ±SD (min- max)	51,4+47 (1-144)
Yakınmaların iş ile ilişkisi	
Evet Hayır	43(91,5) 4(8i5)
Başvuru anında fizik muayene bulguları **	
Evet Hayır	45(95,7) 2(4,3)
Fonksiyonel değerlendirme bulguları Ortalama ±SD (min- max)	
FEV 1	79,3+17,6 (44-127)
FVC	84,2+14,6 (44-127)
FEV1/FVC	78,7+8,5 (57-93)
PEF	75,6+19,6 (41-125)

Tablo 3. Çalışma hayatına ilişkin bulgular

Başvuru anında çalışma durumu	
Evet Hayır	40 (85,1) 7(14,9)
Çalıştığı sektör	
Sanayi Hizmet	17(36,2) 30(63,8)
Toplam çalışma yılı (ay)	
Ortalama ±SD (min- max)	34,6+51 (1-156)

Tablo 4. Tanı sürecine ilişkin bulgular

Pef izlem yorumu	N: 47(%)
Yapıldı MA ile uyumlu	20(42,6)
Yapıldı İŞA ile uyumlu	3(6,4)
Yapıldı uyumsuz	10(21,3)
Yapılamadı	14(29,8)
BPT	
Yapıldı MA için tanısal	34(72,3)
Yapıldı MA için tanısal değil	11(23,4)
Yapılamadı	2(4,3)
Diğer testler	
Prick testi pozitifliği	6(12,8)
Alerjik rinit varlığı	15(31,9)
Alerjik rinit varlığı	15(31,9)
Alerjik dermatit varlığı	9(19,1)
Son tanı	
MA	34(72,3)
İŞA	9(19,1)
Astım	4(8,5)

TP-47

ASTIM, KOAH TANILI OLGULARDA AYRINTILI ÇEVRESEL VE MESLEKİ ANAMNEZ SONUÇLARI

Özlem Öztürk, Mehmet Fatih Elverişli, Peri Meram Arbak, Ege Güleç Balbay

Düzce Üniversitesi Tıp Faültesi Göğüs Hastalıkları Anabilim Dalı, Düzce

GİRİŞ: Çevresel ve mesleki maruziyetin havayolunun tıkayıcı hastalıklarındaki rolü sigara ve allerjenlerin sorumluluğuna yakındır.

AMAÇ: Astım ve KOAH tanılı olguların ayrıntılı çevresel ve mesleki anamnezlerinin alınmasıyla sigara gibi iyi bilinen maruziyetlerin dışındaki diğerlerinin de incelenmesidir.

MATERYAL-METOD: Göğüs hastalıkları kliniğinde astım (kadın hastaların %77.3'ü, erkeklerin %11.8'i) ve KOAH (kadınların %22.7'si, erkeklerin %88.2'si)tanıları konulmuş olan ve ayrıntılı çevresel ve mesleki maruziyet anketini doldurmayı kabul eden 73 ardışık hasta çalışmaya alındı (22 kadın, 51 erkek). Kadınların ortalama yaşı 56.2 ± 21.3, erkeklerinki 65.9 ± 14.6 idi. Bireylerin %68.5'u çevresel ve mesleki maruziyetlerinin var olduğunu belirttiler.

SONUÇ: Sigara dumanı, biyomas yakıtı (kömür vb), ve pestisit kullanımı KOAH olgularında astım olgularından anlamlı derecede yüksek maruziyetler olarak gözlendi. Organik ve inorganik tozlar ve duman maruziyetleri de KOAH olgularında daha sık saptanmıştır. Tüm havayolu hastalıklarında ayrıntılı meslek anamnezi alınmasının koruyucu hekimlik önlemleri için önemli bir adım olacağı düşünüldü.

Anahtar Kelimeler: Astım, KOAH, maruziyet

Astım KOAH Olgularında Maruziyet Sıklığı

	Astım n=23	KOAH n=50	p
Sigara kullanımı	13.0	84.0	<0.001
Soba kullanımı	39.1	74.0	0.009
Pestisid kullanımı	21.7	56.0	0.006
Organik toz (fındık, talaş, ağaç, saman, pamuk, kömür, kümes hayvanı)	30.4	46.0	
İnorganik toz (metal, alçı, çimento)	4.3	24.0	0.454
Buhar, duman (sigara, kaynak dumanı, kezzap buharı, parfüm, egzos, ateş dumanı, kızgın yağ buharı)	4.3	12.0	
İş kolları			
Çiftçilik	26.1	36.0	
İnşaat	4.3	24.0	
Oto boyacılığı	-	12.0	0.001
Büro	21.7	2.0	
Hizmet	21.7	12.0	
Halen çalışma	19.2	4.1	<0.001
Belirtiler işte kötüleşiyor	17.4	8.0	0.211

TP-48
SERAMİK SEKTÖRÜNDE PNÖMOKONYOZ

Nur Şafak Alıcı[1], Ayşe Coşkun Beyan[1], Yücel Demiral[2], Arif Hikmet Çımrın[1]

[1]Dokuz Eylül Üniversitesi Tıp Fakültesi, Göğüs Hastalıkları Ana Bilim Dalı, İzmir
[2]Dokuz Eylül Üniversitesi, Halk Sağlığı Anabilim Dalı, İzmir

GİRİŞ-AMAÇ: Seramik üretim işinde çalışan kişilerde önlenemeyen yüksek miktardaki silika maruziyeti, yarattığı sağlık sorunlarıyla dikkati çekmektedir. İşyerlerinde, sağlık risklerini ortadan kaldırma amaçlı tedbirlerin yanı sıra çalışanlara yönelik periyodik sağlık muayeneleri gerçekleştirilmektedir. Bu periyodik muayenelerde çeşitli yakınmaları veya bulguları olan hastalar meslek hastalıkları polikliniklerine yönlendirilmekte ve ileri tetkik/tedavileri yapılmaktadır. Seramik işi ile ilişkili artan hastalık yüküne dikkat çekmek amacıyla olgular sunulmuştur.

YÖNTEM-GEREÇLER: Kasım 2013 ile Ağustos 2016 tarihleri arasında Ege Bölgesindeki çeşitli seramik fabrikalarında işçi olarak çalışan ve çeşitli nedenlerle hastanemize sevk edilen 99 olgunun bilgileri değerlendirildi. Radyolojik incelemelerinde pnömokonyoz bulgusu olan olgular değerlendirmeye alındı. Pnömokonyozlu olguların sosyodemografik özellikleri, işyerine ait bilgileri ve işe başlama yaşları, maruziyet süreleri, ilk maruziyetten günümüze dek geçen süreler, işyerinde çalıştıkları bölüm, sigara öyküleri, yakınmaları, fonksiyonel durumları ve Yüksek Rezolüsyonlu bilgisayarlı tomografi (YRBT) bulguları kaydedildi. Olguların tanı anındaki akciğer grafileri değerlendirildi, ILO(İnternational Labour Organization) klasifikasyonuna göre sınıflandırıldı.

BULGULAR: Hastanemize sevk edilen seramik işçisi 99 olgunun 42(%41,5) sinde pnömokonyoz tanısı konuldu, pnömokonyoz tanısı alanların çeşitli özellikleri Tablo-1'de verilmiştir. Olguların büyük bölümü(32(%76,2))işyeri hekimi tarafından periyodik muayene sonrası ortaya çıkan radyolojik patolojiler nedeniyle sevk edilmişti. Tümü erkek olan olguların ortalama yaşı 41±6 idi. Yirmibir (%50) olguda semptom vardı. Pnömokonyoz olgularının akciğer grafilerinin ILO sınıflandırmasına göre sunumları Tablo 2'de ve YRBT bulguları tablo 3 'de verilmiştir. Diğer çalışmalardan farklı olarak PA Akciğer grafisinde profüzyonu 0/1 olarak değerlendirilen ancak pnömokonyozun YRBT bulguları olan olgulara(10%23,8) pnömokonyoz tanısı konuldu.

SONUÇLAR: Seramik üretim işinde ciddi miktarda silika tozuna maruz kalınmaktadır ve olguların büyük bir bölümünde pnömokonyoz gelişimine yol açtığı görülmektedir. Son günlerde kliniğimizde çok sayıda seramik işçisinin pnömokonyoz tanısı almış olması nedeniyle, bu alanda yeni bir epidemi ile karşı karşıya olabileceğimiz vurgulanmalıdır.

Anahtar Kelimeler: Seramik işçileri, Pnömokonyoz, Radyolojik bulgular

Pnömokonyoz PA grafi

Pnömokonyoz YRBT

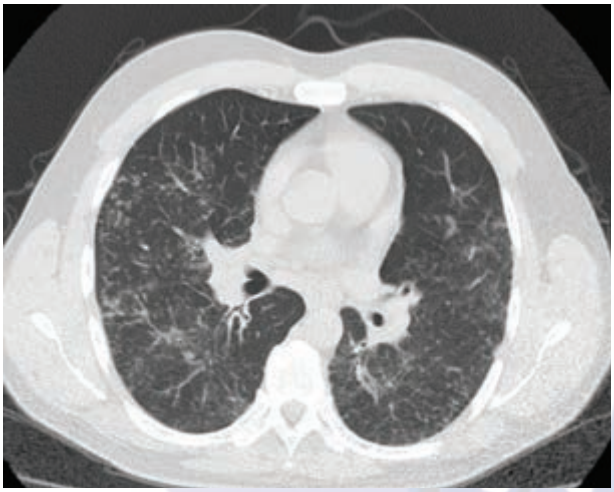

Pnömokonyoz saptanan olguların çeşitli özellikleri

		Pnömokonyoz
Sayı (n)		42
Tanı yaşı (ortalama±SD, min-maks)		41,40±6,35(27-63)
Sigara öyküsü [n(%)]		23(%54)
Sigara (paketyıl) (ortalama±SD, min-maks)		15,33±7,1(1-35)
İşe başlama yaşı (yıl) (ortalama±SD, min-maks)		29,07±8,3(16-53)
Maruziyet süresi (ay) (ortalama±SD, min-maks)		184±73,3(24-305)
Bölümü	Hammadde hazırlama	13(%31,0)
	Zımparalama	10(%23,8)
	Sırlama	9(%21,4)
	Kalıp-pres	5(%11,9)
	Diğer	5(%11,9)
Aktif yakınma		21(%50)
FEV1 (%±SD)		87,76±14,8(53-116)
FVC (%±SD)		89,14±19,09(51-114)
FEV1/FVC (%±SD)		78,47±5,13(68-88)
MEF25-75 (%±SD)		90,14±18,38(53-128)
Gönderen kurum	İşyeri hekimi	32(%76,2)
	SGK	4(%9,5)
	Diğer	6(%14,3)

pnömokonyozlu olguların PA akciğer grafisi ve YRBT bulguları

Küçük opasite		n (%)
	p	34(%81)
	q	8(%19)
	r-s-t-u	-
	ax	9(%21,4)
	hi	7(%16.7)
profüzyon	0/1	10(%23,8)
	1/0	12(%28,6)
	1/1	12(%28,6)
	1/2	1(%2.4)
	2/1	2(%4.8)
	2/2	4(%9.5)
	2/3	-
	3/2	1(%2.4)
	3/3	-
Büyük opasite	A opasite	1(%2.4)
	B opasite	-
	C opasite	1(%2.4)
YRBT bulguları (n:42)	Mikronodüller	40 (%95.2)
	Nodüller	25(%)
	Lenfadenopati	13(%31)
	Buzlu cam opasitesi	16(%38)
	Retiküler opasiteler	19(%42.2)
	Konsolidasyon	3(%7.1)
	Traksiyon bronşiektazisi	2(4.8%)
	Kavitasyon	-

TP-49

STABİL KRONİK OBSTRÜKTİF AKCİĞER HASTALIĞINDA HASTALIK AĞIRLIĞI İLE SERUM SİALİK ASİT VE PROLİDAZ AKTİVİTESİ ARASINDAKİ İLİŞKİNİN DEĞERLENDİRİLMESİ

Pelin Uysal[1], Duygu Teksöz[2], Hülya Irmak[3], Ezel Uslu[3], Remise Gelişgen[3], Gönül Şimşek[4], Enis Dalo[3], Hafize Uzun[3]

[1]Acıbadem Üniversitesi, Tıp Fakültesi Atakent Hastanesi, Göğüs Hastalıkları Bölümü, İstanbul, Türkiye
[2]Bilecik Hastanesi, Bilecik, Türkiye
[3]İstanbul Üniversitesi, Cerrahpaşa Tıp Fakültesi, Tıbbi Biyokimya Anabilim Dalı, İstanbul, Türkiye
[4]İstanbul Üniversitesi, Cerrahpaşa Tıp Fakültesi, Fizyoloji Anabilim Dalı, İstanbul, Türkiye

GİRİŞ-AMAÇ: Kronik obstrüktif akciğer hastalığı (KOAH), tam olarak geri dönüşümlü olmayan hava akımı sınırlanması ile karakterize bir hastalıktır. KOAH gelişimine genetik faktörler, çevresel etkenler ve inflamasyon katkıda bulunur. Birçok çalışmada serum prolidaz enzim aktivitesinin ve sialik asit (SA) düzeylerinin çeşitli inflamatuvar durumlarda arttığı bildirilmektedir. Bu çalışmanın amacı KOAH olan kişilerde hastalık ağırlığı ile serum SA ve prolidaz aktivitesi arasındaki ilişkiyi inceleyerek, bu parametrelerin KOAH'da prognostik önemini belirlemektir.

MATERYAL-METOD: Acıbadem Üniversitesi, Tıp Fakültesi Atakent Hastanesi, Göğüs Hastalıkları polikliniğinde KOAH tanısı konmuş 94 hasta (84 E, 10 K) ve 34 sağlıklı bireyden (19 E, 15 K) oluşan kontrol grubu çalışmaya dahil edildi. KOAH evrelemesi, solunum fonksiyon testi bulguları ile GOLD kriterlerine göre KOAH tanısı alan tüm hastalarda yapılarak; KOAH hastaları hafif (n=25), orta (n=19), ağır (n=20) ve çok ağır (n=28) olmak üzere 4 alt gruba ayrıldı. Hasta ve kontrol gruplarından elde edilen kan örneklerinde SA ve prolidaz parametreleri spektrofotometrik yöntem ile tayin edildi.

BULGULAR: Çalışmamızda total KOAH hasta grubunda SA ve CRP düzeylerinin kontrol grubuna göre anlamlı derecede yüksek ($p<0.01$) olduğu bulundu. Ayrıca ağır ve çok ağır KOAH hasta alt gruplarında SA ve CRP düzeyleri orta ve hafif KOAH alt gruplarına göre anlamlı derecede yüksek olduğu saptandı. Total KOAH hasta grubunda prolidaz aktivitesi kontrol grubuna göre anlamlı derecede düşük bulundu ($p<0.05$). Tüm hasta grubunda SA ile FVC ($r=-0.217$, $p=0.038$) ve FEV1 ($r=-0.210$, $p=0.045$) düzeyleri arasında negatif korelasyon, SA ile CRP ($r=0.247$, $p=0.018$) arasında pozitif korelasyon saptandı. Prolidaz ile FEV1 ($r=-0.222$, $p=0.033$) ve FEV1/FVC($r=0.230$, $p=0.027$) düzeyleri arasında pozitif korelasyon bulundu.

SONUÇ: Çalışmamızda stabil KOAH'da sistemik inflamasyonun, prolidaz ve siyalik asit düzeylerinin hastalık ağırlığı ile ilişkili olduğunu ve alevlenmeyi öngörmede yarar sağlayabileceğini göstermektedir. Rutin laboratuvar parametresi olarak kullanılan CRP'ye ek olarak SA ve prolidaz aktivitesinin stabil KOAH alevlenmelerinde tanı ve antiiflamatuar tedaviye muhtemel yanıtın belirlenmesinde katkı sağlayabileceği görüldü. Ancak bu sonuçları destekleyecek ileri çalışmalara ihtiyaç bulunmaktadır.
Anahtar Kelimeler: İnflamasyon, kronik obstrüktif akciğer hastalığı, prolidaz, sialik asit

Grupların demografik, klinik ve laboratuar bulguları

	Kontrol (n:34)	Hafif (n:25)	Orta (n:19)	Ağır (n:20)	Çok ağır (n:28)
Yaş (yıl)	35.32± 10.04 b3,c3,d3,e3	55.44± 9.80 a3	58.26± 7.06 a3	59.95±6.30 a3	60.86±9.06 a3
K/E	15/19	8/17	1/18	0/20	1/27
FVC (%)	90.82±9.65 c3,d3,e3	92.01±11.25 c3,d3,e3	74.21±7.64 a3,b3,d3,e3	55.83±11.57 a3,b3,c3e3	37.56±8.86 a3,b3,c3,d3
FEV1 (%)	99.12± 9.23 b2,c3,d3,e3	92.04± 10.11 a2,c3,d3,e3	65.00±8.32 a3,b3,d3,e3	41.00±5.92 a3,b3,c3,e3	24.93±3.51 a3,b3,c3,d3
PreFEV1/FVC (%)	92.71±4.09 b2, d3,e3	104.20±8.33 a2,c3,d3,e3	87.48±12.28 b3,d3,e3	74.37±12.13 a3,b3,c3	70.92±14.57 a3,b3,c3
T.Protein (g/dL)	7.49±0.39	7.42±0.42	7.32±0.63	7.29±0.62	7.58±0.55
Albumin (g/dL)	4.54±0.23	4.37±0.25	4.22±0.37	4.02±0.30	4.50±0.27
Ürik asit (mg/dL)	3.57±0.76 b3,c3,d3,e3	5.16±1.36 a3	6.07±1.01 a3	5.08±0.95 a3	5.50±1.57 a3
CRP (mg/L)	1.50±1.23 d3,e3	5.09±5.35 d3	9.15±13.11	17.95±21.39 a3,b3	11.56±12.58 a3
Sialik asit (mg/dL)	74.68±13.09 c2,e1	74.79±15.45 c2,e1	89.91±19.32 a2,b2	80.61±11.30	86.45±9.95 a1,b1
Prolidaz (µmol prolin /L/dk)	1230±228 c2	1400±301	1462±183 a2,e1	1300±167	1257±243 c1

a; İstatistiksel olarak kontrol grubundan farklılık b; İstatistiksel olarak hafif gruptan farklılık c; İstatistiksel olarak orta gruptan farklılık d; İstatistiksel olarak ağır gruptan farklılık e; İstatistiksel olarak ağır gruptan farklılık $p<0.05$, $p<0.01$, $p<0.001$

TP-50

KOAH'A BAĞLI SOLUNUM YETMEZLİĞİ NEDENİYLE NONİNVAZİF MEKANİK VENTİLASYON KULLANAN HASTALARDA TEKRAR HASTANEYE BAŞVURU VE YATIŞ ORANINI ETKİLEYEN FAKTÖRLER

Nihal Yıldırım, Sinem Nedime Sökücü, Cengiz Özdemir, Seda Tural Önür

Yedikule Göğüs Hastalıkları ve Göğüs Cerrahisi Eğitim ve Araştırma Hastanesi

GİRİŞ: KOAH alevlenmeleri tekrar hastaneye başvuru ve hospitalizasyonların sık sebeplerindendir. Alevlenmelere bağlı tekrar hastaneye başvuruları azaltmak hayat kalitesi, sağkalım ve ülke ekonomisine katkıda bulunmayı sağlayacaktır.

MATERYAL-METOD: Çalışmamızda Yedikule Göğüs Hastalıkları Hastanesi'ne alevlenme nedeniyle yatırılan KOAH'a bağlı solunum yetmezliği tanılı NIMV endikasyonu olan 65 hastanın demografik özellikleri, laboratuvar verileri ve komorbiditeleri kaydedildi ve gastroözefajiyal reflü, Beck depresyon anketi, ESS anketleri uygulanıp, NIMV uygulanışı, pulmoner rehabilitasyon ve nutrisyonel destek alımı sorgulandı. Taburculuktan 3 ay sonra hastalar aranarak tekrar hastane başvurusu ve yatış durumları sorgulandı.

BULGULAR: Hastaların yaş ortalaması 62,6 yıl (ort ± ss: 62.6 ± 8.4), hastaların 42'si (% 64.6) erkekti. Hastaların 19 tanesi (% 29.2) halen sigara kullanmaktaydı. Sigara kullanımı ortalama 52.1 paket/yıldı. Hastaların 32'sinde (% 49.2) son 1 yılda hastaneye yatış öyküsü mevcuttu. Hastanede yatış süreleri ortalama 8.7 gündü (3-31). 45 hasta (%69.2) evde USOT almaktaydı. 30 hasta (% 46.2) evde NIMV kullanmaktaydı. Yatışları sırasında 4 hastanın (% 6.2) SYBÜ ihtiyacı olmuştu. Hastaların FEV1'i 0,3-1,9 litre arasında değişmekte olup, ortalaması 0,8 litreydi. FEV1 yüzdesi ise % 12.6 ile % 56.5 arasında değişmekte olup ortalaması % 30.3'tü. Hastalardan 10'u (% 15.4) nutrisyonel destek almaktaydı. 19 hastaya (%29.2) ise pulmoner rehabilitasyon uygulanmıştı. Yapılan anketlerde 3 hastada (% 4.6) GER, 8'inde (% 12.3) hafif, 14'ünde (% 21.5) orta, 3'ünde (% 4.6) ağır depresyon saptanmıştı. 12 hastanın (% 18.5) ESS skoru yüksekti. 90 günlük takipte hastaneye tekrar başvuran grupta önceki yatışı sırasında SYBÜ'ye gönderilme oranı başvurmayan gruptan daha düşüktü (p: 0.043). Hastaneye tekrar başvuran grupta glukoz değerini başvurmayan gruptan daha yüksekti (p: 0.026). 90 günlük takipte hastaneye tekrar başvuran grupta PT değeri başvurmayan gruptan daha düşüktü (p: 0.026). 90 günlük izlemde hastalarımızın 8'i ex oldu ve ex olan grupta yatış süresi yaşayan gruptan daha yüksekti (p: 0.020). Ex olan grupta BUN değeri yaşayan gruptan yüksekti (p:0.001).

SONUÇ: KOAH ile ilişkili taburculuk sonrası 90 günlük dönemde hastaneye tekrar başvuruyu etkileyen birçok faktör bulunmaktadır. Çalışmamızda bunlardan tekrar hastaneye başvuruda yatış sırasında SYBÜ ihtiyacı, glukoz ve PT değerlerinin önemli olduğu saptanmıştır. Ayrıca bu süreçte ex olan grupta hastanede yatış süresi ve yatışı sırasındaki BUN değerinin önemli olduğu saptandı.

Anahtar Kelimeler: Alevlenme, KOAH, tekrar hastaneye başvuru

Tablo 1

		90 Günlük Takipte Hastaneye						p
		Başvuru-Yok			Başvuru-Var			
		Ort.±s.s./n-%		Med	Ort.±s.s./n-%		Med	
Son 1 Yılda Yatış		6	37.5%		26	53.1%		0.280 [ki]
Yatış Süresi (gün)		8.6 ± 6.1		7.0	8.8 ± 5.3		7.0	0.915 [mw]
Evde USOT		10	62.5%		35	71.4%		0.502 [ki]
Evde NIMV		5	31.3%		25	51.0%		0.168 [ki]
Evde NIMV Süresi (saat)		2.6 ± 5.3		0.0	3.3 ± 4.6		1.0	0.270 [mw]
Hastanede NIMV kullanım süresi		12.3 ± 6.1		15.0	11.7 ± 5.7		12.0	0.603 [mw]
Yatışı sırasında SYBÜ		3	18.8%		1	2.0%		*0.043* [ki]
Nutrisyonel Destek		4	25.0%		6	12.2%		0.220 [ki]
Pulmoner rehabilitasyon R		7	43.8%		12	24.5%		0.141 [ki]
GER (reflü)		1	6.3%		2	4.1%		1.000 [ki]
Beck Depresyon Skoru	Normal	11	68.8%		29	59.2%		0.495 [ki]
	Hafif D.	3	18.8%		5	10.2%		
	Orta D.	1	6.3%		13	26.5%		
	Ağır D.	1	6.3%		2	4.1%		
ESS Skoru	Normal	14	87.5%		39	79.6%		0.479 [ki]
	Yüksek	2	12.5%		10	20.4%		

[mw] Mann-whitney u test / [ki] Ki-kare test (Fischer test)

90 günlük takipte tekrar hastaneye başvuran ve başvurmayanlar arasındaki farklılıklar

Tablo 2

	90 Günlük Takipte Hastaneye				
	Başvuru-Yok		Başvuru-Var		p
	Ort.±s.s.	Med	Ort.±s.s.	Med	
AKG pH	7.5 ± 0.1	7.5	7.5 ± 0.1	7.5	0.451 [m]
AKG pCO_2	51.5 ± 10.7	49.4	50.6 ± 8.1	49.7	0.973 [m]
AKG pO_2	101.8 ± 36.7	93.2	89.4 ± 21.9	86.4	0.291 [m]
AKG HCO_3	36.3 ± 7.0	37.1	35.0 ± 6.2	34.6	0.456 [m]
AKG SpO_2	96.3 ± 4.2	97.0	96.2 ± 2.3	96.9	0.251 [m]
FEV1	0.9 ± 0.4	0.8	0.7 ± 0.3	0.7	0.124 [m]
FEV1 (%)	36.3 ± 13.9	38.1	29.0 ± 11.0	26.7	0.095 [m]
WBC	8.5 ± 2.3	8.3	8.9 ± 2.2	8.6	0.398 [m]
Hgb	14.0 ± 2.4	13.2	13.7 ± 2.3	13.6	0.964 [m]
Hct	46.0 ± 7.2	44.5	45.1 ± 7.8	45.6	0.681 [m]
MCV	89.6 ± 7.1	90.0	89.5 ± 7.2	90.7	0.951 [m]
RDW (%)	15.3 ± 2.1	14.7	15.4 ± 2.6	14.8	0.994 [m]
Plt	210.2 ± 96.5	191.5	217.7 ± 75.1	205.0	0.568 [m]
Lenfosit	1.4 ± 1.0	1.1	1.4 ± 1.3	1.1	0.509 [m]
Nötrofil	6.3 ± 1.7	6.0	8.5 ± 11.8	6.8	0.209 [m]
Eozinofil	0.2 ± 0.1	0.1	0.1 ± 0.2	0.1	0.445 [m]
Glukoz	117.6 ± 30.1	116.0	153.7 ± 61.2	141.0	***0.026*** [m]
BUN	42.6 ± 14.2	43.5	43.5 ± 19.9	41.0	0.732 [m]
Kreatinin	0.8 ± 0.3	0.9	0.8 ± 0.3	0.8	0.568 [m]
Protein	6.7 ± 0.6	6.7	6.7 ± 0.7	6.8	0.729 [m]
Albümin	3.5 ± 0.3	3.5	3.6 ± 0.5	3.6	0.166 [m]
Kalsiyum	8.7 ± 0.4	8.8	8.9 ± 0.6	8.9	0.290 [m]
Sodyum	137.9 ± 3.2	138.0	138.8 ± 4.0	140.0	0.343 [t]
Potasyum	4.8 ± 0.4	4.8	4.5 ± 0.6	4.4	0.101 [m]
Klor	95.9 ± 5.1	96.0	95.2 ± 4.6	95.0	0.392 [t]
Total bilirubin	0.5 ± 0.2	0.5	0.5 ± 0.2	0.4	0.489 [m]
AST	25.1 ± 14.7	22.5	21.9 ± 13.0	20.0	0.469 [m]
ALT	21.9 ± 11.2	18.5	24.2 ± 17.1	20.0	0.867 [m]
LDH	250.5 ± 74.5	251.0	243.3 ± 98.5	214.0	0.463 [m]
CRP	27.0 ± 27.2	19.6	20.5 ± 26.8	10.2	0.215 [m]
aPTT	27.5 ± 3.3	26.1	27.8 ± 5.5	25.9	0.481 [m]
PT	13.5 ± 2.6	12.4	12.2 ± 2.3	11.7	***0.026*** [m]
INR	1.2 ± 0.3	1.1	3.7 ± 17.0	1.1	0.067 [m]

[t] t test / [m] Mann-whitney u test

90 günlük takipte tekrar hastaneye başvuran ve başvurmayanlar arasındaki farklılıklar

Tablo 3

		90 Günlük Takipte					
		Yaşıyor			EX		p
		Ort.±s.s./n-%		Med	Ort.±s.s./n-%	Med	
Son 1 Yılda Yatış		28	49.1%		4	50.0%	0.963 [χ^2]
Yatış Süresi (gün)		7.8 ± 3.8		7.0	15.0 ± 10.2	10.5	***0.020*** [m]
Evde USOT		39	68.4%		6	75.0%	0.706 [χ^2]
Evde NIMV		27	47.4%		3	37.5%	0.600 [χ^2]
Evde NIMV Süresi (saat)		3.2 ± 4.8		0.0	2.4 ± 4.8	0.0	0.514 [m]
Hastanede NIMV kullanım süresi		11.8 ± 5.9		14.0	11.9 ± 5.2	12.0	0.968 [m]
Yatışı sırasında SYBÜ		3	5.3%		1	12.5%	0.417 [χ^2]
Nutrisyonel Destek		9	15.8%		1	12.5%	1.000 [χ^2]
Pulmoner rehabilitasyon R		17	29.8%		2	25.0%	0.779 [χ^2]
GER (reflü)		3	5.3%		0	0.0%	1.000 [χ^2]
Beck Depresyon Skoru	Normal	35	61.4%		5	62.5%	0.952 [χ^2]
	Hafif D.	5	8.8%		3	37.5%	
	Orta D.	14	24.6%		0	0.0%	
	Ağır D.	3	5.3%		0	0.0%	
ESS Skoru	Normal	46	80.7%		7	87.5%	1.000 [χ^2]
	Yüksek	11	19.3%		1	12.5%	

[m] Mann-whitney u test / [χ^2] Ki-kare test (Fischer test)

90 günlük takipte eksitus olanlarla olmayanlar arasındaki farklılıklar

Tablo 4

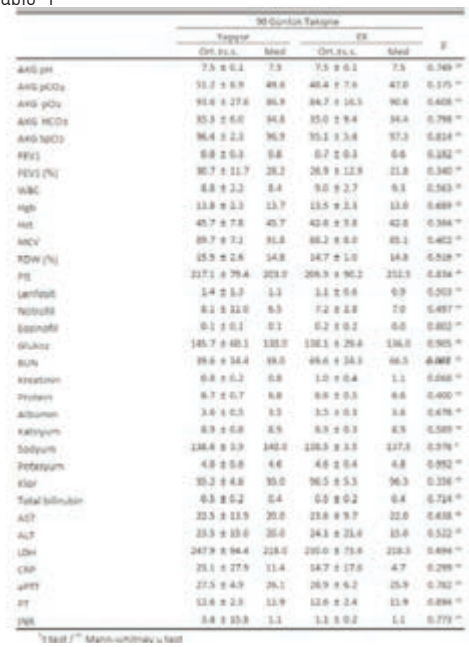

90 günlük takipte eksitus olanlarla olmayanlar arasındaki farklılıklar

Tablo 5

		90 Günlük Takipte Hastaneye					
		Başvuru-Yok			Başvuru-Var		p
		Ort.±s.s./n-%	Med		Ort.±s.s./n-%	Med	
Yaş		62.9 ± 8.8	64.0		62.3 ± 8.4	64.0	0.881 †
Cinsiyet	Erkek	9	56.3%		11	67.1%	0.420 ‡
	Kadın	7	43.8%		16	32.7%	
Eğitim Durumu							
Okur Yazar Değil		2	12.5%		8	16.3%	0.590 ‡
İlkokul-Ortaokul		12	75.0%		38	77.6%	
Lise		2	12.5%		2	4.1%	
Üniversite		0	0.0%		1	2.0%	
Sigara Kullanımı		4	25.0%		15	30.6%	0.668 ‡
Sigara Miktarı (paket/yıl)		42.3 ± 26.7	39.0		55.3 ± 35.2	46.0	0.198 **
DM		6	37.5%		17	34.7%	0.838 ‡
HT		9	56.3%		29	59.2%	0.836 ‡
KAH		1	6.3%		8	16.3%	0.311 ‡
KOAH		15	93.8%		46	93.9%	1.000 ‡
KKY		8	50.0%		16	32.7%	0.212 ‡
KBY		0	0.0%		1	2.0%	1.000 ‡
OSAS		2	12.5%		3	6.1%	0.590 ‡
Depresyon		0	0.0%		1	2.0%	1.000 ‡

† t test / ** Mann-whitney u test / ‡ Ki-kare test (Fischer test)

90 günlük takipte tekrar hastaneye başvuran ve başvurmayanlar arasındaki farklılıklar

Tablo 6

		90 Günlük Takipte					
		Yaşıyor			EX		p
		Ort.±s.s./n-%	Med		Ort.±s.s./n-%	Med	
Yaş		62.0 ± 8.3	62.0		67.0 ± 8.0	68.5	0.114 †
Cinsiyet	Erkek	37	64.9%		5	62.5%	0.894 ‡
	Kadın	20	35.1%		3	37.5%	
Eğitim Durumu							
Okur Yazar Değil		10	17.5%		0	0.0%	1.000 ‡
İlkokul-Ortaokul		42	73.7%		8	100%	
Lise		4	7.0%		0	0.0%	
Üniversite		1	1.8%		0	0.0%	
Sigara Kullanımı		17	29.8%		2	25.0%	0.779 ‡
Sigara Miktarı (paket/yıl)		48.9 ± 29.5	40.0		74.4 ± 52.1	62.5	0.233 **
DM		20	35.1%		3	37.5%	0.894 ‡
HT		31	54.4%		7	87.5%	0.075 ‡
KAH		7	12.3%		2	25.0%	0.305 ‡
KOAH		54	94.7%		7	87.5%	0.417 ‡
KKY		20	35.1%		4	50.0%	0.413 ‡
KBY		0	0.0%		1	12.5%	0.123 ‡
OSAS		5	8.8%		0	0.0%	1.000 ‡
Depresyon		0	0.0%		1	12.5%	0.123 ‡

† t test / ** Mann-whitney u test / ‡ Ki-kare test (Fischer test)

90 günlük takipte eksitus olanlarla olmayanlar arasındaki farklılıklar

TP-51

KRONİK OBSTRÜKTİF AKCİĞER HASTALARININ İZLEMİNDE NÜTRİSYONEL DURUMUN SOLUNUM PARAMETRELERİ, HASTALIK ŞİDDETİ, FONKSİYONEL KAPASİTE İLE İLİŞKİSİ

Elif Özarı Yıldırım, İpek Özmen, Nurgül Karagöz Yer, Reyhan Yıldız, Emine Aksoy, Murat Öztürk, Özgür Yılmaz, Rüya Evin Aydın

Süreyyapaşa Göğüs Hastalıkları ve Göğüs Cerrahisi Eğitim ve Araştırma Hastanesi

GİRİŞ: Kronik obstrüktif akciğer hastalığı (KOAH) olan olgularda malnutrüsyon önemli prognostik faktörlerden biridir ve yakın takip edilmesi erken tespit edilmesi gerekmektedir. KOAH'daki kas erimesi ve istemsiz kilo kaybı, fonksiyonel kapasite ve yaşam kalitesini etkileyen, mortalitenin önemli göstergelerinden biridir.

AMAÇ: KOAH hastalarında nutrisyonel durum ile hastalık şiddeti, solunum fonksiyon parametreleri ve hastane yatış sıklığı arasındaki ilişkinin araştırılması

METOD: Polikliniğimize Ekim 2015-Şubat 2016 tarihleri arasında başvuran KOAH tanılı 246 hastanın sigara içme alışkanlıkları, biyomass maruziyetleri, son 3 ay içinde antibiyotik kullanma, steroid kullanma durumları, charlson comorbidite indeksleri kaydedildi. Solunum fonksiyon testleri, "Değiştirilmiş İngiliz Tıbbi Araştırma Konseyi" (Modified Medical Research Council, MMRC) dispne skalası, KOAH değerlendirme anketi (CAT) değerlendirmeleri, biyoelektriksel impedans ve antropometrik ölçümleri yapıldı. Nutrisyonel durum değerlendirmesi için mini nütrisyon değerlendirme anketi (MNA) uygulandı.

BULGULAR: Yaş ortalaması 63±9 olan 45 kadın 201 erkek toplam 246 KOAH hastası çalışmaya alındı. Hastaların %23'ü aktif smoker idi. GOLD evrelerine göre hasta dağılımı; A(%33), B(%12), C(%30), D(%25), Ortalama BMI 27±6 kg/m2, FFMI(19,8±3)kg/m2MNA skorları ortalama 24.4, kol çevresi ve baldır çevre ölçümleri sırasıyla 29cm ve 36cm idi. Hastaların yağsız vücut kitle indeksi, solunum fonksiyon testleri ile MNA skorları arasında istatistiksel anlamlı korelasyon ($p<0,001$) saptandı. Hastaların %69,4 ü et, balık ya da tavuk tüketemediklerini ifade etmekte, aynı hastalar sağlık durumlarını ise iyi(%59), hatta çok iyi(% 14) olarak değerlendirmekteydiler. Oysa bu hastaların BMI leri ortalama 28,55 olmasına rağmen FFMI leri 19, 85 idi. FFMI ile hastalık şiddeti ve alevlenme arasında güçlü bir korelasyon mevcuttu.

SONUÇ: KOAH hastalarının takibinde nütrisyonel durum değerlendirmesi prognoz açısından önemlidir. Özellikle yağsız vücut kitle indeksinin takibi BMI'nden daha değerlidir. Nutrisyonel durumu değerlendiren anketler günlük pratikte farkındalık yaratmak açısından yararlı olabilir.

Anahtar Kelimeler: kronik obstüriktif akciğer hastalığı, nutrisyon, yağsız vücut kitle indeksi, MNA anketi

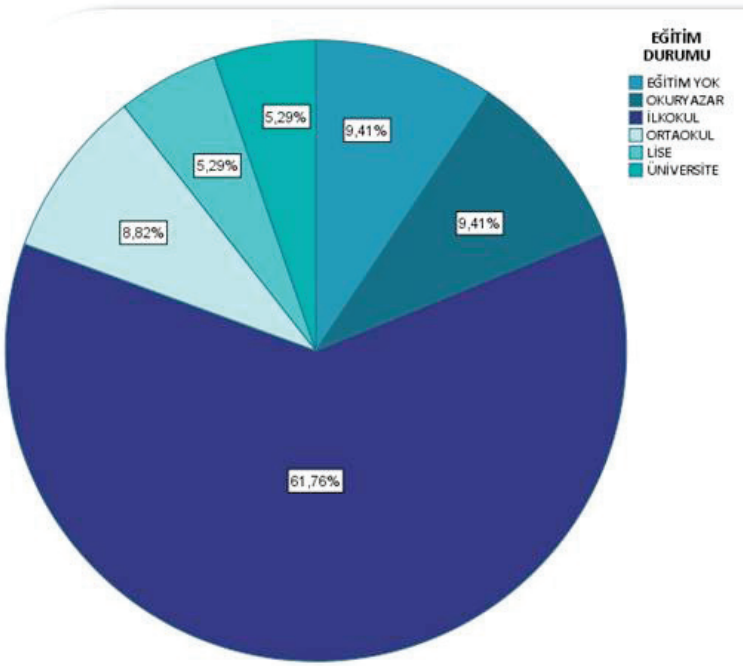
EĞİTİM DURUMU
EĞİTİM YOK
OKUR YAZAR
İLKOKUL
ORTAOKUL
LİSE
ÜNİVERSİTE
9,41%
9,41%
61,76%
8,82%
5,29%
5,29%

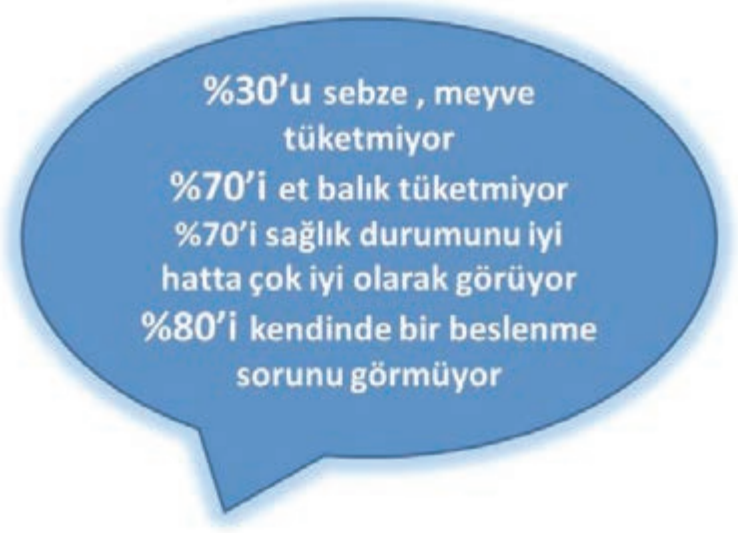
%30'u sebze , meyve tüketmiyor
%70'i et balık tüketmiyor
%70'i sağlık durumunu iyi hatta çok iyi olarak görüyor
%80'i kendinde bir beslenme sorunu görmüyor

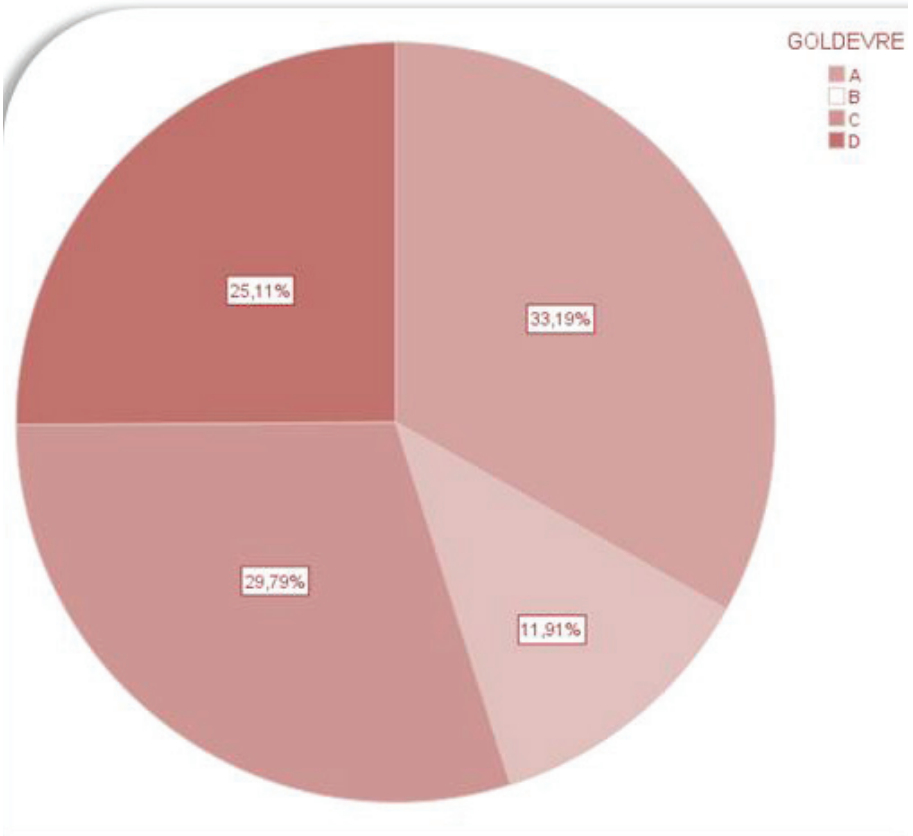

Demografik Özellikler

Demografik özellikler	N=246 (mean±SD)	GOLD A	GOLD B	GOLD C	GOLD D
Yaş	63,16±9	61	64	63	66
Sigara (pk/yıl)	40,11±21	40	39	45	38
KOAH süresi	6,3±5,7	4,63	5,95	5,69	9,04
MMRC	1,2±0,9	1	1	1	2
FEV1%	53,1±19,2	70	67	42**	37**
CAT	13,4±7,8	8	16**	12	20**
CCMI	4,4±3	3,85	5,53**	3,91	5,48**
BMI (kg/m2)	27,33±5,5	28,43	30,58	27,9	27,8
FFMI(kg/m2)	19,8±2,8	20,65	20,68	18,71**	19,66**
Kol çevresi(cm)	29,1±4,2	30,8	30,6	27,9	27,8
Baldır çevresi(cm)	36,2±4,6	37,9	36,9	35,6	34,9
BMR(kcAL)	1573±271	1674	1595	1461	1546
MNA skor	24,4±3,3	26	23,9	23,8	23,6

MMRC=modifiye medikal council resource council, FEV1=1.sn zorlu ekspiratuvar volum, CAT= KOAH değerlendirme anketi, CCMI=charlson comorbid mortalite indeksi, BMI=beden kitle indeksi, FFMI=yağsız vucut kitle indeksi, BMR=bazal metabolizma hızı MNA= mini nütrisyon değerlendirme

TP-52

FARKLI EVRE KOAH HASTALARIN BAKIM VERİCİLERİNİN YORGUNLUK DÜZEYLERİNİN UYKU KALİTELERİ ÜZERİNE ETKİSİNİN BELİRLENMESİ

Hülya Bulut[1], İsmail Ayvaz[2], Serpil Barış[3], Feriha Öz[1]

[1]Dr.Suat Seren Göğüs Hastalıkları ve Cerrahisi Eğitim ve Araştırma Hastanesi, İZMİR
[2]Katip Çelebi Üniversitesi/Ege Üniversitesi Hemşirelik Fakültesi, Araştırma Görevlisi, İZMİR
[3]Çiğli Bölge Eğitim Hastanesi,İZMİR

GİRİŞ: Kronik Obstrüktif Akciğer Hastalığı (KOAH); tam olarak geri dönüşümü olmayan, ilerleyici hava akımı kısıtlanması ile karakterize, tüm dünyada sakatlığa ve ölüme neden olan önemli sağlık problemlerinden birisi olup önlenebilir ve tedavi edilebilir bir hastalıktır(1,5,9,10). KOAH'lı hastalarda;bağımlılık düzeyinin artması, sosyal izolasyonun görülmesi, günlük yaşamını aktivitelerini gerçekleştirmede yetersizlik, fiziksel ve sosyal fonksiyonlarda sınırlılık görülmesi, tedavilerini ve sağlık kontrollerini sürdürmede etkisizlik gibi kendisiyle ilgili bir çok konuda bir bakım vericinin desteğine ve yardımına ihtiyaç duymaktadır (1,5,6,7,8). Bakım verenler sosyal etkileşimlerinde bireysel gereksinimleri karşılayacak yeterli enerjilerinin ve zamanlarının olmaması, bu alandaki sorunların daha artmasına ve bireylerde tükenmişlik, yorgunluk ve uyku sorunlarına neden olarak yaşam kalitelerini olumsuz bir şekilde etkilemektedir(2,3,4,5). KOAH bireyi fiziksel, duygusal ve sosyal yönden etkileyen ve hastaların sosyal destek gereksinimlerinin artmasına neden olan önemli bir hastalıktır. Bu çalışmanın amacı Dr.Suat Seren Göğüs Hastalıkları ve Cerrahisi Eğitim ve Araştırma Hastanesinde yatarak tedavi gören farklı KOAH hastaların bakım verenlerinin uyku kalitesi ve yorgunluk düzeylerinin belirlenmesidir.

BULGULAR: Çalışmada KOAH tanılı hastaların bakım verenlerinin yaş ortalaması 47, standart hatası 13.24'dür. Bakım verenlerin % 67.1'i kadın, % 75.1' i evli, % 41,2'si ilköğretim mezunu, % 50' si evli, % 87'isinin sosyal güvencesi var, % 45.9' unun geliri kısmen yeterli, %72.5' i eş ve/veya çocukla yaşıyor, %52,3' ü ailede kendisinden başka bakım veren olmadığını söylemiştir. KOAH hastalarına bakım verenlerin uyku ölçeği toplam puanı ile yaş grupları (F=5.44,p=0.001), medeni durum (t=2.29,p=0.02), çalışma durumu (F=19.33,p=0.01), bakım veren durumu (t=-2.86,p=0.04), bakım verenin hastaya yardım durumu (F=4.91,p=0.02), hasta bakımı konusunda bilgi alma durumu (t=-4.51,p=0.00) ve bilgi alınan kurum/kuruluş (F=5.54,p=0.00) arasında anlamlı bir ilişki bulunmuştur. KOAH hastalarına bakım verenlerin yorgunluk ölçeği toplam puanı ile yaş grupları (F=3.20,p=0.02),hasta bakımı konusunda bilgi alma durumu (t=2.35,p=0.02), bilgi alınan kurum/kuruluş (F=4.17,p=0.003), sorumlulukları yerine getirmede güçlük yaşama durumu (t=3.80,p=0.00), bakım verenin bakım sürecinde sağlığının etkilenme durumu (t=4.21,p=0.00), aile içi rol ve ilişkilerinde güçlük yaşaması (t=2.21,p=0.02) ve kronik hastalık varlığı (t=2.90,p=0.004) arasında anlamlı bir ilişki bulunmuştur.

SONUÇ: Yorgunluk ölçeği toplam puanı 4.79 ± 0.12 ve uyku ölçeği toplam puanı 4.93 ± 0.16 dır. Bakım verenlerin yorgunlukları orta düzeyde olduğu, uyku kalitelerinin ise nispeten iyi düzeyde olduğu saptanmıştır.

Anahtar Kelimeler: KOAH, Bakım Vericiler, Yorgunluk, Uyku Kalitesi

Tablo 1

Tablo:1 Çalışmaya Katılan Hastaların Sosyo-Demografik Özelliklerine Göre Dağılımı		N	%
Cinsiyet	Kadın	259	67.1
Medeni Durum	Evli	290	75.1
Öğrenim Durumu	İlköğretim	159	41.2
Çalışma Durumu	Ev Hanımı	193	50
Sosyal Güvence	Var	336	87
Gelir Durumu	Kısmen Yeterli	177	45,9
Yaşam Durumları	Eş/Çocukları ile Yaşıyor	256	72.5
Bakım Verenler	Ailede Kendisinden Başka Bakım Veren Yok	202	52.3
Toplam		386	100

Tablo 2

Tablo:2 Çalışmaya Katılan Bakım Verenlerin Klinik Özellikleri		N	%
Bakım Verenlerin(BV) Durumu	Eş	136	36
BV. Yardım Etme Durumu	Hastaya Her Zaman Yardım Edenler	194	50.3
BV. Hasta Bakımı Hakkında Bilgi Sahibi Olma Durumu	Bilgisi Olan	257	66.3
BV. Bilgiyi Öğrendi Yer	Sosyal Medyadan	87	22.5
BV. Bakmakla Yükümlü Olduğu(BYO) Başka Bir Yakını Olma Durumu	Yok	330	85.5
BV. BYO. Hastasından Dolayı Çalışma Hayatında Güçlük Yaşama Durumu	Güçlük Yaşamayan	273	70.7
BV. Sorumluluklarını Yerine Getirmede Güçlük Yaşama Durumu	Güçlük Yaşamıyor	224	58
BV. Yaşadığı Hastalık Ve Tedavi Sürecinde Sağlık Durumu	Sağlığının Etkilendiğini	259	67.1
BYO. Bireyin Yaşadığı Hastalık Ve Tedavi Süreci Nedeniyle Aile İçi Rol Ve İlişkilerinde	Güçlük Yaşayan	281	72.8
BV. Kronik Hastalığı Olma Durumu	Evet	258	66.8
Toplam		386	100

Tablo 3

KOAH Hastalarına Bakım Verenlerin Uyku Ölçeği Toplam Puanı	1.Yaş Grupları (F=5.44, p=0.001)	Arasındaki İlişki; ANLAMLIDIR
	2. Medeni Durum (T=2.29, P=0.02)	
	3.Çalışma Durumu (F=19.33, P=0.01)	
	4. Bakım Veren Durumu (T= -2.86, P=0.04)	
	5. Bakım Verenin Hastaya Yardım Durumu (F=4.91, P=0.02)	
	6. Hasta Bakımı Konusunda Bilgi Alma Durumu (T=-4.51, P=0.00)	
	7.Bilgi Alınan Kurum/ Kuruluş(F=5.54,P=0.00)	

Tablo 4

KOAH Hastalarına Bakım Verenlerin Yorgunluk Ölçeği Toplam Puanı	1.Yaş grupları (F=3.20, p=0.02)	Arasındaki İlişki; ANLAMLIDIR
	2.Hasta Bakımı Konusunda Bilgi Alma Durumu (T=2.35, P=0.02)	
	3.Bilgi Alınan Kurum/ Kuruluş (F=4.17, P=0.003)	
	4.Sorumlulukları Yerine Getirmede Güçlük Yaşama Durumu(T=3.80,P=0.00)	
	5.Bakım Verenin Bakım Sürecinde Sağlığının Etkilenme Durumu (T=4.21, P=0.00)	
	6.Aile İçi Rol Ve İlişkilerinde Güçlük Yaşaması (T=2.21, P=0.02)	
	7.Kronik Hastalık Varlığı (T=2.90, P=0.004)	

Tablo 5

KOAH Hastalarına Bakım Verenlerin Uyku Ölçeği Toplam Puanı	1.Cinsiyet(t=0.73, p=0.06) 2.Öğrenim(F=15.15, P=0.70) 3.Sosyal Güvenceleri (T=-0.42, P=0.06) 4.Gelir Durumları (F=2.44, P=0.88) 5.Birlikte Yaşadığı Kişiler(F=2.11,P=0.06) 6.Bakım Verenin Hastaya Yakınlığı (X²=2.44, P=0.88) 7.Bakmakla Yükümlü Olduğu Başka Kimse Durumu (T=1.02, P=0.30) 8.Çalışma Hayatında Güçlük Yaşama Durumu(T=-0.78, P=0.43) 9.Sorumlulukları Yerine Getirmede Güçlük Yaşama Durumu(T=-1.56, P=0.13) 10.BY. Bakım Sürecinde Sağlığının Etkilerine Durumu(T=1.61, P=0.10) 11.Aile İçi Rol Ve İlişkilerinde Güçlük Yaşaması (T=-1.36, P=0.17) 12.Kronik Hastalık Varlığı(T=0.93,P=0.44)	Arasındaki İlişki: ANLAMLI DEĞİLDİR

Tablo 6

KOAH Hastalarına Bakım Verenlerin Yorgunluk Ölçeği Toplam Puanı	1.Cinsiyet (t=0.57, p=0.051) 2.Medeni Durum (T=1.57, P=0.11) 3.Öğrenim (F=1.56, P=0.17) 4.Çalışma Durumu (F=0.71, P=0.58) 5.Sosyal Güvenceleri (T=1.60, P=0.40) 6.Gelir Durumları (X^2=1.02, P=0.06) 7.Birlikte Yaşadığı Kişiler(F=1.67,P=0.17) 8.Bakım Veren Durumu (T=0.66,P=0.51) 9.Bakım Verenin Hastaya Yakınlığı(F=0.77,P=0.52) 10.Bakmakla Yükümlü Olduğu Başka Kimse Durumu (T=0.67, P=0.51) 11.Çalışma Hayatında Güçlük Yaşama Durumu (T=1.69, P=0.59)	Arasındaki İlişki: ANLAMLI DEĞİLDİ

TP-53
GÖĞÜS HASTALIKLARI SERVİSİNDE YATAN HASTALARDA SOLUNUM FİZYOTERAPİSİNİN HASTALARIN DİSPNELERİNİ NASIL ETKİLEDİĞİNİN GEÇİCİ DİSPNE İNDEKSİ İLE DEĞERLENDİRİLMESİ

Özlem Erçen Diken[1], Emre Demir[2]

[1]Hitit Üniversitesi, Göğüs Hastalıkları Ana Bilim Dalı, Çorum
[2]Hitit Üniversitesi Tıp Fakültesi, Biyoistatistik Ana Bilim Dalı, Çorum

GİRİŞ: Göğüs fizyoterapisi, kan ve sekresyon birikimi, akciğer radyografisinde gözlenen atelektazi veya infiltrasyon, arteryel oksijen parsiyel basıncı ve oksijen satürasyonu (SaO2)'nda düşme gibi nedenlerle uygulanabilir. Aşırı bronşiyal sekresyonun ortadan kaldırılması, akciğerlerde yeterli ventilasyonun sağlanması gibi faydaları ile akciğer hastalıklarında tedavinin destekçisidir. Çalışmada amacımız, yatan hastalarda yatak başı yapılan göğüs fizyoterapisinin dispne üzerine etkisini incelemek için geçici dispne indeksi (GDİ) anketi ile hastaların fizyoterapiden ne kadar fayda gördüğünü belirlemekti.

Gereçler ve YÖNTEM: Göğüs Hastalıkları servisimizde yatan, bir doktor ve bir fizyoterapist tarafından takip edilen hastalar çalışmaya alındı. Hastalardan ek hastalığı olanlar, pnömoni ile yatanlar çalışma dışı bırakıldı. Hastaların ihtiyaçlarına göre solunum egzersizi, postural drenaj fizyoterapi programları uygulandı. Hastaların rutin kanları, röntgenleri, solunum fonksiyon testleri, saturasyon değerleri kaydedildi. GDİ ile fizyoterapi sonrası nefes darlığındaki değişiklikleri bu durumda etkili faktörler incelendi.

BULGULAR: 50'si erkek (%76,9) toplam 65 hasta çalışmaya alındı. Ortalama yaşları 72,85 ± 11,65 idi. 45'i (%69,2) kronik obstruktif akciğer hastalığı (KOAH), 15'i (%23,1) astım, 5'i interstisiyel akciğer hastalığı (İAH) idi. Hastaların 50'sinde (%76,9) obstruktif solunumsal kısıtlama saptandı. Obstruksiyonu olanların 15'inde (%23,1) hafif, 25'inde (%38,5) orta, 10'unda (%15,4) ileri obtruksiyon saptandı. GDİ'ne göre hastaların fizyoterapiden ne kadar fayda gördüklerine bakıldığında tanılara göre, yaş ve diğer parametrelere göre GDİ değerleri tablo 1'de verilmiştir. KOAH hastaları fizyoterapiden daha fazla fayda görmüştü (tablo 1, figür 1). KOAH hastaları solunum fonksiyonel kısıtlama derecesine göre fizyoterapiden fayda görüp görmediğine bakıldığında hafif orta obstrüksiyonu olanların GDİ1 derecesi iyileşme yönünde olurken, orta ve ileri obstrüksiyonu olanların GDİ3 derecesi daha fazla iyileşme göstermiştir (tablo 1, figür 2).

Tartışma ve SONUÇ: KOAH hastaları astım ve İAH'na göre fizyoterapiden daha fazla fayda görmüştü. Dispneleri işlevsel bozuklukta, işin büyüklüğünde ve eforun büyüklüğüne göre değerlendirmede daha iyi derecelere ulaşmıştı. Astım hastalarında eforun büyüklüğünde iyileşme hiçbir hastada görülmemişti. İAH hastalarında fizyoterapi ne işlevsel bozuklukta, ne işin büyüklüğünde ne de eforun büyüklüğünde bir iyileşme sağlamamıştı. KOAH hastalarında ileri obstrüksiyonu olanlarda işlevsel bozuklukta hiç iyileşme gözlenmezken işin ve eforun büyüklüğünde iyileşme sağlanmıştı.

Sonuç olarak KOAH hastaları fizyoterapiden fayda görmektedir. Özellikle obstrüksiyon derecesi fazla olanlar fizyoterapi sonrası daha büyük işleri yapabilmekte ve daha büyük efor harcayabilmektedirler.

Anahtar Kelimeler: geçici dispne indeksi, kronik obstruktif akciğer hastalığı, solunum fizyoterapisi

Tablo 1: Bazı parametrelere göre fizyoterapi tedavisi sonrası geçici dispne indeksi değerleri

		GDİ 1- 0 üstü*	GDİ 2- 0 üstü*	GDİ 3- 0 üstü*
Tanılar	KOAH	30 (%66,7)	25 (55,6)	20 (%44,4)
	ASTIM	10 (66,7)	5 (%33,3)	0 (%0,0)
	İAH	0 (%0,0)	0 (%0,0)	0 (%0,0)
	P değeri	0,017	0,033	<0,001
KOAH-Solunum Fonksiyon Testi **	Hafif	15 (%100)	10 (%66,7)	0 (%0)
	Orta	15 (%75)	10 (%50,0)	15 (%75,0)
	İleri	0 (%0)	5 (%100)	5 (%100)
	P değeri	<0,001	0,131	<0,001

GDİ: Geçici Dispne İndeksi. Bazal duruma göre dispnedeki değişikliği ölçmede kullanılmaktadır. GDİ, dispne skorundaki değişikliklerin 7 olası dereceye dayandırılarak kaydedilmesini sağlamaktadır. GDİ1: işlevsel bozukluktaki değişikliği; 2: işin büyüklüğündeki değişikliği, 3: eforun büyüklüğündeki değişikliği ölçer. -3'den +3'e kadar değişen 7 olası derecenin 0'dan sonra artan değerleri iyileşmeyi, eksilen değerler kötüleşmeyi göstermektedir. *0 üstü geçici dispne indeksindeki (GDİ1, GDİ2, GDİ3) +1, +2 ve +3 değerinde iyileşme gösteren grubu belirtmektedir. **KOAH hastalarında solunum fonksiyon testinde obstrüksiyon derecesine göre geçici dispne indekslerinde iyileşme gösteren hastalar

Figür 1: Tanılara göre geçici dispne indekslerindeki değişim

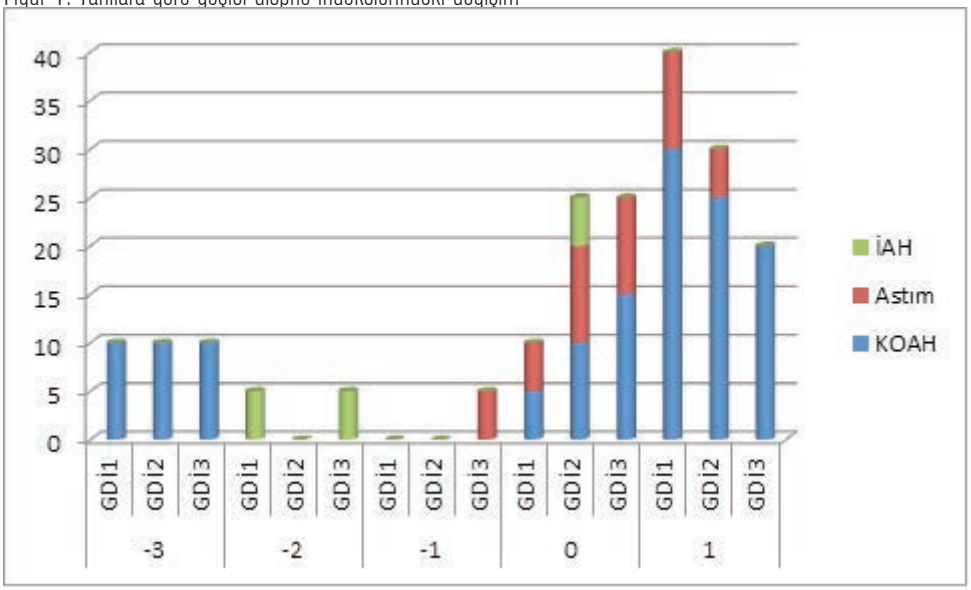

GDİ: Geçici Dispne İndeksi İAH: İnterstisiyel akciğer hastalığı KOAH: Kronik obstruktif akciğer hastalığı

Figür 2: KOAH hastalarında obstruksiyon derecesine göre geçici dispne indeksi (GDİ) değerlerinde iyileşme düzeyleri

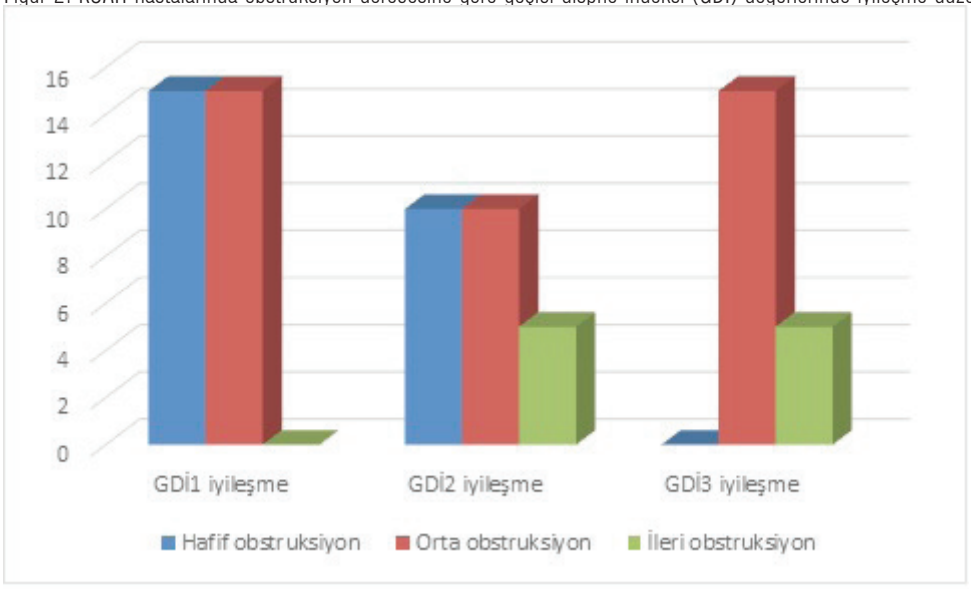

TP-54
KOAH'LI HASTALARDA BEDEN KİTLE İNDEKSİ PULMONER REHABİLİTASYON KAZANIMLARINI ETKİLER Mİ?

Hülya Doğan Şahin[1], İlknur Naz[2], Yelda Varol[3], Berna Kömürcüoğlu[3]

[1]Dr. Suat Seren Göğüs Hastalıkları ve Cerrahisi Eğitim ve Araştırma Hastanesi,Pulmoner Rehabilitasyon Ünitesi, İzmir
[2]İzmir Katip Çelebi Üniversitesi Sağlık Bilimleri Fakültesi, Fizyoterapi ve Rehabilitasyon Anabilim Dalı, İzmir
[3]Dr. Suat Seren Göğüs Hastalıkları ve Cerrahisi Eğitim ve Araştırma Hastanesi, 2. Göğüs Kliniği, İzmir

GİRİŞ: KOAH'lı hastalarda obesite yaygındır ve bu birlikteliğin daha da artacağı tahmin edilmektedir. KOAH ve obesite, tüm dünyada morbidite ve mortalitenin en önemli nedenlerinden olmasına rağmen, obesite KOAH'lı hastalarda mortaliteye karşı koruyucu bir etkiye sahiptir ve obesite paradoksu olarak bilinir. Bu çalışmada amaç KOAH hastalarında pulmoner rehabilitasyonun sonuçlarını normal kilolu, preobez ve obez olmak üzere üç ayrı grup halinde incelemektir.

GEREÇ-YÖNTEM: Hastanemiz pulmoner rehabilitasyon ünitesinde programı tamamlayan toplam 135 KOAH'lı hasta çalışmaya alındı. 21<BKİ<24 olanlar normal kilolu, 25<BKİ<29 olanlar preobez ve 30<BKİ<39 olanlar obez olmak üzere hastalar üç grupta tanımlandı. Haftada 2 kez olmak üzere 8 haftalık pulmoner rehabilitasyon programı öncesinde ve sonrasında tüm hastaların solunum fonksiyon testleri, arteryel kan gazı, 6 dakika yürüme mesafesi,MRC dispne skalası, yaşam kalitesi anketleri ve hastane anksiyete depresyon skalası uygulandı.6 dakika yürüme testi ile ölçülen mesafe, vücut ağırlığı ile çarpılarak yürüme işi hesaplandı. Pulmoner rehabilitasyon sonuçları, normal kilolu, preobez ve obez hastalarda karşılaştırıldı.

BULGULAR: Çalışmamızda gruplar yaş, cinsiyet, hastalık evresi ve süresi, sigara tüketim miktarı, son bir yıldaki acil başvuru ve yatış sayıları açısından benzerdi. Pulmoner rehabilitasyon önce gruplar karşılaştırıldığında; FEV/FVC oranı preobez hastalar ve normal kilolu hastalarda ya da preobez ve obez hastalarda benzer olup, obez hastalarda normal kilolu hastalara göre anlamlı olarak daha yüksekti. TLCO% değeri açısından preobez ve obez hastalar arasında fark bulunamazken; normal kilolu hastaların TLCO% değeri hem preobez hem de obez hastalardan anlamlı olarak daha düşük bulundu. Parsiyel arteriyel CO2 basıncı obezlerde normal kilolu hastalara göre anlamlı olarak daha yüksekti. Walkwork değeri normal ve preobez hastalar arasında benzerlik gösterirken, obez hastalarda hem preobezlere göre hem de normal kilolulara göre anlamlı olarak daha yüksekti. Grupların dispne algıları, yaşam kaliteleri, anksiyete ve depresyon skorları benzerdi. Hastaları PR sonrası grup içi sonuçları karşılaştırıldığında; her üç grubunda PR sonrası arteriyel oksijasyonlarının ve saturasyonlarının anlamlı olarak arttığı, egzersiz kapasiteleri, walkwork değerleri, hastalığa özel yaşam kalitesinde tüm parametrelerin, genel yaşam kalitesi anketinde ise birçok parametrenin iyileştiği, dispne algılarının ve anksiyetelerinin azaldığı görüldü.

SONUÇ: Tüm gruplar pulmoner rehabilitasyondan benzer şekilde fayda görmüştür. Beden kitle indeksine bakılmaksızın tüm KOAH'lı hastaların pulmoner rehabilitasyondan faydalanmaları sağlanmalıdır.

Anahtar Kelimeler: Beden kitle indeksi, KOAH, pulmoner rehabilitasyon

Pulmoner rehabilitasyon sonrası grupların sonuç ölçümlerindeki değişimlerin karşılaştırılması

Değişken	Normal n=43	Pre-obez n=51	Obez n=41	p
BMI(kg/m2)	0(0,1)	-0.7(-1,0)	-1(-1,0)	0.732
FEV1	3(-1,7)	2(-2,9)	1(-3,4)	0.304
FEV1/FVC	0(-7,7)	1(-5,6)	0(-7,5)	0.984
TLCO	3(-2,12)	4(-6,12)	1(-6,9)	0.523
PaO2	9(3,13)	6(3,10)	3(0,10)	0,074
PaCO2	0(-3,2)	-2(-5,1)	-1(-4,3)	0,239
SaO2	2(0,3)	1(0,3)	1(0,2)	0,078
Mesafe	55(30,115)	50(30,80)	30(20,60)	0,049
Walkwork	3(2,7)	4(2,6)	3(2,6)	0,690
MRC	-1(-1,0)	-1(-1,0)	-1(-1,0)	0,255

TP-55
PULMONER ENDARTEREKTOMİ SONRASI SOLUNUM FİZYOTERAPİSİNİN ROLÜ VAR MIDIR?

Halime Sinem Barutçu[1], Emir Şahin[2], Bedrettin Yıldızeli[3]

[1]Kartal Koşuyolu Yüksek İhtisas Eğitim ve Araştırma Hastanesi Kardiyovasküler Cerrahi Yoğun Bakım Ünitesi,İstanbul
[2]Marmara Üniversitesi Sağlık Bilimleri Fakültesi Fizyoterapi ve Rehabilitasyon Bölümü,İstanbul
[3]Marmara Üniversitesi Tıp Fakültesi Göğüs Cerrahisi Kliniği,İstanbul

GİRİŞ: Kronik tromboembolik pulmoner hipertansiyon (KTEPH) hastalarında efor dispnesi ventilasyon-perfüzyon uyumsuzluğu sonucu en sık rastlanan semptomdur. Pulmoner endarterektomi (PEA), KTEPH'in tek küratif tedavisidir. Operasyon sonrası görülebilen 'Reperfüzyon Akciğer Hasarı' yoğun bakımda kalış süresini etkilemektedir. Hasta merkezli solunum fizyoterapisi uygulaması, PEA sonrası respiratuar fonksiyonların iyileşmesi, komplikasyonların önlenmesi, hastane içi kalış süresinin azaltılması ve maliyet açısından önemlidir. Çalışmamızda PEA cerrahisi sonrası hasta merkezli uygulanan solunum fizyoterapisinin hemodinamik yanıtlara ve arter kan gazlarına etkileri incelendi.

MATERYAL-METHOD: 1 Haziran-31 Temmuz 2016 tarihleri arası merkezimizde PEA yapılan 15 olgu (10 kadın, 5 erkek; yaş ortalaması: 52±18,55) çalışmaya dahil edildi. İki olgu ekstübasyon sonrası uzun süreli non-invaziv mekanik ventilasyon uygulandığı için, bir olgu ekstübasyon sonrası uyanıklığı anlamlı olmadığı için solunum fizyoterapisi uygulanamadı.On iki hastanın ekstübasyon sonrası 1.günde solunum fizyoterapisi öncesi ve sonrası hemodinamik yanıtları ve arter kan gazı verileri prospektif kaydedildi. Solunum fizyoterapisi kapsamında hastalara solunum kontrolü, diyafragmatik solunum teknikleri,torakal ekspansiyon egzersizleri, etkili öksürme teknikleri ve insentif spirometre kullanımı öğretildi. Kaydedilen veriler istatiksel olarak analiz edildi.

BULGULAR: Olguların solunum fizyoterapisi seansı öncesi ve sonrası hemodinamik verileri ve kan gazı analizi sonuçları Tablo I'de yer almaktadır. Tedavi öncesi ve tedavi sonrası veriler karşılaştırıldığında hemodinamik yanıtlar ve kan gazı analizinde solunum frekansı, sO, pCO ve HCO değerlerinde istatistiksel olarak anlamlı düzelme görüldü. (Tablo I) Yaş, entübe kalma süresi ve cerrahi operasyonla ilişkili sürelerin PO ve sO ile ilişkisi Tablo II'de özetlenmiştir. İleri yaş, entübasyon süresi, kardiopulmoner bypass süresi ve total sirkülatuar arest süresi uzun olan hastalarda PO ve sO değerleri anlamlı olarak azalmıştır. (Tablo II)

SONUÇ ve TARTIŞMA: PEA cerrahisi sonrası hastaya uygun planlanmış solunum fizyoterapisinin hemodinamik parametreleri ve kan gazı analizi sonuçlarını iyileştirmiştir. Ayrıca ileri yaş, uzamış cerrahi operasyon süresi ve uzamış entübasyon sürelerinde hastaların respiratuar problemlerinin ve ihtiyaçlarının daha fazla olduğu görüldü. Bu nedenle solunum fizyoterapisinin yoğun bakımlarda hastaya göre planlanmış ve yapılandırılmış şekilde hastane programında yer almasının hastaların erken toparlanması ve iyileşmesi açısından yararlı bir yaklaşım olacağını göstermektedir.

Anahtar Kelimeler: pulmoner endarterektomi,solunum fizyoterapisi,solunum egzersizleri

Hemodinamik Parametreler ve Kan Gazı Verilerinin Tedavi Öncesi ve Sonrası Karşılaştırılması

Tablo I: Hemodinamik Parametreler ve Kan Gazı Verilerinin Tedavi Öncesi ve Sonrası Karşılaştırılması

	TÖ (X±SS)	TS (X±SS)	Z	p
KH	101±16.7	102±16.5	-0,49	0,62
SİS	115±17.01	122±11.7	-1,82	**0,07***
DİA	65±9.8	64±11	-0,7	0,48
sO_2	96±4.6	98±4.2	-2,96	**0,00***
SF	24±4.4	21±4.6	-2,82	**0,00***
pH	7.45±0.4	7.44±0.3	-0,58	0,56
PCO_2	40.6±6.6	38.5±6.4	-1,69	**0,09***
PO_2	84.9±30.3	112±32.9	-1,87	0,06
CLAC	1.7±0.7	1.5±0.5	-0,51	0,61
$CHCO_3$	27.9±6.03	26.3±3.7	-2,05	**0,04***

*Wilcoxon Testi

Oksijenasyon ile Yaş, Entübasyon Süresi ve Cerrahi Operasyon Süreleri Arasındaki İlişki

Tablo II: Oksijenasyon ile Yaş, Entübasyon Süresi ve Cerrahi Operasyon Süreleri Arasındaki İlişki

			PO_2 (mmHg)		sO_2	
			r	p	r	p
Yaş (yıl)	X±SS	52±18.5	-0,581	**,047***	-0,504	0,09
Entübasyon Süresi (saat)		34±24.7	-0,834	**,001***	-0,757	**,004***
Bypass Süresi (dakika)		201.5±37.8	-0,648	**,023***	-0,739	**,006***
Kross-Klemp Süresi (dakika)		4±13.2	-0,184	0,568	-0,24	0,45
Total Sirkülatuar Arest Süresi (dakika)		24±10.3	-0,585	**,046***	-0,601	**,039***

*Spearman Korelasyon

TP-56

PEDİATRİK NÖROMUSKÜLER HASTALARDA ÜST EKSTREMİTE KAS KUVVETİ VE KAVRAMA GÜCÜ İLE SOLUNUM FONKSİYONLARI ARASINDAKİ İLİŞKİ

Ertuğrul Safran[1], Aysel Yıldız[2], Hülya Nilgün Gürses[1], Zeliha Candan Algun[3]

[1]Bezmialem Vakıf Üniversitesi, Fizyoterapi ve Rehabilitasyon Ana Bilim Dalı, İstanbul
[2]Marmara Üniversitesi, Fizyoterapi ve Rehabilitasyon Ana Bilim Dalı, İstanbul
[3]İstanbul Medipol Üniversitesi, Fizyoterapi ve Rehabilitasyon Ana Bilim Dalı, İstanbul

GİRİŞ: Nöromusküler hastalıklar (NMH) spinal anterior boynuz hücrelerinin, periferal sinirlerin, nöromusküler kavşağın ve kasların edinilmiş ya da herediter hastalıklarıdır. Nöromusküler hastalıklarda ilerleyici kas zayıflıkları görülmekte, mortalite ve morbiditelere yol açan ciddi solunum problemleri ortaya çıkmaktadır. Çalışmamızda nöromusküler hastalığa sahip çocukların yaşam sürelerini doğrudan etkileyen solunum fonksiyonlarının üst ekstremite fonksiyonları ile ilişkisinin araştırılması amaçlanmıştır.

GEREÇ-YÖNTEM: Kas hastası tanısı konulmuş, ambulasyonu devam eden, çalışmaya katılmaya gönüllü, 6-18 yaş arasında, iletişim kurabilecek yeterli zihinsel fonksiyonları bulunan ve testleri yapmaya engel olacak bir problemi bulunmayan çocuklar bu çalışmada yer aldı. Katılımcıların biceps, triceps ve deltoid kas kuvvetleri manuel kas testi ile, kavrama güçleri ise Jamar el dinamometresi yardımı ile ölçüldü. Solunum fonksiyonları hastaların birinci saniyedeki zorlu ekspiryum hacmi (FEV1), Zorlu vital kapasite (FVC), FEV1/FVC ve Tepe akım hızı (PEF) parametreleri ölçülerek değerlendirildi.

BULGULAR: Çalışmamız kapsamında değerlendirilen 42 hastanın 12'si dahil edilme kriterlerine uymadığı için çalışmadan çıkarılarak 30 hasta çalışmaya dahil edildi. Olguların FEV1 değerleri ortalama 1,54±0,67lt, FVC değerleri ortalama 1,74±0,77lt ve PEF değerleri ortalama 2,58±1,25lt olarak kaydedildi. Tüm hastaların dominant taraflarının sağ taraf olduğu not edildi. Üst ekstremite kas kuvvetlerinin ve kavrama güçlerinin değerleri Tablo 1'de gösterilmiştir.

SONUÇ: Çalışmamızda hastaların sağ ve sol taraf kavrama güçleri ile solunum fonksiyonları arasında pozitif yönde ilişki belirlendi (Tablo 2). Çalışmaya katılan çocuklarda sağ taraf deltoid kasının tüm lifleriyle ve her iki M.Triceps ve M.Biceps Brachii kas gücü ile PEF (litre) değeri arasında pozitif yönde ilişki bulundu ($p<0,05$). Deltoid, triceps ve biceps brachii kasları ile FEV1, FVC ve FEV1/FVC değerleri arasında anlamlı bir ilişkiye rastlanmadı ($p>0,05$).

TARTIŞMA: Literatürde nöromusküler hastalıklarda solunum ile ambulasyon arasındaki ilişki üzerinde sıklıkla durulmuştur ve üst ekstremite üzerine yapılan çalışmalar yeterli düzeyde değildir. Üst ekstremite fonksiyonel yetersizlikleri daha geç dönemde dikkate alınmakta ve bu yetersizliklerin solunumla ilişkisi göz ardı edilmektedir. Çalışmamızda da görüldüğü üzere kavrama gücü tüm solunum parametreleri ile, üst ekstremite proksimal kas kuvveti ise PEF ile ilişkilidir. Hem solunum ile ilişkisi hem de üst ekstremite kas kuvvetindeki ilerleyici kayıpların çocukluk yaşlarında başlayarak ileri dönemde kendine bakım, beslenme gibi yaşam kalitesini etkileyen durumlarda kısıtlanmalara yol açması sebebi ile üst ekstremite kas kuvvetinin ve kavrama gücünün erken dönemde değerlendirmeye alınması önem arz etmektedir.

Anahtar Kelimeler: Kavrama Gücü, Nöromusküler Hastalıklar, Pediatrik, Solunum Fonksiyonu, Üst Ekstremite Kas Kuvveti

Tablo 4. Kavrama Gücü ile Solunum Fonksiyonları Arasındaki İlişki

Ölçülen Değer	Sağ El Kavrama Gücü (kg)	Sol El Kavrama Gücü (kg)
FEV1 (lt)	rp= 0,58 p= 0,00	rp= 0,59 p= 0,00
FVC (lt)	rp= 0,43 p= 0,02	rp= 0,47 p= 0,01
PEF (lt)	rp= 0,74 p= 0,00	rp= 0,77 p= 0,00

*Pearson korelasyon analizi ile değerlendirilmiştir. kg: Kilogram lt: Litre FEV1: 1.saniyedeki zorlu ekspiryum volümü FVC: Zorlu Vital Kapasite PEF: Tepe akım hızı rp: Pearson Korelasyon Katsayısı

Tablo 1. Katılımcıların Demografik Özellikleri

Demografik Veri	Sonuç (ort±ss veya n)
Yaş (yıl)	11,5±3,78
Boy (cm)	133,9±33,06
Vücut Kitle İndeksi (kg/m)	19,08±4,48
Cinsiyet Kadın Erkek	 n=14 n=16
Eğitim Düzeyi İlköğretim Lise	 n=19 n=11

*ort: ortalama, ss: standart sapma n= sayı kg= kilogram cm= santimetre

Tablo 2. Olguların Solunum Fonksiyon Değerleri

	Litre (ort±ss)	Yüzde (ort±ss)
FEV1	1.54±0.67	73±17.71
FVC	1.74±0.77	76.30±17.90
FEV1/FVC	-	91.19±14.69
PEF	2.58±1.25	64.53±20.57

FEV1: 1.saniyedeki zorlu ekspiryum volümü; FVC: Zorlu Vital Kapasite PEF: Tepe akım hızı ort: ortalama; ss: standart sapma

Tablo 3. Kas Kuvvetlerinin ve Kavrama Güçlerinin Sağ ve Sol Tarafa Göre Dağılımları

Ölçülen Değer	Sağ (ort±ss)	Sol (ort±ss)	p
Deltoid Ön Parça	3,87±0,87	3,47±0,84	0,00
Deltoid Orta Parça	3,72±0,91	3,42±0,79	0,00
Deltoid Arka Parça	3,79±0,94	3,37±0,82	0,00
Triceps	3,64±0,79	3,55±0,74	0,03
Biceps Brachii	3,76±0,84	3,62±0,78	0,02
Kavrama gücü (kg)	7,74±4,46	6,60±4,30	0,00

ort: ortalama, ss: standart sapma, kg: kilogram

TP-58

İNTERSİTİSYEL AKCİĞER HASTALARINDA EGZERSİZ KAPASİTESİ, FİZİKSEL AKTİVİTE, SOLUNUM KAS KUVVETİ, YORGUNLUK VE GÜNLÜK YAŞAM AKTİVİTELERİ: PİLOT ÇALIŞMA

Gökşen Kuran Aslan[1], Pinar Ödevoğlu[2], Melike Sarıtaş[3], Buket Akıncı[4], Gülfer Okumuş[3]

[1]İstanbul Üniversitesi Sağlık Bilimleri Fakültesi Fizyoterapi ve Rehabilitasyon Bölümü
[2]İstanbul Üniversitesi Sağlık Bilimler Enstitüsü Fizyoterapi ve Rehabilitasyon Anabilim Dalı
[3]İstanbul Üniversitesi İstanbul Tıp Fakültesi Göğüs Hastalıkları Anabilim Dalı
[4]Biruni Üniversitesi Sağlık Bilimleri Fakültesi Fizyoterapi ve Rehabilitasyon Bölümü

GİRİŞ: İntersitisyel akciğer hastalığı (İAH) olan olgularda egzersiz limitasyonu bir çok faktörden etkilenen ve hastanın günlük yaşantısını etkileyebilen bir durumdur. İAH'nın egzersiz kapasitesine etkisi ve hastanın yaşamına olan yansımasının saptanması tedavi ve takip açısından önemlidir. Çalışmamızın amacı İAH'nın fonksiyonel egzersiz kapasitesi, fiziksel aktivite, solunum kas kuvveti, yorgunluk ve günlük yaşam aktiviteleri üzerine etkisini araştırmaktı.

GEREÇ-YÖNTEM: Çalışmaya İstanbul Üniversitesi İstanbul Tıp Fakültesi Göğüs Hastalıkları ABD tarafından İAH tanısıyla takip edilen gönüllü 19 hasta (9 Sarkoidoz, 6 İdiyopatik Pulmoner Fibrozis, 1 Skleroderma, 1 Langerhans Hücreli Histiyositoz, 1 Bronşiolitis Obliterans Organize Pnömoni, 1 Romatoid Artrit) ile benzer yaş aralığında 15 sağlıklı olgu dahil edildi. Sigara içen, bilişsel fonksiyon bozukluğu, egzersiz testine engel olabilecek ortopedik/nörolojik problemi olan ve kooperasyon kurulamayan olgular çalışma dışı bırakıldı. Katılımcıların klinik ve demografik verileri sorgulandı. Spirometri ve DLCO değerleri kaydedildi. Fonksiyonel kapasite tayininde 6 DYT ve 6 DYİ kullanıldı. Fiziksel aktivite "Uluslararası Fiziksel Aktivite Anketi- Kısa Form" (UFAA), yorgunluk şiddeti "Yorgunluk Şiddeti Ölçeği" (YŞ), yorgunluk etkisi "Yorgunluk Etki Ölçeği" (YE) ve günlük yaşam aktiviteleri "London Chest Günlük Yaşam Aktiviteleri Ölçeği" (LCGYA) ile belirlendi. Maksimal inspiratuar (MİP) ve ekspiratuar kas kuvvetleri (MEP) ölçüldü.

SONUÇ: Hastaların yaş ortalaması 55.1±11.2 yıldı. Ortalama FEV1 beklenen değere göre % 104.8±18.4, FVC beklenen değere göre % 106.8±17.6, FEV1/FVC: % 97.8±23.2, DLCO: % 79.8±28.1'di. Sağlıklı kişiler ile karşılaştırıldığında İAH grubunda altı dakika yürüme mesafesi, UFAA total skor, MİP, MEP, LCGYA alt grup ölçeklerinden kişisel bakım aktiviteleri skorları farklıydı (sırasıyla p=0.01, p=0.008, p=0.001, p=0.03, p=0.00). Altı DYİ, YE, YŞ ve LCGYA'nın diğer skorları arasında anlamlı farklılık bulunamadı (p>0.05).

TARTIŞMA: Çalışmamızda, İAH'nın, solunum fonksiyon parametreleri normal aralıkta olsa da fiziksel kapasiteyi ve solunum kas kuvvetini azalttığı, günlük yaşam aktivitelerini etkilediği gösterilmiştir. Sonuçlarımız bu hastalarda tedavi programı planlanırken değerlendirmenin çok yönlü olarak ele alınması gerektiğini desteklemektedir. Bununla birlikte örneklem grubu sayısını arttırarak İAH alt grup analizlerini de yapmayı planlıyoruz.

Anahtar Kelimeler: Egzersiz Kapasitesi, Fiziksel Aktivite, Solunum Kas Kuvveti, Yorgunluk, Günlük Yaşam Aktiviteleri, İntersitisyel Akciğer Hastalıkları

Tablo 1. Katılımcıların Demografik ve Klinik Özellikleri

	İAH	Sağlıklı	p
Yaş (yıl)	55.1±11.1	49.1±5.3	0.07
Cinsiyet (K/E)	12/7	13/2	0.2
UFAA total	1905.0±3770.6	3557.6±6589.2	0.009
LCGYA	13.9±14.8	17.8±6.1	0.308
Kişisel Bakım	1.2±2.2	4.2±1.4	0.001
Ev İşleri	7.6±9.4	7.2±3.1	0.230
Fiziksel Aktivite	3.1±2.4	3.3±1.2	0.467
Boş Vakit	1.9±2.4	3.0±1.0	0.045
Yorgunluk Şiddeti	39.6±10.4	38.2±13.3	0.719
Yorgunluk Etkisi	29.5±22.3	26.3±24.8	0.692
MİP (cmH2O)	52±23.9	80±16.6	0.001
MEP (cmH2O)	70.3±30.6	93±23.3	0.028
6DYM (metre)	422.3±98.7	490.5±42.9	0.012
6DYİ (kg.m)	32446.3±11101.7	36903.4±7796.6	0.197

Veriler ortalama ±standart sapma olarak ifade edilmiştir. İAH: İntersitisyel akciğer hastalığı, UFAA: Uluslararası fiziksel aktivite anketi total skor, LCGYA: London Chest Günlük Yaşam Aktiviteleri, MİP: Maksimal inspiratuar basınç, MEP: Maksimal ekspiratuar basınç, 6 DYM: Altı dakika yürüme mesafesi, 6 DYİ: Altı dakika yürüme işi.

Tablo 2. Hastaların Solunum Fonksiyon Değerleri

FEV 1 (beklenenin %)	FVC (beklenenin %)	FEV 1/ FVC (%)	DLCO (%)
104.8±18.4	106.8±17.6	97.8±23.2	79.8±28.1

Veriler ortalama ±standart sapma olarak ifade edilmiştir.

TP-59
RAVİTCH SONRASI NUSS: GÜVENLİ BİR YÖNTEM OLARAK UYGULANABİLİR Mİ?

Bihter Sayan, Esra Yamansavcı Şirzai, Çağatay Çetinkaya, Ali Fuad Durusoy, Didem Arslan, Tunç Laçin, Mustafa Yüksel

Marmara Üniversitesi Göğüs Cerrahisi Anabilim Dalı

GİRİŞ: Bu çalışmada pektus ekskavatumun (PE) Ravitch ile onarımı sonrası yetersiz düzelme olmuş hastalarda modifiye Nuss (MIRPE) yönteminin uygulanabilirliğinin araştırılması amaçlanmıştır.

GEREÇLER VE YÖNTEM: Ağustos 2005 – Ağustos 2016 tarihleri arasında kliniğimizde MIRPE ile opere olmuş, 739 pektus ekskavatum hastası içinde Ravitch operasyonu sonrası MIRPE uygulanan 33 hasta çalışmaya dahil edilmiştir. Tamamı aynı cerrah tarafından opere edilmiş hastaların bilgileri prospektif olarak veri tabanına işlenip, retrospektif inceleme yapılmıştır.

BULGULAR: Yirmisekizi (%85) erkek ve 5'i (%15) kadın olan hastaların yaş ortalaması 19,24 (7-32). Deformitelerin 12'si (%36) asimetrik ve 21'i (%64) simetrikti. Yirmibeş (%76) hastada tek bar ile onarım yapılırken, 8 (%24) hastada çift bar kullanıldı. Ortalama ameliyat süresi 74 dakika ve ortalama hastanede kalış süresi 4,58 (3-10) gündür. Hastaların 12'sinde (%36) pnömotoraks için tüp torakostomi tedavisi uygulanmıştır. Perop komplikasyonlardan bir hastada plevral adhezyon sebebiyle parankim laserasyonu ve bir hastada myokard laserasyonu kaydedilmiştir. Parankim laserasyonunda hasta tüp torakostomi ile takip edilmiş, ek cerrahi müdahaleye gerek duyulmamıştır. Kardiyak yaralanma soldaki insizyondan anterior torakotomi ile onarılmıştır. Üç hastada bar allerjisi nedenli insizyon yerindeki eviserasyon revize edilmiştir. Onbir hastada sternum altı dokuları serbestleştirme amaçıyla subksifoid insizyon uygulanmıştır. Operatif mortalite saptanmadı. Hastaların 25'inin (%76) barı ortalama 34,6 ay sonra sorunsuzca çekilmiş, diğer hastaların takibi devam etmektedir.

SONUÇ VE TARTIŞMA: Sternumda kemik yapının primer onarımı nedeniyle oluşmuş irregüler füzyon ve ossifikasyonlar, plöroperikardiyal adhezyonlar işlemi teknik olarak daha zorlayıcı hale getirmektedir. Pulmoner, kardiyak ve ön mediastinal yapıların yaralanma riskini azaltarak yöntemi daha güvenli kılmak, kan kaybını minimalize etmek, operasyon süresini kısaltmak, MIRPE prosedürüne eklenen subksifoid insizyon ile mümkün olabilmektedir. Açık onarım sonrası MIRPE düşük morbidite oranları ve tatmin edici kozmetik sonuçları ile tamamlayıcı ameliyat olarak güvenle tercih edilebilir.

Anahtar Kelimeler: ekskavatum, MIRPE, Nuss, pektus, Ravitch, redo

Resim 1

opere Ravitch tanılı hastada redo Nuss: preop ve postop görüntüler

Resim 2

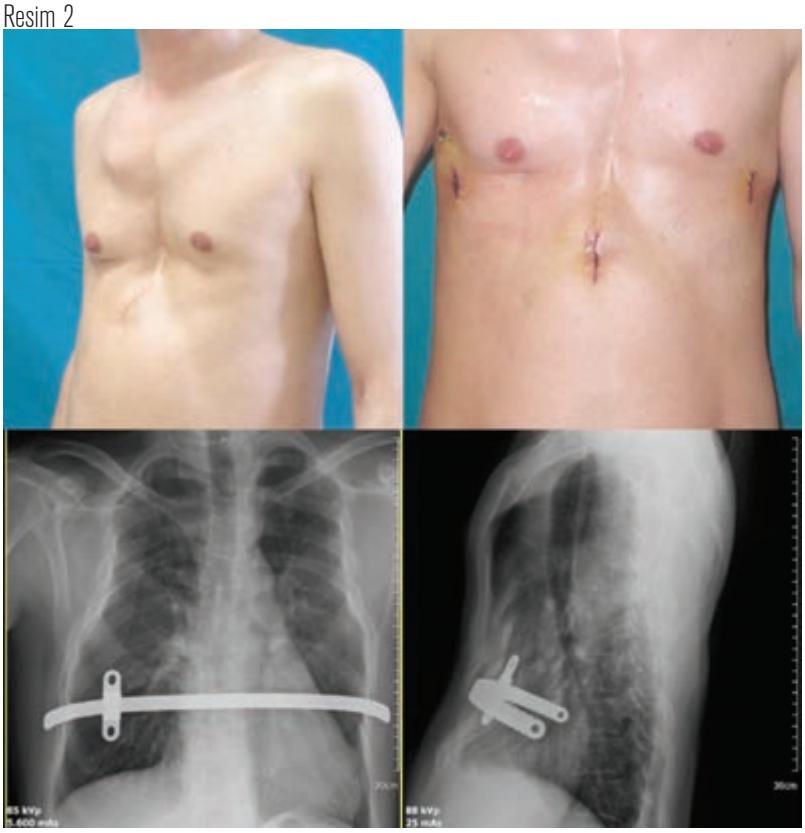

Sternotomi insizyonunun devamı olarak subksifoid insizyonun kozmetik açıdan kabul edilebilir olduğu görüşündeyiz. Alttaki resimlerde postoperatif hastanın posteroanterior ve lateral grafileri izlenmektedir.

TP-60
GÖĞÜS DUVARI MOBİLİTESİ: ALTTA YATAN PREDİKTÖRLER NELERDİR?

Rüstem Mustafaoğlu[1], Ebru Kaya Mutlu[2], Tansu Birinci[3], Arzu Razak Özdinçler[2]

[1]İstanbul Üniversitesi, Sağlık Bilimleri Fakültesi, Fizyoterapi ve Rehabilitasyon Bölümü, Nörolojik Fizyoterapi ve Rehabilitasyon Anabilim Dalı, İstanbul
[2]İstanbul Üniversitesi, Sağlık Bilimleri Fakültesi, Fizyoterapi ve Rehabilitasyon Bölümü, Fizyoterapi ve Rehabilitasyon Anabilim Dalı, İstanbul
[3]İstanbul Üniversitesi,Sağlık Bilimleri Enstitüsü, İstanbul

GİRİŞ:Göğüs duvarı, kemik yapılar, solunum kasları, ve solunum kaslarını innerve eden sinirlerden oluşur, solunum pompasının önemli bir parçası olup etkili ventilasyon için normal fonksiyonda olması gereklidir. İntraabdominal içerik ya da abdominal duvar kompliansında değişiklikler diyafragma hareketlerini etkileyerek göğüs duvarının mekanik özelliklerini değiştirir. Göğüs duvarı hareketleri birçok yapının kompleks etkileşimine bağlıdır. Birçok değişken göğüs duvarı mekanik yapısı üzerine etkili olup akciğer volümlerinin oluşmasında temel rol oynarlar. Bu nedenle çalışmamızın amacı göğüs duvarı mobilitesini etkileyen bu değişkenleri saptamaktı.

GEREÇ-YÖNTEM: Çalışmaya 18 yaş üstü 75 sağlıklı gönüllü birey dâhil edildi. Katılımcıların psikolojik düzeyleri Kısa Semptom Envanteri(KSE), Beck Depresyon Ölçeği(BDÖ), Durumluluk ve Sürekli Kaygı Ölçeği(DSKÖ), Algılanan Stres Ölçeği(ASÖ) ile değerlendirildi. Yaşam kalitesi Kısa Form-12 ile ve sigara içme alışkanlıkları sözel olarak sorgulandı. Solunum fonksiyonları MIR Spirobank II cihazıyla, solunum kas kuvveti Carefusion Micro RPM'le ve hemodinamik parametreleri Omron RX-M marka nabız ve tansiyon aleti kullanılarak ölçüldü. Fonksiyonel kapasiteleri altı dakika yürüme testiyle değerlendirildi. Göğüs duvarı mobilitesi, inspirasyon ve ekspirasyon sırasında aksillar ve epigastrik seviyelerden mezura ile ölçülerek kaydedildi. Katılımcıların derin inspirasyon ile ekspirasyon sırasındaki göğüs çevre ölçüm değerlerinin farkı alınarak her iki seviyedeki göğüs duvarı mobilitesi hesaplandı ve 7cm<hipo-mobil göğüs duvarı (grup I) ve 7cm>hiper-mobil göğüs duvarı (grup II) olarak belirlendi. Hipo/hiper-mobil ve göğüs duvarı mobilitesinin prediktör değişkenlerinin belirlenmesinde lojistik ve lineer regresyon analizi kullanıldı.

BULGULAR: Grup I ve II katılımcıların yaş ve vücut kitle indeksi ortalamaları sırasıyla 22,2±2,6 yıl ve 21,5±1,6 yıl, 24,2±4,3 kg/cm2 ve 22,8±2,3 kg/cm2 idi. Gruplar arasında FVC, FEV1, PEF ve FEF %25-75, PImax ve Kısa Form-12'nin mental sağlık(MCS) alt parametresinde anlamlı fark bulundu($p<0,05$).Aksillar seviyedeki inspirasyon-ekspirasyon ölçüm değerlerinin farkları ile FVC, FEV1, PEF, FEF%25-75 ve KSE'nin obsessif-kompulsif parametresi arasında anlamlı ilişki saptandı. Lojistik regresyon analizlerinde hipo/hiper-mobil göğüs duvar için FVC ve PImax prediktif değeri yüksek bulundu(sırasıyla;$R2=0.33, p=0.02$ ve $R2=0.33, p=0.00$). Linear regresyon analizlerinde göğüs duvar mobilitesi için FVC, PEF ve KSE'nin obsessif-kompulsif parametresi prediktif değeri yüksek bulundu(sırasıyla;$R2=0.24, p=0.01$,$R2=0.24, p=0.04$ ve $R2=0.24, p=0.007$).

TARTIŞMA VE SONUÇ: Çalışmamızda FVC ve inspiratuar kas kuvveti göğüs duvarının hiper/hipo-mobil olmasını doğrudan etkilediği sonucuna varılmıştır. Ayrıca, göğüs duvarı mobilitesi psikolojik faktörlerden de etkileniyor olabileceği bilgisine ulaşılmıştır. Bu bulgumuzu desteklemek için göğüs duvarı mobilitesinde psikolojik faktörlerin etkisini araştıran ileri çalışmalara ihtiyaç olduğunu düşünmekteyiz.

Anahtar Kelimeler: göğüs duvarı mobilitesi, prediktör, solunum kas kuvveti, psikolojik faktör

Tablo 1: Grupların demografik ve klinik özellikleri

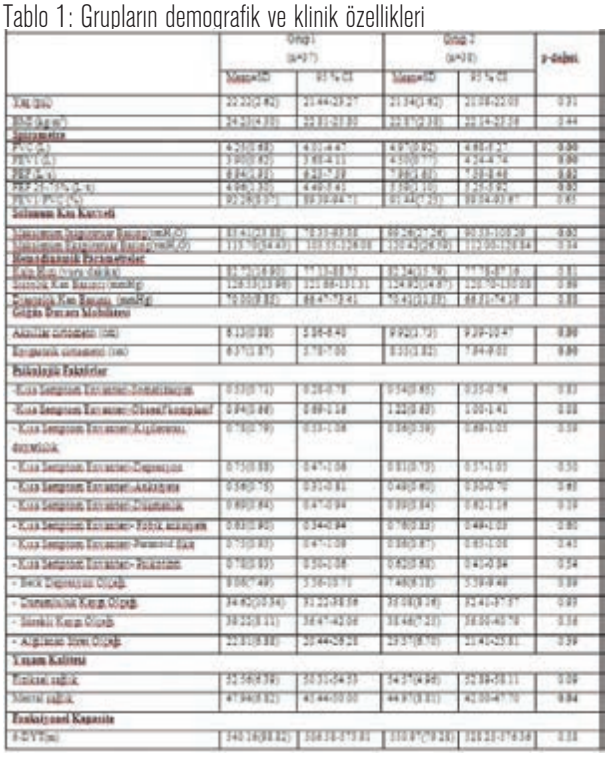

Tablo 2: Göğüs duvarı mobilitesi ile diğer ölçüm değerleri arasında ilişki

	r
Yaş (yıl)	-0.13
BMI (kg/m2)	-0.21
Spirometre	
FVC (L)	**0.34***
FEV1 (L)	**0.35***
PEF (L/s)	**0.30***
FEF 25-75% (L/s)	**0.30***
FEV1/FVC (%)	0.04
Solunum Kas Kuvveti	
Maksimum İnspiratuar Basınç(cmH_2O)	0.14
Maksimum Ekspiratuar Basınç(cmH_2O)	0.02
Hemodinamik Parametreler	
Kalp Hızı (vuru/dakika)	-0.16
Sistolik Kan Basıncı (mmHg)	-0.12
Diastolik Kan Basıncı (mmHg)	0.07
Kısa Semptom Envanteri	
-Somatizasyon	0.08
- Obsesif komplusif	**0.28***
- Kişilerarası duyarlılık	0.16
- Depresyon	0 .01
- Anksiyete	-0.03
- Düşmanlık	0.17
- Fobik anksiyete	0.15
- Paranoid fikir	0.11
- Psikotizm	-0.02
Beck Depresyon Ölçeği	-0.10
Durumluluk Kaygı Ölçeği	-0.00
Sürekli Kaygı Ölçeği	-0.02
Algılanan Stres Ölçeği	0.07
Fiziksel sağlık	0.08
Mental sağlık	-0.19
6-DYT	0.00
Pearson correlation test p<.05*, p<.01** Spearman correlation test p<.05+, p<.01++	

Tablo 3: Göğüs Duvarı Mobilitesi Prediktörleri İçin Lojistik Regresyon Analizi

Predictor	Independent Variable	B	SE	Wald	df	p value	Exp(B)	Nagelkerke R^2
Model I	Mental sağlık	-0.03	0.03	0.86	1	0.35	0.96	0.39
	MIP	0.03	0.01	5.00	1	**0.02**	1.03	
	FVC	1.64	0.98	2.80	1	0.09	5.18	
	FEV1	-0.50	1.22	0.17	1	0.67	0.60	
	PEF	-0.11	0.25	0.27	1	0.60	0.89	
	FEF %25-75	0.55	0.38	2.10	1	0.14	1.74	
Model II	Mental sağlık	-0.03	0.03	0.94	1	0.33	0.96	0.39
	MIP	0.03	0.01	5.39	1	**0.02**	1.03	
	FVC	1.28	0.44	8.24	1	**0.00**	3.61	
	PEF	-0.12	0.21	0.32	1	0.57	0.88	
	FEF %25-75	0.45	0.30	2.31	1	0.12	1.57	
Model III	Mental sağlık	-0.03	0.03	0.97	1	0.32	0.96	0.38
	MIP	0.02	0.01	5.36	1	**0.02**	1.02	
	FVC	1.23	0.44	8.09	1	**0.00**	3.43	
	FEF %25-75	0.35	0.23	2.22	1	0.13	1.42	
Model IV	MIP	0.02	0.01	5.62	1	**0.01**	1.02	0.37
	FVC	1.34	0.42	9.88	1	**0.00**	3.83	
	FEF %25-75	0.36	0.23	2.40	1	0.12	1.42	
Model V	MIP	0.02	0.01	5.39	1	**0.02**	1.02	0.33
	FVC	1.42	0.42	11.17	1	**0.00**	4.16	

Tablo 4: Göğüs Duvarı Mobilitesi Prediktörleri İçin Linear Regresyon Analizi

Prediktör	Independent Variable	Unstandardized Coefficient			Standardized Coefficient	p value	Adjusted R^2
		B	[95 % CI]	SE	Beta		
Model I	FVC	1.04	-0.65-2.47	0.85	0.39	0.22	0.25
	FEV1	-0.50	-2.78-1.74	1.14	-0.16	0.66	
	PEF	0.19	-0.14-0.54	0.17	0.15	0.25	
	FEF %25-75	0.34	-0.35-1.04	0.35	0.17	0.32	
	Obsessif komplusif	0.95	0.17-1.74	0.39	0.26	**0.01**	
Model II	FVC	0.69	0.10-1.28	0.29	0.26	**0.02**	0.24
	PEF	0.19	-0.14-0.54	0.17	0.15	0.25	
	FEF %25-75	0.23	-0.26-0.73	0.25	0.12	0.34	
	Obsessif komplusif	0.99	0.23-1.75	0.38	0.27	**0.01**	
Model III	FVC	0.71	0.13-1.30	0.29	0.26	**0.01**	0.24
	PEF	0.28	0.00-0.54	0.14	0.22	**0.04**	
	Obsessif komplusif	1.04	0.28-1.79	0.37	0.28	**0.007**	

TP-61
DİYAFRAGMATİK SOLUNUM EGZERSİZLERİNİN LENFATİK DÖNÜŞE ETKİSİNİN İNCELENMESİ: PİLOT ÇALIŞMA

Alis Kostanoğlu, Gözde Başbuğ Mbata, Melih Zeren

Bezmialem Vakıf Üniversitesi Sağlık Bilimleri Fakültesi Fizyoterapi ve Rehabilitasyon Bölümü İstanbul

GİRİŞ: İskelet kaslarının aktivitesi venöz ve lenfatik sistemde bulunan sıvıların geri dönüşü için önemli bir faktördür. Aerobik egzersizler ve diyafragmatik solunum egzersizleri intra-abdominal basıncı artıracağı için ductus torasikusu uyararak ekstremitelerde göllenen lenfin geri emilimine yardımcı olur. Üst ekstremite lenfödem tanısı alan hastalarda diyafragmatik solunum egzersizlerinin lenfatik dönüşe olan etkisini incelemek amacıyla bu çalışmayı planladık.

GEREÇ-YÖNTEM: Bezmialem Vakıf Üniversitesi Sağlık Bilimler Fakültesi Fizyoterapi ve Rehabilitasyon Bölümü'ne meme kanseri ile ilişkili üst ekstremite lenfödem tanısı ile başvuran 23 kadın hasta çalışmaya dahil edildi. Hastalar randomize olarak iki gruba ayrıldı. Kontrol grubundaki hastalara (n=13) lenfödemle ilgili üst ekstremite egzersizleri önerilirken çalışma grubundaki hastalara (n=10) üst ekstremite egzersizleri ile kombine edilen derin diyafragmatik solunum egzersizleri öğretildi. Her iki gruba tüm egzersizler günde 3 defa, 10 tekrarlı uygulanacak şekilde ev programı olarak verildi. Hastalar egzersizlerini lenfödem bası giysisi ile birlikte uyguladı. Hastaların her iki üst ekstremite lenfödem miktarı tedavi öncesi ve tedaviye başladıktan 1 hafta sonra uygulanan volümetrik ölçümler ile değerlendirildi. Verilerin analizinde SPSS21.0 programı kullanıldı. Grupların normal dağılım göstermesi nedeniyle gruplar arası karşılaştırmalar için Independent samples T-Test, grup içi karşılaştırmalar için ise Paired Samples T-Test kullanıldı.

BULGULAR:Çalışmaya alınan hastaların demografik özellikleri Tablo 1.'de verilmiştir. Çalışma ve kontrol grubundaki hastalarda egzersiz eğitiminin sonucunda, etkilenen üst ektremite lenfödem volümünde her iki grupta da istatistiksel olarak anlamlı bir azalma görüldü (Tablo 2) (p0.001). Çalışma grubundaki hastaların tedavi sonrası lenfödem volümlerindeki azalma miktarı ortalama 140±85,1 ml olarak bulunurken kontrol grubunda bu değer 33,5±22,2 ml olarak bulundu. Çalışma grubundaki hastalarda gözlenen lenfödem volümündeki azalma miktarı, kontrol grubuna kıyasla anlamlı bir şekilde daha yüksekti (Tablo 2) (p=0.003).

SONUÇ VE TARTIŞMA: Meme kanseri ile ilişkili lenfödemin tedavisinde diyafragmatik solunum egzersizlerinin kullanımı yaygın olmasına rağmen literatürde diyafragmatik solunum egzersizlerinin izole olarak lenfatik dönüş üzerine olan etkisini inceleyen çalışmaya rastlanmamıştır. Üst ekstremite egzersizlerine kombine edilen diyafragmatik solunum egzersizleri ile sağlanan lenf dönüşünün, sadece üst ekstremite egzersizlerine kıyasla daha yüksek oluşu, diyafragmatik solunum egzersizlerinin lenfödem tedavi programlarında yer alması gerektiğini vurgulamaktadır.
Anahtar Kelimeler: diyafragmatik solunum, egzersiz, lenfödem

Tablo 1.

Tablo1.	Çalışma grubu	Kontrol grubu	Tüm vakalar
n	10	13	23
Yaş (yıl)	55,3±5,89	52,2±7,73	53,5±7,03
BKİ* (kg/m2)	28,9±4,95	29,5±5,12	29,2±4,93
Etkilenen kol volüm (ml)	1700±301,6	1955±250,4	1844,57±297,1
Sağlam kol volüm (ml)	1430±279,1	1564±148,8	1505±220,3
*Beden Kitle İndeksi			

Demografik özellikler

Tablo 2.

Tablo 2.	Çalışma grubu	Çalışma grubu	Çalışma grubu	Kontrol grubu	Kontrol grubu	Kontrol grubu	Gruplar arası fark
	Tedavi öncesi	Tedavi sonrası	p	Tedavi öncesi	Tedavi sonrası	p	p
Lenfödem volümü (ml)	1700±301,6	1560±300,7	p0.001	1955±250,4	1922±241,9	p0.001	p=0.003

İstatistiksel sonuçlar

Resim 1

üst ekstremite egzersizleri ile kombine edilmiş diyafragmatik solunum egzersizleri.

TP-62

OSTEOPOROZ VEYA OSTEOPENİSİ OLAN KADINLARDA KEMİK MİNERAL YOĞUNLUĞU İLE GÖĞÜS EKSPANSİYONU ARASINDAKİ İLİŞKİ

Nihal Sakalli[1], Rengin Demir[2], Nur Selin Öztürk[1], Şansın Tüzün[1]

[1]İstanbul Üniversitesi, Cerrahpaşa Tıp Fakültesi, Fizik Tedavi ve Rehabilitasyon Ana Bilim Dalı, İstanbul
[2]İstanbul Üniversitesi, Kardiyoloji Enstitüsü, İstanbul

AMAÇ: Bu çalışmanın amacı osteoporoz veya osteopenisi olan kadınlarda kemik mineral yoğunluğu ile göğüs ekspansiyonu arasındaki ilişkiyi araştırmaktır.

METOD: Çalışmaya yaş ortalaması 53.7± 7.9 olan 22 kadın hasta (osteoporoz (14), osteopeni (8)) alındı. Çalışmaya alınan olgularda kemik mineral yoğunluğu DEXA ile, göğüs ekspansiyonu 3 ayrı bölgenin göğüs çevre ölçümleri (aksillar, epigastrik, subkostal bölgeler) mezura yardımı ile maksimum inspirasyon, maksimum ekspirasyon ve sakin solunum fazlarında ölçüldü.

BULGULAR: Aksillar bölgenin maksimum inspirasyon fazı ölçümüyle L1-L4 t ve z skorları arasında (sırasıyla p=0,025 ve p=0,01); sakin solunum fazı ölçümüyle L1-L4 t ve z skorları arasında (sırasıyla p=0,015 ve p=0,0037); maksimum ekspirasyon fazı ölçümüyle L1-L4 t ve z skorları arasında (sırasıyla p=0,045 ve p=0,035); maksimum inspirasyon ve ekspirasyon ölçüm farkı ile total kalça z skoru arasında (p=0,025)anlamlı ilişkiler saptanmıştır. Epigastrik bölgenin maksimum inspirasyon fazı ölçümüyle L1-L4 t ve z skorları arasında (sırasıyla p=0,055 ve p=0,055); sakin solunum fazı ölçümüyle L1-L4 t ve z skorları arasında (sırasıyla p=0,035 ve p=0,035); maksimum ekspirasyon fazı ölçümüyle L1-L4 t ve z skorları arasında (sırasıyla p=0,025 ve p=0,025) anlamlı ilişkiler saptanmıştır. Subkostal bölgenin maksimum inspirasyon fazı ölçümüyle L1-L4 t ve z skorları arasında (sırasıyla p=0,025 ve p=0,02); sakin solunum fazı ölçümüyle L1-L4 t ve z skorları arasında (sırasıyla p=0,015 ve p=0,015); maksimum ekspirasyon fazı ölçümüyle L1-L4 t ve z skorları arasında (sırasıyla p=0,009 ve p=0,015); maksimum inspirasyon ve ekspirasyon ölçüm farkı ile total kalça z skoru ve femur boynu z skoru arasında (sırasıyla p=0,0004 ve p=0,045)anlamlı ilişkiler saptanmıştır.

SONUÇ: Çalışmamızda osteoporoz veya osteopenisi olan kadınlarda kemik mineral yoğunluğundaki azalma ile göğüs ekspansiyonundaki azalmanın birlikte olduğu sonucuna vardık.

Anahtar Kelimeler: göğüs ekspansiyonu, kemik mineral yoğunluğu, osteoporoz

Tablo 1. Göğüs ekspansiyon ölçümleriyle L1-L4 t ve z skorlarının karşılaştırılması

Göğüs Ekspansiyon ölçümleri	L1-L4 t skoru		L1-L4 z skoru	
	r değeri	p değeri	r değeri	p değeri
Aksiller bölge maksimum inspirasyon fazı	-0,47	0,02	-0,49	0,01
Aksiller bölge sakin solunum fazı	-0,49	0,01	-0,52	0,01
Aksiller bölge maksimum ekspirasyon fazı	-0,41	0,04	-0,43	0,03
Aksiller bölge maksimum inspirasyon ve ekspirasyon farkı	0,29	0,18	0,26	0,24
Epigastrik bölge maksimum inspirasyon fazı	-0,40	0,05	-0,40	0,05
Epigastrik bölge sakin solunum fazı	-0,45	0,03	-0,44	0,03
Epigastrik bölge maksimum ekspirasyon fazı	-0,46	0,02	-0,46	0,02
Epigastrik bölge maksimum inspirasyon ve ekspirasyon farkı	0,38	0,08	0,35	0,11
Subkostal bölge maksimum inspirasyon fazı	-0,48	0,02	-0,47	0,02
Subkostal bölge sakin solunum fazı	-0,51	0,01	-0,50	0,01
Subkostal bölge maksimum ekspirasyon fazı	-0,52	0,01	-0,51	0,01
Subkostal bölge maksimum inspirasyon ve ekspirasyon farkı	-0,52	0,01	-0,51	0,01

Tablo 2. Göğüs ekspansiyon ölçümleriyle total kalça t ve z skorlarının karşılaştırılması

Göğüs Ekspansiyon ölçümleri	Total kalça t skoru		Total kalça z skoru	
	r değeri	p değeri	r değeri	p değeri
Aksiller bölge maksimum inspirasyon fazı	0,07	0,70	0,30	0,17
Aksiller bölge sakin solunum fazı	0,08	0,71	0,29	0,18
Aksiller bölge maksimum ekspirasyon fazı	0,09	0,66	0,27	0,23
Aksiller bölge maksimum inspirasyon ve ekspirasyon farkı	-0,22	0,31	-0,47	0,03
Epigastrik bölge maksimum inspirasyon fazı	0,16	0,48	0,41	0,06
Epigastrik bölge sakin solunum fazı	0,14	0,52	0,36	0,09
Epigastrik bölge maksimum ekspirasyon fazı	0,15	0,51	0,35	0,11
Epigastrik bölge maksimum inspirasyon ve ekspirasyon farkı	-0,19	0,38	-0,48	0,02
Subkostal bölge maksimum inspirasyon fazı	0,08	0,73	0,37	0,09
Subkostal bölge sakin solunum fazı	0,07	0,76	0,34	0,12
Subkostal bölge maksimum ekspirasyon fazı	0,08	0,72	0,33	0,13
Subkostal bölge maksimum inspirasyon ve ekspirasyon farkı	-0,32	0,15	-0,67	0,00

Tablo 3. Göğüs ekspansiyon ölçümleriyle femur boynu t ve z skorlarının karşılaştırılması

Göğüs Ekspansiyon ölçümleri	Femur boynu t skoru		Femur boynu z skoru	
	r değeri	p değeri	r değeri	p değeri
Aksiller bölge maksimum inspirasyon fazı	0,25	0,25	0,25	0,25
Aksiller bölge sakin solunum fazı	0,28	0,19	0,31	0,16
Aksiller bölge maksimum ekspirasyon fazı	0,31	0,16	0,33	0,13
Aksiller bölge maksimum inspirasyon ve ekspirasyon farkı	-0,31	0,16	-0,32	0,14
Epigastrik bölge maksimum inspirasyon fazı	0,31	0,16	0,32	0,14
Epigastrik bölge sakin solunum fazı	0,32	0,14	0,35	0,10
Epigastrik bölge maksimum ekspirasyon fazı	0,35	0,11	0,38	0,08
Epigastrik bölge maksimum inspirasyon ve ekspirasyon farkı	-0,39	0,07	-0,34	0,12
Subkostal bölge maksimum inspirasyon fazı	0,25	0,26	0,30	0,17
Subkostal bölge sakin solunum fazı	0,27	0,23	0,34	0,12
Subkostal bölge maksimum ekspirasyon fazı	0,28	0,21	0,37	0,09
Subkostal bölge maksimum inspirasyon ve ekspirasyon farkı	-0,35	0,11	-0,44	0,04

TP-63

KRONİK OBSTRÜKTİF AKCİĞER HASTALARINDA YEMEKTEN ÖNCE VE YEMEKTEN SONRA PULMONER FONKSİYONEL KAPASİTENİN DEĞERLENDİRİLMESİ

Rasmi Muammer, Çağla Hacıömeroğlu

Yeditepe Üniversitesi, Sağlık Bilimleri Fakültesi, Fizyoterapi ve Rehabilitasyon Bölümü

GİRİŞ: Bu çalışma, Kronik Obstrüktif Akciğer Hastalığı olan hastalarda yemekten önce ve sonra pulmoner fonksiyonel kapasitede fark olup olmadığını araştırmak için planlanmıştır.

Gereçler ve YÖNTEM: Çalışma Süreyyapaşa Göğüs Hastalıkları Hastanesinde Mart 2016- Mayıs 2016 tarihleri arasında yapılmıştır. Çalışma, yatan, klinik olarak stabil ve çalışmaya katılmayı kabul eden 14'ü kadın 26'si erkek olmak üzere toplam 40 Kronik Obstrüktif Akciğer Hastalığı olan hasta profili üzerinde yapılmıştır. Yaş ortalamaları 65,3±10,9 yıl, boy ortalamaları 1,63±0,93 m ve kilo ortalamaları 74,4±21,2 kg dir. Çalışmamızda yemekten 1 saat önce ve sonra olmak üzere spirometrik değerlendirmeler yapılmıştır. FVC, FEV1, FEV1/FVC spirometrik testlerle ölçülen ve dikkate alınan parametrelerdir. Ayrıca hastalarda dispne derecesini belirlemek amacıyla yine yemekten önce ve sonra olarak BORG skalasına göre değerlendirilmiştir. Çalışma süresince oksijen satürasyonu (SpO2) belirli aralıklarla ölçülmüştür.Çalışma, Marmara Üniversitesi Tıp Fakültesi Klinik Araştırmalar Etik Kurulu tarafından onaylanmıştır.

BULGULAR: Çalışmanın sonucunda, ölçülen parametrelerde FVC, FEV1 VE FEV1/FVC ve SpO2 değerlerinde yemekten önceki ölçümlere kıyasla yemekten sonraki ölçümlerde anlamlı bir değişiklik gözlenmedi ($p>0.05$). Fakat BORG skalası değerlendirmelerinde yemekten sonraki değerlendirmelerde yemekten önce yapılan değerlendirmelere kıyasla anlamlı farklılık gözlendi ($p<0.05$).

Sonuç ve TARTIŞMA: Sonuç olarak yapmış olduğumuz çalışmada, Kronik Obstrüktif Akciğer Hastalığı olan hastalarda, yemekten önce ve yemekten sonra pulmoner fonksiyonel kapasitede fark olmadığı görülmüştür. Yemek yeme ile dispne derecesi ilişkisi göz önünde bulundurulmalıdır.

Anahtar Kelimeler: KOAH, Pulmoner Kapasite, Yemek

Hastaların yaş, boy, kilo ortalmaları (n=40)

Yaş	65,3±10,9 yıl
Boy	1,63±0,93 m
Kilo	74,4±21,2 kg

Yemek öncesi ve sonrası parametrelerin karşılaştırılması

n:40	Önce x±sd	Sonra x±sd	P
FVC	1,789±0,711	1,847±0,676	0,351
FEV1	0,929 ±0,534	0,926 ±0,302	0,955
FEV1/FVC	51,340 ±10,949	52,440 ±13,952	0,439
BORG	5,775 ±2,130	5,975±2,213	0,003*
SpO2	94,975 ±3,859	94,950±3,941	0,903

TP-64
GÖĞÜS DUVARI MOBİLİTESİ İLE SOLUNUM FONKSİYONLARI VE SOLUNUM KAS KUVVETİ ARASINDAKİ İLİŞKİ

Tansu Birinci[1], Rüstem Mustafaoğlu[2], Ebru Kaya Mutlu[2], Arzu Razak Özdinçler[2]

[1]İstanbul Üniversitesi, Sağlık Bilimleri Enstitüsü
[2]İstanbul Üniversitesi, Sağlık Bilimleri Fakültesi, Fizyoterapi ve Rehabilitasyon Bölümü

GİRİŞ-AMAÇ: Solunum sisteminde gaz hacminin değişiminden inspiratuvar ve ekspiratuvar solunum kaslarının oluşturduğu basınç sorumludur. Solunum sistemindeki basınç-hacim ilişkisine bağlı olarak inspirasyon düşük akciğer hacminde başladığında daha yüksek maksimum inspiratuvar basınç oluşur. Göğüs duvarı da akciğerler gibi elastik bir yapıya sahiptir ve akciğer ekspansiyonuna eşlik eder. Literatürde göğüs ekspansiyonu ile maksimum inspiratuvar basınç, maksimum ekspiratuvar basınç ve inspiratuvar kapasitenin ilişkili olduğu bildirilmiştir. Ancak, göğüs duvarı mobilitesi ile solunum kas kuvveti ve solunum fonksiyonları arasındaki ilişkiyi inceleyen çalışma sayısı azdır. Bu nedenle çalışmamızın amacı, göğüs duvarı mobilitesi ile solunum kas kuvveti ve solunum fonksiyonları arasındaki ilişkiyi incelemekti.

GEREÇ-YÖNTEM: Çalışmaya 18 yaş üstü 75 sağlıklı gönüllü birey dâhil edildi. Katılımcıların solunum kas kuvveti Carefusion Micro RPM ve solunum fonksiyonları MIR Spirobank II cihazıyla deneyimli bir fizyoterapist tarafından değerlendirildi. Katılımcılar, dik oturur pozisyonda ve burunları mandalla kapalıyken test 3 kez tekrarlandı, en iyi sonuç kaydedildi. Göğüs duvarı mobilitesi, inspirasyon ve ekspirasyon sırasında aksillar, epigastrik ve subkostal seviyelerden mezura ile ölçülerek kaydedildi. Katılımcıların derin inspirasyon ile ekspirasyon sırasındaki göğüs çevre ölçüm değerlerinin farkı alınarak her üç seviyedeki göğüs duvarı mobilitesi hesaplandı. İstatistiksel anlamlılık düzeyi $p<0,05$ olarak belirlendi.

BULGULAR: Katılımcıların yaş ve vücut kitle indeksi ortalamaları sırasıyla 21,8±2,1 yıl ve 23,2±4,3 kg/cm2 idi. Göğüs duvarının aksillar, epigastrik ve subkostal seviyelerindeki inspirasyon-ekspirasyon ölçüm değerlerinin farkları sırasıyla; 8,0±2,3, 7,4±2,1 ve 7,1±2,2 idi. Aksillar seviye ölçüm değerleri farkı ile FVC ($r=0,41$, $p<0,001$), FEV1 ($r=0,42$, $p<0,001$), PEF ($r=0,33$, $p=0,003$) ve FEF %25-75 ($r=0,32$, $p=0,004$) değerleri arasında pozitif korelasyon olduğu saptandı. Epigastrik ve subkostal seviye ölçüm değerleri farklarıyla spirometre parametreleri arasında herhangi bir ilişki bulunmadı. Ayrıca, Maksimum İnspiratuar Basınç ile sadece epigastrik seviye ölçüm değeri farkı arasında ($r=0,23$, $p=0,04$) anlamlı bir ilişki olduğu bulundu.

SONUÇ: Göğüs duvarı mobilitesi ile solunum kas kuvveti ve solunum fonksiyon testinin bazı parametreleri ilişkili bulundu. İnspirasyon-ekspirasyon fark değerinin büyüklüğü, sağlıklı bireylerde büyük akciğer hacimleri ve inspiratuar kas kuvvetiyle ilişkilidir.

Anahtar Kelimeler: göğüs duvarı mobilitesi, solunum fonksiyon testi, solunum kas kuvveti, solunum mekaniği

Tablo 1 Göğüs mobilitesi ile solunum kas kuvveti ve solunum fonksiyonları arasındaki ilişki

	Aksillar (cm)	Epigastrik (cm)	Subkostal (cm)
MİP (cm H2O)	0,12(0,27)a	0,23(0,04)*	0,10(0,37)
MEP(cm H2O)	0,29 (0,80)	-0,11(0,31)	-0,13(0,23)
FEV1 (L)	0,41(0,000)**	0,08(0,49)	0,21(0,06)
FVC (L)	0,42(0,000)**	0,06(0,56)	-0,05(0,62)
FEV1/FVC (%)	0,02(0,84)	0,04(0,72)	0,17(0,14)
PEF (L/sn)	0,33(0,003)**	0,16(0,16)	-0,05(0,65)
FEF 25-75% (L/sn)	0,32(0,004)**	0,13(0,23)	-0,01(0,99)

a: r(p) MİP: Maksimum İnspiratuar Basınç; MEP: Maksimum Ekspiratuar Basınç; FEV1: 1. Saniyedeki Zorlu Ekspiratuar Hacim; FVC: Zorlu Vital Kapasite; FEV1/FVC: Tiffeneau İndeksi; PEF: Tepe Akım Hızı; FEF %25-75: Maksimum Ekspirasyon Ortası Akım Hızı *$p<0,05$; **$p<0,01$

TP-65
KRONİK BEL AĞRILI HASTALARIN SOLUNUM FONKSİYONLARI ETKİLENİR Mİ? PİLOT ÇALIŞMA

Tomris Duymaz[1], Levent Özgönenel[2]

[1]İstanbul Bilim Üniversitesi, Fizyoterapi ve Rehabilitasyon Bölümü, İstanbul
[2]İstanbul Bilim Üniversitesi, Fiziksel Tıp ve Rehabilitasyon Ana Bilim Dalı, İstanbul

GİRİŞ-AMAÇ: Kronikleşen bel ağrıları göğüs çevresindeki kasları da etkileyerek nefes alıp vermede zorlukların yaşanmasına neden olabilmektedir. Bu çalışmadaki amacımız kronik bel ağrısı şikayetiyle fizik tedavi görmekte olan hastaların solunum fonksiyonlarının değerlendirilmesi ve ağrı ile solunum fonksiyonları arasında bir ilişki olup olmadığının belirlenmesidir.

GEREÇ-YÖNTEMLER: Çalışmamız, kronik bel ağrısı olan ve Şişli Florence Nightingale Hastanesinde fizik tedavi gören 10 hasta (5 kadın, 5 erkek) ile yapılmıştır. Hastaların yaş, boy, kilo, vücut kitle indeksi, eğitim durumu, medeni durumu, sigara kullanıp kullanmadıkları ve ne sıklıkta kullandıkları, eşlik eden hastalıkları kaydedilmiştir. Kronik bel ağrılarına yönelik ağrı süreleri, ağrı frekansları, vizüel analog skalası (VAS) ile istirahatte, aktivite esnasında ve gece hissettikleri ağrı şiddetleri değerlendirilmiştir. Fonksiyonel kapasitelerinin ölçümünde 6 dakika yürüme testi; fonksiyonel özürlülük düzeylerinin belirlenmesinde Oswestry disabilite indeksi kullanılmıştır. Spirometri ile solunum fonksiyon testleri 3 kez yapıldıktan sonra en iyi test sonuçları kaydedilmiştir. Çalışma sonucunda elde edilen verilerin istatistiksel analizi SPSS 22.0 paket programı ile yapılmıştır. Normal dağılım göstermeyen verilerin karşılaştırılmasında nonparametrik testler (Mann Whitney U, Spearman test) kullanılmıştır. Tüm testlerde istatistiksel önem düzeyi 0,05 olarak kabul edilmiştir.

BULGULAR: Hastalarımızın yaş ortalaması 46,20±11,98 yıl, vücut kitle indeksleri 27,01±4,30'du. Hastaların %50'si sigara kullanmakla birlikte günlük içtikleri sigara sayısı ortalama 16,00±5,47 idi.

SONUÇLAR: Kronik bel ağrılarının süresi 6,95±7,40 yıldı. Hastaların %70'i şiddetli ağrılarının olduğundan yakınmakta, %40'ı da bu ağrıların sıklıkla olduğunu ve en çok aktivite esnasında (VAS: 7,20±1,61) açığa çıktığını ifade etmekteydiler. Oswestry disabilite indeksine göre orta düzeyde fonksiyonel yetersizliklerinin (32,10±19,15) olduğu belirlenmişti. Hastaların solunum fonksiyon testi sonuçlarına bakıldığında erkeklerin ERV, FEV1 ve FVC değerlerinin kadınlardan daha yüksek olduğu görülmüştü (p=0,028; 0,047; 0,028) (Tablo 1). Korelasyon analizine bakıldığında ise 6 dakika yürüme testi sonuçları yüksek olan hastaların VC, IRV, FEV1, PEF değerlerinin doğru orantılı olarak yüksek olduğu (p=0,000; 0,003; 0,005; 0,001); kronik bel ağrısı süresi fazla olan hastalarda ise ERV değerlerinin istatistiksel olarak anlamlı düzeyde düşük olduğu kaydedilmişti (p=0,024) (Tablo 2).

TARTIŞMA: Kronik bel ağrısı olan hastaların akciğer kapasitelerinde ve fonksiyonel kapasitelerinde azalma olduğu görülmüştür. Vaka sayısının arttırılması ile belirgin istatistiksel farkların açığa çıkacağı düşünülmektedir.

Anahtar Kelimeler: Kronik, bel ağrısı, solunum fonksiyonları

Hastaların solunum fonksiyon testi özellikleri

Özellik		Kadın (n=5)	Erkek (n=5)	Toplam (n=10)	p
Statik Değerler	VC (L)	3,56±1,49	5,61±0,85	4,58±1,57	0,076
	ERV (L)	0,51±0,27	1,32±0,47	0,91±0,55	0,028*
	IRV (L)	1,75±1,44	2,98±1,14	2,37±1,38	0,117
Dinamik Değerler	FEV1 (L)	2,97±1,19	4,43±0,40	3,70±1,13	0,047*
	FVC (L)	3,28±1,20	5,10±0,68	4,19±1,33	0,028*
	FEV1/FVC (%)	87,60±3,64	87,00±4,06	87,30±3,65	0,834
	PEF (L/sn)	5,96±2,88	8,43±1,71	7,20±2,58	0,209
	FEF 25-75 (L/sn)	3,58±1,41	5,29±0,45	4,43±1,34	0,028

*p<0,05, Mann Whitney U test. VC: Vital kapasite, ERV: Ekspiratuar rezerv volüm, IRV: İnspiratuar rezerv volüm, FEV1: Zorlu ekspiryumun birinci sani-

yesinde verilen hava hacmi, FVC: Zorlu vital kapasite, PEF: Tepe akım hızı, FEF 25-75: Maksimal ekspirasyon ortası akım hızı, L: litre, L/sn: litre/saniye

Hastaların solunum fonksiyon testi özellikleri

Özellik		Kadın (n=5)	Erkek (n=5)	Toplam (n=10)	p
Statik Değerler	VC (L)	3,56±1,49	5,61±0,85	4,58±1,57	0,076
	ERV (L)	0,51±0,27	1,32±0,47	0,91±0,55	0,028*
	IRV (L)	1,75±1,44	2,98±1,14	2,37±1,38	0,117
Dinamik Değerler	FEV1 (L)	2,97±1,19	4,43±0,40	3,70±1,13	0,047*
	FVC (L)	3,28±1,20	5,10±0,68	4,19±1,33	0,028*
	FEV1/FVC (%)	87,60±3,64	87,00±4,06	87,30±3,65	0,834
	PEF (L/sn)	5,96±2,88	8,43±1,71	7,20±2,58	0,209
	FEF 25-75 (L/sn)	3,58±1,41	5,29±0,45	4,43±1,34	0,028

*p<0,05, Mann Whitney U test. VC: Vital kapasite, ERV: Ekspiratuar rezerv volüm, IRV: İnspiratuar rezerv volüm, FEV1: Zorlu ekspiryumun birinci saniyesinde verilen hava hacmi, FVC: Zorlu vital kapasite, PEF: Tepe akım hızı, FEF 25-75: Maksimal ekspirasyon ortası akım hızı, L: litre, L/sn: litre/saniye

Solunum fonksiyon testi ile bel ağrısı süresi ve 6 dakika yürüme testi arasındaki korelasyon

Spearman testi		6DYT	Bel ağrısı süresi
VC	r	,909**	-,140
	p	,000	,699
ERV	r	,280	-,701*
	p	,432	,024
IRV	r	,835**	,006
	p	,003	,987
FEV1	r	,801**	-,248
	p	,005	,490
PEF	r	,859**	,052
	p	,001	,887

*p<0,05, **p<0,001. VC: Vital kapasite, ERV: Ekspiratuar rezerv volüm, IRV: İnspiratuar rezerv volüm, FEV1: Zorlu ekspiryumun birinci saniyesinde verilen hava hacmi, PEF: Tepe akım hızı, L: litre, L/sn: litre/saniye; 6DYT: 6 dakika yürüme testi.

Solunum fonksiyon testi ile bel ağrısı süresi ve 6 dakika yürüme testi arasındaki korelasyon

Spearman testi		6DYT	Bel ağrısı süresi
VC	r	,909**	-,140
	p	,000	,699
ERV	r	,280	-,701*
	p	,432	,024
IRV	r	,835**	,006
	p	,003	,987
FEV1	r	,801**	-,248
	p	,005	,490
PEF	r	,859**	,052
	p	,001	,887

*p<0,05, **p<0,001. VC: Vital kapasite, ERV: Ekspiratuar rezerv volüm, IRV: İnspiratuar rezerv volüm, FEV1: Zorlu ekspiryumun birinci saniyesinde verilen hava hacmi, PEF: Tepe akım hızı, L: litre, L/sn: litre/saniye; 6DYT: 6 dakika yürüme testi.

TP-66

TİP 2 DİYABETLİ HASTALARDA SİGARANIN GLİSEMİK KONTROL, KOMORBİDİTE, FONKSİYONEL KAPASİTE VE FİZİKSEL AKTİVİTE DÜZEYİ ÜZERİNE ETKİSİ

Buket Akıncı[1], İpek Yeldan[2], Gökşen Kuran Aslan[2], Satman İlhan[3]

[1]Biruni Üniversitesi Sağlık Bilimleri Fakültesi Fizyoterapi ve Rehabilitasyon Bölümü
[2]İstanbul Üniversitesi Sağlık Bilimleri Fakültesi Fizyoterapi ve Rehabilitasyon Bölümü
[3]İstanbul Üniversitesi İstanbul Tıp Fakültesi İç Hastalıkları Anabilim Dalı, Endokrinoloji ve Metabolizma Hastalıkları Bilim Dalı

AMAÇ: Sigara kullanımının bazı hastalıklarda fonksiyonel kapasite ve komorbidite ile ilişkisinin olduğu bilinmektedir. Çalışmamızın amacı sigara içme hikayesi olan ve olmayan Tip 2 Diyabet (DM)'li hastaları, glisemik kontrol, komorbidite, fonksiyonel kapasite ve fiziksel aktivite düzeyi açısından karşılaştırmaktır.

MATERYAL-METOD: Çalışmaya 62 Tip 2 DM tanısı almış hasta dahil edildi. Sigara içmiş ve/veya içmekte olan 28 olgu (Grup 1) (52.3±6.7, 22 Kadın, 6 Erkek) ile sigara içmemiş olan 34 olgu (Grup 2) (ortalama yaş=52.3±6.6, 21 kadın, 13 erkek) karşılaştırıldı. Olguların demografik özelliklerinin yanı sıra, son bir ay içindeki glikolize hemoglobin (% HbA1c) değerleri kaydedildi. Komorbidite düzeyleri Charlson Comorbidite İndeksi (CCİ) ile belirlendi. Fonksiyonel kapasite, 6 dakika yürüme testi ve el kavrama kuvveti (Jamar Baseline Hydraulic Hand Dynamometer) ölçülerek tayin edildi. Subjektif fiziksel aktivite düzeyi "Uluslararası Fiziksel Aktivite Anketi" ile, objektif fiziksel aktivite düzeyi ise 7 günlük pedometre (Omron HJ 321E Walking Style) ile hesaplanan ortalama adım sayısı (AS) ile belirlendi.

SONUÇ: Grupların klinik özellikleri, komorbidite düzeyleri, fonksiyonel kapasite değerleri ve fiziksel aktivite seviyeleri Tablo-1'de verilmiştir. Her iki grup karşılaştırıldığında, sigara içen hastalarda HbA1c düzeyinin daha yüksek, adım sayısının anlamlı olarak daha düşük olduğu görülmüştür ($p<0.05$). Grup içi korelasyona bakıldığında Grup 1'de komorbidite ile 6 dakika yürüme mesafesi (6DYM) arasında negatif ($r=-0.355$ $p=0.027$), Grup 2'de komorbidite ile 6DYM ($r=-0.620$ $p=0.002$), el kavrama kuvveti ($r=-0.467$ $p=0.025$) ve UFAA ($r=-0.449$ $p=0.032$) arasında negatif korelasyon bulundu.

TARTIŞMA: Çalışmamızın sonuçlarına göre, sigara içme hikayesi olan Tip 2 DM'liler sigara içmemişler ile kıyaslandığında, glisemik kontrol daha zayıf ve adım sayısı daha düşüktü. Sigara hikayesi olan ve olmayan hastalarda komorbidite skoru arttıkça fonksiyonel kapasitenin azaldığı görüldü. Sigara içen hastalarda buna ek olarak azalmış fiziksel aktivite düzeyinin komorbidite skorunu arttırdığı tespit edildi. Bu bulgular Tip 2 DM'li hastalarda sağlıklı yaşam tarzı değişikliklerinin benimsenmesi ile glisemik kontrol, komorbidite, fonksiyonel kapasite ve fiziksel aktivite düzeyinde iyileşmelerin sağlanabileceği düşüncesini desteklemektedir.

Anahtar Kelimeler: Tip 2 DM, sigara, komorbidite, fonksiyonel kapasite, fiziksel aktivite

Grup 1 ve Grup 2 için demografik ve klinik özellikler, komorbidite, fonksiyonel kapasite ve fiziksel aktivite ortalama değerleri ve karşılaştırılması

TP-67
SİGARASIZ İŞ YERLERİ

Ayşe Turan, Adviye Özer

Adana çukurova dr.aşkım tüfekçi devlet hastanesi

GİRİŞ-AMAÇ: Uluslararası Çalışma Örgütü ve Dünya Sağlık Örğütü'nünde aralarında yer aldığı uluslararası beş kuruluş, 2000 yılını ''Sigarasız İş Yerleri'' yılı olarak belirtmişlerdir. İş yerlerinde sigara kullanımının kısıtlanmasıyla hem içenin hemde içmeyenin sağlığını korumak esastır. İşyerleri organize olan işleyişlerinden dolayı sağlığı koruma -geliştirme açısından yapılacak etkinliklerin planlanması, uygulanması ve değerlendirilmesi açısından elverişli ortamlardır. Bu çalışma ile sigara bırakma proğramlarının işyeri etkinliğini saptama amacı ile yürütülmüştür.

YÖNTEM: Tanımlayıcı tipteki bu araştırma Şubat-Nisan 2015 tarihleri arasında Adana ilinde Çimento Fabrikası ve Otomotiv Sektöründe çalışan 142 gönüllü ile yürütülmüştür. Araştırmanın verileri, çalışanların sigara kullanma alışkanlıklarını ve nikotin bağımlılık düzeylerinin belirlendiği sigara bırakma sorgulama formları ile elde edilmiştir.Veriler SPSS paket proğramında değerlendirilerek $p<0.05$ kabul edilmiştir. Hastalarla ortak iletişim kanalları kullanılarak olası ilaç yanetkileri ve nikotin yoksunluğu konularında bilgiler verilerek motivasyonel destek sağlanmıştır.

BULGULAR: 142 kişiden oluşan grubun yaş ortalamaları 40.07±9.68 (min=22, max=63) ve 26'sı (%18.3) kadındır.Gruptan 40 kişi (%28.2) ilkokul, 70 kişi (%54.2) ortaokul mezunu ve 111 kişi (%78.2)'de evlidir. Çalışanların sigaraya başlama yaş ortalaması; 17.56± 4.04(min=10, max=35), paket taşıma yaş ortalaması; 18.70±4.05, günlük içilen sigara sayı ortalaması 22.51±10.86'dır. Fagerström nikotin bağımlılık test ortalaması 5.45±2.61 ve %74.2' sinde 12 paketyılı tüketimi mevcuttur.Sigaraya başlama nedenleri sırası ile 40 kişi(%28.2) merak, 38 kişi(%26.8) özenti ve 12 kişi ise (%8.5) arkadaş ortamlarından etkilendikleri için sigaraya başladıkları bilinmektedir. Katılımcılardan 36 kişide(%25.4) eşlik eden diğer hastalıkları olup, 70 kişiye (%49.3) bupropiyon, 32 kişiye (%22.5) NRT ve 30 kişiye (%21.1) vareniklin tedavisi başlanmış olup, 10 kişiye de (%7.0) herhangi bir farmakolojik tedavi başlanmamıştır. Farmakolojik tedavi alanların %30.3'ünde ilaç yan etkileri, %19.8'inde ise yoksunluk belirtilerinin olduğu bildirilmiştir. Poliklinik başvurusunun 1. ayında sigara içmeyen %69.7 iken 6. ayda %54.2 ve yıl sonunda başarı % 50.7 olduğu tespit edilmiştir.Cinsiyet, medeni durum, eğitim düzeyi ile sigara içimi arasında istatistiksel olarak fark saptanamamıştır ($p>0.05$).

SONUÇ: Literatürlere bakıldığında ilk 1. ayında sigara bırakma başarısının yüksek olduğu görülmekte fakat ilerleyen aylarda bu oranın çok düştüğü gözlemlenmektedir.Çalışmamızda sigara bırakma başarısının yüksek olduğu görülmektedir. Bu başarıda yönetim kadrosunun desteği, akran motivasyonu ve ortak iletişim kanallarının kullanılmasının etkili olduğunu düşünmekteyiz.

Anahtar Kelimeler: nikotin, sigara, sigara bırakma

TP-68
OBSTRÜKTİF UYKU APNE HASTALARINDA FRAKTALKİN DÜZEYLERİ

Gülgün Çetintaş Afşar[1], Özlem Oruç[1], Sema Saraç[1], Özgür Bilgin Topçuoğlu[2], Cüneyt Saltürk[1], Fatma Merve Tepetam[3], İsmet Bulut[3]

[1]Süreyyapaşa Göğüs Hastalıkları ve Cerrahisi Eğitim ve Araştrma Hastanesi, Göğüs Hastalıkları
[2]Süreyyapaşa Göğüs Hastalıkları ve Cerrahisi Eğitim ve Araştrma Hastanesi, Nöroloji Hastalıkları
[3]Süreyyapaşa Göğüs Hastalıkları ve Cerrahisi Eğitim ve Araştrma Hastanesi, Alerji ve İmmunoloji

AMAÇ: Erişkin populasyonun %3-10'unu etkileyen obstrüktif uyku apne sendromu (OSAS) en sık rastalanan uyku hastalığıdır. OSAS patogenezinde çeşitli potansiyel mekanizmalar arasında inflamasyon en önemli faktörlerden biridir. İnflamatuar bir belirteç olan Fraktalkin/CX3CL1; aktive endotel hücresi, iskelet kas hücreleri, nöron ve hepatositlerden salınır. Bu çalışmada OSAS patogenezinde fraktalkinin rolü ve PAP (pozitif havayolu basıncı) tedavisinin serum fraktalkin düzeylerine etkisi araştırılmıştır.

METOD: Çalışmaya polisomnografi ile OSAS tanısı almış 34 olgu (6 Kadın,28 Erkek) ve 20 (4 Kadın, 16 Erkek) sağlıklı kontrol olmak üzere toplam 54 olgu alınmıştır. Her iki gruptan başlangıçta serum fraktalkin düzeyi için kan alınmıştır. OSAS grubunda tedaviyi takiben 1. Haftada fraktalkin düzeyini ölçmek için tekrar kan alınmıştır.

SONUÇ: OSAS ve kontrol grubunda serum fraktalkin düzeylerinde istatistiksel olarak anlamlı fark saptanmadı (p:0.67) ancak 1 hafta PAP tedavi sonrası serum fraktalkin düzeylerinde anlamlı düşme saptandı. (4.702±1.82ng/ml - 3.676±1.403ng/mL p:0.001)

TARTIŞMA: Kronik inflamasyonda rol oynayan fraktalkin; obstrüktif uyku apne sendromu tanısında duyarlı olmamakla birlikte tedavi başarısını değerlendirmede bir belirteç olabilir.

Anahtar Kelimeler: Fraktalkin, Obstrüktif uyku apne sendromu, infilamasyon, pozitif hava yolu basıncı

OSAS ve kontrol Grubunun demografik özelliklerinin karşılaştırılması

	Grup 1	Grup 2	p
CİNSİYET (erkek:kadın)	28: 6	16:4	0.76
YAŞ	43.3±7.1	43.2±6.8	0.83
BMI(kg/m2)	29±3.1	28±2.3	0.24

Grup1: OSAS hastaları Grup 2: Sağlıklı kontrol

Polisomnografik Veriler ve fraktalkin Düzeyleri

	Grup 1 n:34	Grup 2 n:20	P
AHI	39.6±20.7	2.4±1.31	0.001
Min SpO2	81±8.6	90.7±1.8	0.001
Ortalama SpO2	92 (90-94)	95 (94-96)	0.001
ODI	40.5±20.4	3.1±1.46	0.001
Fraktalkin (ng/ml)	4.702±1.82	4.323±1.32	0.67

Grup 1: OSAS Grup 2: Sağlıklı Kontrol

Tedavi Ã¶ncesi ve sonrasÄ± serum fraktalkin seviveleri



TP-70

OBSTRUKTİF UYKU APNE SENDROMLU HASTALARDA ADAMTS PROTEİNAZLARIN DEĞERLENDİRİMESİ

Nurhan Sarıoğlu[1], Fuat Erel[1], Adnan Adil Hişmioğulları[2], Celalettin Çevik[3]

[1]Balıkesir Üniversitesi Tıp Fakültesi, Göğüs Hastalıkları Anabilim Dalı, Balıkesir
[2]Balıkesir Üniversitesi Tıp Fakültesi, Biyokimya Anabilim Dalı, Balıkesir
[3]Balıkesir Üniversitesi, Balıkesir Sağlık Yüksekokulu, Balıkesir

GİRİŞ-AMAÇ: ADAMTs'lar (A Disintegrin And Metalloproteinase with Thrombospondin type-1 motifs) ekstrasellüler proteaz ailesidir. Günümüzde birçok fizyolojik ve patolojik süreçte görev aldıkları bilinmektedir. Bu çalışmada obstruktif uyku apne sendromlu (OUAS) hastalarda prokollajen ADAMTS'ler olarak bilinen ADAMTS 2, 3, 14 düzeyleri ve hastalıkla ilişkisinin araştırılması amaçlandı.

GEREÇ-YÖNTEM: Çalışmaya polikliniğimize uyku apne semptomları ile başvuran ve polisomnografi yapılan 22 kontrol (basit horlama) ve 64 OUAS tanısı almış hasta dahil edildi. Uyku apne tanısı alan hastalar apne hipopne indeksine göre hafif (AHİ: 5-15), orta (AHİ: 15-30) ve ağır OUAS (AHİ> 30) olarak gruplara ayrıldı. Hastaların rutin kan tetkiklerinden ayrılan serum örneklerinde ADAMTS 2, 3, 14 düzeyleri çalışıldı.

BULGULAR: Ağır OUAS olan olgularda ADAMTs 3 düzeyleri (75.2±52.2) kontrol grubuna (138,3±106.2) göre anlamlı derecede düşük bulundu (p= 0.016). Hastalık şiddeti arttıkça ADAMTs 3 düzeyinin azaldığı görüldü (r=-0.29, p= 0.014) (Şekil1). ADAMTs 2 ve 14 düzeyleri bakımından gruplar arasında anlamlı farklılık saptanmadı. ADAMTs 3 düzeyi ile vücut kitle indeksi (VKİ) (r= -0.57, p<0.001), AHI (r= -0.31, p=0.009), oksijen desaturasyon indeksi (ODİ) (r= -0.33, p=0.006), T90 (r= -0.35, p=0.001), ortalama oksijen saturasyonu (mean SpO2) (r= -0.31, p=0.004) arasında negatif yönde minumum oksijen saturasyonu (min SpO2) ile pozitif yönde korelasyon saptandı (r= 0.31, p= 0.001).

SONUÇ: Ağır OUAS olan hastalarda ADAMTs 3 düzeylerinin anlamlı düzeyde azaldığı saptanmıştır. Kollajen sentezinde rol alan ADAMTs 3 proteinazın eksikliği ile uyku apne gelişimi arasında ilişki olabileceği düşünülmüştür.

Anahtar Kelimeler: obstruktif uyku apne, ADAMTs proteinazlar, prokollajen

Tablo1. Grupların klinik ve laboratuvar özellikleri

	Kontrol (n=22)	Hasta (n=64)	p değeri
Yaş	47.7 ± 7.6	50.7 ± 10.4	0.520
Cins	14/8	43/21	0.245
BMI	27.1 ± 5.1	32.1± 6.3	0.003
Sistolik Kan Basıncı	121.7 ± 9.3	132.6 ± 17.1	0.002
Diastolik Kan Basıncı	83.0 ± 5.0	81.7 ± 8.0	0.205
AHI	3.0 ± 2.4	35.4 ± 26.5	<0.001
ODI	3.5 ± 3.3	33.1 ± 26.2	<0.001
T90	5.7 ± 22.4	30.5 ± 47.9	<0.001
Min SpO2	90.3 ± 2.9	82.1 ± 7.6	<0.001
Mean SpO2	92.9 ± 12.8	93.4 ± 2.1	<0.001
ADAMTs-2	87.8 ± 18.5	88.4 ± 11.7	0.368
ADAMTs-3	138.3 ± 106	88.0 ± 65.0	0.040
ADAMTs-14	60.4 ± 19.7	60.9 ± 21.2	0.696

Şekil 1. ADAMTs-3 düzeylerinin uyku apne şiddetine göre dağılımı

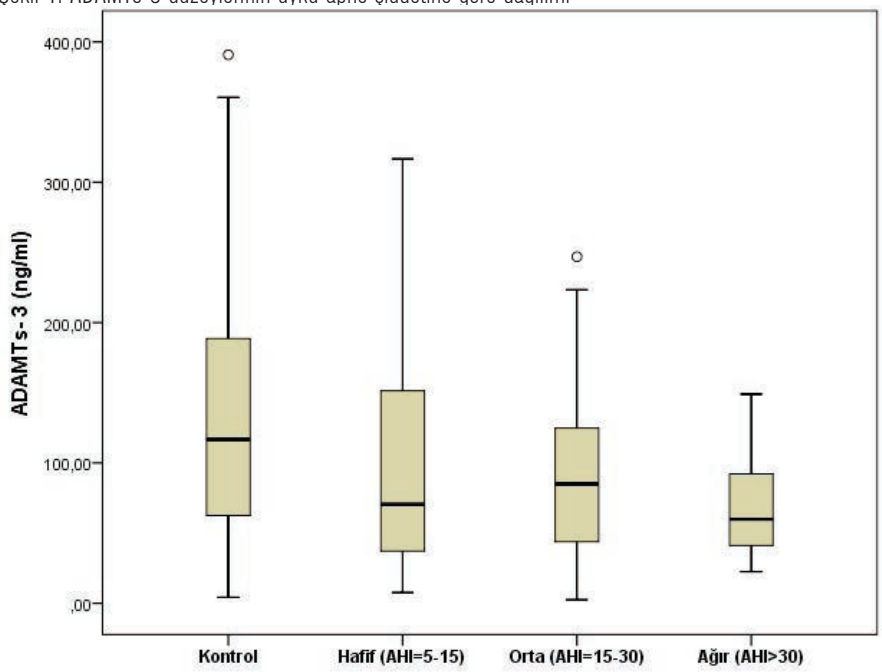

Tablo 2. ADAMTs-3 düzeyi ile korelasyon

	r	p değeri
Yaş	-0.11	0.283
BMI	-0.57	<0.001
AHI	-0.31	0.009
ODI	-0.33	0.006
T90	-0.35	0.001
Min SpO2	0.31	0.004
Mean SpO2	0.31	0.004
CRP	-0.76	<0.001

TP-71
OBSTRÜKTİF UYKU APNE SENDROMU OLAN HASTALARDA SERUM OSTEOPROTEGERİN DÜZEYİ VE KEMİK MİNERAL YOĞUNLUĞU ÖLÇÜMLERİ ARASINDAKİ İLİŞKİ

Yavuz Selim İntepe[1], Eylem Yıldırım[1], Murat Korkmaz[2], Seyhan Karaçavuş[3], Ayşe Yeşim Göçmen[4]

[1]Bozok Üniversitesi, Göğüs Hastalıkları Ana Bilim Dalı, Yozgat
[2]Bozok Üniversitesi, Ortopedi ve Travmatoloji Ana Bilim Dalı, Yozgat
[3]Bozok Üniversitesi, Nükleer Tıp Ana Bilim Dalı, Yozgat
[4]Bozok Üniversitesi, Biyokimya Ana Bilim Dalı, Yozgat

GİRİŞ: Obstrüktif uyku apne sendromu (OUAS), uyku sırasında üst hava yollarının tam veya kısmen kapanmasına bağlı olarak solunumun geçici süreli ve tekrarlayıcı durmasıyla karakterize bir hastalıktır. Havayollarının tekrarlayan tıkanmalarına bağlı olarak dokularda hipoksi ortaya çıkmaktadır. Kemik metabolizmasının temel hücreleri olan osteoklast ve osteoblast arasındaki denge hipoksi varlığında osteoklast lehine bozulmakta ve osteoporoz gelişme riski artmaktadır. Osteoprotegerin (OPG) tümör nekrozis faktör (TNF) reseptör superfamilyasından anti-enflamatuar bir glikoproteindir. Osteoklast farklılaşmasını ve osteoklastogenezisi inhibe ederek kemik döngüsünde anahtar rol oynamaktadır. Bu çalışmada OUAS hastalarında serum OPG düzeyinin ve kemik mineral yoğunluğu ölçümü arasındaki ilişkiyi araştırdık.

Gereçler ve YÖNTEM: Çalışma prospektif olarak Ocak 2014 ve Mart 2016 tarihleri arasında Bozok üniversitesi göğüs hastalıkları uyku kliniğinde yürütüldü. Tanıklı apne, horlama ve gündüz aşırı uykululuk belirtileri olan ve dışlama kriterlerine uyan 99 hastaya tüm gece polisomnografi (PSG) uygulandı. PSG sonucuna göre hastaların apne-hipone indeksleri (AHİ) belirlendi. Tüm olguların kemik mineral yoğunluğu (KMY) parametreleri dual-enerji X-ray absorbtiometri (DEXA) yöntemi ile l'acn cihazı kullanılarak omurga (Lomber 1-4) ve kalça (femur boyun, femur total) bölgelerinde ölçüldü. KMY tüm dünyada standart olarak kabul edilen gr/cm2 cinsinden T skoru olarak ifade edildi. Serum OPG ve diğer biyokimyasal parametreler için tüm hastalardan sabah açlık kanı toplandı. OPG serum düzeyi ELISA metoduyla çalışıldı.

BULGULAR: Çalışmaya katılan 99 hastada 51 (51.5%) kadın ve 48 (48.5%) erkek vardı. AHİ değerlerine göre 68 (68.7%) hastada OUAS varken 31 (31.3%) hastada OUAS saptanmadı. Tüm hastaların yaş ortalaması 50.24±10.98 idi. OUAS ve kontrol grupları cinsiyet ve yaş açısından benzemekteydi. (tablo1). OUAS grubunda OPG, OPG ligandı (OPGL) ve OPGL/OPG düzeyleri kontrol grubuna göre anlamlı derecede yüksek bulundu (tablo 2) Kemik mineral yoğunluğu ölçümleri kontrol grubunda OUAS grubuna göre anlamlı düşük bulundu (tablo 3). OPG serum düzeyi ile KMY değerleri arasında sadece femur total t skoru arasında zayıf pozitif bir korelasyon saptandı (r=0.243, p=0.015). OPG ile D vitamini düzeyi arasında negatif korelasyon saptandı.(r=-0.320,p=0.001)

TARTIŞMA: OPG ilk olarak 1997 yılında tanımlanmış bir glikoproteindir. OPG nuklear faktör kB reseptör aktivatörün ligandına (RANKL) bağlanarak osteoklast aktivasyonunu ve kemik erimesini engellemektedir. OPG gen polymorfizmi osteoporoz gelişimini arttırmaktadır.

SONUÇ: OPG serum düzeyinin yüksekliği OUAS hastalarında osteoporoz gelişimine karşı bir koruyucu bir rol üstlendiği düşünülmektedir.

Anahtar Kelimeler: kemik mineral yoğunluğu, obstruktif uyku apne sendromu, osteoprotegerin, osteoporoz,

tablo 1

Tablo 1. OUAS ve kontrol grupların demografik verileri

Parametreler	KONTROL (n=31)	OUAS (n=68)	p
Age (year)	49.29 ± 11.12	50.68 ± 10.97	0.563
Sex (Female/Male)	20/11	31/37	0.081
Smoking (package/year)	1.87 ± 5.86	7.72 ± 8.51	**<0.001**
BMI (kg/cm²)	32.65 ± 4. 43	34.35 ± 6.27	0.176
Neck (cm)	38.71 ±4.72	42.06 ± 3.12	**<0.001**
Waist (cm)	106.06 ± 12.43	112.72 ±11.13	**0.009**
Hip (cm)	111.26 ±12.05	115.16 ± 8.80	0.072

OUAS ve kontrol grupların demografik verileri

tablo 2

Parametreler	KONTROL (n=31)	OUAS (n=68)	p
Glucose	107.76±31.32	109.13±38.75	0.868
Sedimentation (mm/h)	14.52 ± 10.67	13.06 ± 9.38	0.510
Fibrinogen (mg/dl)	302.05 ±81.04	306.87 ± 81.46	0.813
CRP (mg/dl)	5.40 ± 4.68	6.16 ±6.80	0.588
OPG	5.44±1.13	8.78 ± 2.21	**<0.001**
OPGL	228.12±32.70	167.45±45.90	**<0.001**
OPGL/OPG	43.94±11.18	21.14±9.53	**<0.001**
TSH	2.16±1.78	3.40 ± 10.09	0.531
Cholesterol	201.72 ±34.07	201.74 ± 42.70	0.998
D vitamine	20.91±5.99	13.71±5.92	**<0.001**
Ca (mg/dl)	9.49±0.69	9.60±0.49	0.451
ALP (U/L)	73.71±14.23	76.72±14.81	0.345

OUAS ve kontrol grupların laboratuar sonuçlarının karşılaştırılması

tablo 3

BMD değerleri	Kontrol group (n=31)	OUAS (n=68)	p
Lumbar BMD	0.98±0.13	0.97±0.13	0.721
Femur Neck BMD	0.99±0.16	1.08±0.22	0.046
Femur Total BMD	1.01±0.12	1.07±0.13	0.02
Lumbar t-score	-1.05±0.90	-0.87±1.20	0.429
Femur Neck t-score	-0.58±0.77	-0.17±0.87	0.028
Femur Total t-score	-0.98±0.67	-0.55±0.82	0.012

OUAS ve kontrol gruplarının kemik mineral yoğunluğu ölçümlerinin karşılaştırılması

TP-72
OBSTRÜKTİF UYKU APNE SENDROMLU OLGULARDA SERUM İRİSİN, RETİNOL BAĞLAYICI PROTEİN-4 VE ADİPONEKTİN DÜZEYLERİ İLE HASTALIĞIN ŞİDDETİ ARASINDAKİ İLİŞKİNİN DEĞERLENDİRİLMESİ

Nevin Fazlıoğlu[1], Pelin Uysal[2], Sinem Durmuş[3], Mustafa Uluhan[4], Sibel Yurt[5], Remise Gelişgen[3], Gönül Şimşek[6], Hafize Uzun[3]

[1]Acıbadem Üniversitesi, Tıp Fakültesi, Göğüs Hastalıkları Ana Bilim Dalı, İstanbul, Türkiye
[2]Acıbadem Atakent Hastanesi, Göğüs Hastalıkları Kliniği, İstanbul, Türkiye
[3]İstanbul Üniversitesi, Cerrahpaşa Tıp Fakültesi, Tıbbi Biyokimya Anabilim Dalı, İstanbul, Türkiye
[4]Kayseri Eğitim ve Araştırma Hastanesi, Göğüs Hastalıkları Kliniği, Kayseri, Türkiye
[5]Yedikule Göğüs Hastalıkları ve Cerrahisi Eğitim Araştırma Hastanesi, Göğüs Hastalıkları Kliniği, İstanbul, Türkiye
[6]İstanbul Üniversitesi, Cerrahpaşa Tıp Fakültesi, Fizyoloji Anabilim Dalı, İstanbul, Türkiye

GİRİŞ-AMAÇ: Obstrüktif uyku apne sendromu (OUAS), uyku sırasında üst solunum yolu obstrüksiyonu nedeniyle tekrarlayan solunumsal bozukluklar sonucu gelişen, birçok vücut sistemini ilgilendiren önemli bir patofizyolojik durumdur. OUAS için yaş, cinsiyet, obezite ve diabet önemli risk faktörleridir. İrisin, retinol bağlayıcı protein-4 (RBP-4) ve adiponektin glukoz metabolizması ve obezite ile ilişkili peptid yapılı hormonlardır. Çalışmamızda serum irisin, RBP-4 ve adiponektin düzeylerinin obez ve tip 2 diabetes mellitus (Tip 2 DM)'lu OUAS gruplarında hastalık şiddeti ile ilişkisi olup olmadığı amaçlanmıştır.

MATERYAL-METOD: Çalışma Acıbadem Kayseri Hastanesi Göğüs Hastalıkları polikliniğinde değerlendirilen, cinsiyet ve yaş bakımından benzer, polisomnografik çalışma sonucu OUAS'ın gerek tanısı ve gerekse ağırlığının belirlenmesinde en çok kullanılan kriter Apne Hipopne İndeksine (AHİ)'e göre 46 kontrol (AHİ<5), 14 hafif (5<AHİ<15), 23 orta OUAS (15<AHİ<30) ve 88 ağır OUAS (AHİ>30) olmak üzere 171 olgudan oluşmaktadır.

BULGULAR: Hasta gruplarının RBP-4 düzeyleri, kontrol grubuna göre ileri düzeyde anlamlı yüksek (p<0.001) saptanırken, irisin ve adiponektin düzeyleri ileri düzeyde anlamlı düşük (p<0.001) saptandı. Polisomnografik çalışma sonucuna göre ağır OUAS hastalarda minimal oksijen satürasyonu (MOS), orta (p<0.05), hafif (p<0.001) ve kontrol grubuna (p<0.001) göre düşük saptandı. RBP-4 düzeyleri ağır OUAS'da, orta (p<0.05) ve hafif (p<0.001) OUAS'a göre yüksek (p<0.001), irisin düzeyleri ise orta (p<0.05) ve hafif (p<0.001) OUAS'a göre anlamlı düşük (p<0.001) bulundu. Adiponektin düzeylerinde hasta grupları arasında istatistiksel olarak anlamlı bir fark görülmedi (p>0.05). Hasta grubunda irisin ile RBP-4 (r=-0.379; p<0.001) ve AHİ (r=-0.834; p<0.001) arasında negatif korelasyon, MOS ile pozitif korelasyon (r=0.341; p<0.001) saptandı. Hasta grubunda adiponektin ile BMI (r=-0.682; p<0.001), RBP-4 (r=-0.292; p<0.01) ve AHİ (r=-0.179; p<0.05) arasında negatif korelasyon, MOS (r=0.397; p<0.001) ile pozitif korelasyon saptandı. Hasta grubunda RBP-4 ile BMI (r=0.406; p<0.001) ve AHİ (r=0.473; p<0.001) arasında pozitif korelasyon, MOS (r=-0.805; p<0.001) ile negatif korelasyon saptandı.

SONUÇ: OUAS'ın multifaktöriyel etyolojisi nedeniyle bir algoritma oluşturmak pek mümkün olmamasına rağmen serum irisin ve adiponektin düzeylerinde azalma ve RBP-4 düzeylerinde artış arteriyel oksijen satürasyonları ile ilişkilidir. Özellikle serum irisin düzeylerinde azalma ve RBP-4 düzeylerinde artış hastalığın şiddetini yansıtan AHİ ile de ilişkilidir. Bu adipokinlerin serum seviyeleri OUAS ile diabet ve obezite gibi eşlik eden hastalık etkinliğini değerlendirmek için yararlı olabilir. Sonuçları destekleyecek ileri çalışmalara ihtiyaç bulunmaktadır.
Anahtar Kelimeler: Adiponektin, İrisin, OUAS, Retinol Bağlayıcı Protein-4

Grupların demografik, uyku kaydı değişkenleri ve laboratuar bulguları

	Kontrol (AHİ<5) (n:46)	Hafif OUAS (5<AHİ<15) (n:14)	Orta OUAS (15<AHİ<30) (n:23)	Ağır OUAS (AHİ>30) (n:88)
Yaş	41.67± 11.04	49.79± 10.82	48.52± 13.64	52.57±10.62
K/E	15/31	6/8	7/16	21/67
DM/HT	-/-	6/-	2/12	19/16
BMİ	25.47 ±3.26c3,d3	29.76 ± 4.17	32.90±8.12a3	33.32 ± 6.53a3
AHİ	±	9.15±2.49a2,c3,d3	20.48±3.91a3,b3,d3	70.35±25.85a3,b3,c3
OOS (%)	±	93.38±2.30	92.54±2.42	90.20±6.87
MOS (%)	±	87.36±5.28d3	79.00±9.67d1	72.38±14.73 b3,c1
İrisin (µg/ml)	3.20±0.78	3.57±0.70c1,d3	3.01±0.17b1,d3	2.34±0.76a3,b3, c3
RBP-4 (ng/ml)	28.00±9.47b2,c3,d3	34.88±6.36a2,c3,d3	44.02±12.11a3, b3,d2	51.24±11.06 a3,b3,c2
Adiponektin (µg/ml)	9.23±2.06 b3,c3,d3	6.91±1.82 a3	6.77±1.85	6.74±1.58

AHİ: Apne Hipopne İndeksine; MOS: minimal oksijen saturasyonu; OOS:ortalama oksijen satürasyonu; RBP-4:Retinol bağlayıcı protein; DM: Diabetes mellitus; HT: hipertansiyon a; İstatistiksel olarak kontrol grubundan farklılık b; İstatistiksel olarak hafif gruptan farklılık c; İstatistiksel olarak orta gruptan farklılık d; İstatistiksel olarak ağır gruptan farklılık p<0.05, p<0.01, p<0.001

TP-73
BARİATRİK CERRAHİ ADAYLARINDA OBSTRÜKTİF UYKU APNE SENDROMU SIKLIĞI

Ali Nihat Annakkaya[1], Ege Güleç Balbay[1], Mevlüt Pehlivan[2], Öner Abidin Balbay[1]

[1]Düzce Üniversitesi Tıp Fakültesi Göğüs Hastalıkları Anabilim Dalı, Düzce
[2]Düzce Üniversitesi Tıp Fakültesi Genel Cerrahi Anabilim Dalı, Düzce

AMAÇ: Obezite obstrüktif uyku apne sendromunun (OUAS) en önemli risk faktörlerinden ve aynı zamanda sonuçlarından biridir. OUAS'da pozitif havayolu basıncı ve obezite tedavisi ana yaklaşımlardır. Bu çalışmada bariatrik cerrahi olacak obezite hastalarında OUAS sıklığının değerlendirilmesi amaçlandı.

YÖNTEM: Düzce Tıp Fakültesinde 2015 yılında bariatrik cerrahi adayı ardışık 141 olgu uykuda solunum bozuklukları açısından klinik olarak preoperatif değerlendirildi. Tüm olgulara operasyon öncesi polisomnografik tetkik önerildi.

BULGULAR: Yaş ortalaması 37±10 olan bariatrik cerrahi adayı 141 olgunun 38'i erkek (%27) ve 103'ü kadın (%73) idi. Olguların ortalama vücut kitle indeksi 46,9±6,4 kg/m bulundu. OUAS majör semptomlarından horlama 119 olguda (%84,4), gündüz aşırı uyku hali 63 olguda (%44,7) ve tanıklı apne ise 49 olguda (%34,8) mevcuttu. Polisomnografik tetkiki kabul eden 111 olgunun 84'ünde (%75,7) apne hipopne indeksi 5'in üzerinde bulunarak OUAS tespit edildi. Olguların %24,3 ünde normal sınırlarda polisomnografi (27/111), %29,7 sinde hafif OUAS (33/111), %17,1'inde orta OUAS (19/111) ve %28,8'inde ise ağır düzeyde OUAS (32/111) mevcuttu. Polisomnografi yapılan olgulardan 10'unda (%9) OUAS ve obezite hipoventilasyon sendromu birlikteliği vardı. Horlaması olanlarda %83, gündüz aşırı uyku hali olanlarda %90,6 ve tanıklı apnesi olanlarda ise %97,6 oranında polisomnografi ile OUAS tanısı kondu. Apne hipopne indeksi yaş (p=0,003) ve boyun çapıyla (p<0,001) pozitif koreleasyon zorlu vital kapasite yüzdesiyle (p<0,001) ise negatif korelasyon gösteriyordu.

SONUÇ: Çalışmanın sonucunda bariatrik cerrahi olacak tüm olgular preoperatif dönemde Göğüs Hastalıkları tarafından uykuda solunum bozuklukları açısından ayrıntılı bir şekilde değerlendirilmesi ve semptomatik olgulara operasyon öncesi polisomnografik tetkik yapılması gerektiği düşünüldü.

Bu çalışma Düzce Üniversitesi Bilimsel Araştırma Projeleri Kapsamında desteklenen projenin ön değerlendirme sonuçlarıdır (proje no: 2014.04.03.268)

Anahtar Kelimeler: obezite, bariatrik cerrahi, uyku apne sendromu

Figür 1

Figür 2

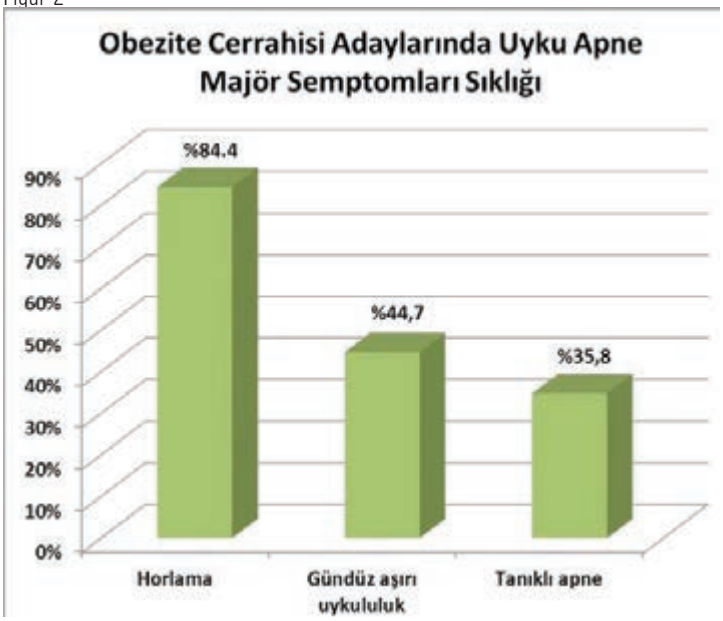

Figür 3

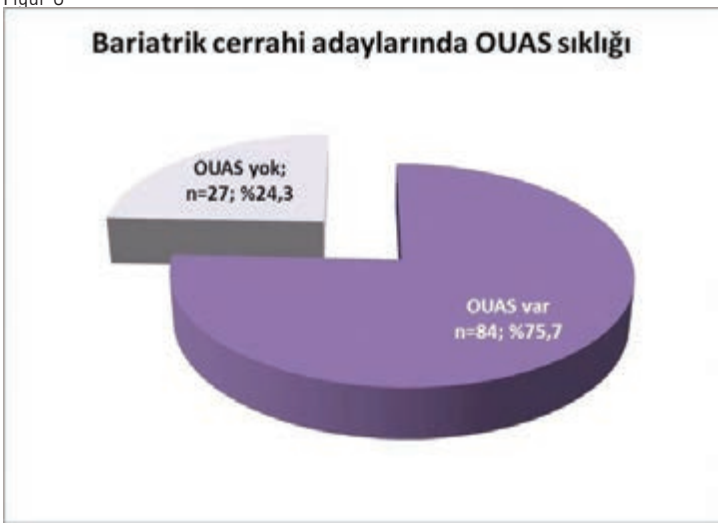

Figür 4

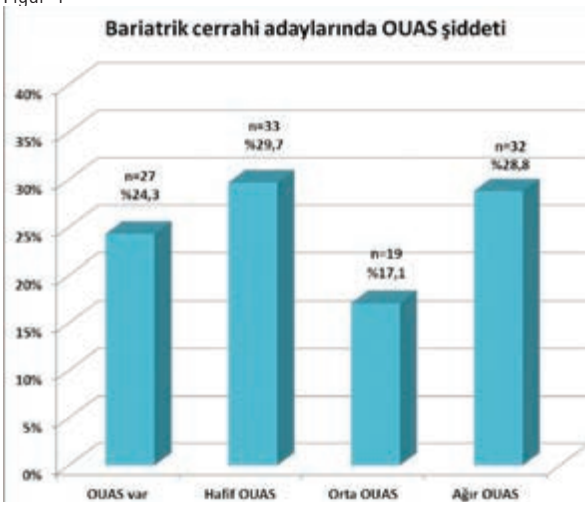

Bariatrik cerrahi adaylarında OUAS varlığına göre bazı klinik parametrelerin karşılaştırılması

	OUAS (+) n (%)	OUAS (-) n (%)	p
Cinsiyet			
Kadın	55 (69,6)	24 (30,4)	0.027
Erkek	29 (90,6)	3 (9,4)	
Horlama			
Var	78 (83,0)	16 (17,0)	<0.001
Yok	5 (31,3)	11 (68,8)	
Gündüz aşırı uykululuk			
Var	48 (90,6)	5 (9,4)	<0.001
Yok	35 (61,4)	22 (38,6)	
Tanıklı Apne			
Var	41 (97,6)	1 (2,4)	<0.001
Yok	42 (61,8)	26 (38,2)	
Diyabet			
Var	30 (88,2)	4 (11,8)	0.032
Yok	49 (68,1)	23 (31,9)	
Hipertansiyon			
Var	27 (93,1)	2 (6,9)	0.006
Yok	52 (67,5)	25 (32,5)	
Hipotroidi			
Var	15 (83,3)	3 (16,7)	0.267
Yok	64 (72,7)	24 (27,3)	
Gastro-özofagial reflü			
Var	26 (78,8)	7 (21,2)	0.632
Yok	53 (72,6)	20 (27,4)	
Astım/KOAH			
Var	6 (85,7)	1 (14,3)	0.675
Yok	73 (73,7)	26 (26,3)	

Bariatrik cerrahi adaylarında OUAS varlığına göre bazı klinik parametrelerin karşılaştırılması

	OUAS (+) Ortalama ± SD	OUAS (-) Ortalama ± SD	p
Yaş (yıl)	39 ± 9	33 ± 9	0.009
Vücut kitle indeksi (kg/m2)	46,8 ± 5,5	45,4 ± 6,7	0.281
Boyun çevresi (cm)	42 ± 5	41 ± 4	0.459
Bel çevresi (cm)	126 ± 14	118 ± 14	0.059
Sigara (paket-yıl)	7,2 ± 12,0	3,6 ± 6,3	0.054
FVC (%)	88 ± 14	89 ± 10	0.764
FEV1 (%)	88 ± 14	91 ± 10	0.361
FEV1/FVC (%)	83 ± 6	84 ± 5	0.461
Apne Hipopne İndeksi	29,7 ± 26,6	2.6 ± 1.6	<0.001
Epworth uykululuk ölçeği	7.8 ± 5,1	4.9 ± 4,7	0.012
Uyku Etkinliği (%)	80 ± 13	71 ± 14	0.002

Grafik 1

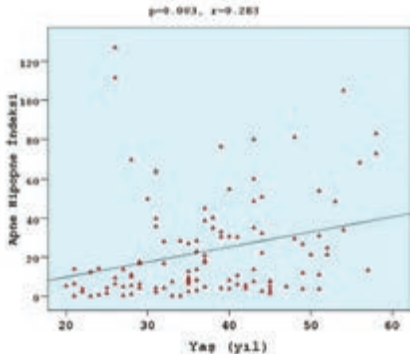

Bariatrik cerrahi adaylarında apne hipopne indeksi ve yaş korelasyonu

Grafik 2

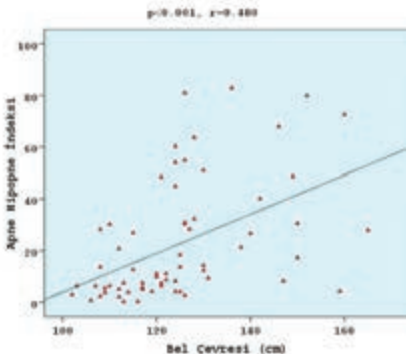

Bariatrik cerrahi adaylarında apne hipopne indeksi ve bel çevresi korelasyonu

Grafik 3

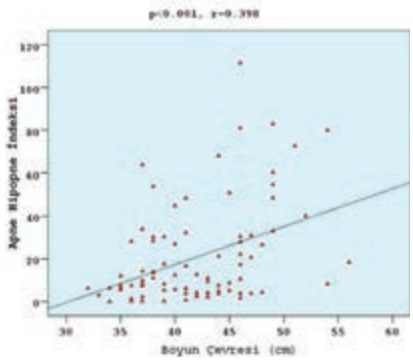

Bariatrik cerrahi adaylarında apne hipopne indeksi ve boyun çevresi korelasyonu

Grafik 4

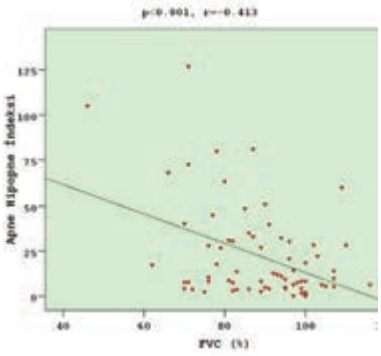

Bariatrik cerrahi adaylarında apne hipopne indeksi ve FVC yüzdesi korelasyonu

SOLUNUM 2016

OLGU KONSEYİ

SOLUNUM 2016

OK-01
ORGANİZE PNÖMONİYİ TAKLİT EDEN LENFOMA AKCİĞER TUTULUMU

Aslı Öncel, Elif Babaoğlu, Elif Tuğçe Korkmaz, Sevinç Sarınç Ulaşlı, Deniz Köksal, Salih Emri

Hacettepe Üniversitesi Göğüs Hastalıkları Anabilim Dalı, Ankara

Göğüs hastalıkları kliniğimize başvuran 28 yaşında bayan hastanın öksürük, balgam ve halsizlik yakınmaları vardı. Fizik muayenesinde oda havasında oksijen satürasyonu %98 ölçüldü, solunum sistemi muayenesi normaldi. Kan tetkiklerinde Hb: 9,8gr/dL(11,7-15,5), beyaz küre: 11500(4100-11200), trombosit: 352000(159000-388000), CRP: 8,88mg/dL(0-0,8) saptandı. Bilinen Hodgkin Lenfoma tanısı olan hastanın çekilen toraks bilgisayarlı tomografisinde(BT) (Resim. 1) sol akciğer alt lob laterobazal ve medyobazal segment ile sol akciğer üst lob lateralde konsolide alanlar görüldü; radyoloji tarafından eski tetkikleri ile karşılaştırıldığında konsolide alanlarda artış olduğu, ön planda organize pnömoni düşünüldüğü raporlandı. Hastanın özgeçmişinde 2006 yılında nodüler sklerozan tip Hodgkin Lenfoma tanısı, kemoterapi ve 2007'de otolog kemik iliği transplantasyonu(KİT), relaps olması üzerine hilus ve boyuna radyoterapi, 2008'de allojenik KİT, takiben GVHD nedeniyle yüksek doz steroid tedavisi ve fotoferez, 2009'da mezenkimal kök hücre nakli mevcuttu. 2011'de öksürük, balgam şikayetleri nedeniyle çekilen Toraks BT tetkikinde yeni ortaya çıkan parankimal ve subplevral nodüller görülmesi üzerine hastada lenfoma akciğer tutulumu düşünüldü. Yapılan akciğer tru-cut biyopsisi sonucu fibrozis ve kronik inflamatuar süreç olarak raporlandı. Hastaya antibiyoterapi verildi. 2014'te şikayetlerinin tekrarlaması üzerine çekilen Toraks BT tetkikinde sağ akciğerde birkaç adet nodül, sol akciğer bazalde önceki tetkike göre boyut artışı gösteren içerisinde dilate bronşlar olan parankimal opasiteler görüldü; organize pnömoni lehine değerlendirildi. İki ay antibiyotik tedavisi sonrasında semptomları ve radyolojik bulguları düzelmeyen hastaya kortikosteroid tedavisi verildi. Hastaya tanısal amaçlı fiberoptik bronkoskopi yapıldı. Subkarinal lenf nodundan transbronşiyal iğne biyopsisi ve sol alt lob bronş lavajı alındı. Kültürlerinde üreme olmadı. Takiben hastaya sol akciğer tru-cut biyopsisi yapıldı, patoloji sonucu Hodgkin Lenfoma ile uyumlu saptandı. Lenfoma tutulumu açısından PET-BT çekilen hastada akciğerdeki parankimal opasiteler ve mediastinel lenf nodları nüks ile uyumlu görüldü. Hastaya en son Nisan 2016'da olmak üzere 6 kür kemoterapi verildi. Kontrol PET-BT ile değerlendirilen hastada gerileme gösteren tutulum tespit edildi. Hematolojik malignitesi olan hastalarda pulmoner infiltrasyon sık görülmektedir; ayırıcı tanılar arasında infeksiyon, pulmoner ödem, hemoraji ve altta yatan malignitenin kendisi yer almaktadır. Bu hastalarda kemoterapiden bağımsız olarak organize pnömoni görülebileceği yapılan çalışmalarda belirtilmiştir. İnfeksiyondan bağımsız olarak görülen ve herhangi bir nedene bağlanamayan organize pnömoni olgularında altta yatan hematolojik malignite düşünülebilir. Sunulan vakada malignite organize pnömoninin radyolojik bulgularını taklit etmiştir ve hastada kortikosteroid tedavisine yanıt alınamamıştır.

Anahtar Kelimeler: Lenfoma, organize pnömoni, pnömoni

Resim 1

Toraks BT

OK-02
EGFR-21L858R MUTASYONU POZİTİF KÜÇÜK HÜCRE DIŞI AKCİĞER KANSERLİ OLGUDA İLK BULGU OLARAK OLİGO-AKROMETASTAZ

Pınar Akın Kabalak[1], Tuba İnal Cengiz[1], Ülkü Yılmaz[1], Derya Kızılgöz[1], Fatma Canbay[1], Metehan Karaca[1], İnci Uslu[1], Yetkin Ağaçkıran[2]

[1]Atatürk Göğüs Hastalıkları Ve Göğüs Cerrahisi Eğitim Ve Araştırma Hastanesi
[2]Atatürk Eğitim Ve Araştırma Hastanesi

GİRİŞ: Kemik dokudaki malign lezyonlar 0.007% ile 0.3% oranında el veya ayak kemiklerinde lokalize olur. Akral metastazların %44'ü primer akciğer tümörlerinden köken almakla birlikte, akciğer kanserli olguların % 0,2'sinde akral metastaz görülmektedir. EGFR 21L858R mutasyonunun pozitif olduğu KHDAK olgusunu, oligo-akrometastaz ile bulgu vermesi nedeni ile sunmayı amaçladık.

OLGU: 58 yaşında erkek hasta, üç aydır sol el dördüncü parmağında olan ağrılı şişlik nedeni ile başvurdu. Tek taraflı ekstremite MRG'da, proksimal falanks distal kesiminde kortekste destrüksiyona neden olan, yaklaşık 30x17 mm boyutunda kitle izlendi. Tüm vücut kemik sintigrafisinde, sol el 4. parmakta litik metastaz, sol el bileğinde artmış radyoaktif madde tutulumu ve her iki tibiada hipertrofik osteoartropati saptandı. Kontrastlı bilgisayarlı toraks tomografide sağ akciğer alt lob posterior segmentte 25x21 mm lobüle kontürlü kitle saptandı. Transtorasik ince iğne aspirasyon biyopsisi küçük hücreli dışı akciğer karsinomu-not otherwised specified (KHDAK-NOS) ile uyumlu geldi. PET-BT'de, sağ akciğer alt lob posterior segmentte 24x27x24 mm lezyon (SUVmaks:9,85) ve mediastende sağ trakeobronşial, sağ hiler büyüğü 13 mm çaplı lenf nodlarında artmış FDG tutulumu (SUVmaks: 7,51) izlendi. Hasta TNM'ye göre klinik olarak T1bN2M1b (oligometastatik hastalık) olarak evrelendi.

SONUÇ: Hastanın parmağı metakarpofalangeal eklem seviyesinden ampüte edildi. Cerrahi sınır negatif gelen hastanın patolojik incelemesi EGFR-21L858R mutasyonu pozitif KHDAK-NOS idi. Parmağa yönelik küratif tedaviden sonra, akciğer malignitesi için eş zamanlı kemo-radyoterapi uygulandı. Hasta hala takip altındadır. Bu vakada, akciğer kanserli olgularda akral metastazların nadir görülmekle beraber, ilk bulgu olarak da karşımıza çıkabileceğini vurgulamayı amaçladık

TARTIŞMA: İskelet sistemi, akciğer ve karaciğerden sonra üçüncü en sık metastaz görülen anatomik bölgedir ve kanserlerin %50 'den fazlası isleket sistemine metastaz yapmaktadır. El kemiklerine metastaz başlıca akciğer (%47), böbrek (%13), meme (%12) kanserlerinden köken almaktadır. Akral metastazlar sıklıkla ileri evre akciğer kanseri ile ilişkili olup çok nadiren karsinomun ilk belirtisi olabilir. Vakamızda da ilk bulgu olarak akral tutulum vardı ancak primer akciğer lezyonu açısından hala küratif tedavi şansına sahipti. Amputasyon eldeki terminal lezyonların ağrı palyasyonu için uygulanmakta olup sıklıkla distal falanx tutulumu olan olgularda öncelikli önerilmektedir. Bunun dışında; radyoterapi, eksizyon ve sistemik tedavi diğer tedavi seçenekleridir.

Anahtar Kelimeler: KHDAK, Oligometastaz, Akrometastaz

Şekil 1

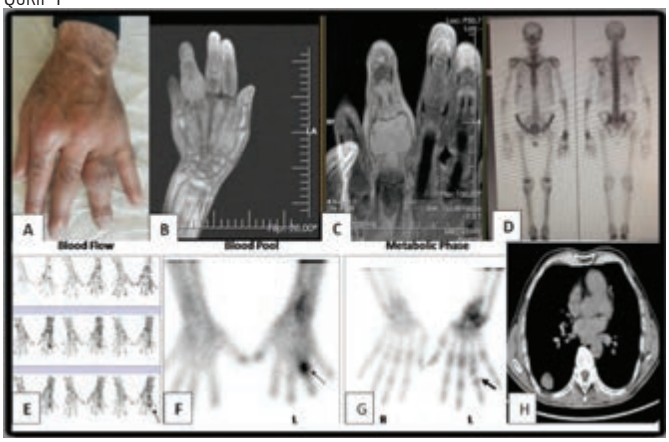

ŞEKİL A: Sol el 4. parmakta genişleme ŞEKİL B-C: Sol el 4. proksimal falanks distal kesimde 30x17 mm'lik destrüksiyonun MRI görüntüsü ŞEKİL D: Bilateral tibiada hipertrofik osteoartropati ŞEKİL E-F: Üç fazlı kemik sintigrafisinde Teknesyum-99m metilen difosfonat ın (MDP) sağ kola enjeksiyonu sonrasında dördüncü falanks medial bölgede radyoaktif madde tutulumu ŞEKİL G: Sol bilekte artmış radyoaktif madde tutulumu ŞEKİL H: Kontrastlı bilgisayarlı toraks tomografide sağ alt lob posterior segmentte 25x21 mm lobüle konturlu lezyon

OK-03
PLEOMORFİK KARSİNOMLU OLGULARDA 6 YILLIK DENEYİMİMİZ: 8 OLGUNUN ANALİZİ

Hakan Keskin, Makbule Ergin, Yasin İlter Toker, Abdullah Erdoğan

Akdeniz Üniversitesi, Göğüs Cerrahisi Ana Bilim Dalı, Antalya

Akciğer kanseri, kansere bağlı ölümlerin en önemli nedenlerinden birisi olup dünyada her geçen gün sıklığı artmaktadır. Akciğer kanserinin nadir görülen ve kötü prognoza sahip bir alt tipide pleomorfik karsinomlardır. Pleomorfik karsinom, hücrelerin en az %10'unu iğsi ya da dev hücreli sarkomatoid komponentin oluşturduğu adenokarsinom, skuamoz hücreli karsinom ya da büyük hücreli karsinom olarak tanımlanmaktadır. Pleomorfik karsinom bifazik görünümü ve sık birlikteliğinden dolayı skuamöz hücreli karsinomun bir varyantı olarak düşünülmekteydi. Fakat özellikle adenokarsinom ile birlikte de görülebildiğinden 1999 yılında Dünya Sağlık Örgütü tarafından ayrı bir grup olarak sınıflandırıldı. Pleomorfik karsinomlar akciğerin malign tümörlerinin sadece % 0.1-0.5'ini oluşturur. Pleomorfik karsinomun ortalama tanı yaşı 60 olup erkeklerde kadınlara göre dört kat daha sık görülür. Ve bu oran küçük hücreli dışı akciğer kanserine göre daha yüksektir. Hastaların büyük çoğunluğu ağır sigara içicisidir. Pleomorfik karsinomun özellikle üst lobu tercih eden ve sıklıkla göğüs duvarını ya da plevrayı invaze etme eğiliminde olan büyük tümörler olduğu bildirilmiştir. Bu nedenle klinik olarak göğüs ağrısı en sık görülen semptomdur. 2010-2015 yılları arasında kliniğimizce opere edilen hastalarda patolojik tanısı pleomorfik karsinom gelen 8 hasta retrospektif olarak incelendi. 8 hastanın hepsi erkekti. Ortalama tanı yaşı 66 olarak saptandı. Bu hastalardaki 5 yıllık sağ kalım oranı %12.5 olarak saptandı. literatüre görede bu oran %10dur. Hastalara en sık lobektomi yapılmış olup cerrahi tedavinin şeklinin sağ kalıma istatiksel olarak bir anlamı saptanmamıştır. Akciğerdeki kitlelerin çaplarının (total çıkartılanlarda patolojik preparat büyüklüğü biyopside ise radyolojik büyüklüğü) ortalaması 6,5cmdir. Sadece iğsi veya dev hücre içeren gruba göre epitelyal ve sarkomatoid komponenti birlikte içeren grubun prognozu daha iyi gözükmesine rağmen genel sağ kalım oranı küçük hücreli akciğer kanserine kıyasla oldukça kötüdür. Ortalama sağ kalım süresi 8-23 ay ve 5 yıllık yaşam süresi %10 civarındadır. Bizim hastalarımızda da benzer sonuçlar saptanmıştır. Prognozu kötü olan pleomorfik karsinomda en uygun tedavi şekli eğer uygun evrede tanı konulmuş ise cerrahi tedavidir. Pleomorfik karsinomda cerrahi uygulanamayan vakalarda tedavi kemoterapidir. Ayrıca opere edilen vakalarda eğer lenf nodu tutulumu mevcutsa (N1 dahi olsa) adjuvan kemoterapi eklenmeli ve kombine ilaç rejimleri uygulanmalıdır. İleri yaş, ağır sigara içicisi erkek hastalardaki büyük ve periferik yerleşimli akciğer kitlelerinde pleomorfik karsinom tanısı akılda tutulmalı ve tanı hızlı bir şekilde konulmalıdır.

Anahtar Kelimeler: akciğer, küçük hücreli dışı, malign, pleomorfik

adenokarsinom ve dev hücreli karsinomlu olgunun mikroskopi görüntüsü

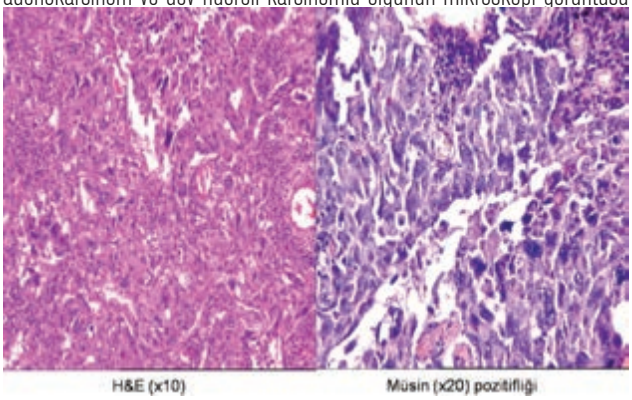

adenokarsinom ve dev hücreli karsinomlu olgunun mikroskopinde müsin pozitifliğinin gösterilmesi

toraks tomografisinde kitlenin görünümü

toraks tomografisinde kitlenin görünümü

HASTALARIN ANALİZİ

YAŞ	CİNSİYET	LOKALİZASYON	REZEKSİYON TİPİ	PATOLOJİK TANI	EVRELEME	TÜMÖR ÇAPI	OPERASYON TARİHİ	SAĞ KALIM
65	ERKEK	SOL ÜST LOB	LOBEKTOMİ	ADENOKARSİNOM + DEV HÜCRELİ KARSİNOM	T2bN2M0	6,5 CM	27/10/2015	HAYATTA (8AY)
60	ERKEK	SOL ÜST LOB	PNÖMONEKTOMİ	ADENOKARSİNOM + DEV HÜCRELİ KARSİNOM	T3N0M0	7,5 CM	07/07/2014	HAYATTA (23AY)
57	ERKEK	SAĞ ÜST LOB	LOBEKTOMİ	ADENOKARSİNOM + DEV HÜCRELİ KARSİNOM	T3N1M0	8,5 CM	03/04/2015	HAYATTA (14 AY)
58	ERKEK	SOL ÜST LOB	LOBEKTOMİ	SKUAMÖZ HÜCRELİ KARSİNOM + İĞSİ HÜCRELİ KARSİNOM	T3N1M0	9 CM	25/01/2011	HAYATTA (65 AY)
78	ERKEK	SAĞ ALT LOB	PNÖMONEKTOMİ	BÜYÜK HÜCRELİ KARSİNOM + DEV HÜCRELİ KARSİNOM	T2bN0M0	6,5 CM	17/03/2011	3 AY
71	ERKEK	SAĞ ÜST LOB	BİYOPSİ	SKUAMÖZ HÜCRELİ KARSİNOM + İĞSİ HÜCRELİ KARSİNOM	T3N2M0	4,5 CM	20/09/2010	5 AY
61	ERKEK	SOL ÜST LOB	LOBEKTOMİ	SKUAMÖZ HÜCRELİ KARSİNOM + DEV HÜCRELİ KARSİNOM	T3N0M0	7 CM	06/04/2010	4 AY
79	ERKEK	SOL ALT	LOBEKTOMİ	BÜYÜK HÜCRELİ KARSİNOM + İĞSİ HÜCRELİ KARSİNOM	T1aN0M0	2,5 CM	23/08/2011	7 AY

OPERE EDİLEN 8 HASTANIN ANALİZİ

OK-04

FARKLI BİR DİSPNE NEDENİ: OVARYAN HİPERSTİMÜLASYON SENDROMUNA BAĞLI PLEVRAL EFÜZYON, 5 OLGUDA KLİNİK VE PROGNOSTİK ÖZELLİKLER

İlker Arıkan, Ahmet Erol

Bülent Ecevit Üniversitesi, Kadın Hastalıkları ve Doğum Ana Bilim Dalı

Amaç: Ovaryan hiperstimülasyon sendromu (OHSS), infertilite tedavisinde foliküler gelişim ve olgunlaşmayı arttırmak için uygulanan gonadotropinlerle indüksiyon protokollerinin en sık görülen iyatrojenik komplikasyonudur. Over boyutlarında büyüme, hemokonsantrasyon, lökositoz, hipovolemi, plevral efüzyon, asit görülebilir. Asit veya plevra sıvısının ya da her ikisinin birlikte bulunduğu ağır formlar hastaların %3'ünde görülmektedir. Radyolojik olarak belirgin derecede plevral efüzyon görülme oranı %1'dir. Plevral efüzyonun nadir nedenlerinden biri olan OHSS' yi beş olgu eşliğinde tartışmayı amaçladık.

Bulgular: Hastaların yaşları 25-41 arasındadır. Hastaların üç tanesi Evre 4, iki tanesi Evre 5 olarak tespit edilmiştir. Hastaların hepsinde plevral efüzyon ve solunum sıkıntısı, bir tanesinde beraberinde pulmoner emboli tespit edilmiştir.

Tartışma: OHSS eksojen gonadotropin uygulaması sonucu oluşabilen ve hayatı tehdit edebilen iyatrojenik bir komplikasyondur. 35 yaş altı, polikistik over sendromu (PKOS), astenik yapı, yüksek östradiol düzeyi, çok sayıda ara ve immatür foliküller, GnRHa ile stimülasyon, hCG ile luteal faz desteği, gebelik gibi risk faktörleri vardır. Ağır formunun prevalansı %0.3-5 arasında değişmektedir. Yaşamı tehdit eden formunun insidansı tedavi siklusların %0.1-%0.2'sidir. Bazı kaynaklar vasküler permiabilitedeki artışın baskın rol oynayarak sıvının vazoaktif maddelere (TNF-a, Endotelin-1, VEGF) bağlı olarak üçüncü boşluğa biriktiğini söylemektedir. Hemokonsantrasyon ve lökosit sayısında artma klinik tanıda önemlidir. Over sitümülasyon tedavisinden üç-yedi gün sonra ortaya çıkarsa hafif klinikle seyrederken, daha ileri bir zamanda (12-17 gün) ortaya çıkarsa daha kötü bir klinikle seyreder. Plevral efüzyon genelde ileri klinik formlarda görülür. Olgular yüksek risk faktörü kriterlerine uymaktadır. Laboratuvar bulgularıyla birlikte Golan sınıflamasına göre ağır derece evre 4-5 ile uyumludur. Plevral efüzyonla birlikte pulmoner emboli, atelektazi, supraventriküler taşikardi, pulmoner hipertansiyon, perikardiyal efüzyon ileri klinik formlarda görülebilmektedir.

Sonuç: Plevral efüzyonun nadir nedenleri arasında özellikle genç kadınlarda OHSS'de düşünülmesi gereklidir. İleri klinik formlarda yakın izlem önemlidir.

Anahtar Kelimeler: akciğer, sıvı, emboli

OK-05
TORASENTEZ SONRASI GELİŞEN BİLATERAL PNÖMOTORAKS

Onur Derdiyok, Aysun Kosif Mısırlıoğlu, Fatma Tokgöz Akyıl, Mine Demir, Selami Volkan Baysungur

Süreyyapaşa Göğüs Hastalıkları ve Göğüs Cerrahisi Eğitim ve Araştırma Hastanesi, Göğüs Cerrahisi Kliniği, İstanbul

GİRİŞ: Torasentez; plevral efüzyon, hemotoraks, şilotoraks gibi hastalıklarda tanı ve tedavi için kullanılan basit ve güvenilir bir yöntemdir nadirde olsa komplikasyonları olabilir. Yassı hücreli karsinom tanısı alan, torasentezle plevral mayi örnekleme sonrasında bilateral pnömotoraks gelişen olgumuzu sunmak istedik.

OLGU: Altmış dört yaşında nefes darlığı şikâyeti olan erkek hastanın bilgisayarlı tomografi (bt)'sinde sağ alt lobda 43*41 mm kitle ve sağ hemotoraks da plevral efüzyon saplanmıştır. Bronkoskopide, sağ alt lob bronşundaki kitleden alınan biyopsi sonucu 'squmoz cell karsinom' ile uyumlu geldi. Tanısal amaçlı sağ hemotoraksa yapılan torasentez sonrası 4 cc plevral mayi alındı ve sitolojiye gönderildi. işlemi takiben yaklaşık 10 dakika sonra başlayan nefes darlığı şikâyeti üzerine çekilen akciğer grafisinde sağda bazal de solda ise subtotal pnömotoraks olduğu saptandı. İki taraflı tüp torakostomi uygulandı. Vital bulguları hızla düzeldi. Önce sağ ardından sol tüp torakostomi sonlandırıldı. Takiplerinde nüks gözlenmedi.

TARTIŞMA: Torasentez sonrası en sık görülen komplikasyon pnömotorakstır. Bunlara hemotoraks, ampiyem, organ yaralanmaları, vazovagal reaksiyon, yumuşak doku enfeksiyonlarıda eklenebilir. Ayrıca, tedavi amaçlı torasentez sonrası ek olarak reekspansiyon pulmoner ödem ve hipovolemi görülebilir. interkostal vasküler yapıların yaralanmasına ya da hastada var olan kanama diyatezine bağlı olarak hemotoraks, steriliteye uymama ya da ciltte var olan enfeksiyona bağlı olarak plevral enfeksiyonlar gelişebilir. Literatürde torasentez sonrası pnömotoraks riski düşük olarak belirtilmiştir. Bu nedenle, torasentez sonrası rutin akciğer filmi çekilmesinin klinik yararı olmadığı öne sürülmüştür.

SONUÇ: Kliniğimizde torasentez sonrası rutin olarak akciğer grafisi istenmelidir. Çünkü torasentez sonrası gelişen pnömotoraksta nadirde olsa kontralateral veya bilateral pnömotoraks gözlenebilmektedir.

Anahtar Kelimeler: Torasentez, Bilateral, Pnömotoraks

Sağ akciğerde bulunan santral kitle

Torosentez sonrası çekilen akciğer grafisi

OK-06
İNORGANİK TOZ İNHALASYONUNA BAĞLI GELİŞEN PULMONER ALVEOLER PROTEİNOZİS BİR OTOİMMÜN HASTALIK MIDIR?

Bilge Üzmezoğlu, Cebrail Şimşek, Sevtap Gülgösteren, Berna E. Gebeşoğlu

Atatürk Göğüs Hastalıkları ve Göğüs Cerrahisi Eğitim ve Araştırma Hastanesi, İş ve Meslek Hastalıkları Eğitim Kliniği

Çevresel ve mesleksel tozlara bağlı gelişen sekonder pulmoner alveolar proteinozis (PAP) patogenezinde granülosit-makrofaj koloni stimüle edici faktöre (GM-CSF) karşı gelişen otoantikorların rolü açık değildir. Silika, demir tozu ve kaynak dumanına maruziyetleri olan, sekonder PAP tanılı iki olguda; GM-CSF otoantikorların yüksek olduğunu ve STAT5 fosforilasyonun olmadığını saptadık. Bu durum, GM-CSF otoantikoru ile toz maruziyetine bağlı gelişen PAP arasında bir ilişki olabileceğini düşündürmüştür. Bununla birlikte, GM-CSF otoantikorların; hastalığın patogenezinin bir uzantısı mı, yoksa bir epifenomen mi olduğu henüz bilinmemektedir. Bu makaleyle, bu alanda yeni verileri destekleyen iki olguyu sunmak ve sekonder PAP gelişmesinde otoimmun mekanizmaların olası rolünü tartışmak istedik.

Anahtar Kelimeler: pulmoner alveolar proteinozis, GM-CSF otoantikorları, toz maruziyeti, STAT5 fosforilizasyonu

OK-07
SAĞLIK ÇALIŞANINDA MESLEKİ TÜBERKÜLOZ ENFEKSİYONU KUŞKUSU

Ayşe Coşkun Beyan, Nur Şafak Alıcı, Yücel Demiral, Arif Çımrın

Dokuz Eylül Üniversitesi, İş ve Meslek Hastalıkları Bilim Dalı, İzmir

Dünyada yaklaşık olarak 60 milyon sağlık çalışanı bulunduğu ve sağlık profesyonellerinin genel çalışanlar içindeki payının giderek arttığı bilinmektedir. Avrupa Birliği'ne üye ülkelerde sağlık çalışanlarının çalışan nüfus içindeki oranı %10 kadardır. Türkiye'de bu oran %6-7'dir. Sağlık çalışanları solunum yolu ve penetran yol ile bulaşan hastalıklar açısından yüksek risk taşımaktadır. Solunumsal etkenlerle karşılaşma riski henüz tanı konulmamış hastaların bakım hizmetlerinin yürütümü sırasında yüksektir. Olgu; 31 yaşında kadın hasta, 2011 yılından bu yana devlet hastanesi göğüs hastalıkları servisinde hemşire olarak çalışıyor. Ekim 2015 'de akciğer tüberkülozu ve larinks tüberkülozu tanısı almış. Olgu, Nisan 2014 tarihinde tüberküloz tanısı olan bir hastanın bakım işi sonrası kendisinde de hastalık ortaya çıkması nedeniyle meslek hastalıkları polikliniğe başvurdu. Olgunun klinik seyri şekildeki gibidir (Şekil 1). Tüberküloz bulaşında bulaş kaynağının gösterilmesi için altın standart yöntem "parmak izi yöntemi" ile basillerin genetik materyallerinin eşleştirilmesidir. Pahalı ve nadir bulunabilen bir yöntemdir. Teknik ve etik nedenlerle uygulanmasında güçlükler yaşanmaktadır. Sağlık hizmeti sunucuları kendi tüberküloz kontrol programlarını oluşturmalıdır. Çalışanların standart önlemleri alarak çalışmaları sağlanmalıdır. Riski yüksek birimlerde çalışanlar için genişletilmiş önlemler uygulanmalıdır. Çalışanlarının işe giriş ve periyodik muayenelerinde tüberkülin cilt testi ve akciğer grafisi mutlaka değerlendirilmeli ve kayıt altına alınmalıdır. Tüberküloz kuşkusu bulunan olgular erkenden izolasyon odalarına alınmalıdır.

Anahtar Kelimeler: Tüberküloz, sağlık çalışanının sağığı, meslek hastalığı

Olgu Klinik seyir

OK-08
TİNER İNHALASYONUNA BAĞLI GELİŞEN KİMYASAL PNÖMONİ OLGUSU

Halil İbrahim Yakar[1], Erkan Ceylan[1], Asiye Kanbay[1], Alihan Oral[2]

[1]Istanbul Medeniyet Universitesi Göztepe Eğitim Araştırma Hastanesi, Göğüs Hastalıkları Ana Bilim Dalı
[2]Istanbul Medeniyet Universitesi Göztepe Eğitim Araştırma Hastanesi, İç Hastalıkları Ana Bilim Dalı

28 yaşında erkek hasta, 2 saat önce, resim yaparken yanlışlıkta tiner içmesi nedenli, öksürük ve ateş şikayeti ile hastanemize başvurdu. Tiner içtikten sonra bulantı ve kusma olmuş. Hastanın fizik muayenesinde ateş yüksekliği, dispneik görünüm, dinlemekle sol bazalde raller vardı. Pa grafi ve toraks bt de solda daha belirgin bilateral konsolidasyon izlendi. Antibiyotik, bronkodilatatör ve Destek tedavi ile genel durumu düzeldi. Tiner, xylene, toluene ve N-hexane gibi aromatik hidrokarbonlar içerir (1). Bulantı, kusma, rabdomyoliz, polinöropati, konfuzyon gibi ciddi komplikasyonlara neden olabilir. (2-5). Kimyasal pnömoni, literatürde nadiren gözlenmektedir. Vakamız da tiner maruziyetine bağlı bilateral pnömoniyi göstermesi açısından önemlidir.

Anahtar Kelimeler: kimyasal pnömoni, tiner, konsolidasyon

PA Grafi

tomografi 1

OK-09
ANAFİLAKSİYİ NE KADAR BİLİYORUZ?

Kurtuluş Aksu, Hale Ateş, Ferda Öner Erkekol

Ankara Atatürk Göğüs Hastalıkları ve Göğüs Cerrahisi Eğitim ve Araştırma Hastanesi

Bilinen astım tanısı olan ve pnömoni tanısı ile levofloksasin reçete edilen bayan hasta tedavinin ilk dozunu kullanmasını takiben dakikalar içinde gelişen dudaklarda şişlik, nefes darlığı ve morarma şikayetleri ile acil servise başvurmuş. Hastanın fizik muayenesinde dispne, takipne, anjioödem, wheezing saptanıyor. Oda havasında SpO2: %66, TA: 160/90 mm Hg olarak ölçülen hastanın oskültasyonda yaygın ronküsleri saptanıyor. Hastanın özgeçmiş sorgulamasında geçmişte oral levofloksasin ile ciddi alerjik reaksiyon öyküsü tariflediği, amoksisilin klavulonik asiti sorunsuz kullanabilidiği öğreniliyor. Hastanın ilk tedavisi sistemik alerjik reaksiyon öntanısı ile intravenöz kortikosteroid ve antihistaminik ile yapılıyor. Hastada hipotansiyon olmadığı için adrenalin tedavisi endikasyonu konulmuyor. Hastanın kliniğinde düzelme olmaması nedeni ile de allerji kliniğine konsülte ediliyor. Anafilaksi tanısı için belirlenmiş 3 kriter mevcut olup herhangi birinin tam olarak sağlanması yeterlidir. Bunlar 1. Akut başlangıç ve cilt/mukoza tutulumu ile birlikte solunumsal bulguların veya hipotansiyonun veya end-organ disfonksiyonunun olması; 2. Muhtemel allerjen ile karşılaşma sonrası akut başlayan cilt-mukoza tutulumu/ Solunumsal bulgular/ Gastrointestinal semptomlardan ikisinin birlikteliği; 3. Bilinen bir allerjen ile karşılaşma sonrası akut olarak gelişen hipotansiyondur. Sunulan hasta sayılan 1. ve 2. Kriterlere göre anafilaksi tanısını sağlamaktadır ve hipotansiyon olmaması anafilaksi tanısını ekarte ettirmemektedir. Konsultasyon değerlendirmesi sonucunda hastaya 0.5 mg (IM) adrenalin önerilmiş ve uygulanan tedavi ile 5-10 dk içinde klinik rahatlama izlenmiştir. Hastanın oksijen saturasyonu %95'e yükselmiş, TA: 130/80 mm Hg ye gerilemiş, takipnesi ve ronküsleri gerilemiştir. Bu vaka ile iki nokta vurgulanmak istenmiştir. Öncelikle bilinmelidir ki anafilaksi ölümcül bir reaksiyon olup en önemli nokta anafilaksinin önlenmesidir. Ülkemizde erişkinlerde en sık anafilaksi nedeni ilaç allerjisi olup hastalara titiz bir değerlendirme yapılmalıdır. Bilinen ilaç alerjisi öyküsüne rağmen bu grup ilaç ile tedavide ısrarcı olma (bir şey olmaz algısı!!) kanuni sorunlara yol açabilir. İkinci olarak anafilaksi tedavisinde en önemli ilaç adrenalindir ve gecikmeden uygulanmalıdır. Anafilaksi tedavisi sırasında yapılacak en vahim hata ilk ilaç olarak adrenalin yerine antihistaminik ve/veya kortikosteroid vermektir.

Anahtar Kelimeler: Anafilaksi, adrenalin, ilaç allerjisi

OK-10
YENİ BİR TANIM: KOMBİNE PULMONER FİBROZİS VE AMFİZEM SENDROMU (CPFE)

Dildar Duman, Hakan Günen

Süreyyapaşa Göğüs Hastalıkları ve Göğüs Cerrahisi Eğitim Araştırma Hastanesi, Göğüs Hastalıkları Kliniği

GİRİŞ: İdiyopatik pulmoner fibrozis ve amfizem farklı radyolojik, patolojik, fonksiyonel ve prognostik özelliklere sahip ayrı hastalıklardır. Ancak ilk olarak 2005'de amfizem ve pulmoner fibrozis birlikteliği olan ve karakteristik özellikler gösteren yeni bir antite kombine pulmoner fibrozis ve amfizem sendromu (CPFE) olarak tanımlandı ve son dönemde CPFE olguları yayınlanmaya başlanıldı. Biz de CPFE sendromuna dikkat çekmek için bir olgumuzu sunmayı amaçladık.

OLGU: 56 yaşında erkek hasta son 3 aydır artan nefes darlığı,göğüs ağrısı,başağrısı, yorgunluk şikayetleriyle başvurdu. Özgeçmişinde 60 pk/yıl sigara öyküsü vardı. 5 yıl önce KOAH tanısı konulmuş ve sigarayı bırakmıştı. KOAH tanısıyla IKS/LABA+LAMA kullanıyordu. Fizik muayenesinde hasta pletorik görünümlüydü, +/+ pretibial ödemi mevcuttu, çomak parmağı yoktu. Solunum sistemi muayenesinde expiryumu uzun, bilateral bazallerde ralleri duyuldu. Laboratuvar tetkiklerinde patolojik olarak hemotokrit yüksekliği (htc: %59), proBNP:555 ve D dimer:0.7(>0.5) bulundu. AKG'da hipoksi (pO2:55, saO2:%88) saptandı. Hastanın akciğer grafisinde vaskuler yapılarda genişleme, her iki akciğer üst zonda havalanma artışı ve bilateral alt zonlarda yaygın heterojen dansite artışı, retiküler izler görüldü. Solunum fonksiyon testinde FEV1/FVC:%67, FEV1: 2.5 %84, DLCO:%33 bulundu. EKG'de sağ aks deviasyonu, p pulmonale ve sağ dal bloğu izlendi, EKO'da PAB 70 mm Hg saptandı. Hastaya pulmoner hipertansiyon etiyolojisi araştırması için çekilen toraks BT anjio da pulmoner trunkus dilate, sağ ve sol pulmoner arterler ektazik, pulmoner hipertansiyon ile uyumlu izlendi, pulmoner emboli saptanmadı. Parankimde bilateral üst loblarda yagın amfizematöz görünüm, bilateral alt loblarda ise septal kalınlaşmalar, retiküler dansite artışları, bronşektazik değişiklikler ve periferik alanlarda balpeteği görünüm ve fibrozis izlendi (Şekil 1,2). Sağ kalp keteterizasyonu yapılan hastada mPAB:45 mm Hg ve vasoreaktivite testi negatifti. Nefes darlığı şikayeti ile başvuran, sigara öyküsü olan, SFT de FEV 1 in kısmen korunduğu ama DLCO'nun oldukça düşük olduğu görülen ve radyolojik olarak üst loblarda amfizem ve alt loblarda fibrozisle karakterize görünümü olan ve pulmoner hipertansiyon saptanan hastada kombine pulmoner fibrozis ve amfizem sendromu düşünüldü. Sigarayı bırakmış olan hastanın tedavisinde kullanmış olduğu bronkodilatör tedavinin yanı sıra USOT, diüretik,digoksin, flebotomi tedavileri uygulandı.

SONUÇ: CPFE sendromu üst lob amfizemi ve alt lob fibrozisi ile karakterize nadir bir hastalıktır. Pulmoner hipertansiyon ve mortalite ile ilişkilidir. Sigara içen ve nefes darlığı olan erkeklerde radyolojik uyumluluk varsa akla gelmelidir.

Anahtar Kelimeler: amfizem,pulmoner fibrozis, pulmoner hipertansiyon

Resim 1

Toraks BT: üst loblarda amfizem

Resim 2

Toraks BT: alt loblarda balpeteği ve fibrozis

OK-11
ATİPİK RADYOLOJİK GÖRÜNÜM VE LOKALİZASYONU OLAN BRONKOJENİK KİST

Özgür Ömer Yıldız[1], Eray Çınar[2], Nurettin Karaoglanoglu[1]

[1]Dışkapı yıldırım Beyazıt Eğitim ve Araştırma Hastanesi Göğüs Cerrahisi Kliniği, Göğüs Cerrahisi Kliniği, Ankara
[2]Muş Devlet Hastanesi, Göğüs Cerrahisi Kliniği, Muş

Sık görülen bronkopulmoner malformasyonlardan biri olan bronkojenik kistler embriyonik dönemde anormal tomurcuklanma sonucu gelişen benign lezyonlardır. Sıklıkla trakea, ana bronş veya özofagus çevresinde mediasten yerleşimlidirler. Ancak %15-20'si akciğer parankimi içerisinde ve büyük oranda alt loblarda bulunabilir. Asemptomatik olabilecekleri gibi çocukluk çağında solunum yollarına bası yaparak veya tekrarlayan enfeksiyonlarla bulgu verebilirler. Bronkojenik kistler, çekilen rutin akciğer grafilerinde insidental olarak, ana hava yollarına yakın, düzgün sınırlı, kalsifiye olmayan, oval veya dairesel, homojen dansiteler şeklinde fark edilirler. Tedavisi cerrahi eksizyondur. Bu yazıda 15 yaşında tekrarlayan akciğer enfeksiyonu ve kronik öksürük nedeniyle başvuran, Toraks BT de sol akciğer üst lob yerleşimli kaviter lezyon şeklinde atipik radyolojik görünümü olan, bronkoskopisinde sol üst lob linguler segment bronşunun çapının arttığı, direkt olarak kaviteye açıldığı tespit edilen ve cerrahi uygulanan patolojisi bronkojenik kist olarak raporlanan bir olgu sunulmuştur.

Anahtar Kelimeler: Bronkojenik kist, Toraks BT, Cerrahi

Sol akciğer üst lob yerleşimli bronkojenik kist bronkoskopi görüntüsü

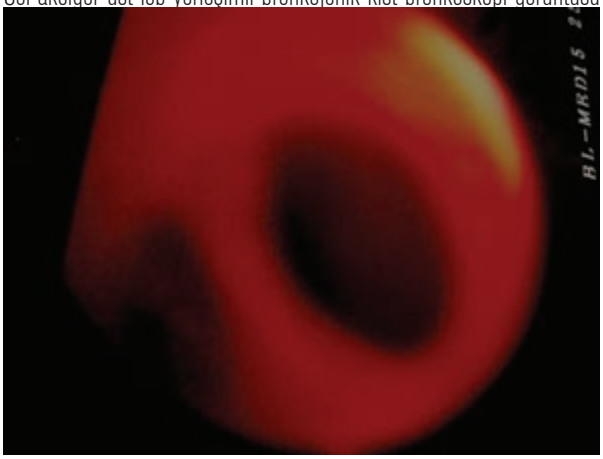

Sol üst lob da çapı artmış liguler bronş ve üst divizyon bronş görüntüsü

Sol akciğer üst lob yerleşimli bronkojenik kist BT görüntüsü

Atipik anatomik lokalizasyon ve BT görüntüsü

OK-12

DOWN SENDROMLU BİR OLGUDA KİNEZYO BANTLAMA® UYGULAMASININ SOLUNUM FONKSİYONU, SOLUNUM KAS KUVVETİ VE FİZİKSEL FONKSİYON ÜZERİNE ETKİSİ

Baha Naci, Semiramis Özyılmaz, Hülya Nilgün Gürses, Deniz Tuncer

Bezmialem Vakıf Üniversitesi, Sağlık Bilimleri Fakültesi, Fizyoterapi ve Rehabilitasyon Bölümü, İstanbul

GİRİŞ: Down sendromunda respiratuar problemler önemli bir morbidite ve mortalite nedenidir. Bu çalışmanın amacı Down sendromlu bir olguda Kinezyo Bantlama® tekniğinin solunum fonksiyonu, solunum kas kuvveti ve fiziksel fonksiyon üzerine erken dönem etkilerinin incelenmesidir.

GEREÇLER VE YÖNTEM: Çalışmaya 20 yaşında Down sendromlu adölesan bir olgu alındı. Solunum fonksiyon testi ile zorlu vital kapasite (FVC), birinci saniyedeki zorlu ekspiratuar volüm (FEV1), FEV1/FVC oranı, zorlu ekspiratuar akımın %25-75'i (FEF25-75), tepe akım hızı (PEF) ve inspiratuar kapasite (IC) değerleri kaydedildi. Taşınabilir ağız basınç ölçüm cihazı ile maksimal inspiratuar ve ekspiratuar basınçlar (MIP ve MEP) ölçülerek solunum kas kuvveti değerlendirildi. Öğrenme etkisi ve kognitif bozukluk nedeniyle testler en az 5 kere tekrar edilerek en iyi ölçüm değerleri kaydedildi. Beklenen maksimal respiratuar basınç yüzde değerlerinin (%MIP ve %MEP) hesaplanması için Black&Hyatt'in referans eşitliğini kullandık. Fiziksel fonksiyonel durumun değerlendirilmesi için Kalk Yürü ve Otur Kalk Testleri yapıldı. Kas fasilitasyon tekniği kullanılarak Musculus Diaphragmaticus (Resim 1, Resim 2), Musculus Rectus Abdominus (Resim 1) ve Musculus Quadriceps Femoris'e (Resim 1) Kinezyo Bantlama® uygulandı. Uygulamalardan 45 dk sonra tüm testler bantlı olarak tekrarlandı.

BULGULAR: Hastanın ilk ve sonraki değerleri sırasıyla FVC (1.55 l; 1.61 l), %FVC (%39.5; %41.1), FEV1 (1.43 l; 1.50 l), %FEV1 (%40.9; %42.9), FEV1/FVC (%92.3; %93.5), FEF25-75 (1.99 l/sn; 1.98 l/sn), %FEF25-75 (%41.2; %40.9), PEF (2.48 l/sn; 4.55 l/sn), %PEF (%28.6; %52.4), IC (0.45 l; 1.31 l), MIP (24 cmH2O; 30 cmH2O), %MIP (%18.9; %23.7), MEP (20 cmH2O; 35 cmH2O) ve %MEP (%8.6; 15.2) olarak kaydedildi. Bantlama sonrası Kalk Yürü Testi'nde 3 defada yürünen mesafenin ortalamasında 0.37 m azalma olduğu bulundu ancak 30 sn'lik Otur Kalk Testi'nde herhangi bir farklılık saptanmadı.

SONUÇ: Solunum kas kuvveti zayıf olan, solunum fonksiyonlarında orta-şiddetli restriksiyon saptanan, buna karşılık fiziksel mobilitesini koruyan Down sendromlu olgumuzda Kinezyo Bantlama®yı takiben solunum parametrelerinde hafif bir gelişme görüldü. PEF, IC, MIP ve MEP değerlerindeki artışlar ise özellikle dikkat çekiciydi.

TARTIŞMA: Çalışmanın sonucunda; Down sendromlu olgumuzun solunum fonksiyonları ile solunum kas kuvvetinin etkilendiğini ve tek seanslık uygulamamızda olumlu sonuçlar yaratması nedeniyle Kinezyo Bantlama®nın solunum parametrelerini geliştirebileceğini düşünmekteyiz. Ayrıca Down sendromlu bireylerde tekrarlı Kinezyo Bantlama® uygulamalarının uzun dönemde solunum parametrelerini nasıl etkileyeceğini de araştırmayı planlamaktayız.

Anahtar Kelimeler: Down sendromu, Kinezyo Bantlama, solunum fonksiyonu

Resim 1

Musculus Diaphragmaticus (ventral yüz), Musculus Rectus Abdominus ve Musculus Quadriceps Femoris Kinezyo Bantlama®

Resim 2

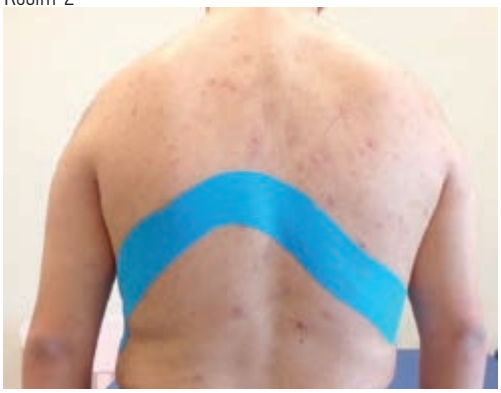

Musculus Diaphragmaticus (dorsal yüz) Kinezyo Bantlama®

OK-13

ÇOCUKLUK ÇAĞINDA ÇOK NADİR GÖRÜLEN, TRAKEAYI TAMA YAKIN TIKAYARAK PERFORASYONA YOL AÇAN MUKOEPİDERMOİD KARSİNOM OLGUSU

Hüseyin Melek, Gamze Çetinkaya, Ahmet Sami Bayram, Mehmet Muharrem Erol, Cengiz Gebitekin

Uludağ Üniversitesi Tıp Fakültesi Göğüs Cerrahisi Anabilim Dalı

Trakeanın mukoepidermoid karsinomu özellikle çocukluk çağında çok nadir görülmektedir. İleri derecede nefes darlığı yakınması olan 15 yaşındaki erkek hasta dış merkezden tarafımıza sevk edildi. Hastanın hikayesinden 8 aydır artarak devam eden nefes darlığı nedeniyle astım tedavisi gördüğü öğrenildi. Tedaviye yanıt alınamaması üzerine çekilen bilgisayarlı toraks tomografide (BT) trakea üst seviyesinde hava pasajını tama yakın tıkayan kitle imajı ve mediastinal amfizem saptandı (Resim 1). Arter kan gazında saturasyonu 70, pO2 değeri 50 olan hastaya yapılan acil bronkoskopide üst trakeal alanda lümeni tama yakın tıkayan kitle izlendi. Bronkoskopi ile kitle rezeke edildi ve hava pasajının açılması sağlandı. Histopatolojik olarak mukoepidermoid karsinom tanısı konulan hastaya 7 gün sonra trakeal rezeksiyon uygulandı. Operasyon sonrası komplikasyonsuz olarak taburcu edildi. Hastanın birinci yılında BT ile yapılan poliklinik kontrolünde nüks saptanmadı. Komplet cerrahi rezeksiyon trakea mukoepidermoid karsinom tedavisinde önerilen tedavi yöntemidir. Rijit bronkoskopi tanı ve tedavi için basit ve güvenli bir yöntemdir. Tıkalı hava yolunun açılmasına olanak sağlayarak hayat kurtarıcı olabilir. Ayrıca bronşiyal astım benzeri semptomları tedaviye rağmen düzelmeyen hastalarda trakea lezyonları açısından dikkatli olunmalıdır.

Anahtar Kelimeler: trakea, astım, mukoepidermoid karsinom, cerrahi

OK-14
ÇOCUKLARDA YABANCI CİSİM ASPİRASYONUNDA FLEKSİBLE BRONKOSKOPİ KULLANILARAK ÇIKARILMASI DENEYİMİ

Ömür Ercan, Ahmet Yasin Güney, Sevgi Pekcan

Necmettin Erbakan Üniversitesi Meram Tıp Fakültesi Çocuk Göğüs Hastalıkları Bilim Dalı

Yabancı cisim aspirasyonu(YCA) çocuğun ağzına koyduğu ya da birisi tarafından ağzına verilen bir maddeyi nefes borusuna kaçırmasıdır. En sık 6ay-3yaş arasında görülür. Bu yaş grubundaki çocuklarda sık görülmesinin nedenleri, çocuğun eline aldığı her şeyi sıklıkla ağzına götürmesi, yemek yerken gülme,koşma,ağlama gibi faaliyetleri birlikte yapması, azı dişlerinin tamamlanmamış olması ve yemek yeme konusunda gerekli eğitimi almamış olması olarak sıralanabilir. Erkeklerde daha sık görülür. Nefes borusuna en sık kaçan yiyecekler çekirdek, fındık, fıstık, fasulye, nohut gibi taneli gıdalar, kemik parçaları ve meyve çekirdekleridir. Oyuncak parçaları, kalem ucu, çengelli iğne ve toplu iğne de en çok kaçan maddelerdir. Erken teşhis ve tedavi ile ölüm sıklığı azalmaktadır. Tedavisi rijit bronkoskopi ile çıkarılmasıdır. Fleksible bronkoskopi ile çıkarılması nadir ve daha güçtür. Bizde 3 hastada rijit değil fleksible bronkoskopi ile çıkarılan YCA deneyimimizi sunuyoruz

OLGU: Kronik öksürük nedeniyle klinimiğize başvuran üç hastaya yabancı cisim aspirasyonu ön tanısıyla fleksible bronkoskopi yapıldı. Üç hastada erkekti. Yaşları 12ay, 21ay, 22ay idi. Düzelmeyen öksürük şikayetleri 6 hafta ile 3 ay arasında değişmekteydi ve öyküde yabancı cisim şüphesi yoktu. Kronik öksürükle birlikte, hastalarda hırıltılı solunum mevcuttu. PA Akciğer grafilerinde her üç hastada sağda havalanma artışı mevcuttu (Resim 1-2-3). Yapılan bronkoskopide tüm hastalarda yabancı cisim ve yabancı cismin çevresinde granülasyon dokusu izlendi. (Resim 4-5) Fleksible bronkoskopinin içinden geçirilen forsepsle yabancı cisim yakalanıp çıkarıldı. Bir hastada hem sağ intermedius bronşta hemde sol ana bronşta yabancı cisim (antep fıstığı) vardı.(Resim-6) İlgili hastaya yabancı cisim çıkarıldıktan sonra kontrol bronkoskopi yapıldı ve yabancı cisim gözlenmedi. Bu hastaya daha önce dış merkezde riijit bronkoskopi yapılmıştı fakat yabancı cisim izlenmedi şeklinde raporlanmıştı. Bronkoskopi yapıldıktan sonra hastalarda komplikasyon gelişmedi ve işlemden 15 gün sonra yapılan kontrol muayenelerinde şikayetlerde belirgin düzelme gözlendi.

SONUÇ: Yabancı cisim aspirasyonlarında fleksible bronkoskopi uygun teknikle seçilmiş vakalarda uygulanabilir YCA çıkarılması rijitten daha az komplikasyonlu yapılabilmektedir.

Anahtar Kelimeler: Çocuk, Yabancı cisim aspirasyonu, tedavi, fleksible bronkoskopi

OK-15
ALTI AYLIK BEBEKE NEKROTİZAN PNÖMONİ VE CERRAHİ

Osman Cemil Akdemir, Abdulaziz Kök, Ömer Soysal, Sedat Ziyade

Bezmialem Vakıf Üniversitesi Göğüs Cerrahisi Ana Bilim Dalı, İstanbul

GİRİŞ: Nekrotizan pnömoni, toplum kökenli pnömoninin, akciğer parankiminde kavitasyon ve likefaksiyon ile karakterize ciddi bir komplikasyonudur. Kültüre göre, geniş spektrumlu antibiyotik tedavisi esastır. Plevral drenaj genellikle gerekir. Prognoz genellikle çok iyidir ve çocuklarda çoğunlukla tam iyileşme ile sonuçlanır. Torakotomi ve akciğer rezeksiyonu uygulanmış bir olgu sunulmuştur.

OLGU: 6 aylık, E. Ateş ve solunum güçlüğü nedeniyle başvurusunda dış merkezde pnömoni tanısı konulmuş ve takibinde plevral efüzyon gelişmesi nedeniyle tüp torakostomi uygulanmış ve sonlandırılmış. Solunum yetmezliği gelişen hasta hastanemiz pediyatrik yoğun bakıma nakil alınmış. Toraks BT' sinde pnömonik konsolidasyonlar ve loküle plevral efüzyon saptanan hastaya sağ torakotomi uygulandı. Frajil ve parçalanma eğiliminde olan, 3-4 segmenti içeren parankim alanları eksize edildi. Lokülasyonlar birleştirildi. Postop yoğun bakıma alınan hasta postop 1. ayında taburcu edildi. 6. ayında stabil.

SONUÇ: Nekrotizan pnömonide, multipl plevral lokülasyon, konsolide parankim ve plevral kalınlaşma varlığında torakotomi/VATS ile eksplorasyon tanıya katkı sağlar ve iyileşmeyi sağlar ve hızlandırır.

Anahtar Kelimeler: nekrotizan, pnömoni, cerrahi

resim 1

preop BT-mediyasten penceresi, aksiyal kesit

resim 2

preop BT-mediyasten penceresi, koronal kesit

OK-16

G6PD EKSİKLİĞİNE BAĞLI KERNİKTERUS TANILI OLGUDA SOLUNUM FONKSİYONLARININ, SOLUNUM KAS KUVVETİNİN VE FONSİYONEL KAPASİTENİN İNCELENMESİ: BİR OLGU SUNUMU

Deniz Tuncer, Hülya Nilgün Gürses, Semiramis Özyılmaz, Baha Naci

Bezmialem Üniversitesi Sağlık Bilimleri Fakültesi Fizyoterapi ve Rehabilitasyon Bölümü

AMAÇ: Glikoz 6 fosfat dehidrojenaz (G6PD) eksikliği dünyada 400 milyondan fazla insanı etkileyen sık görülen bir enzim eksikliğidir. Neonatal sarılık, kernikterus, hatta ölüm sebebi ile ilişkilidir. Kernikterus; koreatetoik serebral palsi, işitme kaybı, yukarı bakış paralizisi, bazen entelektüel bozukluklarla karakterize kronik bir durumdur. Bu olgu sunumunun amacı, G6PD eksikliğine bağlı kernikterus tanılı bir olguda solunum fonksiyonları, solunum kas kuvveti ve fonksiyonel kapasitesinin değerlendirilmesidir.

GEREÇ-YÖNTEM: Olgumuz 15 yaşında, 57 kg ağırlığında, 163 cm boyunda, erkek, Kaba Motor Fonksiyon Sınıflandırma Sistemi'ne göre 1 seviyesinde kernikterus tanılı bir olgudur. 10 yıldır bir özel eğitim merkezinde düzenli fizyoterapi ve eğitim programlarına katılan olgunun işitme engeli vardı, ancak mental düzeyi iyiydi. Solunum fonksiyon testi ile zorlu vital kapasite (FVC), %FVC birinci saniyedeki zorlu ekspiratuar volüm (FEV1), %FEV1, FEV1/FVC oranı, zorlu ekspiratuar akımın %25-75'i (FEF25-75), %FEF25-75, tepe akım hızı (PEF), %PEF değerleri ölçülerek kaydedildi. Taşınabilir ağız basınç ölçüm cihazı ile maksimal inspiratuar ve ekspiratuar basınçlar (MIP ve MEP) ölçülerek solunum kas kuvveti değerlendirildi. Hastanın fonksiyonel kapasitesi 6 dk yürüme testi (6DYT) ile değerlendirildi. Test öncesinde ve sonrasında pulse oksimetre ile O2 saturasyonu (SpO2) ve kalp hızı, sfingomanometre ile kan basıncı ölçüldü, Borg Dispne ve Borg Yorgunluk skalaları sorgulandı.

BULGULAR: Olgunun solunum fonksiyon testi ve ağız basınç değerleri Tablo 1'de gösterilmiştir. 6DYT mesafesi (6 DYM) 495 m idi. Beklenen 6DYM, Enright ve Sherrill'in referans eşitliğine göre % 66 olarak hesaplandı. Test öncesi ve sonrası değerleri sırasıyla SpO2 (% 97; % 99), kalp hızı (73 atım/dk; 91atım/dk), kan basıncı (80/40 mm/Hg; 90/50 mmHg), Borg Dispne skoru (0; 0.5), Borg Yorgunluk skoru (0; 1) idi.

SONUÇ: Ailenin iletişim desteği ve tekrarlı testlerle olgunun tam olarak uyumu sağlanmıştır. Solunum fonksiyonlarında orta derecede bozukluk saptanan olgumuzun solunum kas kuvveti son derece kötüydü. Fonksiyonel kapasitesi yaşıtlarına göre azalmıştı ancak 6DYT öncesi ve sonrası ölçülen kardiyovasküler parametrelere cevabı normaldi. Olgumuzun egzersiz sırasındaki yorgunluk ve dispne skorları düşüktü.

TARTIŞMA: Kernikterus tanılı olgumuzun solunum fonksiyonları ve solunum kas kuvveti değerlerinin etkilendiğini, fonksiyonel kapasitesi az olmasına rağmen egzersize cevabının iyi olmasının ve yorgunluk ve dispne skorlarının düşük olmasının uzun yıllar düzenli egzersiz eğitimi ile desteklenmesinden kaynaklandığını düşünmekteyiz. Bu olgu sunumunun ışığında geniş örneklem içeren çalışma yapmayı planlamaktayız.

Anahtar Kelimeler: fonksiyonel kapasite, G6PD eksikliği, kernikterus, solunum fonksiyonları, solunum kas kuvveti

Tablo 1: Solunum Fonksiyon Testi

	Ölçülen	Beklenene göre (%)
FVC	1.99 lt	54
FEV1	1.82 lt	57
FEV1/FVC	91.6	108
PEF	3.25 lt/sn	53
FEF 25/75	2.36 lt/sn	
MIP	12 cmH2O	18.46
MEP	22 cmH2O	22.91

OK-17
NARGİLE KULLANIMINA BAĞLI AKUT EOZİNOFİLİK PNÖMONİ OLGUSU

Ali Nihat Annakkaya[1], Ege Güleç Balbay[1], Özlem Öztürk[1], Fuat Aytekin[1], Binnur Önal[2], Öner Abidin Balbay[1]

[1]Düzce Üniversitesi Tıp Fakültesi Göğüs Hastalıkları Anabilim Dalı, Düzce
[2]Düzce Üniversitesi Tıp Fakültesi Patoloji Anabilim Dalı, Düzce

Akut Eozinofilik Pnömoni (AEP) ilk kez 1989 yılında akut solunum yetmezliği nedeni olarak tanımlanmıştır. AEP, akut başlangıçlı febril hastalık, hipoksemik solunum yetmezliği, bilateral pulmoner infiltratlar ve pulmoner eozinofili ile karakterizedir. Nedeni tam olarak bilinmemekle birlikte tütün ürünlerinin kullanımı ile AEP gelişimi arasında bir ilişki olabileceği birçok olguda vurgulanmıştır.

22 yaşında erkek hasta acil servise, 2-3 gündür olan kuru öksürük, ateş, dispne ve yan ağrısı şikâyetleriyle başvurdu. Bilinen kronik bir hastalığının olmadığı, daha önce sigara kullanmadığı ancak son 2 aydır akşamları nargile içmeye başladığı öğrenildi. Fizik muayenede ateş (38,5 derece), taşipne, akciğerlerde bibaziler inspiratuvar raller ve bilateral sinüs kapalılığı mevcuttu. Hipoksemik solunum yetmezliği (oda havasında oksijen saturasyonu %86) mevcuttu. Lökositoz (WBC: 17.000) ve CRP yüksekliği dışında biyokimyasal parametreler normaldi. Çekilen akciğer grafisinde bilateral pulmoner infiltratlar ve az miktarda bilateral plevral efüzyon tespit edildi. (Resim 1A) Ekokardiyografik değerlendirmede özellik saptanmadı. Toraks BT'de bilateral yamalı buzlucam opasiteler ve bilateral az miktarda plevral efüzyon görüldü (Resim 2). Nargile kullanımına sekonder AEP düşünülen hastaya ayırıcı tanı ve enfektif nedenleri dışlamak için bronkoskopi yapıldı. Bronkoalveoler lavaj alındıktan sonra nonspesifik antibiyoterapi ile birlikte kortikosteroid tedavi başlandı. 2 gün sonra çekilen kontrol akciğer grafisinde bilateral az miktarda plevral efüzyon hariç parankimal infiltrasyonların tama yakın gerilediği görüldü (Resim 1B). Hızlı klinik yanıt, kültürlerde üreme olmaması ve bronkoalveoler lavajda eozinofili (%60-70) görülmesiyle tanı kesinleşti.

AEP nedeni toksinler, ilaçlar ve diğer inhale edilen maddeler olabilir. Özellikle tütün kullanımı alışkanlığındaki değişimler AEP ile ilişkili bulunmuştur. Sadece sigaraya yeni başlama değil aynı zamanda sigaraya yeniden başlama veya içilen günlük sigara miktarında artış da AEP ile ilişkilendirilmektedir. Nargile ülkemizde ve dünyada son yıllarda özellikle gençler arasında hızla yayılan bir tütün kullanım şekli olarak dikkat çekmektedir. Olgumuz literatürde nargile kullanımına bağlı bildirilen ilk AEP olgusudur.

Anahtar Kelimeler: Akut eozinofilik pnömoni, nargile, tütün, sigara

Resim 1

A: başvuru anında çekilen akciğer grafisinde bilateral pulmoner infiltratlar ve bilateral az miktarda plevral efüzyon B: kortikosteroid tedaviden 2 gün sonra kontrol akciğer grafisinde parankimal düzelme

Resim 2

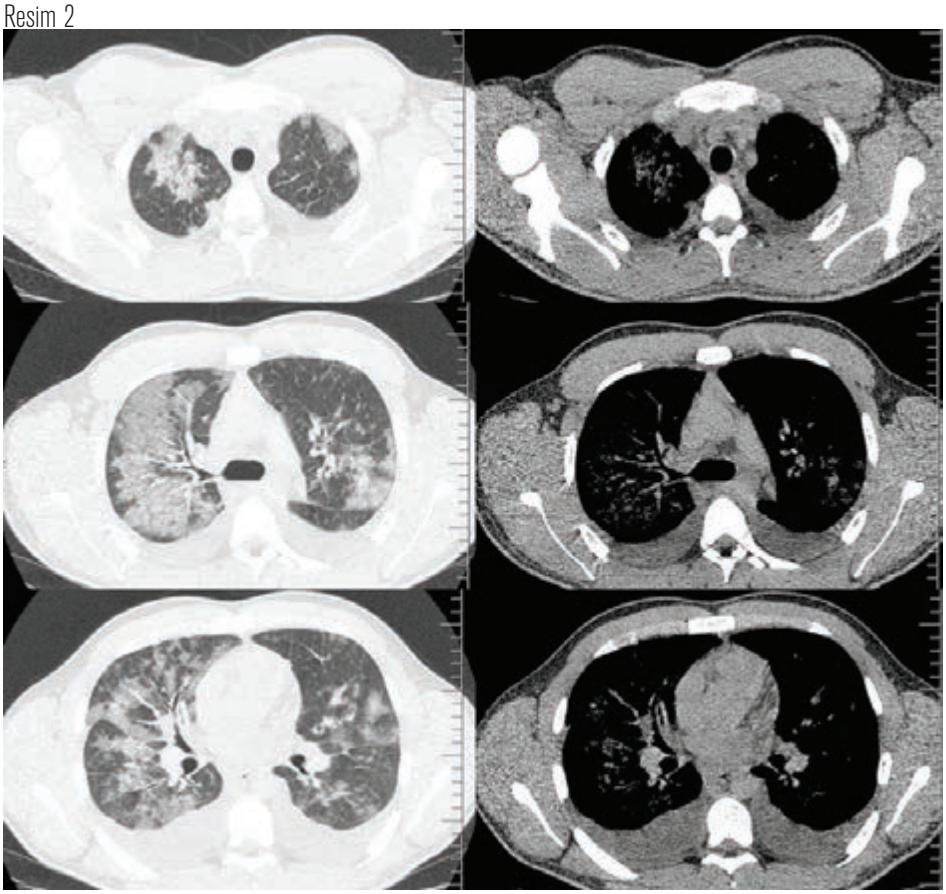

Toraks BT'de bilateral yamalı buzlu cam opasiteler ve bilateral plevral efüzyon

OK-18
PULMONER ALVEOLER PROTEİNOZİSTE TÜM AKCİĞER LAVAJININ TERAPÖTİK ETKİNLİĞİ

Gökhan Erdoğan, Hişam Alahdab, Esra Sönmez

Anadolu Sağlık Merkezi Hastanesi

GİRİŞ: Pulmoner Alveoler Proteinozis (PAP) surfaktan katabolizma bozukluğuna bağlı olduğu düşünülen, nadir bir hastalıktır. Standart tedavi yöntemi olarak total akciğer lavajı önerilmektedir. Bu çalışmada hastanın takip edildiği 9 yıllık süreçte yapılmış seri total akciğer lavajları öncesi ve sonrası yapılan solunum fonksiyon testleri (SFT) ve 6 dakika yürüme testleri (6DYT) ile lavajların solunum fonksiyonlarına etkisi retrospektif olarak değerlendirildi.

OLGU: 2007 yılında PAP tanısı almış 40 yaşında erkek hasta. Klinik ve fonksiyonel kötüleşme nedeniyle hastaya toplam 8 kez çift taraflı total akciğer lavajı yapıldı. Tanı anındaki total akciğer lavajı sonrası SFT değerleri FVC: 3,78 lt (%76), FEV1: %2,94 L (%74), FEV1/FVC: 82, TLCO: %43, TLCO/VA: %68, TLC:4,38 lt %66, FRC: 2,42 lt %75, RV:1,07 lt % 62, 6 DYT mesafe 552 mt. idi. En son yapılan total akciğer lavajı sonrası SFT değerleri FVC: 3,06 lt %64, FEV1: %2,78 lt %71, FEV1/FVC: 86, TLCO: %34, TLCO/VA: %73, TLC:3,46 lt %50, FRC: 1,8 lt %59, RV:0,59 lt % 30, 6DYT mesafe 460m olarak ölçüldü. Total akciğer lavajından 1 ay sonra yapılan ölçümlerde lavaj öncesi ölçümlerine göre total akciğer kapasitesinde, karbonmonoksit diffüzyon kapasitesinde,TLCO/VA ve 6DYT mesafesinde istatistiksel anlamlı artış görüldü. (sırası ile p=0,036, p=0,030, p=0,011, p=0,018) diğer parametrelerde istatistiksel anlamlı fark görülmedi.

Sonuç ve TARTIŞMA: PAP olgularında total akciğer lavaj işlemi, solunum fonksiyon test değerleri ve 6 dakika yürüme mesafesi üzerine solunumsal fonksiyonuna olumlu ve anlamlı etkiye sahiptir. Ancak hastalığın seyrinde görülen alevlenmeler, hastanın solunum rezervinin yıllar içinde giderek azalmasına ve total akciğer lavajı ile kazanılan terapötik katkının giderek düşmesine neden olmaktadır.

Anahtar Kelimeler: Pulmoner alveoler proteinozis, solunum fonksiyon testleri, 6DYT

6 Dakika yürüme mesafesi değişikliği

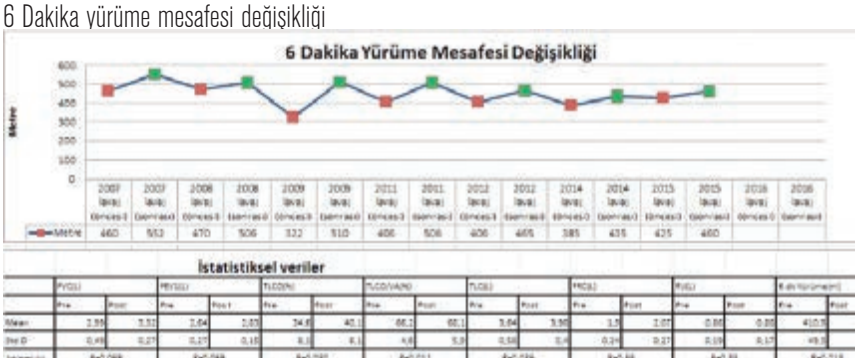

Solunum Fonksiyon Test Değişiklikleri

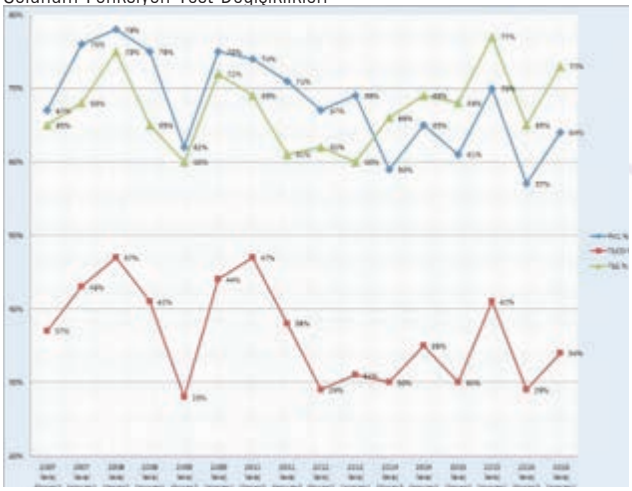

OK-19
INVİTRO FERTİLİZASYON SONRASINDA GELİŞEN PULMONER TROMBOEMBOLİ OLGUSU

Önder Öztürk, Gönül Seven Ertürk, Ahmet Akkaya

Süleyman Demirel Üniversitesi Göğüs Hastalıkları Anabilim Dalı, Isparta

AMAÇ: In vitro fertilizasyon ve embriyo transferi sonrası pulmoner emboli gelişen olguyu literatürlerin eşliğinde tartışmak istedik.

OLGU: 29 yaşında kadın hasta, in vitro fertilizasyon ve embriyo transferi uygulandıktan 10 gün sonra göğüs ağrısı ve dispne şikayetleri ile acil servise başvuruyor. Hastanın fizik mauyenesinde takipne, sağ akciğerde solunum seslerinde azalma mevcuttu. DVT saptanmadı. Kan tetkiklerinde lökositoz, CRP yüksekliği ve hipoksi mevcuttu. Doppler tetkiki negatifti. EKO'da sağ yapılar dilate ve PAB: 40 mmHg olarak ölçüldü. Toraks BT'de; sol akciğer üst lob segmentter dallarda parsiyel emboli, sol akc alt lob ana pulmoner arter distalinde ve segmenter dallarda total oklüzyona sebep olan emboli mevcuttu (Resim 1). Sağ hemitoraksta masif plevral effüzyon ve totale yakın atelektazi izlendi. Batın USG'de mai izlenmedi. Toraks tüpü takıldığından trombolitik tedavi uygulanmayan hastaya, düşük molekül ağırlıklı heparin (DMAH) ve antibiyotik tedavi başlandı (Resim 2). Plevral effüzyonu ve enfeksiyon bulguları gerileyen hasta DMAH ile taburcu edildi. Takiplerinde ikiz gebeliği olan hastanın gebeliği tek fetüs ile devam etmektedir.

SONUÇ: In vitro fertilizasyon işlemleri bilinmeyen koagülasyon bozukluğu veya overyan hiperstimulasyon sendromu (OHS) olan hastalarda ciddi komplikasyonlara yol açabilmektedir. Bu nedenle in vitro fertilizasyon işlemi düşünülen olgularda, tromboemboli için risk faktörleri dikkatli araştırıldıktan sonra işlemin yapılması gerektiğini düşünmekteyiz.
Anahtar Kelimeler: In vitro fertilizasyon, masif plevral effüzyon, overiyan hipersitimülasyon sendromu, pulmoner emboli.

Resim 1

Sol akciğer üst lob segmentter dallarda parsiyel emboli, sol akc alt lob ana pulmoner arter distalinde ve segmenter dallarda total oklüzyona sebep olan emboli mevcuttu (Resim 1). Sağ hemitoraksta masif plevral effüzyon ve totale yakın atelektazi izlendi.

Resim 2

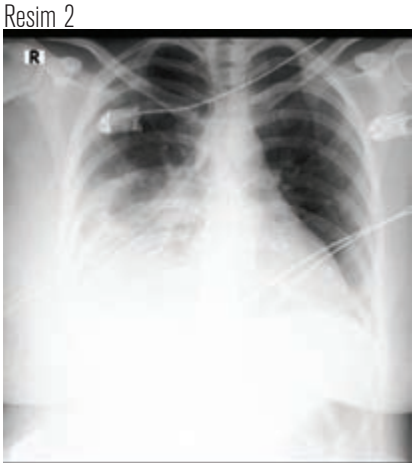

Toraks tüpü takıldıktan 2 gün sonra kontrol filmi.

OK-20

SWYER-JAMES MACLEOD SENDROMU AKUT PULMONER EMBOLİYİ TAKLİT EDİYOR MU? 6 YETİŞKİN OLGU VE RETROSPEKTİF ANALİZİ

Recep Akgedik[1], Harun Karamanlı[2], İlknur Aytekin[3], Ali Bekir Kurt[4], Hasan Öztürk[4], Canan Eren Dağlı[1]

[1]Ordu Üniversitesi, Göğüs Hastalıkları ABD, Ordu
[2]Atatürk Göğüs Hastalıkları ve Göğüs Cerrahisi Eğitim ve Araştırma Hastanesi, Göğüs Hastlalıkları Kliniği, Ankara
[3]Gaziantep Üniversitesi, Göğüs Cerrahisi ABD, Gaziantep
[4]Ordu Üniversitesi, Radyoloji ABD, Ordu

Pulmoner embolide(PE) pulmoner arter oklüzyonuna bağlı oligemik akciğer alanları (westermark işareti), pulmoner arter hattında kesilme veya kaybolma (knuckle işareti) ve hatta tüm akciğeri etkileyen vaskülerite de azalamaya bağlı hiperlüsen akciğer görünümü saptanabilir. Swyer-James-Macleod Sendromunda (SJMS), erken çocuklukta geçirilen bronşiolitis obliterans sonucu, pulmoner arterlerde(PA) hipoplazi ve parankimde amfizem meydana gelir ve bunlara bağlı hiperlüsensi saptanır. SJMS yetişkinlerde oldukça nadir görülür. Anemnez, klinik ve laboratuar uygunluğunda bu iki hiperlüsen akciğer görünümüne neden olan hastalık rahatlıkla karıştırılabilir. Burada önce PE zannedilip sonradan ileri tetkiklerle SJMS tanısı konulan 6 yetişkin olgumuz sunuldu. Olguların hepsinde ünilateral veya lobar hiperlüsensi saptanmıştı ve bu nedenle ön tanıda PE düşünülüp, araştırıldı. PA ve dallarında hipoplazi, parankimal amfizem gösterilmesi ile SJMS tanısı konuldu. Olguların hepsi kısa sürede başlayıp devam eden dispne tarifliyordu. 4 ü erkek 2 si kadın ve yaş ortancası 51 idi. 5 olguda sol akciğer tutulumu vardı. Tanı aşamasında bakılan D-dimer seviyesi 4 olguda ılımlı yüksek, 1 olguda belirgin yüksek seviyedeydi. Olgulardan biri preoperative dönemde hastanede yatmakta olan bir hasta, bir diğeri DVT saptanan ve hastanede yatmakta olan bir hasta ve 3 tanesi de bronşiektazi alevlenmesi saptanan hastalardı. olguların Wells skoru 5 olguda orta risk 1 olguda yüksek risk seviyesindeydi. Unilateral veya lobar hiperlüsensi PE ve SJMS da görülebilir. Tedavi ve klinik yaklaşımları tamamen farklı bu iki durum uygun anamnez, klinik ve laboratuar verileri olduğunda rahatlıkla karışabilir.

Anahtar Kelimeler: Swyer-James-Macleod Sendromu, pulmoner emboli, ünilateral hiperlüsensi

Resim 1

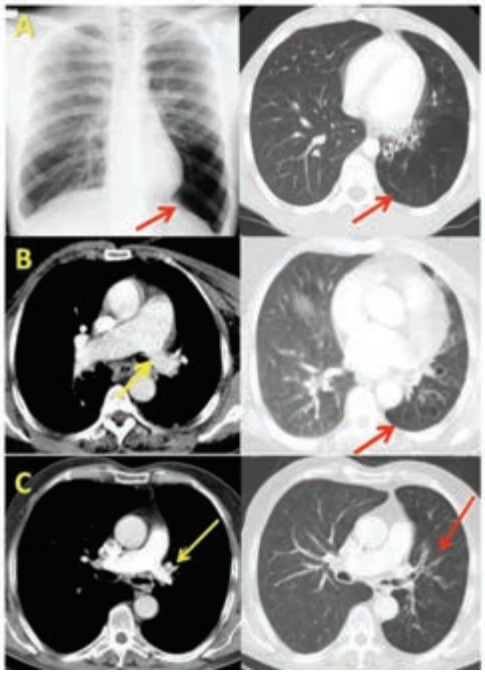

Hiperlüsensi alanları, parankimde vaskülarite azalması ve hava hapsi alanları kırmız okla, pulmoner arter hipoplazisi sarı okla gösterildi.

OK-21
MİKROSKOPİK POLİANJİT, PULMONER ARTER ANEVRİZMASI VE PULMONER EMBOLİ BİRLİKTELİĞİ

Şeyda Eyi[1], Ebru Çakır Edis[1], İlhan Kurultak[2], Salim Dönmez[2]

[1]Trakya Üniversitesi, Göğüs Hastalıkları Ana Bilim Dalı
[2]Trakya Üniversitesi, İç hastalıkları Ana Bilim Dalı

Pulmoner arter anevrizması nadir görülen bir tablo olup, ilk planda Behçet hastalığı düşündüren bir bulgudur. 49 yaş bayan hasta 2 gündür olan nefes darlığı ve sırt ağrısı şikayetiyle acil servise başvurmuş. 5 ay önce miksroskopik polianjit tanısı alan hastanın proteinüri nedeniyle nefroloji tarafından takipli olduğu ve immün süpresif tedavi ile remisyonda olduğu öğrenildi. PTE ön tanısıyla çekilen toraks BT de bilateral emboli ile uyumlu dolum defekti saptanan hasta aynı zamanda pulmoner arterde 5cm çapında anevrizma tespit edildi. Yapılan EKO da PAB:90 olarak saptandı. Hastanın eski BT ve EKO ları incelendiğinde anevrizma olduğu ancak trombüs olmadığı PAB normal olduğu görüldü. Hipotansiyon ve hipoksisi olan hastaya trombolitik önerildi ancak hasta ve yakınlarının kabul etmemesi üzerine DMAH başlandı. 2.gün hipoksi ve hipotansiyonu düzelen hasta romatoloji ile tekrar değerlendirildi ve yapılan tetkikler ile MPA tanısı doğrulandı. Literatürlerde MPA ve pulmoner arter anevrizması çok nadir olması nedeniyle vakamızı sunmak istedik.

Anahtar Kelimeler: Mikroskopik polianjit, Pulmoner arter anevrizması, PUlmoner emboli

BT

BT2

OK-22
PLEVRAL SIVILI SARKOİDOZ HASTALARINDA TANI SORUNLARI

Fatma Özbaki, Ayşegül Berk, Sinem Ağca, Lale Sertçelik, İpek Erdem, Esin Sonkaya, Esra Usta Bülbül, Reyhan Yıldız, Tülin Sevim, Sibel Boğa

Sağlık Bilimleri Üniversitesi Süreyyapaşa Göğüs Hastalıkları ve Göğüs Cerrahisi Eğitim ve Araştırma Hastanesi

GİRİŞ: Sarkoidoza bağlı plevral tutulum nadir görülen bir durumdur(%1-3). Tanısı plevra biopsilerinde non-kazeifiye granülomların gösterilmesi ve granülomatöz hastalık yapan diğer nedenlerin dışlanması ile konur. Kliniğimizde sarkoidoz tanısı konan, tanı anında ve/ veya takiplerinin bir döneminde plevral sıvı gelişen hastalarda yaşanan tanı sorunlarını paylaştık.

BULGULAR: Altı olgumuzda K/E: 4/2, yaş ortalamaları 53,5(36-75) idi. Tanı anında hastalar evre1(n:3) ve evre2(n:3) sarkoidozdu. Olguların tanıları EBUS(n:2), mediasatinoskopi(n:2), akciğer wedge rezeksiyon(n:1), plevra biopsisi(n:1) ile konuldu. Hastalarımızın üçünde tanı anında plevral sıvı mevcutken, üç hastada takipler esnasında sıvı gelişimi görüldü. Bir olgumuzda önceden plevra tüberkülozu nedeniyle altı ay anti-tb kullanım öyküsü, bir olgumuzda sarkoidoz progresyonu nedeniyle iki yıl kortikosteroid kullanım öyküsü vardı. Hastalarımızdan birinin sıvı miktarı az olduğundan torasentez yapılamadı. Hastalardan(n:5) alınan plevral sıvılar exuda vasıflıydı, lenfosit hakimiyeti mevcuttu, plevral sıvıların ARB teksif ve kültürü menfi, plevral sıvı ADA ortalaması 23,56(11,93-29) idi. PPD dört hastamızda negatifti, bir hastada 12 mm idi. Açık plevra biyopsisi üç hastada yapılabildi (non-nekroze granülomatöz iltahap(n:2), kronik inflamasyon(n:1)). Hastalarımızın ikisine akciğer tutulumu nedeniyle kortikosteroid tedavisi başlandı ve radyolojik düzelme gerçekleşti. Üç hastanın takibinde sıvının spontan regrese olduğu gözlendi. Bir hastada operasyon esnasında yapılan boşaltıcı torasentez sonrasında sıvıda artma olmadı. Olguların hiçbirinde plevral sıvıda CD4/CD8 oranı bakılamadı.

SONUÇ: Olgularımızda olduğu gibi sarkoidozda plevral sıvı oluştuğunda tanı zorluğu yaşanmaktadır. Sıvının spontan regresyonu da ileri tetkikler açısından engel oluşturmaktadır. Ülkemizde tüberküloz insidansının yüksek olduğu dikkate alındığında ilk ayırıcı tanının tüberküloz ile yapılması, bunu malignitenin izlemesi gerektiği kanısındayız.

Anahtar Kelimeler: sarkoidoz, plevral sıvı, tüberküloz

OK-23
MASİF HEMOPTİZİDEN HEMOFİLİ A TEŞHİSİ

Nafiye Yılmaz, Leyla Sağlam, Mehmet Meral, Metin Akgün, Elif Yılmazel Uçar, Ömer Araz, Bilge Donkar

Atatürk Üniversitesi, Göğüs Hastalıkları AD, Erzurum

Hemoptizi akciğer veya bronş kaynaklı kan tükürme olarak tanımlanır. Hemoptizili hastaların kliniği çoğunlukla sınırlı iken, %5 hastada hayati tehlikeye neden olan ve acil müdahale gerektirecek kadar şiddetli olan masif hemoptizi ile karşımıza çıkabilir. Tek başına büyük miktarda kan ekspektorasyonunun masif hemoptizi olarak tanımlanması ile birlikte, hastanın hayatını tehlikeye sokacak kadar çok miktardaki kan miktarı şiddetli hemoptizinin doğru ve fonksiyonel bir tanımı olabilir. Hemoptizinin öncelikli olarak akut ve kronik bronşit, pnömoni, tüberküloz ve akciğer kanseri gibi yaygın sebepleri vardır. 28 yaşında erkek hasta masif hemoptizi ile başvurdu. Hastanın son 1 aydır aralıklı hemoptizisi mevcut. Yapılan kan tetkiklerinde INR:1.49, aPTT:62, PT%:56, PT(sn):18 idi. Diğer tetkikleri normaldi. Oksijen satürasyonunun %50 lere düşmesi üzerine hasta entübe edildi. Çekilen PA grafide solda opak akciğer görülmesi üzerine hastaya toraks BT çekildi (Resim1). Hastanın entübasyon sonrası da satürasyonlarının düşük olması nedeniyle rijit bronkoskopi yapıldı. Her iki bronş sisteminde koagulum izlendi ve koagulumlar temizlendi. Koagulumların temizlenmesinin ardından sol ana bronşu tama yakın tıkayan kitle görünümü izlendi. Hastada malignite ön tanısı da düşünüldü. Hastanın takipleri sırasında sol akciğer atelektatik seyretti. Hastaya entübe iken tekrar fleksible bronkoskopi denendi, ancak mukozanın hemoraji ile bulaşlı olması nedeniyle trakeadan distale ilerlenemedi. Yapılan ileri tetkiklerinde Faktör VIII düzeyi %5 ile normalden düşük olarak tespit edildi. Hastaya faktör VIII replasmanı yapıldı. Hasta yoğun bakım ünitesinde 5 gün entübe olarak takip edildi. Extübe edilip, stabilize edildikten ve faktör VIII düzeyi işlem yapılabilecek düzeye geldikten sonra hastaya fleksible bronkoskopi yapıldı. Sol ana bronş tamamen açık, sol alt lobda segment düzeyinde koagulum izlendi. Rijit bronkoskopide sol ana bronşta görülen kitle görünümünün koagulum olduğu kanaatine varıldı. Bronkoskopi sonrası kontrol akciğer grafisinde sol akciğer tamamen havalanma izlendi(Resim 2). Hemofili A teşhisi konduktan sonra aile bilgilendirmesi sırasında hastanın bir erkek kardeşinin de hemofili A hastası olduğu öğrenildi. Ancak hastanın yatışında anamnez sırasında dikkatli sorgulanmasına rağmen böyle bir bilgiye ulaşılamamıştı. Hastanın hemofili yönünden tedavisi düzenlenerek şifa ile taburcu edildi. Hemoptizi hastalarında kanama bozuklukları da mutlaka akılda tutulması gerekir ve dikkatli sorgulanması gerekir.

Anahtar Kelimeler: Faktör VIII eksikliği, Hemoptizi, Masif hemoptizi

Başvuru sırasındaki toraks BT görüntüsü

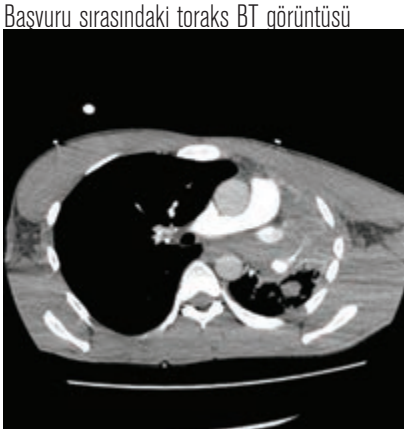

Kontrol Akciğer Filmi

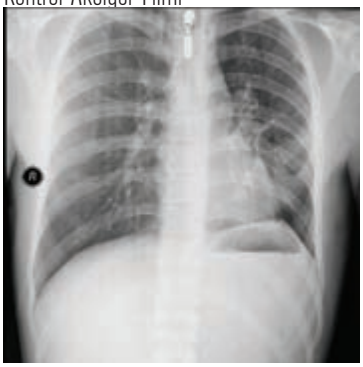

OK-24
KONJENİTAL KALP DEFEKTİ ONARIMI YAPILAN ÇOCUKLARDA ANA HAVAYOLU OBSTRÜKSİYONU VE BRONKOSKOPİK TEDAVİSİ

Levent DALAR[1], Esin Eğilmez Morkoç[2], Ali Vefa Öztürk[1], Zeliha Tuncel[2], Ali Rıza Karacı[3]

[1]İstanbul Bilim Üniversitesi, Tıp Fakültesi, Göğüs Hastalıkları ABD
[2]İstanbul Bilim Üniversitesi Tıp Fakültesi, Anestezi ve Reanimasyon ABD
[3]İstanbul Bilim Üniversitesi Tıp Fakültesi, Çocuk Kalp ve Damar Cerrahisi BD

Konjenital kalp defekti (KKD) nedeni ile opere edilen çocuklarda ana havayolu obstrüksiyonu klinik seyri etkileyen, mortalite ve morbiditeyi artıran, hastanede kalış süresini uzatan önemli komplikasyonlardan birisidir. Bu çalışmada farklı kalp defektleri nedeni ile opere edilen 4 olguda gelişen ana havayolu obstrüksiyonu ve bronkoskopik tedavileri tartışılmıştır. Olguların özellikleri ve uygulanan bronkoskopik tedavi yöntemleri ile başarı durumları Tablo 1'de özetlenmiştir. Sonuç olarak, KKD onarımı yapılan çocuklarda ana havayolu obstrüksiyonu yönetilmesi gereken önemli bir komorbid durumdur. Fiberoptik bronkoskopi (FOB) erken tanı ve tedavi planlaması için gecikilmeden uygulanmalıdır. FOB ile elde edilen bulgular ışığında olguya göre planlanan girişimsel bronkoskopik tedavi yaklaşımı sağkalımı artırır ve hastane yatış süresini belirgin olarak kısaltır.

Anahtar Kelimeler: ana bronş, girişimsel bronkoskopi, stent

Tablo 1

	Cinsiyet	Yaş	Defekt	Darlık Yeri	İşlem	Sonuç
Olgu 1(SK)	E	6 ay	VSD, PDA, Art stenozu, Pulmoner arter stenozu	Sağ ana bronş	Balon dilatasyon	Başarılı
Olgu 2 (UAA)	E	9 ay	Pulmoner atrezi	Bilateral ana bronş	Y stent	Başarısız
Olgu 3	E	6 yıl	Büyük arter transpoziyonu, Heartware uygulaması	Sol ana bronş	Kaplı metal stent	Başarılı
Olgu 4	K	7 ay	Aortik interrupsiyon, Triküspit atrezisi, Tip 3Rv hipoplazi	Sol ana bronş	Yapılmadı	Başarısız

Olguların özellikleri

OK-25
ENDOBRONŞİAL ULTRASONOGRAFİ İLE TANI KONULAN MEDİASTİNAL EKTOPİK TİROİD: ÜÇ OLGU SUNUMU

Ayperi Öztürk[1], Tuğba Çiçek[1], Zafer Aktaş[1], Funda Demirağ[2], Aydın Yılmaz[1]

[1]Atatürk Göğüs Hastalıkları ve Göğüs Cerrahisi Eğitim ve Araştırma Hastanesi,Girişimsel Pulmonoloji kliniği,Ankara
[2]Atatürk Göğüs Hastalıkları ve Göğüs Cerrahisi Eğitim ve Araştırma Hastanesi,Patoloji, Ankara

GİRİŞ: Embriyonel dönemde tiroid dokusu foramen çekumdan köken alır ve pretrakeal alana hareket eder. Bu aşamada oluşan anormal migrasyon sonucu ektopik tiroid dokusu oluşur. Primer mediastinal ektopik tiroid oldukça nadir olup cerrahi olarak eksize edilen tüm guatrların %1'inden azını oluşturur.

Olgu-1: Her hangi bir şikayeti olmayan 64 yaşında kadın hastada kolesistektomi operasyonu öncesinde çekilen postero-anterior akciğer grafisinde sağ üst mediastende genişlemeye neden olan kitle lezyonu izlendi. Hasta 3 yıl önce multinodüler guatr nedeniyle total tiroidektomi operasyonu geçirmişti. Toraks bilgisayarlı tomografide sağ paratrakeal alanda trakeayı sola iten 80x52 mm boyutlu heterojen, hipodens kitle lezyonu görüldü (Resim 1). Bu alana konveks prob endobronşiyal ultrasonografi eşliğinde transbronşial iğne aspirasyonu yapıldı (Resim 2).

Olgu-2: Üç aydır devam eden öksürük şikayeti ile başvuran 53 yaşında kadın hastanın çekilen postero-anterior akciğer grafisinde sağ üst mediastende genişlemeye neden olan homojen opasite izlendi. Toraks bilgisayarlı tomografide sağ alt paratrakeal alanda 55x42 mm boyutlu kitle lezyonu mevcuttu.

Olgu-3: İki aydır devam eden nefes darlığı şikayeti ile başvuran 40 yaşında erkek hastanın postero-anterior akciğer grafisinde üst mediastende genişlemeye neden olan homojen opasite izlendi. Toraks bilgisayarlı tomografide üst mediastende, trakea posteriorunda 64x36 mm boyutlu düzgün sınırlı hipodens lezyon izlendi. İlk iki olguda sağ alt paratrakeal lenf nodu (4R), üçüncü olguda ise retrotrakeal lenf nodu (3P) konveks prob endobronşiyal ultrasonografi eşliğinde transtrakeal iğne aspirasyonu yapıldı. Her üç olguda da örneklenen lenf nodlarının ultrasonografik görünümü heterojen, hipoekoik, belirgin sınırlı, vasküler yapıdan zengin, tiroid dokusuyla birebir aynı görünümdeydi. Olguların örneklerinden elde edilen materyallerin histopatolojik incelemesinde normal tiroid dokusu olduğu görüldü. Olgular tedavi amacıyla göğüs cerrahisine yönlendirildi.

TARTIŞMA: Mediastinal ektopik tiroid oldukça nadir görülen bir durum olup hastalar genellikle asemptomatiktir. Kitlenin büyüklüğüne ve lokalizasyonuna bağlı olarak kronik öksürük, ses kısıklığı, nefes darlığı ve yutma güçlüğü görülebilir. Olguların %20-40'ı başka bir nedenle çekilen akciğer grafisinde insidental olarak saptanır. Bu hastalarda daha ileri radyolojik incelemelerle kitlenin lokalizasyonu ve çevre organlara yakınlığı iyi değerlendirilse de preoperatif doku tanısı tedavinin planlanması açısından gereklidir. Mediastinal kitlesi olan hastalarda preoperatif histopatolojik tanıya ulaşılması ve tedavi prosedürünün belirlenmesi açısından endobronşiyal ultrasonografi değerli bir tanısal yöntemdir.

Anahtar Kelimeler: Ektopik tiroid, Endobronşial ultrasonografi, Mediastinal kitle

Resim 1 1.olguya ait tomografi görüntüsü

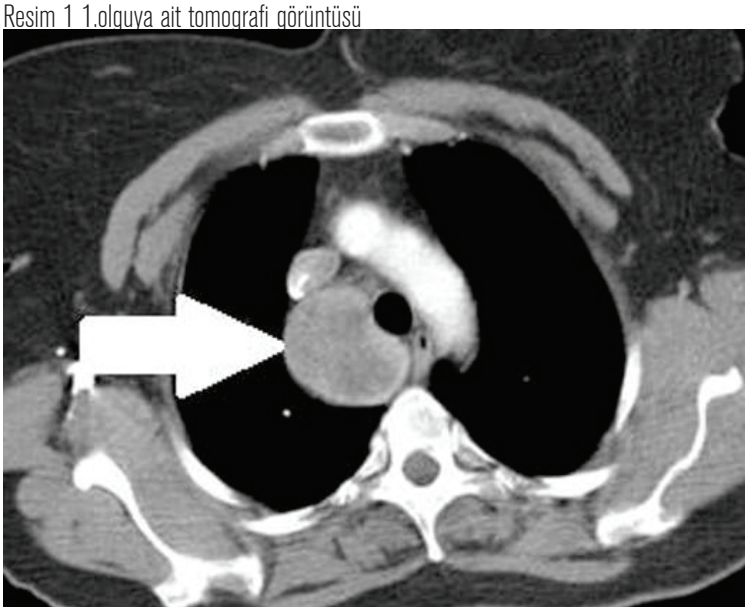

Sağ paratrakeal alanda trakeayı sola iten 80x52 mm boyutlu heterojen, hipodens kitle

Resim 2 1.olguya ait lenf nodunun sonografik görüntüsü

Heterojen, hipoekoik, belirgin sınırlı, vasküler yapıdan zengin, tiroid dokusuyla birebir aynı görünümde lenf nodu

OK-26
SAĞ ANA BRONŞ OBSTRÜKSİYONUNDA DALLI SİLİKON STENT

Levent DALAR, Ali Vefa Öztürk

İstanbul Bilim Üniversitesi, Tıp Fakültesi, Göğüs Hastalıkları ABD

Silikon havayolu stentleri uzun süredir klinik kullanımda olmasına karşın, sağ ana bronş için tasarlanmış olan dallı silikon stentler (Oki stent) ile ilgili klinik veri henüz azdır. Bu olgu serisinde farklı nedenlerle sağ bronşiyal sistemde obstrüksiyon gelişmiş beş olgunun klinik verilerini özetlenmektedir. Beş olgunun dördünde dallı silikon stent rutin kullanımına uygun olarak yerleştirilmiş, sleeve sağ üst lobektomi yapılan bir olguda ise Y stent şeklinde kullanılarak anastomoz darlığı düzeltilmiştir. Olguların klinik verileri Tablo 1 de özetlendi. Sonuç olarak sağ ana bronş dallı stentleri obstrüksiyonu olan olgularda anatomiye uygun kullanımları dışında uygun biçimde biçimlendirilerek orta ve alt lob karinası üzerine yerleştirilerek kullanılabilirler. Sağ bronşiyal sistemi içeren intrensek, ekstrensek ya da mikst darlıklarda etkili bir tedavi seçeneği oldukları unutulmamalıdır.

Anahtar Kelimeler: bronkoskopi, havayolu, obstrüksiyon, stent

Tablo 1

Hasta	Yaş	Tanı	Obstrüksiyon yeri	Darlık tipi	Kullanım biçimi
Olgu 1 (BT)	65	Küçük hücreli karsinom	İntermedyer bronş	Ekstrensek	Anatomik
Olgu 2 (AS)	65	Küçük hücreli dışı karsinom	Sleeve anastomoz hattı	İntrensek	Yeniden biçimlendirme
Olgu 3 (UB)	65	Nöroendokrin karsinom	İntermedyer bronş	Mikst	Anatomik
Olgu 4 (ASÜ)	66	Skuamöz hücreli karsinom	İntermedyer bronş	Ekstrensek	Anatomik
Olgu 5 (ŞK)	60	Renal hücreli karsinom	Sağ bronşiyal sitem	İntrensek	Anatomik

Olguların genel özellikleri

OK-27

BRONKOPLEVRAL FİSTÜLÜN N-BUTYL-2-CYANOACRYLATE(GLUBRAN®2) İLE BRONKOSKOPİ EŞLİĞİNDE MİKROKATETER EMBOLİZASYONU

Önder Öztürk[1], Aykut Recep Aktaş[2], Rasih Yazkan[3], Filiz Alkaya Solmaz[4]

[1]Süleyman Demirel Üniversitesi Göğüs Hastalıkları Anabilim Dalı, Isparta
[2]Süleyman Demirel Üniversitesi Radyoloji Anabilim Dalı, Girişimsel Radyoloji Bölümü,Isparta
[3]Süleyman Demirel Üniversitesi Göğüs Cerrahisi Anabilim Dalı,Isparta
[4]Süleyman Demirel Üniversitesi Anesteziyoloji Ve Reanimasyon Anabilim Dalı, Isparta

AMAÇ: Plevral boşluk ile bronş ağacı arasındaki ilişkiyi ifade eden bronkoplevral fistül (BPF), hayatı tehdit eden ve nadir görülen bir komplikasyondur. Hastane kalış süresini uzatan, önemli bir morbidite ve mortalite nedeni olan BPF'un tedavisi günümüzde tartışmalı bir konudur. Burada BPF tedavisinde ilk kez denen N-butyl-2-cyanoacrylate ile bronkoskopi eşliğinde mikrokateter embolizasyon yöntemini literatürle paylaşmak istedik.

OLGU: Akciğer kanseri (Resim 1) tanısıyla sağ alt bilobektomi uygulanan 74 yaşındaki erkek hasta ateş, balgam çıkarma şikayetleri ile kliniğimize yatırıldı. Ancak sağ üst lob ekspansiyon kusuru nedeniyle hidropnömotoraks tespit edildi (Resim 2). Plevral sıvının ampiyem ile uyumlu gelmesi sonucu antibiyotik tedavisi başlanan ve plöraken kateter takılan hasta tedavi sonucunda taburcu edildi. Bir hafta sonra ateş ve göğüs ağrısı şikayetleri ile tekrardan hastaneye yatırılan hastada pulmoner emboli ve pnömoni tanısı kondu. Tedavi altında iken hidropnömotoraksta gerileme olmaması nedeniyle plöraken kateter tekrardan takıldı. Plevral sıvı ampiyem ile uyumlu idi. Plevral boşluğun irrigasyonu sırasında uygulanan sıvının trakeaya geçmesi ve bu durumun bronkoskopi (FOB) ile tespit edildi. FOB tetkikinde irrigasyon sıvısının anastomoz yerinden değil üst lob içinden geldiği görüldü. Medikal tedaviyi takiben BPF'ü kapatma işlemi uygulanmasına karar verildi. Radyoopak madde ile fistülün yeri tespit edildikten sonra bronkoskopi eşliğinde mikrokateter ile N-butyl-2-cyanoacrylate doku yapıştırıcısı kullanılarak fistül kapatıldı (Resim 3, Resim 4).

SONUÇ: Bronkoplevral fistüllerde mikrofistül varlığında veya cerrahiyi tolere etmeyen hastalarda çeşitli transbronşial yöntemler uygulanmaktadır. Bu yöntemler arasında olmayan ve ilk kez uygulanan bronkoskopi eşliğinde mikrokatater embolizasyon işlemini özellikle fistül ağzının izlenmediği durumlarda uygulanabilir bir yöntem olarak önermekteyiz.

Anahtar Kelimeler: Bronkoplevral fistül, bronkoskopi, mikrokateter embolizasyonu, N-butyl-2-cyanoacrylate

Resim A

Resim 1: Sağ akciğer alt lob süperior segmentte kitle. Resim 2. Sağ üst lob ekspansiyon kusuru nedeniyle hidropnömotoraks tespit edildi.

Resim B

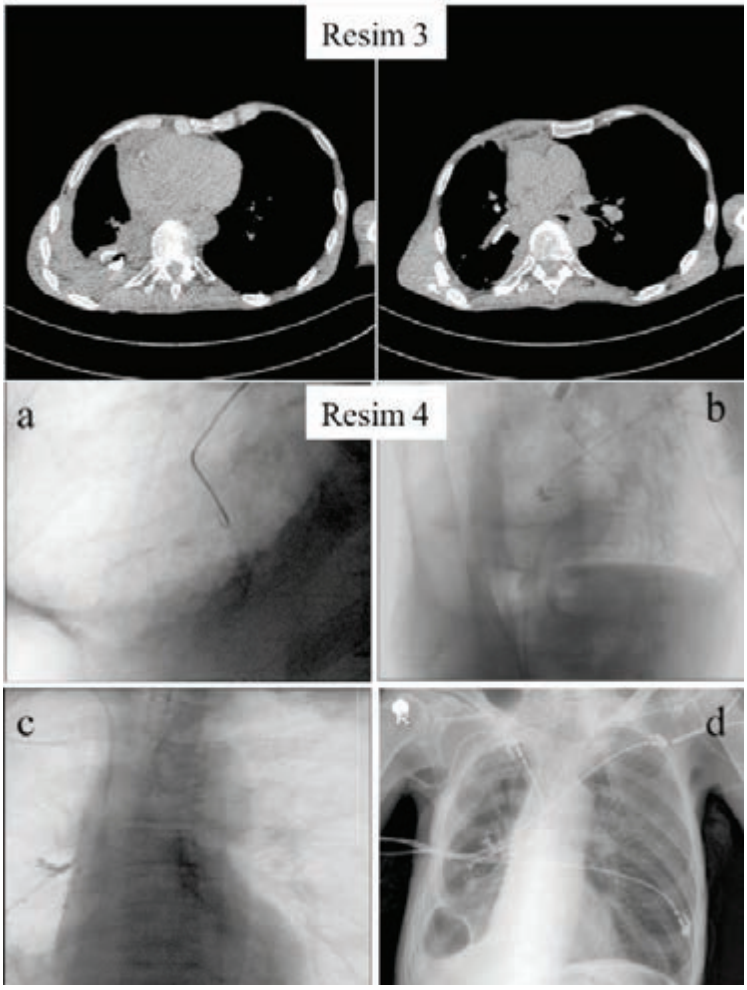

Resim 3: radyoopak madde ile fistülün tespiti. Resim 4: Bronkoskopi eşliğinde mikrokateter ile yapıştırma işlemi; a ve b: mikrokateterin fistül yerine yönlendirilmesi. c: doku yapıştırıcısının uygulanması. d: İşlem sonrasındaki PA akciğer grafisi.

OK-28

ENDOBRONŞİAL BULGULARLA DÜŞÜNÜLÜP BİYOPSİ VE KÜLTÜRLE KANITLANAN İKİ ALLERJİK BRONKOPULMONER ASPERGİLLOZİS OLGUSU: A. FUMİGATUS VE A. NİGER

Miraç Öz[1], Hasan Hasanzade[1], Bülent Celasun[2], Demet Karnak[1]

[1]Ankara Üniversitesi Tıp Fakültesi, Göğüs Hastalıkları Ana Bilim Dalı, Ankara
[2]Gülhane Askeri Tıp Akademisi, Patoloji Ana Bilim Dalı, Ankara

Allerjik bronkopulmoner aspergillozis(ABPA), aspergillus antijenlerine karşı allerjik geç faz inflamatuar yanıt sonucunda oluşan akciğerin hipersensitivite hastalığıdır. Astım öyküsü, kanda eozinofili, aspergillusa karşı antikor reaksiyonu, cilt testi pozitifliği, yüksek total IgE, spesifik IgE ve G yüksekliği ve santral bronşektazi major tanı kriterleridir. Endobronşiyal plaklar ve renk değişikliği bu tanıyı düşündürebilir. Bronkoskopik olarak düşünüp tanı koyduğumuz iki olguyu flesible bronkoskopi (FOB)'nin tanıdaki değerini vurgulamak açısından sunmayı uygun bulmaktayız. İlk olgumuz astım tanılı olup 31 yaşında erkek, ikincisi 59 yaşında kadındı. İlk olgunun iki yıl önce nefes darlığı, balgam çıkarma şikayetiyle dış merkezde çekilen bilgisayarlı toraks tomografisinde (BBT) mediastinal ve hiler büyümüş lenfnodları, her iki akciğerde peribronkovasküler, buzlu cam alanları, peribronşial kalınlaşmalar, bronşektazik değişiklikler olması üzerine tanı konulamamış olduğu öğrenildi. Bu süre içerisinde nefes darlığı devam etmiş ve son bir haftadır yakınmaları artmıştı. Solunum fonksiyon testinde obstrüksiyon saptandı ve reversibilite testi pozitifti. Periferik eozinofil sayısı 1000/mm3, total IgE 4239 kU/L. BTT'de sağ akciğer üst lobda santral kesimlerde peribronşiyal kalınlaşmalar, santral bronkovsküler yapılara uzanan yamasal tarzda bir kısmı bronş segmentleri boyunca uzanan nodüler tarzda dansite artışları, konsolide alanlar, peribronşiyal mikronüller, buzlu cam ve bilateral apekste interlobüler septalarda kalınlık artışı mevcuttu. FOB'ta sağ akciğer üst lobun subsegment girişlerinde kahverengi sarımsı plak tarzında oluşumlar görüldü. Alınan örneklerin sitolojik incelemesinde kronik inflamasyon ve belirgin eozinofili saptandı. Serumda A. fumigatus spesifik IgE +4 pozitif bulundu. İkinci olgumuzda son aylarda dispne artışıyla çekilen BTT'de orta lob medial segment, her iki üst lob posterior segment ve sağ alt lob posterior segmentlerde sentrilobüler milimetrik opasiteler ve tomurcuklanmış ağaç görünümü vardı. Total IgE yine yüksekti. FOB'ta bronş mukozasında kahverengi sarımsı plak tarzında oluşumlar görüldü. Alınan biyopsi örneklerinin patolojik incelemesinde eksüda içerisinde yoğun olarak eozinofil lökositler ve polimorfonüklear lökositler bulunmakta, polarize ışığı çift kıran ' birefingent' lifsi-kristalsi yapılar izlendi. Kültürde küf formunda A. niger saptandı. ABPA kuşkusuyla aspergillus spesifik IgE çalışıldı +2 pozitif saptandı. Majör-minör tanı kriterlerini karşılayan iki hasta da ABPA kabul edilerek metilprednizolon ve vorikonazol başlandı. Tedavinin ilk haftalarında belirgin klinik ve radyolojik yanıt alınan olgunun tedaviyi ortalama 6 ay kullanması, total IgE düzeyinin kontrolüyle tedavinin takibinin yapılmasına karar verildi.

Anahtar Kelimeler: abpa, aspergillozis, bronkoskopi

OK-29
HEMOPTİZİ İLE BAŞVURAN PAPİLLER TİROİD KARSİNOMU

Kaan Kara, Cengiz Özdemi, Seda Tural Önür, Özlem Kahya, Hanife Can, Sinem Nedime Sökücü

Yedikule Göğüs Hastalıkları ve Göğüs Cerrahisi Eğitim ve Araştırma Hastanesi

GİRİŞ: Hemoptizi akciğer veya bronş kaynaklı kan tükürmedir. Hemoptizi hastalarının %5 den azı hayatı tehlikeye neden olan ve acil müdahale gerektirecek kadar şiddetli olan masif hemoptizidir. Hemoptizinin öncelikli olarak akut ve kronik bronşit, pnömoni, tüberküloz ve akciğer kanseri gibi yaygın sebepleri vardır. Primer akciğer kanserlerinin Amerika'da hemoptizilerin %23 nedeni olduğu ifade edilmektedir. Bronkojenik karsinomlar; hemoptiziden sorumlu akciğer kanserinin %5-44'ünü oluştururlar. İyi diferansiye tiroid kanserleri tüm tiroid malignitelerinin yaklaşık %80'ini oluşturur. İyi differansiye tiroid karsinomlarında trakeal invazyon insidansı %0.5-6.5 arasında değişmektedir. Trakeanın sekonder tümörleri için rezeksiyon en sık olarak tiroid karsinomlarında yapılır.. En sık rastlanan iyi differansiye tiroid karsinomları, papiller ve foliküler tiptir. Bunların çevre dokulara invazyon yapma insidansları arasında fark yoktur. Genellikle genç yaşlarda görülmesine karşılık olgumuzda ileri yaşta ortaya çıkan iyi differansiye papiller tiroid karsinomu komplikasyonu, papiller karsinomların yavaş gelişim göstermesine bağlandı.

OLGU: Olgumuz 80 yaşında bilinen diyabetes mellitus ve hipertansiyon tanıları olan bayan hasta. 3 aydır olan hemoptizi şikayetinin yaklaşık 50 cc ye kadar çıkması üzerine acil servise başvurmuş. Özgeçmiş 40 paket yılı sigara mevcut, 1o yıl önce bırakmış. Soygeçmişinde bir özellik saptanmadı. Fizik muayene bulguları normal saptandı. Laboratuvar değerlerinde patoloji saptanmadı. Posteroanterior akciğer grafisinde patoloji saptanmadı. Toraks BT si trakeal darlık alanı izlendi. Yapılan bronkoskopisinde trakea vokal korddan girişten 3 cm sonra spontan kanamaya meyilli üzeri düzgün yüzeyli polipoid kitle ile lümen %80 tıkalı saptanması üzerine yapılan rijit bronkoskopide vokal kordlardan 2 cm sonra başlayan sağ lateral duvara geniş tabanla oturan üzeri düzgün mukoza ile kaplı spontan kanamaya meyilli hem endobronşiyal hem de dışbası komponenti olan kitle lezyonu izlendi. Trakeadaki lezyon laser ile koagule edildikten sonra rijid bronkokopi ile dezobstrüksiyon yapıldı. Biyopsiler alındı. Lezyon tabanına kanama kontrolü için APC uygulandı. İşlem kanama kontrolü ve bronşiyal temizlik ardından komplikasyonsuz sonlandırıldı. Alınan biyopsi sonucu papiller tiroid karsinomu olarak rapor edildi. PET_CT de alt servikal kesitlerde tiroid glandı sağ lobda sağ lateralden trakeaya invazyon gösteren yaklaşık 2.4*2 cm, yoğun artmış FDG tutulumu olan kitlesel lezyon saptanması üzerine, işlem sonrası kanaması tekrarlamayan hasta genel cerrahiye yönlendirildi.

TARTIŞMA: Kanama nedeni ile başvuran yaşlı hastalarda low grade malignitelerin etkin kanama tedavisinde APC, rekürrens oranının düşük olması ile göz önünde bulundurulmalıdır.

Anahtar Kelimeler: papiller karsinom, hemoptizi, APC

PA ev BT görüntüleri

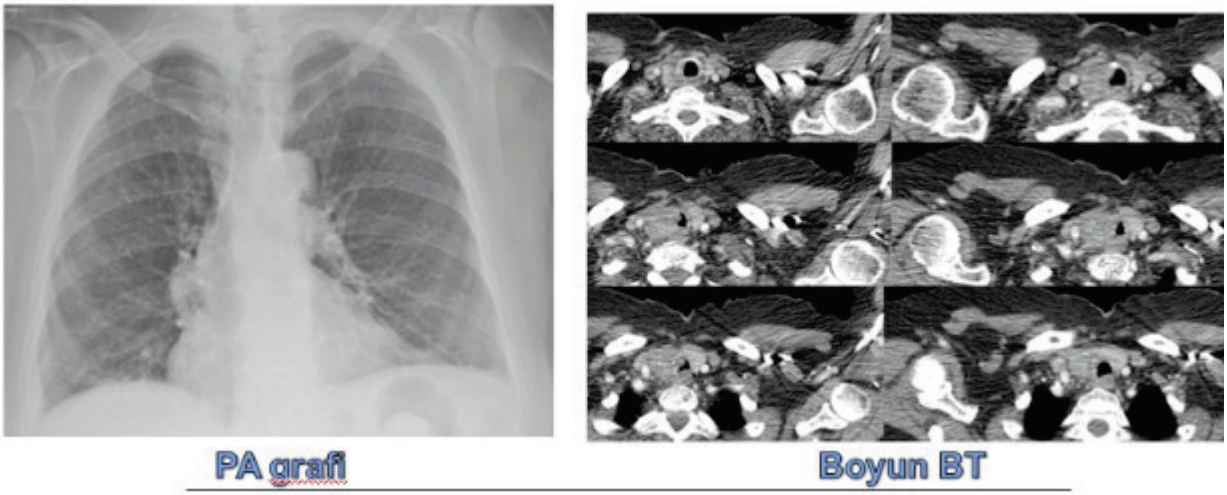

rijit bronkoskopi görüntüleri

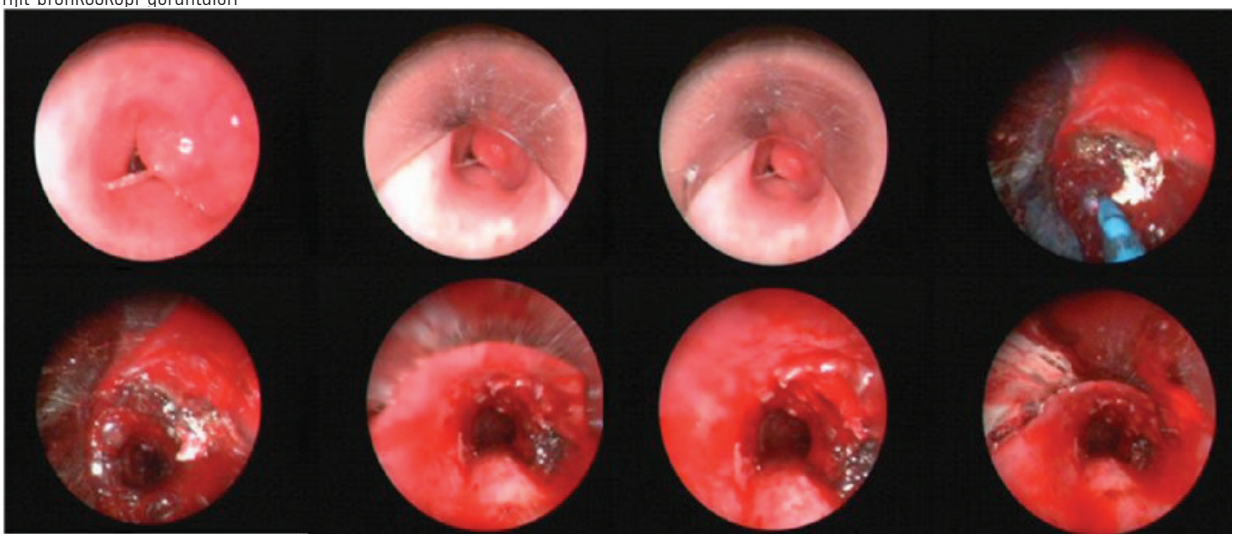

OK-30
OBSTRUKTİF FİBRİNÖZ TRAKEAL PSEUDÖMEMBRAN

Buğra Kerget, Eda Akgüney, Elif Yılmazel Uçar, Ömer Araz, Metin Akgün, Mehmet Meral, Nafiye Yılmaz, Leyla Sağlam

Atatürk Üniversitesi Göğüs Hastalıkları Anabilim Dalı Erzurum

GİRİŞ: İyatrojenik havayolu hasarı entübasyon sonrası nadir ancak hayatı tehdit eden bir komplikasyon olarak karşımıza çıkmaktadır. Obstruktif fibrinöz trakeal pseudomembran (OFTP) nedeni tam olarak bilinmeyen ancak hayatı tehdit eden endotrakeal entübasyon komplikasyonu olarak nadir bir şekilde karşımıza çıkmaktadır. Sezeryan operasyonu sonrasında nefes darlığı, stridor olan endotrakeal entübasyon yapılan ve ekstübasyon sonrasında stridor etyolojisinde OFTP tespit edilen olgumuzu sunmak istedik.

OLGU: 23 yaşında bayan hasta eklampsi nedeniyle kadın hastalıkları ve doğum kliniğince takip edilmekteydi. Eklampsi nedeniyle sezeryan yapılan hastanın postoperatif entübe olarak takiplerine devam edildi. Entübe olarak 12 saat takip edilen ve akabinde ekstübe edilen hastanın takiplerinde stridor ve nefes darlığının artması üzerine toraks bilgisayarlı tomografi (BT) çekildi. BT'de krikoid kıkırdaktan yaklaşık 3.5-4 cm sonra sınırları düzensiz trakeayı çepeçevre saran içerisinde yer yer hava bronkogramı içeren ön planda OFTP olarak değerlendirilen lezyon gözlendi. Hasta entübe edilerek fleksibl bronkoskopiyle (FOB) mevcut lezyona ulaşılmak istendi. FOB ile trakeal tüpün bitiminin akabinde fibrinöz doku tespit edildi ve forceps biopsi ile çıkarıldı. Hastanın ekstübasyon sonrasında şikayetleri tam olarak gerilediği gözlendi. Patolojiye gönderilen fibrinöz doku yalancı çok katlı silyalı epitel rejenaratif atipi olarak değerlendirildi. Mevcut fibrinöz doku entübasyon sırasında kopan fibrinöz trakeal pseudomembran olarak değerlendirildi. Takiplerinde ek problemi olmayan hasta takip altına alınarak eksterne edildi.

SONUÇ: OFTP nadir görülen ancak entübasyon sonrasında gelişmesi durumunda hayatı tehdit edici bir komplikasyon olarak karşımıza çıkmaktadır. Literatürde az sayıda vaka bulunan olgumuzu özellikle entübasyon sonrasında gelişen stridor ve nefes darlığı etyolojisinde OFTP düşünülmesi ve literatüre katkıda bulunulması amacıyla sunmak istedik.

Anahtar Kelimeler: fibrinöz, trakeal obstruksiyon, OFTP, pseudomembran

Resim 1

Krikoid kıkırdaktan yaklaşık 3.5-4 cm sonra trakeayı çepeçevre saran sınırları düzensiz içerisinde hava bronkogramı bulunan ön planda fibrinöz trakeal pseudomembranı düşündüren görünüm

OK-31
EBUS-TBİA İLE TANI ALAN TİMOMA METASTAZI OLGUSU

Ayperi Öztürk[1], Taha Güllü[1], Aydın Yılmaz[1], Zafer Aktaş[1], Funda Demirağ[2]

[1]Atatürk Göğüs Hastalıkları ve Göğüs Cerrahisi Eğitim ve Araştırma Hastanesi, Girişimsel Pulmonoloji Kliniği, Ankara
[2]Atatürk Göğüs Hastalıkları ve Göğüs Cerrahisi Eğitim ve Araştırma Hastanesi,Patoloji, Ankara

GİRİŞ: Timoma, timusun epitelial hücrelerinden köken alan anterior mediastendeki en sık tümör tiplerinden biridir. Her yaşta görülmesine rağmen myastenia gravis (MG) başta olmak üzere nörolojik hastalıklarla birlikte 4. 5. dekatlarda pik yapar. Sıklıkla asemptomatik kalmakla birlikte semptomatik olguların yaklaşık %50'si nörolojik hastalıklar nedeniyle, %40'ı ise komşu dokulara bası gibi intratorasik kitle etkileriyle semptom verir. Timoma, 6 alt tipe ayrılır; spesifik klinik özelliklere sahip olduğu ve hastalığın agresifliğini belirlediği için alt tipleme yapılması önemlidir. Endobronşiyal ultrasonografi eşliğinde transbronşiyal iğne aspirasyonu (EBUS-TBİA) ile timoma tanısı koymak ve alt tipleme için yeterli doku sağlamak zordur.

OLGU: 41 yaşında erkek hasta ileri tetkik amaçlı kliniğimize başvurdu.Özgeçmişinde; timektomi öyküsü olup Timoma Tip B2 (minimal invaziv tip) tanısı mevcuttu. Ameliyattan 9 yıl sonraki kontrol toraks bilgisayarlı tomografisinde (BT) ana pulmoner arter lateralinde sol ventrikül superior komşuluğunda 32*24 mm lik kitle ve ortaya çıkan nörolojik şikayetler nedeniyle tetkik edilen hastaya timoma nüks ile MG tanısı konulmuştu. MG için 1,5 yıl azotioprin, steroid, pridostigmin bromür tedavisi kullanmıştı. Kitle aynı zamanda perikarda invaze olduğu için RT almıştı. Kontrol toraksBT'de ön mediastende yerleşim gösteren 9*9*4 cm boyutlarında kitle ve subkarinal alanda lenfadenopati (Resim1) saptanması nedeniyle nüks ön tanısıyla ileri tetkik yapılmak üzere kliniğimize yönlendirilmiş. EBUS- TBİA ile 7 no'lu lenf nodu örneklenen hastanın patoloji sonucu timoma olarak raporlandı.

TARTIŞMA: EBUS-TBİA, akciğer kanserleri lenf nodu evrelemesi dışında bir çok benign ve malign hastalıkların tanısında da kullanılmaktadır. BT eşliğinde ince iğne aspirasyonu, video eşliğinde torakoskopi ve mediastinoskopi gibi konvansiyonel metodlarla karşılaştırıldığında EBUS-TBİA mediastinal lezyonların örneklenmesinde hem daha güvenli hem de daha az invazif bir yöntemdir. EBUS-TBİA ile timoma tanısı koymak zor olduğu için literatürde EBUS-TBİA ile tanı koyulan çok az sayıda vaka bulunmaktadır. EBUS-TBİA ile alınan örnek timoma alt tiplemesi için yeterli olmayabilir. Bir diğer önemli sorun da timoma insidansı 100.000 kişide 0,15 olan nadir tümörler olduğu için bu tümörleri tanıyabilen tecrübeli patolog sayısının azlığıdır. Özetle, özellikle trakeaya veya ana bronşlara yakın lezyonlar ile lenf nodları örneklemesinde EBUS-TBİA, minimal invazif ve güvenli bir yöntemdir. Bu olgu EBUS-TBİA ile nadir tanı konulan timoma olgusu olduğu için sunulmuştur.

Anahtar Kelimeler: Endobronşiyal ultrasonografi, mediyastinal kitle, timoma

OK-32
EBUS-TBİA İLE TANI ALAN KARSİNOİD TÜMÖR OLGUSU

Ayperi Öztürk[1], Aydın Yılmaz[1], Taha Güllü[1], Zafer Aktaş[1], Funda Demirağ[2]

[1]Atatürk Göğüs Hastalıkları ve Göğüs Cerrahisi Eğitim ve Araştırma Hastanesi, Girişimsel Pulmonoloji Kliniği, Ankara
[2]Atatürk Göğüs Hastalıkları ve Göğüs Cerrahisi Eğitim ve Araştırma Hastanesi, Patoloji, Ankara

GİRİŞ: Pulmoner karsinoid tümörler havayollarında bulunan nöroendokrin hücrelerden kaynaklanan nadir görülen malign tümörlerdir. Tüm akciğer tümörlerinin %1-2'sini oluşturur. Histopatolojik kriterlere göre tipik ve atipik karsinoid olarak ikiye ayrılır. Karsinoid tümörlerin yaklaşık %75'i bronkoskopik olarak saptanabilir. Ancak kalan %25'lik kısmın da çoğunluğu havayolu komşuluğundadır. Tanı için histopatolojik değerlendirme şarttır. Havayoluna komşu olan lezyonlarda güvenli ve minimal invaziv yöntem olan konveks prob endobronşiyal ultrasonografi eşliğinde transbronşiyal iğne aspirasyonu (CP-EBUS TBİA) tercih edilmelidir. Görünür lezyonlardan standart fiberoptik bronkoskopiyle biyopsi alınırken tümörün biyolojisi gereği kanamaya meyilli olduğu göz önünde bulundurulmalıdır. Kanama riskinden dolayı bu tür olgularda da CP-EBUS önerilmektedir.

OLGU: 29 yaşında erkek hastaya hemoptizi şikayeti ile başvurduğu dış merkezde akciğer grafisi toraks bilgisayarlı tomografi (BT), mediyastinal MR anjiografisi çekilmiş (Resim 1a,b,c). Mediyastinal MR anjiografisinde sağ hilus inferiorunda, pulmoner arter ve ven dalları ile alt lob bronşları arasında 28x22 mm boyutlarında düzgün konturlu nodüler lezyon saptanması üzerine ileri tetkik ve tedavi için kliniğimize yönlendirilmiş. Başvurusunda son 1 haftadır hemoptizisi olan hastanın özgeçmişinde 13p/yıl sigara dışında özellik yoktu. Fizik muayenesi doğal ve patolojik laboratuar değeri yoktu. Pozitron emisyon toraks BT (PET-BT)'de sağ hiler inferiorda suv:3.70 olan 28x12mm lezyon izlendi (Resim 1d). Lezyonunun havayoluna komşu lokalizasyonda olması nedeniyle sedasyon altında CP-EBUS uygulandı; sağ alt lob bronşuna girip mediyal duvara doğru dönüldüğünde heterojen hipoekoik belirgin sınırlı 20 mm çapında lezyon saptandı (12R) ve TBİA uygulandı (Resim 2 a, b). Patolojisi atipik karsinoid tümör olarak raporlanan hastaya göğüs cerrahisi tarafından sağ alt lobektomi operasyonu uygulandı.

TARTIŞMA: CP-EBUS santral yerleşimli lenf nodu, kitle veya damarsal lezyonların ayırıcı tanısında ve eş zamanlı örneklenmesinde yararlıdır. Olgumuzda CP-EBUS ile alt lobun içine girilerek medial duvardan kanlanması olmayan hipoekoik lezyon örneklendi. Karsinoid tümörler vasküler yapıdan zengin tümörler olarak bilinmesine rağmen olgumuzda doppler modunda vasküler yapı izlenmedi. İğne aspirasyon biyopsi teknikleriyle karsinoid tümör tanısı koymak zordur. Hücre bloğu yapacak yeterli materyali almak ve deneyimli patolog gerektirir. Literatür incelendiğinde benzer şekilde sadece bir olguya rastlandı. Bu olguda da endobronşiyal lezyon saptanmamıştı. Sol alt lob superior segmentte yerleşmişti ve CP-EBUS ile karsinoid tumor tanısı almıştı. Bu olgu bizim bilgilerimize göre literatürdeki CP-EBUS ile tanı alan ikinci karsinoid tümör olgusudur.

Anahtar Kelimeler: Konveks prob endobronşiyal ultrasonografi, karsinoid tümör, santral lezyon

Resim 1. Olgunun radyolojik bulguları

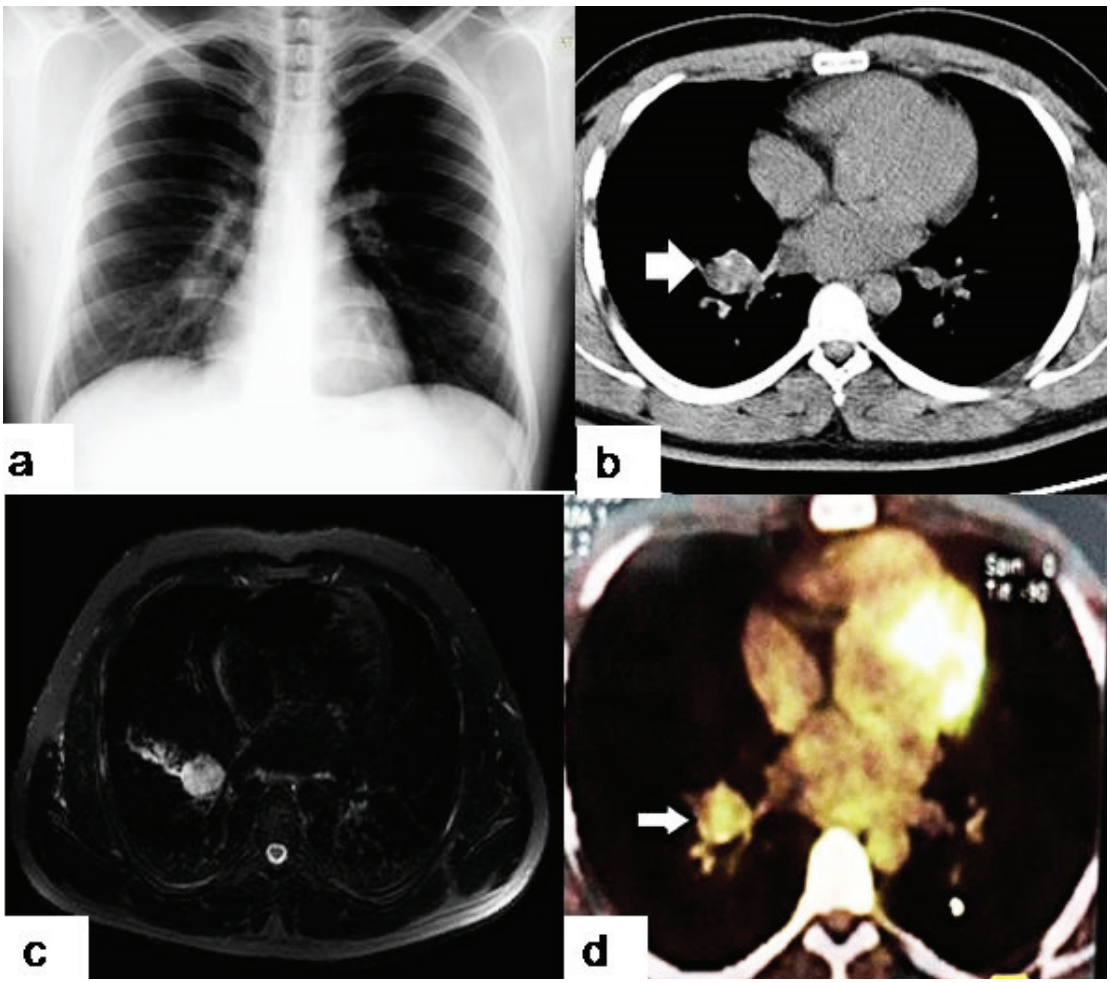

Resim 1a. Akciğer grafisindeki görünümü 1b. Lezyonun BT bulgusu 1c. Lezyonun MR görünümü 1d. Pet tutulumu

Resim 2. Örneklenen lenf nodunun sonografik görünümü

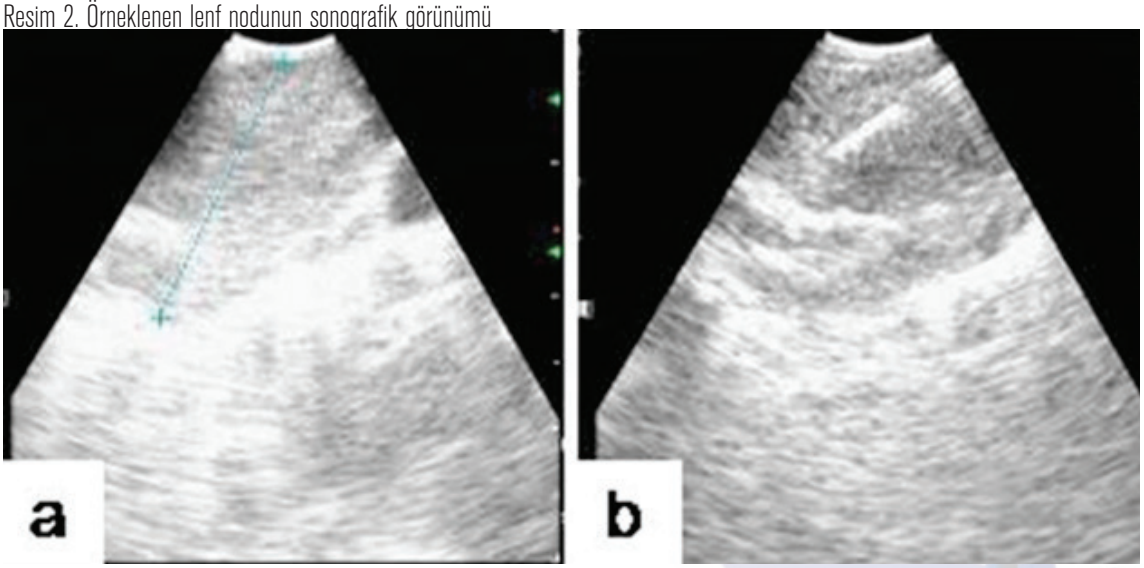

Resim 2 a ve b. Sağ alt lob bronş mediyal duvardan CP-EBUS ile örneklenen heterojen hipoekoik yapıda belirgin sınırlı 20mm çapında lenf nodu.

OK-33
FUNGUS TOPUNUN İLGİNÇ BİR LOKALİZASYONU: PARATRAKEAL ASPERGİLLOMA

Coşkun Doğan[1], Tamer Baysal[2], Sevda Şener Cömert[1], Banu Salepçi[1], Ayşegül Atalay[2], Seda Beyhan Sağmen[1], Dilek Ece İlgici[3]

[1]Sağlık Bilimleri Üniversitesi Kartal Dr. Lütfi Kırdar Eğitim ve Araştırma Hastanesi. Göğüs Hastalıkları Kliniği, İstanbul
[2]Sağlık Bilimleri Üniversitesi Kartal Dr. Lütfi Kırdar Eğitim ve Araştırma Hastanesi. Radyoloji Kliniği, İstanbul
[3]Sağlık Bilimleri Üniversitesi Kartal Dr. Lütfi Kırdar Eğitim ve Araştırma Hastanesi. Patoloji Kliniği, İstanbul

GİRİŞ: Çoğunlukla tüberküloz kavitesi gibi akciğerin kaviter alanlarına yerleşen fungus topu (Aspergilloma) fungal hifaların mukus ve hücresel depris ile karışarak oluşturduğu yuvarlak veya oval şekilli fibröz bir duvarı olan konglomerasyon olarak tanımlanabilir. Radyolojik olarak hava içerinde yarım ay görünümü (Monod belirtisi) ve yerleştiği kavite içersinde hastanın pozisyonuyla yer değiştiren kresentrik hava görünümü tipiktir.

OLGU: Göğüs hastalıkları polikliniğinde akciğerde nodül için takip edilen 72 yaşında kadın olgunun akciğer grafisi normal olarak değerlendirildi. Olgunun toraks bilgisayarlı tomografisinde (BT) parankimde takip edilen nodül boyutlarında değişiklik görülmezken, sağ paratrakeal bölgede eski BT'lerinde olmayan aspergilloma ile uyumlu lezyon rapor edildi (Resim 1). Fiber optik bronkoskopisi normal olan olguya BT rehberliğinde ince iğne aspirasyon biyopsisi yapıldı. Alınan materyalin patoloji raporu fungal organizma toplulukları, polimorf nüveli lökositler, bazıları 45 derece açılanma gösteren hif yapıları öncelikli olarak aspergillusu düşündürmektedir şeklinde geldi (Resim 2). Hemogram, sedimantasyon, seum reaktif protein ve biyokimyasal tetkikleri normal olan olgunun bakılan galaktomannan antijeni negatif olarak geldi (GMN: 0.215). Cerrrahi tedaviyi kabul etmeyen hastaya enfeksiyon hastalıkları önerisi ile varikanozol başlandı.

SONUÇ: Çoğunlukla akciğerlerde yerleşim gösteren aspergillomanın beyin, özefagus, sinüsler ve böbrekte de görüldüğünü bildiren olgu sunumları olmasına rağmen paratrakeal yerleşimi ile ilgili olgu bildirimine rastlanmadığı için bu olgu sunulmuştur.

Anahtar Kelimeler: Aspergillus Fumigatus, Aspergilloma, Mantar topu.

Resim 1

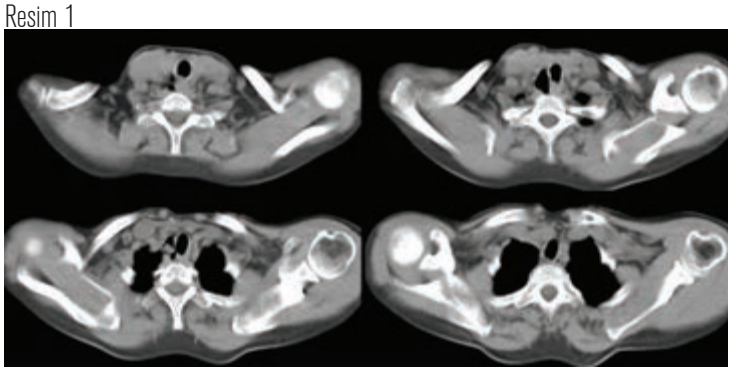

Sağ paratrakeal yerleşimli aspergilloma ile uyumlu lezyon.

Resim 2

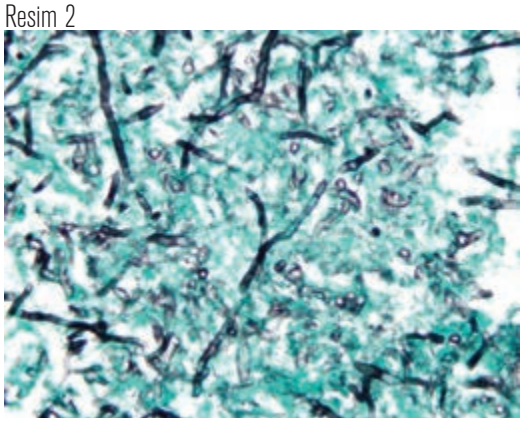

Fungal organizma toplulukları, polimorf nüveli lökositler, bazıları 45 derece açılanma gösteren hif yapıları.

OK-34

ENDOBRONŞİYAL ULTRASONOGRAFİ İLE BİYOPSİ İŞLEMİ ESNASINDA OLUŞABİLECEK TEKNİK BİR KOMPLİKASYON; ULTRASON PROBU BALONUNUN AYRILARAK BRONŞA DÜŞTÜĞÜ OLGU SUNUMU

Eyüp Halit Yardımcı, Recep Ustaalioğlu, Ömer Giray İntepe, Mehmet Yıldırım, Tamer Okay

Dr. Siyami Ersek Göğüs, Kalp ve Damar Cerrahisi Eğitim ve Araştırma Hastanesi, Göğüs Cerrahisi Kliniği, İstanbul

GİRİŞ: Endobronşiyal ultrasonografi (EBUS) günümüzde mediastinal lenf nodu örneklemesinde minimal invaziv bir yöntem olarak sıklıkla kullanılmaktadır. Yeni yaygınlaşan bir yöntem olması sebebiyle kliniklerin öğrenme eğrileri esnasında, cihaz farklılıkları ve ekipmanın teknik özellikleri sebebiyle komplikasyonlar görülebilmektedir.

MATERYAL-METOD: Kliniğimizde mediastinal lenf nodu örneklemesi için EBUS işlemi yapılan hastalar işlem ilişkili komplikasyonlar açısından geriye dönük olarak incelendi.

BULGULAR: Kliniğimizde yapılan EBUS uygulamalarının birinde mediastinal örnekleme yapılacağı esnada ultrason probu balonu şişirilmeye çalışıldığında balonun probdan ayrılmış olduğu izlendi. Bu olguda fiberoptik bronkoskopi ile girilip balon görülerek yabancı cisim forsepsi ile bronş içinden dışarı çıkartıldı.

SONUÇ: EBUS işleminin kullanımı gittikçe artmaktadır. Cihazların zamanla geliştirilmesi ile ve kliniklerin tecrübesinin artmasıyla EBUS'un daha da yaygınlaşacağını düşünmekteyiz.

Anahtar Kelimeler: ebus, komplikasyon, evreleme, tanısal, mediastinal

endobronşiyal ultrason balonu

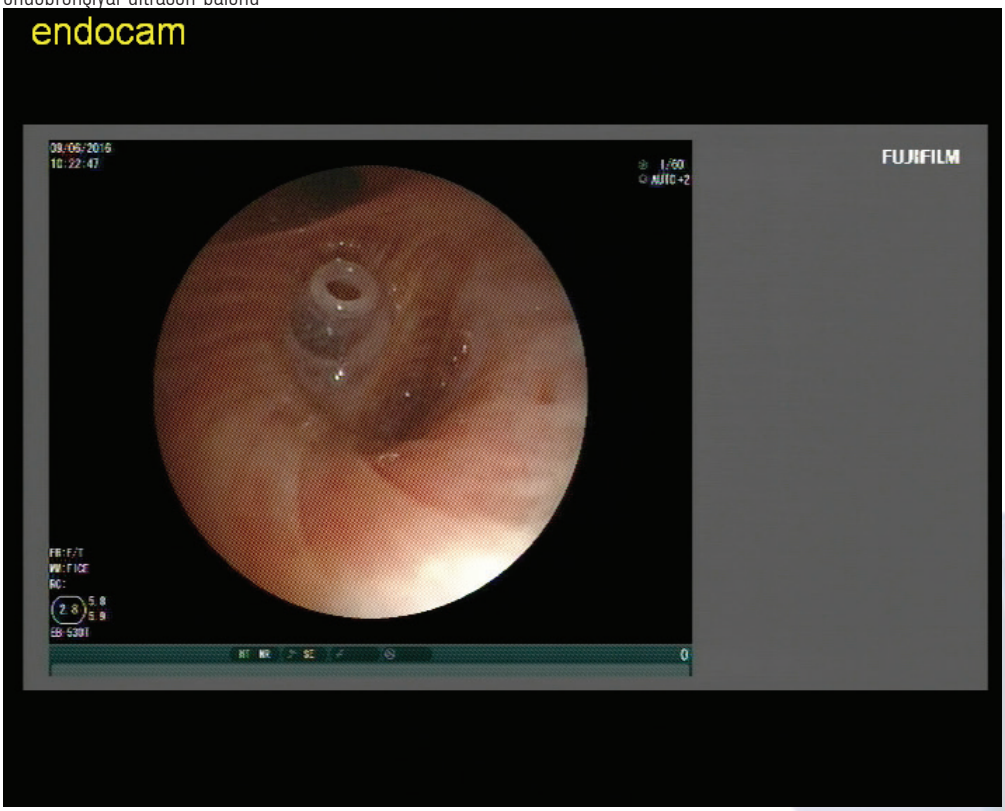

OK-35
GEBELİKTE SAPTANAN VE VENA CAVA SÜPERİOR SENDROMUNA NEDEN OLAN GROSS KİTLEYE MULTİDİSİPLİNER YAKLAŞIM

Önder Kavurmacı[1], Ayşe Gül Ergönül[1], Ufuk Çağırıcı[1], Münevver Erdinç[2], Seda Akgün[3], Çağdaş Şahin[3], Ali Akdemir[3]

[1]Ege Üniversitesi, Göğüs Cerrahisi Ana bilim Dalı, İzmir
[2]Ege Üniversitesi Göğüs Hastalıkları Ana Bilim Dalı, İzmir
[3]Ege Üniversitesi Kadın Hastalıkları ve Doğum Ana Bilim Dalı, İzmir

GİRİŞ: Vena cava superior (VCS)'un kan akımının intrensek / extrensek nedenlerle bozulmasıyla oluşan klinik tablo VCS sendromu (VCSS) olarak tanımlanır. Etiyolojisinde en sık akciğer maligniteleri, lenfoma, timoma ve vasküler nedenler yer almaktadır. Yazımızda gebelikte progresyon gösteren dispne sebebiyle tetkik edilen, sağ hemitoraksta gross kitleye sekonder VCSS saptanan bir olgu sunuldu.

OLGU: 32 yaşında 26-27 haftalık gebe, 3 ay önce boyunda şişlik ve progresyon gösteren nefes darlığı şikayeti başlamış. Ekokardiyografi ve manyetik rezonans görüntüleme (MRG)'de sağ atriyum (RA) komşuluğunda VCSSıne neden olan 11X10 cm kitle saptandı (Şekil-1/2). Obstetrik değerlendirilmesinde yapılan ultrasonografide gebelik haftasıyla uyumlu tek fetüs ve normal sınırlarda amniyon mayi saptandı, takibinde erken doğuma ait bulgu saptanmadı. Kitlenin tanısına yönelik öncelikle transtorasik biyopsi yapıldı ve patolojik tanı elde edilememesi üzerine lokal anestezi eşliğinde açık biyopsi uygulandı. Histopatolojik incelenmede İıCD 20+ diffüz büyük B hücreli lenfomaıı tanısı konuldu. Fetüs üzerine olası riskleri nedeniyle önerilen kemoterapiyi (KT) kabul etmeyen hastaya steroid tedavisi ve fetal akciğer matürasyonu için betametazon tedavisi başlanarak takibe alındı. İzlemde genel durumu bozulan, dispne bulguları ilerleyen hastaya acil KT kararı alındı. İlk kür KT ardından haftasına uygun gebelik takibi ve 2. kür KT öncesi gebeliğin sonlandırılması kararı verildi. 34-35. gebelik haftasında hastanın fizik muayenesinde 5 cm servikal dilatasyon ve aktif su gelişi saptanması üzerine valsalva manevrası yaptırılamadığından sectio sezaryen ile 2220 gram canlı erkek bebek baş geliş doğurtuldu. Bebeğin yenidoğan yoğun bakım ihtiyacı olmadı. Hastanın laktasyonu inhibe edildi. 2. kür R-EPOCH KT sonrası hastada klinik düzelme sağlandı.

SONUÇ: Gebe hasta grubunda hasta şikayetleri ve saptanan patolojik fizik muayene bulguları mevcut gebeliğe atfedildiğinde altta yatan ciddi patolojiler gözden kaçabilmektedir. Akciğer grafisi, bilgisayarlı tomografi gibi radyolojik tetkiklerin bu hasta grubunda kullanılamaması tanısal zorluğu daha da artırmaktadır. Olgumuzda da olduğu gibi gözden kaçan patolojiler ciddi semptomlar oluşturmaya başladıktan sonra tanı alabilmektedir. Gebelikte alınan malignite tanılarında diğer bir problemde tedaviye başlamada obstetrik yan etkilerin göz önünde bulundurulması ve bu konuda aileye verilecek danışmanlığın önemidir. Anne hayatını tehdit edecek acil durumlarda obstetrik yan etkiler ikinci planda tutularak uygun tedaviye hemen başlanmalıdır. Ayrıca bu hasta grubunun yönetiminde MRG gibi tanı araçlarının akılda tutulması ve takibin multidisipliner yaklaşım deneyiminin yüksek olduğu merkezlerde yapılması gerektiği kanaatindeyiz.

Anahtar Kelimeler: gebelik, malignite, lenfoma, vena cava superior sendromu

Resim-1

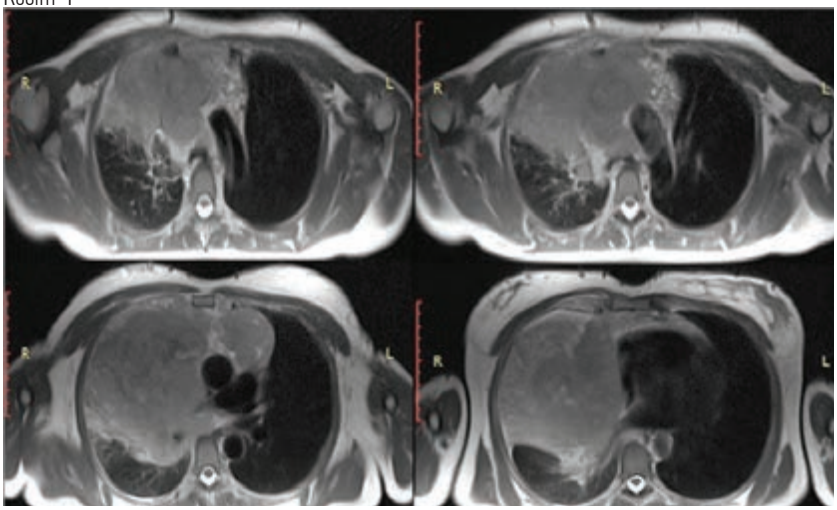

Resim-2

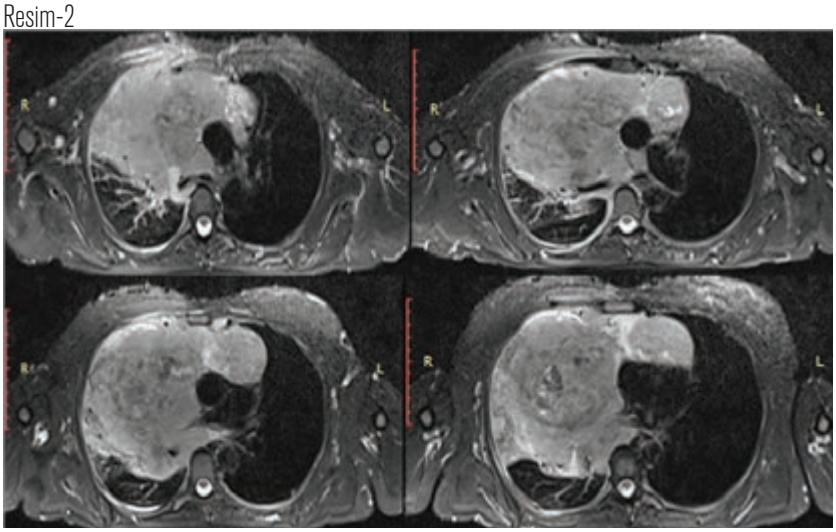

OK-36
SENKRON TÜMÖR OLGUSUNDA BİLATERAL VATS LOBEKTOMİ

Sevinç Çıtak, Mustafa Akyıl, Deniz Gürer, Rıza Serdar Evman, Serda Metin Kanbur, Çağatay Saim Tezel

Süreyyapaşa Göğüs Hastalıkları ve Göğüs Cerrahisi Hastanesi, Göğüs Cerrahisi, İstanbul

GİRİŞ: Günümüzde ileri görüntüleme yöntemleri ve etkin hasta takibi ile erken evrede tanı konan senkron tümör sayıları gün geçtikçe artmaktadır. VATS bu tür olguların tedavisini en konforlu şekilde yapabilme imkanı sağlamaktadır. Bunun bir örnegi olan senkron tümörde bilateral VATS lobektomi olgumuzu sunmayı planladık.

OLGU SUNUMU: 67 yaşında 25 paket/yıl sigara öyküsü olan KOAH tanılı hastaya kontrol amaçlı çekilen toraks tomografisinde sağ üst lob posterior segmentte lokalize 32 mm'lik nodüler dansite ve sol alt lob süperior segmentte16 mm'lik soliter nodül saptanmıştır. Bronkoskopi tetkiki tanısız kalmıştır. Sol alt lobdan yapılan tru-cut biyopside de tanı konulamamıştır. PET- CT'de sağ üst lob posterior segmentte SUVmaks'ı 8,9 olan nodülve sol akciğer alt lob süperior segmentte SUVmaks'ı 6,6 olan nodüller olarak raporlan nodüller malin olarakdeğerlendirilip hastaya ilk planda mediastinoskopi uygulandı. Tüm nodal istasyonlar örneklendi, peroperatifinceleme malinite negatif kalması üzerine aynı seanstatanısız sağ üst lobdaki nodüle VATS ile wedge rezeksiyon yapıldı. Peroperatif incelemenin küçük hücreli dışı karsınom gelmesi üzerine VATS ile sağ üst lobektomi ve nodül örneklemesi yapıldı. Patoloji T2N0 adenokarsinom olarak raporlandı. 1 ay sonra tanısız sol alt lob nodüle wedge rezeksiyon yapıldı. Malign bildirilmesi üzerine VATS ile sol alt lobektomi ve nodüler örnekleme yapıldı. Hasta postoperatif 4. günde dreni sonlandırılarak taburcu edildi. Sol alt lob nodülün patoloji raporu T2N1 adenokarsinom olarak bildirildi.

TARTIŞMA: Yapılan klinik çalışmalarda VATS ile yapılan lobektomilerin klasik posterolateral torakotomi ile yapılan lobektomilere göre postoperatif ağrının, solunum fonksiyonlarında ki kaybın ve omuz fonksiyon kayıplarının az olması açısından üstünlüğü kanıtlanmıştır. Günümüzde erken evre senkron tümör tanısı konan hastaların sayılarındaki artış ile VATS yönteminin avantajları ayrı bir önem kazanmıştır. Bizim olgumuzda da VATS yönteminin üstünlükleri açıkca gözlenmiş ve hastaya kısa zaman içerisinde bilateral lobektomi uygulanabilmiştir.

Anahtar Kelimeler: bilateral, vats, lobektomi,senkron, tümör

Cilt insizyonu

Toraks Tomografi

OK-37
AKCİĞERİN NADİR TÜMÖRLERİNDEN ALVEOLAR ADENOM: BİR OLGU SUNUMU

Onur Derdiyok[1], Cansel Atinkaya[1], Ayşe Ersev[2], Sevinç Çıtak[1], Murat Kavas[3], İrfan Yalçınkaya[1]

[1]Süreyyapaşa Göğüs Hastalıkları ve Göğüs Cerrahisi Eğitim ve Araştırma Hastanesi, Göğüs Cerrahisi Kliniği, İstanbul
[2]Süreyyapaşa Göğüs Hastalıkları ve Göğüs Cerrahisi Eğitim ve Araştırma Hastanesi, Patoloji Kliniği, İstanbul
[3]Süreyyapaşa Göğüs Hastalıkları ve Göğüs Cerrahisi Eğitim ve Araştırma Hastanesi, Göğüs Hastalıkları Kliniği, İstanbul

GİRİŞ: Alveolar adenoma akciğerin son derece nadir görülen benign tümörlerindendir. Epitalyal ve mezanşimal poliferasyon ile meydana gelir. bu çalışmamızda alveolar adenom olgusunu literatür eşliğinde sunmayı amaçladık.

OLGU: Otuz altı yaşında erkek hasta göğüs ağrısı şikâyetleri ile başvurdu. Bilgisayar tomografi (BT) sol akciğer alt lob da 25x23 mm düzgün sınırlı lezyon saptandı. İnce iğne aspirasyon biyopsi sonucunda ise doku tanısı elde edilemedi. Fiberoptik bronkospide endobronşiyal lezyon saptanmadı. PET/CT sol akciğer alt lob 26 mm nodül (suvmax 2.8). Malignite ihtimali nedeniyle olgumuza kranium BT ve abdominal BT ile sistemik tarama yapıldı. Hastaya bu bulgularla eksploratif torakotomi yapılmasına karar verildi. Sol alt lob wedge yapılarak nodül total çıkarıldı. Kitleden ve plevradan alınan biyopsilerin frozen sonucu benign rapor edildi. Patoloji alveolar adenom ile uyumlu geldi. Postoperatif 1 yıldır hasta sağ nüks olmadan yaşamaktadır.

TARTIŞMA: Alveolar adenomun histolojik özellikleri tam olarak aydınlatılamamış olmasına rağmen epitalyal ve mezanşimal elementler içerdiği bilinmektedir. Tümör düzgün sınırlı ve yuvarlak olmasına karşın kapsülle çevrelenmemiştir. Sıklıkla orta yaş kadınlarda ve çoğunlukla asemptomatik olgularda tesadüfen çekilen grafilerde görülür. Genellikle radyolojik olarak soliter pulmoner nodül olarak karşımıza çıkar. Tanı ve tedavi cerrahi rezeksiyondur.

SONUÇ: Akciğerin nadir görülen tümörlerinden alveolar adenom soliter pulmoner nodüllerin ayırıcı tanısında akılda bulundurulmalıdır. Tanı ve tedavi olarak cerrahi rezeksiyon düşünülmelidir.

Anahtar Kelimeler: Alveolar Adenom, Akciğerin Nadir Tümörleri, Cerrahi Yaklaşım

OK-38
POSTERİOR MEDİASTİNUMDA AORT KAVSİNİN ALTINA UZANAN DEV GUATR DOKUSUNDA CERRAHİ GİRİŞİM NE OLMALIDIR?

Mertay Boran[1], Fatih Alper Akçan[2], Ertay Boran[3], Elif Nisa Ünlü[4]

[1]Düzce Üniversitesi Tıp Fakültesi Göğüs Cerrahisi Ana Bilim Dalı
[2]Düzce Üniversitesi Tıp Fakültesi Kulak Burun Boğaz Anabilim Dalı
[3]Düzce Üniversitesi Anesteziyoloji ve Reanimasyon Ana bilim Dalı
[4]Düzce Üniversitesi Tıp Fakültesi Radyoloji Ana Bilim Dalı

GİRİŞ: Guatr kitlesinin %50 den fazlasının mediastinumda olduğu guatr retrosternal guatr olarak olarak tanımlanır. Çoğu vakada tedavi seçeneği servikal girişim ile tiroit dokusunu almaktur. Seçili vakalarda, tiroit volümünün %70 den fazlasının torasik outlenin içinde olduğu durumlarda sternotomi önerilir. Üst posterior mediastinum yerleşimli guatr enderdir. Posterior üst mediastinumda yerleşen ve sternotomi olmadan kolye kesisi ile çıkarılan 9 cm dev guatr olgusunu sunuyoruz

YÖNTEM-GEREÇ: 2 yıldır egzersiz dispnesi olan 53 yaş bayan hasta PA akciğer grafideki görünüm nedeni ile Göğüs cerrahisi polikliniğine yönlendirildi. Toraks tomografisinde posteior mediastinumda karinaya kadar arkus aortanın altına uzanan 9x6.8 cm boyutunda dev bir guatr dokusu izlendi(Resim 1, resim 2). Mediastinum MR ile boyundan karinanın sağına uzanan tiroit dokusu doğrulandı.

SONUÇ: Servikal kolye kesisi ile tiroidektomi girişi uygulandı. Çift lümenli endobronşial entübasyon uygulanmış olan hastada tiroid dokusu çekilmeden önce akciğer söndürüldü ve mediastinuma uzanan tiroit dokusu da dikkatlice çekilerek çıkarıldı.

TARTIŞMA: Retrosternal guatırda sternotomi insidansı %29 olarak raporlandı. Otolaringoloji uzmanı ve Göğüs cerrahisi uzmanı olan bir cerrahi ekip ile aort kavsinin altına uzanan substernal guatr dokusu sternotomi olmadan çıkarılabilir. Böyle hastalarda sternotomiden kaçınmak en iyi seçenek olabilir

Anahtar Kelimeler: posterior mediastinum, retrosternal guatr, kolye kesisi

Resim 2

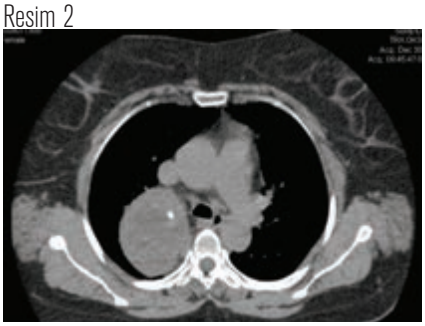

Posterior mediastinumda uzanan tiroit dokusu

Resim1

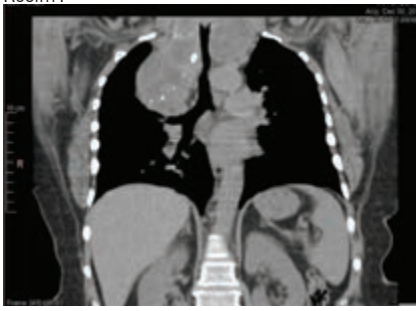

Karinaya kadar uzanan tiroit dokusu

OK-39
NADİR BİR MALFORMASYON; SAĞ İNTRATORASİK EKTOPİK BÖBREK

Uğur Temel[1], Sinan Levent Kirecçi[2], Musab İlgi[2], Kinyas Kartal[3]

[1]Şişli Etfal Eğitim ve Araştırma Hastanesi, Göğüs Cerrahisi
[2]Şişli Etfal Eğitim ve Araştırma Hastanesi, Üroloji
[3]Şişli Etfal Eğitim ve Araştırma Hastanesi, Genel Cerrahi

Ektopik böbrek üriner sistemde sık görülebilen bir malformasyon olmasına karşın intratorasik lokalizasyon aberan böbreğin en nadir formudur. Hasta değişken semptomlarla başvurabileceği gibi tesadüfi olarak radyolojik tetkiklerde de tespit edilebilir. Kırk yaşındaki kadın hasta 2 yıldır devam eden dispne ve sırt ağrısı şikayeti ile başvurdu. Direkt grafilerde kitle lezyon düşünülen hastanın Bilgisayarlı Tomografisinde sağ toraks içinde ektopik böbrek tespit edildi. Operasyon kararı ile sağ torakotomi uygulanan hastada peroperatif diyaframın böbrek altında ve 180 derece malrotasyona uğradığı ve sağ akciğer ile bası altında olduğu görüldü. Diyafragma açılarak böbrek rahatlatıldı ve diyafragma plike edilerek desteklendi. Birinci ay takibinde semptomlarının gerilediğini belirten hasta sorunsuz takip edilmekte. Çok nadir gözlenmekle birlikte özellikle direkt grafilerde kitle görüntüsü veren lezyonların ayırıcı tanısında torasik böbrek akılda tutulmalı ve semptomları olan hastalarda cerrahi onarım düşünülmelidir.

Anahtar Kelimeler: Ektopik böbrek, intratorasik, cerrahi

Resim 1

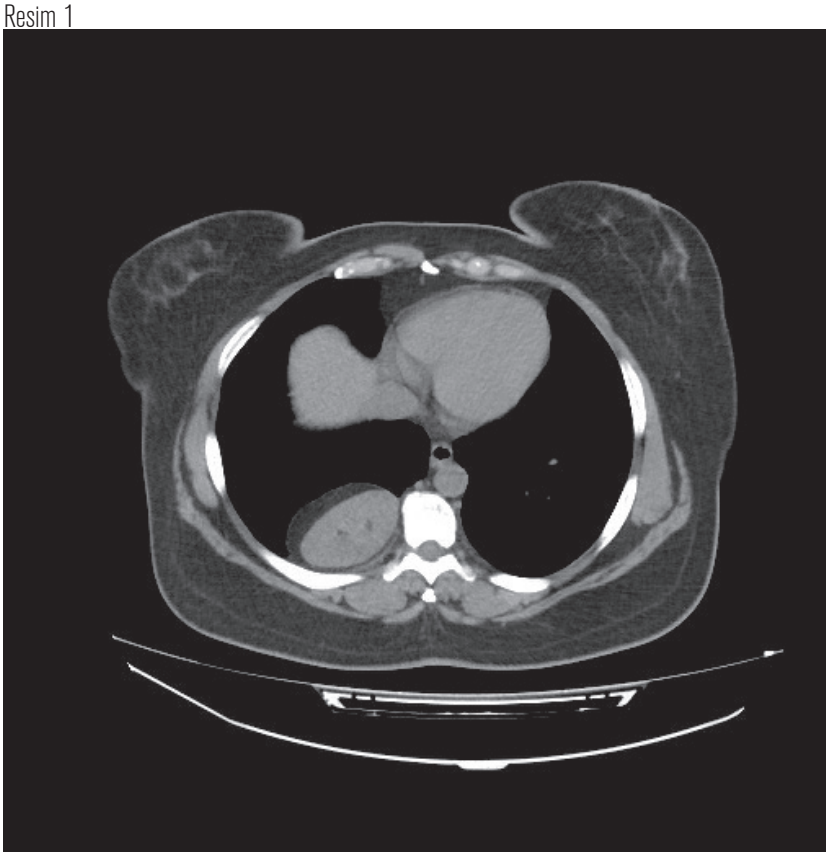

Toraks BT aksiyel kesit

OK-40
ABONDAN HEMOPTİZİ İLE SEYREDEN VE NORMAL BT'YE SAHİP BEHÇET'E BAĞLI BİR BRONKOVASKÜLER FİSTÜL OLGUSU

Mehmet Ali Bedirhan[1], Naciye Arda[2], Elif Tanrıverdi[3], Nilüfer Aydın[4], Levent Cansever[1]

[1]Yedikule Göğüs Hastalıkları ve Göğüs Cerrahisi Eğitim ve Araştırma Hastanesi. Göğüs Cerrahisi Kliniği
[2]Yedikule Göğüs Hastalıkları ve Göğüs Cerrahisi Eğitim ve Araştırma Hastanesi. Patoloji Departmanı
[3]Yedikule Göğüs Hastalıkları ve Göğüs Cerrahisi Eğitim ve Araştırma Hastanesi. Göğüs Hastalıkları Kliniği
[4]Dr. Sadi Konuk Bakırköy Eğitim ve Araştırma Hastanesi. Romatoloji Kliniği

38 yaşında olan erkek hasta. Yaşadığı ülkede iki kez masif-abondan hemoptizi geçirmiş. Hastanemizdeki takibinde kontrol BT'sinde patoloji saptanmadı. Bronkoskopi sırasında sağ alt lob bazal segmentler girişindeki mukoza düzensizliğinden biyopsi yapılırken oluşan abondan kanama dolayısıyla acilen sağ alt bilobektomi yapıldı. Piyesin ex vivo kontrolunda yaklaşık 2 mm. çapında bronkovasküler fistül saptandı. Postoperatif anamnezde Behçet kliniği düşünüldü ve tanısı konuldu. BT bulgusu olmayan hastanın patolojik değerlendirmesinde pulmoner arterde mikroskobik düzeyde anevrizmal genişleme ve arter ve venlerde vaskülit saptandı. Hastaya tedavi olarak yüksek doz steroid ve siklofosfamit verildi ve azatiopirin ile idameye geçildi. Ülkemizde oldukça sık görülen Behçet 'te, BT bulgusu olmaksızın abondan hemoptizilerin olabileceği unutulmamalıdır.

Anahtar Kelimeler: Behçet, hemoptizi, cerrahi

OK-41
ERİŞKİNDE TANI ALMIŞ ÖZEFAGUS DUPLİKASYON KİSTİNİN UNİPORTAL VATS İLE EKSİZYONU

Bihter Sayan, Çağatay Çetinkaya, Ali Fuad Durusoy, Tunç Laçin, Mustafa Yüksel

Marmara Üniversitesi Göğüs Cerrahisi Anabilim Dalı

GİRİŞ: Özefagus duplikasyon kisti ön barsağın nadir görülen bir konjenital anomalisi olup tüm ön barsak duplikasyon kistelerinin %10-15'idir. Bu yazıda uniportal VATS ile çıkarılmış özefagus duplikasyon kisti sunulmaktadır.

OLGU: Bir buçuk yıldır disfaji şikayeti olan otuz sekiz yaşında erkek hastaya çekilen toraks BT'de özefagus distal uç komşuluğunda, özefagusu sola deplase eden, 8.5*6 cm boyutlarında düzgün sınırlı, sıvı dansitesinde lezyon görülmüş. Lezyon, ön planda duplikasyon kisti lehine yorumlanmış. Hastaya elektif sağ VATS planlandı. Sağ 6. interkostal aralıktan uniportal 3 cm insizyon yapıldı. Kistik lezyon, posteriorda özofagus komşuluğunda görüldü. Harmonik kesici ile çevre dokulardan ayrıldı. Operasyon sırasında fleksibl özofagoskopi yapılarak özofagusun trasesi görüldü. Özofagoskopide kistik yapının özofagus ile iştirakli olmadığı izlendi. Kistik lezyon medial, lateral, superior ve inferior yüzlerden harmonik kesici ve künt diseksiyonlar ile ayrıldı. Kistik yapının kas tabakasını da içerdiği ancak mukozayı invaze etmediği görüldü. Özofagus ile birleştiği noktaya bir adet klip konarak kistik yapı özofagustan ayrıldı ve endobag içinde çıkarıldı. Miyotomi olan yaklaşık 5 cmlik bölge 3 adet 3/0 vicryl ile kas tabakası yaklaştırıldı. Çekilen postoperatif kontrol özefagografisinde kontrast madde ekstravazasyonu saptanmadı.

TARTIŞMA: Özefagus duplikasyon kistlerinin %80i çocukluk çağında tanı alırlar. Komplike olduğunda, intrakistik hemoraji, perforasyon, enfeksiyon, aspirasyon meydana gelebileceğinden, hasta asemptomatik olsa dahi, komplet cerrahi eksizyon seçilmiş tedavidir.

SONUÇ: Özefageal duplikasyon kistlerinin tedavisi cerrahidir. Literatürde bildirilmiş çok sayıda torakotomi vakası vardır. Uniportal minimal invazif torakoskopik yaklaşım; kısa hastane yatış süresi, analjeziklere daha az gereksinim duyulması ve daha iyi kozmetik sonuçlar elde edilmesi sebebiyle önerdiğimiz tedavi modelidir.

Anahtar Kelimeler: duplikasyon, kist, özefagus, uniportal, vats, videotorakoskopi

Resim 1

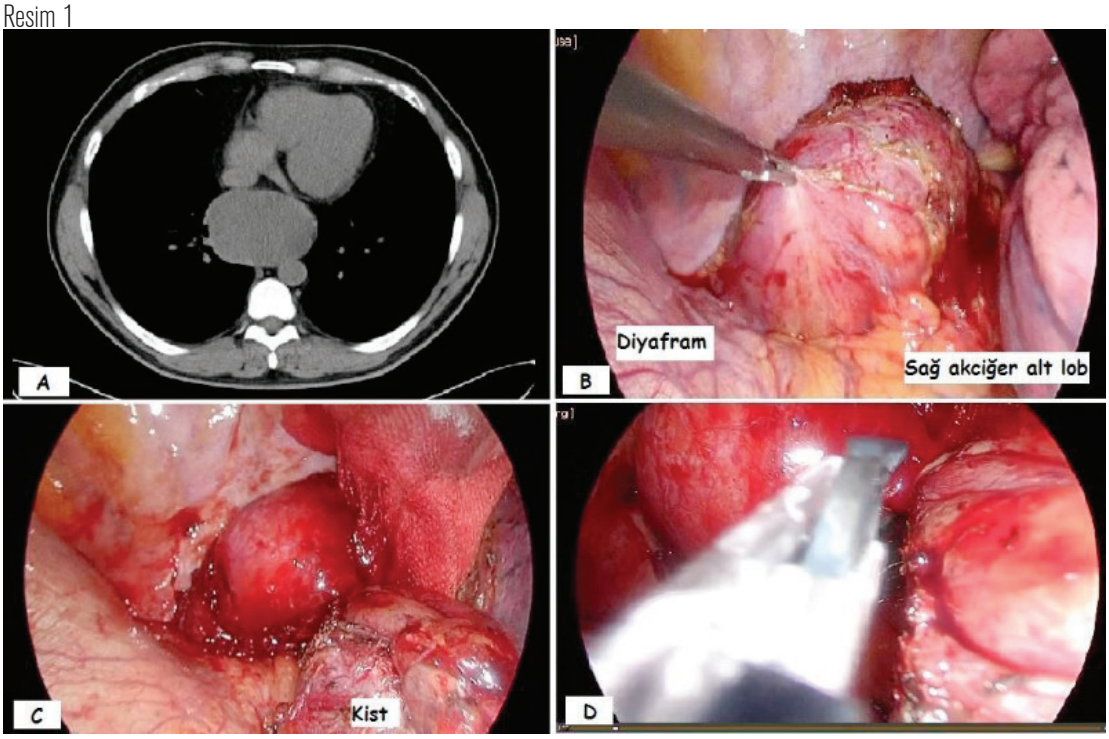

Preop BT kesiti ve ameliyat görüntüleri

Resim 2

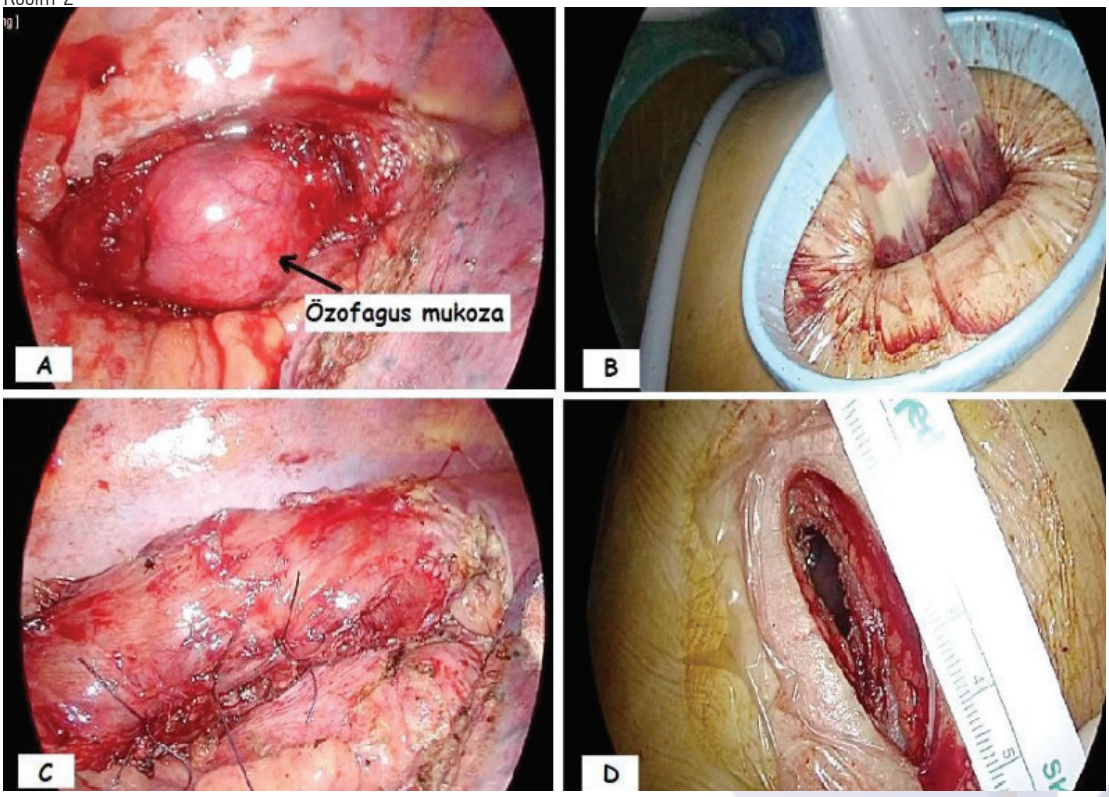

Kist 4 cm'lik uniportal vats kesisinden çıkarıldı.

OK-42
SOL PNÖMOTORAKS İLE BAŞVURAN TÜMÖR HASTASINDA PNÖMONEKTOMİ SONRASI SAĞ PNÖMOTORAKS

Onur Derdiyok, Elçin Ersöz, İlker Kolbaş, Serda Metin Kanbur, Rıza Serdar Evman, Çağatay Tezel

Süreyyapaşa Göğüs Hastalıkları ve Göğüs Cerrahisi Eğitim ve Araştırma Hastanesi, Göğüs Cerrahisi Kliniği, İstanbul

GİRİŞ: Pnömonektomilerden sonra komplikasyon oranları cerrahi ve anestezideki gelişmelere rağmen, oldukça yüksektir. Bu oran çeşitli yayınlarda % 11 ile 50 arasında değişmektedir. Bu komplikasyonların çoğu fatal olmayıp, oluşmadan önlenebilmektedir. Bu komplikasyonlardan pnömotoraks gelişmesi nadir bir durumdur. Kritik bir durum olup morbidite ve mortalitesi yüksek seyreder. Bu çalışmada sol ana bronş da tanısız kitle ve sol pnömotoraks ile başvuran; sol pnömonektomi tedavi edilen ardından postoperatif erken dönemde kontralateral pnömotoraks gelişen olgu sunulmaktadır (Şekil 1).

OLGU: Atmış dokuz yaşında erkek hasta hemoptizi ve nefes darlığı şikayetleri bulunmaktadır. Bilgisayarlı tomografi (CT) ve PET ile sol ana bronş distalinde bulunan sol akçiğeri obstrükte eden malign karakterde kitle saptanmıtır. Bronkoskopik biyopsi ile küçük hücre dışı akciğer kanseri ile apikalde pnömotoraks tanısı konulan hastaya mediastinoskopi sonrası sol pnömonektomi yapıldı. Olgu, patolojik olarak T3NOMO Evre IIB evrelendi. Postoperatif birinci saat içerisinde nefes darlığı ve saturasyonun % 40 kadar düşmesi nedeniyle entübe edildi. Kontrol akçiğer grafisinde sağda pnömotoraks saplandı (Şekil 2). Sağ tüp torakostomi uygulandı. Klinik düzelme üzerine ekstübe edildi. (Şekil 3).

TARTIŞMA: Pnömonektomi sonrası erken ve geç morbidite yüksek oranda gözlenir (%40–60) [1]. Operasyon sonrası kontralateral pnömotoraks gelişmesi nadir görülen bir durumdur ve ölümcül seyredebilir. Olgumuzda hemoptizi ve nefes darlığı şikayetlerinden dolayı çekilen CT de aynı hemitoraks da tanısız kitle ve pnömotraks olduğu saptanmıştır. Semptomlardan dolayı öncelikle kitleyeye yönelik operasyonlar planlandı. Postoperatif erken dönemde pnömotoraks oldukça ender bir durum olup; hava yolu basıncında artış, desatürasyon ve hipotansiyon ile bulgu verir Pnömonektomi olgularında acil pnömotoraks tanısı konulmazsa kardiyak arrest ile sonuçlanabilir. Hastamızda öncelikli olarak hava yolu basıncında artış ve desatürasyon gelişmesi üzerine tüp torakostomi uygulanmış ardından solunumsal parametreler olağan seyretmiştir. Tedavisinde standart bir yöntem bulunmamakla birlikte, öncelikle drenaj sağlanması önerilmekte ve plörodez ya da operasyon kararı hastanın genel durumuna göre verilmektedir [2,3].

SONUÇ: Postoperatif pnömonektomi sonrası hastalarda solunumsal depresyonu desatürasyon ve kollaps durumunda masif kanama, kardiyak herniasyon, pnömotoraks ve mediastinal kayma ayırıcı tanıları hızlıca yapılmalıdır. Tüp torakostomi solunumsal parametreler düzelmesinde genellikle yeterli olmaktadır. Aynı hemitoraks da bulunan kitle ve pnömotoraks olgularında öncelikle semptomlar göz önüne alınmalıdır.

Anahtar Kelimeler: Post pnömonektomi, kontralateral, pnömotoraks

Erken Postoperatif akciğer grafisi

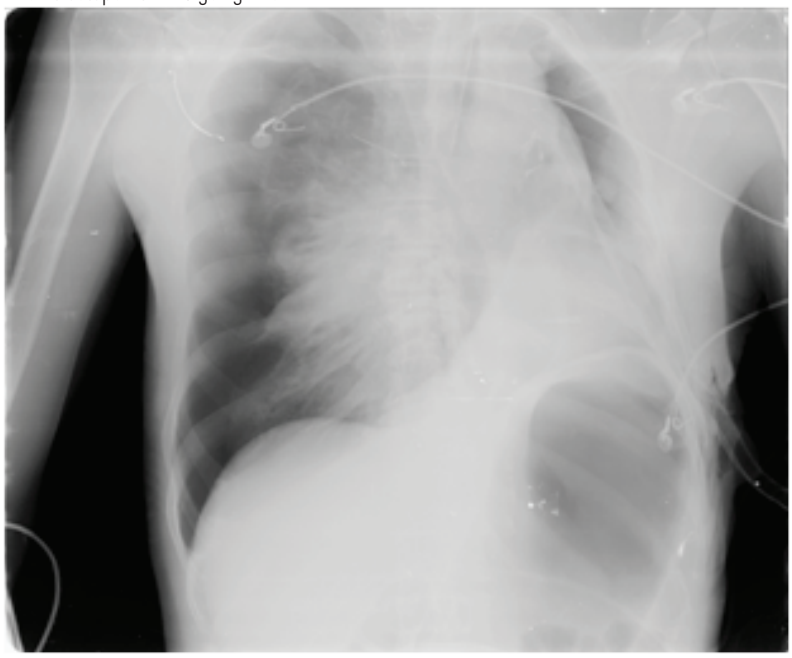

Preop sol pnömotoraks ile sol ana bronş kitle (malıgn karakterli)

OK-43
PNÖMOTORAKS İLE PREZENTE OLAN LANGERHANS HÜCRELİ HİSTİOSİTOZİS: DÖRT OLGU

Leyla Nesrin Acar, Erkmen Gülhan, Merve Şengül, Deniz Tikici, Muhammed Ali Beyoğlu, Pınar Bıçakçıoğlu

Atatürk Göğüs Hastalıkları ve Göğüs Cerrahisi Eğitim ve Araştırma Hastanesi, Göğüs Cerrahisi Kliniği

GİRİŞ: Langerhans Hücreli Histiositozis (LHH), etkilenen organ ve dokularda monositik hücreler ve langerhans hücreleri birikimi sonucu oluşan hastalıktır. Hastalık tek bir organda sınırlı kalabileceği gibi, deri, lenf nodları, akciğer, merkezi sinir sistemi gibi birçok doku ve organı tutabilir. Akciğer bulguları tanı anında olabilir, hastalığın seyri sırasında ortaya çıkabilir. Pulmoner LHH, sigara içimiyle yakın ilişkisi olan nadir bir interstisyel akciğer hastalığıdır. Çocukluk çağı LHH'de pulmoner tutulum hastalığın başlangıcında %23-50'dir. Spontan pnömotoraks, pulmoner LHH tanılı çocukların yaklaşık %10'unda gözlenir, erişkin döneminde tekrarlayabilir. Çalışmamızda nadir bir hastalık olması nedeniyle pnömotoraks nedeniyle opere ettiğimiz, LHH tanısı almış 4 olgumuzu sunduk.

GEREÇ-YÖNTEM: Kliniğimizde pnömotoraks nedeniyle opere edilen, LHH tanısı almış 4 hastanın kayıtları retrospektif olarak incelendi.

BULGULAR: Hastaların dördü erkekti. Yaş ortalaması 20,25 (18-24) idi. İki olguda sigara öyküsü mevcuttu. İki olgu bilateral pnömotoraks, uzamış hava kaçağı nedeniyle, iki olgu nüks pnömotoraks nedeniyle opere edildi. LHH tanısı, hastaların üçünde video yardımlı torakoskopik biyopsi (VATS) ile birinde açık akciğer biyopsisi ile konuldu. İki olgu çocuk hastalıkları kliniği tarafından, iki olgu göğüs hastalıkları kliniği tarafından takip, tedavi edildi. Sigara içen iki olguya sigara bıraktırıldı.

TARTIŞMA: LHH hastaların %25'i asemptomatiktir, rastlantısal olarak çekilen akciğer grafisindeki anormallikten şüphelenilir. En sık rastlanan semptomlar eforla oluşan nefes darlığı, kuru öksürüktür. Hastalığın radyolojik bulguları evreye göre değişir. Erken evrelerde diffuz bilateral nodüller gözlenir. Hastalık ilerledikçe bu nodüllerin kistik form alıp, bu kistler akciğer periferinde yer aldıklarında kolaylıkla rüptüre olup, pnömotoraksa neden olabilirler. Pulmoner LHH'de kesin tanı dokularda immünohistokimyasal olarak S-100 ve CD1a antijen için pozitif boyanan Langerhans hücrelerinin gösterilmesiyle konulur. Hastalığın tedavisinde ilk basamak sigaranın bırakılmasıdır. Progresif, sistemik semptomu olan hastalarda steroid kullanılabilir. Vinblastin metotreksat, siklofosfamid, etoposid gibi sitotoksik ilaçlar multiorgan tutulumu olan veya steroide yanıt vermeyen progresif hastalığı olan olgularda kullanılır. Başlangıç yaşının çok genç veya ileri olması, sistemik semptomların varlığı, tekrarlayan pnömotoraks, ekstratorasik hastalık varlığı (kemik lezyonları hariç), YRBT'de yaygın kistik lezyonların varlığı, solunum fonksiyon testlerinde belirgin düşüklük saptanması hastalığın prognozunun kötü olduğunu gösterir.

SONUÇ: LHH nadir görülen bir hastalıktır ve özellikle sigara öyküsü olan, radyolojisinde kistler gözlenen genç hastalarda, pnömotoraks ile başvuran çocuklarda ayırıcı tanıda düşünülmelidir. Ayrıca akciğerlere eşlik edebilecek diğer organ tutulumu açısından dikkatli olunmalıdır.

Anahtar Kelimeler: Langerhans Hücreli Histiositozis, Pnömotoraks, Sigara

OK-44
SPONTAN HEMOPNÖMOTORAKSLI BİR OLGUDA İNTRAOPERATİF BULGULAR

Kuthan Kavaklı, Hakan Işık, Gökhan Ayberik, Alper Gözübüyük

Gülhane Askeri Tıp Akademisi, Göğüs Cerrahisi A.D., Ankara

GİRİŞ: Spontan hemopnömotoraks, pnömotoraks geçiren hastalarda vaskülarize fibröz bir bandın ayrılması sonucu meydana gelen ve kanama miktarına bağlı olarak hayatı tehtid edici bir komplikasyondur. Fizyopatolojisinde vaskülarize fibröz bantlar yer alır.

OLGU: Yirmi beş yaşında erkek hasta sol spontan pnömotoraks nedeniyle takılan tüp torakostomi sonrası tam akciğer ekspansiyonu sağlanamaması ve hava kaçağının devam etmesi üzerine ileri tetkik ve tedavi amacıyla kliniğimize refere edildi (Şekil 1). Hastayı kliniğimizde iki gün süre ile takip ve tedavi ettik. Hava kaçağının kesilmemesi üzerine hastaya VATS ile bül wedge rezeksiyonu ameliyatı önerildi. VATS ile bül rezeksiyonu ve plevrektomi sorunsuz bir şekilde yapıldı. Hastanın intraoperatif olarak değerlendirilmesinde sol akciğer apeksindeki büllöz yapıların toraks duvarının apeksine ince fibröz bantlar ve bu bantların etrafında variköz venöz yapılar ile asılı olduğu görüldü. Pnömotoraks geliştiği sırada akciğerin tam olarak toraks duvarından ayrılmadığı, vaskülarize fibröz bantlar aracılığı ile tutunduğu görüldü (Şekil 2).

SONUÇ: Bu olguda bizim saptadığımız ani bir akciğer kollapsı durumunda bu vaskülarize fibröz bantların kopması ile spontan hemopnömotoraks oluşabilme potansiyeliydi. Bu olgunun spontan hemopnömotoraksın fizyopatolojisinin açıklanması açısından intraoperatif bulgularının önemli olduğunu düşünüyoruz.

Anahtar Kelimeler: göğüs cerrahisi, hemopnömotoraks, intraoperaitf

OK-45

YANLIŞLIKLA BRONKOPLEVRAL FİSTÜL TANISI KONAN PNÖMONEKTOMİLİ OLGU: RADYOLOJİDE ÇEKİM TEKNİĞİNİN ÖNEMİ

Kuthan Kavaklı[1], Ersin Sapmaz[2], Hakan Işık[1], Gökhan Ayberik[1], Ezin Cem Yeni[1], Hasan Çaylak[1], Sedat Gürkök[1], Alper Gözübüyük[1]

[1]Gülhane Askeri Tıp Akademisi, Göğüs Cerrahisi AD Başkanlığı, Ankara
[2]Diyarbakır Asker Hastanesi, Diyarbakır

GİRİŞ: Akciğer grafisi birçok hekimin tarafından günlük pratikte en çok değerlendirilen görüntüleme tetkikidir. Akciğer grafisinin yanlış değerlendirilmesinde kayıt işlemleri, çekim tekniği, toraks anatomisi ve değerlendiren hekimin tecrübesi önemli rol oynar. Bu çalışmada, pnömonektomi uygulanan bir olguda erken postoperatif dönemde çekilen akciğer grafisinde, çekim tekniğine bağlı olarak yanlışlıkla bronkoplevral fistül düşünülebileceği irdelenmiştir.

OLGU: Elli üç yaşında erkek hasta sol akciğerde distal ana bronşu tama yakın tıkayan endobronşiyal lezyondan alınan biyopsi sonucunun mukoepidermoid karsinom gelmesi üzerine cerrahi tedavi uygulanmak üzere kliniğimize müracaat etti (Şekil 1). Yapılan tetkikler ve PET/CT ile evreleme neticesinde sol pnömonektomi olmasına engel bir durumu olmayan hastaya VATS ile sol pnömonektomi uygulandı. İntraoperatif ve postoperatif dönemde herhangi bir komplikasyon gelişmeyen hasta 3. günde problemsiz olarak taburcu edildi (Şekil 2). Taburcu olduktan 5 gün sonra hafif ateş yüksekliği nedeniyle müracaat eden hastanın çekilen kontrol akciğer grafisinde sıvı seviyesinin kaybolduğunun izlenmesi üzerine bronkoplevral fistül geliştiği düşünülmüştür (Şekil 3). Ancak hastanın anamnezinin ve kliniğinin bu klinik durum ile uyumlu olmaması üzerine radyolojik çekim tekniği üzerine odaklanıldı. Hastanın akciğer grafisinin supin pozisyonda çekildiği öğrenildi. Tekrar ayakta çekilen akciğer grafisinde taburculuk sırasında çekilen akciğer grafisindeki sıvı seviyesinin yükseldiği ve herhangi bir anormal durumun olmadığı saptandı.

SONUÇ: Radyolojik tetkiklerin hastaların evaluasyonunda klinik bulguları destekleyici tetkikler olduğu ve klinik bulgular ile uyumsuzluk olduğunda teknik olarak yanlışlıklar yapılmış olabileceği mutlaka akılda bulundurulmalıdır.

Anahtar Kelimeler: göğüs cerrahisi, pnömonektomi, radyoloji

OK-46
PNÖMOMEDİASTİNUMLARDA ETİYOLOJİ VE TEDAVİ YAKLAŞIMLARI

Hakan Işık[1], Kuthan Kavaklı[1], Deniz Doğan[2], Ersin Sapmaz[1], Okan Karataş[3], Sedat Gürkök[1], Alper Gözübüyük[1]

[1]Gülhane Askeri Tıp Akademisi, Göğüs Cerrahisi A.D.
[2]Gülhane Askeri Tıp Akademisi, Göğüs Hastalıkları A.D.
[3]Hakkari Asker Hastanesi

GİRİŞ: Pnömomediastinum mediastende hava olması olarak tanımlanır ve bu klinik durum bir çok farklı etiyolojiye bağlı olarak gelişebilir. Genellikle kendini sınırlayıcı bir klinik tablo olmasına rağmen bazen klinik tablo ciddi olabilir ve cerrahi girişim gerektirebilir. Biz de bu çalışmada, pnömomediastinum tanısı konan 16 hasta ile ilgili klinik deneyimlerimizi sunmak istedik.

METOD: Şubat 2010 ile Mayıs 2016 tarihleri arasında pnömomediastinum tanısı konan 16 hastanın tıbbi kayıtları geriye dönük olarak incelendi.

BULGULAR: Pnömomediastinumların etiyolojilerine bakıldığında altı hastada spontan, dört hastada iatrojenik, dört hastada travmatik, bir hastada enfeksiyon ve bir hastada parankimal hastalığa bağlı olarak geliştiği saptandı. Dispne, göğüs ağrısı ve boyunda şişlik en sık görülen semptomlardan idi. Spontan pnömomediastinumlu hastaların hiç birisine cerrahi girişim uygulanmadı ve bir hastada rekürrens gelişti. Tüm iatrojenik pnömomediastinumlu olguların hepsi endoskopik girişim sırasında ortaya çıkmıştı ve bunların üçüne toraks tüpü uygulandı. Travmatik pnömomediastinumların sebepleri arasında penetran yaralanma, künt travma ve blast yaralanma vardı ve sadece ikisine cerrahi girişim uygulandı. Parankimal hastalığı olan hastaya da cerrahi girişim uygulandı. İki hastaya tedavi seçeneği olarak subksifoidal tüp torakostomi uygulandı ve bu girişimin oldukça etkili ve uygulanabilir bir yöntem olduğunu saptadık.

SONUÇ: Pnömomediastinumlarda tedavi seçeneği ile etiyoloji arasında sıkı bir ilişki vardır. Spontan olanlar genellikle kendi kendini sınırlar ve cerrahi girişim gerektirmez. Ancak, tüm hastalar için subksifoidal olarak yerleştirilen mediastinal tüp torakostomi etkili bir tedavi seçeneğidir ve gerektiğinde kolaylıkla uygulanabilir.

Anahtar Kelimeler: göğüs cerrahisi, mediasten, pnömomediastinum,

OK-47
TRAVMATİK SOL ANABRONŞ STENOZU; NADİR BİR OLGU

Nilay Çavuşoğlu Yalçın[1], Muharrem Özkaya[1], Mehmet Bilgin[2]

[1]Sağlık Bilimleri Üniversitesi Antalya Eğitim ve Araştırma Hastanesi, Göğüs Cerrahisi Servisi, Antalya
[2]Erciyes Üniversitesi Göğüs Cerrahisi, Anabilim Dalı Kayseri

Trakeobronşiyal yaralanmalar çeşitli şekillerde trakeanın membranöz kısmının basit bir yırtığı veya farklı lokalizasyonlarda trakeanın kopması şeklinde olabilir. Küçük bir yırtık tansiyon pnomotoraksa sebep olabilirken anabronş rüptürleri pnomotoraks yada hemotoraksa sebep olmayabilirler. Trakeobronşiyal yaralanmaların tanısında iyi bir öykü ve hastanın detaylı fizik muayenesi önemlidir. Bronşiyal bir yaralanmadan şüphe duyulduğunda tanı metodları hızla kullanılmalıdır. 23 yaşındaki erkek hasta trafik kazası nedeni ile acile gelmişti. Acil servis rontgenlerinde minimal pnomotoraksı vardı ancak daha sonra sol total atalektazi (Resim 1)olması nedeni ile bronkoskopi ile sol anabronş stenozu tanısı konuldu. Biz bu yazıda sol ana bronş travmatik stenozu nedeni ile başarılı bir şekilde tedavi ettiğimiz(Bronşiyal sleeve Rezeksiyon) hastayı sunduk..

Anahtar Kelimeler: Trakobronşiyal yaralanma, Bronşiyal stenoz, Cerrahi

Resim 1.Preop PA AC grafisi

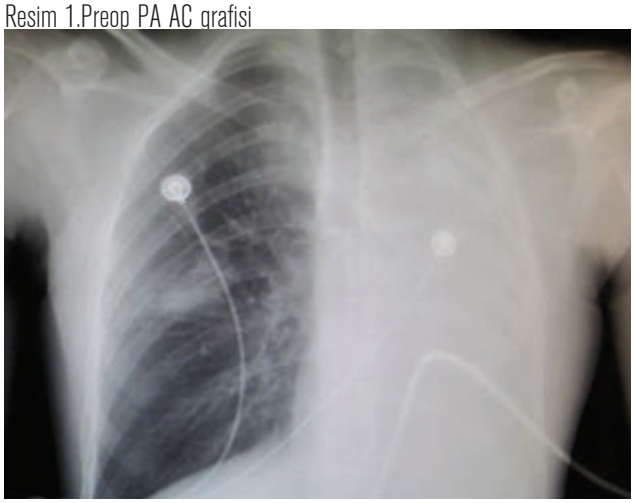

Preop PA AC grafisi

Resim 2. Bronş tamiri

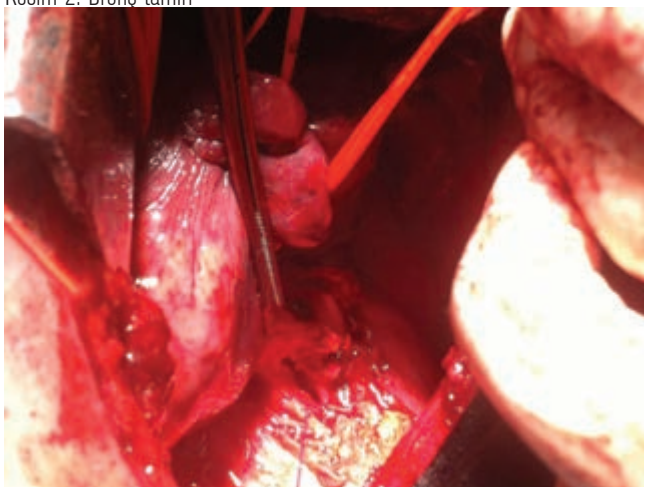

Bronş rekonstrüksiyonu esnasında çekilen fotoğraf

OK-48
İLGİNÇ TORAKS BT GÖRÜNTÜLÜ SURİYELİ MÜLTECİ HASTA; TANINIZ NE?

Figen Türk, Metin Er, Banu Aktin Yoldaş, Soner Gürsoy

Dr.Suat Seren Göğüs Hastalıkları ve Cerrahisi Eğitim ve Araştırma Hastanesi

46 yaşında Suriyeli erkek olgu. Yaklaşık 1 yıl içinde minilaparatomi ile karaciğer kisthidatiğinden opere olmuş. Epikriz yok, ameliyat notu yok. Genel durum düşkün. TA 90 / 60 mmHg, nb:125, Hgb: 8.4 mg/dl, Htc: 26.2, PLT:490000,WBC: 18900 Nötrofil: 16.8x103 alb:2.0, po2:67.6 mmHg, pco2:31.9 mmHg, ph::7.33, O2 sat: 94.1 Na: 128 mmol/L, K:3. Kisthidatik hemaglütinasyon testi negatif. PA akciğer grafide sağ alt lobda seviye veren dansite artımı mevcut. Toraks BT'de sağ akciğerde orta lobda 26 mm, alt lob posterior segmentte subplevral yerleşimli 47 mm, alt lob posterior ve lateral segmentleri kaplayan 96x62 mm boyutlarında kaviter nodül ve kitlesel lezyonlar (Resim 1) izlenmektedir. Preoperatif 1 hafta antibiyoterapi, sıvı ve albümin replasmanı, 3 Ü eritrosit süspansiyonu verildi. Sağ lateral torakotomi eşliğinde eksplorasyonda orta ve alt lobta kisthidatik, kaviter alanda ise yabancı cisim ile uyumlu lezyon izlendi. Toraks içine mekanik temizlik, yabancı cisim çıkartılması sonrası bu alanın kistik kavite olduğu ve diafragmadan yaklaşık 1.5 cm'lik açıklıkla karaciğer ile ilişkili olduğu saptandı.(Resim 2) Kistik lezyonlara uygun olarak kistotomi-kapitonaj, diyafragmaya primer tamir ve dekortikasyon işlemi uygulandı. Postoperatif dönemde sıvı seviyesi ve apikalde ekspansiyon kusuru olması üzerine apikalden ikinci bir peyzer dren takıldı. Toplamda 14 Ü eritrosit ve 3 Ü TDP verildi. Yara yerinden Klebsiella species ve karbapenem dirençli E. Coli üremesi üzerine uygun antibioterapi verildi. 28. günde taburcu edildi. Olgu ilginç Toraks BT görüntüsü ile preoperatif canlı bir başka paraziter hastalık mı ayırıcı tanı koyulamamış, ameliyat notu olmaması ile ilk operasyon anlaşılamamış, peroperatif bulunan yabancı cismin karaciğer operasyonu sırasında hemoraji veya hava kaçağı nedeniyle, toraksla ilişkili alandan koyulup itilmiş olduğu ve tekrar müdahale uygulanmadığı anlaşılmıştır. İlginç olgu, ilgili literatür eşliğinde sunulmuştur.

Anahtar Kelimeler: Kisthidatik, yabancı cisim, ampiyem, diyafragma defekti

Resim 1

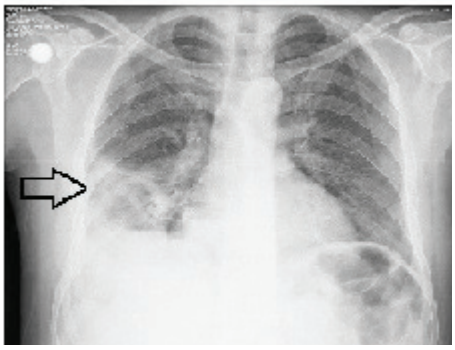

Sağ akciğerde 96x66 mm kaviter nodül

Resim 2

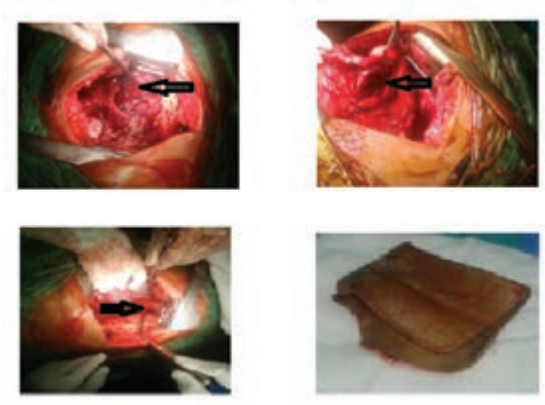

Kaviter alandaki yabancı cisim ve diafragmatik defekt

OK-49
HEMOFAGOSİTİK SENDROM GELİŞEN BİR PNÖMONİ OLGUSU

Şenay Yılmaz[1], Nuray Bali[2], Hakan Akgün[3], Neslihan Andıç[4], Güntülü Ak[1]

[1]Eskişehir Osmangazi Üniversitesi, Akciğer ve Plevra Kanserleri Uygulama ve Araştırma Merkezi, Osmangazi Üniversitesi Tıp Fakültesi, Göğüs Hastalıkları Anabilim Dalı, Eskişehir, Türkiye
[2]Eskişehir Osmangazi Üniversitesi Tıp Fakültesi, İç Hastalıkları Anabilim Dalı, Eskişehir, Türkiye
[3]Osmangazi Üniversitesi Tıp Fakültesi, Göğüs Hastalıkları Anabilim Dalı, Eskişehir, Türkiye
[4]Eskişehir Osmangazi Üniversitesi Tıp Fakültesi, Hematoloji Bilim Dalı, Eskişehir, Türkiye

GİRİŞ: Hemofagositik sendrom (hemofagositik lenfohistiositoz, HLH) altta yatan patolojiye bağlı olarak genetik veya akkiz gelişebilen klinik bir sendromdur. Viral, bakteriyel, fungal ve paraziter enfeksiyonlar, kollajen doku hastalıkları ve malign hastalıklara sekonder gelişebilir. Pnömoni tanısı ile yatırılarak tedavi görmekteyken HLH tanısı konan olgu nadir gelişen klinik bir durum olması nedeniyle sunulmuştur.

OLGU: Sigara öyküsü olmayan 52 yaşında kadın hasta 3 gündür olan nefes darlığı, halsizlik, ateş şikâyetiyle başvurduğu dış merkezde yoğun bakım ünitesinde pnömoni tanısı ile tedavi görmüş ancak klinik ve radyolojik olarak düzelme olmaması üzerine kliniğimize sevk edildi. Fizik muayenede bilateral solunum seslerinde azalma, kan gazında derin hipoksi, akciğer grafisinde bilateral yaygın infiltratif görünüm mevcuttu (Resim 1). Bilgisayarlı toraks tomografisinde bilateral yaygın buzlu cam alanları, konsolidasyonlar ve bilateral minimal plevral efüzyon mevcuttu. Tazobactam-piperasilin ve klaritromisin tedavisi başlanan hastanın takibinde klinik ve radyolojik düzelme mevcutken tedavinin 17.gününde aniden ateş, ishal ve genel durum bozukluğu gelişti. Kan tetkiklerinde beyaz küre: 1600/mm3, Hb: 11.6g/dl, Hct: %33.8, trombosit: 148000/mm3, ALT: 65 U/L, AST: 698 U/L, LDH: 4456 U/L, eritrosit sedimantasyon hızı: 54 mm/saat, CRP: 24.1 mg/dl, PT: 15.6 sn, aPTT: 61.2 sn, INR: 1.4 ve Direkt Coombs testi 2+ saptandı. İmmun yetmezlik ön tanısı ile bakılan IgG1, IgG2, IgG3 değerlerinde belirgin düşüklük olması nedeniyle hastaya mevcut klinik ve laboratuar bulgularıyla 'immun yetmezlik' tanısı kondu. Kan ve idrar kültüründe enterokok üremesi nedeniyle tedavisi meropenem –vankomisin olarak değiştirildi. Öncesinde sınırda anemisi olan ancak eritrosit suspansiyonu almayan hastanın ferritin düzeyinin 37 821 ng/nl olması, periferik yaymada hemoliz saptanması ve kemik iliği aspirasyonunda çok sayıda makrofaj ve makrofajlarda hemofagositoz saptanması üzerine olguya 'hemofagositik sendrom' tanısı kondu. Sekonder nedenlere yönelik incelemede otoimmun hepatit, kollajen doku hastalığı ve maligniteye yönelik tetkikler normal iken HLH ile en sık ilişkili olduğu düşünülen EBV Ig M pozitif saptandı. HLH için intravenöz immunglobulin ve steroid tedavisi başlandı. Klinik ve laboratuvar değerlerinde düzelme sağlanırken akciğer grafisinde infiltrasyonlarda belirgin gerileme olduğu gözlendi (Resim 2).

SONUÇ: Pnömoni gibi enfeksiyonlar sırasında açıklanamayan genel durum bozukluğu ya da immün direnç düşüklüğü gelişen hastalarda nadir görülen klinik bir tablo olan HLH akla getirilmeli ve hasta bu sendroma yol açabilecek diğer etyolojiler açısından incelenmelidir.

Anahtar Kelimeler: pnömoni, immün yetmezlik, hemofagositik sendrom

Resim 1

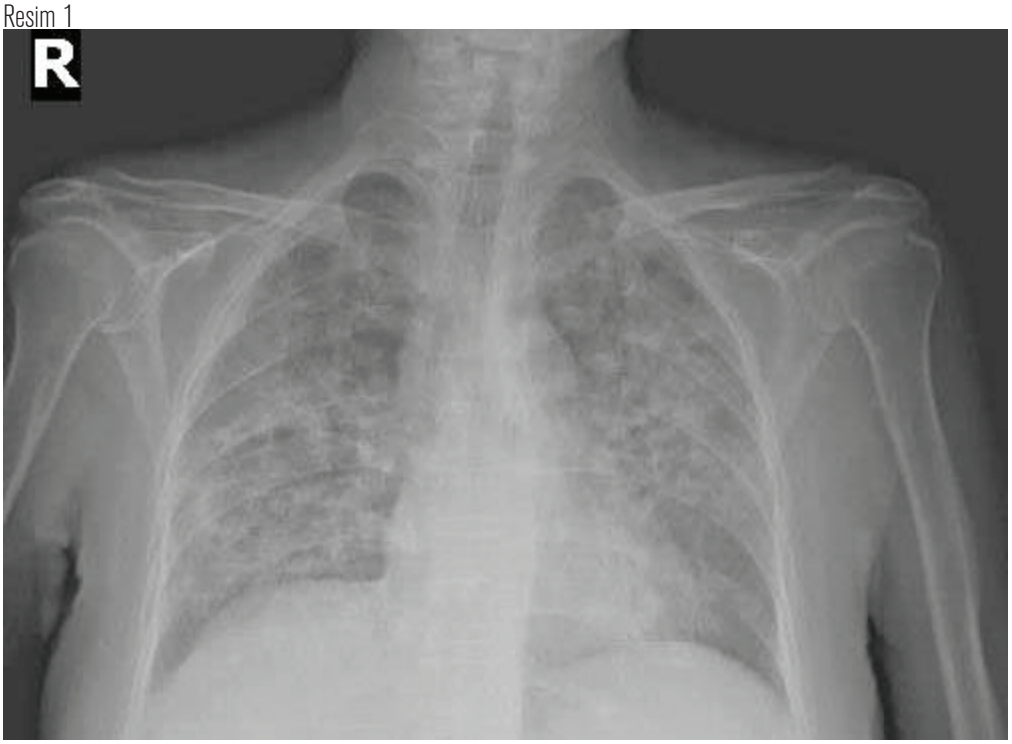

Hastaneye başvuru PA akciğer grafisi

Resim: 2

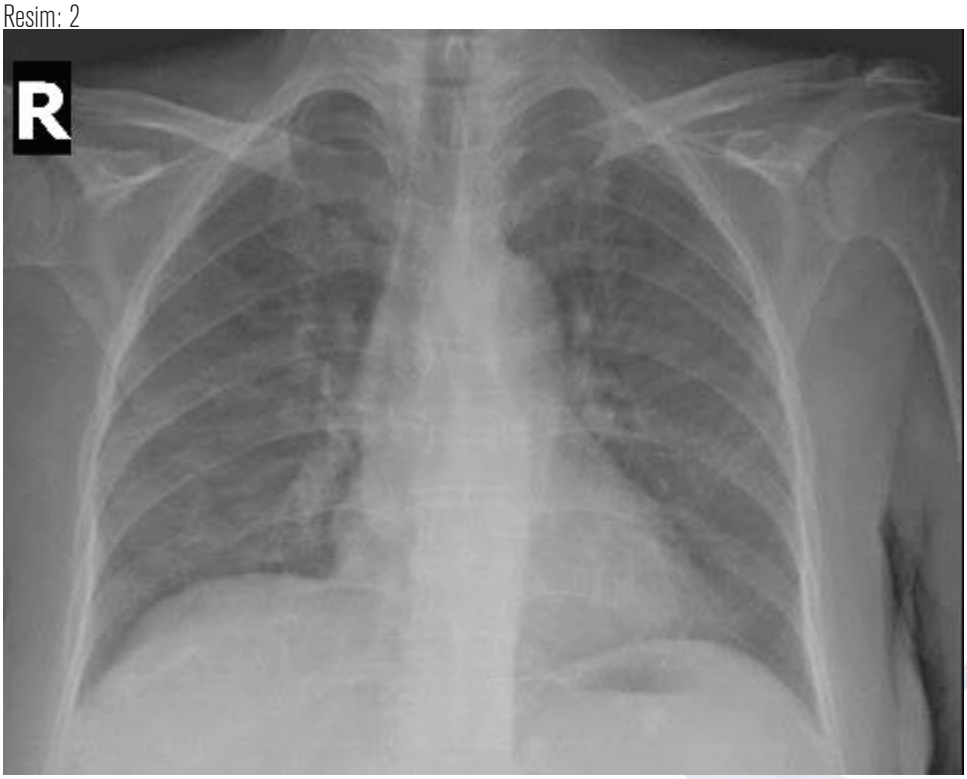

Antibiyotik ve HLH tedavisi sonrası PA akciğer grafisi

OK-50
AKCİĞERDE GEZİCİ, GEÇİCİ KİTLE İLE PRESENTE OLAN KRONİK NEKROTİZAN PULMONER ASPERGİLLOZ OLGUSU,TANISAL DİLEMMA

Dicle Kaymaz, Pınar Ergün, İpek Candemir, Tuğba Çiçek

Atatürk Göğüs Hastalıkları ve Göğüs Cerrahisi Eğitim Araştırma Hastanesi

Kronik nekrotizan pulmoner aspegilloz (KNPA) pulmoner aspergillusun nadir bir formudur ve radyolojik bulguları oldukça farklılık gösterir.
71 yaşında kadın olgu prodüktif öksürük,sarı renkli balgam şikayetleri ile başvurdu.Çekilen toraks bilgisayarlı tomografi'de (Toraks BT) sol alt lobda kollaps konsolidasyon alanı ve mukus bronkogramları izlendi.Yapılan fiberoptik bronkoskopide (FOB) endobronşial lezyon izlenmedi. Ampirik antibiyotik tedavisi başlandı.3 hafta sonra şikayetleri düzelmeyen olguya çekilen toraks BT'de sol alt lobdaki lezyonun izlenmediği, sağ üst lob bazalinde ve orta lobda yeni fokal buzlu cam opasitelerinin geliştiği görüldü. Gezici infiltrasyonlar nedeniyle kriptojenik organize pnömoniden (KOP) şüphelenilerek istenen serum kollagen doku belirteçleri normal sınırlarda saptandı.Olguya tekrar FOB yapılarak transbronşial biopsi alındı.Patolojisi deskuame bronş epitel hücresi,antrakoz pigmenti,fibröz bağ doku olarak raporlandı.Yüksek klinik KOP şüphesi ile olguya sistemik steroid tedavisi başlanarak takibe alındı.Sistemik steroid tedavisinden 1 ay sonra PA akciğer grafisinde sağ üst lobda kavite görülmesi üzerine hastaya toraks BT çekildi.Toraks BT'de sağ üst lobda kavite, orta lob ve sağ alt lobdaki kollaps konsolidasyon alanlarında kaviteleşme, sol alt lobda yeni kollaps konsolidasyon alanı olduğu görüldü.Kaviter lezyondan yapılan transtorasik biopsi sonucu Aspergillus hifleri olarak raporlandı. Olguya KNPA tanısı ile 2 hafta amfoterisin B tedavisi verildi.Olguda klinik düzelme saptandı.Takiplerinde klinik ve radyolojik progresyon saptanmadı fakat 1.5 yıl sonra olgu aynı semptomlarla tekrar başvurdu.Toraks BT ,de sol alt lobda kollaps konsolidasyon alanı saptandı. Olguya yeniden FOB yapıldı.Alınan bronşial lavaj kültüründe aspergillus ve candida üremesi oldu.Olguda 2 hafta amfoterisin B tedavisi sonrasında, günde 200 mg 2x1 oral vorikanazol tedavisine geçildi. Klinik ve radyolojik iyileşme sağlandı. Antifungal tedavi 6 aya tamamlanarak kesildi. Olgu takibe alındı.
KNPA'nın tipik radyolojik bulguları olmasa da ;ayırıcı tanıda düşünülmelidir.

OK-51
MASİF HEMOPTİZİYLE SEYREDEN ENDOBRONŞİYALMUKORMİKOZ OLGUSU

Ayperi Öztürk[1], Aydın Yılmaz[1], Zafer Aktaş[1], Taha Güllü[1], Çiğdem Yıldırım[2], Alpay Azap[3], Ülkü Yazıcı[4]

[1]Atatürk Göğüs Hastalıkları ve Göğüs Cerrahisi Eğitim ve Araştırma Hastanesi, Girişimsel Pulmonoloji Kliniği, Ankara
[2]Atatürk Göğüs Hastalıkları ve Göğüs Cerrahisi Eğitim ve Araştırma Hastanesi, Enfeksiyon Hastalıkları Kliniği, Ankara
[3]Ankara Üniversitesi Tıp Fakültesi, Enfeksiyon Hastalıkları Anabilim Dalı, Ankara
[4]Atatürk Göğüs Hastalıkları ve Göğüs Cerrahisi Eğitim ve Araştırma Hastanesi, Göğüs Cerrahisi Kliniği, Ankara

GİRİŞ: Mukormikozis; Zygomycetes sınıfının mukorales takımına ait mantarların neden olduğu ciddi ve sıklıkla ölümcül seyreden fırsatçı bir enfeksiyondur. Mukormikozisle ilişkili en sık klinik durumlar hematolojik maligniteler, böbrek yetmezliği ve diyabetesmellitusdur (DM). Pulmoner mukormikozis, patojenik sporların inhale edilmesi sonucu başlangıçta bakteriyel pnömoni gibi ortaya çıkar fakat ketoasidozlu kötü kontrollü diyabet hastaları gibi immün sistemi baskılanmış hastalarda hızla fatal seyreden enfeksiyonlara neden olabilir. Endobronşiyal mukormikozis, literatürde oldukça nadir olup genellikle büyük hava yollarını tıkayan gri-beyaz mukoid materyalden oluşan lezyonlar şeklinde tanımlanmıştır.

OLGU: 46 yaşında erkek hastaya nefes darlığı ve aralıklı hemoptizi şikayetleriyle başvurduğu merkezde fiberoptik bronkoskopi (FOB) yapılmış; endobronşiyal lezyon (EBL) saptanmış, biyopsi sonucunun tanısal olmaması nedeniyle ileri tetkik ve tedavi amacıyla kliniğimize yönlendirilmişti. Özgeçmişinde Tip 2 DM'si vardı, oral antidiyabetik kullanmaktaydı. Çiftçilik yapıyordu. Fizik muayenesinde sağ akciğerde solunum sesleri azalmıştı oda havası saturasyonu %88'di. Laboratuvarda; sedimentasyon: 66mm/sa, Beyaz küre:16000, HbA1c: %11.5 idi. Çekilen akciğer grafisinde sağ akciğer alt zonda diyafragmayı silen heterojen düzensiz sınırlı opasite (Resim 1a,b), toraks bilgisayarlı tomografisinde subkarinal alandan sağ hilusa uzanan ana bronşu daraltan 6cm uzunluğunda lezyon saptandı (Resim 1c,d). Pozitron emisyon tomografisinde (PET-BT)yüksek suv tutulumlu 12X7 cm kitle mevcuttu (Resim 1e). FOB 'da sağ ana bronşu tam tıkayan nekrotik EBL izlendi (Resim 1f). Tanı ve tedavi amaçlı yapılan rijid bronkoskopisinde; EBL, argon plazma koagülatör ve kryoprob ile tamamen çıkarıldı (Resim 1g). İşlem sırasında masif hemoptizisi olan hasta kanama kontrolü sonrası entübe edilerek 24 saat yoğun bakımda izlendi. Sonrasında stabil olup ekstübe edildi. Patolojisi mukor mikozla uyumlu mantar hifleri olarak rapor edildi. Göğüs cerrahisi tarafından inoperable (inferior pulmoner venin sol atriyumdan çıkış noktasına kadar tutulu olmasından dolayı) kabul edilen hastaya amfoterisin B tedavisi, kan şekeri regülasyonu için insülin tedavisi başlandı. 2 ay parenteral tedavi sonrası oral posakanazol tedavisiyle taburcu edildi. Hastanın aylık kontrollerinde radyolojik ve klinik iyileşme gözlendi (Resim 2 a,b,c,d). 6.ayında halen takipte olan hastanın posakanazol tedavisi devam etmektedir.

SONUÇ: Mantarlar, masif hemoptiziye bağlı asfiksi sonucu yüksek mortalite oranına sahip lokal invaziv enfeksiyona neden olurlar. Mukormikozis tedavisinde cerrahi rezeksiyon ve medikal tedavi kombinasyonu önerilmektedir. Bu olgu endobronşiyal tedavi uygulanmasını takiben medikal tedavi ile tama yakın iyileşme gözlenen nadir bir olgu olma özelliği ile sunulmuştur.

Anahtar Kelimeler: Endobronşiyal mukormikozis, endobronşiyal tedavi, masif hemoptizi

Resim 1. Tedavi öncesi radyolojik ve bronkoskopik bulgular

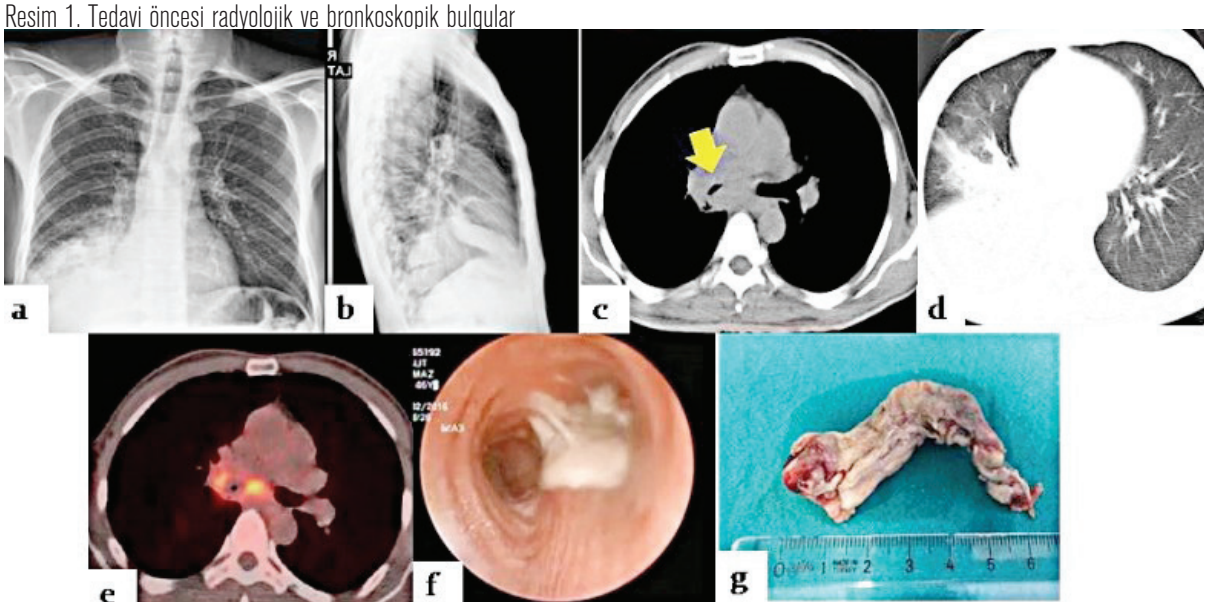

Resim 1 a,b. PAAG de sağ akciğer alt zonda diyafragmayı silen heterojen düzensiz sınırlı opasite ve yan grafide orta lob atelektazi 1 c,d. Toraks BT de subkarinal alandan sağ hilusa uzanan ana bronşu daraltan 6cm uzunluğunda lezyon 1 e. PET-BT de yüksek suv tutulumlu 12X7 cm kitle 1 f.FOB bulgusu: Sağ ana bronşu tam tıkayan nekrotik EBL 1g. Rigid içinden argon plazma koagülatör ve kryoprob kullanılarak çıkarılan EBL'un makroskobik görünümü

Resim 2. Tedavinin 5 ayında radyolojik tama yakın iyileşme

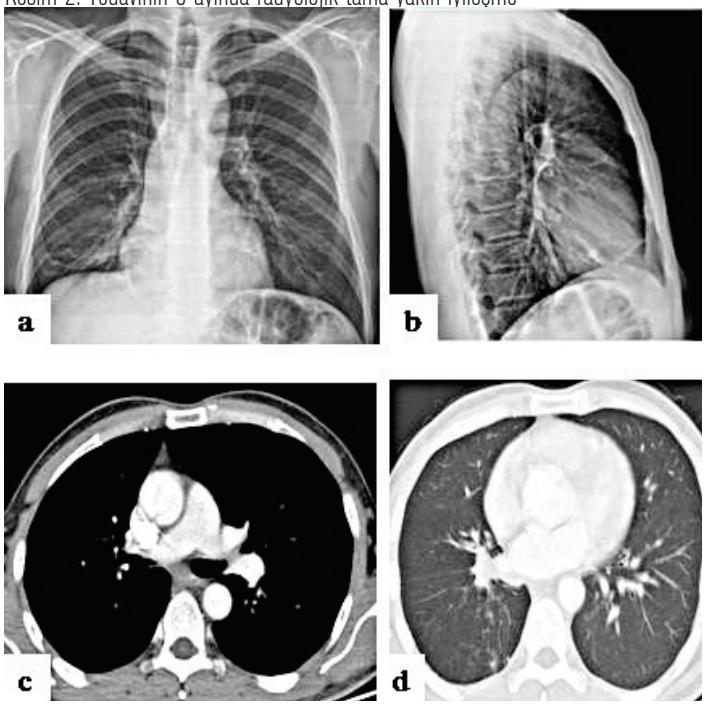

Resim 2 a ve b. PAAG de sağ alt zonda mininimal retiküler değişiklikler ve yan grafide orta lobda minimal atelektazi

OK-52
REKÜRREN MULTİFOKAL PULMONER ASPERGİLLOZİS

Firuz Çapraz

Marmaris Devlet Hastanesi

Multiple aspergillomalar içeren multifokal akciğer parankimal kaviteleri kronik pulmoner asperjillozisin (KPA) iyi tanımlanmamış bir özelliğidir. Pulmoner aspergilloz; aspergilloma, alerjik bronkopulmoner aspergillozis (ABPA), semi-invaziv ve invaziv aspergillozis olarak sınıflanabilir. Genellikle sistemik immünsupresyonu bulunan veya altta yatan akciğer hastalığı olan kişilerde daha sık gelişmektedir. Biz 63 yaşında KOAH'lı bir erkek hastada fibrotik akciğer zemininde gelişen rekürren multiple aspergilloma olgusu sunmak istedik. 63 yaşındaki olgu, birkaç aydır devam eden öksürük, koyu renkli balgam ve hafif hemoptizi yakınmasıyla müracaat etti. Özgeçmişinde yaklaşık 20 yıldır KOAH hikayesi mevcuttu. Hasta 1 yıl önce başka bir merkezde aspegillozis nedeniyle tedavi görmüş. Toraks BT'de sağ akciğerde yaygın fibrotik değişiklikler, volüm kaybı, parankimal destrüksiyon alanları ve üst lobda kaviteler içinde aspergillus toplarıyla uyumlu görüntüler saptandı. Rutin biyokimyasında anormallik saptanmayan hastanın periferik yayması normal olarak değerlendirildi. Hastaya genel durumu izin vermediği için bronkoskopi yapılamadı. Lezyonların yaygınlığı ve eşlik eden hastalıklar nedeniyle hasta cerrahi girişim için de uygun bulunmadı. Hemoptizi medikal tedaviyle kontrol altına alındı, balgam kültüründe ürüme olmadı, derin trakeal aspirasyonda mantar hiflerinin saptanması ve radyolojik görünüm uygunluğu üzerine kronik pulmoner aspergillozis düşünülerek hastaya varikanazol tedavisi başlandı, bir süre yatarak tedavinin ardından hasta taburcu edilerek tedavi 6 aya tamamlandı. BT kontrolünde kısmi rezolüsyon izlenen hasta takibe alındı. sonuç olarak kronik pulmoner aspergillozun immünsupresif olmayan hastalarda da görülebileceği unutulmamalı, altta yatan akciğer parankim hastalığı ve hemoptizisi olan vakalarda ayırıcı tanıda akılda tutulmalı ve cerrahi uygulanamayan hastalarda kemoterapi iyi bir tedavi seçeneği olarak düşünülmelidir.

Anahtar Kelimeler: Kronik Pulmoner Aspergilloz, KOAH, Varikanazol

Sağ üst lobda izlenen aspergiilus toplarından birisi

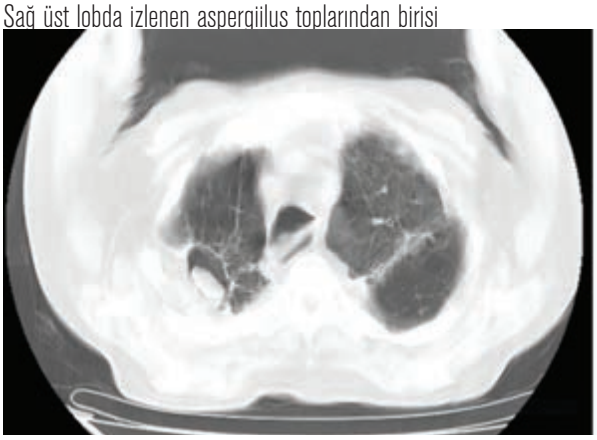

Sağ üst lobda izlenen aspergiilus toplarından diğeri.

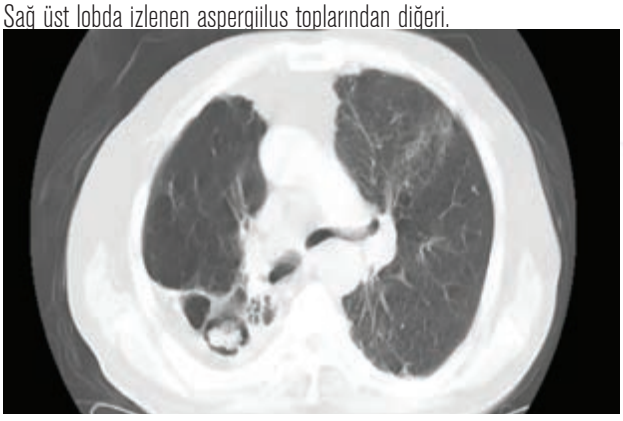

OK-53
H1N1 ŞÜPHESİ İLE BAŞLANILAN SAĞ PNÖMONEKTOMİ FİSTÜLÜ BULUNAN HASTADA OSELTAMİVİR FOSFAT DRAMATİK DÜZELME

Hakan Yılmaz[1], Onur Derdiyok[1], Yelda Tezel[2], Deniz Gürer[1], Abidin Levent Alpay[1], Çağatay Tezel[1]

[1]Süreyyapaşa Göğüs Hastalıkları ve Göğüs Cerrahisi Eğitim ve Araştırma Hastanesi, Göğüs Cerrahisi Kliniği, İstanbul
[2]Haydarpaşa Numune Eğitim ve Araştırma Hastanesi, Göğüs Hastalıkları Kliniği

GİRİŞ: Günümüzde akut respiratuar distres sendromu (ARDS) patofizyolojisinin tedavi edilmesi mümkün olmadığından tedavi semptomatik ve destekleyici olmaktan ileri gidememektedir [1,2]. Bu çalışmada, post pnömonektomiK sonrası ARDS'de oseltamivir fosfata dramatik yanıt aldığımız olguyu sunmayı amaçladık.

OLGU: Elli altı yaşındaki erkek hasta sağ pnömonektomi sonrası (Şekil 1) ateş 38oC ve WBC 18000 olması üzerine, antibiyotik tedavisi olarak piperasilin-tazobaktam 4x4.5 gr ile siprofloksasin 2x400 mg başlandı. Alınan kan kültürü, bronş lavajında üreme olmadı. Antibiyotik tedavisinin üçüncü gününde (Şekil 2). Ateş 37oC ve WBC 11000 iken oksijen tedavisine rağmen, takipne, dispne ve saturasyon düşüklüğünden dolayı endotrakeal entübasyon yapıldı. Posteroanterior akciğer (PA) grafisinde infiltre ve atelektazi alanlar görülmesi üzerine burun ve boğaz sürüntüsü alındı. Olgumuzda geniş spektrumlu antibiyotiğe cevap alınamamış, klinik ve radyolojik düzelme olmamıştır. Viral ve bakteriyel kültürlerinde üreme olmamıştır. Kolajen doku markerleri negatif olan, hemoptizi ve kan hemoglobininde düşme olmayan hastada vaskulit ve alveolar hemoraji dışlanmıştır. Olguda diğer nedenlerin de dışlanması viral enfeksiyon düşünülmüştür. Üreme olmamasına rağmen oseltamivir 2x75 mg başlandı. Oseltamivir başlandıktan üçüncü gün sonunda PA grafisinde atelektazi ve infiltre alanlar azaldığından dolayı antibiyotik tedavisi kesildi. Dördüncü gününde ise; extübasyon yapıldı. Beşinci gün servise alındı. Yedinci gün hasta mobilize ve PA grafisi olağan görünümde olduğundan dolayı oseltamivir kesildi. Servise alındıktan bir hafta sonra taburcu edildi. Bir hafta sonraki kontrollerinde vital bulguları stabil PA grafisi olağan olduğundan dolayı dren sonlandırıldı.

TARTIŞMA: Pnömonektomi sonrası akciğer ödemi, düşük basınçlı veya permeabiliteli akciğer ödemi veya ameliyat sonrası akciğer hasarı olarak da adlandırılmıştır. Majör toraks cerrahisinden sonra gelişen AHH sıklığının %2-8, ameliyat sonrası ARDS sıklığının ise %2-5 arasında olduğu bildirilmiştir ARDS bağlı ölümlerin ancak %5'i solunum yetmezliğine geri kalan kısım ise sepsis ve multiple organ yetmezliğine bağlıdır. Postoperatif sağ pnomonektomi sonrası meydana gelen ARDS genellikle mortalite oranı yüksek seyretmektedir.

SONUÇ: Klinik olarak ARDS düşünülen hastada antibiyotik tedavisine rağmen gerilemeyen bulgular göz önüne alınarak viral enfeksiyon düşünülmelidir. Mevsimsel olarak Ekim ve Şubat aylarında H1N1'e bağlı ARDS daha sık görülmektedir. Bakteriyel sebepler dışlanılabilen hastalarda ampirik oseltamivir başlanılması bu olgu üzerinde hayat kurtarıcı olmuştur. ARDS'lerde oseltamivir başlanılması önerilmektedir.

Anahtar Kelimeler: Akut respiratuar distres sendromu, oseltamivir, post pnomonektomi.

Postop 10 tüp torakostomi sonrası akciğer grafisi

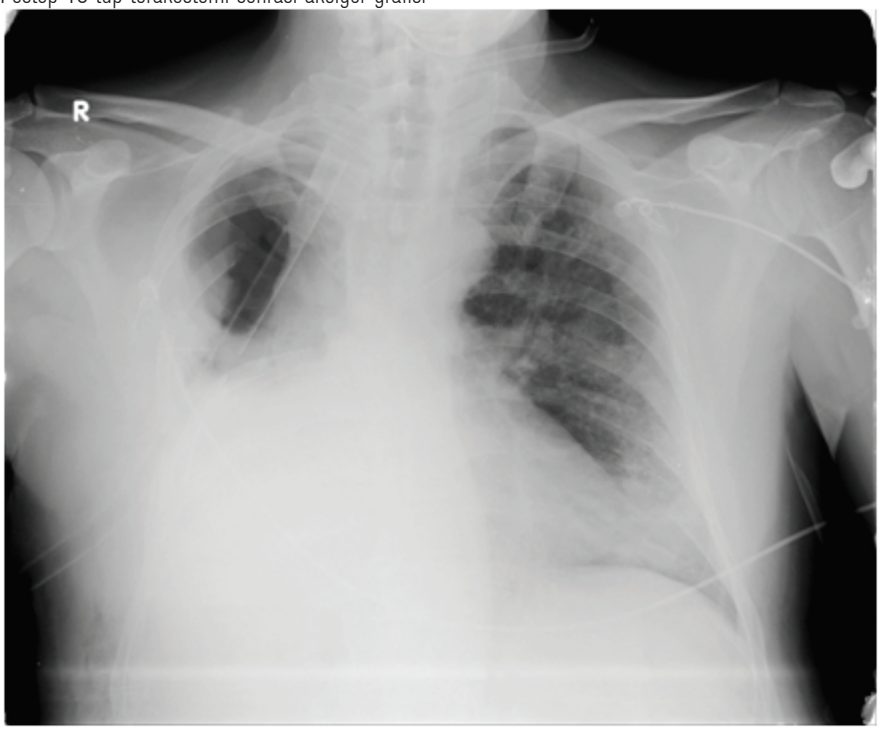

Postop 14 ampirik tedavinin 3 günü akciğer grafisi

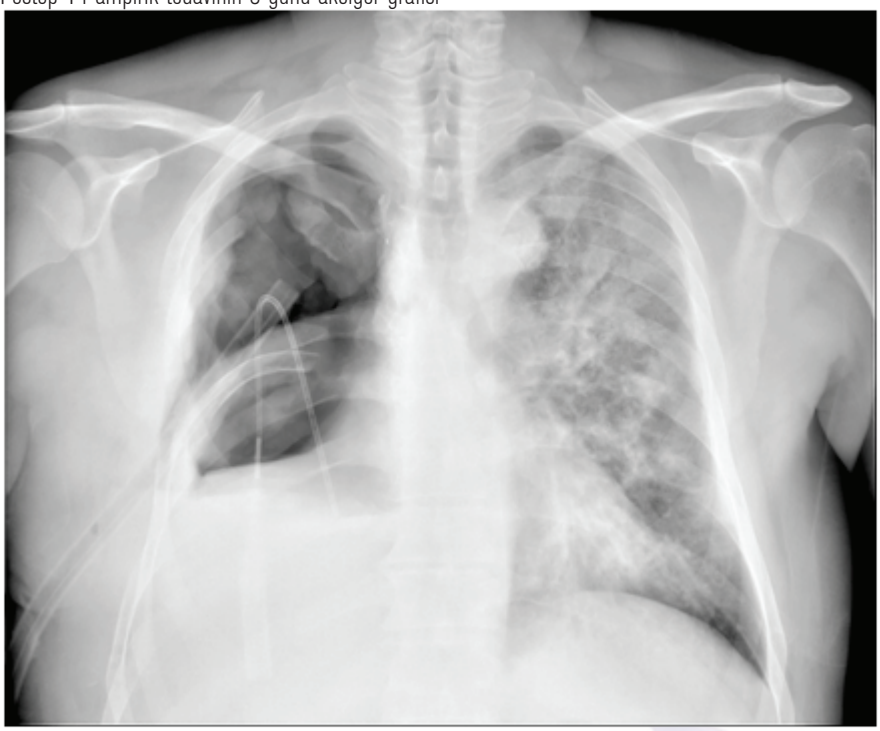

OK-55
HODGKİN LENFOMA VE MİLİYER TÜBERKÜLOZ BİRLİKTELİĞİ: NADİR BİR NEDENİ BİLİNMEYEN ATEŞ OLGUSU

Elif Tuğçe Korkmaz, Elif Babaoğlu, Sevinç Sarınç Ulaşlı, Ferhad İbrahimov, Deniz Köksal, Salih Emri

Hacettepe Üniversitesi Tıp Fakültesi Göğüs Hastalıkları Anabilim Dalı, Ankara

Bu bildiride yüksek ateş nedeniyle başvuran bir miliyer tüberküloz ve Hodgkin lenfoma birlikteliği olgusu sunulmuş olup her iki hastalığın tanı ve tedavi sürecindeki zorluklar ortaya konmuştur. Yirmi iki yaşında erkek hasta, 8 aydır olan yüksek ateş (39°C), halsizlik ve 20 kg kilo kaybı yakınmaları ile başvurdu. Fizik muayenesinde servikal ve aksiller patolojik boyutlarda lenf nodları saptandı. Boyun, toraks ve abdomen bilgisayarlı tomografisinde, boyun bölgesinde, mediyastende, bilateral hiler ve aksiller bölgede çok sayıda büyümüş lenf nodları, perikardiyal ve bilateral plevral sıvı, her iki akciğerde öncelikle miliyer tüberküloz ile uyumlu çok sayıda milimetrik nodül ve hepatosplenomegali saptandı. Laboratuvar incelemelerinde, kan tablosunda pansitopeni ve sedimentasyon yüksekliği mevcuttu. Kan kültürlerinde üreme olmadı. Hepatit, HIV viral serolojileri, brucella, salmonella, tifo, leishmania tetkikleri negatif bulundu. Quantiferon tb gold testi pozitif olarak saptandı. Mevcut klinik ve radyolojik bulgularla öncelikle miliyer tüberküloz düşünülen hastaya standart antitüberküloz tedavi (izoniyazid, rifampisin, pirazinamid, etambutol) başlandı. Fiberoptik bronkoskopi (FOB) ile bronkoalveoler lavaj (BAL) alındı. ARB, PCR negatif bulundu. Spesifik kültür sonucu beklenmeden başlanan antitüberküloz tedavinin birinci haftasından itibaren hastada belirgin klinik düzelme ve radyolojik bulgularda gerileme oldu. (Şekil 1'de iki hafta arayla çekilen toraks BT'lerde antitüberküloz tedaviyle miliyer nodüllerdeki belirgin gerileme görülmektedir.) Ateş azalmakla beraber devam etmekteydi. Pansitopenisi nedeni ile kemik iliği biyopsisi yapıldı. Biyopsi sonucu lenfoproliferatif hastalık açısından kuvvetle şüpheli olması üzerine servikal lenf nodu eksizyonel biyopsi yapıldı. Patolojik inceleme Hodgkin lenfoma ile uyumluydu. Lenf nodu biyopsisinde ARB, PCR negatifti. Takibinde BAL ve lenf nodu tüberküloz kültürlerinde üreme olmadı. Antitüberküloz tedavinin on birinci gününde karaciğer enzimlerinde yükselme olan hastada hepatotoksik olmayan rejime (etambutol, streptomisin, moksifloksasin, sikloserin) geçildi. Hepatotoksik olmayan rejim altında da karaciğer fonksiyon testleri (KCFT) düzelmeyen hastada, KCFT bozukluğunun lenfoma tutulumuna da bağlı olabileceği düşünülerek ABVD (adriamisin, bleomisin, vinblastin, dakarbazin) kemoterapisi başlandı. İki kür kemoterapi sonrası KCFT değerleri düzelme eğiliminde olan hasta için yeniden standart antitüberküloz tedaviye geçilmesi ve kemoterapisinin altı küre tamamlanması planlanmaktadır.

Anahtar Kelimeler: hodgkin lenfoma, miliyer tüberküloz, ateş

Şekil 1

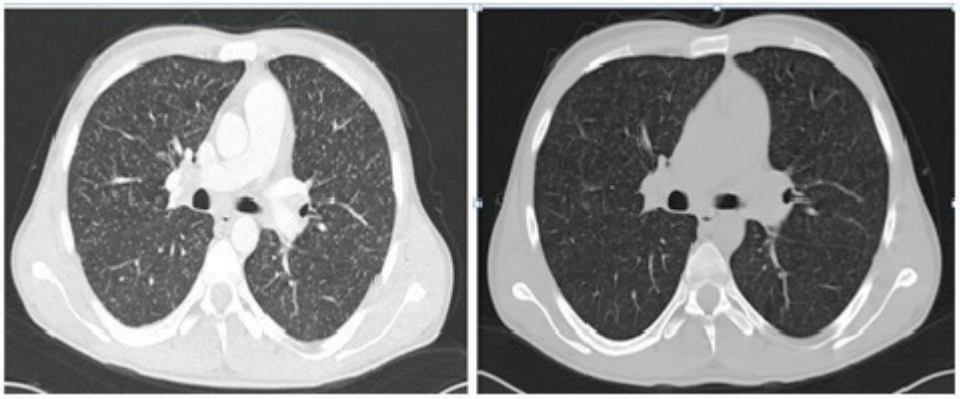

İki hafta arayla çekilen toraks BT'lerde antitüberküloz tedaviyle miliyer nodüllerdeki belirgin gerileme görülmektedir.

Şekil 2

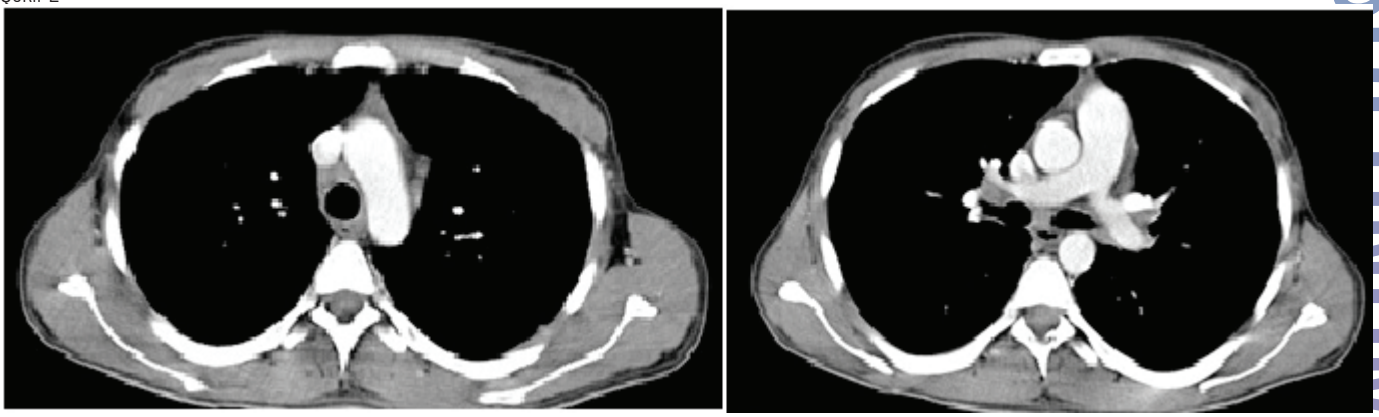

Mediastende büyümüş lenf nodları izlenmektedir.

OK-56
TÜBERKÜLOZDAN NASIL EMİN OLABİLİRİZ?

Gılman Tuğçe Oyman, Ayşe Baççıoğlu, Ayşe Füsun Kalpaklıoğlu, Melis Temizkan

Kırıkkale Üniversitesi Tıp Fakültesi Hastanesi, Göğüs Hastalıkları Ana Bilim Dalı, Kırıkkale

GİRİŞ: Akciğerin granülamatöz hastalıkları patolojik ve klinik açıdan ayırt edici tanısı zor olabilen durumlardır. Bunlardan en sık görülen ve en sık karışan tüberküloz ve sarkoidozdur. Akciğerin granülamatöz hastalıklarına yaklaşımı göstermek açısından aşağıdaki olgu sunuldu.

Olgu sunumu: Nefes darlığı/öksürük şikayeti ile başvuran 67y erkek hastanın fizik muayenesinde sağ akciğer bazalinde solunum sesleri azalmış ve laboratuvar tetkiklerinde anemi (hb:10g/dl), sedimentasyon:41/st, lökosit:6470 10^3/uL, CRP:120mg/l idi. Özgeçmişinde sigara öyküsü bulunmayan ve PA-AC grafisinde sağ alt zonda infiltrasyon mevcut olan hastaya lober pnömoni tanısıyla moksifloksasin başlandı. Ancak sekiz hafta sonra CRP gerilemesine (13mg/l) karşın radyolojik düzelme olmaması üzerine çekilen YRBT'de sağ akciğer orta lob konsolidasyonu ve alt lob süperior segmentte subplevral yerleşimli spiküle konturlu nodül ile diyafragmatik pleurada yaygın kalsifiye plaklar (asbest maruziyeti) saptandı. PET BT'de sağ akciğer orta/alt zondaki primer hadisede patolojik artmış metabolik aktivite (SUV maks 9.4-5.4) ve sağ alt paratrakeal/hiler/subkarinal en büyüğü 18.5x14.5mm boyutlarında (SUV maks 3.7) LAP saptanması üzerine yapılan mediastinoskopik biyopside non-kazeifiye granülomatöz inflamasyon raporlandı. Serum ACE:62.6u/l ve 24-saatlik idrarda kalsiyum:316mg/gün, saptanması üzerine sarkoidoz tanısıyla kortikosteroid tedavisi başlandı. Kontrol YRBT'de plevral effüzyon ve sağ alt lobdaki infiltrasyon tamamen gerilerken, sağ orta lobdaki infiltrasyonun devam etmesi üzerine yapılan bronkoskopide sağ orta lobun endobronşial kitle ile tam tıkalı olduğu görüldü. Bronş mukoza biyopsisi kazeifiye granülomatöz inflamasyon ile uyumlu geldi ve bronş lavajının BACTEC kültüründe Myc.tuberculosis üredi. Kortikosteroid tedavisi kesilerek hastaya dörtlü anti-tüberküloz tedavi başlandı. İki ay sonra çekilen PA-akciğer grafisinde sağ kostodiyafragmatik sinüsün kapalı olması üzerine torasentezle alınan plevral mayii eksuda ile uyumlu (ph:7.6, LDH=622U/l) ve serum CRP:80mg/l, sedimantasyon:69/st, d-dimer:6.5ug/l geldi. Pulmoner tromboemboli ön tanısıyla çekilen toraks BT anjiografide sağ hemitoraksta 44mm pleural effüzyon, çok sayıda mediastal-LAP (en büyüğü 20X17mm) yanısıra, orta lobdaki konsolidasyonda hafif gerileme olmakla beraber, sağ alt lobda tomurcuklanmış ağaç ve sağ akciğerde yer yer <1cm nodüller izlendi. Hastaya bu sonuçlarla rebronkoskopi yapılıp bronş lavajı kültürü alındı. Kültürde üreme olmaması üzerine ve 4 ay sonra kontrolde sağ plevral effüzyon ve konsolidasyonun tamamen gerilemesi üzerine anti-tüberküloz tedavisi 6 aya tamamlanarak kesildi.

TARTIŞMA: Bu olgu tüberkülozun sarkoidoz gibi diğer granülamatöz hastalıkları taklit edebileceğini ve bu nedenle hastanın yakın ve uzun süreli takip gerektirdiğini göstermek açısından sunuldu.

Anahtar Kelimeler: Granülom,Sarkoidoz,Tüberküloz

OK-57
KAVİTER AKCİĞER HASTALIĞININ NADİR BİR NEDENİ; ÖZEFAGOPLEVRAL FİSTÜLLÜ OLGU

Hüseyin Arpağ[1], Nurhan Atilla[1], Muhammet Sayan[2], Fulsen Bozkuş[1], Hasan Kahraman[1], Nursel Yurttutan[3], Arif Emre[4]

[1]kahramanmaraş sütçü imamüniversitesi tıp fakultesi göğüs hastalıkları anabilim dalı, kahramanmaraş
[2]kahramanmaraş sütçü imamüniversitesi tıp fakultesi göğüs cerrahisi hastalıkları anabilim dalı, kahramanmaraş
[3]kahramanmaraş sütçü imamüniversitesi tıp fakultesi radyoloji anabilim dalı, kahramanmaraş
[4]kahramanmaraş sütçü imamüniversitesi tıp fakultesigenel cerrahi anabilim dalı, kahramanmaraş

36 yaşında bayan hasta ev hanımı yüksek ateş öksürük balgam kilo kaybı ve göğüs ağrısı yakınmaları ile başvurdu. özgeçmişinde 9 yaşında akciğer tüberkülozu nedeni ile aralıksız 2 yıl tedavi aldığını ve yemek borusundan operasyonlar geçirdiğini ifade etti.6 ayda bir özefagustaki stenoz nedeni ile dilatasyon yapıldığını en son 3 ay önce yapılmış. Boyunda sağ servikal bölgede yaklaşık 5cm lik eski skar izi görüldü. Hiperemi ve ısı artışı yok; dışarıya fistülize değildi.Sağ akciğer üst zonlarda dinlemekle solunum seslerinde azalma dışında patoloji saptanmadı.PA AC grafisinde sağ üst zonda nonhomojen sınırları düzensiz ve içinde havanın izlendiği kalın duvarlı kaviter lezyon ve etrafında nonhomojen dansite artışları izlendi. Bakılan 3 ARB si menfiydi. Hastaya çekilen toraks ct sinde trakea duvarı intakt olarak izlendi. Sağ akciğer apekste 50*42 mm boyutlarında içerisinde hava değerleri bulunan kaviter lezyon ve etrafında ateletazik değişiklikler, buzlu cam dansiteli sahalar ve hava bronkogramı içeren konsolidasyonlar izlendi. Süperiyor mediastende özefagus ile sağ akciğer üst lobda tariflenen kaviter lezyon arasında 2 mm çapında fistül traktına benzer oluşum izlenmiştir. sağ akciğer üst lobda ve alt lob superiyor segmentte yama tarzı buzlu cam dansiteli alanlar izlendi. Hastaya kontrast madde içirilerek çekilen pa grafide fistül traktından kaviter lezyona geçiş izlendi. Hastaya endoskopi planlandı endoskopisinde özefagus proksimali ileri derecede stenotik ve yaklaşık 2cm büyüklüğünde fistül izlendi. hastaya ng takıldı parenteral ve enteral beslenmeye başlandı.hastada özefagus dilatasyonuna bağlı fistül geliştiği düşünüldü. hastaya özefagioplevral fistül için endoskopik olarak özefagus stenti takıldı. 24 saat sonra oral almaya başladı. tazocin+targocid tedavisi 4 haftaya tamamlandı. klinik ve radyolojik düzelme izlenen hasta takibe alınarak taburcu edildi.

Anahtar Kelimeler: sık tekrarlıyan akciğer enfeksiyonu, kaviter akciğer lezyonu, özefagioplevral fistül,

PA AC Grafisi

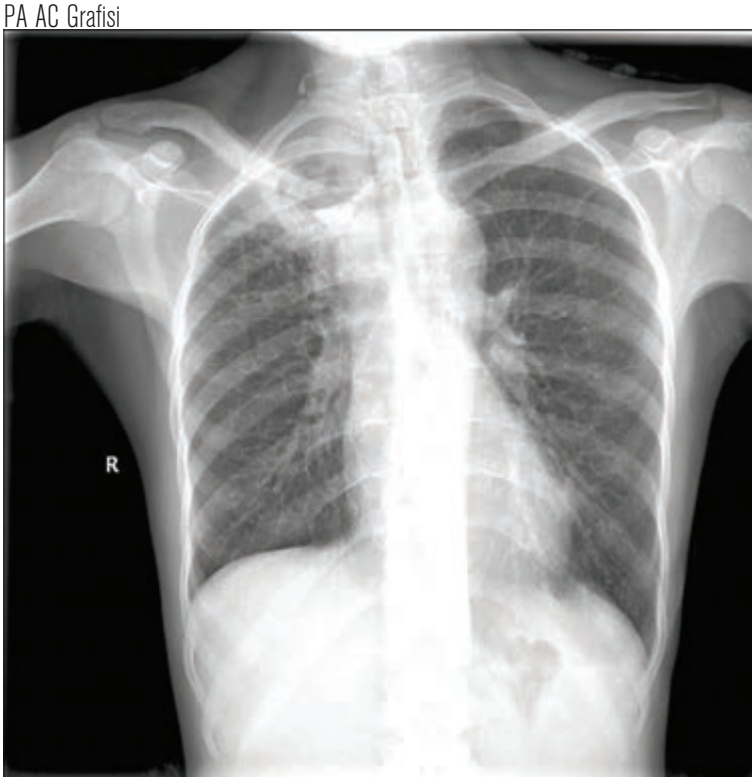

Kontrast içirildikten sonra çekilmiş kaviter alana kontrast geçişi izleniyor.

toraks bt

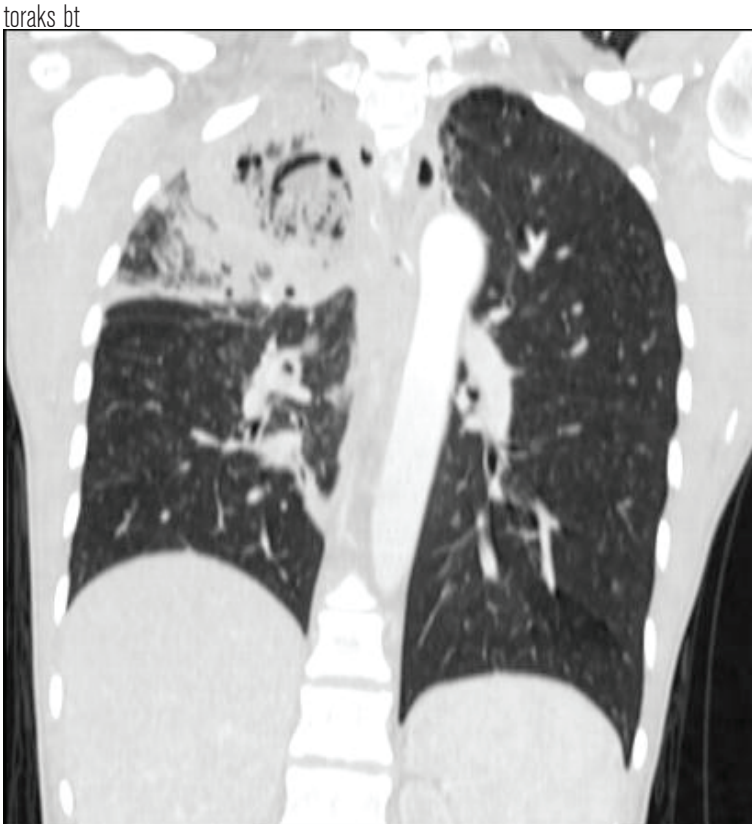

OK-58
ATİPİK SUNUMLU TÜBERKÜLOZ VAKASI

Gülben Altan[1], Ayşe Füsun Kalpaklioğlu[1], Ayşe Baççıoğlu[1], Serdar Gül[2]

[1]Kırıkkale Üniversitesi Tıp Fakültesi, Göğüs Hastalıkları Anabilim Dalı
[2]Kırıkkale Üniversitesi Tıp Fakültesi, Enfeksiyon Hastalıkları Anabilim Dalı

GİRİŞ: Hipersensitivite pnömonisi (HP); çeşitli antijenlerin tekrarlayan inhalasyonu sonucunda gelişen immünolojik bir hastalıktır. Tüberküloz (Tbc), Mycobacterium tuberculosis (MycTbc) basilinin neden olduğu granülomatöz bir enfeksiyon hastalığıdır. Farklı zeminlerde gelişerek farklı klinik tablolara neden olan; tanıda ve tedavide gecikmeye yol açan vakalar mevcuttur. Burada HP takibinde Tbc tanısı konan olgu sunulmuştur.

OLGU: Dispne, öksürük ve kilo kaybı semptomlarıyla başvuran 64-y-k hastanın yüksek rezolüsyonlu bilgisayarlı tomografisinde (YRBT); buzlu cam görünümü, mikronodüller, mozaik attenüasyon ve fibrotik değişiklikler mevcuttu. Laboratuvar bulgularında (LB) sedimentasyon hızı (79/st), serum ACE yüksek (102Ü/L), komplemanları ve kollajen doku markerları negatifti. Fizik muayenesinde bilateral ince raller, eforla gelişen hipoksemi, difüzyon kapasitesinde azalma (77ml/min/mmHg) olması üzerine majör ve minor kriterler eşliğinde subakut HP tanısı konularak oral kortikosteroid (KS)(40mg/g) başlandı. Klinik yanıt olması üzerine 32 mg/g KS ile taburcu edilen hasta, tedavinin 4.ayında ateş atakları (39°C), eklem ağrısı, halsizlik şikâyetleriyle başvurdu. Öykü derinleştirildiğinde bir yıldır olan gece terlemesi ve kilo kaybı (20kg/yıl) olduğu öğrenildi. Hospitalize edilen hastanın ateş atakları sırasında bilinç bulanıklığı gelişti. LB; hb:11g/dL, sedimentasyon hızı 43/st, lökosit:12(10^3 u/L), crp:72mg/L, procalsitonin:0,084ng/mL. Geniş spektrumlu antibiyotik (GSA) tedavisiyle sedimentasyon değerlerinin dalgalı seyretmesi üzerine çekilen toraks YRBT'sinde steroide yanıt olarak yaygın buzlu cam dansitesinde kötü sınırlı nodüler patern ve mozaik atenüasyon gerilemekte, orta lob konsolidasyonu devam etmekteydi. Abdomen BT'de batında kalsifik lenf nodu (LN), L5 spinal kanal lateralinde kalsifiye görünüm, böbrekte kalsifikasyon içeren kistik lezyon raporlandı. Tbc ön tanısıyla yapılan PPD testi iki kez anerjikti. GSA'larla düşmeyen ateşi nedeniyle yapılan yüzeyel doku ve abdomen USG'de patolojik LN izlenmedi. Fiberoptik bronkoskopide endobronşiyal lezyon saptanmadı; ancak bronş lavajı BACTEC kültüründe MycTbc üremesi oldu. Dörtlü antitüberküloz tedavi (izoniazid, rifampisin, etambutol, pirazinamid) başlanan hastanın KS dozu azaltıldı. Nörolojik semptomları olması üzerine lomber ponksiyonla alınan BOS'da lenfositoz ve PCR'da MycTbc pozitif geldi. Tedavinin başlangıcında zaman zaman ateş yüksekliği saptanan hastanın Tbc direnç testi negatifti. Tedavinin 2.ayındaki kontrollerinde semptomları tamamen gerileyen hastada, sedimentasyon yüksekliği dışında herhangi bir patoloji saptanmadı ve ikili tedaviye geçilerek 12 aya tamamlanması planlandı.

TARTIŞMA: Granülamatoz hastalıklar sınıfından olan HP ve Tbc'nin benzer klinik tablolara yol açabileceğini göstermesi açısından ayırıcı tanıda düşünülmesi gerektiğini göstermek için bu ilginç vaka sunulmuştur.

Anahtar Kelimeler: hipersensitive pnömonisi, menenjit, miliyer, tüberküloz,

OK-59

DİYAFRAGMA PARALİZİSİNDEN ŞÜPHELENİLEN YÜKSEK SERVİKAL KORD TRAVMALI 3 YOĞUN BAKIM OLGUSUNUN DİYAFRAGMA HAREKETLERİNİN M-MOD ULTRASONOGRAFİ İLE DEĞERLENDİRİLMESİ

Murat Emre Tokur[1], Seher Özyürek[2], Uğur Koca[1], Sema Savcı[2], Necati Gökmen[1]

[1]Dokuz Eylül Üniversitesi, Tıp Fakültesi, Anesteziyoloji ve Reanimasyon Anabilim Dalı, Yoğun Bakım Bilim Dalı, İzmir
[2]Dokuz Eylül Üniversitesi, Fizik Tedavi ve Rehabilitasyon Yüksekokulu, İzmir

GİRİŞ-AMAÇ: Diyafragma hasarı tanılanması zor bir durum olup kullanılan değerlendirilme yöntemlerinin çoğu birçok limitasyona (invaziv olma, yüksek radyasyon kullanımı, hasta transport gereksinimi vb) sahiptir. M-mod ultrasonografi (USG) (hareket modu) yapıların hareketinin belirlenmesinde kullanılan objektif bir yöntemdir. Yoğun bakım ortamında diyafragma fonksiyonlarının değerlendirilmesinde bu yöntemin kullanımının önemi son dönem literatürde özellikle vurgulanmaktadır. Bu çalışmanın amacı yüksek servikal kord travmasına bağlı diyafragma paralizisinden şüphelenilen 3 olgunun diyafragma hareketlerini M-mod USG ile değerlendirmek ve bu değerlendirmelere yönelik deneyimlerimizi paylaşmaktı.

GEREÇ-YÖNTEM: Mekanik ventilatöre bağımlı 3 erkek olgu, Dokuz Eylül Üniversitesi Anesteziyoloji ve Reanimasyon Yoğun Bakım Ünitesi'nde Sonosite M Turbo USG cihazı ile supin pozisyonda, ventilatörden ayrılarak (devre direncini ortadan kaldırmak için endotrakeal tüp ya da trakeostomi kanülün hemen distalinden) spontan solunumdayken değerlendirildi. Hareket değerlendirmesi için prob (5-2 MHz curvilinear) anterior subkostal görüntüleme yaklaşımına göre yerleştirildi ve ilk önce B-mod ile posterior hemi-diyafragma görüntüsü elde edildikten sonra M-mod ile ekspirasyon ve inspirasyon (sakin, derin solunum ve sniff testi) arasındaki mesafe cm cinsinden ölçüldü. Diyafragma kalınlığı (cm) ise prob (13-6 MHz linear) interkostal bölgeye yerleştirilerek B-mod ile görüntülendi. Üç ölçümün ortalaması alındı. Hemi-diyafragmada elevasyon olup olmadığı ise akciğer radyografileri ile incelendi.

BULGULAR: Olguların tümünde spontan solunum sırasında bilateral olarak diyafragmada kaudal hareket gözlendi. Olgu 1 ve 3'ün derin solunumdaki sağ taraf hareket ortalamaları (sol tarafta uygun görüntü elde edilemedi), literatürdeki şiddetli diyafragma disfonksiyonu göstergesi (<2.5 cm) değeriyle uyumluydu. Ortalama diyafragma kalınlıkları (Olgu 1'in sağ hemi-diyafragması hariç, daha uzun süreli yatış gününe bağlı olabileceği düşünülmekte) literatürde diyafragma atrofisi için sınır değer olarak gösterilen (<0.2 cm) değerden daha yüksekti (Tablo 1). Sniff testi sırasında, Olgu 1 ve 2'de normal kaudal hareket izlenip paradoksal hareket gözlenmezken, Olgu 3 manevrayı etkin yapamadı. Akciğer grafileri incelendiğinde ise hiçbir olguda herhangi bir hemi-diyafragmada elevasyon gözlenmedi.

SONUÇ VE TARTIŞMA: Sonuçlar hastalarda diyafragma paralizisinden çok diyafragma disfonksiyonunu göstermektedir. M-mod USG, diyafragma paralizisinden şüphe edilen durumlarda diyafragma hareketlerinin değerlendirmesinde kullanılan, invaziv olmayan, iyonizan radyasyon kullanmayan, yatak başı kullanımı pratik, kısa sürede uygulanabilen ve erken dönem tanılamada yardımcı bir yöntemdir. Yoğun bakımda diyafragma kasına yönelik USG kullanımının rutin görüntüleme protokollerine eklenmesi ve standardize protokollerin oluşturulması diyafragma disfonksiyonunun erken dönemde belirlenmesine yardımcı olabilir.

Anahtar Kelimeler: Diyafragma, Paralizi, M-Mod Ultrasonografi

Diyafragma Hareketi ve Kalınlığının USG ile Ölçümü

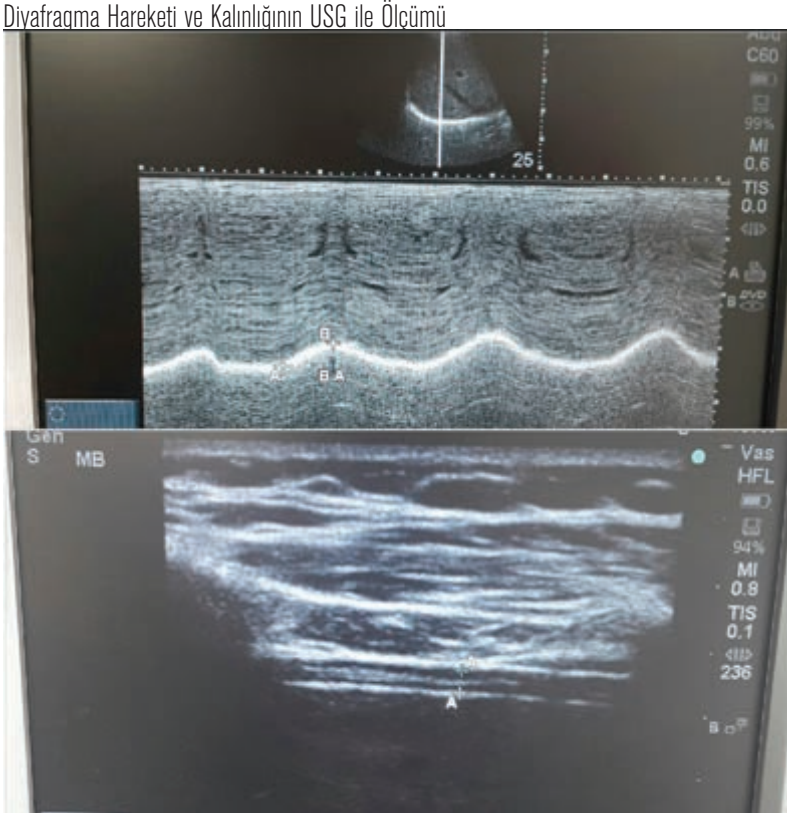

Olguların klinik özellikleri ve USG ölçüm sonuçları

OK-60
ZOR BİR ARDS OLGUSUNUN YÖNETİMİ

Aydın Karahan, Fulya Çiyiltepe, Rabia Sarı

Haydarpaşa Numune Hastanesi Eğitim Araştırma Hastanesi Yoğun Bakım Birimi, İstanbul

Akut Respiratuar Distres Sendromu (Ards) Her İki Akciğeri De İçine Alan Nonkardiyojenik Özellikteki Diffüz İnfiltrasyonla Karakterize, Oksijen Tedavisine Cevap Vermeyen Akut Solunum Yetmezliği Sendromudur.pub Med' De Bu Bildiri Hazırlandığında Hakkında 9000' E Yakın Çalışmanın Olduğu Bir Sendromdur. Tıbbın En Zor Alanlarından Olan Yoğun Bakım Bilim Dalını İlgilendiren Tedavisi Zor, En İyi Merkezlerde Bile Mortalitesi Yaklaşık % 30 Ve Sağ Kalanların Yaklaşık 1/3 Ü Eski Hayatına Dönebildiği Bie Sendromdur..Bu Bildirinin Yazıldığında Pulmoner Ards Nin Nedenleri Arasında Olan Boğula Yazma Vakalarının En Sık Yaşandığı Yaz Aylarının Son Günleri Yaşanmaktaydı Ve Takibi Yoğun Bakım Ünitesinde (Ybü) Sürmekte Olan Vakamızı Güncel Gelişmeler Eşliğinde Sizlerle Paylaşmak,Yaşadığımız 2 Aylık Tedavi Süreci Evrelerini Paylaşmak İstedik.bilinen Panik Atak Ve Bronşit Hastalığı Dışında Kronik Hastalığı Olmayan Hasta 52 Yaşında Kadın Hasta Acil Servisimize Başvurudan 4 Gün Önce Boğulma Tehlikesi Yaşamış(Tuzlu Suda).Boğula Yazma Sonrasında Solunum Sıkıntısı Olduğu İçin Dış Merkeze Başvuran Olgumuza Pnömoni Tanısı İle Antibiyoterapi Başlanmış.solunum Sıkıntısı İle Acile Başvuran Hasta Pnomoni Ön Tanısı İle Ybü'mize Kabul Edildi. Ym İle O2 Desteğine Alınan Hastanın Dinlemekle Ac Seslerinde Yaygın Bilateral Ronküsler Mevcuttu.yatış Günü Çekilen Toraks Bt Sinde Ards İle Uyumlu Bilateral İnfiltrasyonlar Saptandı. Bilinç Açık Kooperasyonu Mevcut Olan Hasta Ym İle O2 Desteğinde Aralıklı Nımv Uygulandı. Yeterli Solunum Eforu Olmayan Hasta 4 Gününde Entübe Edildi.mekanik Venilatör (Mv) Desteğine Alındı. Hasta Prvc Modda Mv Desteginde Takip Edildi.hastaya Uygun Sedasyon Protokoleri Ve Gerektiğinde İntermittan Noromuskuler Tedavi Uygulandı.plato Basınçlarının 35 Cmh2o Düzeylerine Kadar İzin Verildi.hastaya Uygun Antibiyoterapi Kültür Sonuçlarına Uygun Olarak Uygulandı.entübasyonun 5 Gününde Yüksek Fio2 Ve Mekanik Ventilatör Stratejilerine Ragmen Hipoksisi Düzeltil Emeyen Hastaya Prone Pozisyon Uygulaması Yapıldı. Hastanın Mv Tedavisinin İlk 7 Gününde Extracorporeal Membrane Oxygenation (Ecmo) Endikasyonunu Uygulamasını Gerektirecek Parametreler Oluşmadığı İçin Ecmo Uygulanmadı.hasta Takibinin 26 Gününde Trakeostomize Edildi.takiplerinde Yaklaşık 30 Günde Sakral Bölgede Dekübit Ülseri Gelişti.yatışının 50 Gününde Ybü İçinde Tekerlekli Sandalye İle Mobilize Edilmeye Başlandı. Ards De Tedavi Edilerek Yoğunbakımdan Çıkarılan Hastaların Yaklaşık 1/3 Normal Yaşantılarına Dönerler Ve Akciğer Fonksiyon Testlerinin Düzelmesi İçin 3-6 Aylık Birsüreye İhtiyaç Vardır. Bizim Vakamız Bildiri Yazıldığında Ybü Takibinin 60 Gününde Ve Easy Breath İle 2 Lt/Dk O2 Desteğinde Takip Edilmekteydi.toraks Radyolojisinde Yatışa Göre Belirgin Düzelme Ve Yoğun Fibrozis Saptanmıştı.

Anahtar Kelimeler: Ards, Boğulma, Fibrozis

5 Hafta

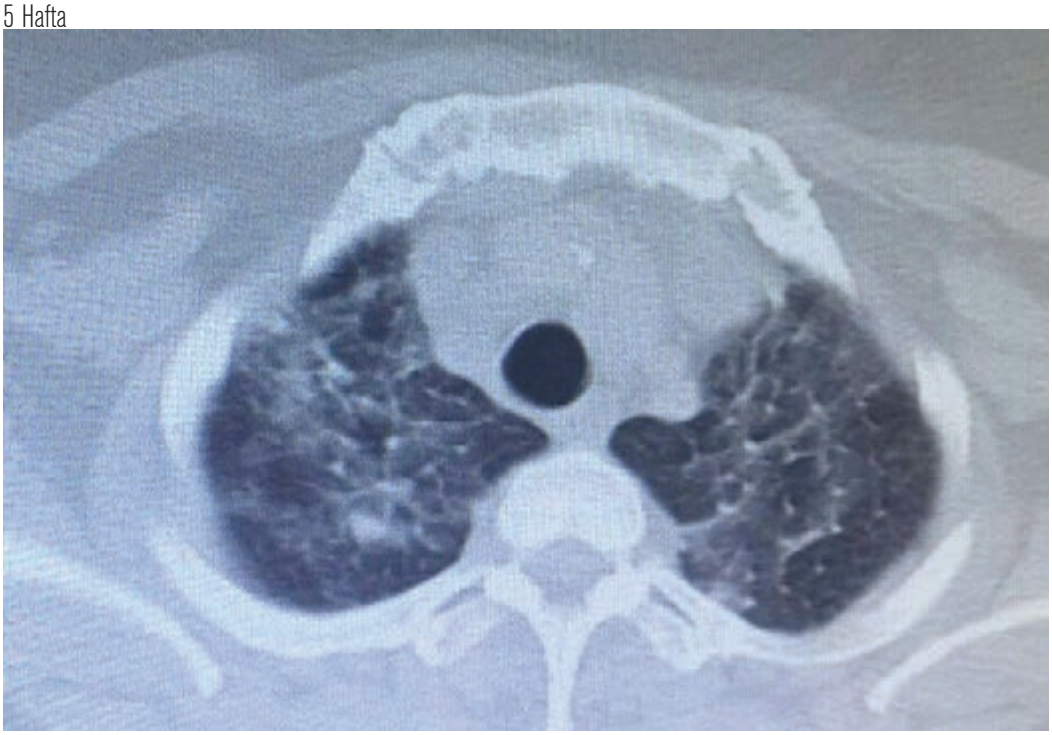

Ilk Hafta

OK-61

LEPTOSPİROZİSE BAĞLI NADİR GELİŞEN AKUT SOLUNUM YETMEZLİĞİ İLE SEYREDEN HEMORAJİK PNÖMONİT: BİR OLGU NEDENİYLE

Buğra Kerget[1], Nafiye Yılmaz[1], Ferhan Kerget[2], Zülal Özkurt[2], Leyla Sağlam[1]

[1]Atatürk Üniversitesi, Göğüs Hastalıkları Ana Bilim Dalı, Erzurum
[2]Atatürk Üniversitesi, Enfeksiyon Hastalıkları Ana Bilim Dalı, Erzurum

GİRİŞ: Leptospirozisli hastaların %90'ında non-ikterik form görülürken hastaların yaklaşık % 5-10'unda ateş, sarılık, kanamaya eğilim ve fulminan hepatorenal yetmezlikle seyreden ve Weil hastalığı olarak adlandırılan şiddetli formda görülür. %5 olguda şiddetli pulmoner form (hemorajik pnömonit) olarak karşımıza çıkmaktadır. Weil hastalığı nedeniyle takip edilen ve takiplerinde masif hemoptizi gelişmesi üzerine göğüs hastalıkları yoğun bakımımızda hemorajik pnömonit olarak takip edilen olgumuzu sunmak istedik.

OLGU: 45 yaşında erkek hasta enfeksiyon hastalıkları kliniğine karın ağrısı, eklemlerde ağrı, halsizlik şikayetiyle başvurdu.Hastanemize başvurmadan önce mevcut şikayetleriyle başvurduğu dış merkezde hastanede tonsillit olduğu söylenerek 2. Kuşak sefalosporin ile birlikte externe edilmiş. Hastanın antibiyotik tedavisi sonrasında ishal gelişmesi üzerine tedavisini kesmiş.Mevcut şikayetlerinde artma olması üzerine enfeksiyon hastalıkları kliniğine başvuran hastanın alınan laboratuvar tetkiklerinde WBC: 36400, PLT: 42.000, AST:646, ALT:424, LDH:2558, ALP:58, CK:6440, kreatin: 3.9, total billirübin: 15, direk billirübin: 8.3 olarak gözlendi.Özgeçmişinde sistemik hastalığı olmayan hasta yaklaşık 15 senedir çiftçilik yapmaktaydı.Fizik muayenesinde solunum sesleri normal hepatosplenomegali gözlendi. İdrar çıkışı 24 saat içerisinde 250 cc kadar idi. Posterior-anterior akciğer grafisinde özellik yok idi.KKKA negatif gelen, karanlık alan mikroskopisinde spiroket gözlenen hasta laboratuvar ve klinik doğrultusunda Weil Hastalığı olarak kabul edilip hastaya doksisiklin ve ampisilin/sulbaktam başlandı. Hastanın takiplerinde anürik faza girmesi nedeniyle diyaliz uygulandı. Takibinin 6. gününde masif hemoptizi kliniği gelişen hasta kliniğimize konsulte edildi.Çekilen yeni akciğer grafisinde bilateral sağ akciğerde daha belirgin olmak üzere üst, orta ve alt zonda yaygın ön planda alveoler hemorajiyi düşündüren vasıfta buzlu cam dansitesinde konsolide alan gözlendi. Çekilen yüksek rezolüsyonlu bilgisayarlı tomografisinde (YRBT) bilateral tüm loblarda sağ akciğerde daha belirgin olmak üzere yer yer hava bronkogramı içeren buzlu cam dansitesinde yoğun konsolide alanlar gözlendi.(Resim 1) Mevcut görünümler ön planda radyoloji kliniğince alveoler hemoraji, bronkopnömoni olarak değerlendirildi.Hasta leptospiroza bağlı şiddetli pulmoner form kabul edilerek antibiyoterapisi genişletildi, 1 mg/kg sistemik steroid başlandı ve alınan arter kan gazı doğrultusunda akut solunum yetmezliği düşünülen hasta non-invaziv mekanik ventilatör ile takip edildi. Takiplerinde solunum şikayetleri gerileyen PAAG' sinde tama yakın regresyon gözlenendi.(Resim 2)

SONUÇ: Leptospiroz bağlı hemorajik pnömonit nadir gözükmekte olup hayati öneme haiz bir hastalık tablosuyla karşımıza çıkmaktadır.Weil sendromu olarak takip edilen ve takiplerinde hemorajik pnömonit tablosu gelişen olgumuzu literatüre katkı sağlamak için sunmak istedik.

Anahtar Kelimeler: leptospirozis, weil hastalığı, hemorajik pnömonit, ARDS

Resim 1

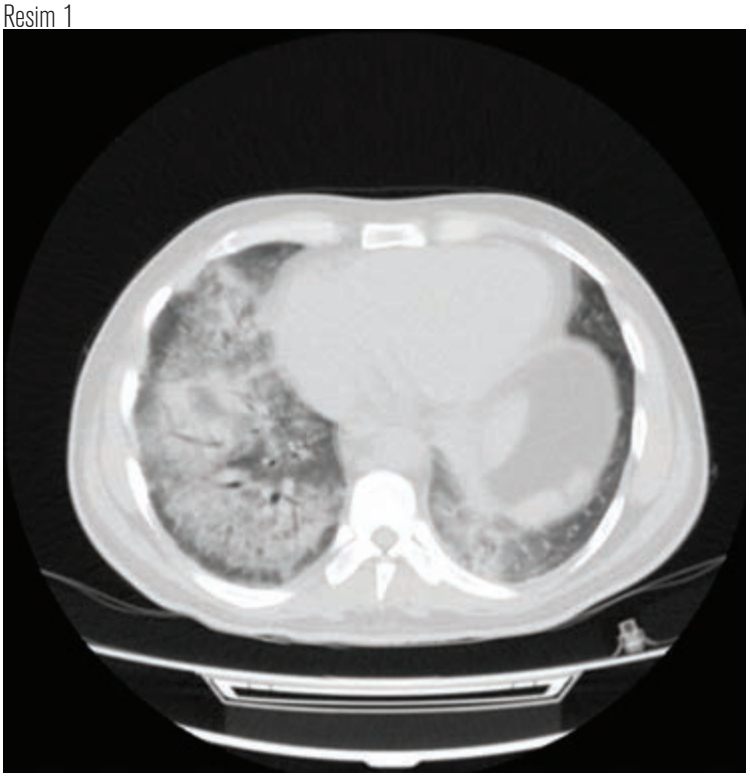

Bilateral tüm loblarda sağ akciğerde daha belirgin olmak üzere yer yer hava bronkogramı içeren buzlu cam dansitesinde yoğun konsolide alanlar

Resim 2

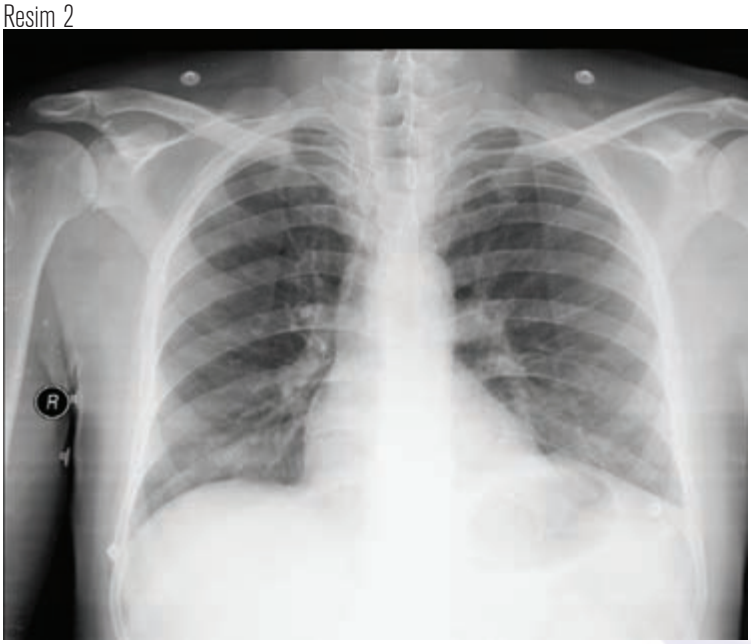

Yoğun bakımımızda takibinin 7.gününde çekilen PAAG'sinde infiltrasyonlarda tama yakın regresyon gözlendi.

OK-62
FİBEROPTİK BRONKOSKOP YARDIMIYLA ACİL OLARAK NAZOTRAKEAL ENTÜBE EDİLEN ZOR ENTÜBASYON OLGUSU

Derya Özden Omaygenç[1], Abdullah Kansu[2], Aybüke Kekeçoğlu[2], Filiz Koşar[2]

[1]Yedikule Göğüs Hastalıkları ve Göğüs Cerrahisi Eğitim ve Araştırma Hastanesi, Anesteziyoloji ve Reanimasyon Bölümü
[2]Yedikule Göğüs Hastalıkları ve Göğüs Cerrahisi Eğitim ve Araştırma Hastanesi, Göğüs Hastalıkları Kliniği

42 yaşında erkek hasta, acil servise nefes darlığının son 3 gün içinde giderek artması üzerine yakınları tarafından getirildi. VKİ 34,4 kg/m olan hastanın KOAH nedeniyle bronkodilatör tedavi aldığı öğrenildi. İlk muayenesinde KB 125/70 mmHg, KH 110/dk, SaO %80, bilinci açık, kooperasyonu sınırlı hastanın sağ akciğerinde solunum sesleri alınamamakta ve cilt altında, orbitadan skrotuma kadar yayılmış krepitasyon hissedilmekteydi. Hemen maske ventilasyon ile oksijen desteği sağlanan hastanın, akciğer grafisinde spontan pnömotoraks ve cilt altı amfizem doğrulandı. Acil tüp drenaj uygulanan hasta, kontrol grafi sonrası interne edildi (Şekil 1). Takip eden saatlerde cilt insizyonu uygulanması rağmen, cilt altı amfizemi ve solunum güçlüğü devam eden hastanın entübe edilerek mekanik ventilatöre bağlanması kararlaştırıldı. Hasta solunum yoğun bakım ünitesine transfer edildi. Mallampati skoru 4, ağız açıklığı sınırlı, ön kesici dişleri bozuk olan ve makroglossisi bulunan hastanın zor hava yolu kriterlerine sahip olduğu görüldü; ayrıca, tok olduğu öğrenildi. Bunun üzerine hava yolu güvenliğinin acil olarak sağlanması için, hasta uyanıkken nazotrakeal entübasyon uygulanmasına karar verildi. Balon maske aracılığıyla oksijen desteği sürdürülürken, FOB üzerine 6,5 numaralı spiralli tüp geçirildi. Daha sonra steril jel ile kayganlaştırılan FOB, sol nazal pasajdan trakeaya ilerletildi. Spiralli tüp, bunun üzerinden kaydırıldı. FOB, subglottik alana kadar çekildi ve spiralli tüpün ucu ana karinaya 2 cm uzaklıkta bırakıldı. FOB nazal pasajdan geri çekildikten sonra endobronşiyal tüpün kafı şişirildi ve tüp nazal bölgeye fikse edildi. Tüpün yeri oskültasyonla doğrulandı. Akabinde, 0,04 mg/kg midazolam, 1 mcg/kg fentanil ve 0,6 mg/kg roküronyum bromür uygulanarak hasta orotrakeal entübe edildi ve mekanik ventilasyona devam edildi. FOB, üst hava yolu obstrüksiyonu şüphesi, morbid obezite, kalın boyun, orofarengeal tümörler, temporamandibüler eklemlerin ankilozu, zor entübasyon öyküsü varlığı gibi birçok durumda entübasyona aracılık etmesi için kullanılabilmektedir. FOB ile nazal entübasyon ise; öğürme refleksine daha az neden olması, uyanık hastada daha rahat kullanılabilmesi ve daha kısa sürede havayolu güvenliğini sağlaması gibi avantajları nedeniyle, uygun durumlarda orotrakeal entübasyona tercih edilebilmektedir. Bizim vakamızda da, hastanın zor hava yolu kriterlerini sağlaması ve tok olması nedeniyle uyanık nazotrakeal entübasyon tercih edildi. Hastanın maske oksijen ile spontan solunumu devam ederken 60 saniye gibi kısa bir sürede havayolu güvenliği sağlandı ve uygun şartlar sağlandığında güvenli bir şekilde orotrakeal entübasyona olanak tanınmış oldu.

Anahtar Kelimeler: Fiberoptik bronkoskopi, nazotrakeal entübasyon, zor entübasyon

Resim 1

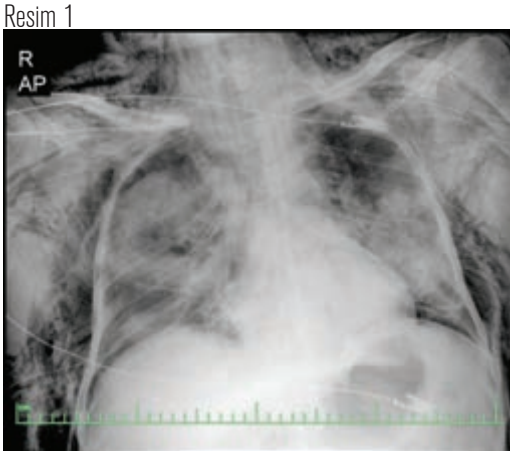

Tüp torakostomi sonrası akciğer grafisinde, sağ akciğerde pnömotoraks ve yaygın cilt altı amfizem izlenmektedir.

SOLUNUM 2016

ELEKTRONİK POSTERLER

SOLUNUM 2016

EP-001
YÜZEN KALP NERDE SAHİLE VURDU?

Sakine Yılmaz Öztürk, Merve Nizam Şahin, Mediha Gönenç Ortaköylü, Ayse Bahadır, Belma Akbaba Bağcı, Emel Çağlar, Hülya Abalı, Efsun Gonca Uğur Chousen, Nazlı Evin Taşatan

Yedikule Göğüs ve Göğüs Cerrahisi Eğitim ve Araştırma Hastanesi İstanbul

GİRİŞ: Perikardda sıvı birikimine sekonder intraperikardiyal basınç artışı ile ventriküllerin diyastolik doluşunun kısıtlanması, atım volümü ve kalp debisinin düşmesi ile ortaya çıkan klinik tablo kalp tamponadı olarak tanımlanmaktadır.Kalp tamponadı hayatı tehdit eden bir durum olduğundan hızla tanı konulup tedavi edilmesi gerekir.

OLGU: Bilinen hastalık öyküsü olmayan aktif smoker olan hasta pnomoni tanısıyla oral tedavi başlanmış hasta şikayetleri gerilemeyince akciğer grafisinde infiltrasyon artınca ve genel durum bozukluğu olunca servise interne edildi.Takibinde gelişinde ast,alt değerleri normal iken tedavinin 3.gününde ast,alt 2000 olması üzerine dahiliye ile konsulte edildi.Thoraks bt çekildi sol hiler bölgede yaklaşık 3.6 *3 cm boyutunda kitlesel lezyon izlenmiştir sağda daha belirgin olmak üzere bilateral plevral efüzyon izlenmiştir sağ akciğer üst lob anterior segmentte yaklaşık olarak 6*5 cm boyutunda konsoludasyon izlenmiştir. Perikardiyal efüzyon olan hasta hipotansif taşikardik filiform nabız olması üzerine kvc tarafından perikardiyal tamponad olarak değerlendirildi hastaya ybu şartlarında perikardiyosentez yapıldı.perikardiyal ve plevral dren takıldı.sitolojiye örnek gönderildi. Hastanın plevral sitoloji sonucu malignite geldi.

SONUÇ: Kalp tamponadına neden olan durumlar arasında; maligniteler, idiyopatik faktörler, üremi, akut miyokard infarktüsü, kardiyak kateterizasyon işlemleri, kollajen doku hastalıkları, pürülan bakteriyel infeksiyonlar, tüberküloz perikarditi, göğüs travmaları ve hipotiroidizm sayılabilir. Primer tümörün direkt yayılımı veya metastatik tümörler ile perikard veya miyokardın malign invazyonu kardiyak tamponadın en sık görülen nedenini oluşturmaktadır.

Anahtar Kelimeler: efüzyon,tamponad,nefes darlığı

Resim 1

Resim 2

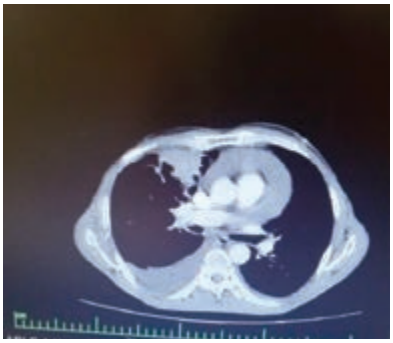

EP-002
İNTERSTİSYEL AKCİĞER HASTALIĞINI TAKLİT EDEN AKCİĞER ADENOKANSERİ

Nazlı Evin Taşatan, Emel Çağlar, Efsun Gonca Uğur Chousen, Hülya Abalı, Sakine Yılmaz Öztürk

Yedikule Göğüs Hastalıkları ve Göğüs Cerrahisi Eğitim ve Araştırma Hastanesi, İstanbul

Ülkemizde ve dünyada kansere bağlı ölümlerin başında gelen akciğer kanserlerinin %80ini küçük hücreli dışı akciğer kanserleri oluşturmakta olup bu grupta adenokarsinom olguları son yıllarda artış göstermektedir. Akciğer adenokarsinomları genellikle periferik yerleşimli, yavaş seyirli kanserlerdir. Preinvaziv, minimal invaziv ve invaziv (lepidik, asiner, papiller, mikropapiller, solid) alt grupları bulunmaktadır.

68 yaşında erkek hasta, daha önce bilinen sistemik hastalık öyküsü yok. 50 paket/yıl sigara öyküsü mevcut. Son günlerde ortaya çıkan yürürken olan göğüs ağrısı ve nefes darlığı şikayetleriyle kardiyoloji polikliniğine başvuran hastaya koroner anjiyografi yapılmış ve koroner by-pass kararı alınmış. Preoperatif değerlendirmede her iki akciğerde periferik konsolidasyonlar saptanması üzerine göğüs hastalıklarına yönlendirilen hastanın fizik muayanesinde sağ akciğer bazalde kaba raller, sol akciğerde yaygın ronküs mevcut. Oda havasında saturasyonu %89 saptandı. Sulbaktam 1 gr (4x1) ve Makrolid 500 mg (2x1) tedavisi başlandı. Balgam ARB tetkiki istendi, negatif sonuçlandı. Tedavinin 3. gününde akciğer grafisinde lezyonlarda progresyon izlenmesi üzerine tedavisi TMP/SMX 4.5 gr (4x1) + Siprofloksasin 400 mg (2x1) olarak değiştirildi. Akciğer tomografisi çekildi, sağ akciğer orta lobda ve sol akciğer alt lob anterior segmentte yaygın interstisyel infiltrasyon alanları izlendi. Vaskülit-kollajen doku markerları gönderildi, negatif sonuçlandı. Bu süre içerisinde hastaya FOB ve BAL yapıldı. BAL sonucunda akciğer adenokarsinomu tanısı geldi.

Olgu, klinik seyir ve radyolojik olarak tipik akciğer adenokarsinomundan farklılık göstermektedir. Ayırıcı tanıda akciğer kanserine ek olarak interstisyel akciğer hastalıkları, meslek hastalıkları, atipik yerleşimli akciğer tüberkülozu da ön sıralarda akla gelmektedir. Ön planda interstisyel akciğer hastalıkları tanısı için yapılan bronkoalveoler lavajda adenokarsinom tanısı gelmesi, olguyu ilginç kılmaktadır.

Anahtar Kelimeler: BT'de interstisyel patern, Akciğer Adenokarsinomu, İnterstisyel Akciğer Hastalıkları

PA Akciğer Grafisi

Hastanın Yedikule GHH'ne başvuru grafisi

Toraks BT

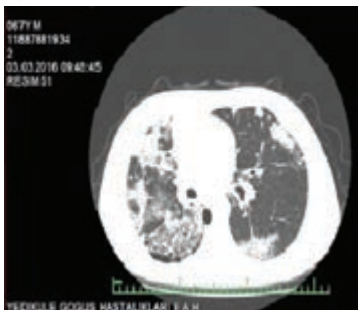

Hastaya ait Toraks BT kesiti

EP-003
PLEVRAL TİMOMA

Hakan Keskin, Makbule Ergin, Yasin İlter Toker, Abdullah Erdoğan

Akdeniz Üniversitesi, Göğüs Cerrahisi Ana Bilim Dalı, Antalya

Timoma timusun epitelyal kaynaklı neoplazmıdır. Timoma anterior mediastenin en sık rastlanan tümörüdür ve erişkinlerde mediastinal kitlelerin %20-30unu oluştururlar. Timomaların %95'i anterior mediastende yerleşir. Nadir olarak boyunda, sol hiler alanda, akciğer parankiminde ve visseral kompartmanda bulunabilir. %30-60 oranında asemptomatiktir. Semptomatik olgularda semptomlar mediastende yer kaplayan lezyona veya timoma ile birlikte görülen sistemik hastalığa bağlıdır. Plevral timoma ise nereden kaynaklandığı halen kesinlik kazanmamıştır. Literatürde bildirilen vakaların bir kısmının aslında mediastinal timus dokusundan kaynaklandığı rapor edilmiştir. Primer plevral timoma diyebilmek için plevranın tutulup, timus bezinin tutulumuna dair kanıt olmamalıdır. Bu tümörler lenfositik ve epitelyal bileşenlere sahip lobüler yapıda olabilirler. Bazı olgularda mezotelyomayı taklit eden diffüz plevral kalınlaşma olarakta izlenebilmektedir. Plevral tutulum durumlarında parsiyel rezeksiyon, intravenöz veya intratorasik kemoterapi, radyoterapi veya kombine tedaviler söz konusudur. VAKA: 75 yaşında erkek hasta 3 aydır devam eden öksürük şikayeti ile polikliniğimize başvurdu. Fizik muayenesinde sağ alt kadranda solunum seslerinde kabalaşma mevcuttu. Çekilen toraks tomografisinde sağ alt lob komşuluğunda plevrada lobülasyonlar gösteren plevral kalınlaşma olarak raporlandı. Toraks tomografisinde mediastinal alanda patolojik görüntü yoktu. Hastanın yapılan hematolojik ve biyokimyasal laboratuvar testlerinde bir anormallik saptanmadı. Torokotomi ile plevral biyopsi yapılan hastanın parietal plevrasında lobüle görünümlü kitleden örneklemeler alındı. Patoloji raporunda ise "nödüler yapılardan hazırlanan kesitlerde düzgün sınırlı fibröz batlarla birbirinden ayrılan damardan zengin stromada oval yuvarlak nükleuslu, belirgin nükleollü epitelyal hücreler ve zeminde küçük üniform matür lenfositler içeren tümöral doku izlendi. Bu bulgularla Timoma-TipB2 ile uyumludur" olarak raporlandı. Mediastinal aranda preoperatif çekilen tomografisinde bir patoloji olmaması nedeniyle hasta "primer plevral timoma" olarak kabul edilip onkolojiye konsülte edildi. Sonuç olarak, difüz plevral lezyonların ayırıcı tanısında nadirde görülse primer plevral timoma da akılda tutulmalıdır. Özellikle anterior mediastende kitlesi bulunan veya daha öncesinde timoma nedeniyle opere edilen hastalarda plevral timoma olma olasılığı artış göstermektedir. Timoma nedeniyle opere olan ve tam rezeksiyon yapılan hastalarda timoma nüksleri 10 yıldan daha uzun sürelerde olabilmektedir.

Anahtar Kelimeler: mediasten, plevra, timoma

Resim 1

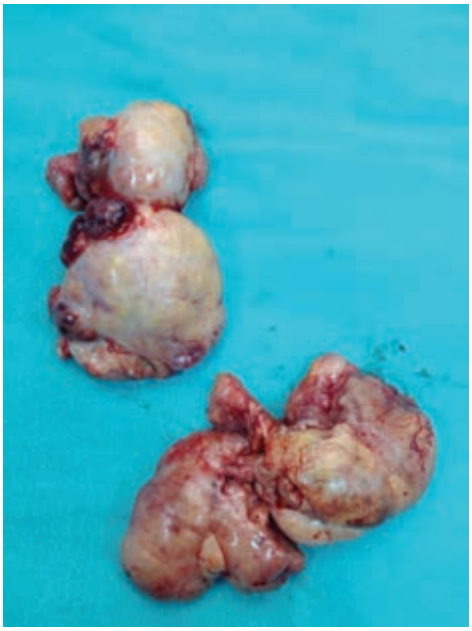

plevradan çıkarılan lezyonların postoperatif görünümü

EP-004
PRİMER AKCİĞER LEFOMA OLGUSU

Hakan Keskin[1], Yasin İlter Toker[1], Gülay Özbilim[2], Alpay Sarper[1]

[1]Akdeniz Üniversitesi, Göğüs Cerrahisi Ana Bilim Dalı, Antalya
[2]Akdeniz Üniversitesi, Patoloji Ana Bilim Dalı, Antalya

Primer akciğer lenfoması tanı sırasında veya tanıyı izleyen ilk üç ayda ekstrapulmoner tutulum olmadan bir ya da her iki akciğerlerin ve/veya bronşların malign klonal bir lenfoproliferasyonudur. Primer akciğer lenfomaları, tüm akciğer tümörlerinin yalnızca %0,5'i oranında görülen nadir tümörlerdendir. En sık düşük dereceli B-hücreli lenfoma görülür(%58-87) Yüksek dereceli B-hücreli lenfoma görülme sıklığı ise sadece %11-19dur. Olgumuzun histolojik tipi yüksek grade B hücreli lenfoma idi. Oldukça nadir görülmesi, asemptomatik veya non-spesifik solunumsal semptomlarla seyretmesi nedeniyle gözden kaçırılmaması, radyolojik olarak kitle veya konsolidasyonlarla seyretmesi nedeniyle de birçok hastalığın ayrıcı tanısında düşünülmesi gerekmektedir.

OLGU: 17 yaşında bayan hasta yaklaşık 2 aydır olan kuru öksürük ve 3 gün öncesinde başlayan hemoptizi şikayeti mevcut. Dış merkezli toraks tomografisinde sağ hiler kitle olması nedeniyle PET-CT istendi. PET-CT raporunda sağ hiler bölgede alt lob bronşunu daraltan lobüle konturlu mediastene invaze görünümde yaklaşık 6x5.5 cm boyutlu SUVmax:23 olan kitle saptandı. Tanısal bronkoskopi yapıldığında sağ alt lobu tama yakın daraltan kitle saptandı. Buradan alınan biyopsi yüksek dereceli lenfoma olarak raporlandı. Hastanın çekilen PET-CTsinde başka lenf nodu tutulumu olmaması nedeniyle Primer akciğer lenfoması tanısıyla hematoloji bölümüne konsülte edildi. Sonuç olarak, nonspesifik konstitüsyonel semptomlarla başvuran pulmoner kitle veya konsolidasyon radyolojisine sahip olgularda nadir de olsa primer pulmoner lenfoma tanısı da düşünülmelidir. Hastalığa özgün evreleme, rekürrens ve tedavi yanıtı nedeniyle tanısal yaklaşım, tedavi ve takipler dikkatli planlanmalıdır.

Anahtar Kelimeler: Bronkoskopi, NHL, Primer Akciğer Lenfoması,

Resim 1

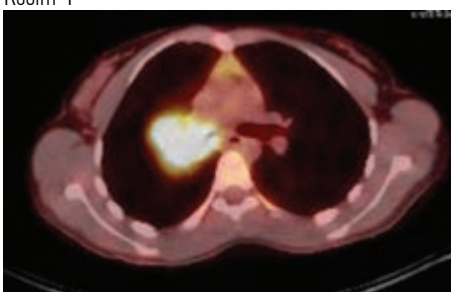

PET-CTde sağ hiler bölgedeki kitlenin görüntüsü

Resim 2

bronkoskopide sağ alt lob bronşunu tıkayan kitle

EP-005
EKSTRAPULMONER SEKESTRASYON OLGUSU

Hakan Keskin, Makbule Ergin, Sermin Tayfun, Abdullah Erdoğan

Akdeniz Üniversitesi, Göğüs Cerrahisi Ana Bilim Dalı, Antalya

Pulmoner sekestrasyon nadir görülen bir konjenital malformasyondur. Pulmoner sekestrasyonlar; normal trakeobronşiyal ağaçla ilişkisi olmayan, kendi sistemik arteryel kaynağı olan, anormal akciğer dokusundan oluşan konjenital lezyonlardır. Genel nüfusta beklenen insidansı %2'nin altındadır. Pulmoner sekestrasyonların intralober ve ekstralober olmak üzere iki alt grubu vardır. Pulmoner sekestrasyonların %75'ini intrapulmoner sekestrasyonlar, %25'ini ekstrapulmoner sekestrasyonlar oluşturur. İntralober sekestrasyon akciğer parankimi içine gömülü iken, ekstralober sekestrasyon ise ayrı bir lob gibi kendi viseral pelevrası ile örtülü, hatta bazen plevra boşluğu dışında karıniçi, retroperitoneal veya mediastinal yerleşimli olabilir. İntralober ve ekstralober pulmoner sekestrasyon aynı kişide bir arada görülebilir. Her iki tip de genelde sol akciğerde yerleşme eğilimindedir. VAKA: 29 yaşında erkek hasta öksürük ve balgam şikayetleri ile gittiği dış merkezde çekilen toraks tomografisinde sol alt lobta 3.5 x 4.5 cmlik düzensiz lezyon olması nedeniyle Akdeniz Üniversitesi Göğüs Cerrahisi polikliniğine yönlendirilmiş. Hasta poliklinikte değerlendirilip torakotomi yapılması için yatırıldı. Operasyon sırasında torasik aortadan çıkan sekestrasyon arteri saptandı. Bu arter çift dönülerek bağlandı. Sekestrasyonun diyafragmaya yapışıklığı keskin ve künt disseksiyon giderildi. Akciğer ile olan bağlantısı koter ve stapler ile ayrılıp sekestrasyon çıkarıldı. Postoperatif komplikasyon gelişmeyen hasta postoperatif 7. günde taburcu edildi. Pulmoner sekestrasyonun medikal tedavisi sadece mevcut infeksiyonun tedavisi ile sınırlıdır. Bu hastalığın tek küratif tedavisi cerrahi rezeksiyondur. İntralober sekestrasyonun cerrahi olarak çıkarılması; lezyonun çevresinde inflamasyon saptanabilmesi nedeni ile bazen zor olabilmektedir. Birçok yazar intralober sekestrasyonun cerrahi tedavisi olarak lobektomiyi önermektedir. Bazı yazarlar ise lobektomi yerine segmentektomiyi tedavi olarak ortaya koymuşlardır. Ekstralober sekestrasyonda cerrahi rezeksiyonda arterinin bağlanması ve komşu dokulardan yapışıklıkların ayrılmasından oluşmaktadır. Asemptomatik ve hemodinamik olarak unstable hastalarda; sekestre bölgenin çıkarılmadan sistemik arterin bağlanması yöntemi de denenmiştir. Bu uygulama sekestrasyonun infekte olmasını engelleyememekte ve bu nedenle de genellikle pek sık kullanılmamaktadır.

Anahtar Kelimeler: hemoptizi, sekestrasyon, torakotomi

Resim 1

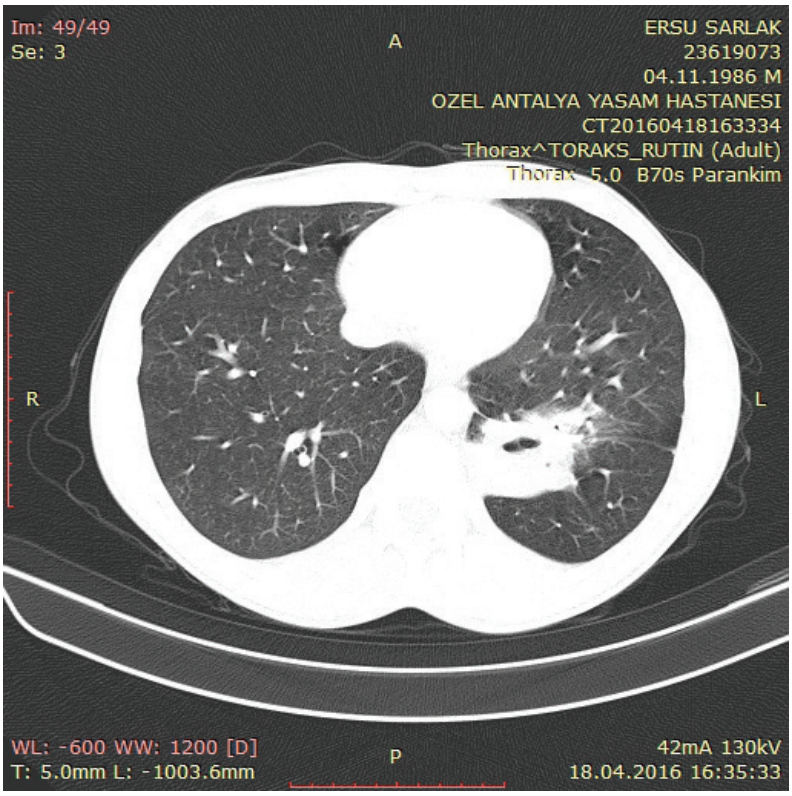

toraks tomografisinde sekestrasyonun görünümü

Resim 2

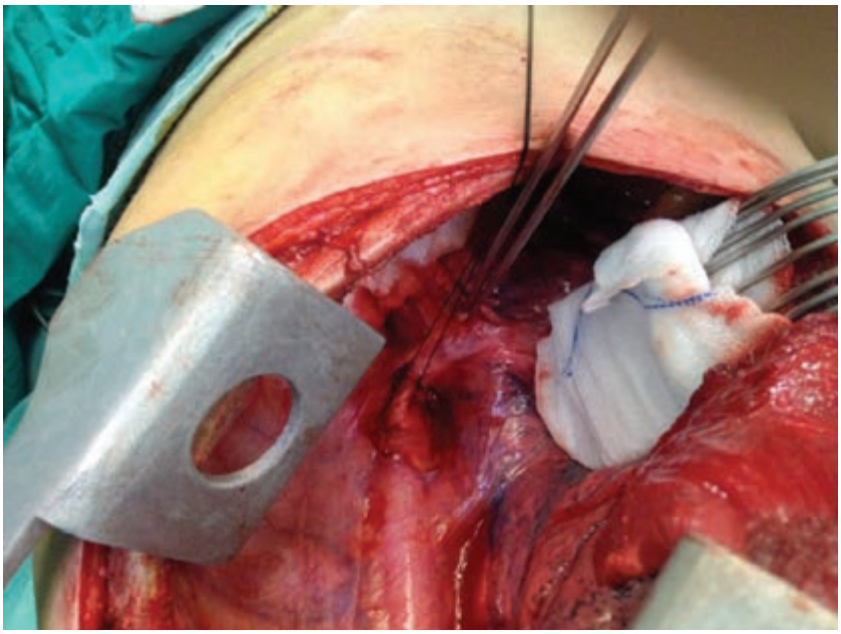

sekestrasyon arterinin torasik aortadan çıkışı

EP-006
AKCİĞER KAYNAKLI ATİPİK KARSİNOİD TÜMÖRÜN TİMÜS METASTAZI

Hakan Keskin, Makbule Ergin, Yasin İlter Toker, Abdullah Erdoğan

Akdeniz Üniversitesi, Göğüs Cerrahisi Ana Bilim Dalı, Antalya

Karsinoid tümörler ilk olarak 1888de Lubarsch tarafından tanımlanmıştır. 1907 yılında ise Oberndorfer tarafından malign potansiyeli olmadığı için karsinoma benzer görünüm anlamına gelen karsinoid terimi kullanılmıştır. Akciğerin Atipik Karsinoid Tümörü, tüm akciğer kanserlerinin %1den azını oluşturur. Bu vakalarında sadece %20lik kısmında uzak metastaz vardır.

OLGU: 60 yaşında bayan hasta öksürük ve dispne şikayetleri gittiği dış merkezde çekilen toraks tomografisinde sağ orta lob 2x1,5 cmlik ve mediastinal alanda düzgün sınırlı 2x3cmlik kitle saptanması üzerine polikliniğimize başvurdu. Sağ torokotomi planlanan hastanın yapılan biyokimyasal ve hematolojik testlerinde bir anormallik saptanmadı. Sağ postolateral torakotomi insizyonu ile toraksa girilip stapler ile orta lobtaki kitle eksize edildi. Mediastinal aralıktaki kitle keskin ve künt disseksiyon ile eksize edilip toraksa 1 adet göğüs tüpü konuldu. Patoloji raporunda orta lobtaki kitle atipik karsinoid tümör ve mediastinal kitlenin immünohistokimyasal olarak TTF-1'e karşı kuvvetli pozitifliği nedeniyle atipik karsinoid tümör metastazı olarak yorumlandı. Karsinoid tümörler nöroendokrin sistemin enterokromafin veya kulchitsky hücrelerinden köken alırlar. Bu hücreler gastrointestinal sistem(özofagus hariç), ürogenital sistem ve bronş epitelinde yaygın olarak bulunurlar. Karsinoid tümörler en sık gastrointestinal sistemde (68-74) ikincil sıklıkta ise solunum sisteminde görülür (%25). Timik karsinoid tümörler ise son derece nadir olup sadece %2'sini oluşturur. Atipik karsinoid tümörlerde, cerrahiyi izleyen nüksler veya tanı anında metastaz oranı sadece %20'dir. Bu vakayı son derece ender görüldüğü için ve atipik karsinoid tümörlerinde metastaz yapabileceğini aklımızdan çıkartmamız gerektiği için sunduk.

Anahtar Kelimeler: Karsinoid, Metastaz, Timus

Resim 1

toraks tomografisinde kitlenin görünümü

Resim 2

toraks tomografisinde mediastinal kitlenin görünümü

EP-007
AKCİĞERİN İĞSİ HÜCRELİ KARSİNOMU: BİR OLGU NEDENİYLE

Buğra Kerget, Alperen Aksakal, Eda Akgüney, Nafiye Yılmaz, Ömer Araz, Elif Yılmazel Uçar, Metin Akgün, Mehmet Meral, Leyla Sağlam

Atatürk Üniversitesi, Göğüs Hastalıkları Ana Bilim Dalı, Erzurum

GİRİŞ: İğsi hücreli karsinom (İHK) tümüyle iğsi hücrelerden oluşan bir küçük hücreli dışı akciğer kanseridir. Çok nadir bir tümör olmakla birlikte akciğerlerde en sık rastlanan iğsi hücreli malignitedir. Akciğerlerde bu patern de bir tümörle karşılaşıldığı zaman primer pulmoner sarkoma tanısından önce mutlaka düşünülmesi gereklidir. Hemoptizi, göğüs ağrısı nedeniyle başvuran yapılan endobronşial ultrasonografi (EBUS) sonrası iğsi hücreli karsinom tanısı konulan olgumuzu literatüre katkı sağlamak amacıyla sunmak istedik.

OLGU: 51 yaşında erkek hasta polikliniğimize hemoptizi, göğüs ağrısı şikayetiyle başvurdu. Hastanın özgeçmişinde yaklaşık 55 paket/yıl sigara öyküsü mevcut idi. Bilinen sistemik bir hastalığı yok idi. Yapılan fizik muayenesinde tansiyon 130/90 mm_Hg brakial, nabız 78 radial/ritmik, oksijensiz saturasyonu 84 idi. Dinlemekle sağ akciğer orta lobta solunum sesleri azalmış idi. Posterior-anterior akciğer grafisinde (PAAG) sağ akciğer orta-alt zonda sınırları düzensiz kalp kontürünü silmeyen konsolide alan gözlendi. Hastaya toraks bilgisayarlı tomografi (BT) çekildi. Sağ akciğer orta lob lateral segmentte 103 x 99 x 101 mm ebatlarında sınırları düzensiz kitle lezyon gözlendi. (Resim 1) Hastanın laboratuvarında beyaz küre 13.000, CRP:190 idi. Hastaya bronkoskopi planlandı ancak hasta kabul etmedi. Hasta 5 ay sonra nefes darlığında artma olması üzerine polikliğimize tekrar başvurdu. Çekilen PAAG'sinde sağ akciğer total kollabe idi. (Resim 2) Tekrarlanan BT'sinde sınırları atelektazi nedeniyle tam belirlenememiş olup ölçülebildiği kadarıyla 128 x 145 x 100 mm ebatlarında kitle lezyon gözlendi. Hastaya bronkoskopi yapıldı. Bronkoskopide subkarinal açı genişlemişti. Sağ bronş sisteminde tüm lob ve segment bronşları daralmış idi. Sol bronş sistemi açık olarak gözlendi. Hastaya EBUS işlemi yapıldı. Karinada sınırları düzensiz kitle içerisinden 4 kez ince iğne aspirasyonu yapıldı. Hastanın patoloji sonucu iğsi hücreli karsinom olarak raporlandı. Medikal tedavisi verilmesi üzerine hasta externe edilerek takip altına alındı.

SONUÇ: Sonuç olarak, toplumda sık karşılaşılan diğer akciğer kanseri türlerinin yanında daha az sıklıkla karşılaşılan akciğerin iğsi hücreli karsinomunda agresif seyirleri nedeniyle hastaların tanı ve takipleri konusunda dikkatli olunmalıdır.

Anahtar Kelimeler: iğsi hücreli karsinom, hemoptizi, akciğer

Resim 1

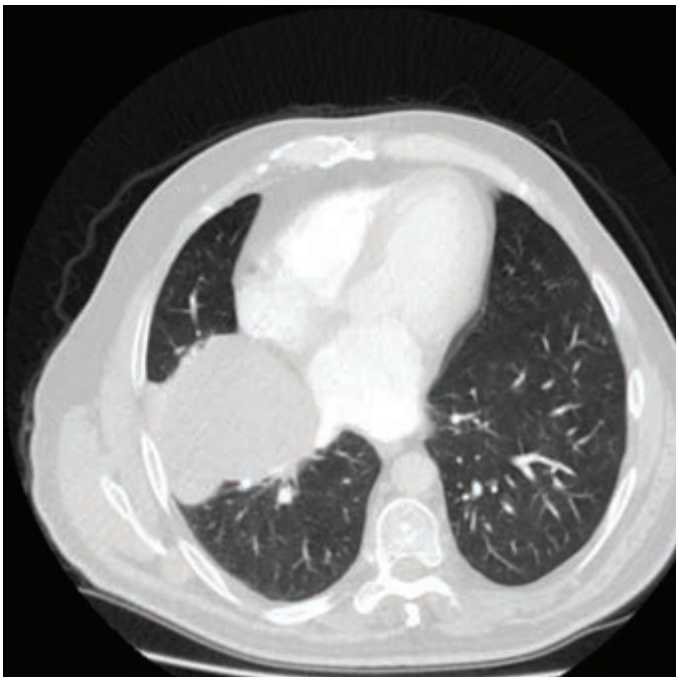

Sağ akciğer orta lob lateral segmentte 103 x 99 x 101 mm ebatlarında sınırları düzensiz kitle lezyon

Resim 2

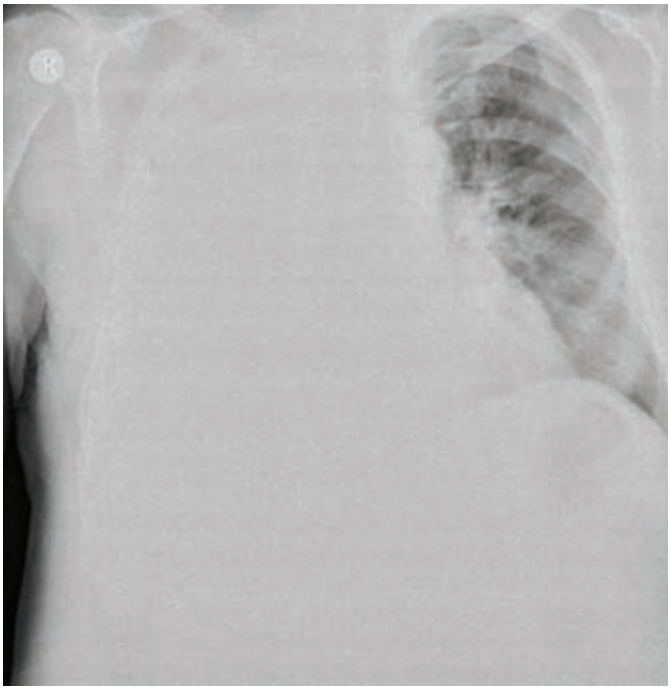

Sağ akciğer total kollabe görünümde

EP-008
AKLA EN SON GELEN BAZEN BAŞA GELİR

Saltuk Buğra Kaya, Süleyman Savaş Hacıevliyagil, Ünal Akel

İnönü üniversitesi,Göğüs Hastalıkları Anabiim Dalı, Malatya

25 yaşında erkek hasta kuru öksürük şikayeti ile dış merkeze başvurmuş. Öksürük şikayeti son 2 aydır varmış. Hastanın yapılan tetkiklerinde toraks bt de bilateral yaygın milimetrik nodüler lezyonlar görülmüş(RESİM 1). Hastanın anamnez bilgilerinde muhabbet kuşu besleme öyküsü mevcut. Hastaya dış merkezde anamnez,fizik muayene ve radyolojik bulgular eşliğinde hipersensitivite pnömonisi tanısıyla prednol tablet 32 mg /gün başlanılmış. Bir ay tedaviyi kullanıp kontrole giden hastaya çekilen kontrol toraks bt de (RESİM 2) nodüler lezyonlarda progresyon ve yeni ortaya çıkan buzlu cam dansitesinde infiltrasyon alanları görülmesi üzerine merkezimize sevk edildi. Dış merkez tomografileri karşılaştırıldığında radyolojik olarak nodüler lezyonlarda progresyon olduğu görüldü. hasta miliyer tb?,hipersensitivite pnömoni? malignite ? ön tanılarıyla göğüs hastalıkları servisine yatırıldı. Hastanın geldiğinde hemogramda wbc:17.1 olarak tespit edildi.crp düzeyi,biyokimya ve tam idrar tetkiği sonuçları normal aralıktaydı. Alınan balgam ARB negatif ve tüberküloz kültüründe üreme olmadı Hastanın kontrol toraks bt de yeni ortaya çıkan buzlu cam dansitesi ve nodüler lezyonlarda progresyon gözlenilmesi üzerine(RESİM 3) hastaya bronkoskopi yapıldı.her iki bronşiyal sistem açık izlenildi, endobronşiyal lezyon görülmedi.Bronkoalveolar lavaj ve transbronşiyal biyopsi alındı. İşlem sonrasında pnömotoraks gelişti. Hasta göğüs cerrahisi kliniği ile görüşüldü ve VATS(video assisted thoracic surgery) yapıldı,biyopsi alındı,göğüs tüpü takıldı. Akciğer ekspansiyonu sağlanan hastanın kontrol akciğer grafisinde bilateral retikülonodüler dansite artışı sebat ettiği görüldü. Hastanın yapılan transbronşiyal biyopsi sonucu adenokarsinom olarak sonuçlandı. VATS ile alınan biyopside İmmunohistokimyasal çalışma sonucu ttf-1: kuvvetli diffüz boyanması mevcut olup histopatolojik tanı olarak orta derecede differansiye adenokarsinom geldi. Ttf-1 pozitifliği ve radyolojk olarak yaygın mikronodüler lezyonların varlığı troid karsinomunu da akla getirdiği için troid usg yapıldı, troid hormonları çalışıldı ve tüm sonuçlar normal çıktı. Hastaya evreleme için pet bt çekildi. Pet -bt'de Akciğerde primer kitleden bahsedilmemiş olup uzak organ ve kemik metastazları tespit edilen hasta evre 4 akciğer adenokarsinomu kabul edildi ve tedavi planı yapılmak üzere medikal onkoloji kliniğine devir edildi

Anahtar Kelimeler: adenokarsinom, akciğer kanseri, miliyer patern

resim 1

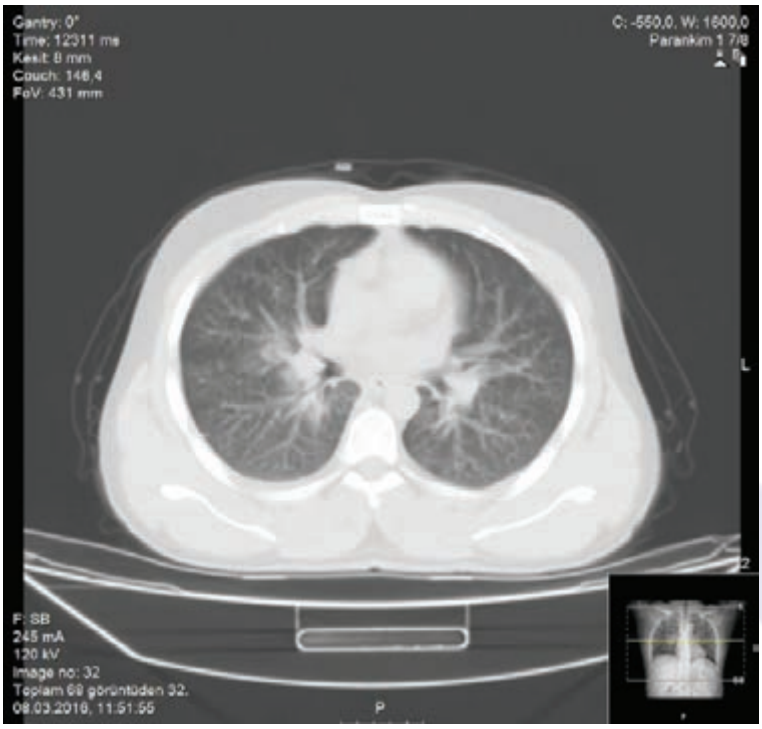

r

esim 2

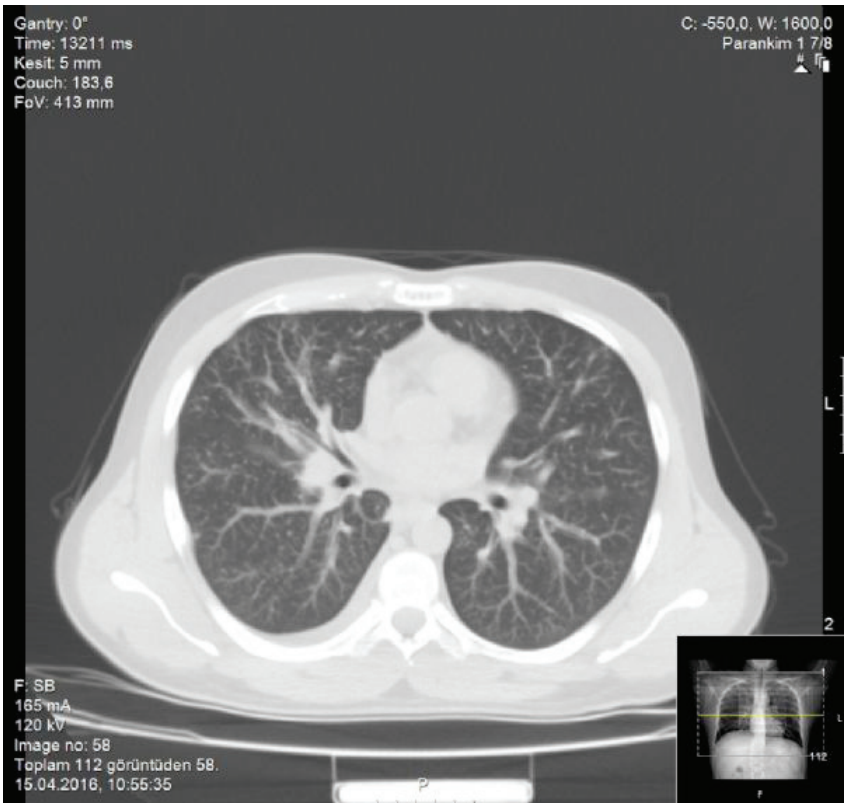

resim 3

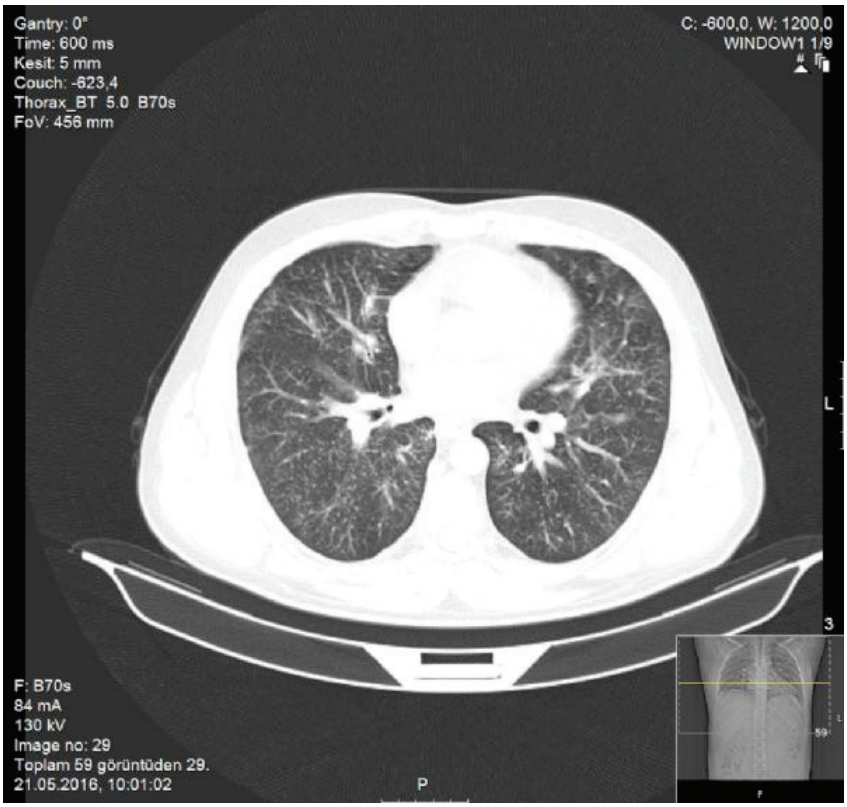

EP-009
KÜÇÜK HÜCRELİ AKCİĞER KARSİNOMU TEDAVİSİNE SEKONDER GÖRÜLEN GİTELMAN-LİKE SENDROMU

Saltuk Buğra Kaya[1], İlyas Gündüz[2], Emrah Çay[2]

[1]İnönü üniversitesi,Göğüs Hastalıkları Anabiim Dalı, Malatya
[2]İnönü üniversitesi,İç hastalıkları Anabiim Dalı, Malatya

44 yaşında kadın hasta,öksürük şikayeti nedeniyle dış merkeze başvurmuş. Yapılan radyolojik tetkiklerinde kitle lezyon tespit edilmesi üzerine hasta göğüs hastalıkları polikliniğine yönlendirilmiş. Hastaya yapılan bronkoskopide üst lob ayrım karinası künt ve mukozal düzensizlik tespit edilmiş ve bu bölgeden bronkoskopik biyopsi alınmış. Alınan biyopsi sonucunda histopatolojik olarak küçük hücreli akciğer kanseri gelmesi üzerine hastaya evreleme açısından pet bt çekildi ve ileri evre hastalık kabul edilerek sisplatin (145mg)+etoposid(185mg) başlanıldı. Hastanın kemoterapi öncesinde alınan kan tetkiklerinde potasyum (K+) 4,03 mmol /lt,klor(cl) 104 mmol/lt,magnezyum 2,12mmol/lt olarak ölçülmüş olup hastada elektrolit dengesizliği bulunmamaktadır. İlk kür sisplatin(80mg/m)+etaposid (100mg/m) alan hastanın yapılan tetkiklerinde potasyum (K+) 2,39mmol / lt,klor(cl) 90 mmol/lt, akg'ında Ph:7,59 HCO3:34,6 mmol/l,PCO2:35mmhg tespit edildi. Hasta hospitalize edilerek elektrolit replasmanına başlanıldı ve tedavisi düzenlenerek eksterne edildi. Yaklaşık dörtaydan beri takip edilen hastanın dirençli hipokalemisi devam etmekte olup mevcut durumu sisplatine bağlı renal tubuler hasar olarak değerlendirildi. Literatüre bakıldığında gitelman-like sendromu tablosu olarak toplam 13 vaka bildirilmiş olup,bizim olgumuz ilk akciğer malignitesine sahip olma özelliğini göstermektedir. Gitelman sendromu, böbrek distal tübüllerinde tiyazid duyarlı Na-Cl co-transporter(NCCT) defekti nedeniyle ortaya çıkan hipokalemi, hiperreninemik hiperaldosterolizm, hipokloremik metabolik alkaloz, hipomagnezemi ve hipokalsiüri ile karakterize bir sendromdur. NCCT'de defekt olması sodyum klorid (NaCl) atılımını artırır ve hipovolemiye neden olur. Bunun sonucunda renin-anjiyotensin-aldosteron sistemi (RAAS) stimüle olur. Bu durum apikal sodyum reabsorpsiyonunu artırır ve basolateral Na+-K+-ATPazı stimüle eder. Yüksek aldosteron seviyeleri aynı zamanda kortikal ve medüller toplayıcı kanallardaki H+-ATPaz pompasını stimüle eder. Sodyum kanalları yoluyla sodyum reabsorpsiyonuna, potasyum ve hidrojen atılımı eşlik eder, sonuçta hipokalemi ve metabolik alkaloz gelişir. NCCT fonksiyon kaybı benzer olarak apikal Na/Mg alışverişi yoluyla da magnezyum reabsorpsiyonu inhibe eder. Bunun sonucunda magnezyum atılımı artar ve hipomagnezemi oluşur. Bizim hastamızda yukarda belirtilen patofizyolojiye uygun şekilde elektrolit dengesizliği tespit edildi

Anahtar Kelimeler: Gitelman-like sendromu,Küçük hücrel akciğer kanseri, Sisplatin,

EP-010
'SARKOMATOİD AKCİĞER KARSİNOMU' NEDENİYLE OPERE EDİLEN 5 OLGULUK VAKA SERİSİ ANALİZİ

Fazlı Yanık, Yekta Altemur Karamustafaoğlu, Adem Karataş, Yener Yörük

Trakya Üniversitesi Tıp Fakültesi Göğüs Cerrahisi

GİRİŞ: "Sarkomatoid akciğer karsinomu" (SAK), son derece nadir görülen (%0,3-1,3) az diferansiye Küçük Hücreli Dışı Akciğer Kanseri(KHDAK) türüdür. Bu olguların yarıya yakını tanı aldıklarında evre 1 olmalarına rağmen 5 yıllık sağkalım oranı %20'dir. Küratif cerrahi tedavinin adjuvan onkolojik tedavilerle desteklenmesi önemlidir. Çalışmamızda kliniğimizde opere edilen ve histopatolojik tanısı SAK olarak rapor edilen beş olguyu sunmayı amaçladık.

BULGULAR: Haziran 2012–Mayıs 2016 tarihleri arasında kliniğimizde akciğer tümörü nedeniyle opere edilen ve histopatolojik tanısı SAK olarak raporlanan ikisi kadın, üçü erkek, ortalama yaşları 62,4 (47-76 yaş) olan beş olgu retrospektif olarak değerlendirildi. Olgulardan üçünün sigara öyküsü mevcuttu (35, 25, 20 paket/yıl). Başvuru semptomları sırasıyla öksürük, atipik göğüs ağrısı, hemoptizi, nefes darlığı ve yan ağrısı şeklindeydi. Üç olguda tümör sağ üst lob kaynaklıyken, iki olguda sol alt lob kaynaklıydı. Dört olguya anatomik rezeksiyon yapılırken, bir olgu preoperatif ileri evre olması nedeniyle sadece tanısal "Video yardımlı göğüs cerrahisi" yapıldı. Olguların tümü takipler sırasında metastaz veya tümör progresyonu nedeniyle kaybedildi. Ortalama sağ kalım 8,6 ay (2-18 ay) olarak bulundu. Olguların demografik özellikleri, uygulanan operasyon türleri, tümör çapları, patolojik evre ve rezeksiyon sınırı, onkolojik tedavi, prognoz ve sağ kalımları Tablo 1'de özetlendi.

TARTIŞMA: Ortak özellikleri, sarkoma yada sarkoma benzeri diferansiyasyon göstermeleri ve kötü prognoza sahip oluşlarıdır. Akciğerde küçük hücreli dışı karsinomlar ile birlikte görülen sarkom veya sarkom benzeri alanlar içeren tümörler bizim dört olguumuzda olduğu gibi oldukça nadirdir. Bu tümörler kötü prognoza sahiptirler. Görülme yaşı 4-6. dekattır, erkeklerde 4 kat kadar daha sık görülürler. Etyolojide sigara ve asbeste maruziyet suçlanmaktadır (1,2). Çalışmamızdaki olguların ortalama yaşları 62,4(47-7 yaş) idi. Olgulardan %60'ında sigara öyküsü mevcuttu. Takiplerde olguların hepsi kaybedildi. Huang ve ark.(3) yaptıkları 51 pulmoner sarkomatoid karsinomlu olguyu içeren çalışmalarında, ortalama sağ kalım 1,2, 3 ve 5. yıllık sırasıyla %45.5, %35.8, %28.2 ve %20.1 olduğunu bildirmişlerdir. Bizim olgu serimizde ise ortalama sağ kalım 8,6 ay (2-18 ay) olarak gerçekleşti.

SONUÇ: Sarkomatoid tip akciğer karsinomları son derece nadir görülmesine rağmen kötü prognoza sahip, klinik ve patolojik özellikleri tam olarak aydınlatılamamış tümörlerdir. Küratif anatomik rezeksiyonlar ve beraberinde eklenecek onkolojik tedaviler uzun dönem sağ kalım için tek şans gibi gözükmektedir. Ancak bu nadir görülen tümörlerle ilgili daha geniş vaka serilerini içeren çalışmalara ihtiyaç vardır.

Anahtar Kelimeler: Akciğer kanseri,Sarkom, Prognoz

Tablo 1

Olgu	Cins/Yaş	Tümör çapı (cm)	Operasyon	Evre	Adjuvan onkolojik tedavi	Prognoz	Sağ-kalım (Ay)	Hastalıksız sağ-kalım (Ay)	R0 rezeksiyon
1	E/66	3,5x2	Mdx+Sağ üst lobektomi	T2aN2M0 (Evre 3A)	KT+RT	Beyin metastazı	18	10	¤
2	K/68	5x4	Sol alt lobektomi+ diyafragma rezeksiyonu	T3N0M0 (Evre 2B)	KT+RT	Plevra metastazı	2	1	∅
3	E/55	5x4	Mdx+ Sağ üst lobektomi	T2aN0M0 (Evre 1B)	KT	Kemik metastazı	13	8	¤
4	K/47	7x7	Mdx+ Sağ üst lobektom	T3N0M0 (Evre 2B)	KT+RT	Beyin metastazı	8	5	¤
5	E/76	8x6	VATS plevra biyopsisi	T4N3M1b (Evre 4)	KT	Kemik metastazı	2	0	∅

Mdx: Mediastinoskopi, KT: Kemoterapi, RT: Radyoterapi, VATS: Video Yardımlı Göğüs Cerrahisi Operasyonu. Tablo 1: Akciğer sarkomatoid karsinom nedeniyle opere edilen beş olgunun demografik özellikleri, uygulanan operasyon tipi, tümör çapları, patolojik evre ve rezeksiyon sınırı, onkolojik tedavi, prognoz ve sağ-kalım,hastalıksız sağ-kalım açısından incelenmesi.

EP-011
RADYOLOJİK VE KLİNİK DİSKORDANS GÖSTEREN AGRESİF SEYİRLİ BİR AKCİĞER ADENOKARSİNOMU OLGUSU

Ayşe Baha[1], Nalan Ogan[1], Haldun Umudum[2], Meral Gülhan[1]

[1]Ufuk Üniversitesi Tıp Fakültesi. Dr.Rıdvan Ege Hastanesi. Göğüs Hastalıkları Anabilim Dalı. Ankara
[2]Ufuk Üniversitesi Tıp Fakültesi. Dr.Rıdvan Ege Hastanesi. Patoloji Anabilim Dalı. Ankara

GİRİŞ-AMAÇ: Yeni akciğer adenokarsinomu (Adeno Ca) histopatolojik sınıflamasının, radyolojik, klinik ve prognostik bulgularla korele olduğu belirtilmektedir. Bu sınıflamada radyolojik olarak ≤3 cm subsolid nodüllerin (solid alanın 5mm'den küçük olduğu) minimal invazif adeno Ca'ya (MİA) işaret ettiği ve iyi prognozlu olduklarından söz edilir. Biz radyolojik özellikleri ile MİA düşünülen, ancak klinik açıdan agresif seyreden ve mevcut bilgiye ters düşen bir akciğer adeno Ca olgusunu sunmayı amaçladık.

OLGU: Eylül 2015'de KOAH atak nedeni ile acil servisten kliniğimize kabul edilen 65 yaşında erkek hastaya, PA akciğer grafisinde sağ hiler dolgunluk nedeni ile çekilen toraks BT'de, sağ üst lob anterior segmentte 17 mm subsolid nodül (resim 1) saptandı. Aynı BT de solda 10. kostada çevre yumuşak dokuya invaze kitle olduğu görüldü. Bu nedenle PET-BT çekildiğinde sağ üst lobdaki 17 mm nodülde SUVmaks 3.9 saptandı ve multipl kemik metastazı izlendi. Kostadaki kitleden yapılan tru-cut biyopsinin immünhistokimyasal incelemesinin akciğer Adeno Ca metastazı ile uyumlu olduğu görüldü. Kemoterapi başlanan hastada tedaviye yanıt alınamadı. Kemik metastazlarında hızlı progresyon gelişen hasta tanıdan 18 ay sonra genel durum bozukluğu ve solunum yetmezliği ile exitus oldu.

TARTIŞMA: Subsolid nodüller ayrı bir klinik antidedir. Yapılan çalışmalarda saf buzlu cam lezyonların çapı ile ilişkili olarak atipik adenomatöz hiperplazi veya preinvazif adenokanserler (karsinoma insitu) ile uyumlu olduğu, solid içerik oluşumu ile birlikte invazif aşamaya dönüştüğü gösterilmiştir. Bu lezyonların klinik seyri oldukça yavaştır ve takip sıklıkları solid nodüllere göre daha aralıklı ve toplam takip süresi ise daha uzun önerilmektedir. Solid içerik 5 mm yi aştığında invazif adenokansere işaret etmektedir, özellikle 8mm'den daha büyük solid içerikte yaklaşım solid nodüllerde olduğu gibidir. Bizim olgumuzda tanı anında primer lezyon solid alanı 5mm den küçük buzlu cam nodül olmasına rağmen multipl kemik metastazları saptanmıştır. Exitus olduğunda primer lezyonun solid içeriğinde artış olmakla birlikte hala subsolid pulmoner nodül şeklini koruması (resim 2) ilginç bulunuştur.

SONUÇ: Radyolojik ve histopatolojik değerlendirme ile kanıtlanmış ve iyi prognoz göstermesi beklenen adenokanser olgumuzda yaşanan bu agresif klinik seyirin yeni sınıflamanın yeterliliğine yönelik soru işareti getirdiği kanaatine varılmıştır.

Anahtar Kelimeler: Minimal İnvaziv Adenokarsinom, hızlı progresyon, kötü klinik seyir

RESÄ°M 1

SaÄŸ hiler dolgunluk

RESÄ°M 10

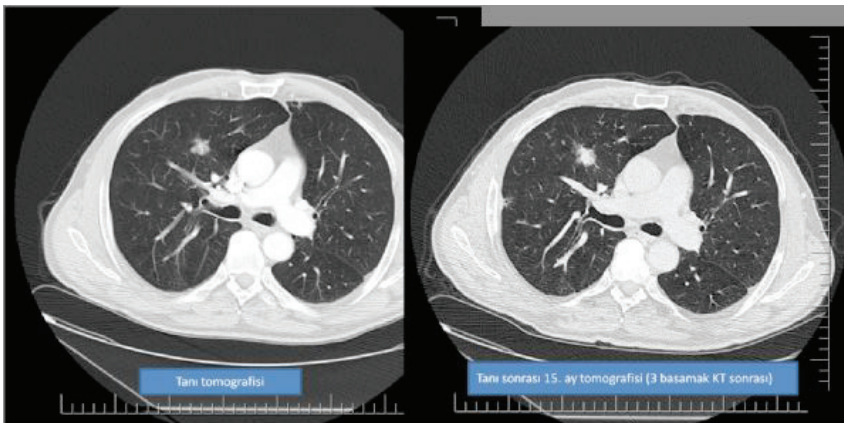

Ä°lk tanÄ± aÅŸamasÄ±nda ve tanÄ± sonrasÄ± 15. ayda Ã§ekilen toraks BTâğ™de saÄŸ akciÄŸer Ã st lob anterior segmentteki subsolid nodÃ lÃ n karÅŸÄ±laÅŸtÄ±rÄ±lmasÄ±nda lezyon Ã§apÄ±nda metastazlarÄ±n progresyonunun aksine bÃ yÃ me yok, sadece solid iÃ§erik artmÄ±ÅŸ durumda.

RESÄ°M 2

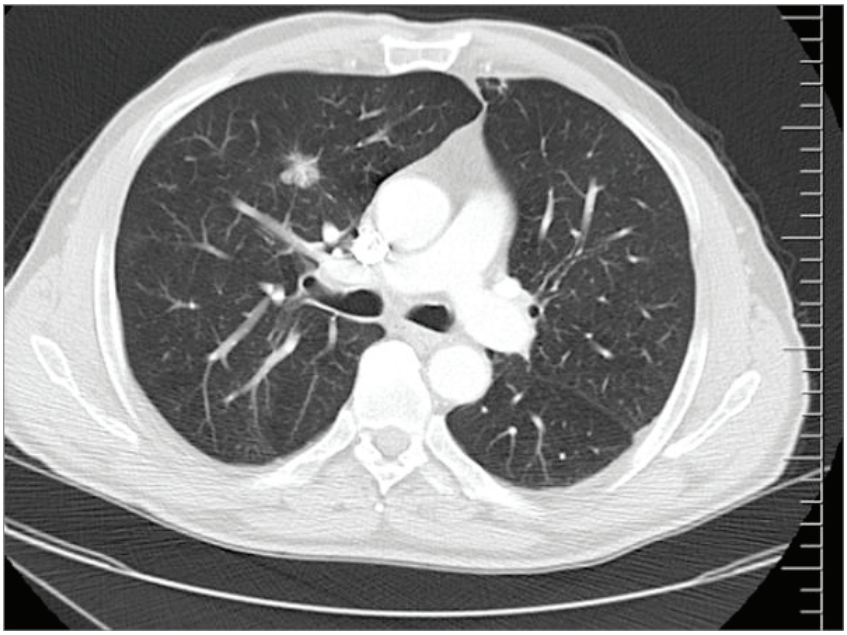

SaÄŸ Ã st lob anterior segmentte, 17 mm boyutlu, solid iÃ§eriÄŸi <5 mm olan subsolid pulmoner nodÃ l

RESÄ°M 3

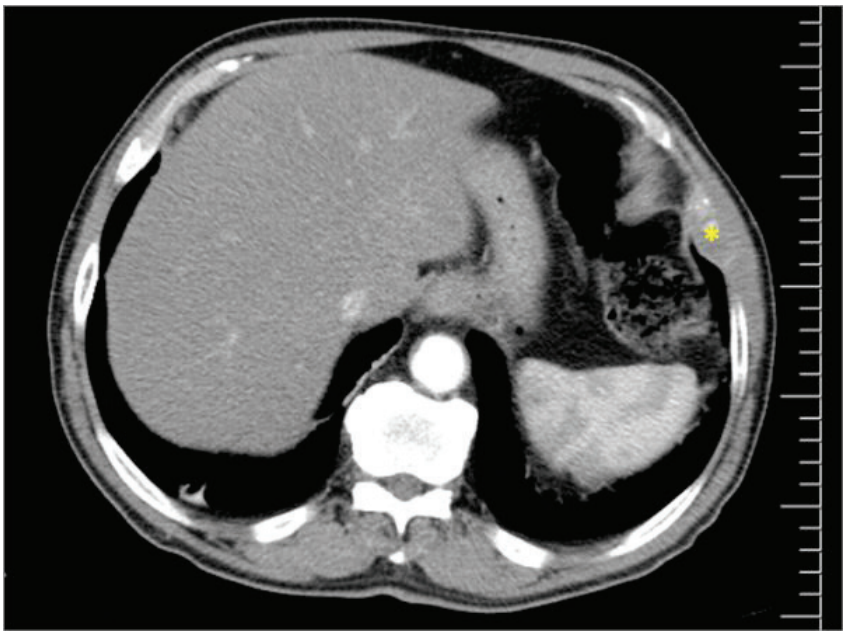

Sol 10. Kosta lateral duvarÄ±nda, Ã§evre yumuÅŸak dokuyu invaze eden kitle (*)

RESÄ°M 4

Birinci basamak 3 kÃ r karboplatin-paklitaksel KTâğ™si sonrasÄ± kontrol akciÄŸer grafisinde, saÄŸ orta zon lateralde 5. kostada destruksiyona yol aÃ§an homojen daniste artÄ±ÅŸÄ± (*)

RESÄ°M 5

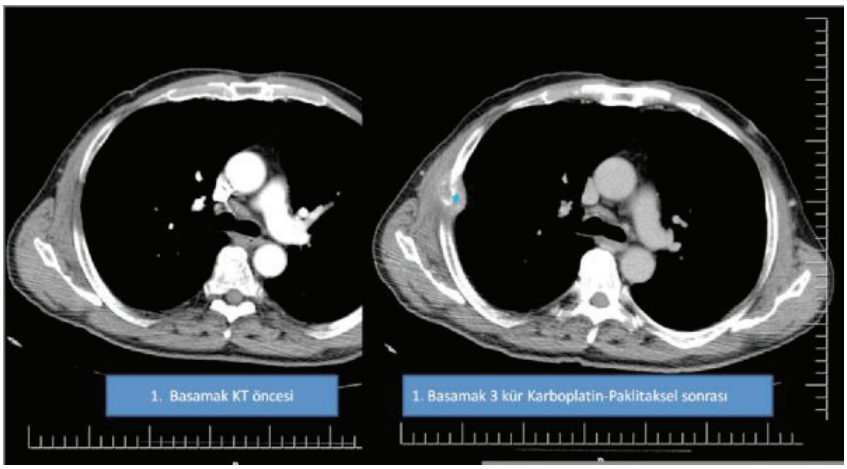

Birinci basamak 3 kÃ r Karboplatin-Paklitaksel KTâğ™si sonrasÄ± toraks BTâğ™de saÄŸda torakal duvarda, Ã§evre yumuÅŸak dokularÄ± ve kemiÄŸi iÃ§ine alan 3 cm kitle (*).

RESÄ°M 6

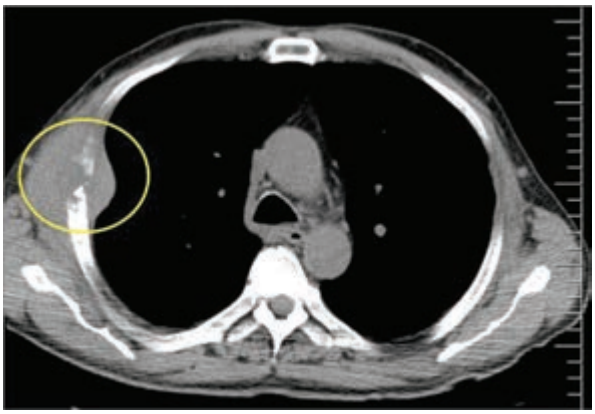

Ä°kinci basamak 2 kÃ r pemetreksed KTâğ™si sonrasÄ± toraks BTâğ™de saÄŸ torakal kitlenin boyutunda artÄ±ÅŸ (5,5 cm).

RESÄ°M 7

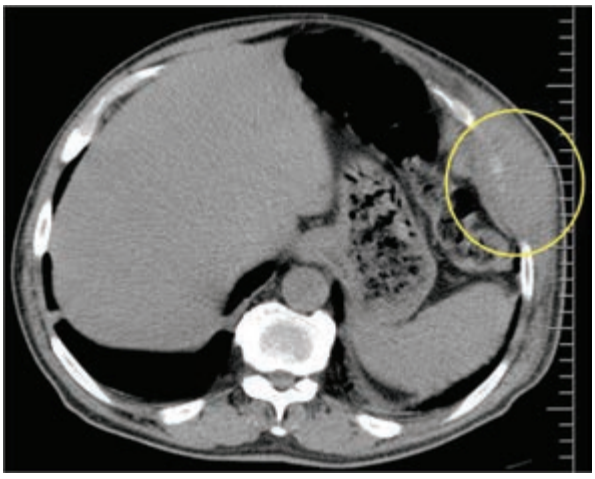

Ä°kinci basamak 2 kÃ r Pemetrexed KTâğ™si sonrasÄ± toraks BTâğ™de sol 10. Kostadaki kitlenin boyutunda artÄ±ÅŸ (8 cm).

RESÄ°M 8

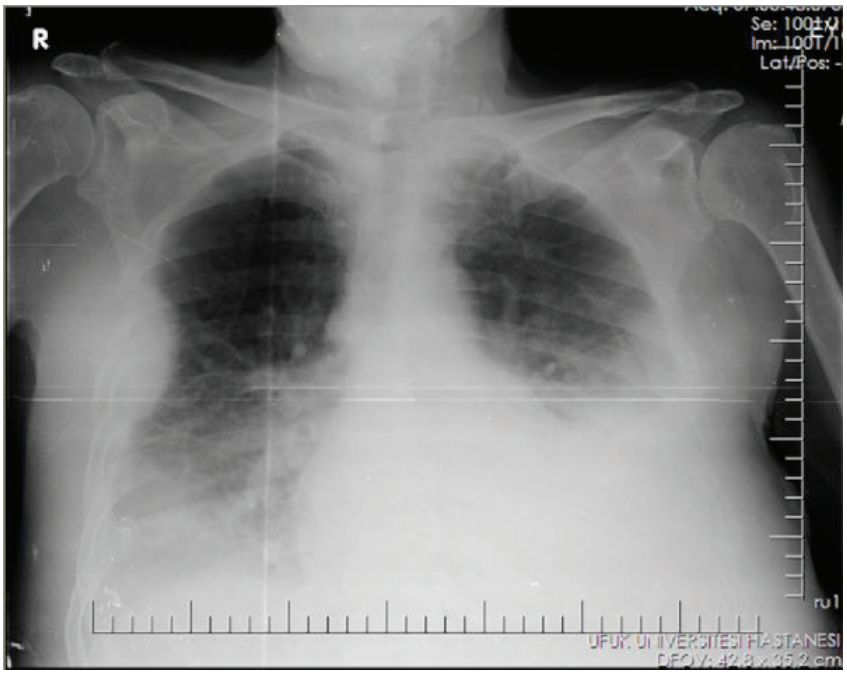

ÃœÃŞÃ ncÃ basamak 1 kÃ r KT sonrasÄ± sol 10. kostaya palyatif RT sonrasÄ± PA akciÄŸer grafide yeni ortaya Ã§Ä±kan, sol hemitoraksta sinÃ s kapalÄ±lÄ±ÄŸÄ± ve sol alt zonu kapatan, aÃŞÄ±klÄ±ÄŸÄ± yukarÄ± bakan homojen dansite artÄ±ÅŸÄ±.

RESÄ°M 9

Sol Ã¶n-orta aksiller hatta 8-10. kostalar arasÄ±nda lokalize ciltten kabarÄ±k, aÄŸrÄ±lÄ± lezyon (Deri metastazÄ±).

EP-012
PLEVRADA NODÜLER LEZYONLAR VE MEDİASTİNAL LENFADENOPATİ İLE PRESENTE OLAN ANAPLASTİK BÜYÜK HÜCRELİ LENFOMA

Hatice Sözgen Örenç, Pelin Karadağ, Mehmet Akif Özgül, Hanife Can

Yedikule Göğüs Hastalıkları ve Göğüs Cerrahisi Eğitim Araştırma Hastanesi

GİRİŞ: Anaplastik büyük hücreli lenfoma (ABHL), non-Hodgkin lenfomaların %5-8'ini, T-hücreli lenfomaların %30-50'sini oluşturur ve yüksek malignite potansiyeli gösterir. En sık ekstranodal tutulum bölgeleri; cilt (% 21-35), kemik (%17), yumuşak doku (%17), akciğer (%11), kemik iliği (%10) ve karaciğerdir (% 8). B semptomları hastalarda sık görülür ve ABHL hastalarının yarısından fazlası başvuru sırasında ileri evrededirler.

OLGU: 32 yaşında erkek hasta 1 haftadır artan öksürük, sol kolda güçsüzlük ve göğüs ağrısı şikayeti ile hastanemize başvurdu. Özgeçmişinde 2 yıl önce menenjit geçirdiği öğrenildi. Hastanın dış merkezde çekilen toraks BT'sinde sağ üst, alt paratrakeal ve bilateral aksiller lenfadenopatiler, solda minimal plörezi ve sol apikal bölgede plevral nodüler lezyonlar olduğu izlendi.Kan tetkiklerinde sedim:66mm/h, wbc:16000/mm, INR:1.32, eozinofil:%5.5 görüldü. Yapılan bronkoskopide sol üst lob girişinde dış bası izlendi.Bronkoskopi ile sağ alt paratrakeal istasyondan yapılan iğne aspirasyonu,sol aksiller lenf nodu iğne aspirasyonu ve sol hemitoraks apikalindeki plevral nodülariteden yapılan transtorasik iğne aspirasyonunun patoloji incelemesinin tanısal olmadığı gözlendi. Plevral sıvı örneklemesinde sıvı eksüda vasfında idi ve sitolojik inceleme negatif olarak sonuçlandı. Klinik presentasyonunda aynı zamanda bilateral aksiller lenfadenopatiler ve sol kolda güçsüzlük şikayeti olması nedeniyle dahiliye ve nöroloji konsültasyonları istendi.Tetkikler sırasında çekilen PET-CT de sol hemitoraksta apikal zondan başlayarak posterior ve mediastinal plevral yüzde izlenen ve paraspinal kaslara invazyon yapmış yoğun hipermetabolizma izlenen plevral nodülerite alanları izlendi.Aynı zamanda bilateral derin servikal, aksiller, mediastinal ve inguinal alanlarda ve kemik iliğinde medüller düzeyde yoğun hipermetabolizma olduğu görüldü. Servikal lenf nodu eksizyonel biyopsi sonucu ALK negatif ABHL olarak sonuçlandı.

SONUÇ: Plevrada nodüler lezyonlar, mediastinal lenfadenopati ve plörezi ile presente olan genç hastalarda etyolojik neden olarak agresif seyirli ABHL gibi lenfoma türleri görülebilmektedir.

Anahtar Kelimeler: anaplastik büyük hücreli lenfoma, plevral nodülarite, malign plörezi

Akciğer grafisi 1

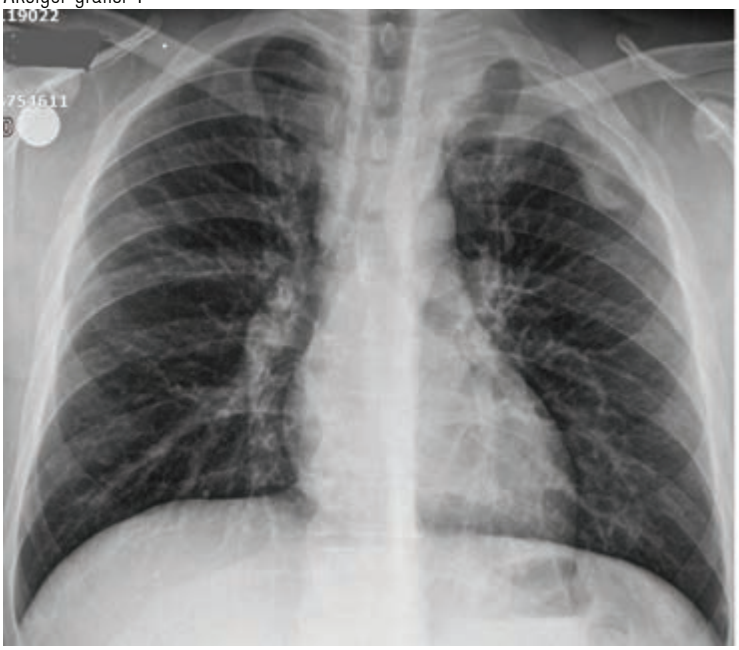

Başvuru akciğer grafisi

Akciğer grafisi 2

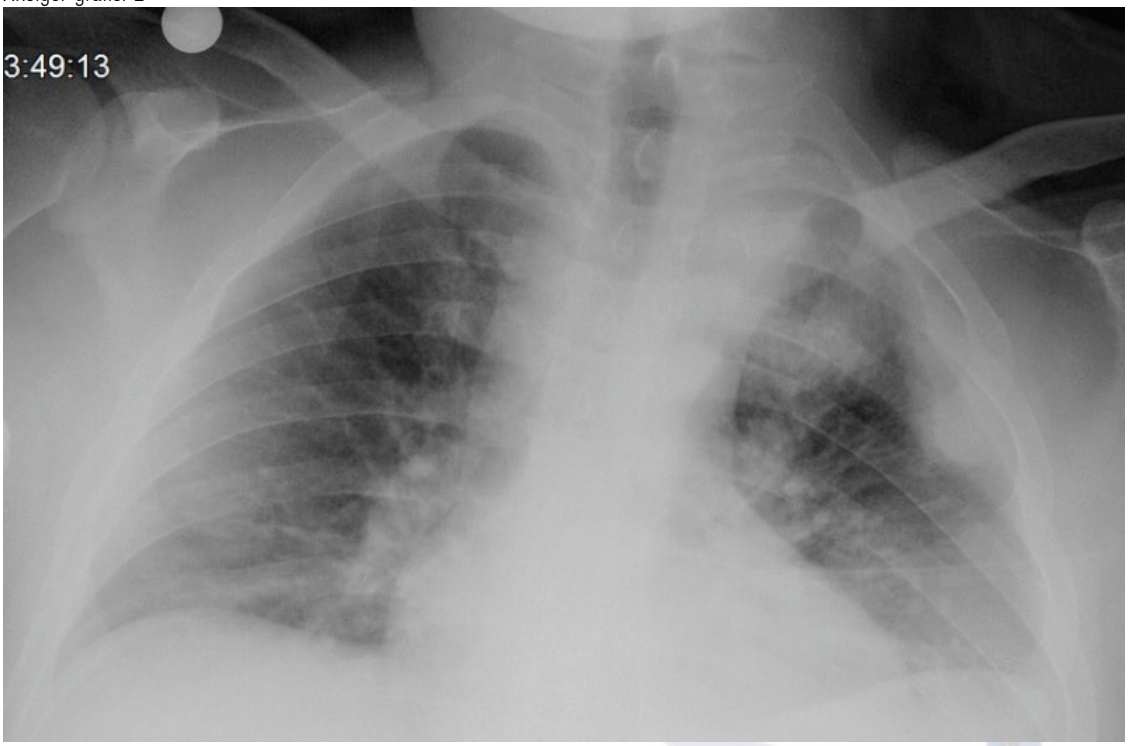

Başvurunun 1. ayındaki akciğer grafisi

EP-013
AKCİĞER KANSERİ VE DAMGALAMA:HASTA BAKIŞI

Feriha Öz, Hülya Bulut, Sevil Uzun, Sibel Arabacı, Elvan Soner

Dr.Suat Seren Göğüs Hastalıkları ve Cerrahisi Eğitim ve Araştırma Hastanesi,İZMİR

Akciğer kanseri, akciğer ya da bronşların herhangi bir yerinde tek ya da iki taraflı malign hücre oluşumu olarak tanımlanmaktadır. Genellikle küçük hücreli akciğer kanseri (KHAK) ve küçük hücreli dışı akciğer kanseri (KHDAK) olmak üzere iki ana grupta incelenmektedir(1,6). Akciğer kanseri, hem hastalığın kendisi hem de uygulanan tedavi yöntemlerinin etkisi nedeniyle, hastaların yaşam kalitesinin önemli derecede etkilendiği bir sağlık problemidir (2). Kanser çeşitli olumsuz düşünceler ve tutumları beraberinde getiriyor. Herhangi bir kanser teşhisi korku ve stigma ile ilişkili olabilir (5). Hasta yakınlarının potansiyel destek vericilerin yaşadığı korku ve damgalama (stigma), kanserli bireyi gerekli desteklerden yoksun bırakabilmektedir. Diğer yandan aile ve arkadaşlar kendi şaşkınlıklarını kararsızlıkları ve nasıl davranacakları hakkındaki rahatsızlıkları nedeniyle, hastayla temas kurmaktan ve açıkça tartışmaktan kaçınabilmektedirler. Kansere yönelik damgalayıcı tutumlar, hastalarda tutarsız ve şaşkın davranışlara ve yıkıcı geri bildirimlere neden olabilmektedir(4). Kanser teşhisi ile ilgili stigma ve ayrımcılığa maruz kalan kanser deneyimi olan hastalar tecrit ve yabancılaşma duygusu yaşarlar(3).

Kansere uyum sağlamada toplumsal, bireysel ve hastalığa özgü faktörler etkili olur. İçinde yaşanılan toplumun kansere ve tedavilerine bakışı, kansere ilişkin atıflar ve o toplumda kanserin taşıdığı damgalama toplumsal etkenleri oluşturur. Birçok toplumda kanser tedavi edilemez, acı ve ağrı çekilen, hastaların yalnız kaldığı, terk edildiği, bulaşıcı bir hastalık olarak damgalanmaktadır(7).

Dr.Suat Seren Göğüs Hastalıkları ve Cerrahisi Eğitim ve Araştırma Hastanesine 2015 yılında akciğer kanseri tanısı konan ve tanısı olan toplam 6823 hasta vardır. Bu hastalara verilecek hasta eğitimleri ile hastaların kendilerini damgalama düşüncelerini en aza indirmek amaçlanmaktadır. Akciğer kanseri tanılı hastalarda damgalamanın önlenmesi, tedaviye uyum kadar önemlidir. Bu amaçla tedavi süreci, bulaşıcı bir hastalık olmadığı, tedavinin yan etkileri, sağ kalım sürecinin uzaması konularında hasta ve hasta yakınlarının bilgilendirilmesi gereklidir. Hastaların damgalanma korkusunu en aza indirmek amacıyla hastanın aile ve arkadaş çevresinin sosyal yönden desteklenmesi, hastaya damgalama ile baş etme yeteneğini kazandırılarak hastanın güçlendirilmesi ve hissedilen damgalanmayı mümkün olduğunca azaltılmak için hastalara psikolog destek sağlanmalıdır. Günümüzde kanser hastalarına verilecek psiko-sosyal desteğin rutin tedavinin içinde olması gerekmektedir.

Anahtar Kelimeler: Akciğer Kanseri, Damgalama, Psiko-Sosyal Destek

AKCIGER

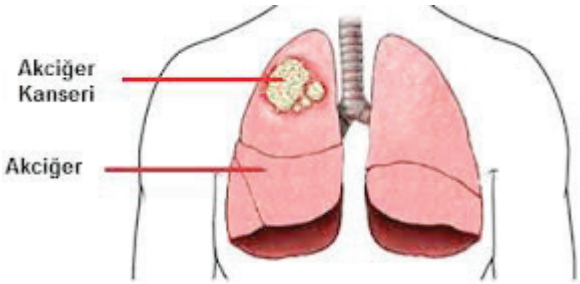

DAMGALAMA

STIGMA

EP-014

TRANSBRONŞİYAL BİOPSİ İLE TANI KONAN PULMONER LENFANJİTİS KARSİNOMATOZA İLE PRESENTE OLAN TAŞLI YÜZÜK HÜCRELİ GASTRİK KARSİNOM OLGUSU

Özlem Şengören Dikiş[1], Tekin Yıldız[1], Seyhan Us Dülger[1], Şafak Atahan[2]

[1]Sağlık Bilimleri Üniversitesi Bursa Yüksek İhtisas Eğitim ve Araştırma Hastanesi Göğüs Hastalıkları Kliniği
[2]Bursa Özel Pato.net Patoloji Laboratuvarı

GİRİŞ: Gastrik karsinoma, sık görülen yetişkin dönem malignitelerinden biridir. Birçok klinik, semptom ve bulgu ile ortaya çıkabilir. Hematojen ve lenfatik yol ile metastatik yayılımı sıktır. Fakat pulmoner lenfanjitis karsinomatoza ile tanı alması nadirdir.

OLGU: Kırk üç yaşında erkek hasta, progresif dispne ve öksürük şikayetleri ile başvurdu. Radyolojik görünümleri interstisyel akciğer hastalığını desteklese de, uygulanan antibiyotik ve kortikosteroid tedaviye yanıt alınamadı. Transbronşiyal biopsi sonucu metastatik taşlı yüzük hücreli gastrik adenokarsinomdan kaynaklanan pulmoner lenfanjitis karsinomatoza olarak bildirildi.

TARTIŞMA: Pulmoner lenfanjitis karsinomatoza, metastatik gastrik kanserlerin nispeten az rastlanan bir sonucudur. Olgular çeşitli solunumsal semptomlarla başvururlar. Tanıda transbronşiyal ya da açık akciğer biopsisi önerilir. Prognozu oldukça kötüdür. Akciğerin radyolojik değerlendirmesinde interstisyel paterni olan ve tedaviye yanıt alınamayan olgularda, lenfanjitis karsinomatoza olasılığı gözönünde tutularak, altta yatan bir neoplazm şüphesiyle hastalar incelenmelidir.

Anahtar Kelimeler: Gastrik adenokarsinom, pulmoner lenfanjitis karsinomatoza, trans bronşiyal biyopsi

Resim 2

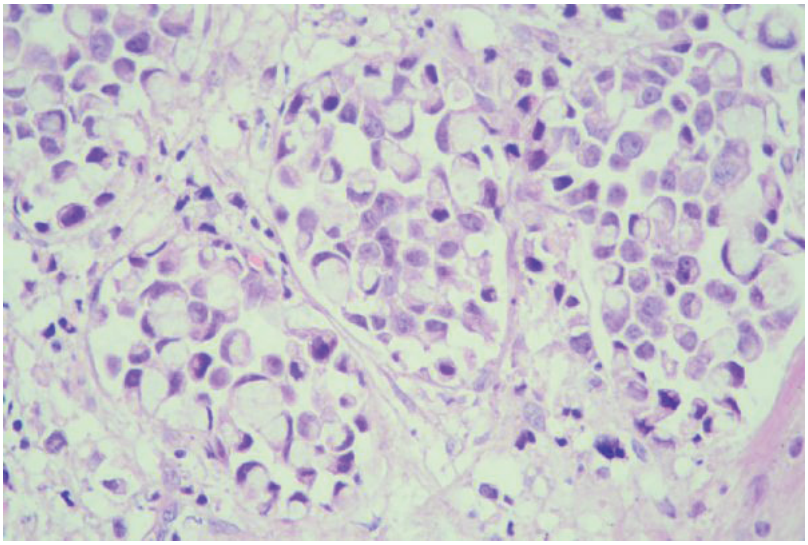

EP-015
AKCİĞER KANSERİ EVRELEMESİ SIRASINDA TANI KONULAN LENF NODU TÜBERKÜLOZU OLGUSU

Aysun Şengül[1], Sinan Arslan[1], Oğuz Kapıcıbaşı[2], Fatma Turan Taşolar[1]

[1]Sağlık Bilimleri Üniversitesi, Kocaeli Derince Eğitim Araştırma Hastanesi, Göğüs Hastalıkları Kliniği, Kocaeli
[2]İzmit Seka Devlet Hastanesi, Göğüs Hastalıkları Bölümü, Kocaeli

Non-small-cell lung cancer (NSCLC) kanser ölümlerinin ana nedenlerinden biridir. Doğru lenf nodu (LN) evrelemesi NSCLC tedavi planı ve prognoz tahmini açısından kritik öneme sahiptir. 18F-FDG'nin malign lezyonlarda sensitif bir metod olmakla birlikte artmış 18F-FDG uptake'i infeksiyon ve inflamatuar durumlarda da görülebilmekedir. Bronkoskopik biyopsi ile tanı almış akciğer kanseri tanılı ve beraberinde artmış FDG tutulumlu servikal ve mediastinal tüberküloz lenfadenit olgusunu sunduk. 57 yaşında kadın hasta NSCLC evrelemesi sırasında yapılan mediastinal ve servikal lenf nodu örneklemesi ile tüberküloz lenfadenit tanısı almıştır.NSCLC evrelemesinde Evre 2B olan hastaya antitüberküloz tedavi başlanmış ve operasyon planlanmıştır.

Anahtar Kelimeler: akciğer kanseri, tüberküloz, pozitron emisyon tomografi

Resim1

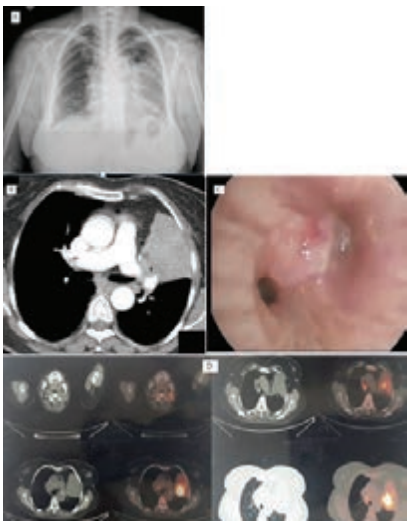

Resim1 A. PA akciğer grafisinde sol orta alt zonda nonhomojen opasite artışı ve B. Toraks BT'de solda üst lob bronşunu daraltan kitle lezyon ve atelektatik görünüm C. Fiberoptik bronkoskopide sol üst lob bronşunu daraltan endobronşial lezyon D. PET CT'sinde sol akciğer üst lobda santral yerleşimli, malign karakterde hipermetabolik kitlesel oluşum (SUD max:18,4), Multipl mediastinal ve servikal lenf nodlarında metastazı düşündüren görünüm (SUD max:9)

Resim 2

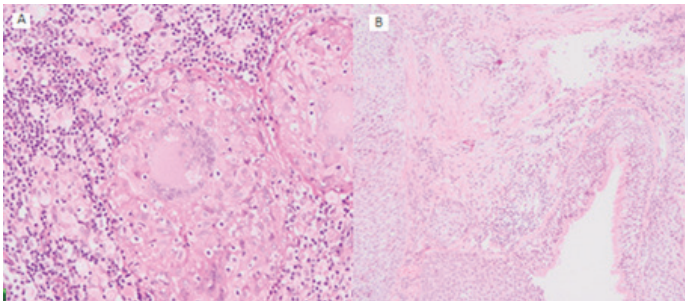

Şekil 2 A. HE boyama ile değerlendirilen mediastinal lenf nodu biyopsisinde non kazeifiye granulomatöz inflamasyon, B. HE boyama ile değerlendirilen bronş biyopsisinde skuamöz hücreli karsinom lehine değerlendirilen küçük hücreli dışı karsinom

EP-016
MONOSTOTİK FİBRÖZ DİSPLAZİLİ DÖRT OLGU

Hülya Abalı[1], Efsun Gonca Uğur Chousein[1], Yaşar Sönmezoğlu[1], Sakine Yılmaz Öztürk[1], Nazlı Evin Taşatan[1], Naciye Arda[1], Emel Çağlar[1]

[1]Uzm. Dr. Hülya Abalı
[2]Uzm. Dr. Efsun Gonca Uğur Chousein
[3]Uzm. Dr. Yaşar Sönmezoğlu
[4]Dr. Sakine Yılmaz Öztürk
[5]Dr. Nazlı Evin Taşatan
[6]Uzm. Dr. Naciye Arda
[7]Uzm.Dr. Emel Çağlar

Fibröz displazi(FD), primer kemik tümörlerinin %0.8'ini oluşturan benign, sporadik gelişimsel bir kemik anomalisidir.Bu psödotümörde, osteoblastların anormal farklılaşması nedeniyle mezenkimal kökenli normal kemik, yapıca zayıf fibröz ve osseöz doku ile yer değiştirir.Tek kemiği tutan (monostotik form) ve birden fazla kemiği tutan (poliostotik form) olmak üzere iki formu vardır.Genelde asemptomatiktir ve rastlantısal olarak radiografilerde saptanır. Polikliniğimize 2012 ve 2014 tarihleri arasında göğüs ağrısı veya yakınmasız başvuran ortalama yaşı 42.75(26-53 yaş) olan iki erkek iki kadın olguya tanı ve tedavi amaçlı cerrahi olarak parsiyel enblok kot rezeksiyonu uygulandı.Patolojik incelemede fibröz displazi(monostotik) tanısı alan, poliklinik kontrolünü de yaptığımız olguları sunmayı amaçladık.

Anahtar Kelimeler: Fibröz displazi, psödotümör, monostotik

2. olgunun PA akc grafisi

Sağ 2. kotta ekspansiyon

2. olgunun Kemik Sintigrafisi

Sağ 2. kotta heterojen osteoblastik aktivite artışı

Fibröz Displazi patoloji preparatı

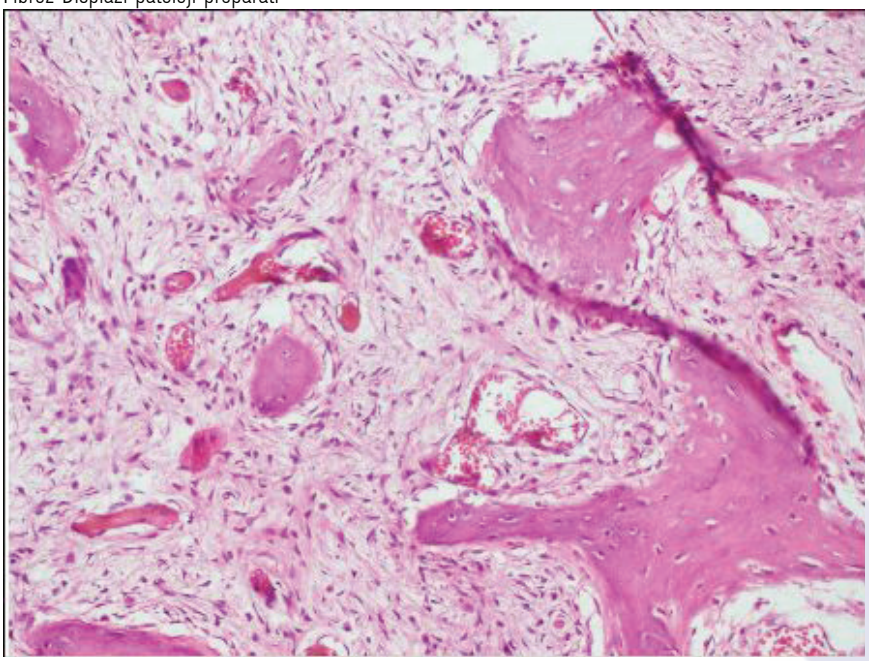

X20 H.E. fibröz bağ dokusu ve düzensiz şekilli kemik lamelleri

EP-017
PSÖDOMEZOTELYAMATÖZ ADENOKARSİNOMA

Nalan Ogan[1], Ayşe Baha[1], Handan Doğan[2], Egemen Akıncıoğlu[2], Haldun Umudum[2], Tevfik Kaplan[3], Meral Gülhan[1]

[1]Ufuk Üniversitesi Tıp Fakültesi, Göğüs Hastalıkları Ana Bilim Dalı, Ankara
[2]Ufuk Üniversitesi Tıp Fakültesi, Pataloji Ana Bilim Dalı, Ankara
[3]Ufuk Üniversitesi Tıp Fakültesi,Göğüs Cerrahisi Ana Bilim Dalı

GİRİŞ-AMAÇ:Psödomezotelyomatöz adenokarsinomalar, nadir görülen, klinik, radyolojik, sitolojik ve hatta histopatolojik bulguları epiteliyal tip mezotelyomaya benzeyen tümörlerdir. Bu makalede kliniğimizin 3 olgusu sunularak mezotelyoma ile ayırıcı tanısının zorluğuna ve yöntemlerine dikkat çekilmesi amaçlanmıştır.

OLGU: Plevral efüzyona bağlı semptomlarla başvuru sonrası ileri tetkik için yatırılan, yaşları 65-75 arasında değişen olguların 3'ü de erkekti. Tamamı aktif sigara içici olup asbest temas öyküleri yoktu. Yapılan bronkoskopi ve toraks bilgisayarlı tomografilerinde (BT) primer akciğer kanserine yönelik bulguya rastlanmadı. Pozitron emisyon tomografi (PET) bulguları birbirine benzer olup plevra ve mediastinal lenf nodları dışında intratorasik ya da ekstratorasik başka bir patolojik tutulum saptanmadı. Plevrada kabuk tarzında aktivite tutulumu öncelikle mezotelyomayı düşündürmekteydi (resim1). Olguların 2 'sinde sıvı masif olup torasentez sonrası hızla birikim vardı. Bir olguda ise sıvı toplanma hızı daha yavaş olup lokule olma eğiliminde idi. İki olguda sıvı sitolojisi ile malign epiteliyal tümör saptanmakla birlikte mezotelyoma ve adenokanser ayrımı yapılamadı. Diğer olguda ise tekrarlayan torasenteze rağmen sitolojide maligniteye ait bulguya rastlanmadı. Üç olguda da tanı video yardımlı torasik cerrahi (VATS) ile alınan yeterli doku örneği ve immünhistokimyasal inceleme sonucunda konuldu. Tamamında adenokanser tanısı ile uyumlu olarak CK7 (+), 2'sinde TTF1 de (+) iken tamamında mezotelyomada pozitif olması beklenen kalretinin negatif idi (resim2). Olgulardan 2'sinde hücre alt tipi invazif musinöz adenokarsinom, birisinde ise mikst invazif musinöz ve nonmüsinöz karsinom olarak bildirildi.

TARTIŞMA ve SONUÇ: Akciğer adenokarsinomunun malign mezotelyomaya radyolojik, makroskopik ve mikroskobik özellikleri ile benzerlik fakat immünohistokimyasal farklılıklar göstermesi psödo mezotelyomatöz adenokarsinom olarak adlandırılır. Psödomezotelyomatöz karsinomlar oldukça nadir görülen heterojen tümörler olup, adenokanser dışında diğer hücre tipleri ile de bildirilmiş olgular vardır. Bizim olgularımızın tamamında müsinöz komponentin olması invazif müsinöz adenokarsinom formun daha sık neden olduğunu düşündürmüştür. Radyolojik olarak plevral tümör görüntüsü mevcuttur. Olgularımızda olduğu gibi PET-BT'de başka vücut alanlarında tutulum olmaması ekstrapulmoner organ tümörlerinden plevraya metastazı ekarte etmede yardımcıdır. VATS ile yeterli doku örneği ve immünhistokimyasal inceleme ayırıcı tanıda gerekli yöntemlerdir. Uygun tedavi planlaması için doğru tanı gereklidir. Tedavi yaklaşımındaki farklılıklar hayati önem taşımamakla birlikte adenokanser olgularının yeni kullanıma girmiş moleküler tedavi şansı yönünden değerlendirilmesi açısından önemlidir.

Anahtar Kelimeler: psödomezotelyomatöz adenokarsinoma, invazif müsinöz adenokarsinom, malign mezotelyoma

resim1

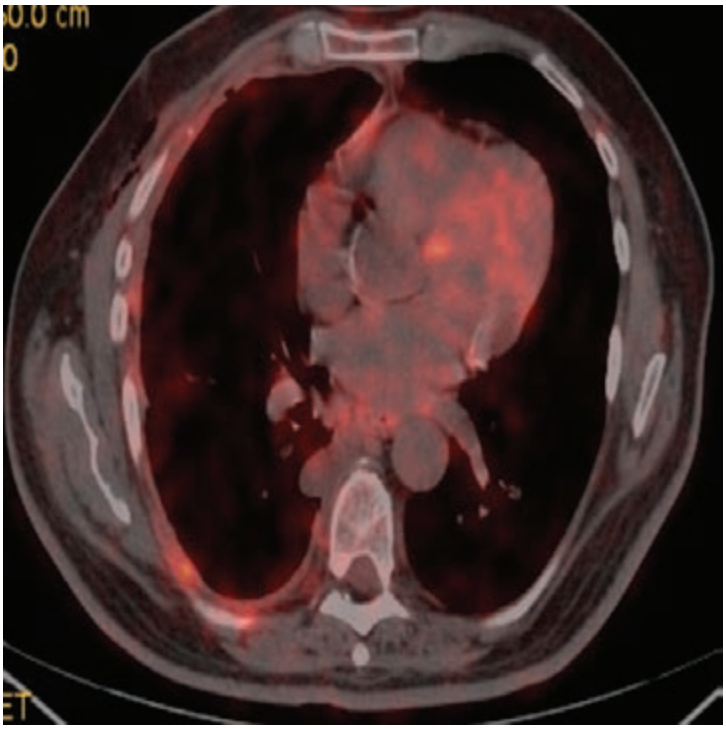

sağ hemitoraks plevrasının hemen hemen tüm yüzeylerinde, orta ve alt zonlarda daha belirgin olmak üzere plak tarzında yaygın plevral kalınlaşma alanlarında FDG tutulumları

resim2A

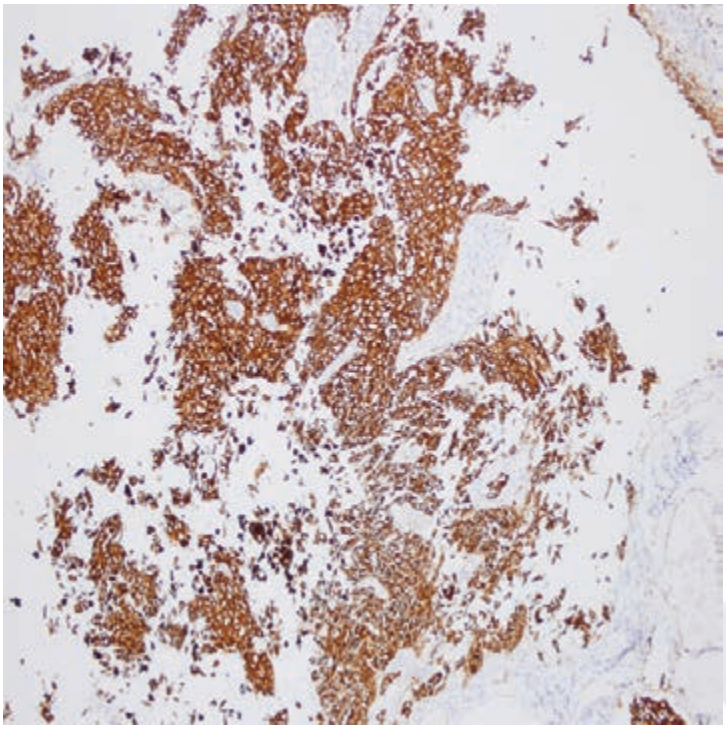

İmmünhistokimyasal boyamada tümör hücrelerinde CK-7 ile sitoplazmada kuvvetli pozitif boyanma x100

resim2B

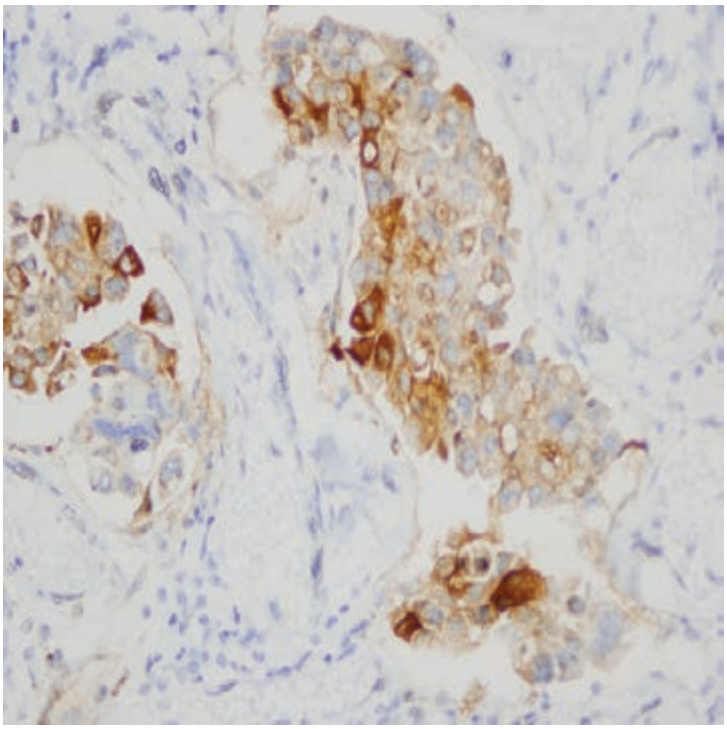

İmmünhistokimyasal boyamada tümör hücrelerinde kalretinin ile boyanma görülmedi x40

resim3A

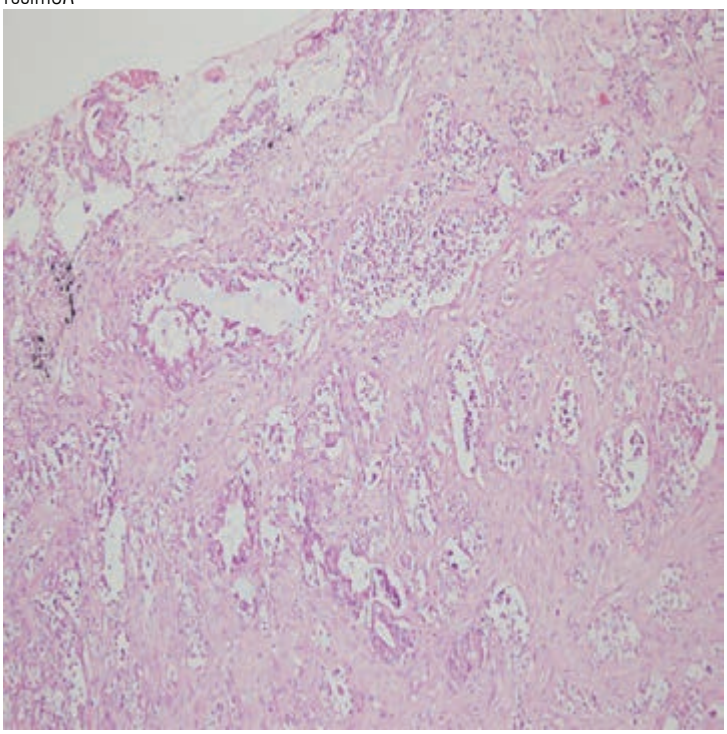

Plevra yerleşimli adenokarsinoma infiltrasyonu. HEx100

resim3B

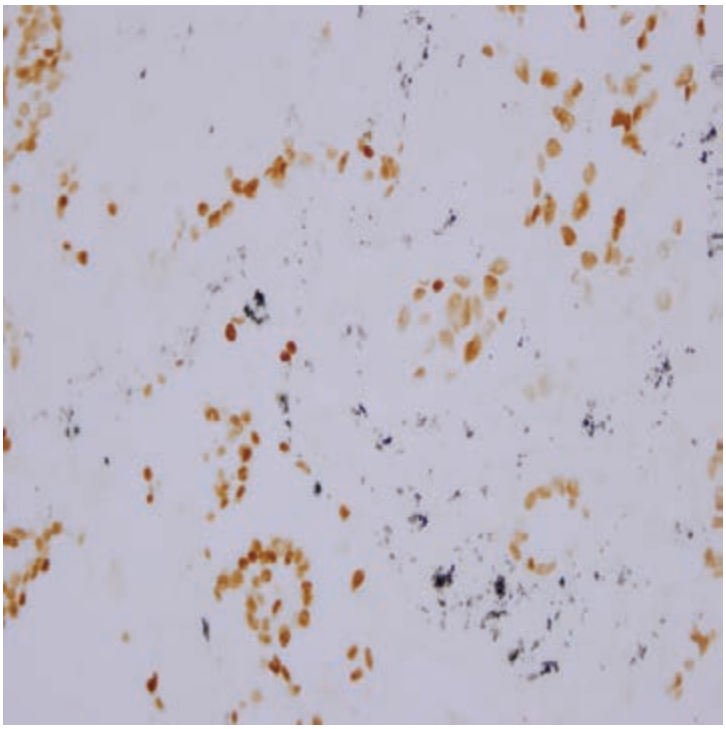

İmmünhistokimyasal boyamada TTF-1 ile nükleer boyanma gösteren tümör hücreleri x400

resim4

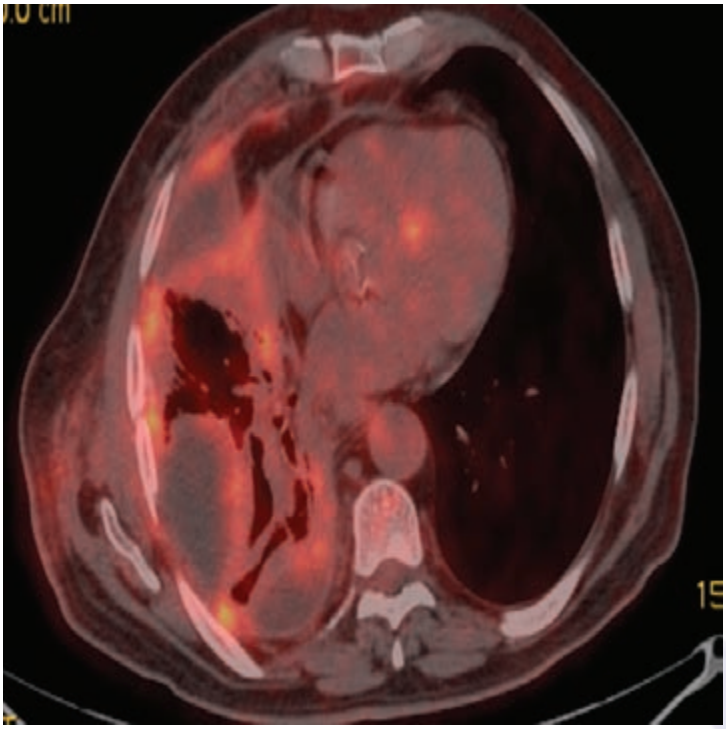

Sağ hemitoraksta üst ve orta zonda belirgin yaygın plevral kalınlaşma alanlarında FDG tutulumları

resim5

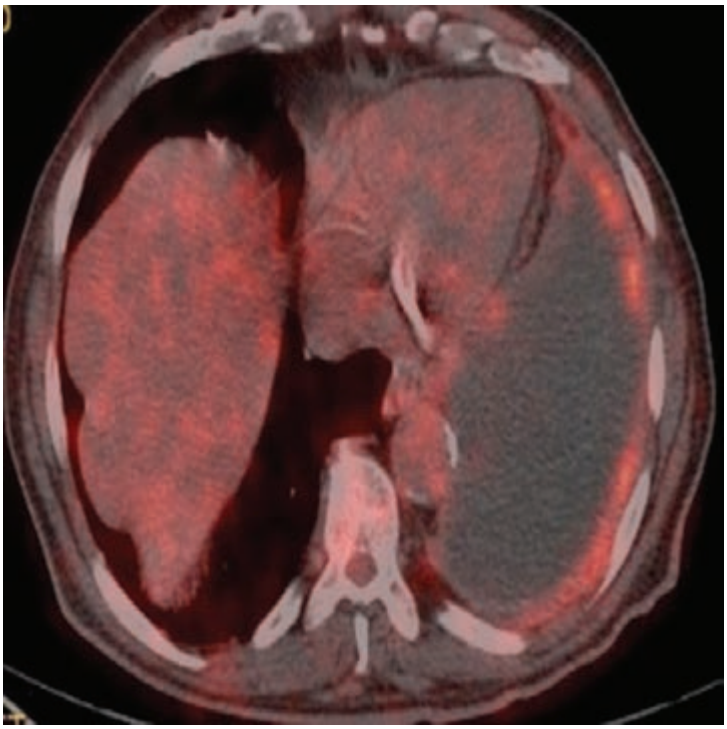

Sol hemitoraks plevrasında yaygın lineer nodüler kalınlaşma alanlarında irregüler tarzda FDG tutulumları

resim6

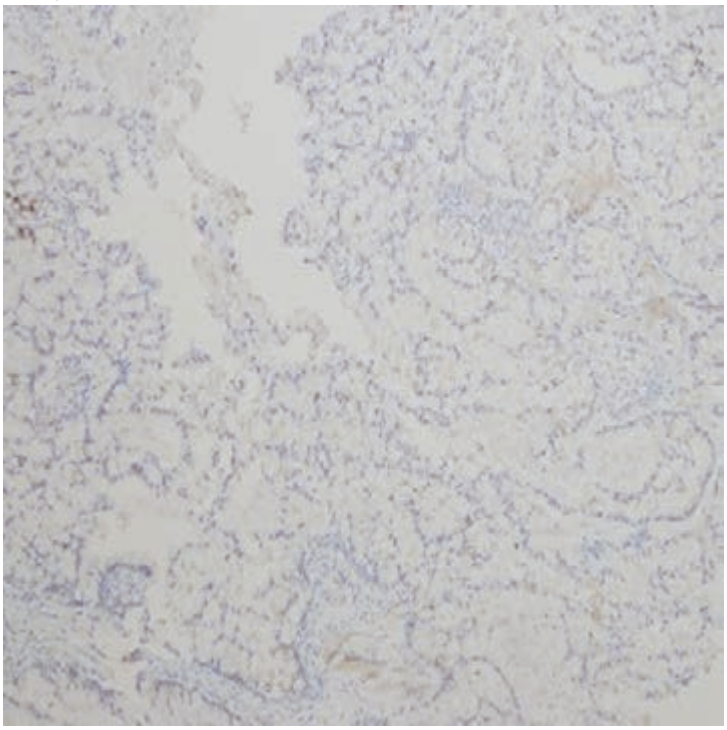

İnvaziv müsinöz adenokarsinom. İmmünhistokimyasal boyama ile tümör hücrelerinde Kalretinin (-)

EP-018
NADİR BİR OLGU: ELASTOFİBROMA DORSİ

Hüseyin Lakadamyalı[1], Hatice Lakadamyalı[2]

[1]Başkent Üniversitesi Alanya Uygulama Ve Araştırma Merkezi, Göğüs Hastalıkları Bölümü, Alanya - Antalya.
[2]Başkent Üniversitesi Alanya Uygulama Ve Araştırma Merkezi, Radyoloji Bölümü, Alanya - Antalya.

GİRİŞ: Elastofibroma dorsi, nadir görülen, etyolojisi aydınlatılamamış, yavaş büyüyen bening yumuşak doku tümörüdür. Klasik olarak, skapulanın alt ucunda düzensiz sınırlı kitle olarak karşımıza çıkar. Şişlik, huzursuzluk, sertlik ve nadiren ağrıya neden olur. Tipik klinik ve radyolojik bulgular tanı için cerrahi işleme duyulan ihtiyacı ortadan kaldırır.

OLGU: Seksen bir yaşında erkek hasta, ilerleyici nefes darlığı ve sağ sırt bölgesinde ağrısız şişlik nedeniyle başvurdu. Özgeçmişinde sigara: 50 p/yıl, çiftçi olduğu anlaşıldı. İnspeksiyonda sağ skapula alt ucunda yaklaşık 6 cm çağında kitle görüldü, kitle palpe edildiğinde ağrısız ve sert olduğu anlaşıldı. Dinlemekle solunum seslerinde bilateral azalma saptandı. Vital bulguları normal sınırlarda idi. Çekilen toraks BT'de sağ skapula altında 6.5 x 5.5 cm boyutlarında elastofibroma dorsi ile uyumlu yumuşak doku kitlesi (Şekil 1) saptandı. Solunum fonksiyon testinde orta düzeyde irreversibl obstrüksiyon mevcuttu. KOAH tanısı ile bronkodilatör tedavi başlandı. Sağ skapula altında ele gelen kitle ise tipik klinik ve radyolojik özellikleri (eski tarihli BT ile karşılaştırıldığında stabil) sebebiyle EFD tanısı ile takibe alındı.

TARTIŞMA: Elastofibroma dorsinin (EFD) etyolojisi aydınlatılmamış olsa bile tekrarlayan doku hasarı çoğu zaman hastanın öyküsünde yer alır. Doku hasarına karşın gelişen reaktif doku oluşumu uzun yıllar sonra ortaya çıkar. Bizim olgumuz da bedeni güçle uzun yıllar çalışmış, yaşlı bir çiftçi idi. Olgumuzda olduğu gibi genellikle EFD tek taraflıdır, olguların sadece %30 kadarında bilateral olarak görülebilir. Ultrasonografi, bilgisayarlı tomografi ve manyetik rezonans görüntüleme tanıda yardımcıdır. Atipik semptomları olan, diğer bening ve malign lezyonlarla ayırımı yapılamayan durumlarda EFD'nin total cerrahi eksizyonu önerilir. Fakat tipik klinik ve radyolojik bulgular tanı için cerrahi işleme duyulan ihtiyacı ortadan kaldırır.

Anahtar Kelimeler: Elastofibroma dorsi, bilgisayarlı tomografi, cerrahi

Toraks BT

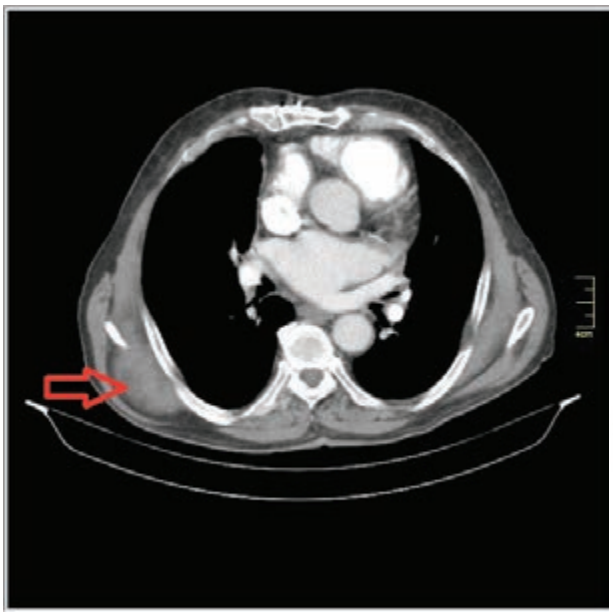

Şekil 1. Toraks BT: Sağ skapula altında 6.5 x 5.5 cm boyutlarında elastofibroma dorsi ile uyumlu yumuşak doku kitlesi

EP-019
SEYREK GÖRÜLEN TİMUS BENZERİ FARKLILAŞMA GÖSTEREN TİROİD KARSİNOMUNUN (CASTLE) AKCİĞER TUTULUMU

Neslihan Köse[1], Hatice Seher Türker[1], Sümeyye Bekir Alparslan[1], Özlem Soğukpınar[1], Baran Gündoğuş[1], Güzide Tomas[1], Gülcihan Yavaşoğlu[2], Özkan Ayşe Ersev[3]

[1]Sağlık Bilimleri Üniverstesi Süreyyapaşa Gögüs Hastalıkları Ve Göğüs Cerrahisi Eğitim ve Araştırma Hastanesi, Göğüs Hastalıkları, İstanbul
[2]Yeni Yüzyıl Üniversitesi Özel Gaziosmanpaşa Hastanesi, Göğüs Hastalıkları, İstanbul
[3]Sağlık Bilimleri Üniverstesi Süreyyapaşa Gögüs Hastalıkları Ve Göğüs Cerrahisi Eğitim ve Araştırma Hastanesi, Patoloji, İstanbul

GİRİŞ: Timus benzeri farklılaşma gösteren CASTLE hastalığı tiroidin nadir tümörlerindendir. İlk kez 1985 yılında tanımlanmıştır.Dünya literatüründe 100'den az olgu bildirilmiştir. Ülkemizde yayınlanmış bir olguya rastlanmadı.Ektopik timus yada bronşiyal kese kalıntılarından ve tiroid alt keseden köken alır.Genellikle 28-71 yaşları arasında görülür. 10 yıllık survi %82-90 olarak bildirilmektedir. Klinik bulgular nonspesifik olup, komşu yumuşak dokuya(%60), bölgesel lenf bezlerine(%50) tanı anında invazyon vardır.Beyin,karaciğer ve akciğerler en sık metastaz görülen organlardır. Kesin tedavi stratejisi yoktur.Cerrahi rezeksiyon sonrası lenf bezi metastazı varsa radyoterapi verilebilir. Boyundaki şişlik nedeniyle sentinel lenfadenektomi ardından boyun diseksiyonu yapılan,CASTLE tanısı konulan olgu, nefes darlığı gelişmesi üzerine kliniğimize gönderildi.

OLGU: 50 yaşında erkek hasta nefes darlığı,öksürük,terleme yakınmaları ile başvurdu.Onsekiz ay önce sağ supraklavikular lenfadenopati görülmesi üzerine çekilen boyun bilgisayarlı tomografide sternumda sklerotik lezyonlar, mediastinal LAP, tiroidte milimetrik nodullar, pozitron emisyon tomografi incelemesinde madiasten, hiler ve 7.vertebrada tutulum saptanıyor. Sentinal lenfadenektomi ardından boyun diseksiyonu yapılıyor.Patolojik tanı:Timüs benzeri elemanlar içeren karsinom (CASTLE) olarak raporlanıyor.Altı ay öncesine kadar kemoterapi ve radyoterapi tedavisi devam ediyordu. Temmuz 2016'da nefes darlığının artması, akciğer grafisinde nodüler lezyonların görülmesi üzerine bronkoskopi yapıldı. Sağ alt lob iğne aspirasyonu sitolojisi fokal nekroz alanı olarak raporlandı. Akciğer grafisinde solda daha fazla olmak üzere plevral mayi olması üzerine hastadan tanısal torasentezler yapıldı. Plevra sıvısında CD5 pozitif, tiroid transkripsiyon faktör-1(TTF-1) ve kalretinin negatif bulunarak CASTLE hastalığının metastazı olarak bulundu.

SONUÇ: Ülkemiz literatüründe rastlamadığımız nadir görülen tiroid tümörü (CASTLE)'nün,plevra tutulumu ile akciğer metastazı şeklinde karşımıza çıkabileceği, tiroid operasyonu ve boyun diseksiyonu yapılan plevral mayi ile başvuran olgularda akılda tutulmalıdır.

Anahtar Kelimeler: bronşial kese, castle, lenfadenopati, tiroid, timus

CASTLE akciger metastazi

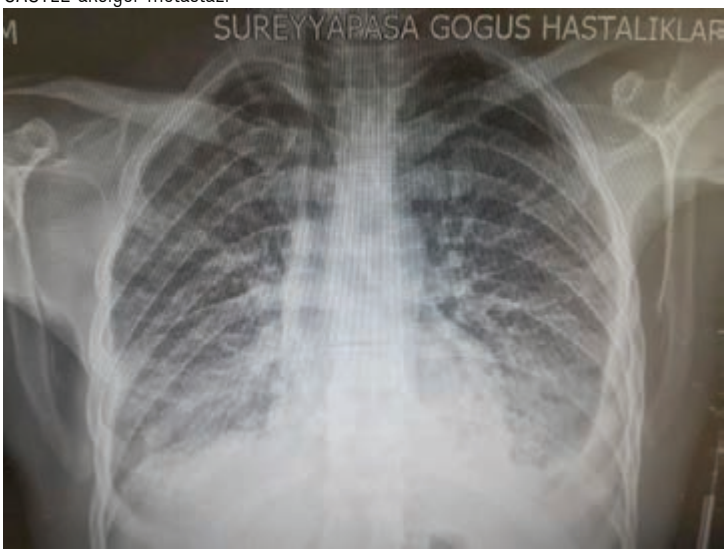

CASTLE metastazi BT gorunumu

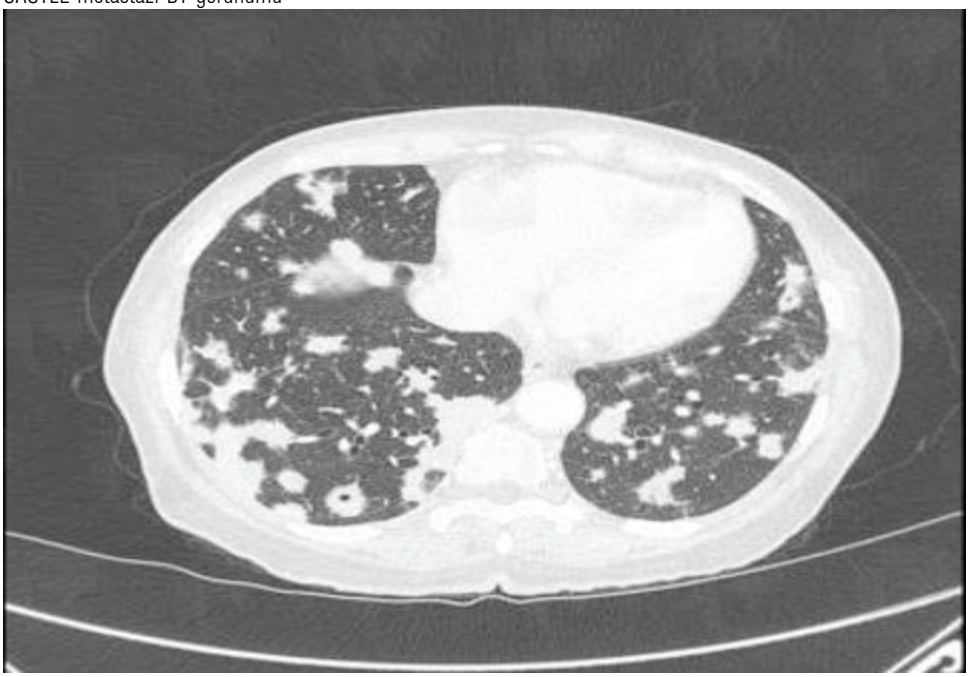

CASTLE kaynaklandigi yerler

Patient No.	Age/ sex	Tumor location/size (cm)	Lymph node metastasis	Invasion	Operation	Postoperative radiotherapy	Follow-up (mo)	Outcome
1	32/F	Lower pole of right lobe/2 cm	Negative	Strap muscle	Right lobectomy, right strap muscle resection, right selective neck dissection	50 Gy	2	Alive with NED
2	62/M	Lower pole of left lobe/5 cm	Positive	Strap muscle, left internal jugular vein, left RLN	Left lobectomy, left strap muscle resection, left internal jugular vein and RLN resection, bilateral modified neck dissection	60 Gy	4	Alive with NED
3	62/F	Left lobe, isthmus/5 cm	Positive	Left internal jugular vein, left RLN	Total thyroidectomy, left internal jugular vein and RLN resection, bilateral modified neck dissection	60 Gy	4	Alive with NED
4	45/M	Left lobe/5 cm	Positive	Strap muscle	Left lobectomy, left strap muscle resection, left modified neck dissection	56 Gy	12	Alive with NED
5	40/F	Lower pole of right lobe/4 cm	Positive	Strap muscle	Right lobectomy, right strap muscle resection, right modified neck dissection	56 Gy	12	Alive with NED
6	79/M	Lower pole of right lobe/5 cm, upper pole of left lobe/3 cm	Negative	Negative	Total thyroidectomy, central compartment dissection	No	15	Alive with NED
7	52/M	Lower pole of right lobe/4 cm	Negative	Negative	Right lobectomy, right selective neck dissection	50 Gy	27	Alive with NED
8	73/M	Lower pole of right lobe/6 cm	Positive	Negative	Right lobectomy, right modified neck dissection	56 Gy	45	Alive with NED

F, female; M, male; NED, no evidence of disease; RLN, recurrent laryngeal nerve.

EP-020
KÜÇÜK HÜCRELİ AKCİĞER KANSERİNE EŞLİK EDEN PULMONER VEN TROMBOZU- OLGU SUNUMU

Bülent Akkurt, Elif Torun Parmaksız, Banu Salepçi, Sevda Cömert, Ali Fidan, Seda Beyhan Sağmen, Coşkun Doğan, Nesrin Kıral

Sağlık Bilimleri Üniversitesi Kartal Dr Lütfi Kırdar Eğitim ve Araştırma Hastanesi, Göğüs Hastalıkları Kliniği İstanbul

Giriş: Venöz tromboembolizm(VTE), venöz dolaşımda oluşan tüm patolojik trombozların genel adıdır. En sık olarak alt ekstremite derin venlerinde; daha nadir olarak üst ekstremite, pelvik ve diğer venlerde görülür. VTE nin yaşamı tehdit eden en önemli bileşeni ise pulmoner embolizmdir. Venöz trombüsün pulmoner veni tutması nadir görülen bir durumdur ve maligniteye yada major pulmoner cerrahiye sekonder görülebilir. Pulmoner ven trombozu olan bir akciğer kanseri olgumuzu sunmayı amaçladık.

Olgu : Yedi aydır küçük hücreli akciğer tanısı ile Onkoloji kliniğinde tedavi ve takip edilmekte olan 54 yaşında bir erkek hasta son 1 aydır artan öksürük, kilo kaybı ve halsizlik şikayetleri ile başvurdu. Toraks BT'de sağ üst mediastinum ve orta mediastinumda vena kava superioru ve sağ pulmoner arteri çevreleyen ve kalibrasyonda azalmaya sebep olan subkarinal mesafeye dek uzanan sağ ana bronşu çevreleyen kitle lezyon izlendi. Bu görünüm tanı sırasındaki filmlerinde de olmakla beraber sağ pulmoner vende yeni geliştiği gözlenen trombüse ait görünüm izlendi. Ekokardiyografide sol kalp fonksiyonları ve, pulmoner atrter basıncı norml olarak değerlendirildi. Düşük molekül ağırlıklı heparin tedavisi başlandı; 6 aylık tedavi sonrası çekilen toraks BT'de pulmoner vendeki trombüsün regrese olduğu izlendi. Bununla beraber tümör belirgin olarak progrese olmuştu. Hastanın takip ve tedavisi devam etmektedir.

Sonuç: Sonuç olarak pulmoner venöz tromboz akciğer kanserinde görülebilecek komorbiditelerden birisidir. Major komplikasyonları olabilecek bu durum, özellikle predispozan bir patolojisi olan olgularda akılda bulundurulmalıdır.

Anahtar Kelimeler: Küçük hücreli akciğer kanseri, pulmoner ven trombozu, pulmoner ven

Resim 1

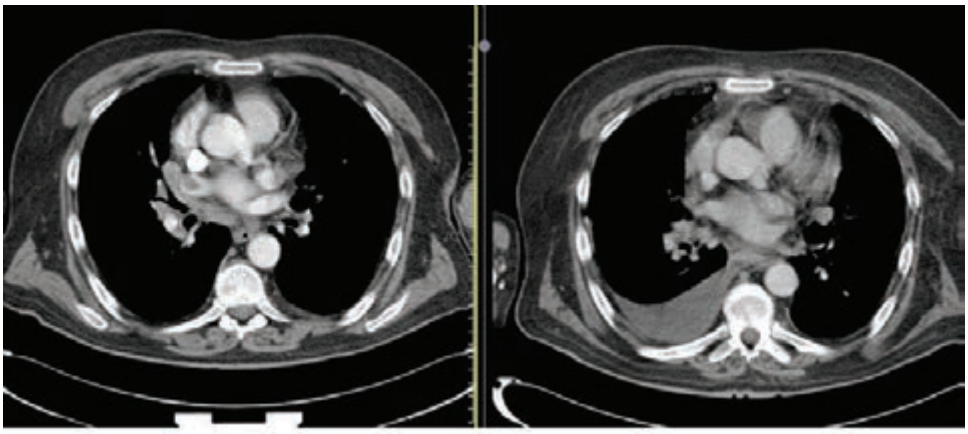

Olgunun tanı sırasında ve tedavinin 6. ayındaki BT kesitleri

EP-021
AKCİĞERİN NADİR GÖRÜLEN BİR TÜMÖRÜ: SARKOMATOİD KARSİNOM

Coşkun Doğan[1], Sevda Şener Cömert[1], Benan Çağlayan[1], Banu Salepçi[1], Seda Beyhan Sağmen[1], Ali Fidan[1], Şermin Kökten Çoban[2]

[1]Sağlık Bilimleri Üniversitesi Kartal Dr. Lütfi Kırdar Eğitim ve Araştırma Hastanesi. Göğüs Hastalıkları Kliniği, İstanbul
[2]Sağlık Bilimleri Üniversitesi Kartal Dr. Lütfi Kırdar Eğitim ve Araştırma Hastanesi. Patoloji Kliniği, İstanbul

GİRİŞ: Akciğerin sarkomatoid karsinomları küçük hücreli dışı akciğer kanserleri (KHDAK) sınıfında nadir görülen az diferansiye karsinomlardır. Dünya Sağlık Örgütünün 2015 yılında yayımlanan histolojik sınıflandırmasında ayrı bir grup olarak yer alan akciğerin sarkomatoid karsinomları tüm akciğer tümörlerinin %0,3–1,3 kadarını oluştururlar. Santral veya periferik yerleşimli olabilirler. Sarkomatoid karsinomlar küçük hücreli dışı akciğer kanserlerine göre daha kötü prognozlu olup 5 yıllık sağkalım oranı en fazla % 20 civarındadır.

OLGU: Sırt ağrısı şikayeti ile göğüs hastalıkları polikliniğine başvuran 75 yaşında erkek hastanın şikayetlerinin yaklaşık 3 aydır olduğu öğrenildi. Çekilen posterio-anterior akciğer grafisinde (PAAG) sağ üst orta zonda yaklaşık 10x10cm boyutlarında düzgün sınırlı kitle lezyon tespit edildi. Olgunun toraks bilgisayarlı tomografisi (BT) sağ üst lob posteriorda 5- 6. kostalar posteriorunda destrüksiyona yol açan ve ekstratrosik alana uzanarak dorsal kas gruplarına uzanım gösteren, yaklaşık 99x87x80 mm boyutlarında düzensiz konturlu kitlesel lezyon olarak raporlandı (Resim 1). Olgunun çekilen PET/BT'sinde SUDmaks: 22.9 olan primer lezyon ve mediastende sağ üst-alt paratrakeal alanda nekrotik komponentli lenfadenopatiler (SUDmaks:11.7) olarak raporlandı (Resim 2). Özgeçmişinde lenfoma ve burunda squamöz hücreli kanser tedavisi gördüğü öğrenilen hastaya toraks ultrasonografisi rehberliğinde ince iğne aspirasyon biyopsisi ve trucut biyopsi yapıldı. Patoloji raporu, morfolojik özellikler ile sarkomatoid karsinom olarak raporlandı. Olgu onkoloji polikliniğine yönlendirildi.

SONUÇ: Sarkom veya sarkom benzeri bileşen içeren, az diferansiye bir karsinom olan sarkomatoid karsinomlar doğal seyri ve tedavileri açısından KHDAK'den farklıdırlar. Bu karsinomlar KHDAK'lere kıyasla oldukça kötü prognoza sahiptirler. Olgu nadir görülmesi ve agresif seyirli olması neden ile sunulmuştur.

Anahtar Kelimeler: Akciğer kanseri, Sarkomatoid karsinom, Sarkom

Resim 1

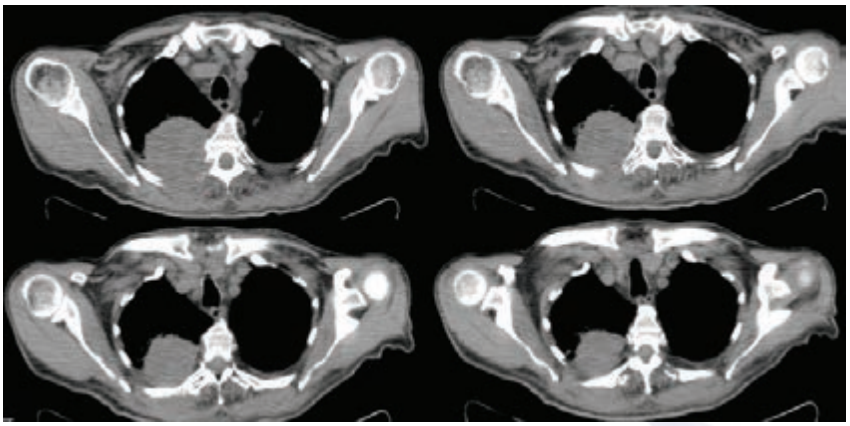

Toraks bilgisayarlı tomografide sağ üst lob posteriorda 5- 6. kostalar posteriorunda destrüksiyona yol açan ve ekstratrosik alana uzanarak dorsal kas gruplarına uzanım gösteren, yaklaşık 99x87x80 mm boyutlarında düzensiz konturlu kitlesel lezyon

Resim 2

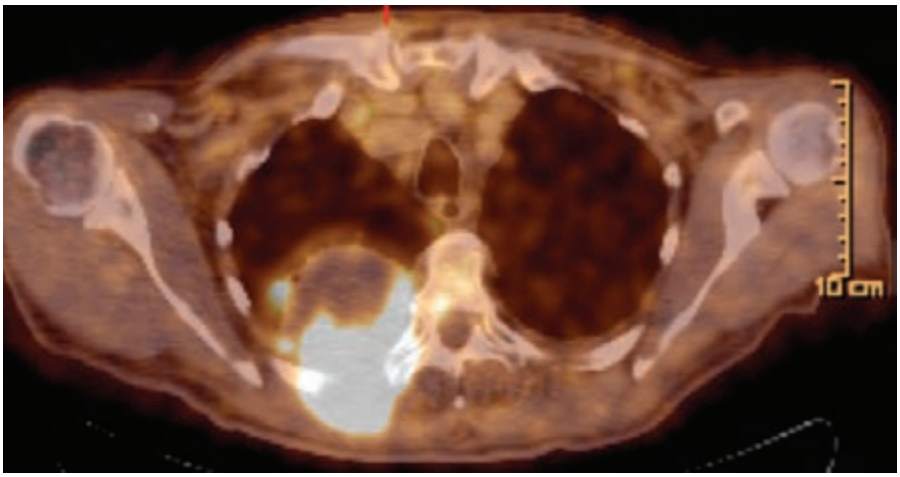

Çekilen PET/BT'de sağ üst lob posteriorda SUDmaks: 22.9 olan primer lezyon.

Resim 3

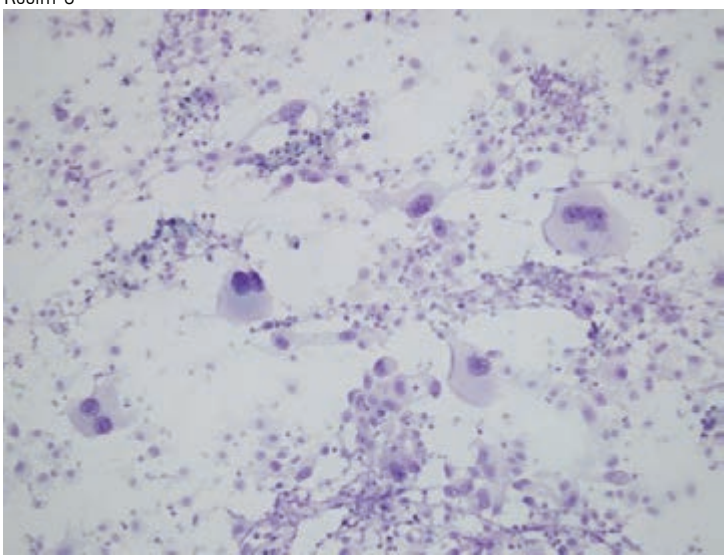

Bazıları iğsisi karakterde bizaar nukleuslu tümör dev hücreleri. (Giemsax200).

EP-022
ÜÇ MALİGNİTENİN BİRLİKTELİĞİ: LENFOMA İLE SENKRON İKİ FARKLI AKCİĞER KANSERİ

Nalan Ogan[1], Ayşe Baha[1], Egemen Akıncıoğlu[2], Tevfik Kaplan[3], Handan Doğan[2], Meral Gülhan[1]

[1]Ufuk Üniversitesi Tıp Fakültesi, Göğüs Hastalıkları Ana Bilim Dalı, Ankara
[2]Ufuk üniversitesi Tıp Fakültesi, Patoloji Ana Bilim Dalı, Ankara
[3]Ufuk Üniversitesi Tıp Fakültesi, Göğüs Cerrahisi Ana Bilim Dalı, Ankara

GİRİŞ-AMAÇ: Senkronize epiteliyal tümör ve hematolojik malignite görülme sıklığı oldukça düşük olup literatürde olgu sunumları şeklindedir. Uygulanan antitümöral tedavilerin oluşturduğu riske bağlı metakron olgu sayısı daha fazladır. Bu makalede akciğerde senkron iki farklı tümörle (skuamoz ve adenokarsinom) eş zamanlı diffüz büyük B hücreli lenfoma tanısı konulan olgu literatürde ilk olması nedeni ile sunulmuştur.

OLGU: Yetmiş yedi yaşında erkek hastaya, bir ay önce retroauriküler lenf bezinden alınan biyopsi sonucunda anaplastik büyük hücreli lenfoma tanısı konulmuştu. Lenfoma evrelemesi amacı ile çekilen pozitron emisyon tomografisinde (PET) sağ akciğer alt lobda 17mm nodülde SUVmax:24.3 olan patolojik tutulum saptanması üzerine kliniğimize yönlendirildi (resim1). Bilgisayarlı tomografi kesitlerinde sağ üst lob anterior segmentte 12 mm subsolid nodül mevcuttu, bu nodülde ve diğer vücut alanlarında patolojik tutulum saptanmadı (resim2). Alt lobdaki lezyondan bronkoskopik biyopsi ile skuamöz hücreli karsinom tanısı konuldu. Tümör konseyinde değerlendirilen hastaya önce akciğer rezeksiyonu sonrasında lenfoma tedavisi kararı alındı. Sağ alt lobektomi, mediastinal lenf nodu diseksiyonu ve sağ akciğer üst lob anterior segmentteki nodüle wedge rezeksiyon uygulandı. Patoloji sonucu lobektomi materyali orta derecede diferansiye squamöz hücreli karsinom, wedge rezeksiyon sonucu orta derece diferansiye lepidik paternli adenokarsinom olarak raporlandı.

TARTIŞMA ve SONUÇ: Tomografinin yaygın kullanımı ve tanı yöntemlerinin gelişmesi ile senkron akciğer tümörlerinin görülme sıklığı artmaktadır. Akciğer kanseri ile senkron hematolojik kanser birlikteği ise nadirdir. Genellikle metakron ya da lenfoma tedavisi sonrası intratorasik rezidü tümörden alınan biyopsi ile akciğer kanseri birlikteliği saptanmış olgular mevcuttur. İki ayrı akciğer kanseri ve lenfoma birlikteliğine ise literatürde rastlanmamıştır. Bu olguların tedavi yaklaşımı zordur. Tümörlerin histopatolojik tipi ve evreleri önemlidir. Senkron akciğer tümörleri için American College of Chest Physicians (ACCP) rehberine göre hastanın yeterli akciğer rezervi mevcut ve N2 tutulumu yoksa, her bir tümör çıkarılmalıdır. Hastamız ileri yaşta olmasına rağmen küratif tedavi uygulanmıştır. Cerrahi sonrası evre IB olarak evrelendirilmiş, akciğer kanserine yönelik adjuvan tedavi düşünülmemiştir. Lenfoma tedavisine başlanmıştır.

Sonuç olarak birden fazla tümör saptanan hastalarda her bir lezyona ayrı ayrı tanı konulması, metastaz ya da senkron tümör ayrımı ve iyi bir evreleme yapılması gerekir. Sonrasında multidisipliner tümör konseyinde küratif tedavi şansı için değerlendirilmesi önemlidir.

Anahtar Kelimeler: Anaplastik büyük hücreli lenfoma, squamöz hücreli karsinom, adenokarsinom, multidisipliner yaklaşım

resim1

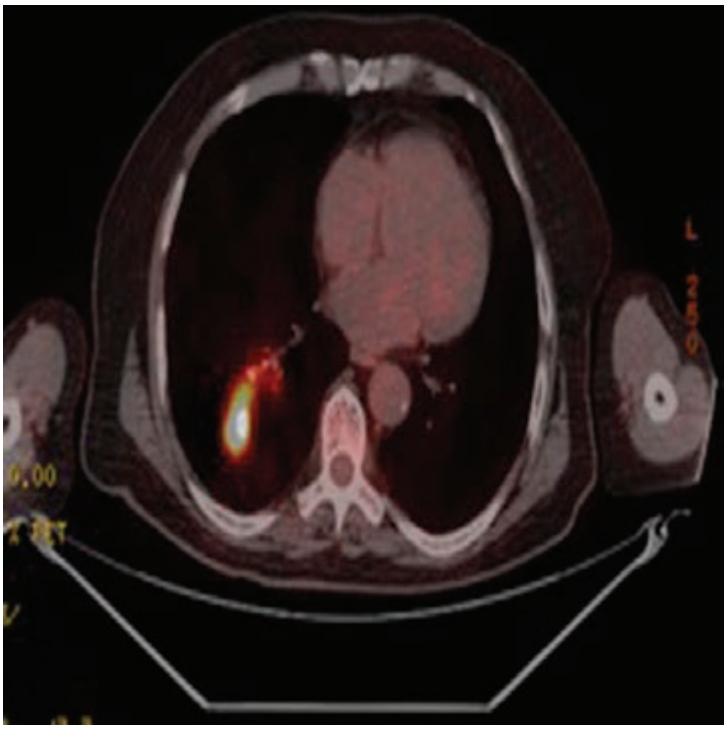

sağ akciğer alt lob superior segmentte yaklaşık 17 mm nodül (SUVmax:24.3)

resim2

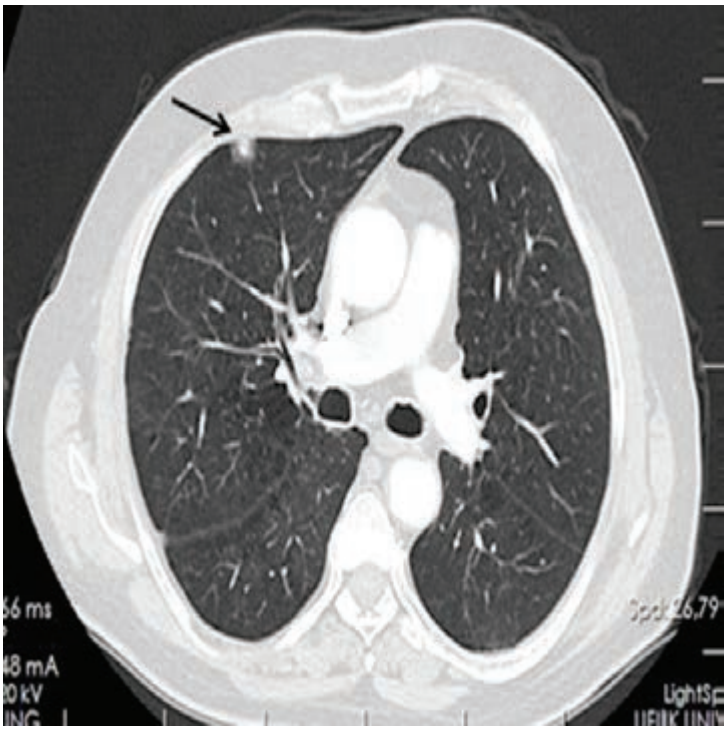

Sağ üst lob anterior segmentte subplevral yerleşimli, periferi buzlu cam dansitesinde 12 mm çaplı pulmoner nodül

Resim3A

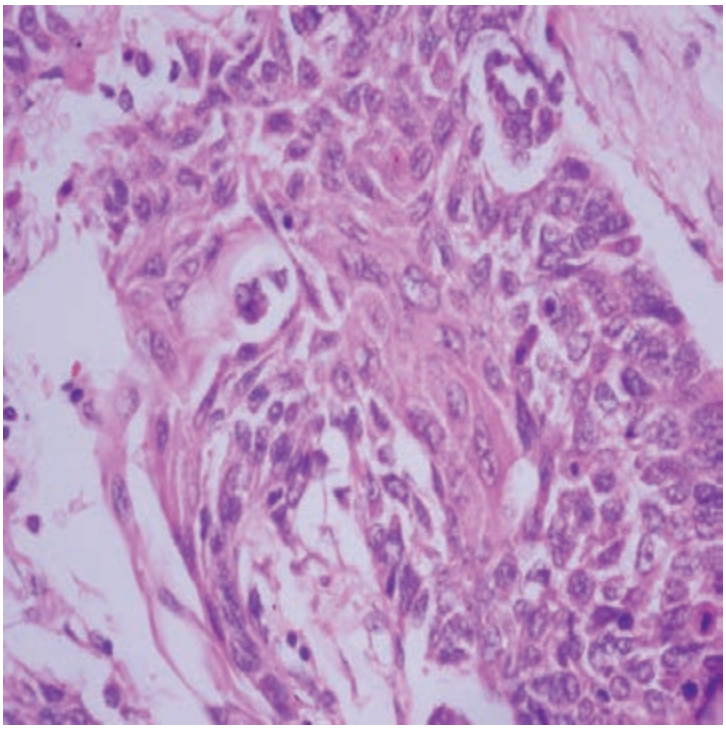

Lobektomi materyali orta derecede diferansiye squamöz hücreli karsinom. HE x100

resim3B

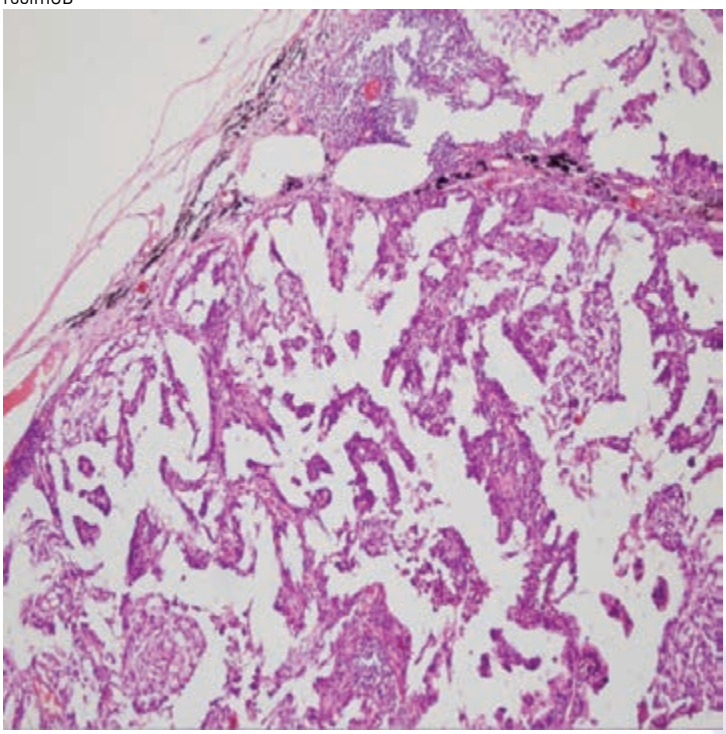

Wedge rezeksiyon sonucu orta derece diferansiye lepidik paternli adenokarsinom. HEx100

EP-023
AKCİĞERİN DEV İNFLAMATUAR MYOFİBROBLASTİK TÜMÖRÜ-OLGU SUNUMU

Suat Gezer[1], Göktan Temiz[2]

[1]Çukurova Üniversitesi,Göğüs Cerrahi Ana Bilim Dalı,Adana
[2]Adana Numune Eğitim Ve Araştırma Hastanesi,Göğüs Cerrahi Kliniği,Adana

Yaklaşık 4 aydır sekresyonlu öksürük ve hırıltılı solunum öyküsü bulunan 23 yaşındaki erkek hastayı sunmaktayız. Akciğerin bilgisayarlı tomografisi sağ akciğer alt lobda lokalize 95 mm çapında kitle lezyonunu ortaya koydu. Pozitron emisyon tomografisi ile (PET CT) sağ alt lobda malign karakterde hipermetabolik kitle tespit edildi ve ne mediastinal lenf nodlarında ne de uzak organlarda metastaz ile uyumlu bulguya rastlanmadı.Yapılan fiberoptik bronkoskopide sağ alt lob medial segmentinde vejetatif karakterde tümör lezyon gözlendi. Bronkoskopik biyopsi sonucu iğsi hücreli karsinom olarak bildirildi. Hastaya sağ posterolateral torakotomi ile alt lobektomi ve mediastinal lenf nodu diseksiyonu uygulandı.Hastanın patolojisi inflamatuar miyofibroblastik tümör olarak raporlandı. Biz burada literatür eşliğinde akciğerin nadir bir tümörü olan inflamatuar miyofibroblastik tümörü (İMT) sunmaktayız.

Anahtar Kelimeler: Akciğer, Miyofibroblastik Tümör, Kanser

Figure-1

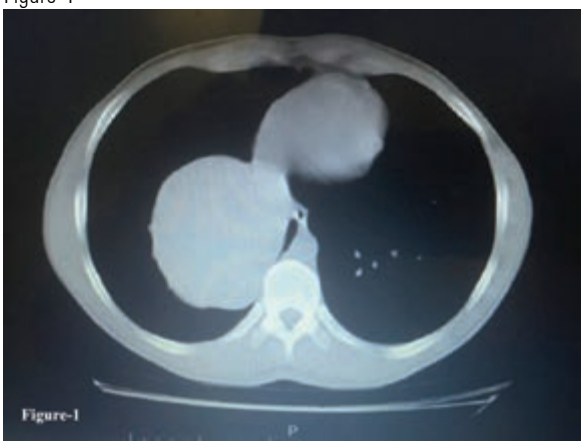

Figure-2

EP-025
PRİMER AKCİĞER ADENOİD KİSTİK KARSİNOMU: BİR OLGU NEDENİYLE

Melahat Uzel Şener[1], Özlem Sönmez[1], Sertan Bulut[1], İlke Karabağ[1], Selim Ş. Erkmen Gülhan[2], İhsan Atila Keyf[1]

[1]Atatürk Göğüs Hastalıkları ve Göğüs Cerrahisi Eğitim ve Araştırma Hastanesi, Göğüs Hastalıkları, Ankara
[2]Atatürk Göğüs Hastalıkları ve Göğüs Cerrahisi Eğitim ve Araştırma Hastanesi, Göğüs Cerrahisi, Ankara

Akciğerin primer adenoid kistik karsinomu nadir görülen, yavaş büyüme eğiliminde, düşük malign potansiyele sahip tümörüdür. Ana bronşlardaki submukozal glandlardan kaynaklanır. Opere karsinoid tümör lokalizasyonunda gelişmiş olduğu ve akciğer tümörleri arasında çok nadir görüldüğü için sunulmuştur.

54 yaşında erkek hasta halsizlik, göğüs ağrısı, öksürük ve hemoptizi şikayetleri ile başvurdu. Özgeçmişinde 15 yıl önce 2.5 cm sağ ana bronşta yerleşim gösteren karsinoid tümör nedeniyle sağ ana bronş rezeksiyonu yapıldığı öğrenildi. Cerrahi sonrası herhangi bir tedavi almamıştı. Hipertansiyon ve diabetes mellitus tanıları mevcuttu. Fizik muayenede patolojik bulgu saptanmadı.Pozitron emisyon tomografisinde (PET-BT) mediastende sağ alt paratrakeal 1.1 cm boyutlu lenf nodu (SUVmax: 4.93), sağ ana bronş düzeyinde üst ve intermedier bronş bifurkasyonunda lümene polipoid uzanım gösteren nodüler lezyon (SUVmax:3.29) saptandı. Rijit bronkoskopide ana karina üzerinde yerleşmiş, sağ ana bronşu %80 daraltan, sol ana bronşa doğru uzanım gösteren endobronşial lezyon saptandı. Biyopsi sonucu adenoid kistik karsinom olarak geldi. PET-BT'de primer odak düşündürecek lokalizasyonlarda lezyon ve tutulum olmaması, ana bronşa yerleşim göstermesi nedeniyle primer akciğer adenoid kistik karsinomu olduğu düşünüldü. Ana karinaya yerleşim göstermesi nedeniyle cerrahi için uygun bulunmadı. Radyoterapi kararı verildi.

Anahtar Kelimeler: Adenoid kistik karsinom, endobronşial, radyoterapi

resim 1

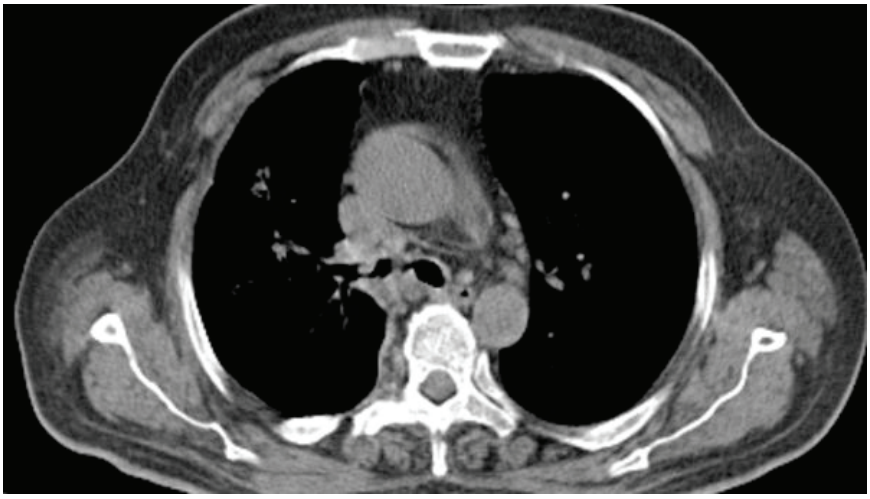

resim 2

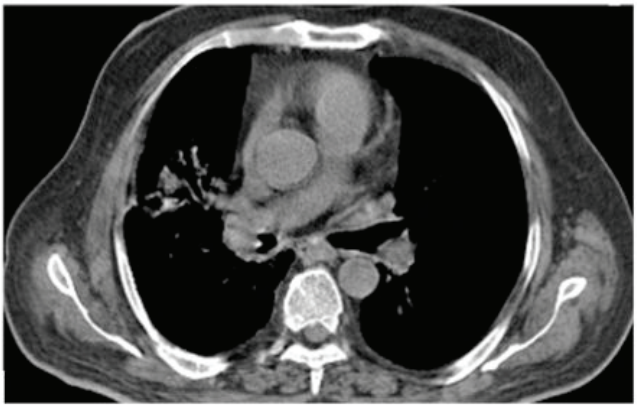

resim 3

EP-026
YAYGIN KEMİK AĞRILARI İLE GÖĞÜS HASTALIKLARINA BAŞVURAN KADIN HASTA

Duygu Acar[1], Banu Gülbay[1], Demet Karnak[1], Kerem Başarır[2], Çetin Atasoy[3], Elgin Özkan[4]

[1]Ankara Üniversitesi Tıp Fakültesi Göğüs Hastalıkları Anabilim Dalı, Ankara
[2]Ankara Üniversitesi Tıp Fakültesi Ortopedi ve Travmatoloji Anabilim Dalı, Ankara
[3]Ankara Üniversitesi Tıp Fakültesi Radyoloji Anabilim Dalı, Ankara
[4]Ankara Üniversitesi Tıp Fakültesi Nükleer Tıp Anabilim Dalı, Ankara

GİRİŞ: Tutulan kemik ile ilişkili olarak, kemik ve eklem ağrıları ve hareket kısıtlılığı metastatik akciğer kanserlerinde ilk bulgu olabilir.

OLGU: Bilateral kalça ve bacak ağrısı, sağ kalça ekleminde hareket kısıtlılığı sebebi ile fizik tedavi kliniğine başvuran 61 yaşında kadın hastanın şüpheli akciğer grafisi nedeniyle kliniğimize refere edildi. Akciğer grafisinde 2X2 cm'lik nodül ve yaygın milier nodüller izlenmesi üzerine çekilen Toraks BT'de; Sağ akciğer üst lobda malign görünümlü nodül akciğerde muhtemelen metastatik natürde sayısız küçük nodül, kemiklerde muhtemelen metastatik natürde çok sayıda sklerotik kitle olarak raporlandı. Çekilen PET BT 'de; sağ akciğer üst lobda mevcut nodüler lezyonda patolojik 18F-FDG tutulumu (SUVmax: 14.0), sağ skapulada diffüz (SUVmax: 10.6), tüm servikal ve Th 1-5.vertebralarda yer yer fokal diffüz (SUVmax: 10.1), sağ 5.kosta arka lateralinde (SUVmax: 3.4), sağ 6.kosta lateralinde mevcut ekspansil sklerotik lezyonda (SUVmax: 5.1), sağ iliak kanat arka kesiminde sakroiliak ekleme komşu alanda (SUVmax: 8.4), sol pubik kolda ve her iki femur proksimalinde (SUVmax: 8.5) patolojik 18F-FDG tutulumları mevcuttu. Hastaya FOB yapıldı, floroskopi eşliğinde Sağ üst lob apikalden bronş fırçalama ve transbronşial biopsi alındı. Bronş fırçalama sonucunda küçük hücre dışı akciğer kanseri uyumlu bulgular saptandı ancak hücre bloğu alınamaması sebebi ile immünhistokimya çalışılamadı. Ağrıları ve hareket kıstlılığı sebebi ile çekilen kemik-eklem BT de sakrum sağ tarafında, her iki iliak kanatta ve superior pubik ramusta, her iki femur baş ve boyun kesimlerinde, sol femur diafizde sklerotik metastazlar saptandı. Sağda belirgin olmak üzere, her iki femur boyun kesiminde, patolojik sürece ait fraktür hattı izlenmekte olduğu görüldü. Hasta ortopedi tarafından opere edildi. Parsiyel femur rezeksiyonu patoloji sonucu; Akciğer kökenli adenokarsinoma tanılı olguda bulgular metastaz ile uyumlu olarak değerlendirildi.

SONUÇ: Uzun süreli ve tedaviye yanıtsız kemik ve eklem ağrıları, hareket kısıtlıklarında; metastatik akciğer kanseri olası ön tanılar içerisinde yer almalı ve akciğerlere yönelik radyolojik inceleme planlanmalıdır.Olguda primer akciğer kanseri tanısı, immünhistokimya ve mutasyon analizleri metastatik kemik lezyonundan elde edilmiştir.

Anahtar Kelimeler: akciğer kanseri, kemik ağrısı, metastaz

resim 1

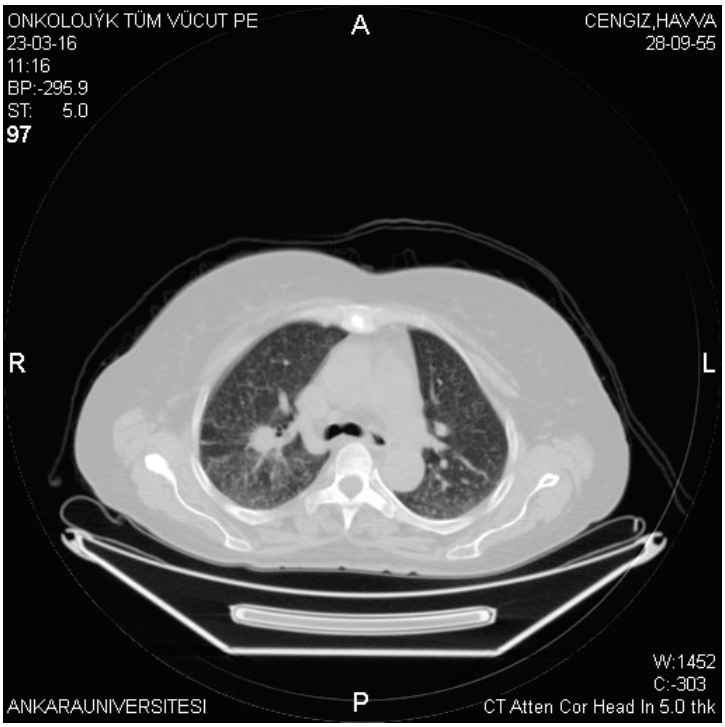

PET BT de akciÄŸerdeki lezyonun patolojik FDG tutulumu

Resim 2

PET BT de femur baÅŸÄ±nda patolojik FDG tutulumu

EP-027
AKCİĞERİN NADİR TÜMÖRÜ: SKLEROZAN HEMANJİOM

Hakan Keskin, Makbule Ergin, Sermin Tayfun, Abdullah Erdoğan

Akdeniz Üniversitesi, Göğüs Cerrahisi Ana Bilim Dalı, Antalya

Akciğerin sklerozan hemanjiomu, 'pneumositom' olarak da bilinen akciğerin ender görülen tümörlerindendir. Sklerozan hemanjiom, genellikle orta yaş bayanlarda asemptomatik olarak seyreden periferal yerleşim gösteren yavaş büyüyen 3 cm altında tek nodül olarak karşımıza çıkan lezyonlardır.. Daha çok alt loblarda yerleşen düzgün sınırlı nodül şeklinde saptanır.

OLGU: Olgu 1: 53 yaşında erkek hasta tesadüfen çekilen PA AC grafisinde sağ orta zonda rastlanan düzgün kenarlı ndül nedeniyle toraks tomografisi çekildi. Toraks tomografisinde sağ orta lobta düzgün kenarlı yaklaşık 3 cm'lik lezyon saptandı. Torokotomi ile sağ orta lobektomi yapılan hastanın patoloji sonucu sklerozan hemanjiom olarak raporlandı.

Olgu 2: 58 yaşında bayan hasta tesadüfen çekilen PA AC grafisinde sol üst lobta düzgün sınırlı lezyon olması üzerine toraks tomografisi çekildi. Toraks tomografisinde periferik yerleşimli 2 cmlik nodüler lezyon olması nedeniyle torokotomi yapıldı. Lezyon wedge rezeksiyon ile çıkartıldı. Patoloji sonucunda sklerozan hemanjiom olarak raporlandı.

Sklerozan hemanjiom, akciğerin nadir görülen ve yavaş büyüyen benign tümörüdür. Kadınlarda daha sık görülür. Kadın/erkek oranı 5/1'dir. 5. Dekatta daha sık gözükmesine rağmen hastaların yaşları 13 ile 76 arasında değişmektedir. Tümörün yerleştiği yer ve büyüklüğün semptom ve tanıda önem taşır. Hastaların %80'i semptomsuzken, semptomatik hastalarda hemoptizi, öksürük, göğüs ağrısı saptanabilir. Genellikle tesadüfen çekilen grafiler ile tanı alır. Bizim 2 olgumuzda tesadüfen çekilen grafiler ile tanı almıştır. Sklerozan hemanjiomun papiller, solid,hemorajik ve sklerotik olmak üzere dört farklı histolojik patern içerebilir, bizim 2 olgumuzda da sklerotik tip olarak rapor edildi. Akciğer sklerozan hemanjiomları ilk kez Liebow ve Hubbell tarafından 1956 yılında tanımlan—mıştır. Damarsal yapılar ön planda olduğu için vasküler kaynaklı olduğu düşünülerek bu isim verilmiştir. Ancak daha sonra bu tümörün histokimyasal ve ultrastrüktürel çalışması epitelyal kökene (Tip 2 pnömosit) işaret etmiştir. Akciğer sklerozan hemanjiyomları benign tümörler olarak kabul edilmekle birlikte, bölgesel lenf nodlarına metastazları veya rekürrensleri bildirilmiştir. Bu yüzden sklero—zan hemanjiomun neoplastik olup olmadığı tam olarak açık değildir. Sonuç olarak nadir gözükmesi rastlantısal olarak çekilen grafilerde saptanması malign ve benign lezyonlarla ayırt edilmesindeki zorluklar nedeniyle sunulmuştur.

Anahtar Kelimeler: benign, neoplazm, sklerozan hemanjiom, toraks

EP-028
PRİMER AKCİĞER KANSERİNİ TAKLİT EDEN ENDOBRONŞİAL LENFOMA

İlke Karabağ, Melahat Uzel Şener, Özlem Sönmez, Zafer Aktaş, Sertan Bulut, İhsan Atila Keyf

Atatürk Göğüs Hastalıkları ve Göğüs Cerrahisi Eğitim ve Araştırma Hastanesi, Göğüs Hastalıkları, Ankara

Hodgkin lenfoma (HL) ve Nonhodgkin lenfoma (NHL)'da intratorasik tutulum sıktır. En sık mediastinal lenf bezlerinde tutulum saptanır ancak endobronşial tutulumu nadirdir. Pulmoner parankim tutulumu daha seyrektir.

68 yaşında erkek hasta, 20 gündür olan öksürük şikayeti ile kliniğimize başvurdu.1 aydır olan kilo kaybı, terleme şikayetleri mevcuttu. Kronik obstruktif akciğer hastalığı dışında ek hastalığı yoktu.Fizik muayene normal idi. Akciğer grafisinde sağ hiler bölgede homojen opasite olması üzerine çekilen pozitron emisyon tomografisinde sağ hiler bölgede üst ve orta lob bronşlarını saran, vena kava superior, sağ pulmoner arter ile sınırları seçilemeyen 62x60x73 mm boyutlarında düzensiz sınırlı kitle lezyonunda artmış metabolik aktivite tutulumu (SUVmax:31.99), sağ üst paratrakeal alanda büyüğü yaklaşık 1.5 cm çapında izlenen iki adet lenf nodunda (suvmax:10.85), sağ alt paratrakeal (suvmax:25.09), sol alt paratrakeal (suvmax:13.18), subkarinal (suvmax:23.72), paraözefageal (suvmax:25.70) ve sağ hiler (suvmax:27.20) lenf nodlarında artmış metabolik aktivite tutulumları mevcuttu. Fiberoptik bronkoskopide trakea alt uçtan başlayan mukozal infiltrasyonlar mevcut, ana karina posteriordan itilmiş olup, sağ üst lob endobronşial lezyon ile tam tıkalı idi. Biyopsi sonucu lenfoma olarak geldi. Subtip tayini yapılamadı. Rijit bronkoskopide kriyoprop ile biyopsiler alındı. Patoloji sonucu B hücreli Nonhodgkin lenfoma olarak geldi.

Anahtar Kelimeler: akciğer kanseri, endobronşial, NonHodgkin Lenfoma,

resim 1

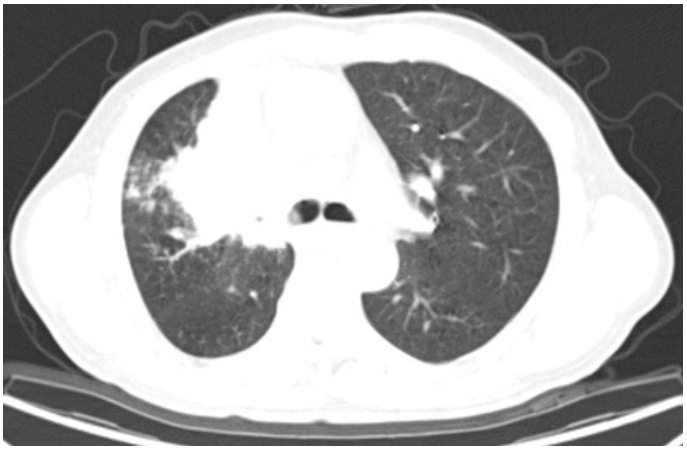

resim 2

resim 3

resim 4

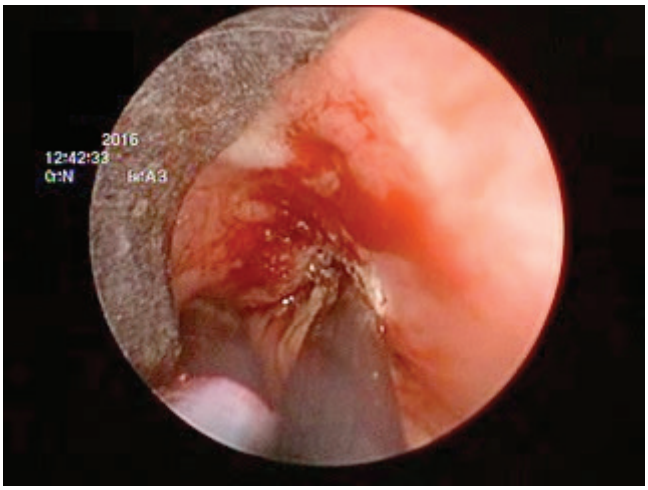

EP-029
İNTERSTİSYEL AKCİĞER HASTALIĞI GÖRÜNÜMÜNDE OLAN ADENOKARSİNOM OLGUSU

Füsun Şahin, Ayşe Feyza Aslan, Çağla Koç

Yedikule Göğüs Hastalıkları ve Göğüs Cerrahisi Eğitim ve Araştırma Hastanesi, Göğüs Hastalıkları,İstanbul

Son 2 aydır kuru öksürük, eforla hafif nefes darlığı ve eklem yerlerinde ağrı şikayetleriyle polikliniğimize başvuran 51 yaşındaki erkek hastanın oskültasyonda bilateral orta-alt alanlarda ince krepitan raller olması dışında diğer sistem muayeneleri normaldi. PA akciğer grafisinde bilateral orta-alt zonlarda lineer-retiküler tarzda infiltrasyon mevcuttu. Toraks BT'de Sol akciğer apekste minimal kalsifikasyon içeren fibrotik sekel lezyonlar, her iki akciğerde alt loblarda daha belirgin olmak üzere yaygın buzlu cam görünümleri ve interstisyel kalınlaşmalar izlendi. Hastanın hemogram, biyokimya ve serolojik kan tetkiklerinde patoloji saptanmadı. İnterstisyel akciğer hastalığı etyolojisini araştırmak amacıyla kollajen doku markırları istendi ve hepsi negatif sonuçlandı. Hastaya bronkoskopi yapıldı. Her iki bronş sistemi normal ve açıktı. Sağ orta lobdan BAL yapıldı ve sol alt lob lateral ve posterior segmentlerden transbronşiyal parankim biyopsileri alındı. BAL sonucunda CD4/CD8 oranı normaldi ve makrofaj hakimiyeti mevcuttu. İnnumohistokimyasal boyama yapılan transbronşiyal biyopsilerin patoloji sonucu "Pansitokeratin ve TTF 1 (+). Bronş epiteli altında subepitelyal alanda yaygın infiltrasyon oluşturan akciğer adenokarsinomu" şeklinde geldi. Vücut taraması amacıyla PET/CT ve beyin MR istendi. PET/CT'de özellikle bilateral akciğer alt alanlarda SUVmax: 3.2 olan interstisyel tutulum izlendi, diğer sistemlerde patolojik tutulum yoktu. Beyin MR normal olarak sonuçlandı. Hasta inoprabl akciğer adenokarsinomu tanısıyla onkoloji kliniğine sevkedildi. Olgumuz, ilginç radyolojik görünüm göstermesi ve interstisyel akciğer hastalıklarının etyolojisinde özellikle adenokarsinomun da olabileceğini vurgulaması nedeniyle sunulmuştur.

Anahtar Kelimeler: Adenokarsinom, akciğer kanseri, interstisyel akciğer hastalığı

1- Olgunun PA Akciğer Grafisi.

2- Olgunun Toraks BT Görüntüleri

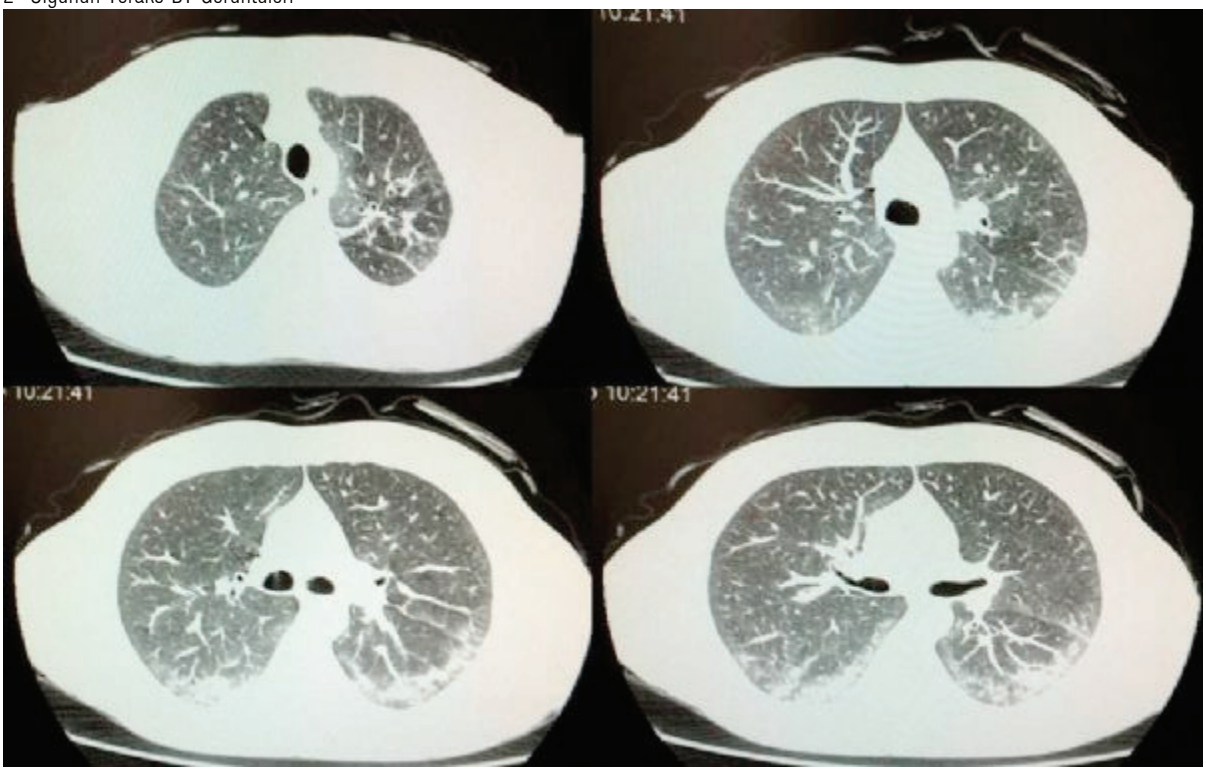

2-Olgunun Toraks BT Görüntüleri

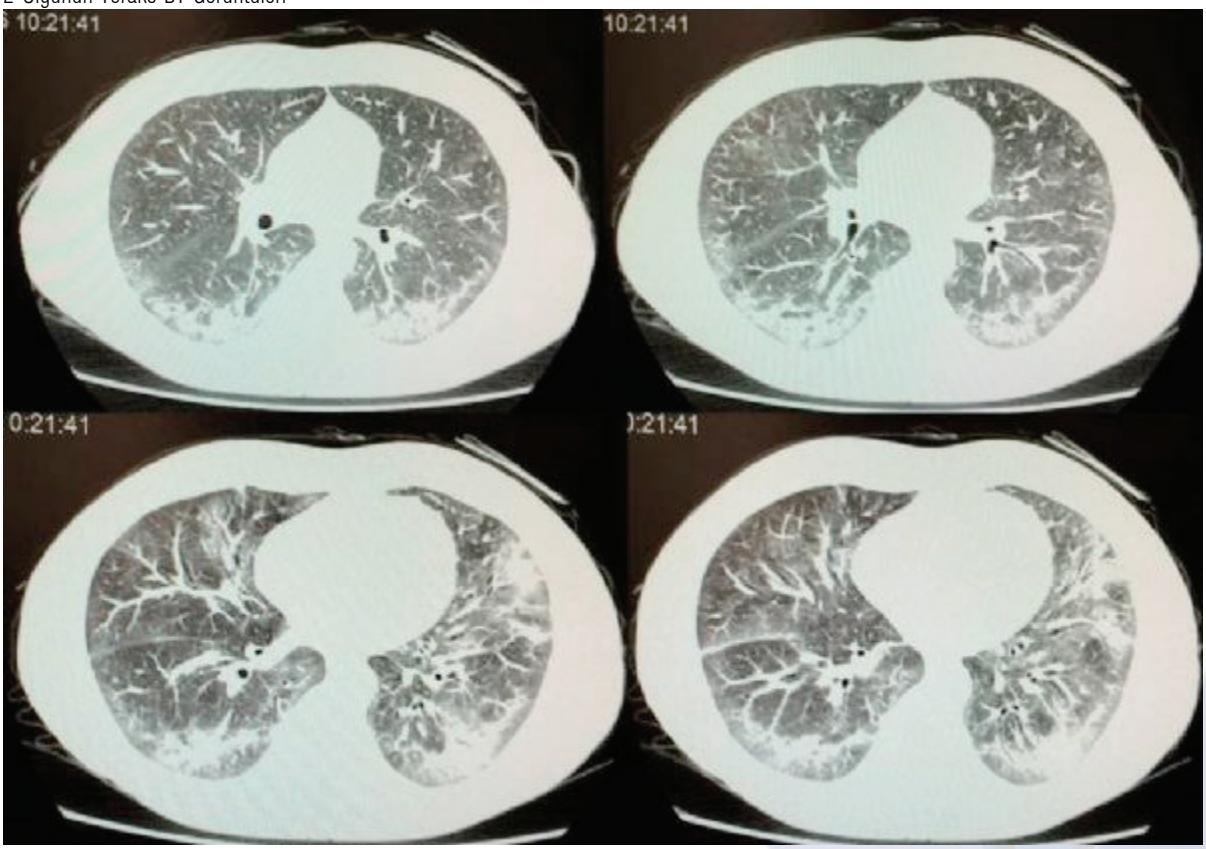

EP-030
ENDOBRONŞİYAL OLARAK PREZENTE OLAN BURKİTT LENFOMA OLGUSU

Fatih Üzer, Aykut Çilli

Akdeniz Üniversitesi Tıp Fakültesi, Göğüs Hastalıkları Ana Bilim Dalı, Antalya

Primer endobronşiyal tümör genç erişkinlerde oldukça nadirdir ve tanıda sıklıkla gözden kaçmaktadır. Non-Hodgkin Lenfoma hastalarının büyük bir çoğunluğu en sık servikal veya supraklavikular bölgede bulunan ağrısız lenfadenopati ile başvururlar. Nadir olarak akciğer ve kalp tutulumu da görülür. Hastalar öksürük, dispne ve göğüs ağrısı ile başvurabilirler. Öksürük ve hemoptizi şikayetleri ile başvuran Burkit lenfoma tanısı koyduğumuz bir olguyu paylaşıyoruz. On yedi yaşındaki kadın hasta göğüs hastalıkları polikliniğine öksürük ve balgamla karışık kanama şikayetleri ile başvurdu. Fizik muayenesinde sırttan dinlemekle sol alt zonda solunum sesleri alınamadı. TA: 141/78 mmHg, nabız: 110/dk, solunum sayısı 18/dk, ateş:36,5 °C olup diğer sistem muayeneleri olağandı. Hastanın özgeçmişinde epilepsi ve hipotiroidi vardı. Soygeçmişinde özellik yoktu. Laboratuvar bulgularında demir eksikliği anemisi ile uyumlu bulgular saptandı. Diğer biyokimyasal tetkikleri normal idi. Posterior anterior akciğer grafisinde sağ hilus ile devamlılık gösteren, sağ parakardiyak yaklaşık 7 cm'lik düzgün sınırlı kitle izlendi (Resim 1). Hastanın dış merkezde çekilen bilgisayarlı toraks tomografisinde (BT) her iki aksiller fossada kısa aksı 9-10 mm ölçülen birkaç adet lenf nodu, sağ hiler alanda ana bronşa indentasyon gösteren, alt lob bronşunu oblitere eden yaklaşık 6x6 cm boyutunda yumuşak doku dansitesinde görünüm ve sağ akciğer alt lobda yaklaşık 3x2 cm boyutlu konturları düzensiz yumuşak doku dansitesi izlendi (Resim 2). Pet CT'de sağ akciğer hiler bölgede, alt lob bronşunu daraltan lobüle konturlu mediastene invaze görünümde yaklaşık 6x5.5 cm boyutlu kitlesel hipermetabolik yumuşak doku lezyonu izlendi. (SUVmax: 23, primer tümör?). (Resim 3). Hastanın bronkoskopisinde, sağ ana bronşta bronş lümenini tamamen tıkayan hipervasküler endobronşiyal lezyon izlendi (Resim 4). Lezyonun kanama riskinden dolayı bronkoskopik biyopsi yapılmadı. Hasta genel anestezi altında rijid bronkoskopi ile örnekleme yapılmak üzere göğüs cerrahisi bölümüne yönlendirildi. Yapılan örneklemenin patoloji sonucu Burkitt lenfoma ile uyumlu olarak geldi. Hastanın tedavisinin düzenlenmesi amacıyla hematolojiye refere edildi. Tedavisinin üçüncü ayında çekilen akciğer grafisinde belirgin düzelme görüldü. (Resim 5) Sonuç olarak, endobronşiyal Burkitt Lenfoma çok nadir görülür. Genç hastalarda endobonşiyal lezyon çok nadir olmasına rağmen, açıklanamayan öksürük ve hemoptizi yakınmaları olan hastalara ileri tetkik yapılmalıdır. Gerekirse bronkoskopi ve cerrahi örneklemeden kaçınılmamalıdır. Akciğer tutulumu ile birlikte seyreden yüksek gradeli büyük hücreli Non-Hodgkin lenfomalarda tek başına kemoterapi yeterli olabilmektedir.

Anahtar Kelimeler: Burkitt Lenfoma, Endobronşiyal lezyon, Genç hasta, Hemoptizi

Resim 1

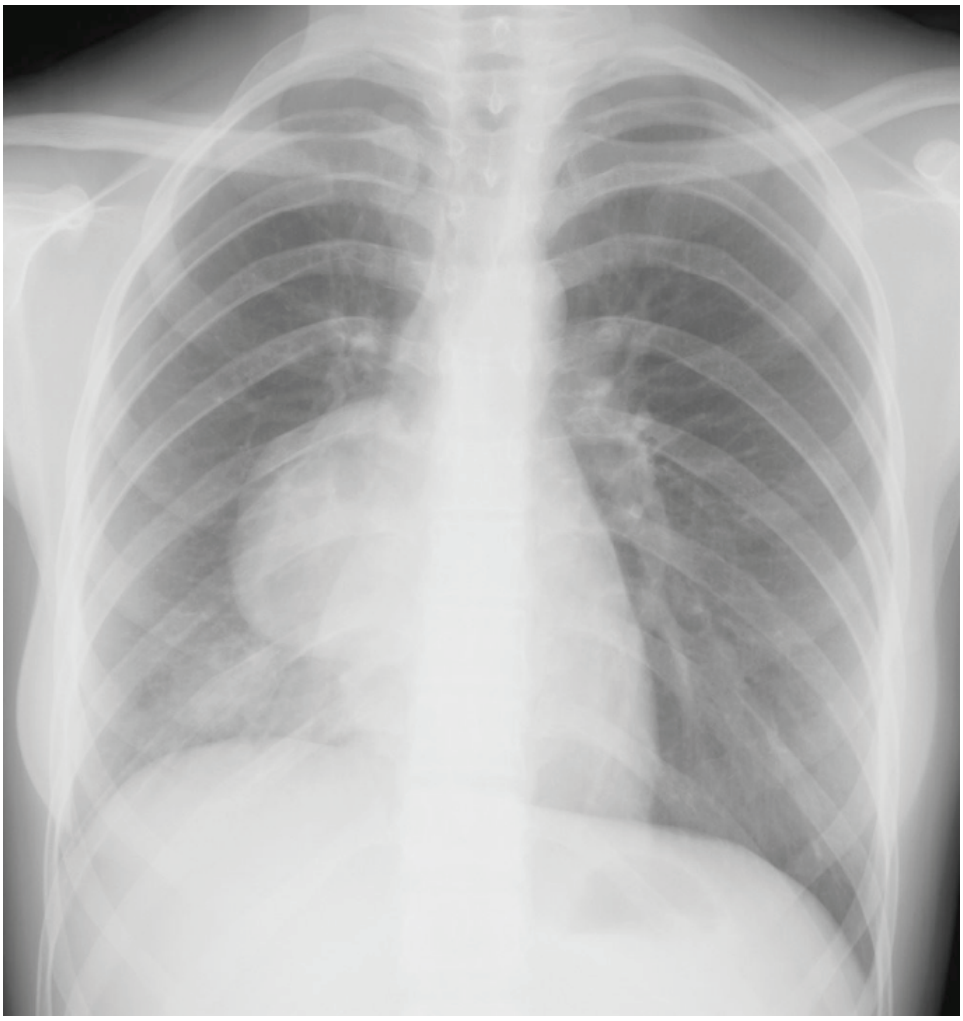

Olgunun PA akciğer grafisi

Resim 2

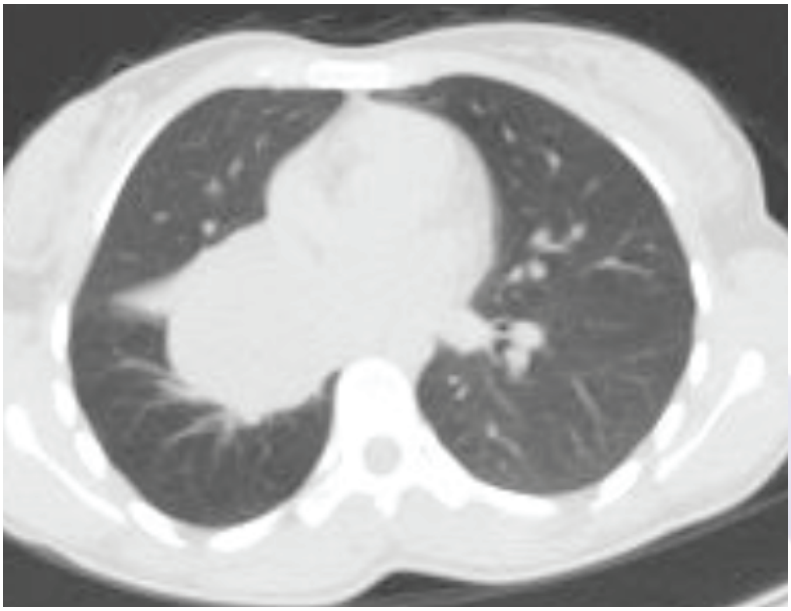

Olgunun Toraks BT görüntüsü

EP-031
AYNI OLGUDA 3 PULMONER, 1 EKSTAPULMONER TÜMÖR BİRLİKTELİĞİ

Çiğdem Külahcı[1], Sait Mulamahmutoğlu[1], Şermin Börekçi[1], Şebnem Batur[2], Burcu Kılıç[3], Sema Umut[1]

[1]İstanbul Üniversitesi Cerrahpaşa Tıp Fakültesi, Göğüs Hastalıkları Anabilim Dalı
[2]İstanbul Üniversitesi Cerrahpaşa Tıp Fakültesi, Patoloji Anabilim Dalı
[3]İstanbul Üniversitesi Cerrahpaşa Tıp Fakültesi, Göğüs Cerrahisi Anabilim Dalı

GİRİŞ-AMAÇ: Akciğer kanseri tüm dünyada kadınlarda 2. erkeklerde ise 1. sırada görülen kanser türüdür. Bazı olgularda birden fazla primer akciğer kanseri birlikteliği görülebilir. Biz de lobektomi materyalinde 3 faklı primer akciğer kanserinin histopatolojik olarak gösterildiği ve eş zamanlı olarak prostat adeno kanseri de bulunan olgumuzu paylaşmak istedik.

BULGULAR: 66 yaşında erkek hasta, 100 paket/yıl sigara öyküsü mevcut. Öksürük ve yan ağrısı şikayetleri olması üzerine dış merkezde çekilen toraks bilgisayarlı tomografisinde (BT) multiple lezyonlar görülmesi üzerine tarafımıza yönlendirilmiştir. PET-BT' sinde sol akciğer üst lob anterior segmentte yoğun FDG tutulumu gösteren, primer akciğer tümörünü düşündüren kitlesel lezyon, prostatda da malinite düzeyinde tutulum saptandı. Sol üst lobdaki lezyonun mevcut prostat lezyonundan farklı olarak belirgin PSMA aktivitesi göstermediği görüldü. Prostat ve akciğer kaynaklı 2 farklı tümör birlikteliği olabileceği yorumu yapıldı. Ayrıca her iki akciğer parankiminde metastaz düşündüren nodüler lezyonlar, iskelet sisteminde de prostat tümörü metastazını düşündüren lezyonlar mevcuttu. Prostat ince iğne aspirasyon biyopsisi ile prostat adenokanseri tanısı kondu. Mediastinoskopide lenf nodu metastazı gözlenmedi, kitle wedge rezeksiyona uygun olmadığı için sol üst lobektomi yapıldı. Aynı patoloji materyaline ait farklı kesitlerde "büyük hücreli akciğer kanseri, küçük hücreli akciğer kanseri ve akciğer adenokarsinom" morfolojisine ait tümöral hücreler gösterildi. Hormonoterapi ve 6 kür kemoterapi kararı alındı.
SONUÇ: Akciğer kanseri ön tanısı düşünülen olgularda aynı lezyonda birden fazla tümörün eş zamanlı bulunabileceği akılda tutulmalıdır.

Anahtar Kelimeler: Akciğer kanseri, büyük hücreli akciğer kanseri, küçük hücreli akciğer kanseri, akciğer adenokarsinom

Resim 1: PA Grafi

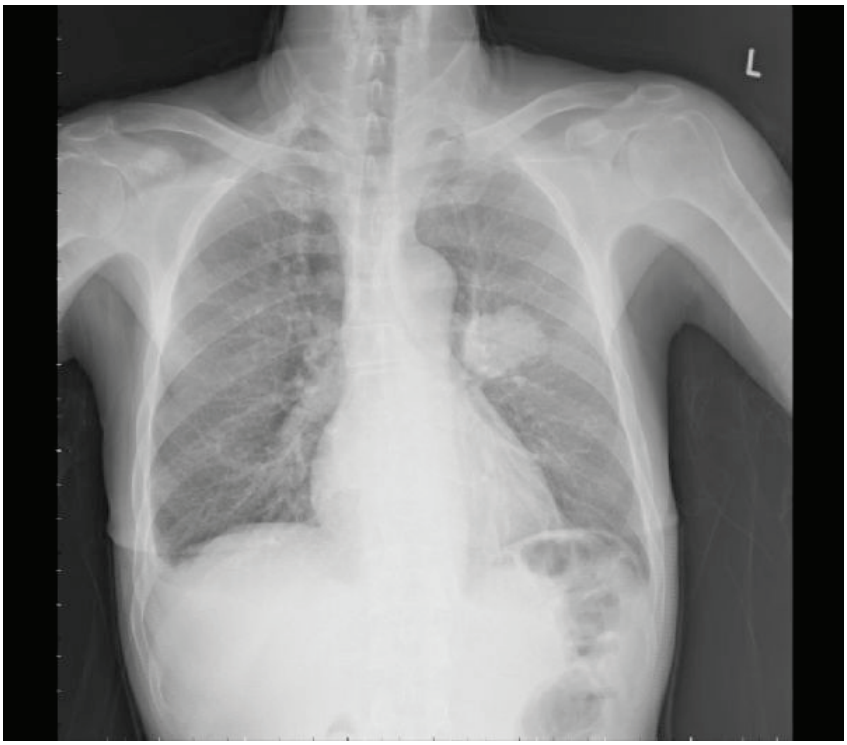

Resim 2.: Patoloji SonuÃƒÂ§larÃ„Â±

PATOLOJİK TANI:1-SOL AKCİĞER ÜST LOBEKTOMİ MATERYALİ:
TÜMÖR 1 – 2: Periferik yerleşimli, bronşla ilişkisi saptanmayan, kombine büyük hücreli nöroendokrin karsinom.
(***büyük hücreli nöroendokrin karsinom + küçük hücreli karsinom***)
Çap: 5.5 cm
Nekroz: % 90
Müsin içeriği :Görülmedi.
Stromal yanıt: Hafif derecede desmoplazi
Stromal iltihabi yanıt: Orta derecede lenfoplazmositer
Kan damarı invazyonu:Görüldü.
Lenfatik invazyon: Görüldü.
Perinöral invazyon:Görülmedi.
Plevra:PL1 düzeyinde tümör invazyonu görüldü.

TÜMÖR 3: Periferik yerleşimli , bronşla ilişkisi saptanmayan ,asiner patern baskın ***adenokarsinom***
Histolojik grade: II
Histolojik patern analizi : % 60 asiner, % 40 tubuler.
Çap : 0.8 cm
Nekroz: Görülmedi.
Müsin içeriği : İntrasitoplazmik Yoğunluğu : Fokal (dPAS ile değerlendirildi.)
Stromal yanıt: Hafif derecede desmoplazi
Stromal iltihabi yanıt: Orta derecede lenfoplazmositer iltihabi hücre infiltrasyonu
Kan damarı invazyonu:Görülmedi.
Lenfatik invazyon: Görülmedi.
Perinöral invazyon:Görülmedi.
Plevra:Tümör invazyonu görülmedi (PLO)
Kesik bronş ağzı: Tümör invazyonu yok. (2 cm)
Damar sınırı : Tümör görülmedi.
Tümör dışı akciğer:İrregüler amfizem, fokal antrakoz, taze kanama bulguları.

TÜMÖR 4: :Prostat kesici iğne biopsileri:
1,2,3,4,5,6 : ***Az diferansiye adenokarsinom***
Gleason patern:4
Gleason skor:9 (4+5)
Perinodal invazyon:Mevcut
Periprostatik doku invazyonu.Mevcut

EP-032
İLGİNÇ RADYOLOJİK GÖRÜNÜMÜ OLAN AKCİĞER KANSERİ OLGUSU

Mustafa Kuzucuoğlu

Balıkesir Üniversitesi, Göğüs Cerrahisi Ana Bilim Dalı, Balıkesir

OLGU: Altmış altı yaşında kadın hasta diz protezi ameliyatı hazırlığı için çekilen akciğer grafisinde bilateral yamasal infiltratif lezyonları olması üzerine göğüs hastalıkları polikliniğine yönlendirilmiş (Resim 1). Burada alınan öyküsünde uzun zamandır geçmeyen öksürüğü ve nefes darlığı olduğunu söyleyen hastaya toraksın yüksek rezolüsyonlu bilgisayarlı tomografisi (HRCT) istenmiş. HRCT'de her iki akciğerde rastgele dağılım gösteren nodüler lezyonlar saptanmış. Hastanın metastaz, enfeksiyon hastalıkları ve intertisyel akciğer hastalıkları yönünden araştırılması önerilmiş (Resim 2). Yapılan tetkiklerinde C-reaktif protein ve hafif lökositoz dışında patoloji saptanmamış. Hastaya bronkoskopi yapılmış. Endobronşial lezyon saptanmamış. Alınan lavaj örneklerinde patolojik tanı konulamamış.Primer odak arama amaçlı hastaya batın bilgisayarlı tomografisi (BT) ve boyun ultrasonografisi istenmiş. Tiroid bezinde nodül saptanan hastaya tiroid ince iğne aspirasyon biyopsisi uygulanmış. Benign olarak raporlanmış. Hasta tanısal amaçlı biyopsi yapılması için göğüs cerrahisi polikliniğine yönlendirilmiş. Hastaya sağ lateral mini torakotomi uygulandı. Akciğerin sertleşmiş olduğu alt ve üst lobta yer yer daha sert nodüler lezyon alanları olduğu görüldü. Üst ve alt lobun fissüre bakan yüzlerinden küçük wedge rezeksiyonlar uygulanarak doku biyopsisi alındı. Hastanın üst lobtan alınan biyopsi patolojisi Squamoz Hücreli Karsinom, alt lobtan alınan biyopsi ise Adenokarsinom olaak raporlandı. Hastaya evreleme amaçlı pozitron emisyon tomografisi (PET/BT) istendi. PET/BT'de her iki akciğerdeki nodüler lezyonlarda SUVmax:4,91-6,34 değişen tutulum, mediastinal lenf nodlarında SUVmax:3,3-6,9 arasında değişen tutulum saptandı. Tedavi amaçlı onkolojiye sevk edilen hasta tedavi başlanamadan exitus oldu.

Anahtar Kelimeler: adenokarsinom, squamoz hücreli karsinom, radyolojik bulgular

Resim 1

Polklinik başvurusundaki akciğer grafisi

Resim 2

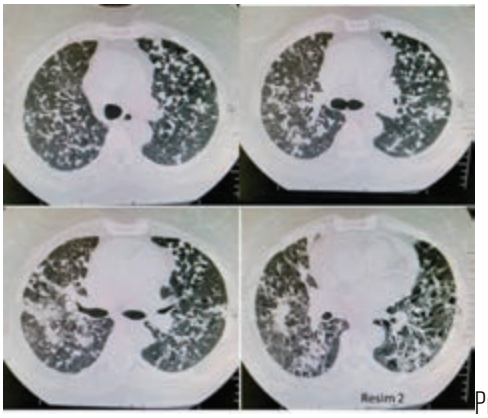

Preoperatif çekilen HRCT görüntüsü

EP-033
LEİOMYOSARKOMLU HASTADA ENDOBRONŞİAL METASTAZ

Çise Tüccar, Emine Bahar Kurt, Şilan Işık

Dışkapı Yıldırım Beyazıt Eğitim ve Araştırma Hastanesi, Göğüs Hastalıkları, Ankara

Over tümörlerinin %3'ünden azını oluşturan ovarian leiomyosarkom (LMS) genital tümörler içerisinde oldukça nadir görülmektedir. Çoğunlukla postmenapozal dönemde karşımıza çıkan bu tümörlerin klinik davranışı oldukça agresiftir.Sağ kalım süresi genellikle 1-2 yıldır. Çoğunlukla cerrahi girişim sırasında ekstraovarian yayılım mevcuttur. Uzak metastazda ilk sırada akciğer gelmektedir. Endobronşial metastazlı olgularda öksürük, dispne ve hemoptizi görülürken,parankim metastazlı olgularda ise genellikle semptom görülmez. Hemoptizi ve öksürük şikayetleriyle kliniğimize başvuran,52 yaşında, ev hanımı, postmenapozal dönemde olup 20 paket-yıl sigara kullanıyordu. Bir yıl önce karında şişlik - kitle şikayetiyle kadın doğum kliniğine başvuran ve Abdomen BT'de sağ over kaynaklı 15x17cm kitle izlenmesi üzerine TAH-BSO yapılmış, patoloji sonucu leiomyosarkom olarak raporlanmış,Evre1B kabul edilen hasta KT istememiş ve gözlemi tercih etmiş.Birinci yıl kontrolunda öksürük ve hemoptizi şikayeti olan hastaya Toraks BT çekilmiş. Mediastende subkarinal, sağ hiler yerleşimli 14mm ölçülen LAP'lar,-sağ hiler bölgede santral yerleşimli kitle ve eşlik eden atelektazi alanı, her iki akciğerde düzensiz sınırlı bazıları kaviter olmak üzere çok sayıda metastazla uyumlu olabilecek nodüler lezyonlar saptanmış.Kliniğimize yönlendirilen hastaya FOB yapıldı ve sağ intermedier bronşta tama yakın obstrüksiyona yol açan beyaz renkli parlak yüzeyli endobronşial lezyon izlendi. Patoloji sonucu; öncelikle leiomyosarkom ile uyumlu iğsi hücreli malign mezenkimal tümör olarak raporlandı. Hastanın PET-BT si hiler ve mediastinal LAP lar, her iki akciğerde ve pelviste lezyonlar ile benzer görünümde izlenmiş olup metastaz ile uyumlu olarak raporlandı. Hasta medikal onkolojiye devredildi. Burada akciğerlerin en sık odak uterus olmak üzere metastatik düz kas tümörlerinin nadir olması, leiomyosarkomların akciğere metastazlarının genellikle endobronşial değil de parankimde görülmesi; hem over kaynaklı hem de endobronşial metastaz saptanan bir olgu olması nedeniyle sunuldu.

Anahtar Kelimeler: endobronşial,metastaz,leiomyosarkom

EP-034
AKCİĞER METASTAZI İLE SEYREDEN MEME KANSERİ OLGUSU

Büşra Tekin, Aydanur Ekici, Mehmet Savaş Ekici

Kırıkkale Tıp Fakültesi, Göğüs Hastalıkları Ana Bilim Dalı, Kırıkkale

GİRİŞ: Toraks,hematolojik ve lenfatik yolaklar üzerinde bulunduğundan uzak metastazların sık olarak gözlendiği bir bölgedir. Gelişen çeşitli malign neoplaziler,akciğere metastaz yapabilir. Meme kanserine bağlı plevral metastaz ve sıvı görünümü sıktır. Burda plevral efüzyon ile gelen akciğer metastazı ile seyreden meme kanseri olgusunu sunduk 72 yaşında bayan hasta,yaklasık 1 aydır kuru vasıflı öksürük ve nefes darlığı şikayeti ile dış merkeze başvurdu.Dış merkezde kalp yetmezliği ve pnomoni tanılarıyla yatarak tedavi gören hasta yaklasık 1hafta önce taburcu olmuş. Ancak hastanın mevcut şikayetlerinde artış olması üzerine hasta polikliniğimize başvurdu.Özgeçmişinde diyabet ve hipertansiyon vardı ve sigara öyküsü yoktu.Metformin 2x1 po lerkanidipin 1x20mg po,irbesartan+hidroklorotiyazid 1x300mg po kullanmaktaydı.Fizik muayenesinde sol akciğer bazalde solunum sesi derinden gelmekte matite,sağ akciğer bazalde ince ral vardı.Laboratuar incelemesinde tam kan sayımı normal,c-reaktif protein (CRP):5.04 mg/Lidi.Akciğer grafisinde bilateral retiküler tarzda opasite,sağ akciğer major fissür belirgin,sol sinüs kapalı,sağ akciğer bazalde konsolide alan gözlendi.Hastaya moksifloksasin 400mg1x1i.v,ipratropıyum bromür+salbutamol 6x1inh,flutıkazon propiyonat 2x2inh,a-setilsistein 600mg1x1po,furosemid2x1i.v tedavisi başlandı.Hasta kalp yetmezliği ön tanısı ile kardiyoloji kliniğine danışıldı.Kan Btipi natriüretik peptit(pro-BNP)düzeyi normal gelen hastanın ekokardiyografisinde ejeksiyon fraksiyonu%65 olarak geldi.D-dimer yüksek gelen hastadan bilgisa-yarlı tomografik anjiografi istendi.Tomografi sonucunda,her iki hemitoraksta en kalın yerinde sağda 26 mm,solda 38 mm ölçülen plevral efüzyon ve komşuluğunda atelektatik akciğer segment mevcuttu.Sağ meme üst-orta kadranda 25x16mm boyutunda spiküle konturlu malign karakterde olduğu düşünülen kitle lezyonu izlendi.Her iki akciğerde dependan kesimlerde daha belirgin olmak üzere,bronkovasküler demette ve septalarda kalınlaşma ile birlikte bu yapılar üzerine süperimpoze buzlu cam dansitesinde görünümler mevcuttu.Sağ akciğer üst lobda plevra tabanlı 9.5x8 mm çaplı,plevra tabanlı 5 mm,sol üst lob anterior segmente 6 mm çaplı düzensiz konturlu metastaz açısından şüpheli nodüller izlendi(resim 2) Hastaya sol hemitorakstan torasentez yapıldı.Plevral mayi eksüdatif karekterli ve plevral sıvı yaymasında lenfosit hakimiyeti vardı.Plevral sıvı sitoloji sonucu maling karekterli geldi.Hastadan tümör markırları gönderildi.CA125 ve CA15.3 yüksek geldi.Hastaya meme usg ve mamografi yapıldı. Hastanın meme usg sonucunda sağ meme saat 12-1 hizasında areolaya 2 cm mesafede düzensiz sınırlı posteriorunda akustik gölgelenmeler bulunan yaklaşık boyutu 27x21mm olan kitle lezyonu izlendi.Hasta genel cerrahi tarafından ince iğne aspirasyon biyopsisi yapıldı.Biyopsi sonucu invaziv lobüler karsinom komponenti bulunduran,invaziv duktal karsinom olarak geldi.Hasta onkoloji kliniğine danışılarak kemoterapi planlandı

SONUÇ: Meme kanseri lenfanjitik karsinomatozayla akciğere sık metastaz yapar.Plevral sıvı etyolojisinde özellikle bayan hastalarda meme kanseri de ayrıcı tanıda düşünülmelidir

Anahtar Kelimeler: kalp yetmezliği,meme kanseri,plevral efüzyon,

resim1

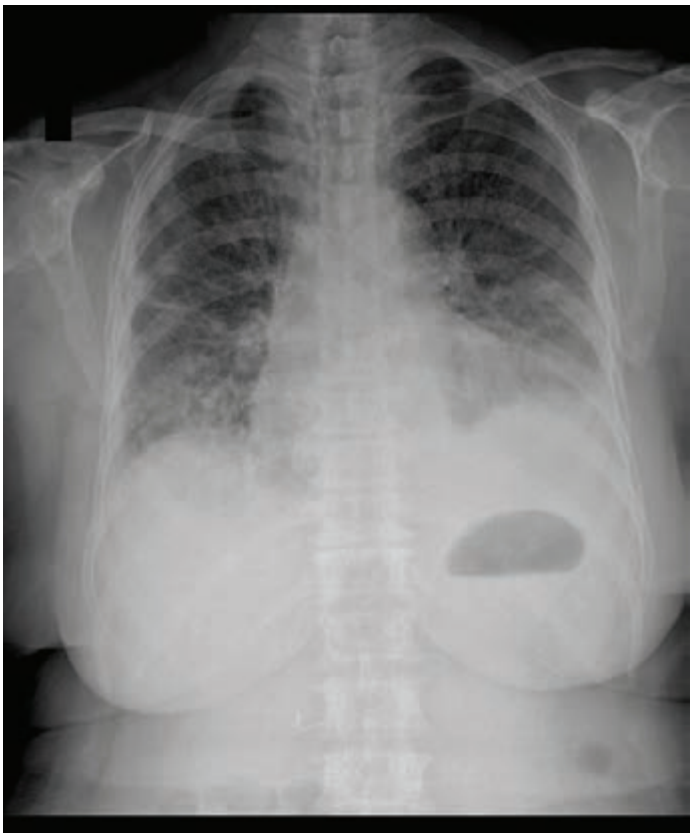

resim2

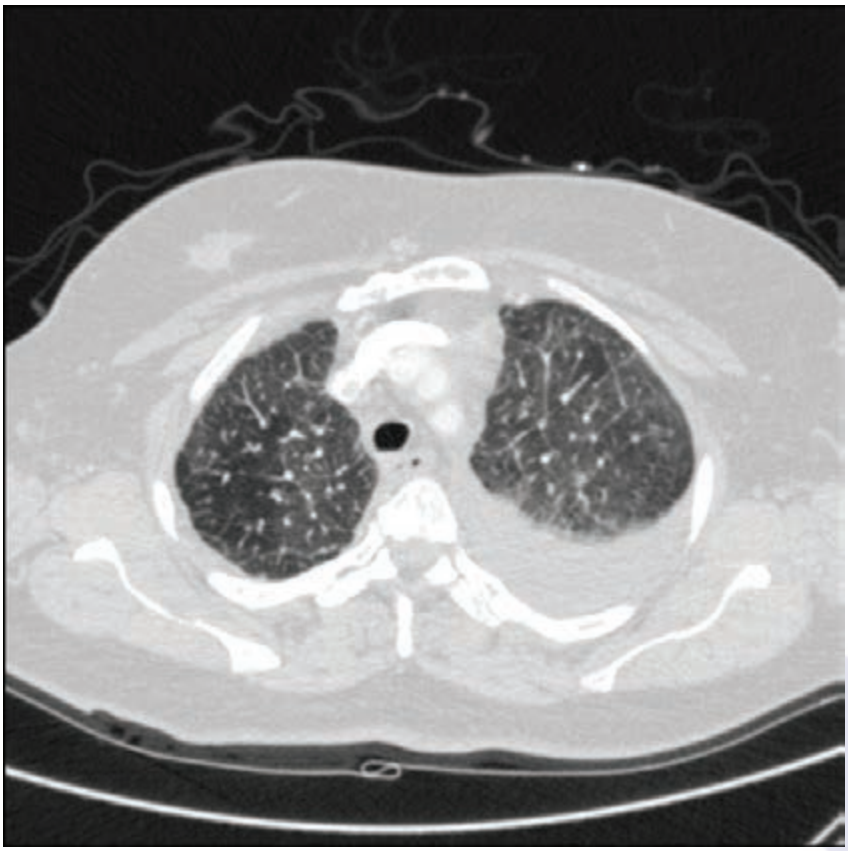

EP-035
PRİMER TORAKS PLAZMOSİTOMU (OLGU SUNUMU)

Burçin Hakoğlu[1], Semra Bilaçeroğlu[1], Sülün Ermete[2]

[1]İzmir Dr. Suat Seren Göğüs Hast. ve Cerr. Eğit. ve Araşt. Hastanesi, Göğüs Hastalıkları Servisi
[2]İzmir Dr. Suat Seren Göğüs Hast. ve Cerr. Eğit. ve Araşt. Hastanesi, Patoloji Birimi

Göğüs hastalıkları açısından asemptomatik olan 64 yaşında kadın hasta, sağ femur kırığına yönelik operasyon planlanırken çekilen akciğer grafisindeki lezyon üzerine hastanemize sevkedilmiş. Hasta, böbrek yetmezliği nedeniyle, 2 yıldır hemodiyaliz ile tedavi görmekteydi. Dört yıl önce sağ göğüs duvarında selim tümör saptandığını ve ileri tetkik görmediğini belirtti. Fizik muayenesinde, obezite ve ciltte pallor dışında patolojik bulgu saptanmadı. Laboratuar bulgularında hemoglobin: 11 gr/dL, hematokrit: %33.2, üre: 82 mg/dL, kreatinin: 6.56 mg/dL, potasyum: 6 mEq/L, albumin: 3.8 mg/dL; bunlar dışındaki hemogram ve biyokimyasal değerler normal sınırlarda idi. Akciğer grafisinde sağ toraks duvarına bitişik dansite artımı izlenmesi üzerine istenen toraks bilgisayarlı tomografisinde, sağda 6. kostadan kaynaklanan, 14x7 cm boyutunda, düzgün sınırlı, litik kemik lezyonu saptandı. PET-CT'de sağ 6. kosta lateralinde kemik destrüksiyonuna neden olan, çevresel kalsifikasyon gösteren 16.5 cm çapında kemik lezyonu, ayrıca sol 5. kosta lateralinde izlenen hafif litik kemik lezyonu ile uyumlu alanlarda malignite düzeyinde artmış 18 FDG tutulumu izlendi. Sağdaki lezyondan BT eşliğinde yapılan tru-cut biyopsi örneğinin histolojik incelemesi plazmositom olarak raporlandı. İki farklı kostada litik tutulum saptanması, anemi ve böbrek yetmezliği bulunması nedeniyle plazmositomun, multiple myeloma (MM) tipinde ve primer toraks MM'u olduğu düşünüldü. İleri inceleme ve tedavi açısından hematoloji başvurusu önerildi, hematolojik tetkikleri sürüyor. Bu olguda 4 yıl önce sağda saptanan kosta tutulumunun, soliter kemik plazmositomu (SKP) olduğunu ve daha sonra, muhtemelen 2 yıl önce, multiple MM'ya progresyon gösterdiğini düşünüyoruz. SKP nadir görülen, yalnızca 1-2 kemik lezyonu ile karakterize, lokalize kemik büyümesi ve destrüksiyonuna yol açabilen, plazma hücre proliferasyonu ile oluşan, yayılım göstermeyen bir hastalıktır. Tedavisinde cerrahi an-blok rezeksiyon, radyoterapi ve/veya kemoterapi yapılabilmektedir. Ancak, olguların yaklaşık yarısında MM'ya progresyon izlenir. Bu olgunun sunulma nedenleri:

1. Sağdaki kostal lezyondan SKP olarak başlayıp, MM'ya progresyon göstermesi,
2. Sağdaki kostal lezyonun dev boyutuna rağmen hastanın asemptomatik olması,
3. MM'nın primer toraks tutulumunun nadir görülmesi (<%1)'dir.

Anahtar Kelimeler: soliter plazmositom, multiple myelom, böbrek yetmezliği, toraks

serum protein elektroforezi

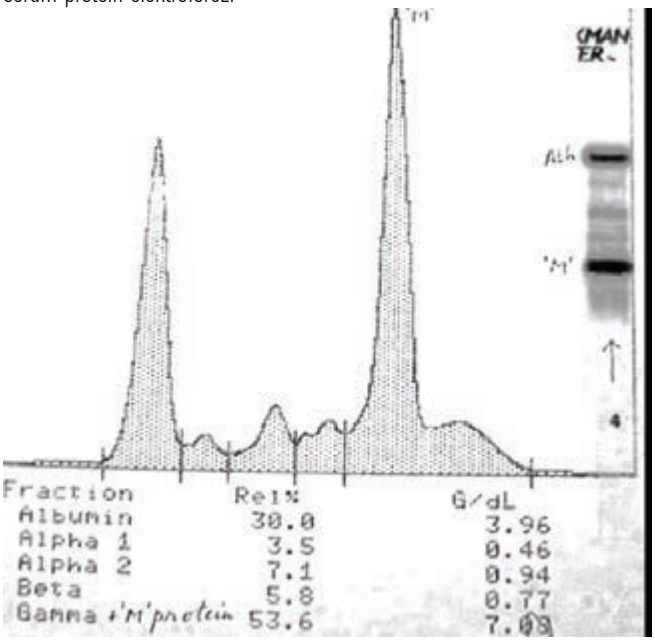

M bandÄ±, gamma "M" proteini 7,08 g/dL
PET-CT kesiti

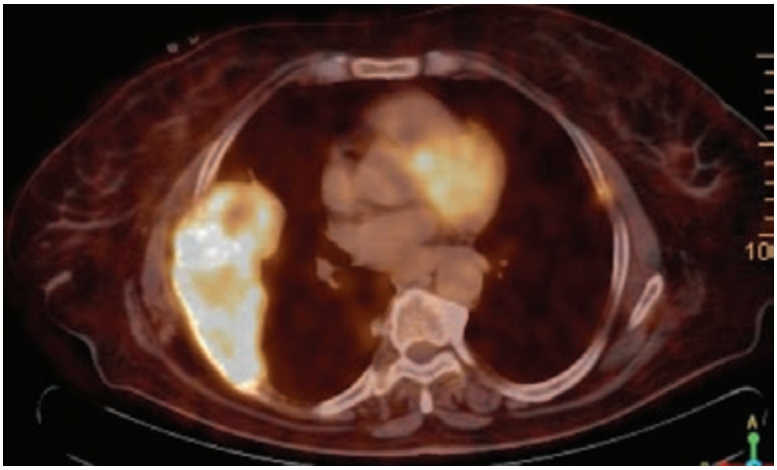

Sağda 6. kostada destrüksiyon yapan dev kitle, solda 5. kostada litik tutulum

tr-cut biyopsi patolojisi

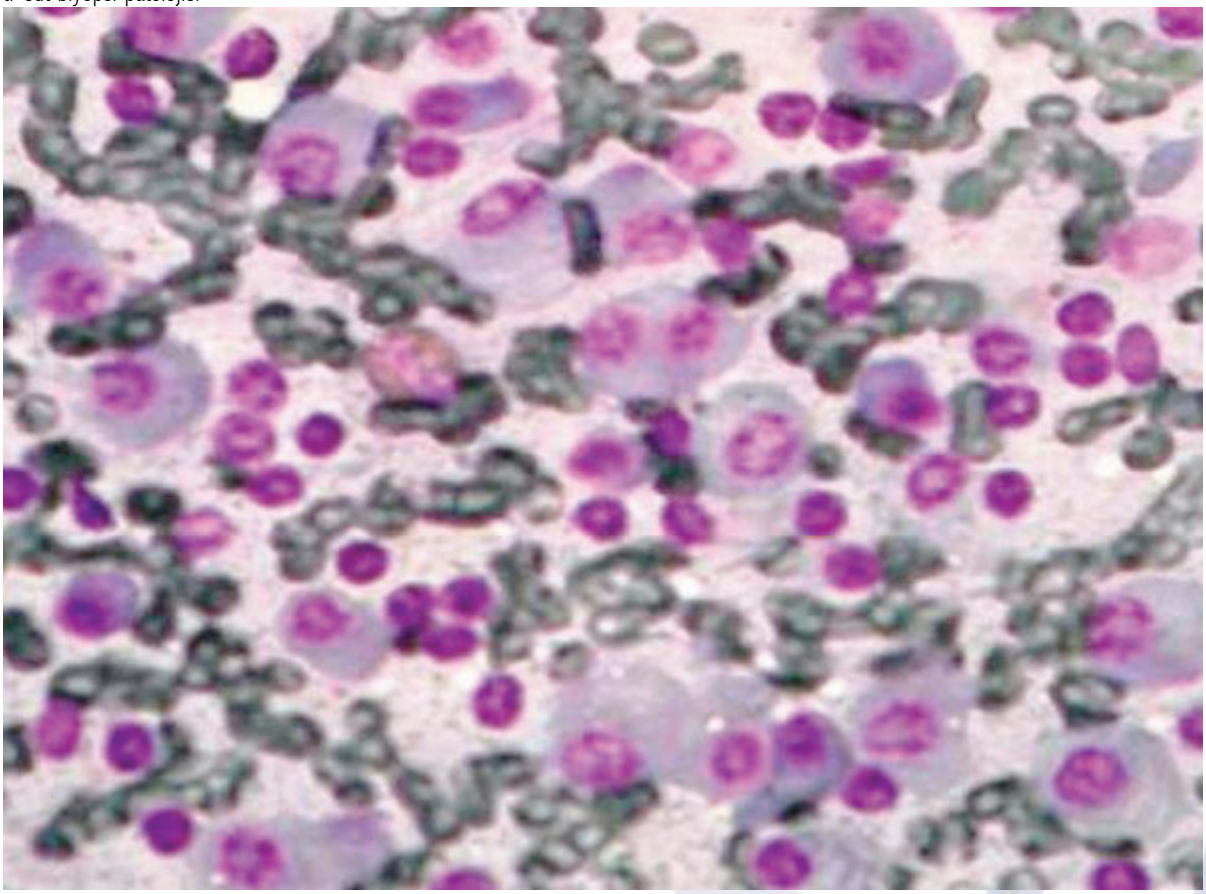

MononÃkleer ve multinÃkleer plasmositoid hÃcreler

EP-036

AKCİĞER KANSERİ NEDENİYLE CERRAHİ TEDAVİ UYGULANAN ERKEK HASTALARIN PSİKOLOJİK DURUMLARININ VE CİNSEL FONKSİYONLARININ DEĞERLENDİRİLMESİ

Mustafa Suat Bolat[1], Burçin Çelik[2], Hale Kefeli Çelik[3], Ekrem Akdeniz[1]

[1]Samsun Eğitim ve Araştırma Hastanesi, Üroloji Kliniği, Samsun
[2]Ondokuz Mayıs Üniversitesi Tıp Fakültesi Göğüs Cerrahisi Anabilim Dalı,Samsun
[3]Samsun Eğitim ve Araştırma Hastanesi, Anesteziyoloji ve Reanimasyon Kliniği, Samsun

GİRİŞ: Çalışmanın amacı akciğer kanseri tanısı almış ve cerrahi tedavi uygulanmış erişkin erkek hastaların psikolojik durumlarında ve cinsel fonksiyonlarındaki değişiklikleri değerlendirilmektir.

GEREÇLER VE YÖNTEM: Bu vaka-kontrol çalışması yerel etik kurul onayı alındıktan sonra akciğer kanseri tanısı konulan ve cerrahi tedavi uygulanan 50 erkek hasta (grup I) ve kontrol grubu olarak erişkin sağlıklı 18 erkek hastada (grup II) gerçekleştirildi. Hastalar yaş, BMI, sigara içimi, FVC, FEV1, FEV1/FVC, Uluslararası Erektil Fonksiyon İndeksi (IIEF) ve Beck depresyon anketi ile karşılaştırıldı. Çalışma grubundaki değerlendirmelerin tamamı postoperatif 3. aydan sonra gerçekleştirildi.

BULGULAR: Grup I / Grup II hastaların; yaş ortalaması 61,3±8,2/65,3±6,9 yıl, sigara içimi 40,2±13,8/20,6±11,6 paket/yıl, BMI 25,6±4,3/27,8±5,65 kg/m bulundu. Beck depresyon skoru; grup I hastalarda 9,3±6,9 iken bu değer grup II'de 7,6±5,8 (p=0,359) bulundu. Preoperatif IIEF skorları; grup I'de 14,1±4,1 ve grup II'de 12,8±7,6 (p=0,357) olarak bulundu. Grup I'deki hastaların preoperatif ve postoperatif IIEF karşılaştırıldığında; bu değerlerin istatistiksel olarak farklı olduğu görüldü [14,1±4,1/10,8±4,2 (p<0,001)].

SONUÇ VE TARTIŞMA: Akciğer kanser tanısı ile cerrahi tedavi uygulanan hastaların postoperatif depresyon derecesi minimal olup cinsel fonksiyonlarında postoperatif erken dönemde azalma tespit edilmiştir.

Anahtar Kelimeler: akciğer kanseri, cerrahi tedavi, depresyon, cinsel fonksiyon, erkek

Tablo 1

Tablo 1. Demografik veriler.

	Grup 1	Grup 2	p
Hasta sayısı	50	18	
Yaş (mean±SD)	58,4±11,6	65,3±6,9	0,07
BKİ* (mean±SD)	25,6±4,3	22,8±5,7	0,15
Sigara miktarı (paket/yıl)	40,2±13,8	20,6±11,6	**0,001**
Sigara durumu (%)			0,218
İçmeyen	1 (2)	1 (5,6)	
Bırakmış	22 (44)	11 (61,1)	
Aktif içici	27 (54)	6 (33,3)	
Komorbidite (%)			
Var	18 (36)	-	
Yok	32 (64)		
FEV1 (L)	2,4±0,6	2,4±0,7	0,94
FVC (L)	3,1±0,6	2,8±0,9	0,15
FEV1/FVC	86,1±10,3	79,8±5,1	**0,01**
Kemoterapi (%)			
Var	20 (40)	-	
Yok	30 (60)	-	
Histopatoloji (%)			
Adeno karsinom	20 (40)	-	
Epidermoid karsinom	28 (56)	-	
Insitu karsinom	2 (4)	-	
Patolojik evre (n)			
Insitu*karsinom	2	-	
IA	18	-	
IB	8	-	
IIA	9	-	
IIB	9	-	
IIIA	2	-	
IIIB	1	-	
IV	1	-	
Yatış süresi (gün)	9,9±4,9	-	

Tablo 2

Tablo 2. Gruplara ait Becks skorları

	Grup 1 (n, %)	Grup 2 (n, %)	p
Beck's skoru	9,3±6,9	7,6±5,7	0,32
Minimum (0-9)	33 (66)	18 (100)	
Hafif (10-16)	8 (16)	0	
Orta (17-29)	9 (18)	0	
Ağır (30-63)	0	0	

Tablo 3. Uluslararası Erektil Fonksiyon İndeksi (IIEF)

	Grup 1		Grup 2
	Preoperatif	Postoperatif	
IIEF skoru (mean±SD)	14,1±4,1	10,8±4,7	17,4±8,6
Erektil disfonksiyon			
ED yok (26-30)	0	0	1
Hafif ED (22-25)	1	1	1
Hafif-orta ED (17-21)	12	4	4
Orta ED (11-16)	27	23	3
Şiddetli ED (6-10)	10	22	9

EP-037
BENİGN PULMONER METASTATİK LEİOMYOM

Aysen Evkan[1], Berna Kömürcüoğlu[1], Sülün Ermete[2], Gamze Kaplan[1]

[1]Dr Suat Seren Göğüs Hastalıkları ve Göğüs Cerrahisi Eğitim Araştırma Hastanesi, Göğüs Hastalıkları Ana Bilim Dalı, İzmir
[2]Dr Suat Seren Göğüs Hastalıkları ve Göğüs Cerrahisi Eğitim Araştırma Hastanesi, Patoloji, İzmir

Yaklaşık 10 ay önce başlayan sırt ağrısı yakınması ile başvuran 52 yaşında sigara içmeyen kadın olgunun bilgisayarlı tomografisinde (BT) her iki akciğerde en büyüğü 74*53 cm çapında multible iyi sınırlı kitle lezyonu tespit edildi. Pozitron emisyon sintigrafisi en büyüğü sağ akciğer alt lobunda yaklaşık 10.5cm uzun akslı olmak üzere bilateral, düzgün sınırlı çok sayıda nodüler lezyonlar saptandı. Mediastinal vasküler yapılar ile eş düzeyde 18FDG (SUVmax 2.01) tutulumu olarak değerlendirildi. Tru-cut biyopsi yapıldı. Kitlenin patolojik incelemesi leiyomyom olarak raporlandı. Hastanın 4 yıl önce dış merkezde leyomyomatozis nedeniyle geçirilmiş histerektomi öyküsü mevcuttu. Yapılan Kadın-Doğum konsültasyonunda patoloji izlenmedi. Hastaya göğüs cerrahisi ile konsulte edilerek cerrahi tedavi önerildi ancak hasta önerilen operasyonu kabul etmedi. Hastanın 6 aylık kontrolunde radyolojik değişiklik izlenmedi.Bening pulmoner metastatik leiomyoma, akciğerin nadir görülen iyi huylu tümörlerindendir. Bu tümörler bronş duvarı, periferik küçük hava yolları veya perivasküler düz kas dokusundan kaynaklanır. Bu terminoloji ilk kez 1939 yılında Steiner tarafından raporlanmıştır. Bening metastatik leiyomyom(BML) genellikle histerektomi veya miyomektomi operasyonundan yıllar sonra premenepozal dönemdeki kadınlarda görülür. Hastalar genellikle asemptomatiktir, rastlantısal olarak saptanan düz kas proliferasyonu ile oluşan bening natürde bilateral ve nodüler lezyonlardı. Nadir olarak öksürük, nefes darlığı gibi nonspesifik semptomlar görülebilir. BML nadir görülmesi nedeni ile sunulmuştur.

Anahtar Kelimeler: leiomyom, metastaz,pulmoner

resim 1

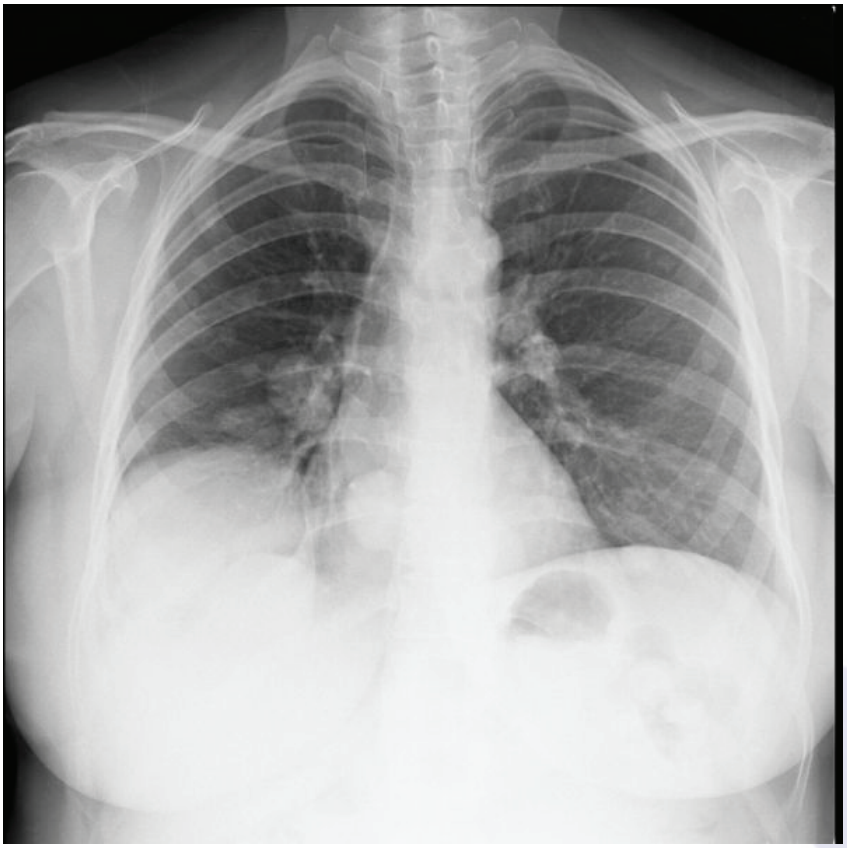

resim 2b

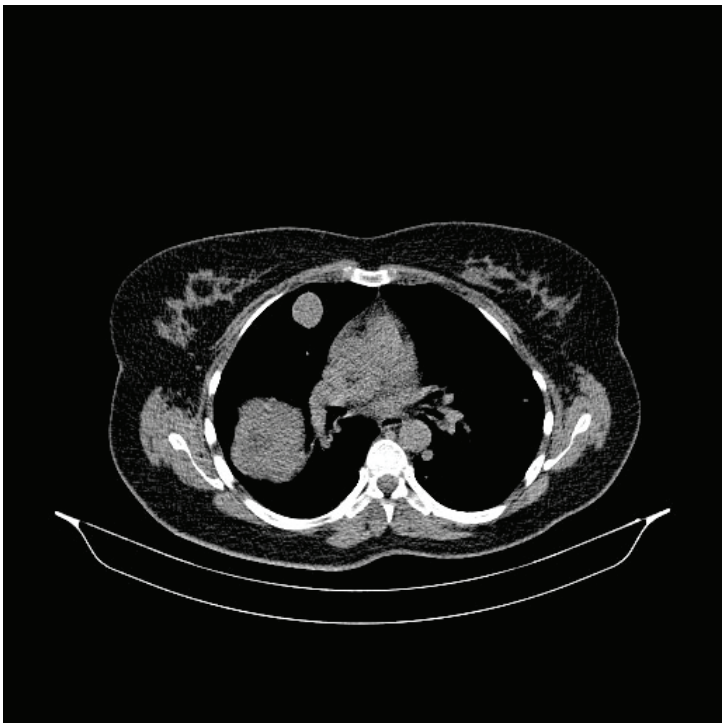

resim2a

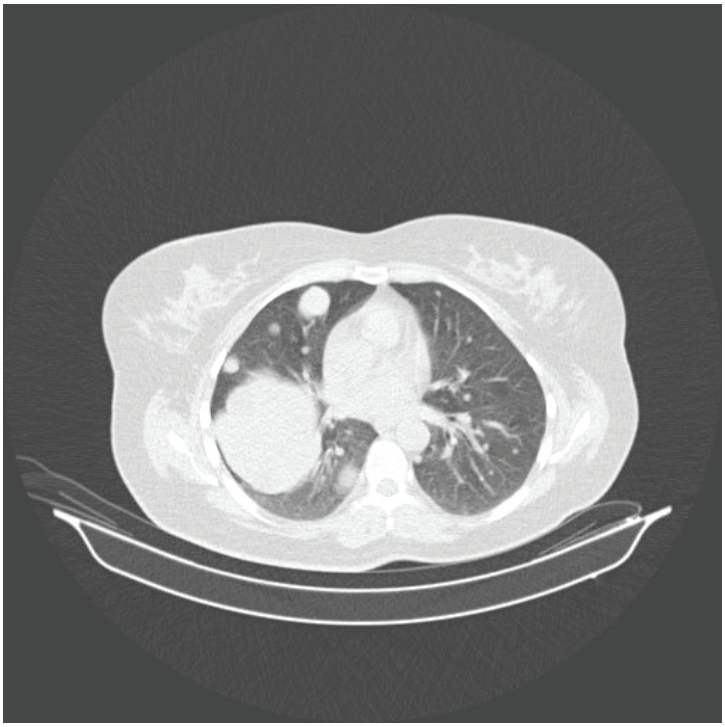

resim 3

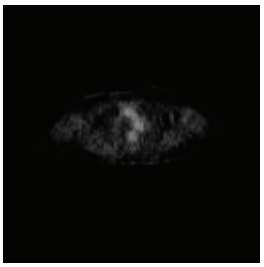

resim 4

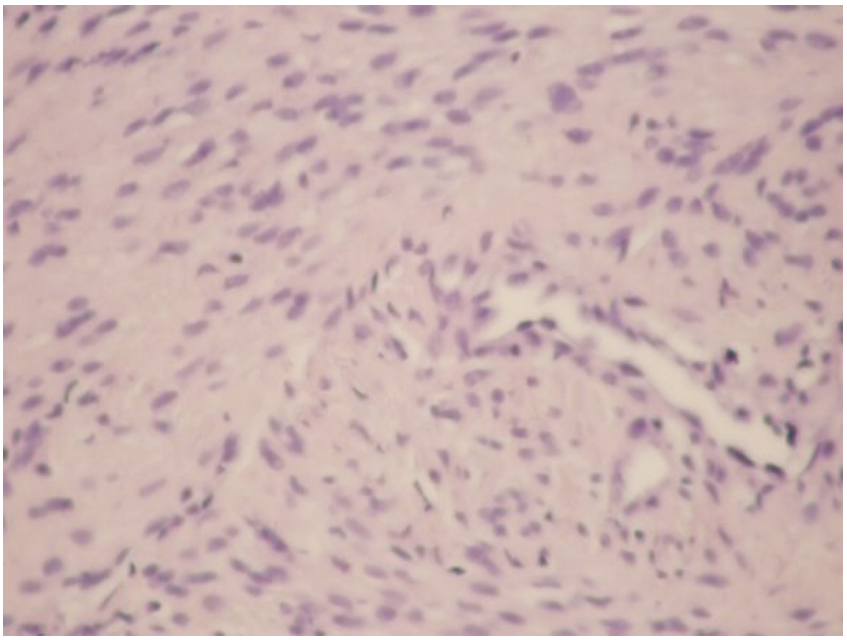

resim 5

EP-038
GÖĞÜS DUVARI TÜMÖRLERİNDE CERRAHİ SONUCLAR

Nurlan Alizade, H.volkan Kara, Ezel Erşen, Burcu Kılıç, Kamil Kaynak, Akif Turna

İstanbul Üniversitesi Cerrahpaşa Tıp Fakültesi Göğüs Cerrahisi Ana Bilim Dalı, İstanbul

GİRİŞ: Primer göğüs duvarı tümörleri, göğüs duvarının farklı bölümlerinden köken alabilirler. Cerrahi rezeksiyonuyla yapılan hastalarda oluşan orta ve uzun dönem sonuçları önemlidir. Rezeksiyon sonrasında primer yada göğüs duvarı rekonstrüksiyonuyla oluşan defektlerin kapatılmasına gayret edilir. Kliniğimizde cerrahi rezeksiyon yapılan tanılı-ön tanılı primer göğüs duvarı tümörlerini görüntü ve süreç yönetimleriyle birlikte sunmayı amaçladık.

METOD: Ocak 2011- Ocak 2015 yıllarında kliniğimizde tedavi ve takip edilen göğüs duvarı kitlelerinin kayıtları retrospektif olarak incelendi. Hastaların yaş, cinsiyet, klinik şikayet, cerrahi işlem, işleme bağlı mortalite,morbidite, nihai histopatoloji sonuçları, cerrahi sonrası nüks durumları değerlendirildi. Tüm hastalara cerrahi rezeksiyon öncesi klinik değerlendirme, rutin parameter tetkikleri,radyolojik değerlendirme ve histopatolojik tanıya yönelik işlem yapıldı. Cerrahi öncesi tanı konulamayan tümör öntanılı vakalarda çalışma grubuna dahil edildi. Cerrahide tümörün tamamen çıkartılmasına ilaveten 4-5cmlik sınır uzaklığı hedeflendi, kot eksizyonlarında alt ve üstten birer kaburgada ilave olarak çıkartıldı. Frozen incelemesiyle yumuşak doku cerrahi sınır negatifliği değerlendirilen vakalar oldu. Rekonstrüksiyonda plastik cerrahi kliniğinden kas ve cilt flpaleri için yardım alındı. Tüm hastaların nihai histopatolojik sonuçları multidisipliner tümör konseyinde tartışıldı ve gerekli görülen vakalar onkolojik tedaviye yönlendirildi.

SONUÇLAR: Prospektif olarak kayıt alınan veri tabanımızdan retrospektif olarak toplamda 25 hastanın kayıtlarına ulaşıldı. Hastaların 12 si erkek(% 48) idi. Yaş ortalaması 42.8 yıl (5-84)olarak hesaplandı. Tümör yerleşim yeri 17 (%68) hastada göğüs duvarı ön-yan yüzünde 7(%28) sinde arka yüzde, 1 (%4) hastada ise sternum üzerinde idi. 20(%80) hastanın başvuru şikayeti ağrı ve ele gelen kitle iken 5 (%20) hastada şikayetler non spesifik(nefes darlığı gibi) olarak bildirildi. Cerrahi rezeksiyon sonrası 6 (%24) hastaya protez materyali kullanılması gerekti. Post operatif dönemde ortalama yatış süresi 2.28 gün (1-15) olarak hesaplandı morbidite 4 (%16) hastada ortaya çıktı, mortalite görülmedi. Hastaların histopatolojik sonuçlarına göre dağılımları tablo 1 de gösterilmiştir. Takiplerde 4 (%16) hastada lokal nüks görüldü bu hastaların nüks ortaya çıkma süresi ortalama 13 ay (6-20) olarak hesaplandı.

TARTIŞMA: Göğüs duvarı tümörleri sıklığı farklılık gösteren bir gruptur. Hastaların multidisipliner olarak değerlendirilmesi önemli ve gereklidir. Cerrahi sınır negatifliği sağlanarak yapılan rezeksiyonlar başarılı ve düşük mortalite ve morbidite oranları ile güvenlidir.

Anahtar Kelimeler: Göğüs Duvarı Tümörleri, Cerrahi, Rezeksiyon, Göğüs Cerrahisi

37 yaş erkek hasta.Göğüs ön duvarı kondrosarkomlu olgu

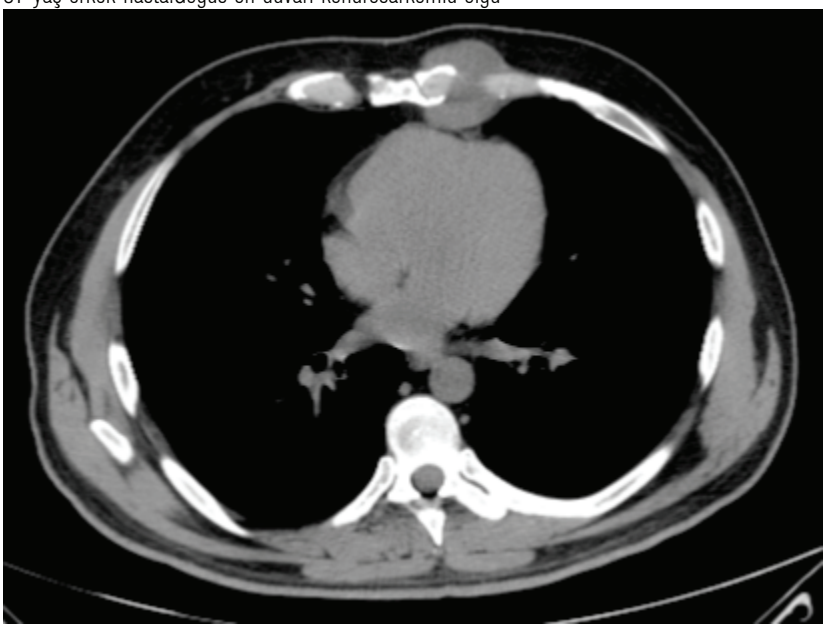

Preoperatif toraks bt

37 yaş erkek hasta.Göğüs ön duvarı kondrosarkomlu olgu

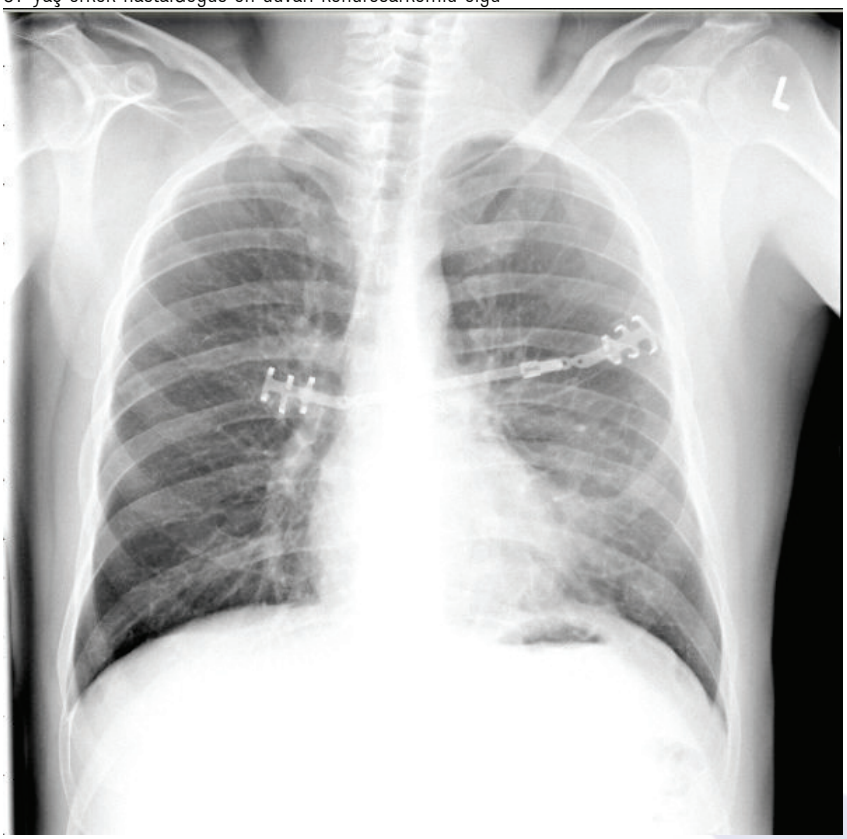

Postoperatif posteroanterior akciğer grafisi

42 yaş erkek hasta.Sağ göğüs duvarı posterior fibröz displazi+anevrizmal kemik kisti olan olgu

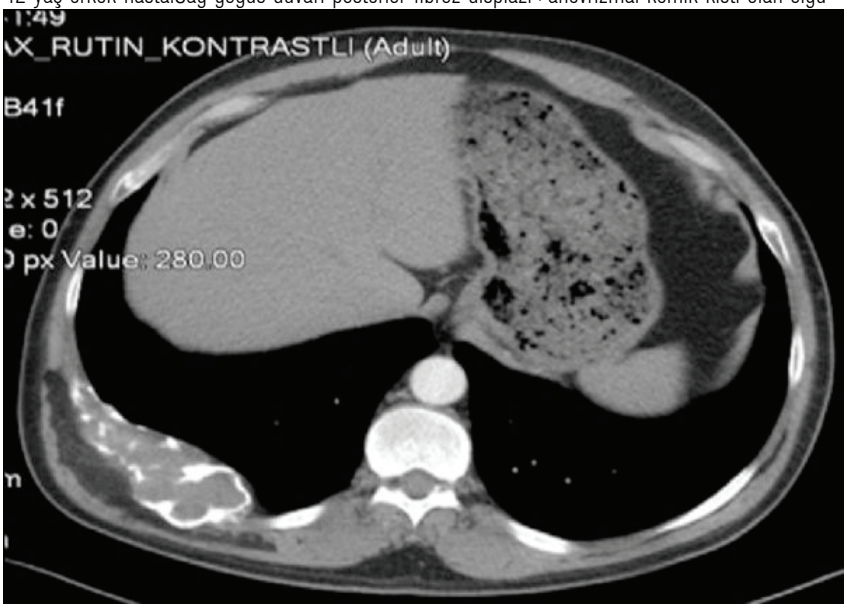

Preoperatif toraks bt

43 yaş kadın hasta.Sol göğüs duvarı posterior hemangioperisitomlu olgu

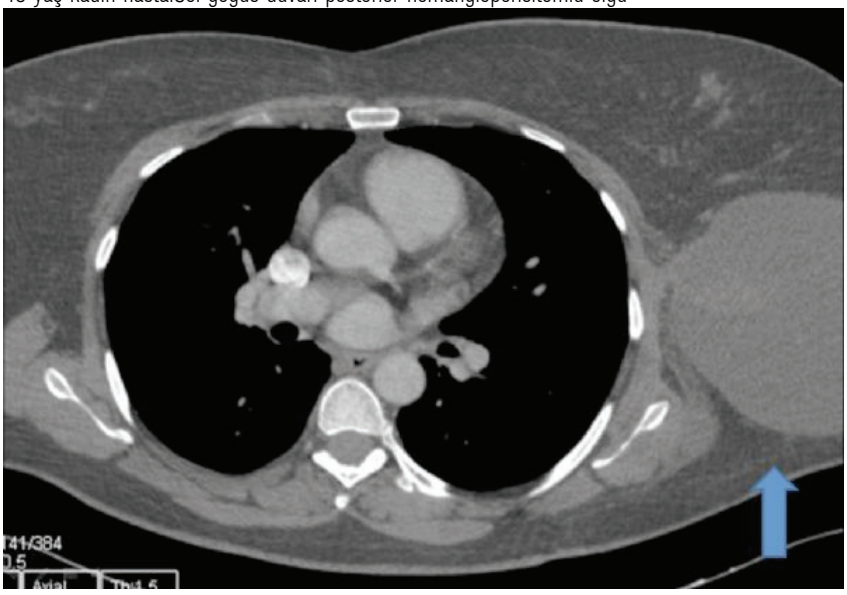

Preoperatif toraks bt

43 yaş kadın hasta.Sol göğüs duvarı posterior hemangioperisitomlu olgu

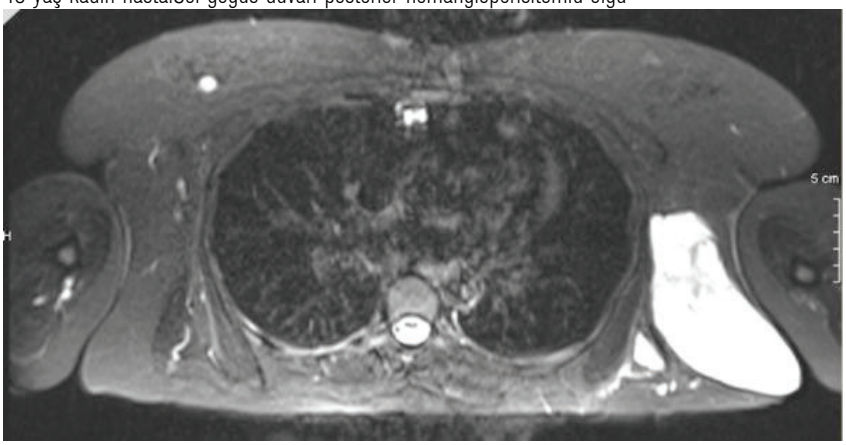

Preoperatif toraks mr

50 yaş kadın hasta.Sağ 5.- 6. kostovertebral eklem grade 2 kondrosarkomlu olgu

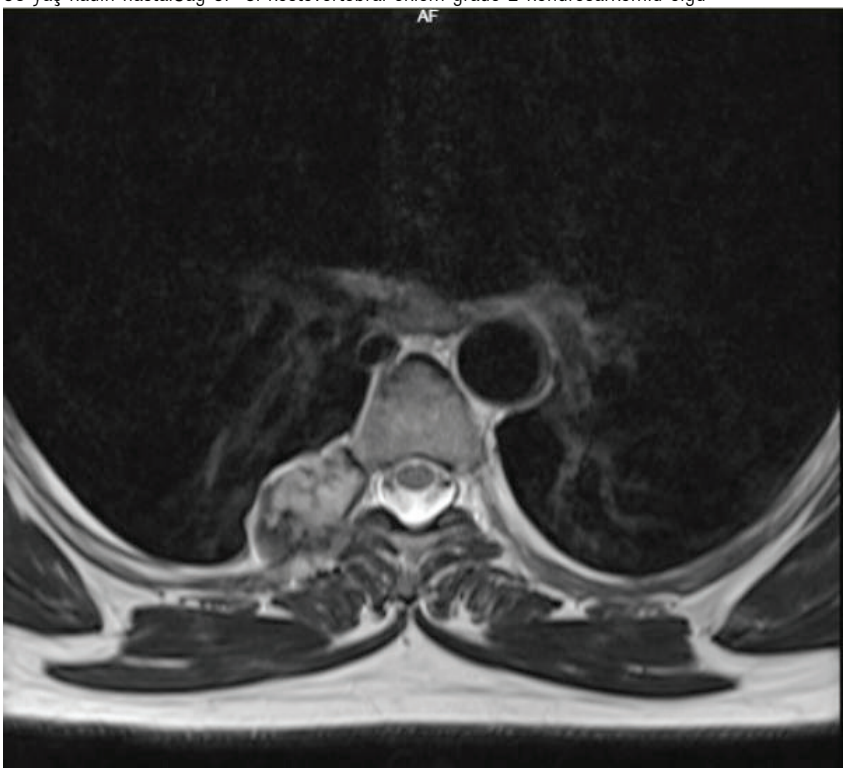

Preoperatif toraks mr

50 yaş kadın hasta.Sağ 5.- 6. kostovertebral eklem grade 2 kondrosarkomlu olgu

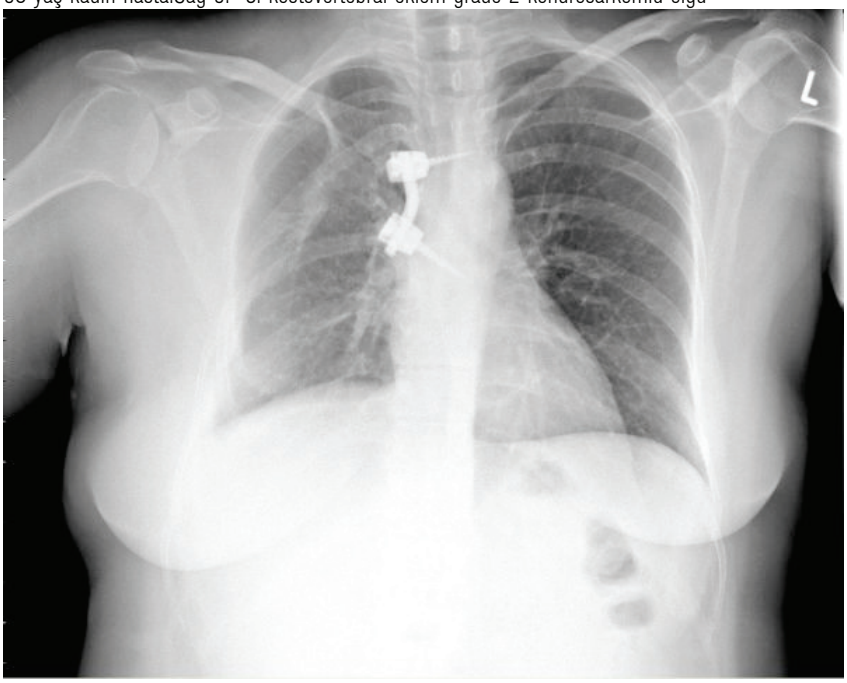

Postoperatif posteroanterior akciğer grafisi

62 yaş kadın hasta.Sol paraspinal vasküler endotelyal tümör-Dabska tümörü tipinde anjiomatöz gelişme olan olgu

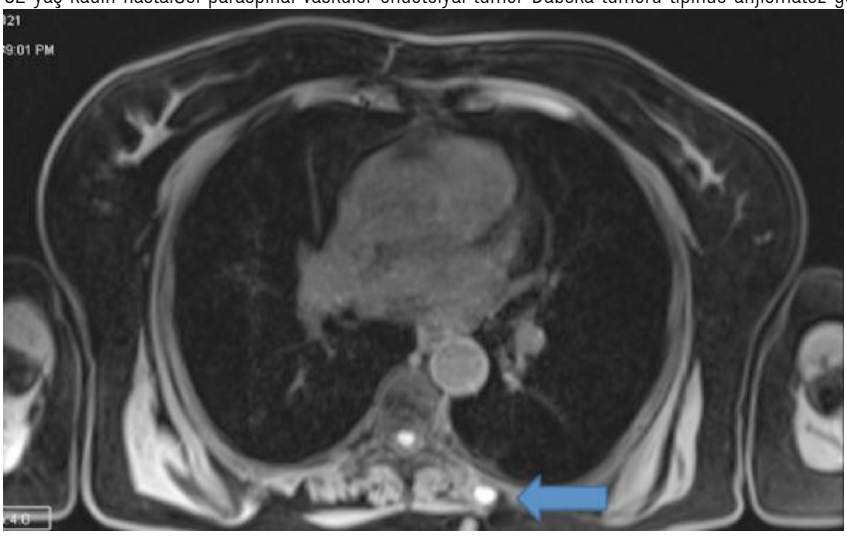

Preoperatif toraks mr

80 yaş kadın hasta.Sol göğüs ön duvarı malign periferik sinir kılıfı tümörlü olgu

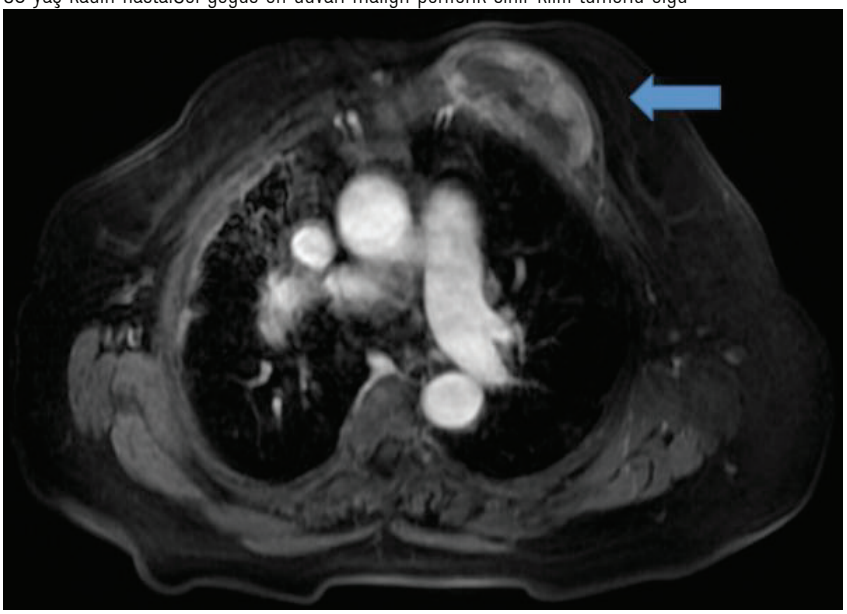

Preoperatif toraks mr

Tablo 1

Tablo -1

Kondrosarkom	3
Fibröz displazi	3
Kondroma	2
Arteriovenöz malformasyon	2
Ewing sarkomu	1
Osteokondrom	1
Malign soliter fibröz tm/hemangioperisitom	1
Anevrizmal kemik kisti ve fibröz displazi	1
Agresif fibromatozis	1
Dabska tümörü	1
Lenfoma	1
Malign periferik sinir kılıfı tümörü	1
Lipoma	1
Dermatifibrosarkom protuberans	1
Malign soliter fibröz tümör -Hemangioperisitom	1
Reaktif postravmatik gelişme	1
Tümör negatif kemik yapısı	1
Prolifere reaktif sinovyal hücreler	1
Liposarkoma	1

41 yaş kadın hasta.Sol göğüs ön duvarı dermatofibrosarkom protuberanslı olgu

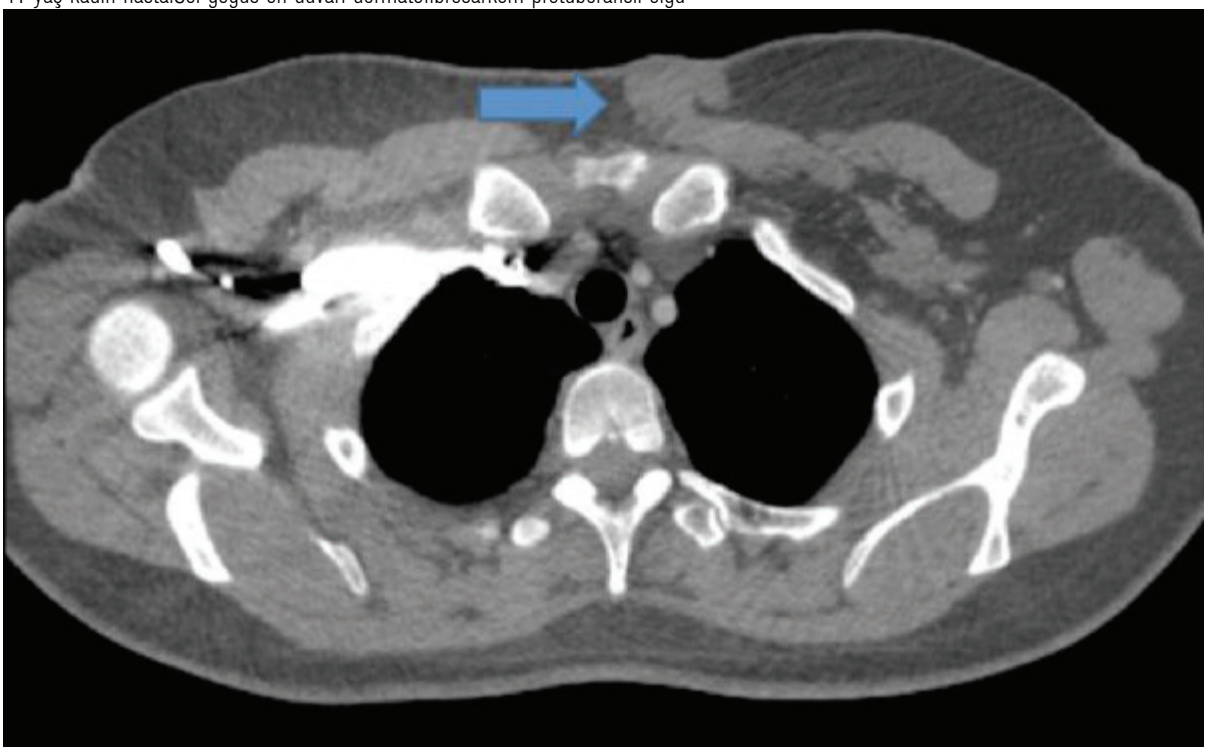

Preoperatif toraks bt

47 yaş kadın hasta.Sağ göğüs duvarı agresif fibromatozisli bir olgu

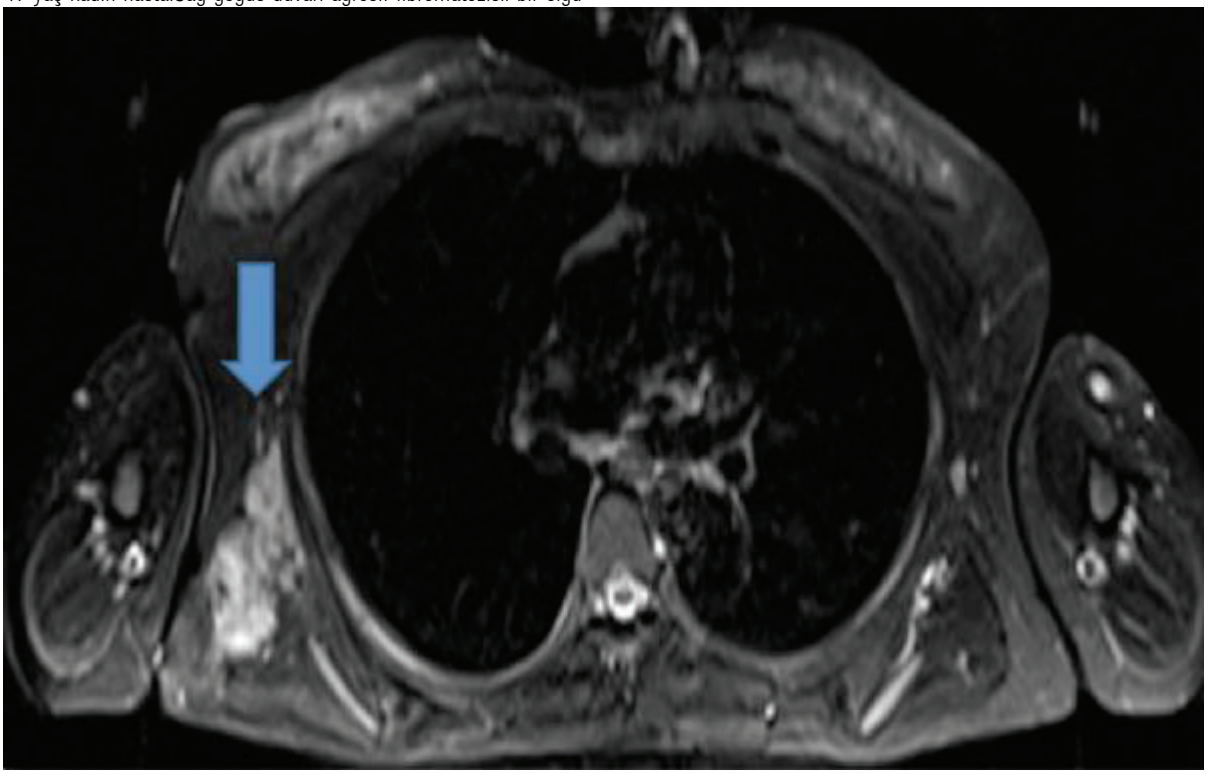

Preoperatif toraks mr

52 yaş erkek hasta. Sağ subskapular prolifere sinovyal hücreler olan olgu

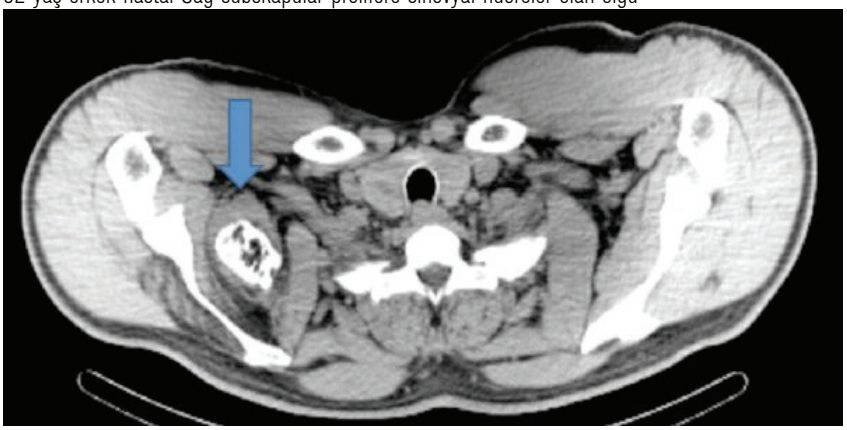

Preoperatif toraks bt

9 yaş erkek hasta.Sol göğüs duvarı ewing sarkomlu olgu

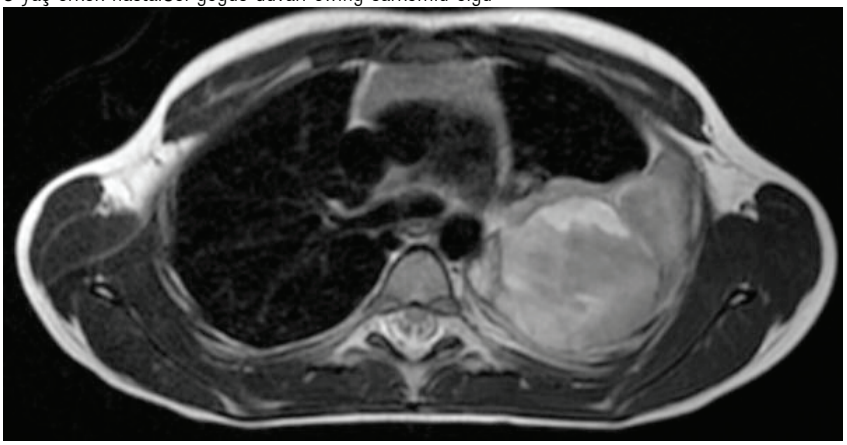

Preoperatif toraks mr

9 yaş erkek hasta.Sol göğüs duvarı ewing sarkomlu olgu

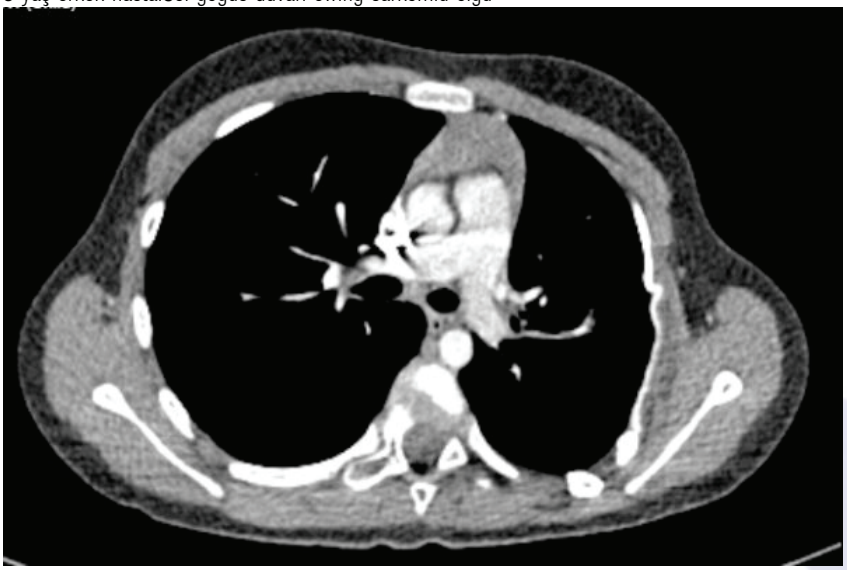

Postoperatif toraks bt

EP-039
KÜÇÜK HÜCRELİ AKCİĞER KANSER TANILI OLGUDA UNİLATERAL TONSİLLA PALATİNA METASTAZI

Derya Kızılgöz, Havva Yeşildağlı, Pınar Akın Kabalak, Tuba İnal Cengiz, Hakan Ertürk, Metehan Karaca, Ülkü Yılmaz

Atatürk Göğüs Hastalıkları ve Göğüs Cerrahisi Eğitim ve Araştırma Hastanesi

GİRİŞ: Tonsiller doku maligniteleri genellikle primer tümör olarak bulgu verir. Tonsiller dokunun metastatik tutulumu oldukça nadir olup (%0.8), lenfatik yayılım yoluyla sıklıkla meme, deri, böbrek ve kolorektal sistemden kaynaklanır. Akciğer kanserinde tonsiller metastazı <%5 den az, erkek cinsiyet ve KHAK hücre tipinde ortaya çıkabilir. Boğaz ağrısı, nefes darlığı, öksürük ve yutma güçlüğü ile karşımıza çıkar. Primer malignitenden bağımsız olarak prognoza katkısı kötüdür.

OLGU: Evre 3A KHAK tanısı ile ardışık kemo-radyoterapi tedavisi uygulanan 57 yaşındaki erkek hasta poliklinik takiplerinde boğaz ağrısı, yutma güçlüğü ile başvurdu. Fizik muayenesinde sol tonsiller alanda lokalize polipoid, düzensiz yüzeyi olan, oral pasajı %50'ye yakın kapatan malign görünümlü lezyon izlendi (Figür 1). Boyun BT sinde sol subraglottik düzeyde sol arye-epiglottik fold dan inferior orofarengeal düzeye ve vallekulaya da uzanan hava sütununu daraltan kitle görünümünde nodüler oluşumlar izlendi (Figür 2). Lezyondan alınan biyopsinin histopatolojik tanısı KHAK metastazı olarak raporlandı. Ağrı-beslenme bozukluğu nedeni ile 3000 Gy palyatif radyoterapi uygulandı. Radyoterapi bitiminde tonsiller alandaki lezyon boyutunda küçülme ve hastada semptomatik düzelme izlendi.

SONUÇ: Akciğer kanserinde tonsil metastazı birlikteliği en çok KHAK olgularında karşımıza çıkmaktadır. Primer maligniteden bağımsız olarak prognoza katkısı kötüdür. Tanıda fizik muayene, boyun BT/MRG ın yeri bulunmaktadır. Primer malignitenin tedavisi yanı sıra lokal radyoterapi önerilir.

Anahtar Kelimeler: küçük hücreli akciğer kanseri, radyoterapi, tonsilla palatina metastazı

Figür 1

Figür 2

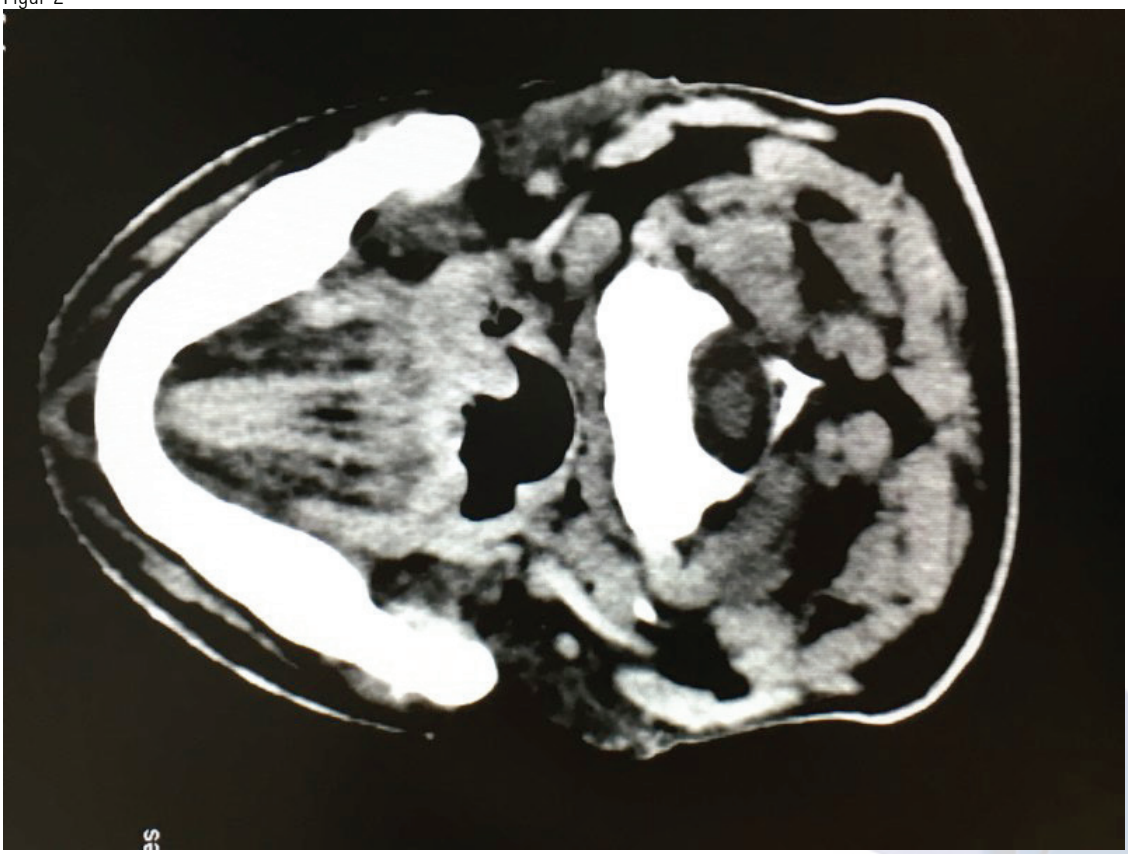

EP-040
ADENOİD KİSTİK KARSİNOMUN PLEVRAYA METASTAZI

Melek Cihanbeylerden, Emine Bahar Kurt, Şilan Işık, Tuğba Taşkın Türkmenoğlu

Dışkapı Yıldırım Beyazıt Eğitim ve Araştırma Hastanesi, Göğüs Hastalıkları, Ankara

Adenoid kistik karsinom (AKK) en sık tükürük bezlerinden köken almakla birlikte, literatürde akciğer, meme ve serviks olmak üzere diğer organlardan da kaynaklanabileceği bildirilmektedir. Kadın cinsiyette daha fazla görülür, en sık 6. ve 7. dekatta ortaya çıkar. Yavaş büyüme hızı ve düşük lenf nodu metastazı olasılığına rağmen, yüksek perinöral ve hematojen yayılım riski ve inatçı nüksleri nedeniyle tedavisi oldukça zordur. Pulmoner adenoid kistik karsinom ise akciğer kanserinin nadir tiplerinden biridir ve primer akciğer kanserlerinin yaklaşık %0.2 sinden sorumludur. Günümüzde AKK' un ana tedavisi cerrahidir. Minör tükrük bezlerine yerleşen tümörlerin geç tanı alması ve geniş rezeksiyonun teknik olarak zor olması, prognozu olumsuz etkiler ve uzak metastaz olasılığını artırır. AKK radyosensitif bir tümördür. Tam bir rezeksiyonun mümkün olduğu durumda bile, perineural yayılımın özellikle kistik karsinom için tipik olması nedeniyle postoperatif radyoterapi önerilmektedir.

Burada yaklaşık 1 yıl önce Parotis AKK (derece III) nedeniyle radikal parotidektomi operasyonu geçirmiş, nefes darlığı şikayeti ile kliniğimize başvuran 73 yaşında bir kadın hasta sunulmaktadır. Hastanın toraks BT sinde sağ hemitoraksda masif plevral effüzyon, sol akciğer üst lob anterior segmentte 20 mm çaplı, sol akciğer üst lob apikoposterior segmentte 13 mm çaplı nodüler dansite izlenmiştir. Yaygın vücut ağrıları nedeniyle çekilen kemik sintigrafisinde iskelet sisteminde yaygın osteoblastik aktivite artışı izlendi. Hastanın dosya kayıtlarında radikal parotidektomi uygulanmış olduğu, tümörün yaygın perinöral, kan damarı, lenfatik invazyon gösterdiği ve cerrahi sınırlarda tümör mevcudiyetinin olduğu cerrahi sınırlarda tümörü mevcut olduğu için kemoterapi ve eksternal radyoterapi (ERT) tedavisi almış olduğu bilgisi mevcuttu.Hastaya kliniğimizde tanısal ve boşaltıcı amaçla torasentez yapıldı,eksüda özelliğindeki sıvının patoloji raporu bazaloid morfolojide malign epitelyal tümör metastazı ile uyumlu olarak raporlandı. Primer tümörü dolayısıyla AKK nın plevraya metastazı olarak kabul edildi. Toraks BT de belirtilen akciğerdeki kitlelerden doku tanısına gidilmeyerek metastaz lehine yorumlandı. AKK olgularının yaklaşık yarısında uzak metastaz geliştiği ve en sık uzak metastazın da akciğerde gözlendiği bilinmektedir. Ancak plevraya metastaz oldukça nadirdir. Bu vaka cerrahi, radyoterapi ve kemoterapi almış olmasına karşın 1 yıl gibi kısa sürede agresif seyrederek plevraya,akciğere ve kemiklere olmak üzere çoklu organ metastazı yapması dolayısıyla sunulmaktadır.

Anahtar Kelimeler: Adenoid Kistik Karsinom, plevra, metastaz

EP-041
NADİR BİR BENİGN AKCİĞER TÜMÖRÜ; SKLEROZAN HEMANJİYOM

Argün Kış[1], Ümit Aydoğmuş[1], Ferda Bir[2]

[1]Pamukkale Üniversitesi, Göğüs Cerrahisi Ana Bilim Dalı, Denizli
[2]Pamukkale Üniversitesi, Patoloji Ana Bilim Dalı, Denizli

GİRİŞ: Akciğerin benign tümörleri nadir görülmektedir (%8) ve rezeksiyon yapılan hastaların %1'i benign olarak rapor edilmektedir. Pulmoner sklerozan hemanjiyom (PSH) hamartomdan sonra ikinci sıradadır. PSH genellikle asemptomatiktir. Radyolojik incelemelerde soliter nodül olarak saptanır. Yerleşim yerine göre uygun rezeksiyon (wedge, segmentektomi, lobektomi)tedavi için yeterlidir. Beş ay arayla opere edilen ve tanıları PSH olarak bildirilen iki olgumuzu paylaşacağız.

Olgu1: 49 yaşında kadın hasta pnömoni nedeniyle takipleri sırasında akciğer grafisinde sol hiler yerleşimli düzgün sınırlı yuvarlak opasite saptanıyor. Tomografisinde sol üst lob yerleşimli 3 cm çaplı solid lezyon olarak tarif ediliyor. Fizik muayene ve laboratuar değerleri normal sınırlarda olan hasta opere edilerek, sol üst lobektomi uygulandı. Patolojisi PSH olarak bildirildi.

Olgu2: 24 yaşında kadın hasta ösürük nedeniyle başvuran hastanın akciğer grafisinde, sağ hiler yerleşimli düzgün yuvarlak şekilli opasite izlenmekte. Toraks tomografisinde sağ orta lobda perihiler yerleşimli 3.2 cm çaplı solid lezyon. PET-BT'de lezyonun SUV max değeri 2.3 olarak ölçülmüş. Fizik muayene ve laboratuar değerleri normal olarak izlendi. Hastaya videotorakoskopik orta lobektomi uygulandı. Sonuç PSH belirsiz histogeneze sahip benign bir akciğer tümörüdür. Pnömositoma, papiller pnömositoma isimleriyle de bilinmektedir. Hastalar 14-69 yaş aralığında olup %84'ü kadındır. Asyada ve özellikle Japon popülasyonunda daha sıktır. %95 oranında periferiktir. %4 multipl, %4 plevra, %1 mediasten ve endobronşiyal yerleşimlidir. %75'i 3cm'den küçüktür. Nüks nadirdir. Çok az vakada hiler veya bronşiyal lenf nodu metastazı gösterilmiştir, bu hastaların da takiplerinde prognozlarının iyi olduğu bildirilmiştir. Ayırıcı tanıda karsinoidler, berrak hücreli akciğer tümörü, papiller pulmoner epitelyal tümörler akla gelmelidir.

TARTIŞMA: Genellikle semptomatik olmayan ve akciğer grafilerinde rastlantısal olarak saptanan PSH, yuvarlak, düzgün sınırlı, homojen yapısıyla benign görünümdedir. Nadiren kalsifikasyon içerebilir. PET tetkikinde FDG tutulumu karsinoid tümörlere benzer şekilde hafif-orta düzeydedir. İyi diferansiye adenokarsinom ve bronkiyoalveoler karsinom ayırıcı tanıda akla gelen malign tümörlerdir. Peroperatif frozen incelemede malign benign ayırımı zor olabilir. Ancak radyolojik, klinik ve makroskopik yapısı ile benigniteyi ön planda düşündürür. Rezeksiyon küratif tedavi için yeterlidir ve videotorakoskopik cerrahi, günümüzde uygun vakalarda ilk tercih edilen yöntemdir.

Anahtar Kelimeler: akciğe, sklerozan hemanjiyom, benign akciğer tümörleri

Olgu 1 akciger grafisi

Olgu 1 bilgisayarli tomografi

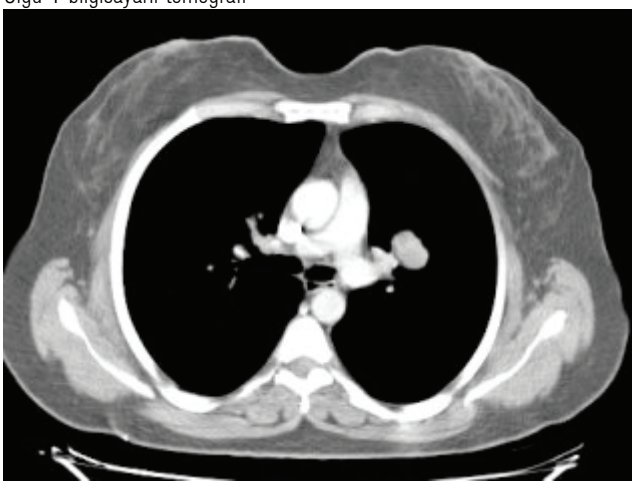

Sklerozan hemanjiyom makroskopi

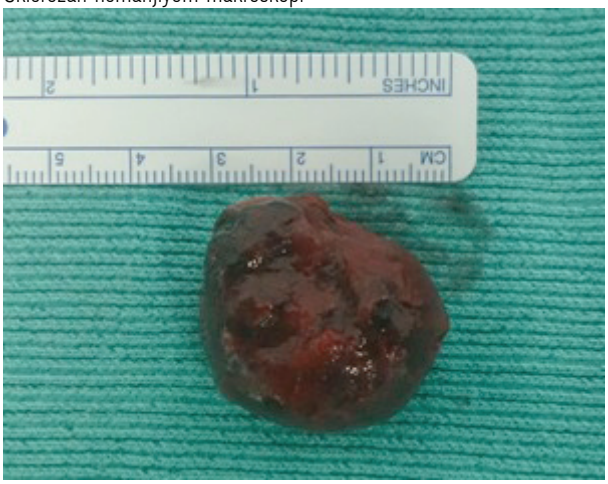

VTC lobektomi sonrasi

Olgu 2 bilgisayarli tomografi

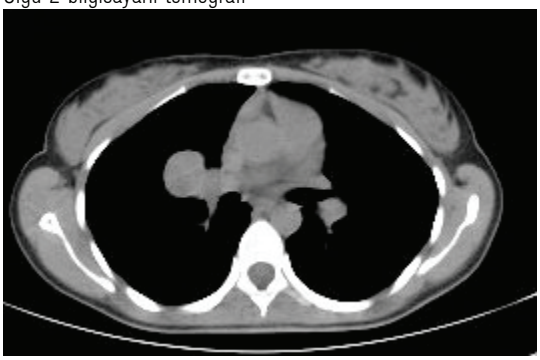

Olgu 2 akciger grafisi

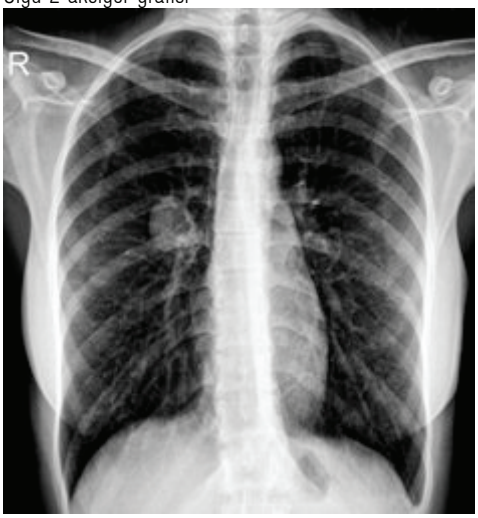

EP-042
PRİMER PULMONER LEİOMYOSARKOM: OLGU SUNUMU

Dilek Ertaş, Baykal Tülek, Fikret Kanat

Selçuk Üniversitesi Tıp Fakültesi Göğüs Hastalıkları ABD, Konya, Türkiye

Leiomyosarkom özellikle uterus, retroperitoneal veya karın içi bölgede ortaya çıkabilen, düz kas hücrelerinin kanserlerdir. Akciğerin primer leiomyosarkomları son derece nadirdir ve genellikle rutin akciğer grafisinde bir kitle olarak teşhis edilir. Metastaz nadirdir ve genellikle erken teşhisin önemini belirterek geç hastalık sürecinde ortaya çıkar. Cerrahi eksizyon küratiftir ve hastalara en iyi prognozu sunar. 72 yaşında erkek hasta nefes darlığı, öksürük ve genel durum bozukluğu şikayetleri ile başvurdu. Toraks BT incelemesinde sol akciğer anteromediobazal segmentte alt lob bronşu içerisine de uzanım gösteren lobüle konturlu, en uzun aksı yaklaşık 7 cm olarak ölçülen kitle lezyonu ve lezyon distalinde atelektazi izlendi. Beyin MR'da sağ petröz apeks lokalizasyonunda şüpheli lezyon izlendi fakat ayrıntılı Temporal MR'da patolojik bulgu saptanmadı. Bronkoskopide sol alt lob anterior segmenti tam olarak obstrukte eden ve diğer segment girişlerini %70 daraltan vejetan kitle izlendi ve bu kitleden biyopsi alındı. Takiplerde hastada sol alt lober pnömoni gelişti, balgam kültüründe acinetobakter üredi ve hasta hospitalize edilerek tedavi verildi. Pnömoni tedavisi sonrası hastaya sol alt lobektomi uygulandı, patoloji tanısı leiomyosarkom, derece 3 (FNCLCC Sistemi) olarak raporlandı. Takiplerde genel durumu bozulan, solunum yetmezliği ilerleyen hasta evinde exitus oldu. Akciğerin primer leiomyosarkomları nadir olmakla birlikte ayırıcı tanıda akla getirilmelidir.

Anahtar Kelimeler: Pulmoner Leiomyosarkom, pulmoner kitle, pulmoner leiomyosarkom

Bronkoskopi Görüntüsü

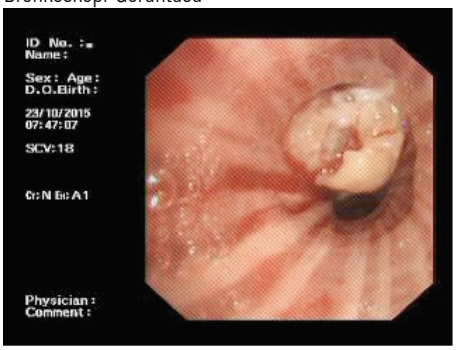

Bronkoskopi Görüntüsü

Toraks BT

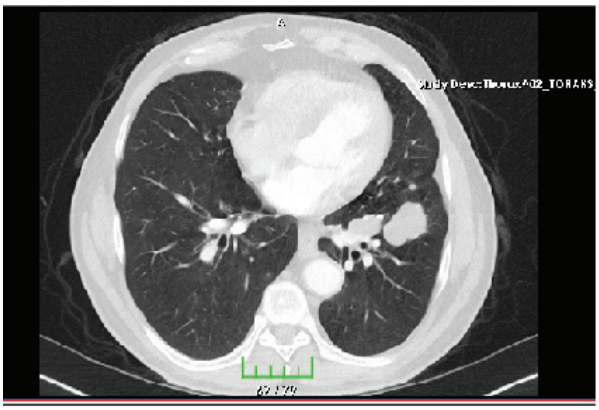

Toraks BT Görüntüsü

EP-043
PNÖMONEKTOMİ SONRASI CİLT ALTI SEEDİNG METASTAZ

Dilek Ertaş[1], Baykal Tülek[1], Güven Sadi Sunam[2], Fikret Kanat[1]

[1]Selçuk Üniversitesi Tıp Fakültesi Göğüs Hastalıkları ABD, Konya, Türkiye
[2]Selçuk Üniversitesi Tıp Fakültesi Göğüs Cerrahisi ABD, Konya, Türkiye

Seeding metastaz, kanser hücrelerinin biyopsi iğnesi veya laparoskop boyunca komşu dokulara yayılmasıdır. Cerrahinin uykuda olan tümör hücrelerini aktifleştirerek metastaza yol açtığından şüphelenilmektedir. 49 yaşında erkek hastada, 3 yıl önce çekilen Toraks BT'de sol akciğerde santral yerleşimli malign kriterlere sahip kitle lezyonu saptandı. Yapılan PET incelemesinde kitlenin SUVmax değeri 15,3 olarak ölçüldü, uzak metastaz saptanmadı. Beyin MR sonucu normal nöral parankime yönelik MRG incelemesi olarak raporlandı. Yapılan bronkoskopide sol ana bronş distalinde raylanma artışı ve ayrımdan önce posteriorda dıştan bası mevcuttu. Alt lob konsantrik olarak tam obstrükteydi ve mukozasında nodüler ve infiltratif lezyonlar mevcuttu. Buradan alınan biyopsinin patolojik sonucu skuamoz hücreli karsinom olarak raporlandı. Hastaya 4 kür Paklitaksel+Sisplatin kemoterapisi verildi ve torakal RT sonrası Göğüs Cerrahisi tarafından hastaya sol pnömonektomi uygulandı. Patolojik tanı bazaloid skuamoz hücreli karsinom olarak raporlandı. Cerrahi sonrası hasta kontrollere alındı. Takipte 2. yılda çekilen Toraks BT'de solda göğüs ön duvarında cilt altında yeni gelişimli nodüler lezyon izlendi. Takiplerde nodülde progresyon izlendi. PET sonucunda SUVmax değeri 7,07 olarak ölçüldü. Cerrahi tarafından sol pektoral kas altında ciltten palpe edilen 3 cm'lik sert nodüler lezyon eksize edildi ve patoloji sonucu nonkeratinize skuamoz hücreli karsinom infiltrasyonu olarak raporlandı. Cerrahi yaklaşım veya postoperatif radyoterapi planlandığında, cerrahi seeding riski dikkate alınmalıdır. Postoperatif dönemde cerrahi yolun takibi bu tedavi başarısızlığını erken dönemde tanımada önemlidir.

Anahtar Kelimeler: seeding metastaz, cilt altı metastaz, pnömonektomi

Toraks BT

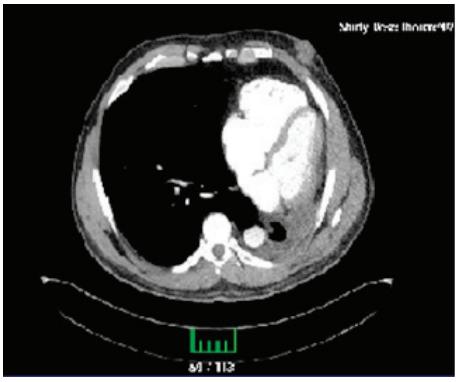

Toraks BT takip görüntüsü

Toraks BT

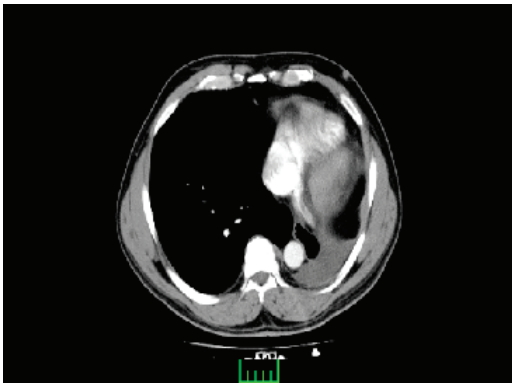

Toraks BT görüntüsü

EP-044
RADYOLOJİK BULGU VERMEYEN SKUAMOZ HÜCRELİ AKCİĞER KANSERİ OLGUSU

Fatma Tokgöz Akyıl[1], Meltem Ağca[1], Çağatay Tezel[2], Mustafa Akyıl[2], Oğuzhan Akman[1], Merve Hörmet[1], Tülin Sevim[1]
[1]Süreyyapaşa Göğüs Hastalıkları ve Göğüs Cerrahisi Eğitim ve Araştırma Hastanesi, Göğüs Hastalıkları Kliniği, İstanbul
[2]Süreyyapaşa Göğüs Hastalıkları ve Göğüs Cerrahisi Eğitim ve Araştırma Hastanesi, Göğüs Cerrahisi Kliniği, İstanbul

Atmış sekiz yaşında erkek hasta hemoptizi şikayeti ile polikliniğimize başvurdu. Hasta 5 yıl önce prostat kanseri, 6 ay önce kolon kanseri tanısı almıştı. Genel durumu iyi, fizik muayene bulguları doğal, laboratuar değerleri normal sınırlardaydı ve akciğer grafisinde özellik yoktu (Resim 1). Toraks bilgisayarlı tomografisi medaistende subsantimetrik lenf nodları dışında normal olarak değerlendirildi. Nonspesifik antibiyotik tedavi sonrasında aralıklı olarak hemoptizileri devam ettiğinden fiberoptik bronkoskopi (FOB) uygulandı. Sağ bronşial sistem 9. segment girişinde mukozal düzensizlik ve segment girişinde mukozal irregülarite ve polipoid tümöral oluşum izlendi ve alınan forseps biyopsi skuamoz hücreli karsinom olarak raporlandı (Resim 2). Hastanın evreleme amaçlı istenen PET-BT'de akciğerde FDG tutulumu olmadı. FOB tekrarlanarak alınan yeni örnekleme de skuamoz hücreli karsinom olarak raporlandı ve tedavi amaçlı cerrahi kliniğine yönlendirildi. Mediastinoskopi ile lenf nodu örneklemesinde malignite izlenmeyerek sağ alt lobektomi uygulandı. Tümör çapı en geniş yerinde 0,8 cm orta derece diferansiye skuamoz hücreli karsinom saptandı ve T1NOMO olarak evrelendi. Hasta birden fazla malignite tanısı alması nedeniyle genetik mutasyon araştırılmak üzere onkoloji kliniğine yönlendirilerek takibe alındı.

Anahtar Kelimeler: bronkoskopi, malignite, PET-BT

Resim 1: Başvuru PA akciğer grafi

Resim 2

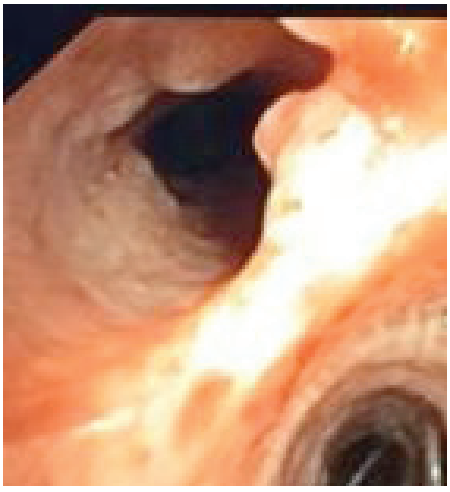

EP-045
KRONİK MYELOİD LÖSEMİ VE AKCİĞER ADENOKARSİNOMA İN STU BİRLİKTELİĞİ: OLGU SUNUMU

Hasan Ertaş[1], Dilek Ertaş[2], Baykal Tülek[2], Fikret Kanat[2]

[1]Konya Eğitim ve Araştırma Hastanesi İç Hastalıkları Kliniği, Konya, Türkiye
[2]Selçuk Üniversitesi Tıp Fakültesi Göğüs Hastalıkları ABD, Konya, Türkiye

Kronik myelositik lösemi (KML), myelositer serinin aşırı çoğalması ile karakterize hematopoetik bir kök hücre hastalığıdır. Myeloid serinin olgun hücreleri başta olmak üzere tüm gelişim basamaklarındaki hücrelerde aşırı çoğalma vardır. Akciğer parankiminde buzlu cam komponenti içeren nodüllerin malign olma olasılığı fazladır ve malignite ekarte edilmelidir. 62 yaşında bayan hasta KML tanısı ile sitarabin tedavisi altında takip edilirken nefes darlığı şikayeti ile kliniğimize başvurdu. Hastanın çekilen Toraks BT'sinde sağ akciğer üst lob posterior segmentte periferik yerleşimli düzensiz sınırlı 5 mm çapında malign karakterli nodül izlendi. Öncelikle enfeksiyon lehine değerlendirilip ampirik antibiyoterapi ile takibe alındı. 2 ay sonra çekilen kontrol Toraks BT'de nodülün solid komponentinde minimal progresyon izlendi ve nodülün rezeksiyonu planlandı. Girişimsel Radyoloji tarafından metilen mavisi ile işaretlenen nodülün, Göğüs Cerrahisi tarafından rezeksiyonu yapıldı. Patoloji, adenokarsinoma in stu, tümörün boyutu: 3,9x3mm, invaziv komponent izlenmedi, TTF-1 ile pnömositlerde artış yanı sıra atipi dikkati çekmiştir şeklinde raporlandı. Hastada gelişen çoğul malign hastalıklar, özellikle kanser etyolojisinde ileri araştırmalarda önem taşımaktadır. Olgumuzda olduğu gibi hematopoetik malignitesi olan hastalarda solunum sistemi semptomları olan ve radyolojik görüntüleme yöntemleri ile buzlu cam dansitesinde nodüller saptanan hastalarda akciğer malignitelerinin de göz önünde bulundurulması yerinde olacaktır.

Anahtar Kelimeler: KML,adenokarsinoma in stu,lösemi

Toraks BT

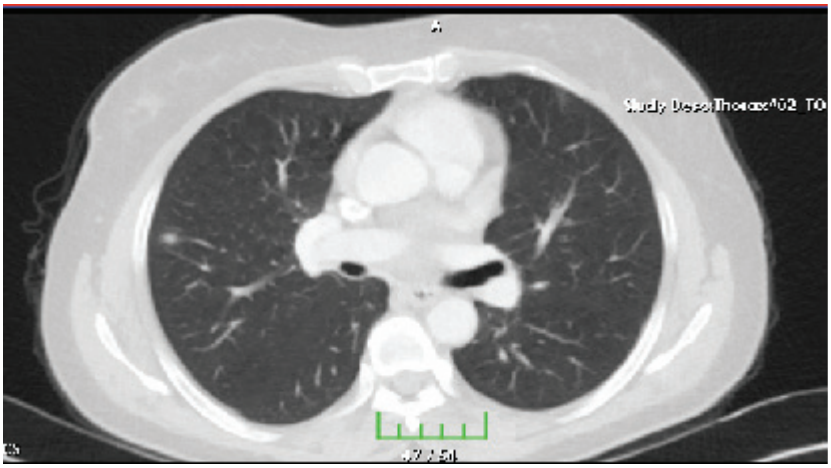

Toraks BT

EP-046
PİK OKSİJEN TÜKETİMİ ÖLÇÜMÜNÜN ERKEN EVRE AKCİĞER KANSERLİ HASTALARDA POSTOPERATİF KOMPLİKASYONLARI ÖNGÖRMEDEKİ DEĞERİ: ÖN SONUÇLAR

Ferhad İbrahimov[1], Deniz Köksal[1], Sevinç Sarınç Ulaşlı[1], Erkan Dikmen[2], Yiğit Yılmaz[2], Elif Babaoğlu[1], Rıza Doğan[2], Salih Emri[1], Emin Maden[1], Funda Aksu[1]

[1]Hacettepe üniversitesi, göğüs hastalıkları anabilim dalı, ankara
[2]Hacettepe üniversitesi, göğüs cerrahisi anabilim dalı, ankara

GİRİŞ: Akciğer kanserli hastalarda en iyi sağkalım oranları cerrahi rezeksiyon yapılan hastalarda elde edilmektedir. Ayrıntılı preoperatif pulmoner değerlendirme yapılması, hastanın potansiyel küratif bir tedaviden mahrum bırakılmaması için kritik öneme sahiptir. Kardiyopulmoner egzersiz testleri (KPET), postoperatif komplikasyon gelişimiyle ilişkili olan oksijen transport sistemindeki bozuklukları saptayabilme özelliği nedeniyle preoperatif pulmoner değerlendirmede önemli bir tetkiktir. Bu çalışmanın amacı KPET ile pik oksijen tüketimi ölçümünün erken evre akciğer kanserli hastalarda postoperatif komplikasyonları öngörmedeki değerini ortaya koymaktır.

METOD: Çalışmaya akciğer kanseri tanısıyla rezeksiyona aday hastalar dahil edilmiştir. Hacettepe Üniversitesi Göğüs Hastalıkları Kliniği'nde, Ocak 2015'den itibaren tüm hastaların pik oksijen tüketimi (pikVO2) ölçümü, mevcut sistem (Fitmate®Med) ile bisiklet ergometri kullanılarak, inkremental egzersiz sırasında değerlendirilmiştir. Hastalar 30 gün süreyle postoperatif pulmoner komplikasyonlar (uzamış mekanik ventilasyon >48 sa, hipoksemi, solunum yetmezliği, pnömoni, ampiyem, atelektazi, ARDS, pulmoner ödem) açısından takip edilmiştir.

BULGULAR: Çalışmaya alınan 27 hastanın yaş ortanca değeri 62 yıl (min-maks: 27-76 yıl), vücut kitle indeksi ortalaması 26,3±4,2 kg/m2 olarak değerlendirildi. Olguların patoloji tanıları değerlendirildiğinde 13 skuamöz hücreli karsinom, 12 adenokarsinom, birinde küçük hücreli akciğer kanseri ve birinde ise karsinoid tümör olduğu görüldü. Hastaların solunum fonksiyon testi sonuçları, pik oksijen tüketim değerleri, KPET öncesi ve sonrası oksijen satürasyon değerleri tablo 1'de sunulmaktadır. Akciğer kanseri nedeniyle rezeksiyon cerrahisi uygulanan hastaların post operatif dönemde üçünde (%11) pulmoner komplikasyon izlendi (ampiyem n=1, pnömoni n=1, uzamış mekanik ventilasyon n=1). Beş hasta preoperatif dönemdeki FEV1 değerleri 1,5 litreden düşük olmasına rağmen pik VO2 değerleri 15 ml/kg/dk'nın üzerinde olduğu için opere edildi. Bu hastaların hiçbirinde post operatif dönemde solunum yetmezliği izlenmedi. Post operatif bir aylık dönemde hastaların tamamı sağ idi.

SONUÇ: KPET ile preoperatif dönemde değerlendirilerek rezeksiyon cerrahisine verilen akciğer kanseri olgularımızda post operatif dönemde solunum yetmezliği gelişmemesi ve erken sağkalım sonuçları KPET'in önemini göstermektedir.

Anahtar Kelimeler: KPET, Pik oksijen tüketimi, akciğer kanseri

Çalışma popülasyonunun fonksiyonel değerleri

Parametreler	N=27
FEV1 (L)	2,0±0,58
FEV1 (%)	69,8±21,6
FVC (%)	71,38±17
FEV1/FVC	68,5±11,2
MVV (%)	73,8±30,3
Pik VO2 (ml/kg/dk)	17,2±3,2
KPET öncesi SaO2 (%)	96,8±2,2
KPET sonrası SaO2 (%)	96 (90-100)

EP-047
NADİR GÖRÜLEN BİR VAKA: MALİGN OSSİFYİNG FİBROMİKSOİD TÜMÖR

Cemal Özçelik, Alper Avcı, İsmail Can Karacaoğlu

Çukurova Üniversitesi, Göğüs Cerrahisi Ana Bilim Dalı, Adana

Ossifying fibromiksoid tümör ilk kez 1989 yılında Enzinger ve arkadaşları(1) tarafından tanımlanan literatürde 100 civarında olgu bulunan nadir görülen bir yumuşak doku tümörüdür. En sık deri altı ve ekstremitelerde yerleşim göstermektedir(2). Daha nadir olarak toraks, mediasten, baş-boyun ve retroperitoneal yerleşimli görülür(1,3,4). Genellikle benign seyirli kabul edilir, nadiren lokal yayılmacı klinik sergiler.

Olgumuzda 46 yaşında nefes darlığı ve göğüs ağrısı ile başvuran takiplerinde rekkürens saptanan bayan hasta sunulmaktadır. Toraks BTde anterior mediastende 15 cm çaplı kitle saptanan hasta, mediastinotomi ile tanı konulmasını takiben 2. bir seansta sternotomi ile 15*12*10 cm lik kitlesi total eksize edilerek postop 4. gün sorunsuz taburcu edilmiştir. Hastanın takiplerinde 16 ay sonra PET/BT de 3,4 ve5. kotlarda parasternal yerleşimdi ile 9. ve 10. kotlarda posterolateral yerleşimli toplam 3 adet kotları ekspanse eden hipermetabolik kitle saptanmıştır. Sol torakotomi ile yukarda tariflenen kotlar güvenli cerrahi sınır gözetilerek parsiyel rezeke edilerek titanyum yama kullanılarak göğüs kafesi rekonstrükte edilmiştir. Postop 6. gün hasta sorunsuz taburcu edilmiştir.

Klinik davranışı açıklık kazanmamış bu tümörün rekürrens açısından yakın takibinin önemli olabileceği düşünülmüştür.

Anahtar Kelimeler: Fibromiksoid, Fibromyxoid, Mezenkimal, Mediasten, Malign, Ossifying

Kotlardaki kitleler

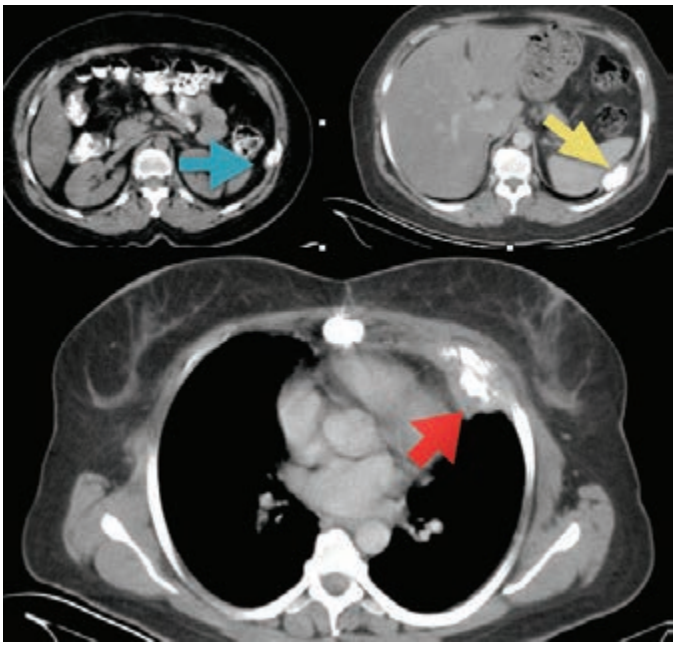

İlk operasyonadan 16 ay sonra saptanan kotlardaki 3 kitle

Mediasten kitle

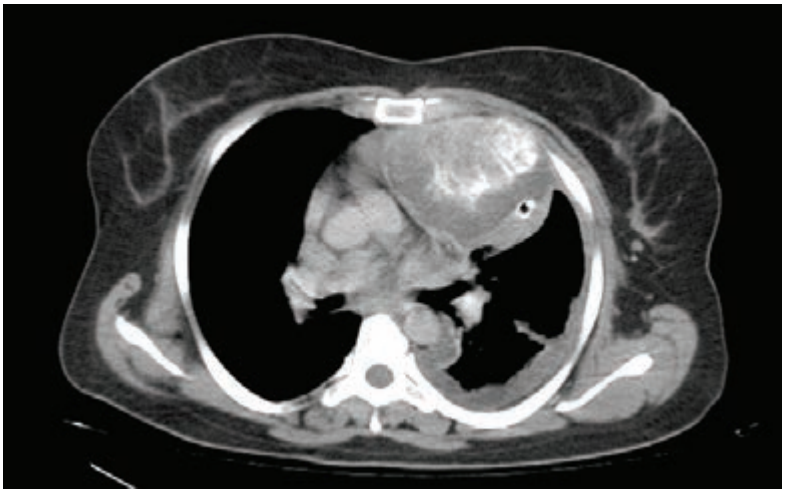

İlk saptanan mediasten kitle

EP-048
SEREBROVASKULER HASTALİK KLİNİĞİ İLE BASVURAN AKCİĞER KANSERİ OLGUSU

Serife Yildirim Aydin, Yusuf Akyüz, Fatih Mehmet Adiyaman, Berat Kacmaz, Orhan Yücel, Nesrin Öcal, Deniz Doğan, Tuncer Özkısa, Hatice Kaya, Seyfettin Gümüş

Gülhane Askeri Tıp Akademisi, Gögüs Hastalıkları Anabilim Dalı, Ankara

Beynin Metastatik Tümörlerinin %40-60'Indan Akciğer Tümörleri Sorumludur. Bazen Hasta Primer Tümöre Ait Semptomlar Ortaya Çıkmadan Metastaza Ait Semptomlarla Başvurabilir. Bu Yazıda Solunumsal Semptomları Olmadan Fasiyal Paralizi İle Başvuran Non Small Cell Karsinom Olgusu Tartışılacaktır. Altmış Sekiz Yaşında Erkek Hasta, Sabah Yüzünün Sağ Tarafını Hissetmeme Hareket Ettirememe Şikayeti İle Acil Servise Başvurmuş. Gelişinde Şuur Açık, Oryante Koopere, Vitalleri Stabil İdi. Dinlemekle Akciğer Sesleri Normaldi. Nörolojik Muayenede; Sol Periferik Fasiyal Paralizi, Ses Kısık, Konuşma Tutuk, Sol Tdy Extansör İdi. Komorbit Hastalığı Olmayıp, 50 Paket/ Yıl Sigara (Smoker) Ve 20 Yıl Düzenli Alkol Tüketimi Mevcuttu. Laboratuar Tetkiklerinde Beyaz Küre Yüksekliği Dışında Anormal Bulgu Yoktu. Beyin Mr'da Derin Yerleşimli, Embolik Enfarkt Veya Metastaz Olabilecek Lezyon İzlendi. Primer Araştırması İçin Pet Çekilen Hastanın Akciğerde Multiple Odakta Artmış Fdg Tutulumu Saptandı. Pet 'Te Sağ Akciğer Orta Lob Bronşunu Çevreleyen Ve Bronş Trasesinde Düzensizliklere Neden Olan Yaklaşık 33X19 Mm Lezyonda Suvmax: 6,8 Tutulum Vardı. Ebus Eşliğinde Bu Lezondan Tbiab Alındı. Histopatolojik İnceleme Sonucu Non Small Cell Karsinom Olarak Raporlandı. Hasta Onkoloji Anabilimdalı'na Yönlendirildi. Bu Vaka Serebrovasküler Olay Kliniği İle Başvuran Hastalarda Ayırıcı Tanıda Akciğer Tümörlerinin De Aklıda Tutulması Gerektiğini Vurgulamak İçin Sunulmuştur.

Anahtar Kelimeler: fasiyal paralizi, akciğer CA, metastaz

EP-049
AKCİĞER KANSERİ MİDE METASTAZI

Saltuk Buğra Kaya[1], Ahmet Ergün[2], Mahmut Kara[2]

[1]İnönü Üniversitesi,Göğüs hastalıkları Ana Bilim Dalı, Malatya
[2]İnönü Üniversitesi,İç Hastalıkları Ana Bilim Dalı, Malatya

56 Yaşında erkek hasta 2010 yılında öksürük şikayeti göğüs hastalıkları polikliniğine başvurdu. Yapılan tetkiklerinde sağ akciğerde yaklaşık 2,5 cm boyutlarında spiküle kenarlı soliter pulmoner nodül tespit edilmesi üzerine hastaya TTİİAB yapıldı ve sitolojik olarak nonsmall cell akciğer karsinomu tanısı aldı. Evreleme yapılan hasta T1NOMO olarak değerlendirilip, konsey kararı ile opere edildi. Lobektomi materyalinin patolojik değerlendirme sonucu adenokarsinom tanısı alan hasta tedavisiz izleme alındı. Düzenli kontrole gelmeyen hasta nisan 2016 tarihinde ağzından kan gelmesi şikayetiyle acil servise başvurdu. Hastanın değerlendirmesinde üst GİS kanaması düşünülmesi nedeniyle hastaya endoskopi yapıldı ve radyolojik olarak değerlendirildi(resim 1-2). Endoskopisinde kardiyadan başlayıp korpus ortalarına kadar giden sert ülsere kitle lezyon tespit edildi. Radyolojik değerlendirmelerde mide duvarında düzensiz kalınlaşmalar görüldü. Alınan biyopsi sonucu high grade malign epitelyal tümör tanısı aldı. Yapılan immünohistokimyasal değerlendirmede Napsin-A, TTF-1 pozitif olarak boyandı. Histomorfolojik bulgular ve immünohistokimyasal boyanmalar dikkate alındığında metastaz olduğu patoloji tarafından düşünüldü. Hastanın 2010 yılındaki preparatlarla birlikte yeniden değerlendirildi ve sonuç korele edildi. Hasta progresif akciğer kanseri olarak değerlendirildi ve kemoterapi tedavisine başlanıldı. Primer akciğer kanserinde mide metastazı nadir görülür. Akciğer kanserine bağlı GİS metastaz oranı %0,5 ile %10 arasındadır. Yapılan çalışmada 16 adet primer akciğer kanserine bağlı GİS metastaz dağılımı incelenmiş ve 9 tanesinde ince barsak, 4 tanesinde mide,2 tanesinde kolon,1 tanesinde duedonum metaztası tespit edilmiştir. Günümüzde yapılan çalışmalarda en sık mideye metastaz yapan akciğer kanseri adenokarsinom olarak belirlenmiştir. Hemotojen yol ile metastaz yapan lezyonlar öncelikli olarak mide submukozasına implante olurlar ve bunların çoğu klinik olarak asemptomatik gider. Primer akciğer kanseri olan 473 hastanın yapılan otopsi çalışmalarında 16 hastada mide metastazı tespit edilmesine rağmen bu hastalardan yanlızca 2 tanesi yaşarken semptomatik olduğu anlaşıldı. Bizim olgumuzda opere olduktan 6 yıl sonra aktif kanama şikayeti nedeniyle acil servise başvurdu ve yapılan endoskopisinde mide lümeninde lezyon tespit edildi. Alınan biyopsi sonucu primer akciğer karsinomunun metastazı olarak raporlandı. Hastanın performans durumun literatürde ki hastaların aksine ECOG1 olması nedeniyle kemoterapi tedavisine başlanıldı.TTF-1 akciğere spesifik bir marker olmamasına rağmen ayırıcı tanıda yardımcı olmaktadır. Başka bir belirteç olan Nap-A; tip 2 pnomositler, alveoler makrofajlar. renal tubuller ve eksternal glandlardan eksprese edilirler. Bizim olgumuzda Nap-A,TTF-1 pozitif tespit edildi.

Anahtar Kelimeler: Akciğer, metastaz,mide

resim 1

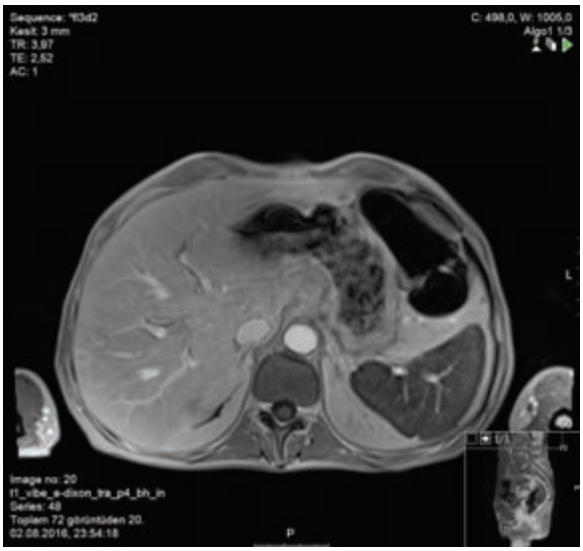

RESİM 2

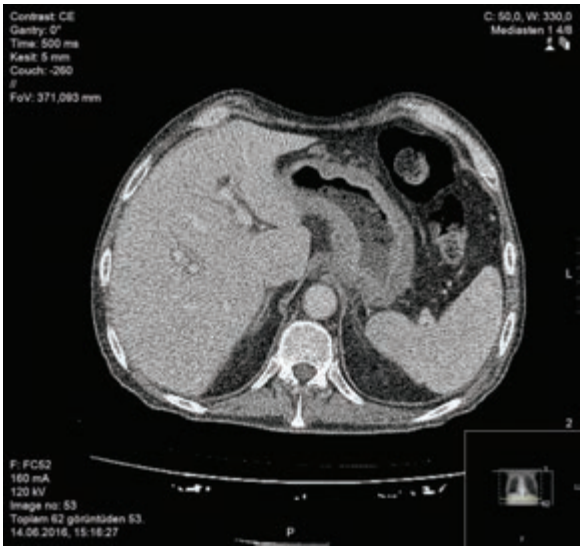

EP-050
VİDEO TORAKOSKOPİK EKSİZE EDİLEN PRİMER MEDİASTİNAL MYELOLİPOM,NADİR BİR VAKA SUNUMU

H. Volkan Kara[1], Filiz Şahabat[1], Ezel Erşen[1], Burcu Kılıç[1], Şebnem Batur[2], Akif Turna[1]

[1]İstanbul Üniversitesi Cerrahpaşa Tıp Fakültesi Göğüs Cerrahisi Ana Bilim Dalı, İstanbul
[2]İstanbul Üniversitesi Cerrahpaşa Tıp Fakültesi Patoloji Ana Bilim Dalı, İstanbul

GİRİŞ: Myelolipom seyrek görülen mezenkimal tümörlerdendir ve çoğunlukla adrenal dokuda izlenirler. İçerikleri yağ ve hematopoietik kök hücrelerden oluşmuştur. Ekstra adrenal yerleşimli myelolipoma vakaları küşük bir alt grup olup mediastinal yerleşimliler oldukça nadirdir.

OLGU: 57 yaşında bayan hasta bilinen kronik obstruktif akciğer hastalığı nedeniyle takip altında.Hastanın rutin kontrollerinde sağ hilar dolgunluk şüphesiyle çekilen bilgisayarlı toraks tomografisi sonucunda sağ hemitoraksta tespit edilen 18x12 mm ebatlı posterior mediastinal kitle lezyon mevcudiyeti nedeniyle kliniğimize refere edildi. Hastanın lezyon ile ilişkilendirilebilecek şikayet veya klinik bulgusu yoktu.Ek olarak yapılan manyetik rezonans incelemesindede görünümü muhtemel iyi huylu nörojenik tümör olarak değerlendirilen lezyona sağ uniportal VATS ile kitle rezeksiyonu uygulandı. Post operatif takipleri sorunsuz olan hastanın taburcusu sonrasında histopatolojik incelemesi myelolipom olarak bildirilmiştir. en bloc rezeke edilen lezyon için ek işlem-tedavi yapılmayıp radyolojik takip planlanmıştır. yakın dönem takiplerinde sorunu olmayan hastanın uzun dönem sonuçları da takip edilecektir.

SONUÇ-TARTIŞMA: Posterior mediastinal kitlelerde nadirde görülse myelolipom tanısı düşünülmeli ve radyolojik özellikleri ile ayırıcı tanıda akılda tutulmalıdır.

Anahtar Kelimeler: Mediastinum, Myelolipom, VATS, nadir tümör, video yardımlı cerrahi

Resim 1. Pre operatif PA AkciÄŸer grafisi

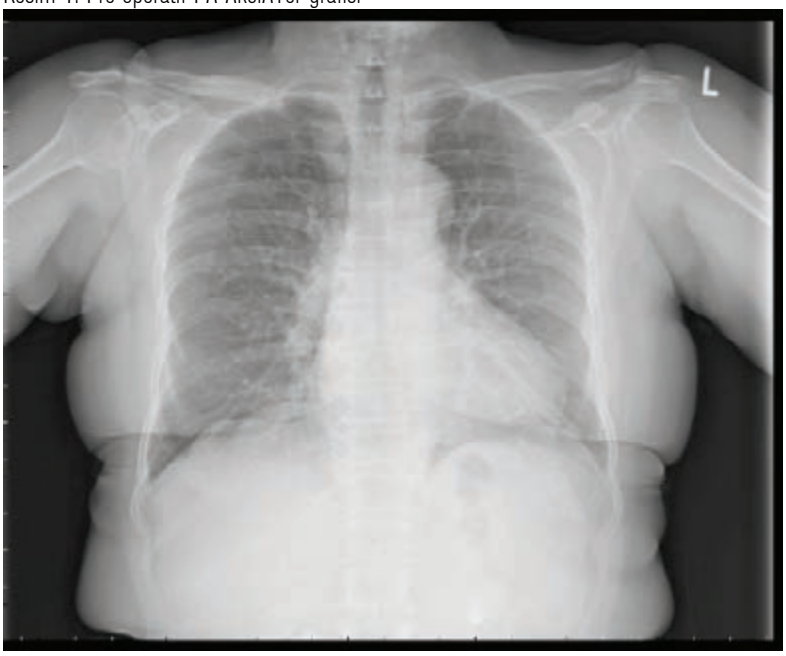

Resim 2:Preoperatif Toraks BT GÃ¶rÃ ntÃ leri

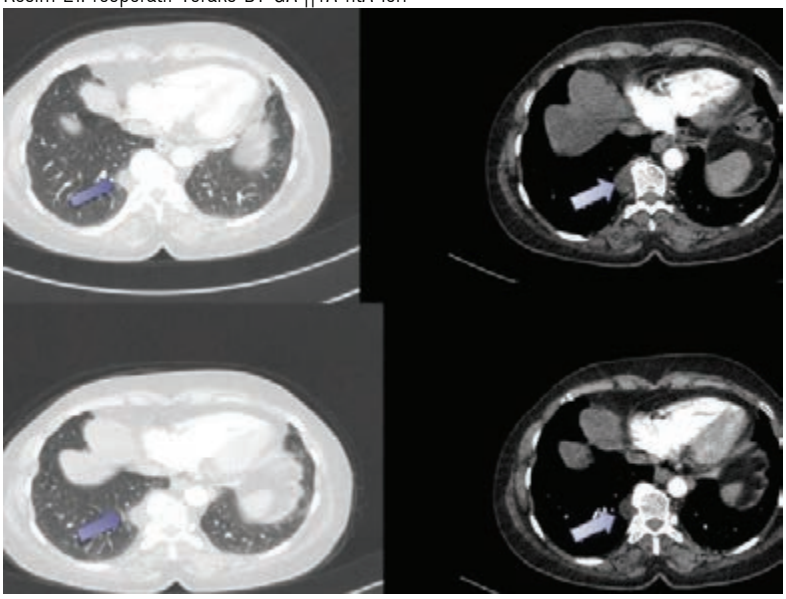

EP-051
YAYGIN KAVİTER NODULLERLE PREZENTE OLAN ENTERİK TİP PULMONER ADENOKARSİNOM OLGUSU

Fatma Tokgöz Akyıl, Meltem Ağca, Aylin Güngör, Oğuzhan Akman, Merve Hörmet, Tülin Sevim

Süreyyapaşa Göğüs Hastalıkalrı ve Göğüs Cerrahisi EAH, Göğüs Hastalıkları Kliniği

Kırk altı yaşında erkek hasta bir aydır olan nefes darlığı şikayetiyle polikliniğimize başvurdu. Kırk paket yıl sigara öyküsü olan hastanın özgeçmiş ve soygeçmişinde özellik yoktu. Fizik muayenesinde oda havasında oksijen saturasyonu %92, diğer vital bulguları normal, solunum sistemi muayenesinde bilateral ekspiryum uzaması ve ronküsleri mevcut ve diğer sistem muayeneleri doğaldı. Solunum fonksiyon testinde obstruksiyon saptanırken, akciğer grafisinde, bilateral tüm zonlarda olan ve alt zonlara doğru yoğunlaşan noduler-kitlesel lezyonlar mevcuttu (Resim 1). Toraks bilgisayarlı tomografisinde bilateral yaygın, birçoğu kavitasyon gösteren noduler-kitlesel lezyonlar saptandı (Resim 2). Tam kan sayımı ve biyokimyasal analizi normal, sedimentasyonu 75 mm/sa, ANCA ve romatolojik belirteçleri negatif, tam idrar tahlilinde 1-2 eritrosit saptandı. Hastada metastatik akciğer hastalığı ön planda düşünüldü. Batın ultrasonografisinde grade 1 hepatosteatoz dışında özellik yoktu ve skrotal ultrosonografi normal olarak raporlandı. Üroloji muayenesinde özellik olmayan hasta bronkoskopi yapılmasını kabul etmedi ve PET-BT istendi. PET-BT'de akciğer lezyonlarında yüksek FDG tutulumu, batın içi lenfadenopatiler, inen kolonda aktivite izlendi. Tanısal amaçlı sağ alt lob posteriordaki kitlesel lezyona transtorasik iğne biyopsisi yapıldı ve malign epitelyal tümör, öncelikle alt GİS kaynaklı düşünülen, enterik tip pulmoner adenokarsinom olarak raporlandı. Hasta onkoloji kliniğine yönlendirilerek takibe alındı. Olgumuz, nonspesifik semptomlarla prezente olması ve yoğun radyolojik tutulumu nedeniyle sunulmuştur.

Anahtar Kelimeler: adenokarsinom, kavite, PET-BT

Resim 1

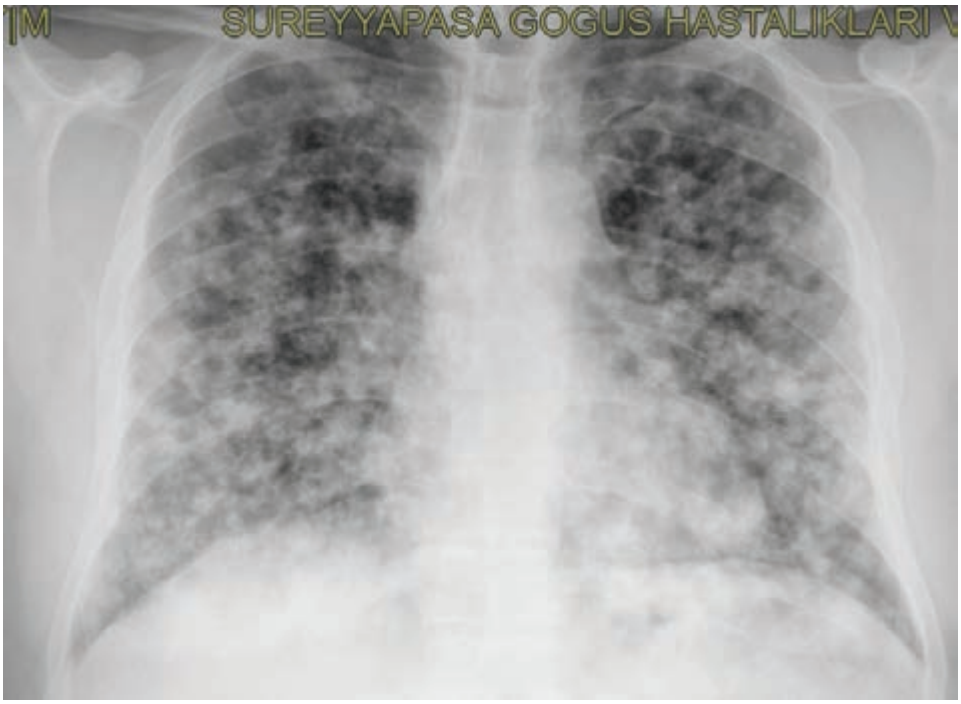

Resim 2

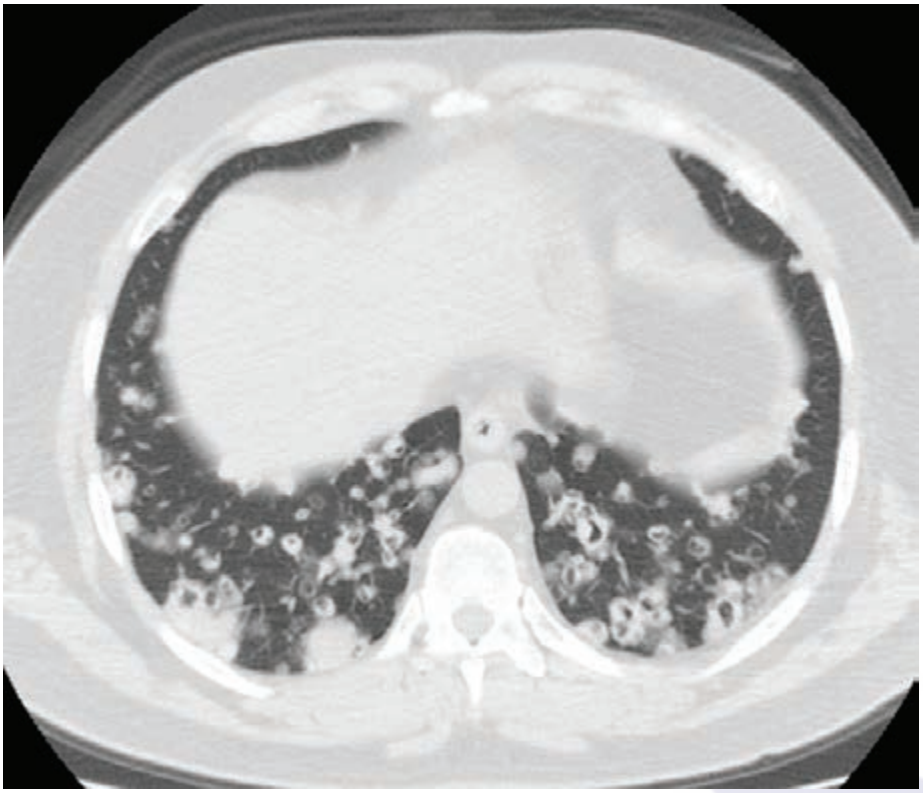

EP-052
TORASİK MALİGNİTELİ HASTALARDA MEGESTROL ASETAT KULLANIMI VENÖZ TROMBOEMBOLİZM RİSKİNİ ARTIRIR MI?

Aysu Sinem Koç, Hayriye Erbey, Yağmur Kaptan, Mustafa Hikmet Özhan

Ege Üniversitesi Tıp Fakültesi Göğüs Hastalıkları Anabilim Dalı, Bornova, İzmir

Venöz tromboembolizm (VTE), maligniteli hastalarda normal populasyona göre 1000 kat daha fazla görülmektedir. Torasik maligniteli hastalarda hastalığın kendisi, immobilite vb nedenlerle, genel malignite grubuna benzer olarak VTE riski artmıştır. Megestrol asetat tedavisi alan olgularda vte oluşumu daha once jinekolojik maligniteli olgularda incelenmiştir, ancak torasik maligniteli hastalarda bu konuya ilişkin bir çalışma bulunmamaktadır.

Çalışmamızın amacı ileri evre torasik maligniteli hastalarda kaşeksinin önlenmesi ve tedavisinde kullanılan megestrol asetatın VTE oluşumuyla olası ilişkisinin belirlenmesidir.

Çalışma, 2007-2016 yılları arası, retrospektif olarak, ayaktan veya yatarak izlenen ileri evre torasik maligniteli; megestrol asetat tedavisi alan 48 (ort yaş: 64, K:E: 1:1,3), megestrol asetat tedavisi almayan 65 (ort yaş: 62, K:E: 1:1,4) hasta ile yapılmıştır. Olgular yaş, cinsiyet, hastalık evresine göre tabakalı eşleştirilmiştir. Olguların hastane kayıtları, kendileri ve/veya yakınlarının verdiği bilgiler ile data toplanmıştır. Hastaların tamamının megestrol asetat tedavisini aynı dozda aldığı belirlenmiştir. Hastaların eşlik eden komorbid durumları, antiagregan kullanımı, profilaktik düşük molekül ağırlıklı heparin kullanımları sorgulanmıştır.

En sık saptanan torasik malignite akciğer adenokarsinomudur(%43). Megestrol asetat tedavisi alan grupta %8,2; tedavi almayan grupta ise %2,2 oranında VTE görüldüğü belirlenmiştir ($p<0,01$). Toplam mortalite %62 olup VTE ile ilişkisiz bulunmuştur.

Sonuç olarak bu çalışmada; megestrol asetat tedavisinin daha önce jinekolojik malignite hastalarda gösterildiği gibi torasik maligniteli hastalarda da VTE görülme riskini artırdığı izlenmiştir.

Anahtar Kelimeler: Megestrol asetat, torasik malignite, venöz tromboembolizm

Resim

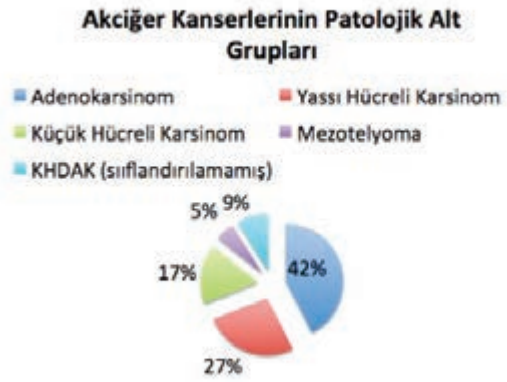

Akciger kanseri alt gruplari

Tablo 1

Komorbidite	n	Yüzde (%)
Tip 2 Diabetes mellitus	36	31
Esansiyel hipertansiyon	33	29
Koroner arter hastalığı	29	25
Konjestif kalp yetmezliği	13	11
Serebrovasküler hastalık	5	4
Kronik obstruktif akciğer hastalığı	28	24
Tiroid hastalıkları	3	2
Diğer*	25	22

Toplam 113 hastanin 98'inde bir veya birden fazla komorbid hastalik saptanmistir. Tabloda; hastaliklara ait sayilar ve tum populasyon icindeki yuzde degerleri belirtilmistir.

Tablo 2

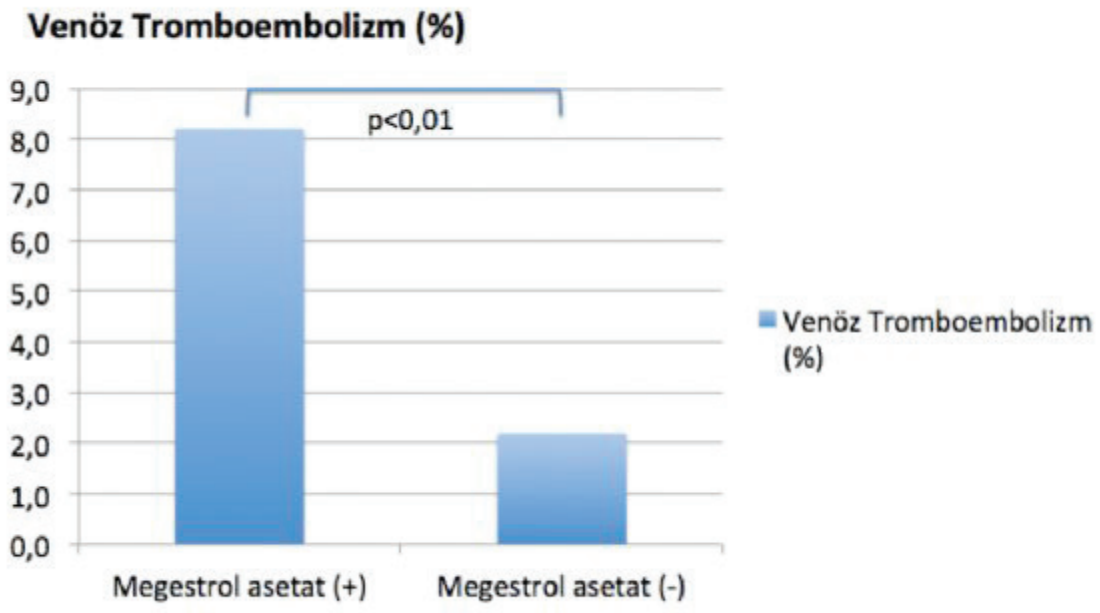

Megestrol asetat tedavisi alan grupta %8,2; tedavi almayan grupta ise %2,2 oranında VTE görüldüğü belirlenmiştir (p<0,01)

EP-053
AKCİĞER KARSİNOMU PERİTON METASTAZI

Saltuk Buğra Kaya[1], Ahmet Ergün[2], Mahmut Kara[2]

[1]İnönü Üniversitesi,Göğüs hastalıkları Ana Bilim Dalı, Malatya
[2]İnönü Üniversitesi,İç Hastalıkları Ana Bilim Dalı, Malatya

64 Yaşında erkek hasta ocak 2016 tarihinde öksürük şikayeti ile polikliniğe başvurdu. Yapılan tetkiklerinde kitle lezyon tespit edilen hastanın TTİİAB sonucu az diferansiye skuamöz hücreli karsinom olarak geldi. Hastanın evreleme için PET-BT ve Kranial MR çekildi. PET –BT'de mediastende,supraklavikulada lenf bezi sol akciğer alt lobda 6,5 cm'lik kitle lezyon,sol 8. Kosta kondral birleşkeye yakın bölgede litik lezyon tespit edildi. Kranial MR'ında multiple beyin metastazı tespit edildi. Hasta radyoterapi ve kemoterapi tedavisi için yönlendirildi. Gemsitabin-Sisplatin tedavisi altında haziran 2016 tarihinde mide bulantısı, kusma, karında şişlik şikayeti nedeniyle acil servise başvuran hastanın yapılan batın USG'sinde en derin yerinde 12 cm'ye ulaşan yaygın serbest mayi tespit edildi ve hastaya yatış verildi. Diagnostik ve palyatif amaçlı yapılan parasentez sıvısının incelenen hücre sitolojisi skuamöz hücreli karsinom metastazı ile uyumlu geldi. Hastanın tedavi yanıtını değerlendirmek ve sıvı etiyolojisini aydınlatabilmek için çekilen yeni PET-BT ile ocak ayındaki PET karşılaştırıldığında akciğer parankiminde, mediastende, supraklavikulada ve kostadaki hipermetabolik lezyonlarda regresyon mevcut olup peritonda, batındaki serbest sıvıda, omental kekte, karaciğer segment 2 subkapsüler alanda yeni hipermetabolik lezyonlar tespit edildi. Hasta tanı konulduktan 1 hafta sonra ex oldu. Tanı anında akciğer kanserli hastaların yaklaşık %50 'sinde uzak metastaz tepit edilmiştir. Uzak metastazlar en sık karaciğer, sürrenal bez, kemik ve beyinde tespit edilmiştir. Bizim olgumuzda da kranial metastaz tespit edildi. Periton metastazı primer akciğer kanserinde son derece nadir görülmektedir. Satoh ve ark 26 yıllık çalışmasında 1041 primer akciğer kanserli hasta incelenmiş olup periton metastazı sadece 8 vakada (%0,77) tespit etmişlerdir. Güncel çalışmalarda periton metastazı yapan akciğer karsinomlu hastaların %80'inde histopatolojik olarak adenokarsinom tespit edilmiştir. Bunun aksine Satoh ve ark yaptığı çalışmada periton metastazı yapan akciğer karsinomlu hastalarda küçük hücreli ve yassı hücreli karsinom daha fazla tespit etmişlerdir. Bizim olgumuzda skuamöz hücreli karsinom olup satoh ve ark. desteklemektedir. Yapılan çalışmalarda periton metastazı olan akciğer karsinomlu hastalarda ortalama sağ kalım birkaç hafta olup bu hastaların yarısında karaciğerde, abdominal lenf bezlerinde metastaz tespit edilmiştir. Bizim olgumuzda da karaciğerde metastaz tespit edildi. Özellikle periton metastazı olan akciğer adenokarsinomu ile mezotelyoma ayırıcı tanıya girmektedir. Kushitani ve ark yaptıkları çalışmada CEA, calretinin, WT1 ve thrombomodulinin en iyi immünohistokimyasal markerlar olduğu gösterilmiştir.

Anahtar Kelimeler: Akciğer, Metastaz, Periton

haziran 2016

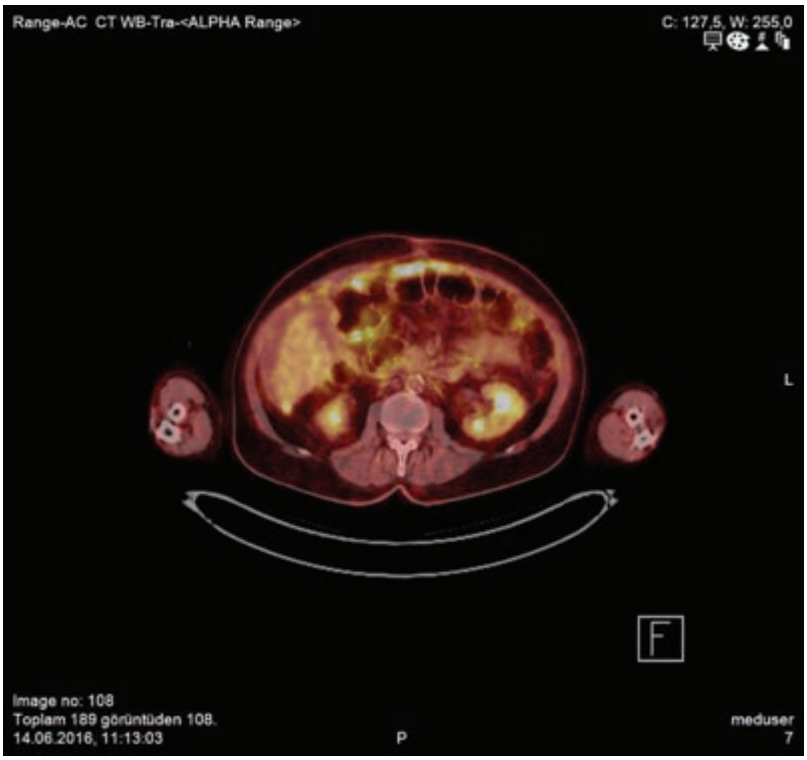

ocak 2016

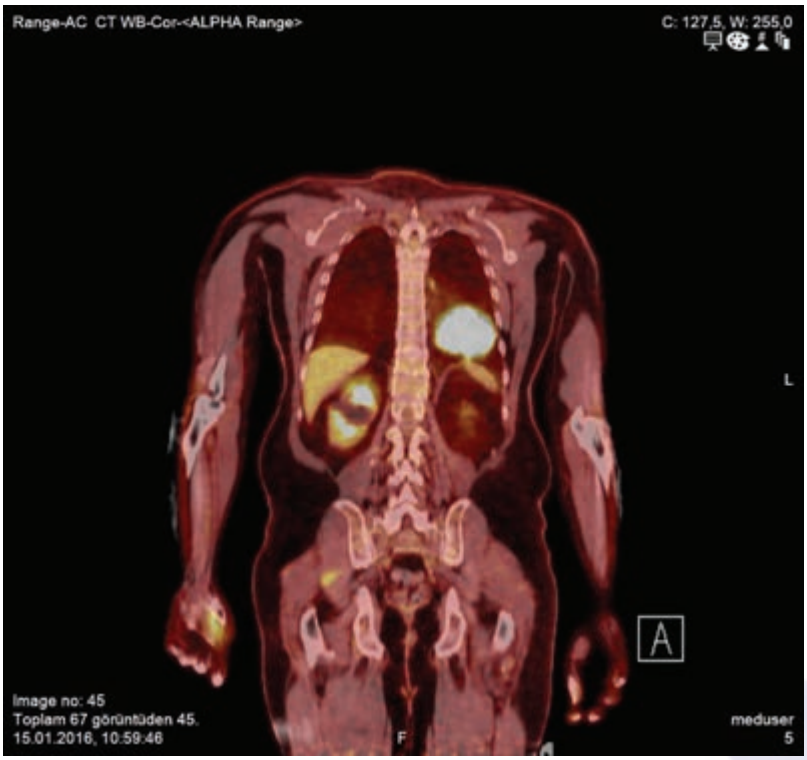

EP-054
PRİMER PULMONER ENTERİK ADENOKARSİNOM OLGUSU

Merve Hörmet, Sercan Dadaş, Oğuzhan Akman, Deniz Uysal, Ayşe Ersev, Sibel Boğa, Tülin Sevim

Süreyyapaşa Göğüs Hastalıkları ve Göğüs Cerrahisi Eğitim Araştırma Hastanesi,Göğüs Hastalıkları,İstanbul

GİRİŞ: Primer pulmoner enterik adenokarsinoma kolorektal adenokarsinomlarla morfolojik ve immunhistokimyasal ortak özellikler sergileyen nadir bir akciğer adenokarsinomudur. Tanı için primer GİS tümörlerinin dışlanması gerekir. Enterik diferansiyasyonu belirleyen CDX-2, CK20 ya da MUC2 antikorlarından en az birisinin pozitifliğidir. TTF-1 ve CK7 pozitifliği metastatik kolorektal adenokarsinomdan ayırımda %50 oranında yardımcıdır.

OLGU: Yetmiş yedi yaşında, erkek hasta. Herhangi bir yakınması olmayan hasta polikliniğe rutin kontrolleri için başvurdu. Özgeçmişinde 60 paket/yıl sigara kullanımı, 5 yıl önce geçirilmiş akciğer tüberkülozu öyküsü mevcuttu. Fizik muayenesinde bilateral solunum sesleri azalmış, yer yer sibilan ronküsleri duyuluyordu ve diğer sistem muayeneleri normaldi. Labaratuar bulgularında özellik saptanmadı. Akciğer grafisinde sağ akciğer üst zonda apeksi dolduran konsalidasyon ve sağ alt alanda nonhomojen gölge koyuluğu artışı izlendi (resim 1). Bilgisayarlı akciğer tomografisinde her iki akciğerde en büyüğü 9.5X8cm olan spiküle kontürlü solid dansitede nodüller saptandı. Hastaya yapılan FOB de sağ üst lob apikal segmentte dıştan bası bulguları izlendi. Patolojisi sonucu sitomorfolojik bulgular küçük hücre dışı karsinomla uyumlu ancak immunohistokimyasal inceleme için alınan örneğin yetersiz olduğu şeklinde raporlandı. Bunun üzerine BT eşliğinde tru-cut insizyonel biyopsi yapıldı. Morfolojik ve immunohistokimyasal incelemede CK 7 (+), TTF1 (-), napsin (-), CDX2 (+), CK20 (-) olması üzerine enterik adenokarsinom olarak yorumlandı. Hastaya kolonoskopi, özafagogastroduadenoskopi yapıldı ve malignite bulgusu saptanmadı. Hasta ayırıcı tanılar sonucu invaziv adenorsinom sınıflamasına giren primer pulmoner enterik adenokarsinom tanısı aldı. Hastaya kemoterapi başlandı ve klinik takibe alındı.

SONUÇ: Primer pulmoner enterik adenokarsinom akciğerin; GİS malinitesi dışlanarak tanı konulan nadir bir tümörüdür.

Anahtar Kelimeler: pulmoner enterik adenokarsinom,kolon kanseri,gastrointestinal sistem malignitesi

EP-055
İNSİDENTAL SAPTANAN AKCİĞER KANSERİ OLGUSU

Kadir Canoğlu[1], Ömer Ayten[1], Sedat Demirsoy[1], Gülhan Ayhan[1], Gülhan Çakır[1], Ersin Demirer[1], Dilaver Taş[1], Oğuzhan Okutan[1], Zafer Kartaloğlu[1], Süleyman Tutar[2]

[1]GATA Haydarpaşa Eğitim Hastanesi, Göğüs Hastalıkları Servisi, İstanbul, Türkiye
[2]GATA Haydarpaşa Eğitim Hastanesi, Radyoloji Servisi, İstanbul, Türkiye

Kırk dört yaşında bayan hasta sigara bırakma polikliniğimize başvurdu. 40 PY sigara öyküsü vardı. Akciğer grafisinde sağ akciğer üst zonda hiperdens görünüm izlendi. Hastanın TA: 120/80 mmHg, N: 70/dk., A: 36.2 oC ve SpO2:%98 (oksijensiz) olarak ölçüldü. Hastanın solunum sistemi muayenesinde patoloji saptanmadı ve diğer sistem muayeneleri tabii idi. Biyokimya incelemesinde; WBC:6.11x106/µL, Hgb: 13.8 g/dL, Htc: 40.4 %, sedimantasyon: 19 mm/h, serum CRP:1.71 mg/L saptandı. Hastaya ikili nonspesifik antibiyoterapi düzenlendi. Kontrol akciğer grafisinde regresyon izlenmedi. Hastanın kontrastlı toraks BT'si; sağ akciğer üst lobda anterior segmentte yaklaşık 22x15 mm boyutlarında buzlu cam dansitesinde parankimal alan izlenmektedir. Öncelikle enfektif süreçler düşünmekle beraber ayırıcı tanıda maligniteler akılda bulundurulmalıdır olarak sonuçlandı (Resim 1, 2). Hastaya BT eşliğinde tru-cut biyopsi yapıldı. Biyopsi patolojisi; adenokarsinoma lepidik patern olarak sonuçlandı. Göğüs cerrahi servisine nakledilen hastaya sağ akciğer üst bilobektomi ameliyatı yapıldı.

Anahtar Kelimeler: Adenokarsinoma, insidental, sigara

Resim 1

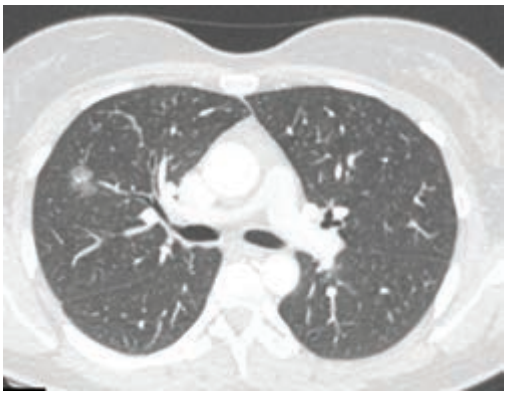

Resim 2

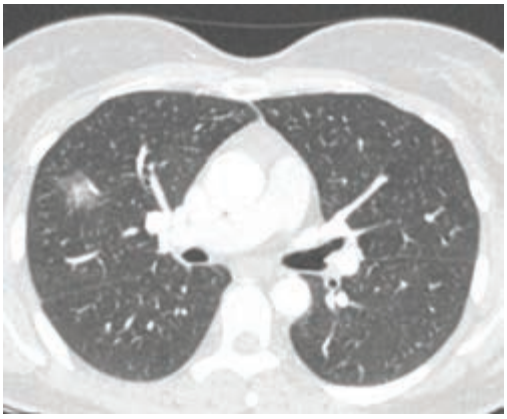

EP-056
PRİMER TİMİK KARSİNOMLARIN NADİR RASTLANAN BİR ALT TİPİ: BAZOLOİD TİMİK KARSİNOM

Çiğdem Obuz, Çağrı Cemaller, Necati Çıtak, Hasan Akın, Seyid İbrahim Dinçer

Yedikule Göğüs Hastalıkları Ve Göğüs Cerrahisi Eğitim Ve Araştırma Hastanesi, Göğüs Cerrahisi, İstanbul

Göğüs ağrısı şikayeti ile başvuran 61 yaşındaki kadın olguda ileri inceleme sonucu mediastinal kitle tespit edildi. PET/BT'de malignite düzeyinde tutulum vardı. TTİA ile tanı konulamayan hastaya mediastinotomi yapıldı ve bazoloid timik karsinom tanısı konuldu. İnnominate ven invazyonu şüphesiyle neoadjuvan tedavi uygulandı. Tedavi sonrasında sternotomi ile maksimal timektomi ve sağ akciğer wedge rezeksiyon yapıldı.Patoloji sonucunda cerrahi sınırlar temizdi. Ancak postop beşinci ay tomografisinde bilateral plevral metastazla uyumlu lezyonlar izlendi. Bazoloid alt tip nadir görülmekle birlikte iyi prognozlu olarak bilinmektedir. Rezeke edilmesine rağmen agresif gidişat gösteren olgumuzu paylaşmak istedik.

Anahtar Kelimeler: timik karsinom, bazoloid, plevral metastaz

Resim 1

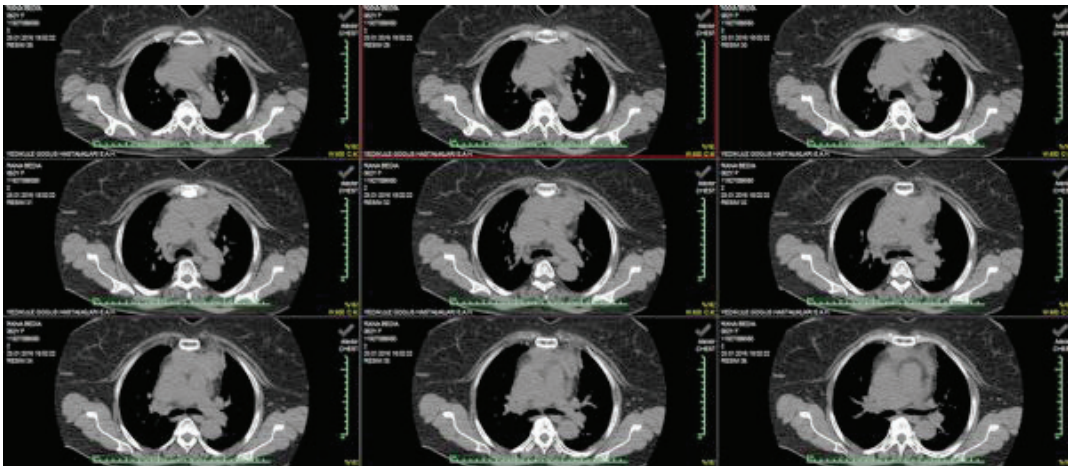

Preoperatif BT görüntüsü

Resim 2

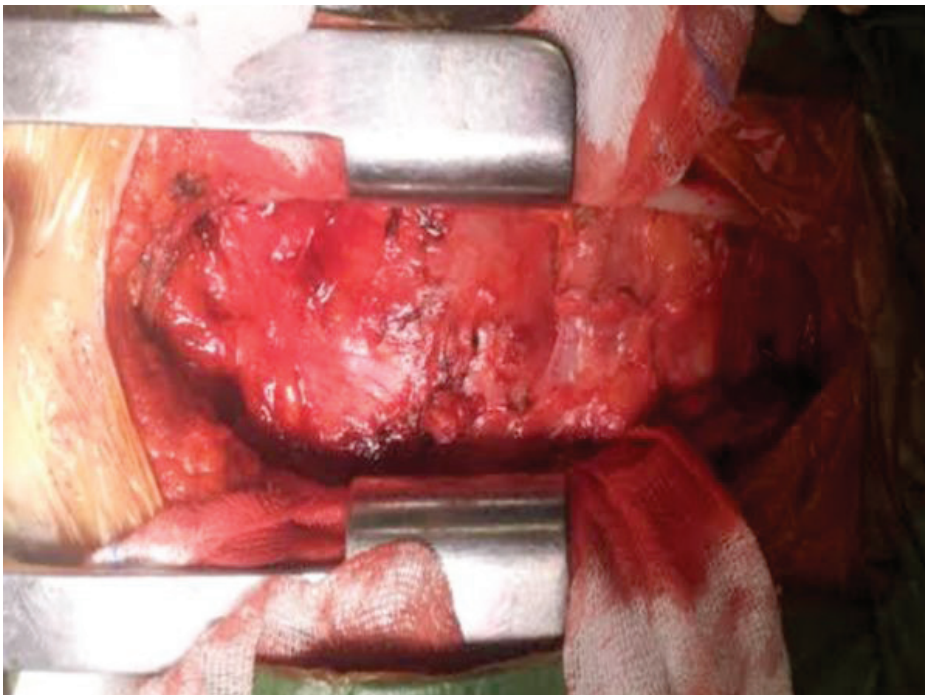

Peroperatif kitle görüntüsü

Resim 3

Postoperatif 5. ay MR görüntüsü

EP-057
MALİGN MEZOTELYOMA RADYOLOJİSİ GÖSTEREN AKCİĞER ADENOKARSİNOM OLGUSU

Fatma Canbay, Derya Kızılgöz, Pınar Akın Kabalak, Tuba İnal Cengiz, Ülkü Yılmaz

Atatürk Göğüs Hastalıkları Ve Göğüs Cerrahisi Eğitim Ve Araştırma Hastanesi

GİRİŞ: Malign mezotelyoma günümüzde sıklığı giderek artan bir neoplazmdır. Önemli radyolojik bulguları; tekrarlayan plevral efüzyon, irregüler, nodüler plevral kalınlaşmalar ve sıklıkla akciğerin periferal kısmında yerleşen nodüler dansitelerdir. Nonmezotelyomatöz tümörler difüz büyüme paterni ile malign mezotelyomayi taklit edebilirler. Malign mezotelyomayı radyolojik olarak taklit eden akciğer adenokarsinom olgusunu sunmak istiyoruz.

OLGU: 60 yaşında erkek hasta kliniğimize; nefes darlığı ve yan ağrısı şikayetleri ile başvurdu. Özgeçmişinde 50 paket/yıl sigara öyküsü mevcuttu. Çekilen postero-anterior akciğer grafisinde her iki hemitoraksta plevral efüzyonu mevcuttu. Klinik ve radyolojik olarak malign mezotelyoma düşünülen olgudan evreleme amaçlı PET-BT istendi. PET-BT'de sağ üst paratrakeal, subkarinal, bilateral hiler lenf nodlarında artmış metabolik aktivite tutulumu (SUV:4,11), bilateral hemitoraksta plevral efüzyon, sağ akciğer alt lob posteriorda 2.5 cm düzensiz sınırlı nodüler dansite alanında artmış metabolik aktivite tutulumu (SUV:13,10), sol akciğer alt lob mediobazalde 1,5 cm boyutlu düzensiz sınırlı dansite alanında artmış metabolik aktivite tutulumu (SUV:4,64) mevcuttu. FOB yapıldı, sağ üst lob ayrım karinası düzensizdi biyopsi alındı. Sonucu adenokarsinom ile uyumlu geldi. Plevral sıvısı örneklendi. Plevral sıvı sitoloji sonucu adenokarsinom ile uyumluydu. Hasta TNM'ye göre T4NxM1a Evre 4 olarak evrelendi. Takiplerinde nefes darlığında ve plevral efüzyonda artış olan hasta göğüs cerrahisine konsülte edildi. Tüp drenaj uygulandı. Genel durumu kötüleşen hasta ileri tıbbi müdahalelere yanıt vermeyerek eksitus oldu.

TARTIŞMA: Malign mezotelyoma %90 plevra olmak üzere periton ve perikardın seröz yüzeylerinden köken alan bir tümördür. Radyolojik olarak genellikle bir cm'den fazla olan plevral kalınlaşma, çepeçevre plevral tutulum, düzensiz plevral yüzey, plevral efüzyon (massif/loküle), plevral nodüller, mediastinal plevral kalınlaşma, interlober fissürde kalınlaşma veya kitle, kalsifiye plevral plaklar görülebilr. Adenokarsinom ise sıklıkla periferik ve subplevral alanlarda yerleşim gösterir. Nadiren santralde yer alır. Sıklıkla, iyi sınırlı lobüle veya spiküle konturlu lezyonlar, soliter pulmoner nodul şeklinde görülebilirler. Bilgisayarlı tomografide, kitle içerisinde hava bronkogramları izlenebilir. Daha nadiren periferik lezyonlar plevrayı çeker, kalınlaştırır ve invaze eder. Bu makroskopik olarak malign mezotelyoma ile karışmaya yol açabilir.

SONUÇ: Adenokarsinomda sıklıkla periferik yerleşimli, lobüle ve spiküle konturlu lezyonlar izlenmektedir. Olgumuz akciğer adenokarsinom tanısı almış olup, radyolojik olarak malign mezotelyomayı taklit etmesi nedeniyle sunulmuştur.

Anahtar Kelimeler: Malign Mezotelyoma, Akciğer adenokarsinoma, KHDAK

RESIM 1

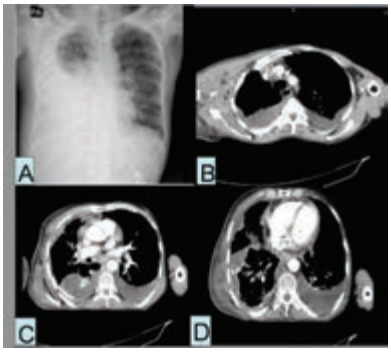

SEKIL A: Postero-anterior akciger grafisinde sagda masif olmak uzere her iki hemitoraksta plevral efuzyon SEKIL B-D: PET-BT mediasten kesitinde plevrayi cepecevre saran bilateral plevral mayi ve plevral kalinlasma SEKIL C: PET-BT mediasten kesitinde sag akciger alt lob posteriorda duzensiz sinirli dansite alani

EP-058
PULMONER MUKOEPİDERMOİD KARSİNOM; OLGU SUNUMU

Bilkay Serez[1], Fazlı Yanık[2], Yekta Altemur Karamustafaoğlu[2], Haydar Celal Karlıkaya[1]

[1]Trakya Üniversitesi, Göğüs Hastalıkları Ana Bilim Dalı, Edirne
[2]Trakya Üniversitesi, Göğüs Cerrahisi Ana Bilim Dalı, Edirne

Pulmoner mukoepidermoid karsinomlar akciğerin nadir görülen ve submukozal bronşial bezlerden köken alan tümörlerindendir. Mukoepidermoid karisomlar aslında en sık görülen malign tükürük bez tümörleridir. Düşük, orta ve yüksek dereceli şekilde patolojik olarak sınıflandırılırlar. 20 yaşında erkek hasta hemoptizi nedeniyle acil servisten kliniğimize yatırıldı. Anamnezinde 5 aydır hemoptizi yakınmasının olduğu ve iki defa nekrotizan pnömoni ön tanısıyla tedavi gördüğü öğrenildi. Bilgisayarlı akciğer tomografisinde sol ana bronş lümeninde endobronşial lezyon ve sol alt lob parankiminde konsolidasyon saptandı. Hastaya yapılan tanısal bronkoskopide sol akciğer alt lob bronşundan ana bronşa taşan polipoid tümör izlendi. Patolojik inceleme tanısal değildi. Pet görüntülemesinde malign tutulum izlenen olguya cerrahi planlandı. Sol alt lobektomi uygulanan hastanın patolojik incelemesi Mukoepidermoid Karsinom olarak raporlandı. Olgumuzu, hemoptizi etyolojisinde rol alan ve akciğerin nadir görülen tümörlerinden biri olması nedeniyle sunmayı uygun bulduk.

Anahtar Kelimeler: akciğer, mukoepidermoid karsinom, hemoptizi

Resim 1

Sol parakardiak düzensiz dansite artışı

Resim 2a

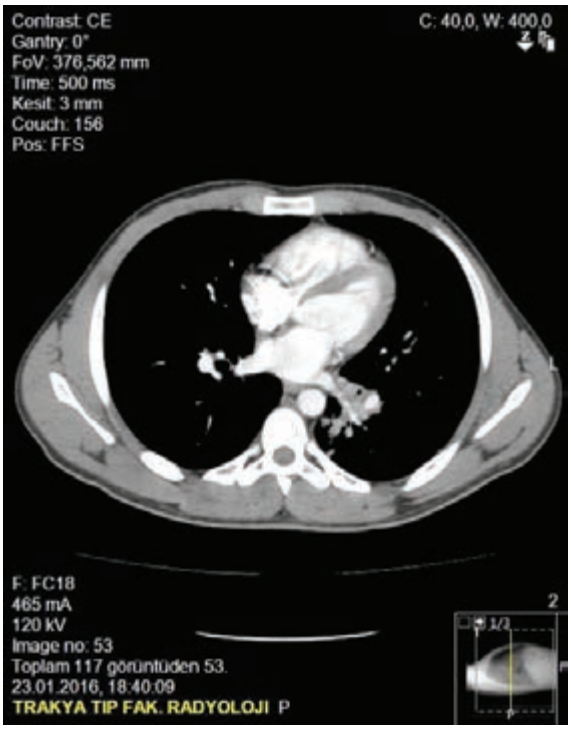

Sol alt lob broşunda lezyon

Resim 2b

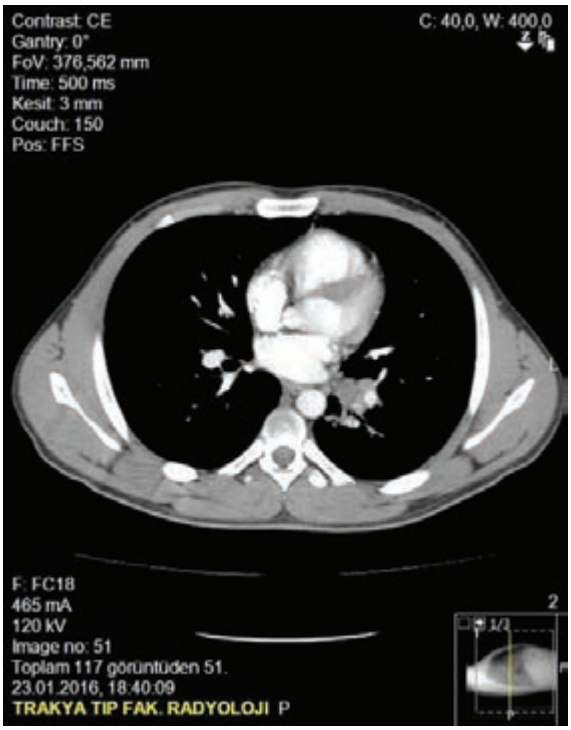

Sol alt lob bronşunda lezyon

Resim 2c

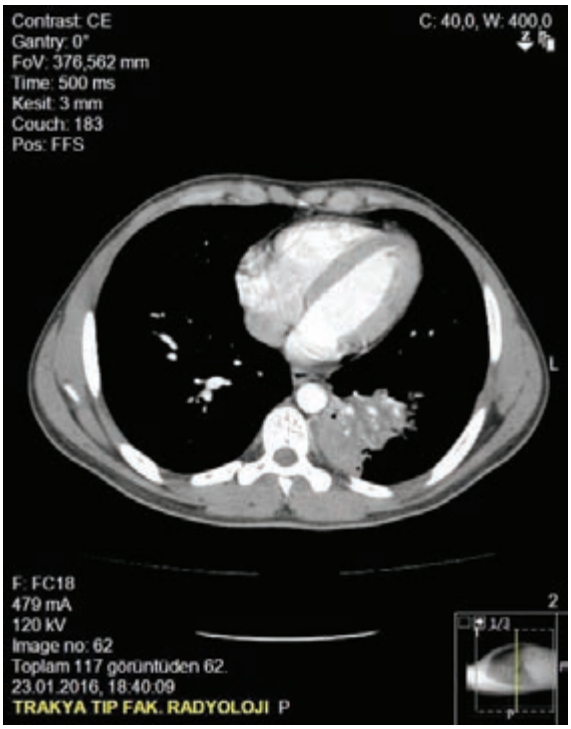

Sol alt lob bronşunda lezyon ve atalektazi

Resim 2d

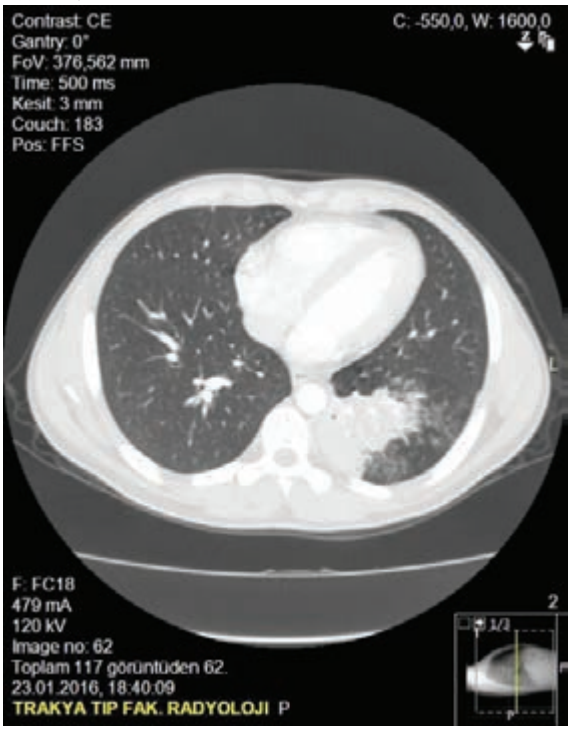

Sol alt lob bronşunda lezyon ve obstriktif pnömoni

Resim 3a

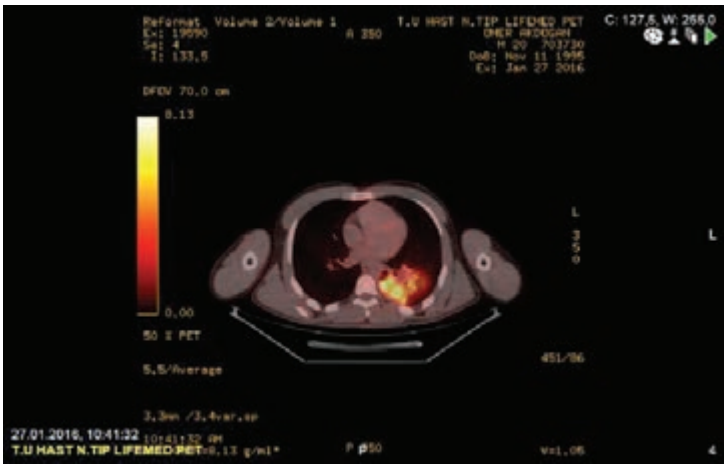

PET lezyon tutulumu

Resim 3b

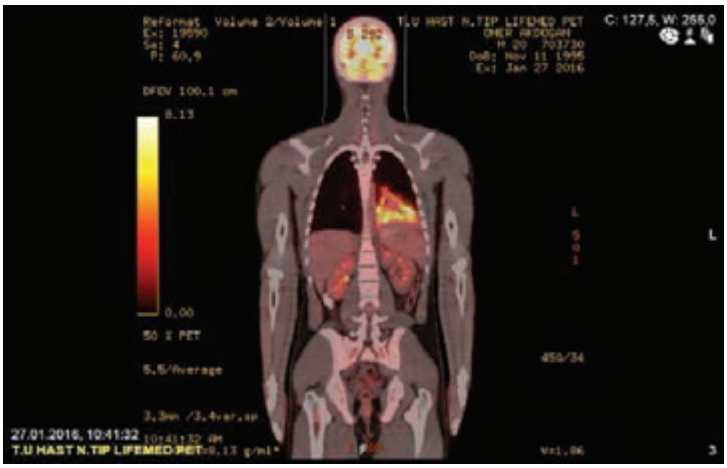

PET lezyon tutulumu

Resim 3c

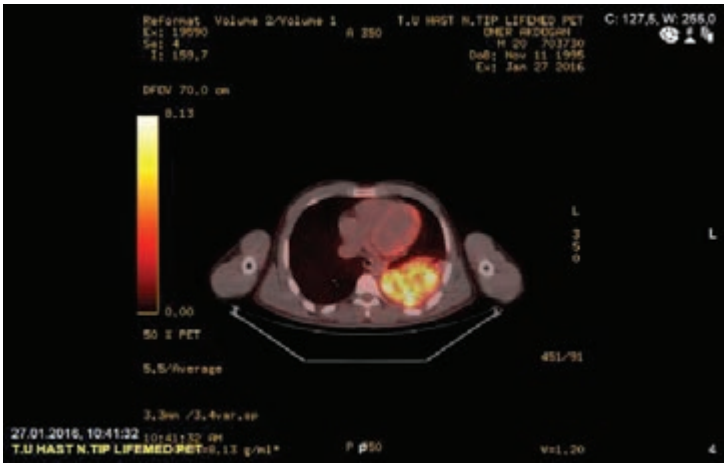

PET lezyon tutulumu ve obstriktif pnömoni

Resim 4a

postop 3.gün akciğer grafisi

Resim 4b

postop birinci ay akciğer grafisi

EP-059
EGZERSİZİN ASTMATİKLERDEKİ İMMÜNMODÜLATOR ETKİSİ

Seda Tural Önür[1], Arzu Didem Yalçın[2]

[1]Yedikule Göğüs Hastalıkları Ve Göğüs Cerrahisi Eğitim Ve Araştırma Hastanesi, Göğüs Hastalıkları, İstanbul
[2]Antalya Eğitim ve Araştırma Hastanesi, Alerji ve Klinik İmmunoloji, Antalya

AMAÇ: İmmun sistem egzersiz ile değişmektedir. Biz çalışmamızda astımlı hastalarda egzersiz öncesi ve egzersiz sonrası sitokin değişikliklerini göstermeyi amaçladık.

MATERYAL-METOD: Çalımanın dizaynı kontrol altındaki 32 astım hastasının verileri egzersiz öncesi ve egzersiz sonrası olarak iki gruba ayrıldığı prospektif kontrol çalışmasıdır. Serum IL-1 β ve monosit IL-1 β, IL-2, IL-10 ekspiresyon değerlendirmeleri ELİSA yöntemi ile yapılmıştır. Hastalara 12 hafta boyunca haftanın 4 günü en az 30 dakika yürüyüş yapmaları önerildi.

BULGULAR: IL-1β monosit seviyeleri egzersiz öncesi 1.99 ± 0.35 pg/ml ve egzersiz sonrası 1.01 ± 0.22 pg/ml (p = 0.003) olarak istatistiksel anlamlılık saptandı. IL-10 seviyeleri egzersiz öncesi 1.64 ± 0.02 pg/ml ve egzersiz sonrası 1.21 ± 0.03 pg/ml (p = 0.04) olarak saptandı. IL-2 seviyerleri egzersiz öncesi 0.64 ± 0.045 pg/ml ve egzersiz sonrası 0.32 ± 0.09 pg/ml (p = 0.001) olarak istatistiksel anlamlılık saptandı. Bunlara ek olarak gruplar arasında serum ve monosit IL-1 β, IL-2 ve IL-10 seviyeleri (p=0.02, p=0.003, p=0.04, p=0.001) anlamlı derecede farklı idi.

TARTIŞMA: Astımda yaygın olarak artan sistemik inflamatuar parametreler egzersiz ile tetiklenerek değişebilmektedir. Bizim sonuçlarımız astmatik hastaların immun kontrol mekanizmalarının izahındaki belirsizliklerde yol gösterici olarak kullanılabileceğini desteklemektedir.

Anahtar Kelimeler: Astım, Egzersiz, IL-1 β, IL-2, IL-10

Tablo 1

Belirteçler	Pre-egzersiz	Post-egzersiz	P değeri
Eozinofil (mm3)	468.3±15. 3	464.5±12. 8	p=0.16
Total IgE (U/L)	425.56±15.6	420.95±16.64	p=0.3
SerumIL-1β (pg/mL)	29.69 ± 1.25	23.32 ± 1.62	p=0.02
Monosit IL-1β (pg/mL)	1.99 ± 0.35	1.01 ± 0.22	p=0.003
Monosit IL-10 (pg/mL)	1.64 ± 0.02	1.21 ± 0.03	p=0.04
Monosit IL-2 (pg/mL)	0.64 ±0.045	0.32 ±0.09	p=0.001

EP-060
GÖRÜNMEYEN TEHLİKE; LATEKS

Ayşe Turan, Ayfer Çerçi

Adana Çukurova Dr.Aşkım Tüfekçi Devlet Hastanesi

GİRİŞ:Hastanelerde nozokomiyal infeksiyonların ve bulaşıcı hastalıkların fazlalığından dolayı tek kullanımlık plastik ürünlerin kullanımı yaygınlık göstermektedir. Tek kullanımlık olmalarının avantaj ve dezavantajları bulunmaktadır.Kullanım kolaylıklarının olması, sterilizasyon/ dezenfeksiyon işlemi gerektirmemesi ve kişiye özgü olması ile ergonominin optimize olmasını sağlarken, lateks, polivinilklorür (PVC), Bisfenol- A (BFA) gibi malzemeler üretim aşamasında yaygın olarak kullanıldığı için, sağlık açısından toksik, mutajenik ve kanserojenik etkiye sahiptir. Sağlık çalışanları hizmet sunumunda sıklıkla, eldiven, sonda,enjektör, katater, intraket, kanüller, kan torbaları, serum setleri, yara bakım ürünleri vb. malzemeleri kullanmaktadır.Özellikle lateks içeren ürünlerin kullanılması hastalar ve sağlık çalışanları açısından kaçınılmazdır. Ancak lateks içeren ürünlerin kullanımıyla ilgili allerjik reaksiyonlar görülebilmektedir. Latekse karşı gelişen tip I allerjik reaksiyon ilk defa 1927 yılında Almanya'da bildirilmiştir.

BULGULAR: Atopik bünyeye sahip olanlarda lakteks allerjisi daha sık görülmektedir.Latekse maruziyet cilt-mukoza olabildiği gibi solunum yolu ile de olabilmektedir.Lateksle cilt-mukoza gibi yüzey teması olduğunda; ürtiker, akut eritem, egzema ve kontakt dermatit ile belirti verirken, inhale edildiğinde allerjik rinit, konjunktivit ve astım gibi hastalıklara yolaçmaktadır. Lateks maruziyeti sonrasında oluşabilecek sağlık sorunlarından kurtulabilmek için kullanılan el kremlerinin lateks içeren eldivenlerde allerjenlerin deriye penetrasyonunu kolaylaştırdığı bilinmektedir. Bu nedenle lateks içeren eldiven kullanıldığında yağ bazlı krem/losyonların lateks ilişkili sorunları azalttığı gösterilmedikçe kullanılmaması önerilmektedir. Pudralı eldivenlerde bulunan alkali Ph cilt yüzeyinde küçük sıyrık ve çatlaklara neden olabilmektedir.

SONUÇ: Özellikle sağlık çalışanlarının sosyal yaşantılarında el hijyenine dikkat etmeleri sonucu el flora yapısının bütünlüğü korunmuş olur. Kontamine vücüt sıvıları ile teması olmayanlar lateks içermeyen eldiven kullanmalıdırlar. Eğer vücut sıvıları ile kontaminasyonun söz konusu olduğu durumlarda lateks içeren eldivenler kullanılacaksa azaltılmış proteinli pudrasız eldivenler tercih edilmelidir. İrrian reksiyonların önüne geçebilmek için pamuk eldiven astarı kullanılabilir. Yapılan çalışmalarda latekse bağlı kontakt dermatiti önlemek için çinko içeren krem kullanımının lateks duyarlılığını geciktirdiği bidirilmektedir.Vinil veya sentetik eldiven kullanımı ile birlikte bireye uygun çalışma koşullarının oluşturulması önerilmektedir.

Anahtar Kelimeler: allerji, lateks, sağlık çalışanı,

EP-061
ANCA NEGATİF EOZİNOFİLİK VASKÜLİT OLGUSU

Meral Uyar[1], Ayten Filiz[1], Nazan Bayram[1], Berna Taşkın Doğan[1], Sibel Arslan[2]

[1]Gaziantep Üniversitesi, Göğüs Hastalıkları Ana Bilim Dalı, Gaziantep
[2]Gaziantep Üniversitesi, Patoloji Ana Bilim Dalı, Gaziantep

Churg-Strauss sendromu, astım, periferik kanda eozinofili, eozinofilik doku infiltrasyonu ve ekstravasküler granülomlarla karakterize, birçok organı tutan nekrotizan bir vaskülittir. ANCA pozitif ve negatif olmak üzere 2 fenotipi vardır. Biz burada nadir görülen ANCA negatif eozinofilik vaskülitli bir olgu sunduk.

OLGU:
Ø Altmış yedi yaşında kadın hasta, nefes darlığı ve öksürük şikayeti ile başvurdu.
Ø Öykü: Hastanın 10 yıldır nefes darlığı oluyormuş, son günlerde ilaçlara rağmen nefes darlığı şiddetlenmiş, halsizlik oluyormuş.
Ø Özgeçmiş: Sigara öyküsü yok, Astım 10yıldır var
Ø Fizik muayene: SpO2:%98 (OH), Solunum sesleri doğal
Ø Hemogram: WBC:11.500, Eozinofil sayısı:3830µ/mL (%33)
Ø Toraks BT:Sol üst lobta kollaps-konsolide alan
Ø Fiberoptik bronkoskopi:Sağ alt lob superior içinde sarı renkli, segmenti tamamen obstrukte eden lezyon izlendi, Lingula ödemliydi, lavaj sırasında sarımsı? Lezyon olabilecek sekresyon aspire edildi
Ø Patoloji:Sağ alt lob superior ve lingula içi bronş mukoza biyopsisi mikroskopisinde; incelenen kesitlerde materyal geniş alanlarda fibrinoid materyal ve müsinöz sekret içerisinde eozinofil birikimi şeklinde olup, bronş mukozası izlenen alanlarda düzenli yapıdaki bronş epiteli Itında eozinofilik vaskülit bulguları ve eozinofil infiltrasyonu izlenmiştir.

TARTIŞMA: CSS astım, periferik kan ve doku eozinofilisi ve sistemik nekrotizan vaskülit ile seyreden nadir görülen bir tablodur. ANCA pozitif ve negatif 2 fenotipi vardır. Hastalık 3 evreden oluşmaktadır. Prodromal evrede astım, sinüzit semptomları görülmektedir. Eozinofilik evrede, kanda eozinofili ve dokuda eozinofil infiltrasyonu görülmektedir. Vaskülitik evrede ise ateş, halsizlik kilo kaybı gibi semptomlar vardır. Laboratuarda periferik eozinofili vardır. Ig E genellikle yüksektir. ANCA pozitifliği %50-70 olguda pozitiftir. ANCA pozitif olgularda renal tutulum ve mononoritis multiplex daha sıktır. ANCA negatiflerde ise kardiak ve akciğer infiltratları daha sıktır. 1990 yılında Amerikan Romatoloji Koleji'nin(American College of Rheumathology) Churg-Strauss sendromu tanısı için koyduğu kriterler;
1. Astım,
2. Paranazal sinüs anormalliği,
3. Eozinofili> %10,
4. Mononöropati veya polinöropati
5. Pulmoner infiltratlar,
6. Ekstravasküler eozinofili olan damar içeren biyopsi

kriter pozitif olması tanıda %85 sensitivite, %100 spesifite gösterir. Tanıda altın standart açık akciğer biyopsisidir.
Tedavide 0,5-1 mg/kg/gün prednisolon verilir. Doz azaltılarak tedavi 1 yıla tamamlanır.
Bizim olgumuzda astım, periferik eozinofili, akciğerde infiltrasyon ve bronş biyopsisinde eozinofil infiltrasyonu mevcuttu. Hastaya methylprednisolon 32mg başlandı. 1ay sonraki kontrolünde hastanın kliniğinde ve periferik eozinofilisinde gerileme görüldü. Steroid dozu azaltılarak tedaviye devam edildi.

Anahtar Kelimeler: eozinofili, astım, churg strauss sendromu

Resim 1

PA AkciÄŸer grafisi

Resim 2

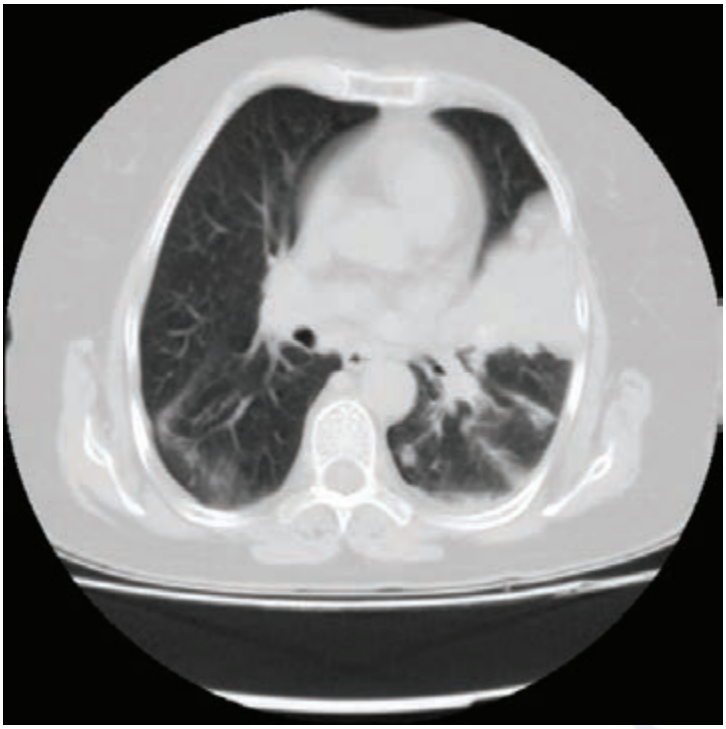

Toraks BT:Sol Ã st lobta kollaps-konsolide alan

EP-062
ASTIM VE DESKUAMATİF İNTERSTİSİEL PNOMÖNİ BİRLİKTELİĞİ

Hüseyin Arpağ[1], Nurhan Atilla[1], Muhammet Sayan[2], Ahmet Beyaz[1], Fatih Alper Uğuz[1]

[1]Kahramanmaraş Sütçü İmam Üniversitesi Tıp Fakultesi Göğüs Hastalıkları Anabilimdalı, Kahramanmaraş
[2]Kahramanmaraş Sütçü İmam Üniversitesi Tıp Fakultesi Göğüs Cerrahisi Anabilimdalı, Kahramanmaraş

Deskuamatif interstisyel pnomöni(DİP); idiyopatik interstisyel pnomönilerin nadir görülen nedenlerinden birisidir. İnterstisyel inflamasyon ve/veya fibrozis ile ilişkili alveoler boşluklar içinde büyük miktarlarda makrofaj birikimi ile karekterizedir. Etyolojisi bilinmemektedir ancak olguların % 90 nı sigara içicisidir. 31 yaşında erkek hasta nefes darlığı öksürük göğüste sıkışma hissi ile başvurdu. yaklaşık 10 yıldır astım tanısı ile takip edilmekte ve düzenli bronkodilatör tedavi kullanmaktaydı. SFT reversibilite testi pozitifti. Sigara kullanmayan ancak yakınmaları düzenli tedavi almasına rağmen sık tekrarlayan hastaya çekilen toraks bt de yamasal periferik dağılım gösteren buzlu cam dansitesinde nonhomojen infiltrasyonlar izlendi. tam kan sayımında euznofilisi vardı. tam idrar tetkikinde proteinürisi yoktu. ACE 54 U/L hafif yüksekti. ANCA'ları negatifti. Hastaya bronkoskopi ve transbronşial biyopsi yapıldı. Endobronşiyal lezyon izlenmedi. Patoloji negatif kaldı. Hastaya açık akciğer biyopsisi yapıldı. Patolojisi deskuamatif interstisyel pnomöni ile uyumlu olarak raporlandı. sigara kullanmayan ve mesleği kaynakçılık olan hastamızda pnomokonyoza bağlı DİP düşünüldü. 1mg/kg metilprednizolon ile tedaviye başlandı. Meslek değiştitmesi önerildi. Yakınmaları düzelen hastamız halen 16 mg metilprednizolonla tedavi altındadır. sigara kullanmayan hastamızda pnömokonyoza bağlı mesleki astım ve deskuamatif interstisyel pnomöni birlikteliği görüldü.

Anahtar Kelimeler: pnömokonyoz, astım, deskuamatif interstisyel pnomöni

PA AC GRAFİSİ

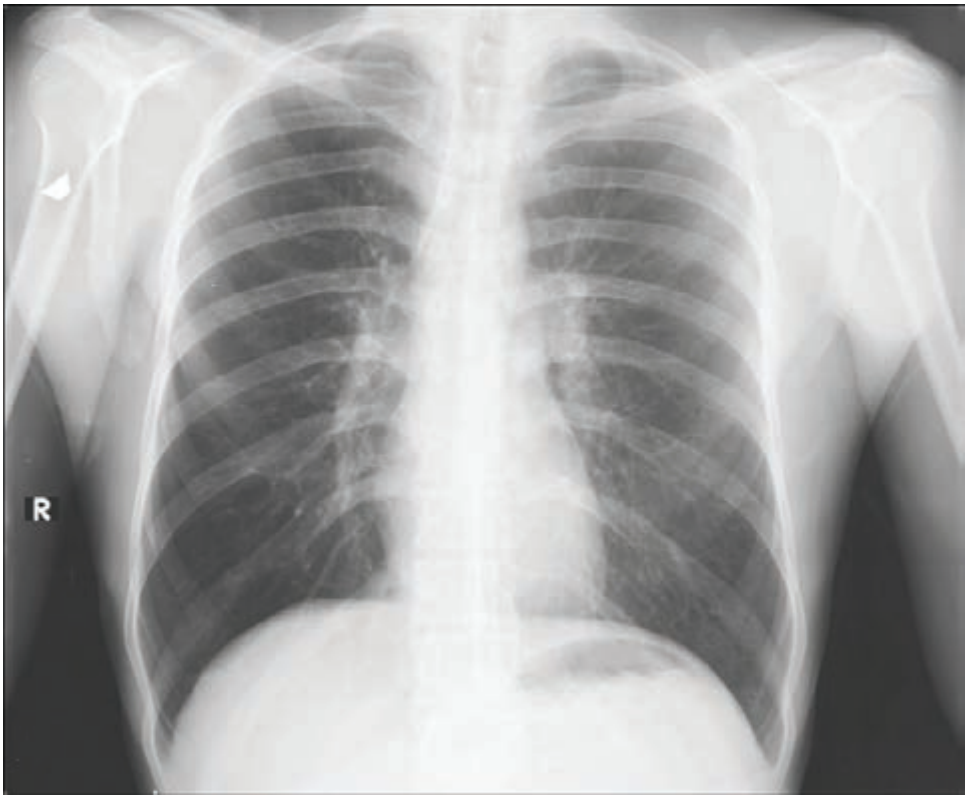

Toraka BT

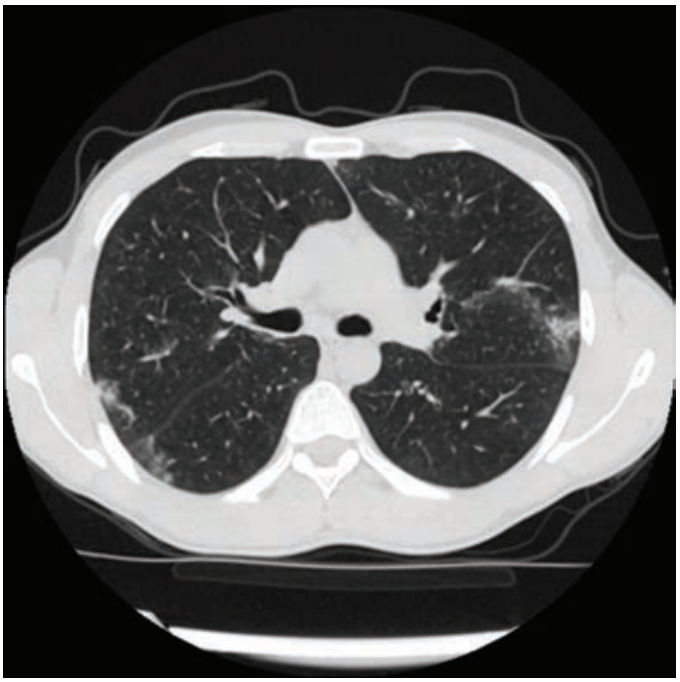

Toraks BT

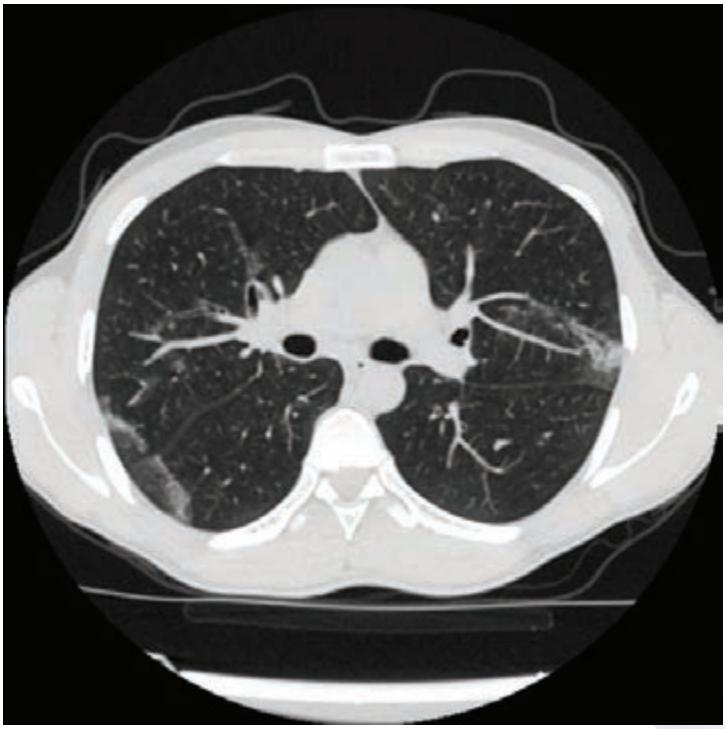

Bilateral daÄŸÄ±nÄ±k yamasal tarzda periferik buzlu cam alanlarÄ±.

EP-063
BİR OLGU NEDENİYLE SAMTER SENDROMU

Aysen Evkan, Bilge Salık, Berna Kömürcüoğlu, Gamze Kaplan

Dr Suat Seren Göğüs Hastalıkları ve Göğüs Cerrahisi Eğitim Araştırma Hastanesi, Göğüs Hastalıkları Ana Bilim Dalı, İzmir

17 yıldır astım tanısı ile takip edilen 45 yaşında kadın hastada, artmış burun tıkanıklığı, öksürük, balgam, hırıltılı solunum semptomları ile başvurdu. Hastanım astım tanısı ile değişik merkezlerden tedaviler verildiği en son 4. basamak. (Yüksek doz inhaler kortikosteroid+beta 2 agonist+ montelukast sodyum+yavaş salınımlı teofilin) tedavisi alıyordu. Fizik muayenesinde post nazal akıntısı vardı, SS de bilateral ronküsü mevcut, deri prick testi negatifti. Solunum fonksiyon testinde FEV:1,55 (%55), FVC:2,58(%78), FEV/FVC:60 olarak değerlendirildi. Yapılan reversibilite solunum fonksiyon testinde pre FEV1:1.44(%53) postFEV1:1,87(%68); preFEV1/FVC:60(%74) postFEV1/FVC:72(%89), preFVC:2.42, postFVC:82. Total IG E176 IU/ml olarak ölçüldü. Hastanın öyküsünde aldığı nonsteroid antienflamatuar sonrası (naproksen sodyum) akut olarak nefes darlığında artma, terleme, göğüs ağrısı ile acil servise başvuruğu öğrenildi. Hastanın daha öncede analjezik kullanımı sonrasında yakınmalarında artış olduğu öğrenildi. Öyküsünde nazal polippozis ve sinüzit nedeni ile üç kez opere olduğu ancak yakınmalarının tekrarladığı öğrenildi. KBB bakısında nazal polipozis ve alerjik rinit ile uyumlu bulgular görüldü. Sinüs BT bilgisayarlı tomografisinde tüm paranazal sinüsleri oblitere eden, nazal kaviteye uzanımları izlenen kronik pansinüzit, sinonazal polippozis olarak değerlendirildi. Analjezik intoleransı asetilsalisilik asit veya diğer nonsteroid antienflamatuar ilaçları aldıktan sonra birkaç saat içinde gelişen bronkospazm, anjiyonörotik ödem, ürtiker, rinit veya anafilaktik şok veya çeşitli kombinasyonlarından oluşan bir klinik tablodur. Prevalansı çesitli hasta gruplarında yapılan çalışmalarda %0.3 ile %28 arasında değişmekle birlikte, astımlılarda genellikle %2-23 arasında görüldüğü kabul edilmektedir. Tanıda anemnezde hastanın en az 2 reaksiyon geçirmiş olması ve reaksiyonların ilaç alımından sonra en geç 3 saat içinde ortaya çıkıyor olması gerekmektedir. Tanı için oral provakasyon testleri de yapılabilmektedir. Tedavide genel astım tedavilerine ek alerjik rinit için ek tedavi verilmeli ve hastalar nonsteroid analjezik kullanmamaları konusunda bilgilendirilmelidir.

Anahtar Kelimeler: Allerjik rinit, Astım, Non-Steroid Anti-İnflamatuar,Sampter Sendromu

resim 1

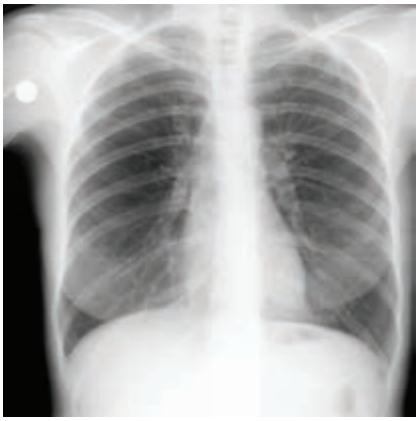

resim 2a

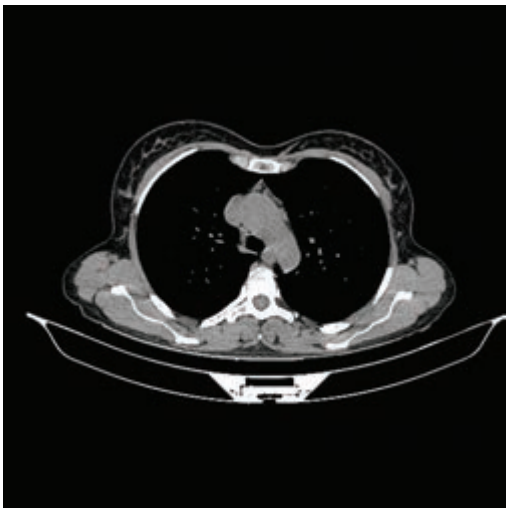

resim 2b

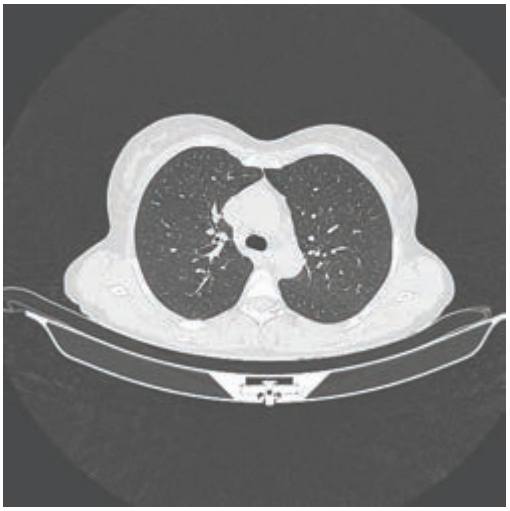

resim 3

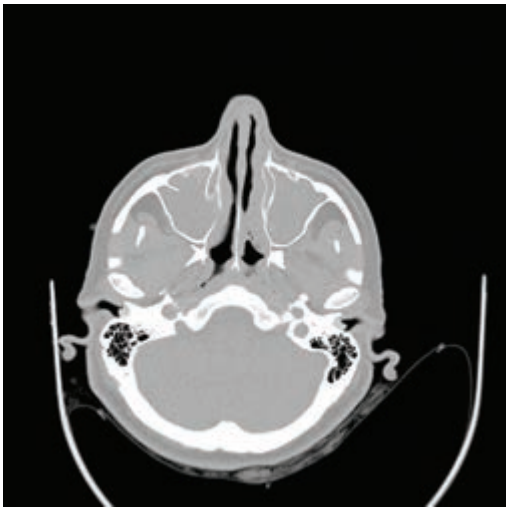

EP-064
GEÇ BAŞLANGIÇLI YUMURTA ALERJİSİ: ASTIM ATAK NEDENİ

Emel Atayık[1], Ercan Kurtipek[2], Mihrican Yeşildağ[2]

[1]Sağlık Bilimleri Üniversitesi Konya Eğitim ve Araştırma Hastanesi Erişkin Allerji ve İmmünoloji,Konya
[2]Sağlık Bilimleri Üniversitesi Konya Eğitim ve Araştırma Hastanesi, Göğüs Hastalıkları Kliniği, Konya

Günümüzde erişkin hastalarda geç başlangıçlı gıda alerjileri nadirde olsa görülmektedir. Astımlı hastalarda atak tetikleyicileri arasında gıda alerjileri sık görülmemektedir. Yumurta inhalasyonu nedeniyle ciddi astım atağına giren yumurta alerjisi olan bayan hasta sunulmuştur. 31 yaşında bayan hasta son 2 yıldır daha önce rahatlıkla yumurta tüketebilmesine rağmen son 2 yıldır 3 kez yumurta içeren yedikten sonra tüm vücutta kaşıntı şişme, dudak ve göz kapaklarında anjiödem, ciddi nefes darlığı, bilinç kaybı nedeniyle 3 kez acil başvurusu ve 1 kez 3 gün yoğun bakım yatışı mevcuttu. 1 ay önce Hastanın yanında yumurta kırıldıktan sonra kokusu ile hapşırma, burun akıntısı, burun tıkanıklığı ve ciddi nefes darlığı nedeniyle acil servise başvurduğu öğrenildi. Yumurtaya dokunduğu zaman kollarda ve ellerde kaşıntı şikayeti olmaktaymış. Hastamız hazır yumurta sarısı, beyazı allerjen solusyonları ile yapılan deri prik testinde pozitif kontrol (histamin) 8x8 yumurta beyazı 11x7 yumurta sarısı 5x6 mm saptandı. Hastanın yumurta sarısı spesifik İg E:50.5 ku/L, yumurta beyazı spesifik İg E: >100 ku/L saptandı. yumurtau ile prik test yapıldı. Hastaya adrenalin otoenjektor raporu cıkarıldı. Yumurta ve yumurta içeren besinleri kesinlikle tüketmemesi dokunmaması ve aynı ortamda bulunmaması konusunda uyarıldı. Erişkin yaşta astım atağına gıda alerjilerinin neden olabileceği ve nadiren de olsa, geç başlangıçlığı yumurta allerjsi ortaya çıkabileceği vurgulandı. Bu yönde şikayetle başvuran hastalarda gıda alerjilerinin önemsenmesi gerektiği ve buna yönelik tetkikler yapılması vurgulandı.

Anahtar Kelimeler: allerji, astım, yumurta, akut atak

EP-065
ASTIM ATAK MI? YABANCI CİSİM ASPİRASYONU MU?

Serife Savaş Bozbaş, Balam Er Dedekargınoğlu

Başkent Üniversitesi Hastanesi Göğüs Hastalıkları Anabilim Dalı, Ankara

Trakeobronşiyal yabancı cisim aspirasyonları sıklıkla çocukluk yaş grubunda görülmekle birlikte erişkinlerde oldukça nadir saptanır. En sık rastlanan şikâyet öksürüktür, öksürük başlangıçta nonprodüktif, irritatif özelliktedir ve nöbetler halinde başlar. Yabancı cisim aspirasyonlarının tanısında ayrıntılı öykü önem taşır. 68 yaşında astım tanısı ile takip edilen kadın hasta kuru vasıfta öksürük şikayeti ile kliniğimize başvurdu. Gribal şikayetleri olan hasta gün boyunca, özellikle gece artan öksürük tarifliyordu. Anamnezinde 6 gün önce haşlanmış mısır yerken boğazına kaçtığını hissettiği ve öksürerek az miktarda mısıra ait zar çıkardığı öğrenildi. Fizik muayenede oskültasyonda sağ akc daha belirgin bilateral ronküs işitildi. Akciğer grafisi eski akciğer grafileri ile karşılaştırıldı ve farklılık saptanmadı (Resim 1). Şüpheli yabancı cisim öyküsü nedeniyle hastaya fiberoptik bronkoskopi (FOB) planlandı. FOB'da sağ intermedier bronşta mısır tanesi görüldü ve forseps ile FOB eşliğinde çıkarıldı (Resim 2). Olgumuz yabancı cisim aspirasyonunun çocuklar kadar sık rastlanmasa da erişkinlerde akılda tutulması gerektiğini ve detaylı öykünün en önemli tanı ölçütü olduğunu vurgulamaktadır. Yabancı cisim aspirasyonundan şüphelenilen tüm olgulara radyolojik incelemeler yapılmalı, ancak negatif filmlerin tanıyı reddettirmeyeceği unutulmamalıdır. Normal göğüs radyografisi yabancı cisim varlığını ekarte ettirmeyeceği için şüphe devam ediyorsa bronkoskopi yapılmalıdır. Bu olgularda hızlı ve doğru tanı ile aspire edilen yabancı cismin güvenli bir şekilde çıkarılması hayati önem taşımaktadır.

Anahtar Kelimeler: astım, öksürük, yabancı cisim aspirasyonu

Resim 1

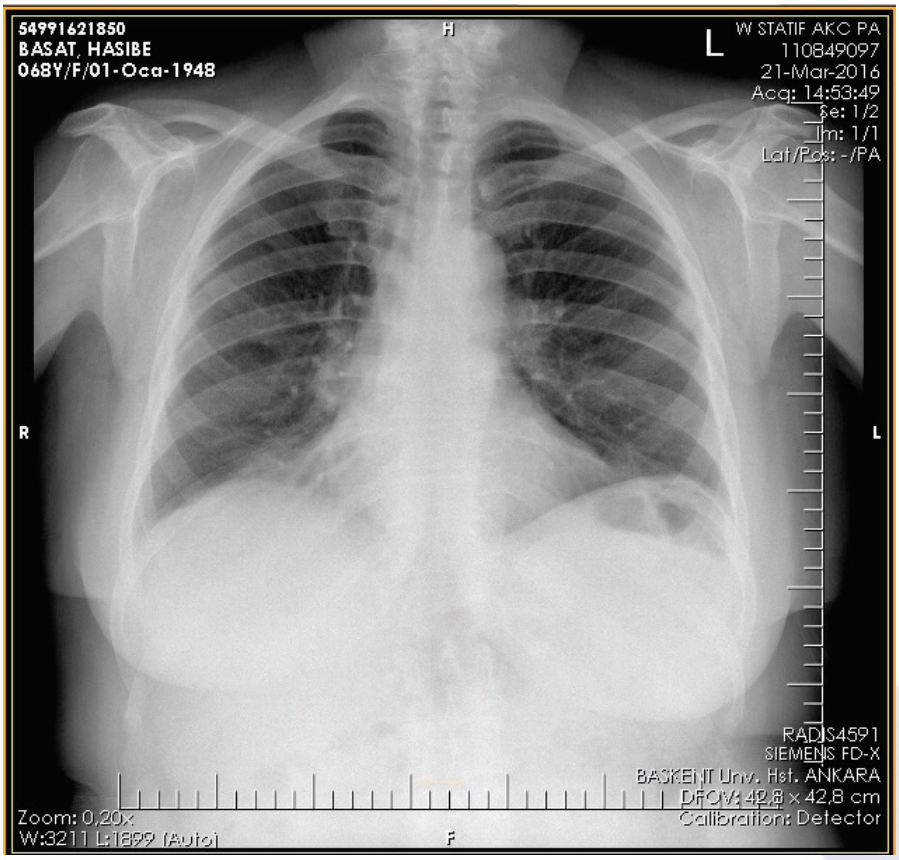

PA Akciğer grafisi

Resim 2

Sağ intermedier bronşta mısır tanesi

EP-066

MEAN PLATELET VOLÜMDE AZALMA ALLERJİK HAVAYOLU HASTALIKLARINDA İNFLAMASYON VE İNFLAMASYON ALANININ GENİŞLİĞİ İLE İLİŞKİLİ Mİ

Recep Akgedik[1], Yasin Yağız[2]

[1]Ordu Üniversitesi, Göğüs Hastalıkları ABD, Ordu
[2]Ordu Üniversitesi, Kulak Burun Boğaz Hastalıkları ABD, Ordu

GİRİŞ: Allerjik havayolu hastalıklarının başlıcaları astım ve allerjik rinittir ve azımsanmayacak oranda birliktelikleri bulunan bu hastalıklar tüm dünyada yaygın, sık görülen, günlük yaşamı kısıtlayan ve yüksek tedavi maliyetli kronik inflamatuar solunum yolu hastalıklarıdır. Mast hücrelerinin, eozinofillerin, bazofillerin ve plateletlerin bu inflamasyonda rol oynadığı gösterilmiştir. Mean platelet volüm (MPV) platelet boyutunu gösterir ve plateletlerin aktivasyonunu yansıtır.

AMAÇ: Bu çalışmanın amacı allerjik havayolu hastalıkları olan astmda, allerjik rinitte ve iki hastalığın birliteğinde MPV seviyesini değerlendirmek, bilinen inflamatuar belirteçler olan lökosit sayısı, eosinofil sayısı, CRP ve IgE değerleri ve sağlıklı kontrol grubu ile kıyaslamaktır.

METOD: Bu rektrospektif çalışmaya 250 allerjik havayolu hastalığı olan (107 Astım, 60 Allerjik Rinit (AR), 83 astım ve allerjik rinit birlikteliği olan (Astım+AR)) hasta dahil edildi. Yaş ve cinsiyeti çalışma grupları ile benzer 75 sağlıklı yetişkin kontrol grubu olarak alındı.

SONUÇLAR: Allerjik havayolu hastalıklarında (çalışma gruplarında) tedavi öncesinde MPV değerleri kontrol grubuna kıyasla anlamlı düşük bulundu (p0,001, Astım, AR ve Astım+AR çalışma gruplarında MPV sırasıyla 8,039±1,42 fL, 8,109±1,11 fL, 8,035±1,05 fL olarak ölçülmesine karşın konrol grubunda 9,44±1,74 fL saptandı). Allerjik havayolu hastalıkları subgrupları olarak Astım, AR ve Astım+AR subgrupları MPV açısından kıyaslandığında gruplar arası anlamlı fark saptanmadı ($p > 0.05$). Lökosit sayısı, eosinofil sayısı, CRP, IgE çalışma gruplarında kontrol grubuna kıyasla belirgin yüksek bulundu (p0.001). MPV ile WBC, Neutrofil sayısı, Platelet sayısı ve IgE sayısı arasında negatif korelasyon mevcuttu.

SONUÇ: Çalışmamızın sonucu gösterdi ki, MPV allerjik havayolu hastalıklarında iflamasyon belirteci ve tanısal bir belirteç olarak kullanılabilir. Ancak bu konuda daha geniş kapsamlı ve prospektif çalışmalara ihtiyaç vardır.

Anahtar Kelimeler: Astım, Allerjik rinit, Mean Platelet Volüm, İnflamasyon

EP-068
HEMOPTİZİ İLE BAŞVURAN ÇOCUKLARDA FLEKSİBLE BRONKOSKOPİ BULGULARININ DEĞERLENDİRİLMESİ

Sanem Eşref[1], Seda Göçer[2], Gökçen Dilşa Tuğcu[1], Nagehan Emiralioğlu[1], Ebru Yalçın[1], Deniz Doğru Ersöz[1], Uğur Özçelik[1], Nural Kiper[1]

[1]Hacettepe Üniversitesi, Çocuk Göğüs Hastalıkları Bilim Dalı, Ankara
[2]Hacettepe Üniversitesi, Çocuk Sağlığı ve Hastalıkları Ana Bilim Dalı, Ankara

GİRİŞ: Hemoptizi alt solunum yollarından kaynaklanan, genellikle öksürük ve balgam ile birlikte olan kanamadır. Hemoptizi, çocukların balgamını yutma eğiliminde olmaları, doğru bir anamnez vermede yetersiz olmaları veya çocukların eksiksiz bir fizik muayeneye olanak vermemeleri nedeniyle başlangıçta gözden kaçabilir. Hemoptizi varlığı doğrulandıktan sonraki basamak, nedeni saptamak ve uygun bir tedavi rejimi uygulamaktır.

YÖNTEM: Çalışmamızda Haziran 2010 ve Haziran 2015 yılları arasında hemoptizi nedeniyle Hacettepe Üniversitesi İhsan Doğramacı Çocuk Hastanesi Çocuk Göğüs Hastalıkları Bölümü'nde değerlendirilen ve fleksible bronkoskopi yapılan 28 hastayı retrospektif olarak inceledik.

BULGULAR: Bronkoskopi yapılan hastaların ortalama yaşı 13,6 yıldı (7-18 yıl). Çalışmaya alınan tüm hastaların BCG aşıları mevcuttu. Yirmi sekiz hastanın 8'inde (%28,5) tuberkülin deri testi 15 mm veya üzerindeydi. Hastaların 27'sine toraks bilgisayarlı tomografisi (BT) çekildi ve bu hastaların 12'sinde (%44,4) normal olarak değerlendirildi. Toraks BT'de en çok saptanan bulgular nonspesifik nodül, konsolidasyon, granüler patern ve hiler lenfadenopatiydi. İki hastada aktif kanama (%7), 10 hastada vaskülarite artışı (%35,7), 7 hastada pürülan sekresyon (%25) ve 8 hastada seröz sekresyon (%28,5) saptandı. Bir hastada hemosiderin yüklü makrofajlar (%3,5) saptandı. Hastaların son klinik değerlendirilmesinde 2 hasta pulmoner hemosiderozis (%7,1), 2 hastada gastroösofageal reflü (%7,1), 4 hasta pnömoni (%14,2), 8 hasta latent tüberküloz enfeksiyonu (%28,5) ve 3 hasta konjenital kalp hastalığı (%10,5) tanısı aldı.

TARTIŞMA: Hemoptizinin çocuklardaki en sık nedeni pnömonidir. Ancak konjenital kalp hastalığı, gastroösofageal reflü, pulmoner hemosiderozis gibi hemoptizinin farklı nedenleri de göz önünde bulundurulmalıdır. Hemoptizi ile başvuran çocuklarda fleksible bronkoskopi yararlı bir tanı yöntemidir.

Anahtar Kelimeler: Hemoptizi, bilgisayarlı tomografi, fleksible bronkoskopi

Figür 1

Toraks BT'de sağ akciğerde konsolidasyon, bilateral nodüller ve buzlu cam görünümü

Figür 2

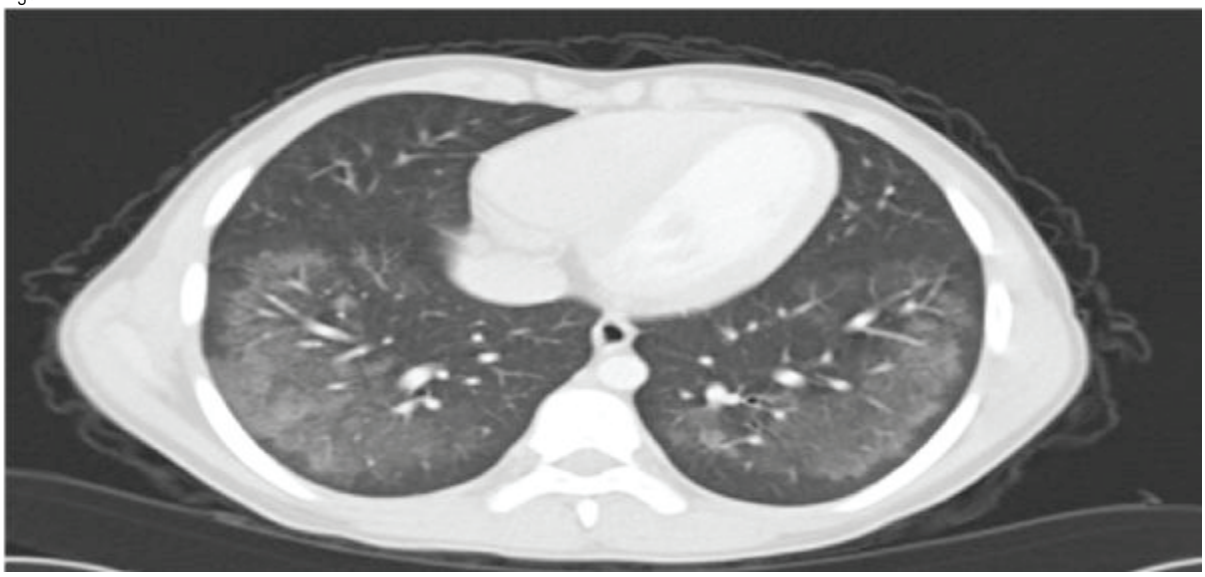

Toraks BT'de sağ akciğerde konsolidasyon, bilateral nodüller ve buzlu cam görünümü

Figür 3

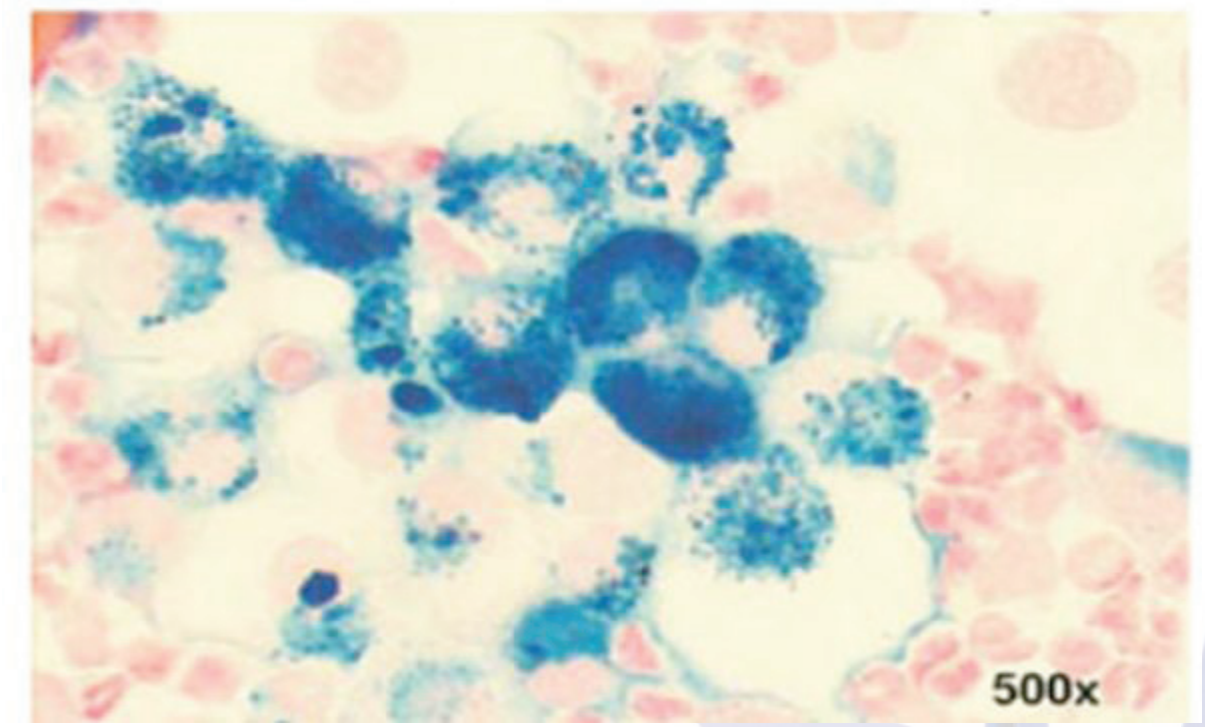

Hemosiderin yüklü alveolar makrofajlar

Tablo: Toraks CT ve Fleksible Bronkoskopi Bulguları

	Bulgular	n (%)
Toraks CT (27/28)	Normal Lendadenopati Nodül Buzlu cam görünümü Atelektazi /konsolidasyon Bronşiektazi Dilate pulmoner arter Obstrukte bronşiol Kistik lezyonlar Diğer	5 (20) 4 (16) 6 (24) 3 (12) 3 (12) 3 (12) 1 (4) 1(4) 1(4) 5 (20)
Fleksible Bronkoskopi	Normal Artmış sekresyon Artmış vaskülarite Kanama Nonspesifik	13 (46) 8 (29) 7 (15) 2 (7) 2 (7)
BAL sitoloji	Normal Nonspesifik Lipid yüklü makrofajlar Hemosiderin yüklü makrofajlar	15 (54) 6 (21) 4 (14) 2 (11)
BAL kültürü	Pozitif Negatif	6 (21) 22 (79)

EP-069
MYCOPLASMAYA BAĞLI GELİŞEN ERİTEMA NODOSUM

Ahmet Yasin Güney[1], Sevgi Pekcan[2]

[1]Necmettin Erbakan Üniversitesi, Meram Tıp Fakültesi, Çocuk Sağlığı ve Hastalıkları AD, Konya
[2]Necmettin Erbakan Üniversitesi, Meram Tıp Fakültesi, Çocuk Göğüs Hastalıkları BD, Konya

GİRİŞ: Mycoplasma pneumoniae, pnömoni etkeni olarak beş yaş üzerinde en önemli faktördür. Genellikle komplikasyon sık görülmez ve eritema nodosum nadir görülen komplikasyonlarındandır. Eritema nodosum genellikle pretibial bölgede gelişen deriden kabarık, simetrik, kırmızı-mor renkli, ağrılı, ülsere olmayan deri altının inflamatuar hastalığıdır. Patogenezinde enfeksiyonlar, ilaçlar, maligniteler, sistemik inflalamatuar hastalıklar gibi çeşitli antijenik uyarılara karşı gecikmiş bir hipersensivite reaksiyonu olduğu düşünülmektedir. 3-6 hafta içinde kendiliğinden iz bırakmadan iyileşir.

OLGU: Bilinen bir hastalığı olmayan 12 yaşında erkek hastada testis travması sonrası epididimorşit gelişmiş. O dönemde bir hafta süreyle öksürük ve halsizlik şikayeti olan hasta dış merkezde tedavi alırken bakılan PPD:15mm gelmesi ve pretibial bölgede eritema nodosum saptanması üzerine kliniğimize yönlendirilmiş. O dönemde 7 gün klaritromisin kullandığı öğrenildi. Hastanın başvuruda aktif şikayeti yoktu ve fizik muayenesinde her iki pretibial bölgede eritema nodosum mevcut idi. WBC:7100 Nötrofil:2300 Lenfosit:3500 Hb:14,3 idi. Öksürük şikayeti olduğu dönemde bakılan solunum yolu viral paneli negatif, Mycoplasma IGM: 25 U/ml (+), Mycoplasma IGG: (-) idi. Tüberküloz açısından PA grafi, Quantiferon testi ve aile taraması istendi. PA grafi normal olarak değerlendirildi. Aile taraması ve Quantiferon testi negatif geldi. Eritema nodosumun etyolojisine yönelik yapılan romatolojik tetkikler, HLAB27, HLAB51 ve viral seroloji negatif geldi. Lezyondan alınan biyopsi incelemesi pannikülit olarak değerlendirildi fakat tip ayrımı için alınan doku yetersiz olarak raporlandı. Eritema nodosumun mycoplasmaya bağlı olduğu düşünülüp klaritromisin ve doksisiklin başlandı. 15 gün sonra bakılan Mycoplasma IGM: 45U/ml (+), Mycoplasma IGG: (-) geldi. Hastanın takibinde lezyonlar tamamen kayboldu.

SONUÇ: Mycoplasma pneumoniae özellikle on yaş üzerindeki çocuklarda en sık karşılaşılan alt solunum yolu etkeni olmasına rağmen komplikasyon olarak eritema nodosum gelişimi nadirdi. Fakat böyle bir şikayetle gelen hastada öyküde alt solunum yolu enfeksiyonu varsa etyolojide akılda bulundurulmalıdır. Gerekirse makrolid tedavisi uzatılabilir, tedaviye doksisiklin veya kolşisin ilave edilebilir.

Anahtar Kelimeler: eritema nodosum, mycoplasma, pannikülit, klaritromisin, doksisiklin

Eritema Nodosum

EP-070
DRAVET SENDROMU, DESTROYED LUNG VE SOL PNÖMONEKTOMİ

Osman Cemil Akdemir, Abdulaziz Kök, Ömer Soysal, Sedat Ziyade

Bezmialem Vakıf Üniversitesi Göğüs Cerrahisi Ana Bilim Dalı, İstanbul

GİRİŞ: Dravet sendromu da denen infantil ağır miyoklonik eplepside miyokloniler 5 yaşından önce çıkar. Kompleks parsiyel nöbetler 5 yaşından sonra kaybolur. Fakat generalize veya sekonder generailize tonik-klonik nöbetler devam eder. Nöropsikolojik gelişim prognozu her zaman kötüdür, sık nöbetler ve status atakları kognitif gelişimi engeller. Dravet sendromlu bir çocukta tekrarlayan akciğer enfeksiyonlarına sekonder gelişen destroyed lung nedeniyle pnömonektomi uygulandı. Nadir olması nedeniyle sunulmuştur.

OLGU: 5Y, K. Tekrarlayan akciğer enfeksiyonu nedeniyle Pediyatrik Göğüs Hastalıkları kliniğine yatırılarak tedavi edilen hastanın toraks BT' sinde solda destroyed lung saptanmış. Konsülte edilen hastaya sol pnömonektomi yapıldı. İşlem sonrasında yoğun bakıma alınan hastanın 2. Gün dreni çekildi. 15. gün taburcu edildi.

SONUÇ: Şuuru kapalı ve ileri motor-mental retarde ve destroyed akciğeri olan çocukta da tekrarlayan akciğer enfeksiyonlarının kontrolü için pnömonektomi yapılabilir.

Anahtar Kelimeler: dravet, pnömonektomi, destroyed lung

Resim 1

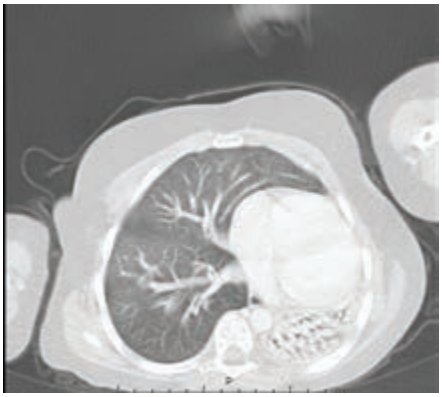

Preoperatif Toraks Tomografisi

EP-071
PULMONER ALVEOLER MİKROLİTİAZİS BİR OLGU NEDENİYLE

Sakine Yılmaz Öztürk, Emel Çağlar, Efsun Gonca Uğur Chousen, Hülya Abalı, Nazlı Evin Taşatan

Yedikule Göğüs ve Göğüs Cerrahisi Eğitim Araştırma Hastanesi İstanbul

GİRİŞ:Pulmoner alveoler mikrolitiyazis (PAM), etiyolojisi bilinmeyen, her iki akciğerde alveoller içinde lameller kalsisferitlerin birikmesi ile karakterize, ailesel yatkınlık olduğu bilinen ender bir hastalıktır.Otozomal resesif geçişi olduğu kabul edilen bu hastalığın etiyopatogenezinde kesin olmamakla birlikte bir enzim defektinin, kalsiyum metabolizma bozukluğunun ve çevresel faktörlerin rol oynayabileceği düşünülmüştür.

OLGU: 45 yaş,bayan hasta,suriyeli,1 haftadır nefes darlığı sırt ağrısı varmış akciğer grafisinde bilateral infiltrasyon görülünde viral pnomoni? interne edildi.aveloks,kordexa tb kullanmış.hastaya tazocin 4.5 gr 3*1,macrol 500 2*1 tamiflu75 mg 2*1 başlandı.balgam arb negatif geldi.balgam kültüründe üreme olmadı.thoraks tomografisinde bilateral, yaygın, subplevral alanda daha yoğun kalsifikasyonlar ve retiküler gölgeler saptandı.kollajen doku markırları gönderildi.negatif saptandı.fob yapıldı.sağ ve sol bronş istemi açık olarak görüldü.orta lob lateralden BAL yapıldı.60 cc BAL sıvısı alındı.Akciğer Bronkoalveoler Lavaj: % 80 makrofajlar. % 15 polimorf nüveli lökositler. % 5 lenfositler.görüldü.tüm vucut kemik sintigrafisi çekildi. her iki hemitoraksta diffuz plevral yüzeylerde ve her iki akciğer alt lob parankiminde izlenen diffuz kalsifik odaklarda tüm vucut kemik sintigrafisi görüntülemesinde diffuz artmış mdp tutulumları dikkati çekmiştir.hastaya ön tanı olarak pulmoner alveoler mikrolitiyazis düşünldü,takibe alındı.

SONUÇ: PAM, her iki akciğerde yaygın olarak küçük taş yapılarının intralveolar birikimi ile karakterize, etiyolojisi bilinmeyen, kronik, ender görülen bir hastalıktır.PAM'ın tipik radyolojik bulgusu, daha çok alt ve orta zonları tutan mikronodüler kalsifik lezyonlardır. Hastalığın spesifik bir tedavisi yoktur. Sistemik kortikosteroid tedavisi ve bronkoalveolar lavaj gibi palyatif tedavi yöntemleri etkisizdir. Akciğer transplantasyonu, hastalığın ileri dönemlerinde uygulanabilecek bir tedavi seçeneğidir. PAM olgularında zamanla kor pulmonale ve solunum yetmezliği gelişebilir.

Anahtar Kelimeler: alveoler,mikrolitiyazis,kalsifikasyon

Resim 1

Resim 2

Resim 3

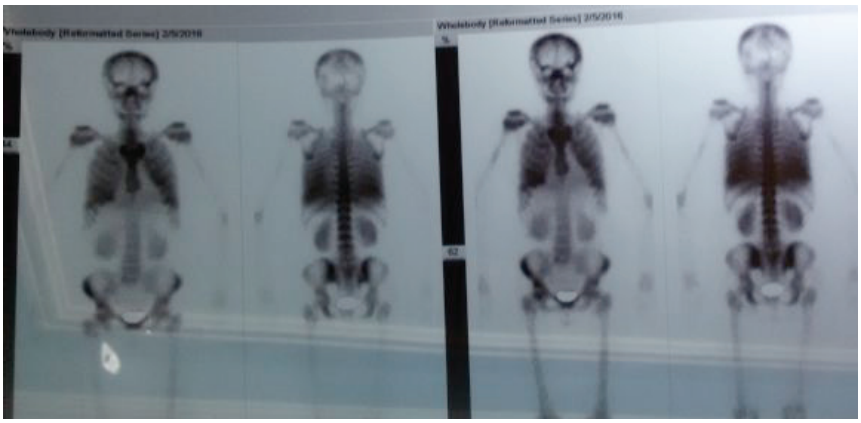

EP-072
DİREK VE İNDİREK MARUZİYET SONUCNDA GELİŞMİŞ HİPERSENSİVİTE PNÖMONİSİ: 2 OLGU NEDENİYLE

Buğra Kerget, Alperen Aksakal, Elif Yılmazel Uçar, Ömer Araz, Metin Akgün, Mehmet Meral, Nafiye Yılmaz, Leyla Sağlam

Atatürk Üniversitesi Göğüs Hastalıkları Anabilim Dalı Erzurum

GİRİŞ: Hipersensitivite pnömonisi (HP) duyarlanmış kişilerde çeşitli allerjenlerin tekrarlayan inhalasyonu sonucunda meydana gelen immünolojik bir hastalıktır. İnhale edilen antijene ve antijen miktarına, antijene maruziyetin süresine ve kişinin immünolojik yanıtına bağlı olarak çeşitli klinik bulgularla karşımıza çıkar. Olgumuz acil servisimize akut respiratuar distress sendromu (ARDS) tablosuyla geldi. Alınan detaylı anamnez sonrası uzun sure saman tozu inhalasyonuna bağlı gelişen hipersensivite pnömonisi olarak Kabul edilen olgumuzu sunmak istedik.

OLGU 1: 49 yaşında bayan hasta poliklinğimize başvurmadan önce baş ağrısı nedeniyle başvurduğu poliklinikte polistemisi gözlenmesi üzerine polikliniğimize yönlendirilmiş. Hastanın özgeçmişinde 8 paket/yıl sigara öyküsü mevcut idi. Dinlemekle solunum sesleri normal idi. Solunum Fonksiyon Testi (SFT)' nde FEV1/FVC:77, FEV1: 2.05 lt (%61), FVC:2.65 lt (%64), DLCO:%77 olarak gözlendi. Posterior-anterior akciğer grafisinde bilateral orta ve alt zonlarda buzlu cam dansitesinde konsolide alanlar gözlendi. Toraks Bilgisayarlı Tomografisinde her iki akciğerde yaygın havalanma farklılıkları mozaik perfüzyonla uyumlu buzlu cam dansitesinde konsolide alanlar gözlendi. Anamnez detaylandırıldığında eşinin güvercin beslediği ama bu zamana kadar güvercinlerle direk temas içerisinde olmadığı öğrenildi. Mevcut radyolojik görüntüler ve anamnez doğrultusunda hipersensivite pnömonisi tanısı konulan hastaya 1mg/kg/gün steroid başlandı. Takiplerinde kliniğinde anlamlı düzeyde regresyon gözlenen hasta takip altına alındı.

OLGU 2: 44 yaşında erkek hasta 1 aydır başlayan kuru öksürük şikayetiyle polikliniğimize başvurdu. Hastanın alınan anamnezinde 8 paket/yıl sigara öyküsü mevcut idi. Yaklaşık 5 senedir güvercin beslemekteydi. Fizik muayenesinde dinlemekle solunum sesleri normal idi. SFT'sinde FEV1/FVC:77, FEV1: 2.76 lt (78), FVC:3.10 lt (%79), DLCO:75 idi. Hastanın çekilen Yüksek rezolüsyonlu bilgisayarlı tomografisinde her iki akciğer alt loblarda yamalı buzlu cam görünümleri mevcuttu. Sentrilobuler noduler dansite artışları gözlendi. Radyolojik görünümler ön planda hipersensivite pnömonisi olarak değerlendirildi. Hastanın maruziyeti kesilerek takip altına alındı. 3 ay sonra PAAG anlamlı dercede regresyon gözlenen SFT normal olan hastanın takiplerine devam edilmektedir.

SONUÇ: Sonuç olarak, olgularımızda olduğu gibi nefes darlığı, öksürük, efor dispnesi gibi semptomları olan hastalardan dikkatli ve detaylı anamnez alınmasını, meslek ve çevresel maruziyetini ve çevresindekilerinde hobilerinin sorgulanmasını, ayırıcı tanıda mutlaka HP'lerinin akla getirilmesi gerektiğini vurgulamak istedik. Erken tanı ko- nan olgularda maruziyetin sonlandırılması ve uygun teda-vi ile tamamen düzelme sağlanmakta ve kronik forma gidiş engellenebilmektedir.

Anahtar Kelimeler: hipersensivite pnömonisi, güvercin, kuru öksürük

Resim 1

Her iki akciğerde yaygın havalanma farklılıkları mozaik perfüzyonla uyumlu buzlu cam dansitesinde konsolide alanlar

Resim 2

Her iki akciğer alt loblarda yamalı buzlu cam görünümleri

EP-073
ROMATOİD ARTRİT AKCİĞER TUTULUMU: 2 OLGU NEDENİYLE

Buğra Kerget, Alperen Aksakal, Elif Yılmazel Uçar, Ömer Araz, Metin Akgün, Mehmet Meral, Nafiye Yılmaz, Leyla Sağlam

Atatürk Üniversitesi Göğüs Hastalıkları Anabilim Dalı Erzurum

Romatoid artrit, kadınlarda daha sık görülmesine karşın akciğer tutulumu erkeklerde daha sıktır. Bazen eklem tutulumu olmadan da pulmoner tutulum görülebilir. Romatoid artritle ilişkili akciğer tutulumunun gerçek prevalansını tespit etmek çok zor olsa da akciğer tutulumu için predispozisyon yaratan klinik durumlar çok iyi bilinmektedir. Bunların başlıcaları orta yaş, erkek cinsiyet, şiddetli artrit, aşırı yüksek RF titreleri ve subkutan nodüllerin varlığı veya diğer ekstraartiküler romatoid tutulumlardır. Akciğer tutulumu; infeksiyonlarla birlikte RA hastalarında en sık görülen ölüm nedenleri arasında yer alır.

Olgu 1: 54 yaşında bayan hasta polikliğimize yaklaşık 3 aydır kuru vasıfta öksürük, eforla artan nefes darlığı şikayetiyle başvurdu. Özgeçmişinde hastanın romatoid artrit nedeniyle 2 senedir tedavi gördüğü öğrenildi. Fizik muayenesinde bilateral alt lonlarda krepitan raller mevcut idi. Posterior-anterior akciğer grafisinde (PAAG) bilateral orta ve alt zonlarda buzlu cam dansitesinde konsolide alanlar gözlendi. Hastanın yapılan Solunum Fonksiyon Testi (SFT)'nde FEV1/FVC:78, FEV1: 2.13 lt (%68), FVC: 3.05 lt (%70), DLCO:% 67 olarak gözlendi. Hastanın çekilen Toraks Bilgisayarlı Tomografisinde bilateral alt loblarda daha belirgin olmak üzere buzlu cam dansitesinde konsolide alanlar gözlendi. Radyoloji kliniğiyle konsulte edilen hastanın mevcut görünümleri ön planda romatoid artrit akciğer tutulumu olarak kabul edilip tedaviye başlandı.

Olgu 2: 53 yaşında bayan hasta polikliğimize kuru öksürük, eforla artan nefes darlığı şikayetiyle başvurdu. Hastanın özgeçmişinde 6 yıldır romatoid artrit tanısı mevcut idi. 6 paket/yıl sigara kullanmıştı. Hastanın yapılan fizik muayenesinde bilateral alt loblarda krepitan ralleri duyuldu. SFT'sinde FEV1/FVC:79, FEV1: 2.25 lt (%56), FVC:3.43 lt (%65) DLCO:66 idi. PAAG: Bilateral peribronkovasküler alanda konsolide alanlar, bilateral sol akciğer alt zonda daha belirgin olmak üzere konsolide alan gözlendi. Toraks Bilgisayarlı Tomografisinde her iki akciğer alt loblarda interlobuler septalarda belirginleşme diafragmatik plevrada tubuler bronşiektazik değişiklikler, alt loblarda buzlu cam dansitesinde konsolide alanlar gözlendi. Mevcut görünümler romatoid artrit tanılı hastada romatoid artrit akciğer tutulumu olarak değerlendirildi. Hastaya tedavi başlanıp takip altına alındı.

SONUÇ: RA hastalarında akciğer tutulumunun değerlendirilmesi ve izlenmesinde, klinik ve solunum fonksiyon takipleri yanında YÇBT, özellikle yeni saptanan risk faktörlerinden birisinin olması durumunda oldukça yararlı bir tetkiktir.

Anahtar Kelimeler: akciğer tutulumu, bağ dokusu hastalıkları, romatoid artrit

Resim 1

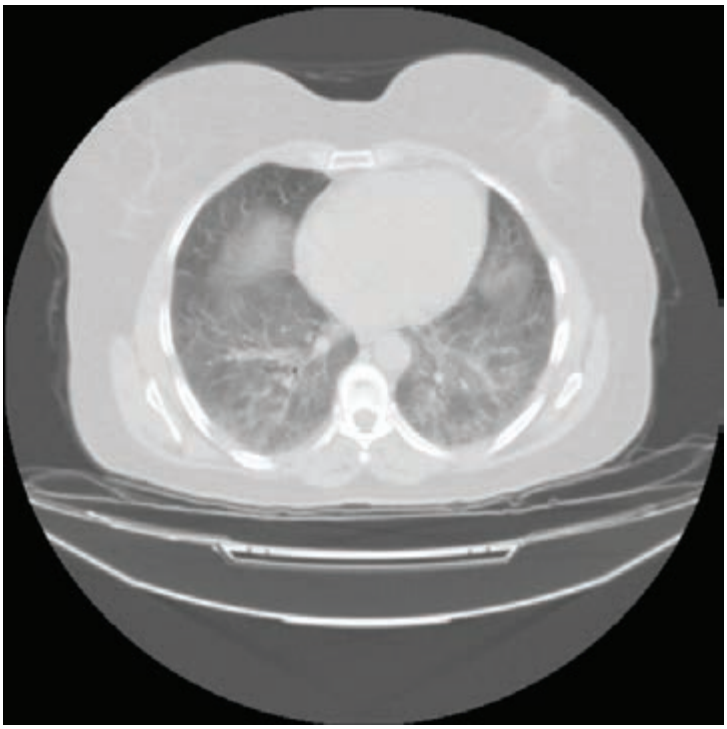

Bilateral alt loblarda daha belirgin olmak üzere buzlu cam dansitesinde konsolide alanlar

Resim 2

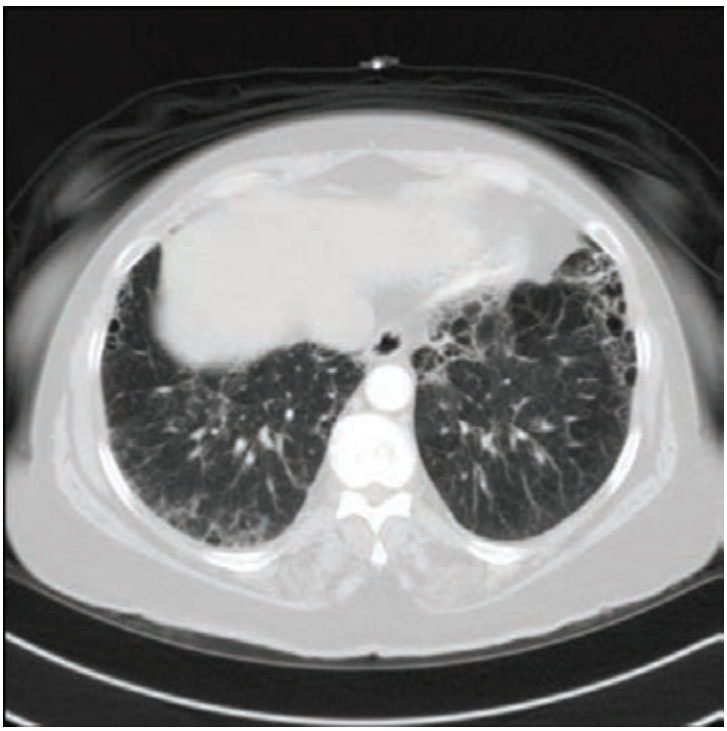

Her iki akciğer alt loblarda interlobuler septalarda belirginleşme diafragmatik plevrada tubuler bronşiektazik değişiklikler, alt loblarda buzlu cam dansitesinde konsolide alanlar

EP-074
PULMONER HİPERTANSİYON ETYOLOJİSİNDE PATENT DUKTUS ARTERİOZUS VE KRONİK TROMBOEMBOLİ BİRLİKTELİĞİ

Buğra Kerget, Eda Akgüney, Elif Yilmazel Uçar, Ömer Araz, Metin Akgün, Mehmet Meral, Nafiye Yılmaz, Leyla Sağlam

Atatürk Üniversitesi Göğüs Hastalıkları Anabilim Dalı Erzurum

GİRİŞ:Pulmoner hipertansiyon istirahat halinde sağ kalp kateterizasyonu ile değerlendirilen ortalama pulmoner arteryel basıncın 25 mm_Hg üstünde olmasıdır. Pulmoner hipertansiyon etyolojisinde kardiyak, pulmoner, metabolik, hematolojik, sistemik bozukluklar, kalıtsal, ilaçlar ve toksinler gibi bir çok sebep bulunmaktadır. Pulmoner hipertansiyon etyolojisinde patent duktus arteriozus, kronik tromboembolik pulmoner hipertansiyon tespit edilen olgumuzu sunmak istedik.

OLGU: Olgumuz 46 yaşında bayan hasta, kliniğimize eforla artan nefes darlığı, dudaklarda morarma şikayeti ile başvurdu. Uzun süre astım nedeniyle bronkodilatör tedavi başlanan hastanın fizik muayenesinde dinlemekle bilateral bazallerde ralleri ve ekspiryum sonu ronküsleri mevcuttu. Saturasyonu oda havasında 78 idi. Hastanın solunum fonksiyon testinde orta derecede obstruksiyon gözlendi. Posterior-anterior akciğer grafisinde bilateral hiler bölgeler dolgunluk, üst zonlarda vasküler yapılarda belirginleşme gözlendi. Ekokardiyografisinde pulmoner arter basıncı 82 mm_Hg idi. Hastanın kliniğiyle uyumsuz dercede pulmoner hipertansiyon saptanması nedeniyle toraks bilgisayarlı tomografi (BT) çekildi. BT' de sol ana pulmoner arterde kronik trombüsle uyumlu hipodens görünüm ve patent duktus arteriozus (PDA) tespit edildi. PDA kapatma ve endarterektomi açısından operasyon planlanan hasta kalp damar cerrahisi kliniğine yönlendirilerek takip altına alındı.

SONUÇ: Klinikle uyumsuz pulmoner hipertansiyonun etyolojisinde önemli yer tutan kardiyak ve pulmoner vaskuler açısından ileri tetkik edilmesi gerektiğine vurgu yapmak için olgumuzu sunmak istedik.

Anahtar Kelimeler: pulmoner hipertansiyon, PDA, kronik tromboemboli

Resim 1

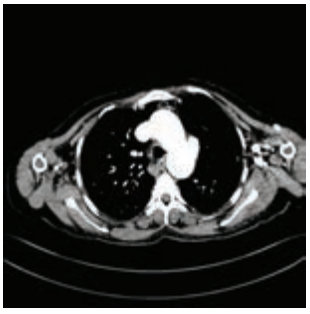

Resim 2

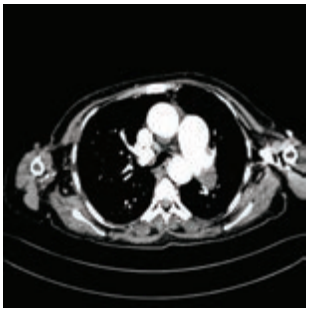

Resim 1,2: Patent duktus arteriozus ve sol ana pulmoner arter distalinden itibaren başlayan kronik tromboemboliyle uyumlu hipodens görünüm

EP-075
DEMİR TOZU İNHALASYONU SONRASI GELİŞEN AKUT HİPERSENSİTİVİTE PNÖMONİSİ

Adil Can Güngen, Yusuf Aydemir

Sakarya Üniversitesi, Eğitim ve Araştırma Hastanesi, Göğüs Hastalıkları, Sakarya

GİRİŞ: Hipersensitivite pnömonisi organik tozların yada düşük molekül ağırlıklı kimyasal maddelerin yoğun miktarlarda veya tekrarlayıcı şekilde inhalasyonu sonucu ortaya çıkan, alveoler ve intersitisiyel tutulum gösteren, inflamatuvar bir hastalıktır. Bu olguda bildiğimiz kadarıyla literatürde ilk kez demir tozu inhalasyonu sonrası gelişen akut hipersensitivite pnömonisi görülen bir hasta sunulmuştur.

OLGU: 3 gün süresince günlük 7-8 saat demir zımparalayan 59 yaşında erkek hasta sonrasında başlayan nefes darlığı, ateş ve öksürük şikayetiyle hastanemize başvurdu. Fizik muayenede her iki akciğer bazallerinde krepitan raller saptandı. Toraks BT'de bilateral periferik yerleşim gösteren buzlu cam opasiteleri gözlendi. Hasta yatırılarak parenteral IV antibiyotik tedavisi başlandı. Tedavinin 3.gününde genel durumu kötüleşen hastaya IV prednizolon tedavisi eklendi. 28 günlük steroid tedavisi sonrası hastanın klinik ve radyolojik bulguları tama yakın düzeldi.

TARTIŞMA: Hipersensitivite pnömonisinde gecikmiş tanı akciğer fonksiyonlarında kayıplara yol açabilir ve mortalitenin artışı ile ilişkilidir. Bu olguda vurgulamak istediğimiz akut hipersensitivite pnömoni tanısı atipik pnömoni ile karıştığı için kolayca gözden kaçabilmektedir. Atipik pnomoni tanılı hastaların iş ve hobilerinin detaylı sorgulanması hipersensitivite pnömonisi gibi hastalıkların gözden kaçırılmaması için gerekmektedir.

Anahtar Kelimeler: demir tozu inhalasyonu, hipersensitivite pnömonisi,buzlu cam opasiteleri.

Akciğer grafisi

Akciğer grafisinde bilateral orta ve alt zonlarda belirgin periferik yerleşim gösteren retikülonodüler infiltrasyonlar saptandı.

ToraksBT

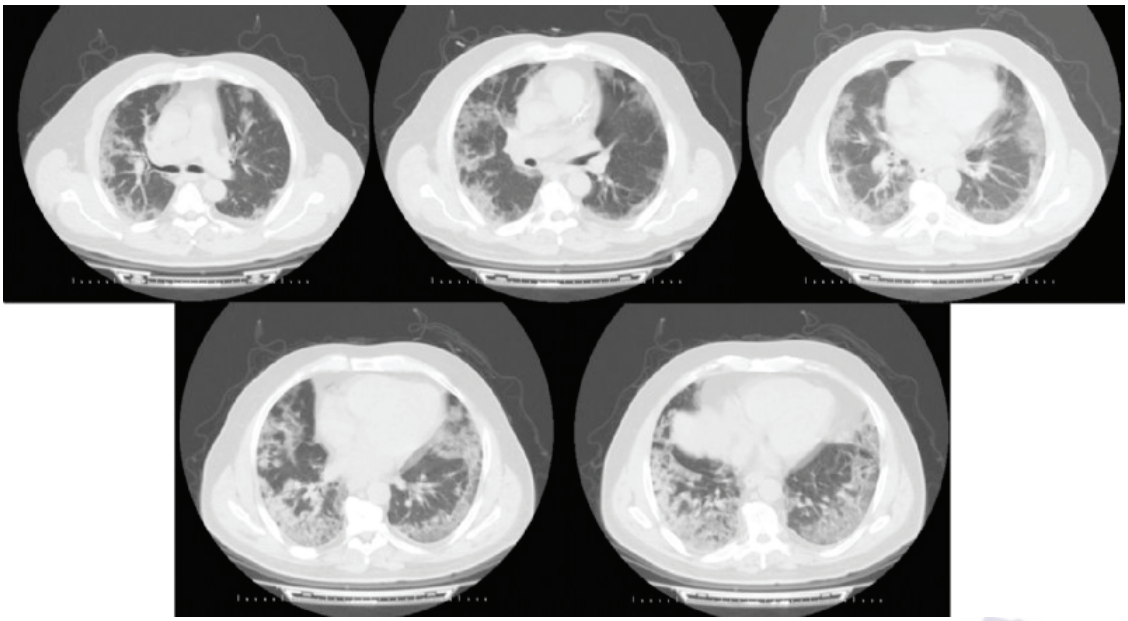

Her iki akciğerde daha çok alt loblarda ve periferik yerleşim gösteren,perihiler alanların nispeten korunduğu buzlu cam opasiteleri, buzlu cam dansiteleri arasında yer yer asiner nodüler infiltrasyonlar izlendi.

EP-076
HEMOPTİZİ İLE BAŞVURAN VASKÜLİT OLGUSU

Esra Bahçivan[1], Neşe Dursunoğlu[1], Zahide Alaçam[2]

[1]Pamukkale Üniversitesi, Göğüs Hastalıkları Ana Bilim Dalı, Denizli
[2]Denizli Devlet Hastanesi, Göğüs Hastalıkları Ana Bilim Dalı, Denizli

GİRİŞ: Hemoptizi akciğer veya bronş kaynaklı kan tükürme olarak tanımlanır. Hemoptizinin potansiyel sebepleri tüberküloz, akciğer apsesi, akciğerde nekroza neden olan sebepler, vaskülitlerdir (1) Hemoptizi ile başvuran bir vaskülit olgusundan söz edeceğiz. Hemoptysis is the expectoration of blood or blood-stained sputum originating from the lung or bronchi. Potential causes of hemoptysis are tuberculosis, lung abscess, the reasons that cause necrosis, vasculitis. Etiopathogenesis is not precisely known. We will talk about a case diagnosed of vaskülit presenting with hemoptysis.

OLGU: 35 yaşında erkek tekstil işçisi kanlı balgam çıkarma şikâyeti ile başvurdu. Hastanın bilinen solunumsal hastalığı yoktu. Vital bulguları, solunumsal ve kulak burun boğaz muayenesi, ekokardiyografisi olağan saptandı. Hastanın toraks bilgisayarlı tomografisinde (BT) her iki akciğer parankiminde peribronkovaskuler alanlarda daha belirgin yaygın alveoler paternde buzlu cam dansiteleri ve bronş içerisinde hemorajik mayi düşündüren sıvı dansiteleri saptandı (Resim 1). Vaskülit açısından anlamlı bulundu. Arterial embolizasyon işlemi başarısız oldu. Hastanın balgam yaymasında ARB (-) saptandı. Vaskülit markerları ve anti glomeruler bazal membran antikoru (Anti-GBM) negatif saptandı. HLA B35 ve HLA B44 pozitif olan hastaya vaskülit tanısı ile 4 gün 1 gr metilprednizolon pulse steroid tedavisi verildi. Ardından tedavisine prednol ve azotiopurin ile devam edildi. Hastanın hemoptizisi tamamen geriledi.Hasta halen semptomsuz olarak romatoloji bölümü tarafından immunsuprese tedavi ile takip edilmektedir.

TARTIŞMA: Hemoptizi hastalarının %5 den azı hayatı tehlikeye neden olan ve acil müdahale gerektirecek kadar şiddetli olan masif hemoptiziye sahiptir(3) Hemoptizi ayırıcı tanısı oldukça geniş bir yelpaze olup özellikle genç hastalarda vaskülitler ve kollajen doku hastalıkları akıldan çıkarılmamalıdır. Biz hemoptizi ile başvuran vaskülit tanısı alan bir olgudan söz ettik. Olgumuz immunsupresan tedavi ile asemptomatik olarak yaşamaktadır.

Anahtar Kelimeler: hemoptizi, vaskülit, prednol

toraks bt

hemoptizi ile başvurduğunda çekilen toraks bt

EP-077
GÜVERCİN MARUZİYETİNE BAĞLI HİPERSENSİTİVİTE PNÖMONİSİ OLGUSU

Nazlı Evin Taşatan, Emel Çağlar, Efsun Gonca Uğur Chousein, Hülya Abalı, Sakine Yılmaz Öztürk

Yedikule Göğüs Hastalıkları ve Göğüs Cerrahisi Eğitim Araştırma Hastanesi, İstanbul

GİRİŞ: Ekstrensek allerjik alveolit olarak da bilinen hipersensitivite pnömonisi (HP), duyarlaşmış kişilerde fungal, bakteriyel ve hayvansal proteinler kaynaklı organik tozların veya reaktif kimyasalların tekrarlayan inhalasyonu sonucu meydana gelen kompleks bir sendromdur. Etyolojide en sık rastlanan etkenler çiftçi akciğerinin nedeni olan Termofilik aktinomiçesler ve kuş besleyicilerin akciğerine yol açan kuş proteinleridir. HP'nin akut, subakut ve kronik formları bulunmaktadır. Tanı konulmasında ayrıntılı çevre ve meslek hikayesi alınması anahtar rol oynar. Tanı hastanın kliniği, radyolojisi, solunum fonksiyon testleri ve immünolojik testlerin kombinasyonu ile konulur. Serum presipitan antikorları, bronkoalveoler lavaj ve akciğer biyopsisi tanıya yardımcı olabilir.

OLGU: 37 yaşında kadın hasta 15 gündür olan nefes darlığı, kuru öksürük yakınmalarıyla başvurdu. 10 yıldır infertilite tedavisi görüyormuş. Şikayetleri nedeniyle dış merkeze başvursunda pnömoni öntanısıyla enfeksiyon hastalıkları servisinde 5 gün izlenmiş. Ampisilin Sulbaktam ve Klaritromisin tedavisi verilmiş. Toraks BT'de yamalı buzlu cam alanları saptanması üzerine hastanemize yönlendirilmiş. Anamnezinde güvercin besleme öyküsü mevut. Fizik muayenesinde bilateral bazallerde raller işitiliyor. Oda havasında saturasyonu %96. Laboratuar bulgularında WBC: 7050 Eozinofil: 120 (%1.8) CRP:8.9. PA akciğer grafisinde bilateral alt zonlarda retikülonodüler dansite artışları izlendi. Toraks BT'de her iki akciğerde yama tarzında, yer yer birleşme eğiliminde alveoler ve intersitisyel infiltrasyon sahaları izlenmiştir. SFT'de restriktif patern izlenen (FEV!: 1.98 (%80.5), FVC: 2.28 (%79.8), FEV 1/FVC: 101.8) hastanın diffüzyon kapasitesi normal sınırlarda saptandı (DLCO/VA: %94). Kollajen doku – vaskülit markerları negatif saptandı. Bronkoskopi yapıldı. Bilateral endobronşiyal sistem açık izlendi. Hastada ortaya çıkan paroksismal aritmi atkları nedeniyle kardiyolojiyle konsutle edildi. BAL ve TBB işlemlerinin riskli olduğu belirtilmesi üzerine bu işlemler yapılamadı. Klinik, laboratuar ve radyolojik bulgular birlikte değerlendirildiğinde hastada hipersensitivite pnömonisi düşünüldü.

SONUÇ: Etyolojide kuş proteinlerinin yer aldığı, toraks BT'de bilateral yama tarzında alveoler ve intersitisyel imfiltrasyon sahalarının izlendiği hastada hipersensitivite pnömonisi düşünülerek başlanan kısa süreli streoid tedavisine ek olarak hastanın güvercinden uzaklaşması önerildi. Steroidsiz izlenen 3 aylık dönem sonunda infiltrasyonların tamamen gerilediği gözlendi. Nadir görülen bir hastalık olması nedeniyle sunduğumuz hipersensitivite pnömonisinin tedavisinde en önemli konu antijenle karşılaşmaktan korunmaktır. Tedavide kortikosteroidler etkilidir.

Anahtar Kelimeler: Çevresel maruziyet, Hipersensitivite pnömonisi, Retikülonodüler infiltrasyon

Toraks BT 1

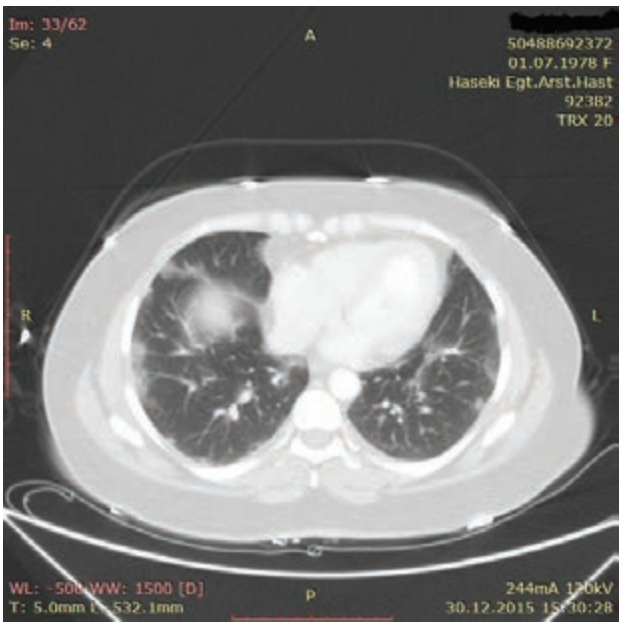

Başvurusundaki toraks BT'sinde bazallerde periferik yerleşimli infiltrasyonlar görülmekte

Toraks BT 2

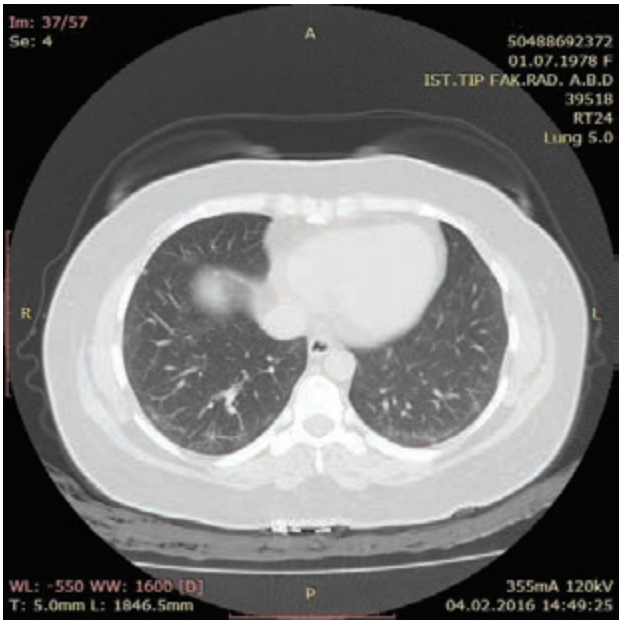

Maruziyet sonlandıktan sonra, ilaçsız izlem sonrası kontrol toraks BT'de infiltrasyonlarda regresyon görülmekte

EP-078
SOLUNUM YETMEZLİĞİNE NEDEN OLAN AKUT AMİODARON TOKSİSİTESİ

Saltuk Buğra Kaya[1], Zeynep Ayfer Aytemur[1], Şeyda Değer[2]

[1]İnönü Üniversitesi,Göğüs hastalıkları Ana Bilim Dalı, Malatya
[2]İnönü Üniversitesi,Kardiyoloji Ana Bilim Dalı, Malatya

66 yaşında erkek hasta bir ay önce inferioposterior miyokard enferktüs (MI) nedeniyle girişimsel anjiyografi öyküsü mevcut olup medikal tedavileri düzenlenerek hasta kardiyoloji servisinden eksterne edilmiş. Dört gün önce nefes darlığı,öksürük,balgam şikayeti ile dış merkeze başvuran hasta pnomoni nedeniyle yatırılarak tedavisi başlanılmış. Genel durumunda kötüleşme olan hasta tarafımıza sevk edildi. Hastanın acil serviste yapılan tetkiklerinde lökosit (WBC):13700/ml, c-reaktif protein (CRP):20,7mg/dl, kan kreatinin düzeyi 1,64 mg/dl olarak ölçüldü. Çekilen akciğer grafisinde özellikle sağ akciğerde hiler bölgeden perifere doğru uzanan bilateral tüm zonlarda non homojen sınırları düzensiz dansite artışı mevcut olup, hasta pnomoni ve akciğer ödemi ön tanılarıyla servise yatırıldı. Hastaya piperasilin/tazobaktam, siprofloksasin ve furosemid tedavisine başlanıldı. Takiplerinde oksijenizasyonu kötüleşen hastanın maske ile 10lt/dk oksijen tedavisi altında alınan arter kan gazında (AKG) Ph:7,47, PO2:49,9mmhg, PCO2:31,3mmhg,bakılan hemogramda WBC:13200/ml, CRP:27,1mg/dl olarak ölçüldü. Çekilen akciğer grafisinde lezyonlarda progresyon tespit edildi(RESİM1). Hastaya bronkoskopi planlandı. Bronkoalveoler lavaj alınamayan hastadan alınan lavaj sıvısında kültürlerde üreme olmadı. Sıvının sitolojik incelemesinde Yaymalarda kanamalı, mukoid, inflamatuar hücrelerden zengin zeminde bronş epitel hücreleri, alveolar makrofajlar izlenildi. Malignite açısından negatif sitoloji olarak raporlandı. Hastada ön planda amiodaron toksisitesi düşünülerek ilaç kesildi ve 0,5/kg'dan steroid başlanıldı. Hastanın oksijenizasyonunda artma ve kliniğinde hızla düzelme meydana geldi. Üç gün sonra çekilen akciğer grafisinde lezyonlarda regresyon tespit edildi(RESİM 2). Genel durumu düzelen hasta poliklinik takibi önerilerek eksterne edildi.

Anahtar Kelimeler: Amiodaron,Solunum yetmezliği,Toksisite

resim 1

resim 2

resim 3

resim 4

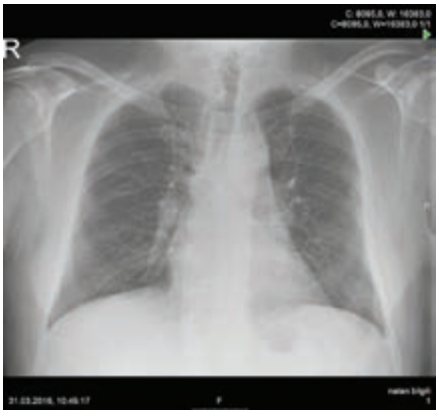

EP-079

KANSER VE SARKOİDOZ BİRLİKTELİĞİ: SADECE BİR RASTLANTI MI?

Dorina Esendağlı, Deniz Köksal, Salih Emri

Hacettepe Üniversitesi, Göğüs Hastalıkları Anabilim Dalı

GİRİŞ-AMAÇ: Kanser ve sarkoidoz arasındaki ilişki uzun zamandır araştırılan bir konu olmuştur. Kanser tanısı öncesinde sarkoidoz hastalığı olan hasta grubunda, sarkoidozun kanser gelişimi için bir risk faktörü olabileceği öngörülürken, solid organ kanserleri veya lenfoma tanısı sonrasında özellikle hastalığın remisyonda olduğu dönemde sarkoidozun gelişebildiğini gösteren çalışmalar da vardır. Kanser ve sarkoidoz tanısı arasında geçen süre oldukça değişkenlik göstermekle birlikte ortalama 3 yıl olarak bildirilmiştir. Bu çalışmanın amacı kliniğimizde izlediğimiz sarkoidoz ve kanser tanısı olan hastaların klinik özelliklerinin ortaya konmasıdır.

GEREÇ-YÖNTEM: Çalışmaya Ekim 2013 - Ekim 2015 tarihleri arasında merkezimize başvuran sarkoidoz tanısının yanı sıra kanser öyküsü olan hastalar dahil edilmiştir. Bu hastaların klinik ve radyolojik bulguları analiz edilmiştir.

BULGULAR: Çalışmaya sarkoidoz ve kanser tanısı olan 14 hasta (13 kadın/1 erkek) dahil edilmiştir. Hastaların yaş ortalaması 53±11 yıldı. En sık görülen kanser tipi meme (n=5) ve endometrium (n=3) kanseriydi. Tüm hastalarda pulmoner sistem tutulumu vardı, ayrıca 4 hastada ekstratorasik lenf nodları, 1 hastada karaciğer, 1 hastada dalak, 1 hastada mide tutulumları ve 2 hastada hiperkalsiüri saptandı. Sarkoidoz tanısı 12 hastada kanser tanısından sonra, 1 hastada eş zamanlı, 1 hastada ise kanser tanısından önce konmuştu. İki tanı arasındaki süre ortalama 3,78±0,9 yıldı (min:0, maks:12). Sarkoidoz tanısı kanser tanısından sonra koyulan hastaların 10 tanesine takip sürecinde PET/BT çekilmişti. PET/BT'lerde patolojik FDG tutulumu gösteren bölgelerde SUVmaks değeri 5,3-33 arasında değişen ve öncelikle metastaz lehine raporlanan lezyonlar mevcuttu (Tablo 1). Kanser tanısı sonrasında sarkoidoz gelişen 10 hasta kanserleri açısından kür olarak izlenen hastalardı. Sadece non-hodgkin lenfoma tanısı olan 1 olgu relaps nedeniyle kemoterapi almıştı. Sarkoidoz açısından 14 olgunun 6'sına ekstrapulmoner tutulum olması, akciğer tutulumunun evre 2 ve üzerinde olması ve eşlik eden fonksiyon kaybı nedeniyle tedavi başlanmıştı. Tedavi sonrasında 2 hasta remisyona girerken, 2 hasta relaps, 1 hasta stabil, 1 hasta da progresif klinik seyir gösterdi. Tedavisiz 4 hasta spontan remisyona girdi.

SONUÇ: Kısıtlı sayıda olgu içerse de çalışmamızda sarkoidozun sıklıkla kanser tanısından sonra ve daha çok kanserin kür olduğu dönemde ortaya çıktığı görüldü. Sarkoidoz ve kanser arasındaki ilişki tam olarak aydınlanmamış olsada kanserli olguların takibinde sarkoidoz gelişebileceği unutulmamalı ve yeni çıkan lezyonlar metastaz olarak değerlendirilmeden önce tanıyı doğrulamak için biyopsi yapılmalıdır.

Anahtar Kelimeler: sarkoidoz, kanser, PET-BT

Tablo 1: 14 hastanın demografik ve klinik bilgileri.

Hasta No.	Cinsiyet	Yaş Kanser/Sarkoidoz	İnterval süre yıl	Kanser tipi	Kanser durumu	Kanser tedavisi	PET/BT Bulguları	Sarkoidoz tedavisi	Takip süresi yıl
1.([illegible])	K	63/75	12	NHL	Relaps	KT	[illegible]	KS	4
2.([illegible])	K	51/58	7	Rektum	Kür	Cerr+KT	Bilateral hiler ve mediastinal LAP'lerde patolojik FDG	Yok	2
3.([illegible])	K	34/39	[illegible]	Meme	-	Cerr+KT+RT	–	Yok	[illegible]
4.([illegible])	K	54/54	0	Endometrium	-	Cerr	[illegible]	Yok	[illegible]
5.([illegible])	K	55/58	[illegible]	[illegible]	Kür	Cerr	–	KS+AZA +HCQ	2.5
6.([illegible])	K	40/41	1	Endometrium	Kür	Cerr+RT	Mediastinal LAP+ [illegible]	Yok	6
7.([illegible])	K	48/56	8	RCC	Kür	Cerr	[illegible]	KS	4
8.([illegible])	E	58/61	3	Prostat	Kür	Cerr	Sağ hiler, paratrakeal ve subkarinal LAP [illegible]	Yok	2
9.([illegible])	K	49/56	7	Adenoid Kistik ca	Kür	Cerr+[illegible]	[illegible]	Yok	1
10.([illegible])	K	34/35	1	Meme	Kür	Cerr+KT+RT	Bilateral hiler ve mediastinal LAP+ [illegible]	KS+MTX	2
11.([illegible])	K	43/45	2	Meme	Kür	Cerr+KT+RT	Karaciğer ve mediastinal LAP+ [illegible]	KS	2
12.([illegible])	K	64/67	3	Meme	Kür	Cerr+KT	–	KS	2
13.([illegible])	K	52/55	3	Meme	Kür	Cerr+KT+RT	[illegible]	Yok	1
14.([illegible])	K	52/53	1	Endometrium	Kür	Cerr	–	Yok	[illegible]

SOLUNUM 2016

EP-080
MASİF PULMONER TROMBOEMBOLİ OLGUSUNDA RETEPLAZ DENEYİMİ

Taner Gonca[1], Hacı Ahmet Bircan[2], Zeynep Çınar[1], Hülya Mete Arıcan[2], Gonca Doğru[1]

[1]Isparta Devlet Hastanesi, Isparta
[2]Süleyman Demirel Üniversitesi Tıp Fakültesi Göğüs Hastalıkları Anabilimdalı, Isparta

GİRİŞ: Masif Pulmoner Tromboemboli (mPTE) nin mortalitesi yüksek bir hastalık olması nedeniyle medikal tedavisinde trombolitik ve antikoagülan tedavi önerilmektedir. Akut koroner sendrom tedavisinde kullanılan reteplaz bir rekombinant plazminojen aktivatörü olup, fibrin varlığında fibrinojen ve trombüs matriksinin bileşeni olan fibrini parçalayarak trombolitik etkisini gösterir. Ancak ülkemizde reteplaz' ın henüz PTE tedavisinde kullanımı ruhsatlanmamıştır. Burada tedavisinde reteplaz uygulanan mPTE tanısı ile takip ettiğimiz bir hasta sunulmuştur.

OLGU: 58 yaşında erkek hasta göğüs ağrısı, nefes darlığı şikayetiyle acil servise geldi. Hastanın SS: 32 / dk, NB: 121/dk, TA: 80/40 mmhg ve 2 lt/dk nazal oksijen ile satürasyonu %81 ve solunum sesleri bilateral azalmıştı. Alt ekstremiteleri sol taraf kızarık ve bilateral ödemli, homans bilateral negatif olarak bulundu. Ekokardiyografisinde sol yapılar doğal, sağ boşluklar genişlemiş, PAB 35-40 mmhg ve 3. derece triküspit yetmezlik saptandı. Toraks pulmoner anjiografisinde her iki ana pulmoner arterde kısmen geçişe izin veren trombüs görüldü. MPTE tanısı konulan ve hayati tehlikesi olan hastaya yoğun bakımda hastanemizde tek fibrinolitik olan reteplaz 30 dk arayla iki kez 10 ünite bolus olarak uygulandı. Saatler içinde tansiyonu normale döndü, satürasyonu 1 lt/dk nazal oksijen desteği ile %97 ye ulaştı. Fibrinolitik tedavi sonrası düşük molekül ağırlıklı heparin (DMAH) 8000 IU 2*1 verildi. Takibinde alt ekstremite renkli doppler ultrasonunda sol alt ekstremite yüzeyel femoral ve popliteal vende akut trombüs görüldü.Yatışının 4. günü servise alındı. Serviste hastaneye yatışının 5. günü izin verilmemesine rağmen mobilize olan hastada ani göğüs ağrısı, hipotansiyon ve kardiak arrest gelişti. Yapılan resüsitasyon cevap veren hastada yeni bir emboli geliştiği düşünülerek yoğun bakım şartlarında ikinci kez aynı dozda reteplaz uygulandı. 8000 IU DMAH 2*1 ile takipteyken konuşma bozukluğu olan hastaya akut SVO tanısı konularak almakta olduğu DMAH kesildi. 8 gün ilaçsız takip edilen hastanın kontrol kranial MR incelemesinde Intrakranial kanamasının rezorbe olması üzerine beyin cerrahisininde onayı ile yeniden DMAH 6000 IU 2*1 olarak başlandı. Genel durumu düzelen hasta rivaroxaban ile taburcu edildi. Halen tedavisinin 2. ayında olan hasta Poliklinik şartlarında asemptomatik olarak takip edilmektedir.

SONUÇ: Fibrinolitik bir ajan olan Reteplaz'ın henüz T.C sağlık bakanlığı tarafından PTE hastalarının tedavisinde verilmiş ruhsatı olmamasına rağmen hayatı tehdit eden acil durumlarda diğer fibrinolitik ajanlara alternatif olarak dikkatle kullanılabileceğini düşünmekteyiz.

Anahtar Kelimeler: masif, tromboemboli, akut, trombolitik

EP-081
TORAKS BT' DE TERS HALO İŞARETİ İLE BULGU VEREN KRİPTOJENİK ORGANİZE PNÖMONİ OLGUSU

Betül Cengiz[1], Neşe Dursunoğlu[1], Zahide Alaçam[2]

[1]Pamukkale Üniversitesi, Göğüs Hastalıkları Ana Bilim Dalı, Denizli
[2]Denizli Devlet Hastanesi, Göğüs Hastalıkları,Denizli

GİRİŞ: Kriptojenik organize pnömoni (KOP), akciğer hastalıkları içinde ender görülen fakat oldukça karakteristik bir tablodur. KOP'nin radyolojik bulguları arasında "ters halo işareti" (reversed halo sign) karakteristik olarak tanımlanmaktadır. Bu olgu sunumunda ters halo işareti ile seyreden KOP olgusu tartışılacaktır.

OLGU: 55 yaşında bir kadın hasta ilerleyici dispne, kuru öksürük ve sırt ağrısı semptomları ile başvurdu. Sistemik fizik muayenesi olağan saptandı. Radyolojide bilateral akciğer alt loblarda ters halo görünümlü yuvarlak konsolide alanlar izlendi. Görünümü öncelikle kriptojenik organize pnömoni lehine değerlendirildi.Hastaya klinik ve radyolojik olarak organize pnömoni tanısı koyularak 32 mg/gün metilprednizolon tedavisi başlandı.1 ay 32mg/gün,1 ay 16 mg/gün,1 ay 8 mg/gün metilprednizolon tedavisi aldıktan sonra 3 ay sonra kontrol HRCT çekilen hastanın lezyonları tamamen kayboldu.Metilprednizolon tedavisi ile 3 ayda radyolojik tam düzelme sağlanan hastada 6 yıllık takipte nüks gözlenmedi.

TARTIŞMA VE SONUÇ: KOP, akciğer hastalıkları içinde ender görülen fakat oldukça karakteristik bir klinikopatolojik tablodur. Kadın ve erkeklerde görülme oranı benzerdir. Yaş aralığı 20 ile 80 arası olsa da genelde bizim olgumuzda olduğu gibi 50-60 yaşlarında görülür. Birkaç haftalık öykü veren, genelde başlangıçta viral enfeksiyon benzeri bir tablonun olduğu, kuru öksürük, ateş yüksekliği, kırıklık, iştahsızlık ve kilo kaybı en sık rastlanan yakınmalardır. KOP'li hastalar sıklıkla hafif-orta derecede restriktif solunum fonksiyon bozukluğuna sahiptirler. Karbonmonoksit difüzyon kapasitesi hastaların azalmıştır.Temel radyolojik görünüm genellikle akciğer hacimleri değişmeksizin gözlenen periferal yerleşimli multifokal hava boşluğu konsolidasyonudur.Konsolidasyonlar nadiren tek taraflıdır, yineleyici ve gezici olabilir. Konsolidasyonlar en sık subplevral yerleşimlidir, tutulan lob açısından bir baskınlık söz konusu değildir KOP radyolojik bulguları arasında son zamanlarda "ters halo işareti" (reversed halo sign: merkezde buzlu cam opasite ve çevresinde yarım ay veya yuvarlak şekilde hava boşlukları konsolidasyonu) tanımlanmaktadır. Olgumuzda da ters halo işareti görüldü ve bu karakteristik bir bulgu olduğu için patolojik tanı koyma gereksinimi olmadan tedavi başlandı.KOP'nin standard tedavisi kortikoterapidir.Başlangıçta yüksek doz (1-1.5mg/kg /gün) verilen kortikosteroid 4 haftadan sonra azaltılarak günaşırı düşük doza (0.5mg/kg gün) erişildikten sonra bu dozla sürdürülmelidir. Eğer hasta 3-6 ayda düzelir ve stabil kalırsa kortikoterapi kesilebilir. Olgumuzda da literatürde önerildiği gibi hasta stabil kaldığı için kortikoterapi kesildi ve nüks izlenmedi.

Anahtar Kelimeler: Kriptojenik Organize Pnömoni, Ters Halo İşareti, Reversed Halo Sign

resim 1

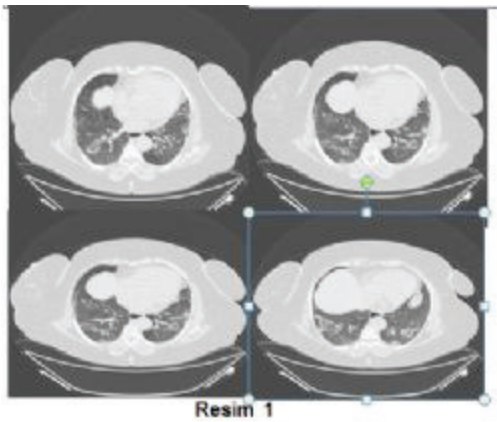

Resim 1

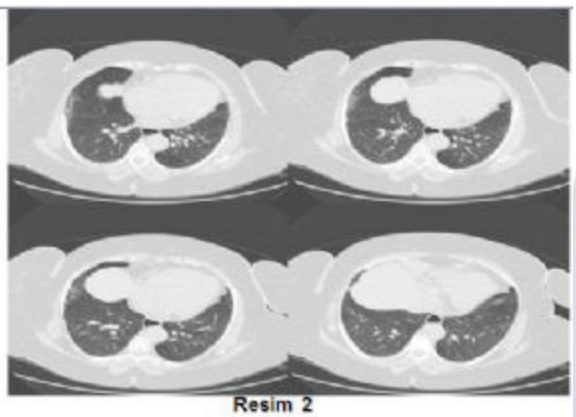

Resim 2

EP-082

PULMONER TROMBOEMBOLİ KLİNİĞİYLE SEYREDEN ATİPİK PREZENTASYON GÖSTEREN OLGU: SLE + SJÖGREN SENDROMU

Özlem Şengören Dikiş[1], Halide Kaya[1], Yusuf Karabulut[2]

[1]Bursa Yüksek İhtisas Eğitim ve Araştırma Hastanesi, Bursa
[2]Doruk Özel Yıldırım Hastanesi, Bursa

GİRİŞ: Sistemik Lupus Eritematozus (SLE); klinik prezentasyonu çok farklı, erkeklerde nadir görülen sistemik otoimmun bir hastalıktır. Beşte birine Sjögren sendromu eşlik edebilir. Pulmoner tutulum SLE'de yaygın bir manifestasyondur ancak pulmoner tromboemboli (PTE) nadirdir. Hastanemize ilk başvuruda PTE tanısı konan ancak klinik izlemde SLE + Sjögren sendromu olduğu saptanan erkek hasta, atipik prezentasyonu nedeniyle sunulmuştur.

OLGU: 41 yaşında erkek hasta ani başlayan nefes darlığı ve öksürük şikayetiyle acil servise başvurdu. Kronik bir hastalık ve ilaç öyküsü yoktu. 20 yıldır 3 adet/gün sigara kullanmaktaydı. Fizik muayenede obezite, yüksek ateş ve sol akciğer alt alanda solunum sesleri azalmıştı. Laboratuvar değerlerinde lökosit, sedimentasyon, CRP ve D-Dimer yüksekti. Kontrastsız çekilen toraks bilgisayarlı tomografi (BT)'de bilateral alt loblarda atelektazi, sağ akciğer alt lobda plevral tabanlı kama şeklinde konsolidasyon ve sol akciğerde buzlu cam alanları saptandı. Perfüzyon sintigrafisinde sol akciğer alt lobda raporlanan hipoperfüzyon alanları yüksek olasılıklı PTE lehine yorumlandı. Elektrokardiografi ve ekokardiografi normaldi. Göğüs hastalıkları kliniğine PTE + pnömoni ön tanısıyla yatırılan hastaya antikoagülan (warfarin ve enoksaparin) ve parenteral ikili antibiyoterapi (3. kuşak sefalosporin + klaritromisin) başlandı. Tedavinin altıncı gününde yükselen ateş nedeniyle antibiyotik revizyonu yapıldı (imipenem + silastatin ve trimetoprim + sulfametoksazol). Bir aylık tedavi sonrası kliniği düzelen, enfeksiyon parametreleri gerileyen hasta warfarin dozu ayarlanarak taburcu edildi. Bir ay sonra halsizlik ve dispnede artış şikayetiyle başvuran hasta tekrar kliniğe yatırıldı. Çekilen kontrastlı BT'de yeni gelişen perikardiyal 2 cm efüzyon ile sol plevral 6 cm efüzyon ve konsolidasyon saptandı. Hastaya poliserozit etiyolojisi açısından romatoloji konsültasyonu istendi. Tetkiklerde serumda ANA, anti-dsDNA ve anti-SS-A pozitif, antikardiyolipin antikorlar negatifti. B2-glikoprotein bakılamadığı için antifosfolipid sendrom ekarte edilemedi. Göz konsültasyonunda Schirmer's testi pozitifti. Mevcut bulgularla SLE + Sjögren sendromu tanısı kondu. Üç gün pulse steroid ardından 1 mg/kg/gün metilprednizolon, azatioprin ve hidroksiklorokin kombine tedavisi düzenlendi. Antikoagülan tedavi altıncı ayda kesilerek asetilsalisilik asit eklendi. Klinik ve laboratuvar değerleri stabil olan hasta halen tedavi altında ayaktan izlemdedir.

TARTIŞMA VE SONUÇ: Tromboembolik olaylar SLE'nin nadir bir komplikasyonudur. Bazen pulmoner belirtiler sistemik belirtilerden önce çıkabilir ve tanı güçlüklerine yol açabilir. Bu konuda literatürde geniş serili çalışmalar azdır. Bu nedenle daha önce tanı konmamış bir romatoloji hastasının pulmoner manifestasyonla karşımıza çıkabileceğine dikkat çekmek amacıyla olgumuzu sunduk.

Anahtar Kelimeler: pulmoner tromboemboli, sistemik lupus eritematozus, sjögren sendromu

EP-083
DİL TUTULUMU İLE SEYREDEN SARKOİDOZ OLGUSU

Zehra Nur Töreyin[1], Nesrin Moğulkoç[2], Kerem Öztürk[3]

[1]Ege Üniversitesi, Halk Sağlığı Anabilim Dalı, İş Sağlığı ve Meslek Hastalıkları Bilim Dalı, İzmir
[2]Ege Üniversitesi, Göğüs Hastalıkları Anabilim Dalı, İzmir
[3]Ege Üniversitesi, Kulak Burun Boğaz Anabilim Dalı, İzmir

Altmış yaşında kadın hasta, dilde uyuşma ve tad alma duyusunda bozulma yakınmalarıyla kulak burun boğaz polikliniğine başvurmuştur. Dil üzerindeki yaygın non-ülsere hiperplazik lezyonlardan alınan biyopside, dev hücrelerinde Asteroid ve Schaumann cisimleri içeren, subepitelyal non-nekrotik granulom yapıları saptanan hasta, sarkoidoz ön tanısı ile göğüs hastalıkları kliniğine danışılmıştır. Fizik muayenesinde dil üzerinde izlenen lezyonlar dışında bulgu saptanmamıştır. Akciğer grafisi ve solunum fonksiyon testi normal bulunmuştur. Bronkoskopik incelemesinde endobronşiyal lezyon saptanmamıştır, orta lobdan yapılan bronkoalveolar lavaj - sıvısının diferansiyel hücre dağılımı normal saptanmıştır. Serum ACE düzeyi normal saptanan, diğer sistemlere ait tutulum bulgusu bulunmayan hastada, granulomatöz patolojilere yol açabilecek diğer nedenler dışlandıktan sonra izole dil tutulumu ile seyreden sarkoidoz düşünülmüştür. Günde 40 mg prednisolon tedavisi ile, altı ay sonra yakınmalar kaybolmuş ve dil üzerinde izlenen lezyonlar gerilemiştir.

Anahtar Kelimeler: Dil tutulumu, granülomatoz hastalıklar, sarkoidoz

Dilde sarkoidoza ait lezyonlar

Tedavi öncesinde dildeki lezyonlar

EP-084
SARKOİDOZ VE KANSER BİRLİKTELİĞİ

Armağan Fartma Hazar, İpek Erdem, Lale Sertçerlik, Ayşem Aşkın Güven, Aylin Güngör Özalp, Merve Karaman, Neslihan Köse

Süreyyapaşa Göğüs Hastalıkları Ve Göğüs Cerrahisi Eah

Sarkoidoz nedeni bilinmeyen tüm sistemleri tutabilen bir hastalıktır.uzun süreli takip ve tedavisi sürecinde ek hastalıklara rastlanmaktadır.Bazı yayınlarda sarkoidozlu hastalarda 10 yıllık takipte kanser riski %7 olduğu bildirilmiştir. Bilhassa hematolojik,kolon,tonsil ve immünsistemi ilgilendiren malignitelerde riskin önemli oranda arttığı gösterilmiştir.

OLGU: Hastamız 64 yaşında,bayandır.Eforla gelen nefes darlığı ile 2007 yılında hastanemize başvurdu. Toraks bilgisayarlı tomografisinde mediastinal değişik istasyonlarda 1.5 cm bulan mültipl konglomere LAP lar, her iki akciğer parankiminde mozaik perfüzyon saptandı.Fiberoptik bronkoskopi ve mediastinoskopi yapıldı, sarkoidoz ile uyumlu granülomatöz iltihap saptandı. Kardioloji,göz,nöroloji muayenesinde sarkoidoz tutulumu saptanmadı. Bronkodilatör tedavi ile takip edilen hastanın şikayetlerinin artma,DLCO değerlerinin düşmesi ve parankimde yaygın buzlu cam paterni gelişmesi üzerine hastaya steroid tedavisi başlandı.8 ay tedavi alan hastanın tedavisi radyolojik,klinik regresyon olması üzerine sonlandırıldı. 2009 yılından itibaren kontrolmuayeneleri yapıldı.2016 yılında kontrole gelen hastada mide bulantısı,iştahsızlık,zayıflama,karın ağrısı şikayetlerinden şüphelenilerek gastroenterolojiye sevk edildi. Hastanın yapılan tetkiklerinde dinamik kontraslı üst batın ve difüzyon MR da, mide antrumunda yaklaşık 4-5 cm lezyon ve pankreas başı ve boyununda 3.5x4.5 cm kitle tespit edildi.EUS la alınan biposi sonuçları menfi bulundu.bt altında yapılan biopsi sonucu adenkarsinom ile uyumlu bulundu.Hastanın bu dönemde mediastendeki LAP lardan alınan biopsilerde patoloji raporu sarkoidoz ile uyumlu granülomatöz lezyonlar olarak saptandı.Hasta opere edildi ve onkolojik takipleri devam etmektedir.

SONUÇ: Sarkoidoz hastalarının tedavi,takip ve kontrolleri sırasında hastaların ekstratorasik malignite olasılığının, gelişebileceğinin göz önünde bulundurulmasının önemine dikkat çekmek istedik.

Anahtar Kelimeler: sarkoidoz,kanser,granülomatöz hastalıklar

BT

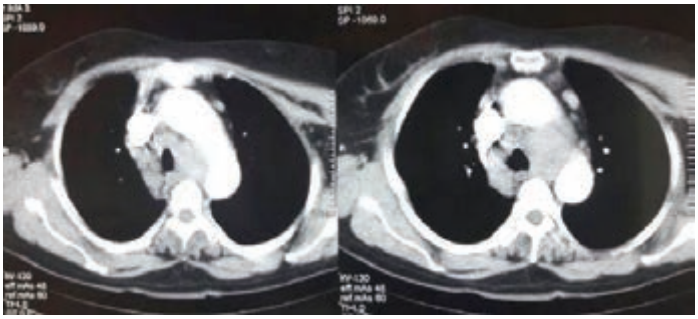

BT

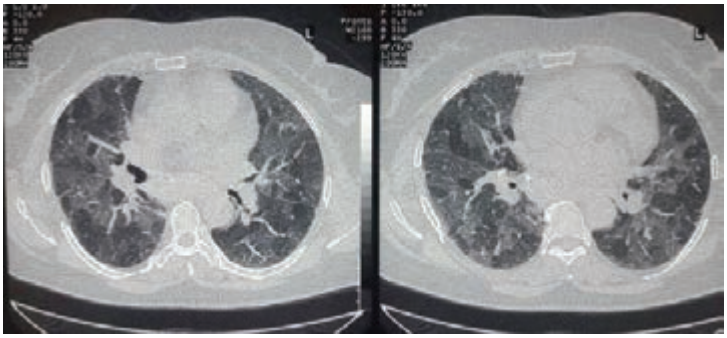

EP-085
UZUN SÜRE ASTIM TANISIYLA İZLENEN BİR LANGERHANS HÜCRELİ HİSTİOSİTOZİS OLGUSU

Merve Karaman Kocabıyık, Sibel Boğa, Nagihan Durmuş Koçak, Hasibe Çiğdem Topuz

Süreyyapaşa Göğüs Hastalıkları ve Göğüs Cerrahisi Eğitim ve Araştırma Hastanesi, Göğüs Hastalıkları Kliniği, İstanbul

GİRİŞ: Erişkinlerde pulmoner Langerhans hücreli histiositozis (PLCH) neredeyse yalnızca sigara içenlerde meydana gelen, doğru epidemiyolojik verilerin bulunmadığı, nadir görülen bir bozukluktur. Retikülomikronodüler infiltrasyonlar en sık görülen radyolojik bulgu olup kesin tanı dokuda Langerhans hücreli granülomun tanımlanması ile konur.Biz bu olguda şikayetleri nedeni ile uzun süre astım tanısı ile takip edilmiş bir PLCH olgusundan bahsedeceğiz.

OLGU: Daha önce hastanemizin çeşitli polikliniklerine de başvurusu olan 41 yaşında kadın hasta, nefes darlığı, öksürük, ateş, terleme yakınmalarıyla kasım 2015'te polikliniğimize başvurdu.10 paket/yıl sigara öyküsü, aktif sigara içicisi olan hasta 5 yıldır astım tanısı ile takip edildiğini ifade etti. Bilinen başka sistemik bir hastalığı yoktu. Fizik bakıda solunum muayenesi doğal olup wbc:7490, crp:3,28, Hb:9,3 saptandı. Posteroanterior (p-a) akciğer grafisinde bilateral retikulomikrondüler dansite artışları izlendi. Solunum fonksiyon testlerinde FEV1:%98, FEV1/FVC:%100, DLCO:%63 saptandı. Bilgisayarlı toraks tomografisinde özellikle üst ve orta alanlarda izlenen,bazallerin korunduğu,infiltratlar içerisinde kistler ve mikronodüler lezyonlar izlendi. Fiber optik bronkoskopi (FOB) yapıldı.Bilateral hafif kapillerite artışı izlendi.Sağ akciğer üst lob lavaj yayma sitolojisinde yeşil-kahverengi pigment yüklü alveolar makrofajlar saptandı. Bronko alveolar lavaj (BAL)'da CD4/CD8:0,53 Lenfosit:%8, Nötrofil:%30, Makrofaj:%60, Eozinofil:%2 saptandı. Hastaya göğüs cerrahisi kliniği tarafından wedge rezeksiyon yapıldı.Makroskopik olarak plevral yüzeyi düzenli görünümde, parankimde özellik yoktu. Mikroskopide; immunhistokimyasal CD68+, s-100+ ve CD1a+ bulundu. Küçük hava yolları çevresinde düzensiz sınırlı nodüller ve komşu parankimde nodüllere bitişik küçük kistik oluşumlar, nodüllerin büyük kısmı hücreden zengin olup CD1a ve S-100 pozitif boyanma göstermiş olup Langerhans hücreli histiositozis ile uyumlu bulunmuştur şeklinde patoloji tarafından raporlandı. Hastaya kesinlikle sigara içmemesi gerektiği söylendi. Herhangi bir tedavi verilmeden düzenli aralıklarla takip edildi.Yakınmalarında gerileme ve akciğer grafilerinde hafif regresyon izlendi.Hasta hala takibimiz altındadır.

TARTIŞMA VE SONUÇ: PLCH başlangıç dönemlerinde astıma benzer yakınmalar ve p-a akciğer grafisinin normal olduğu gözlenebilir. Birçok PLCH hastası kendiliğinden iyileştiği veya tedavisiz stabil bir durumda kaldığı için, bu durumda kullanılan çeşitli tedavilerin etkinliğinin belirlenmesi zordur. Sigaranın bırakılması zorunludur.

Anahtar Kelimeler: astım, histiositozis, langerhans, sigara

16.04.2015 tarihli p-a grafi

05.11.2015 tarihli p-a grafi

toraks bt kasım 2015

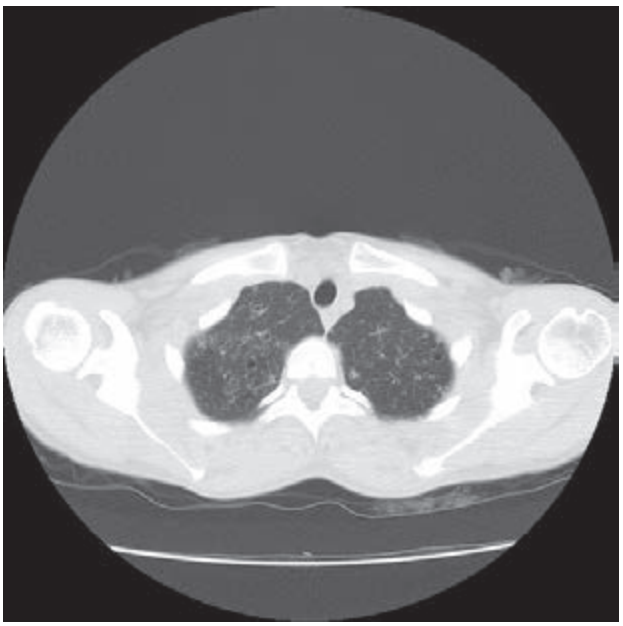

toraks bt kasım 2015

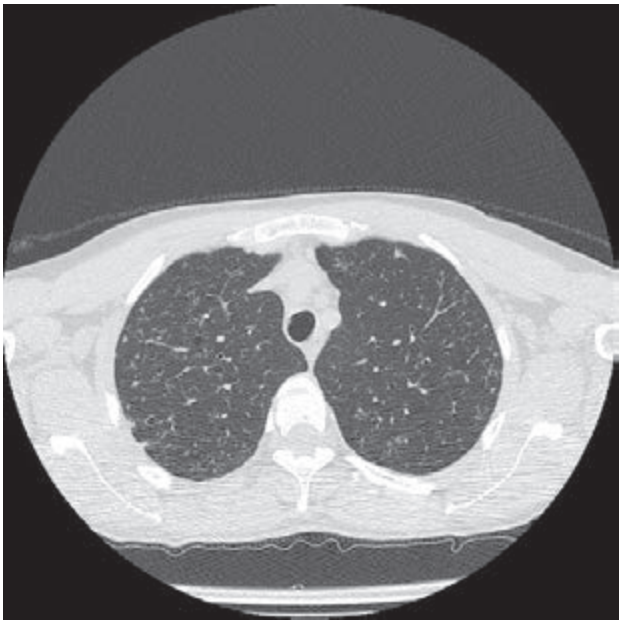

toraks bt kasım 2015

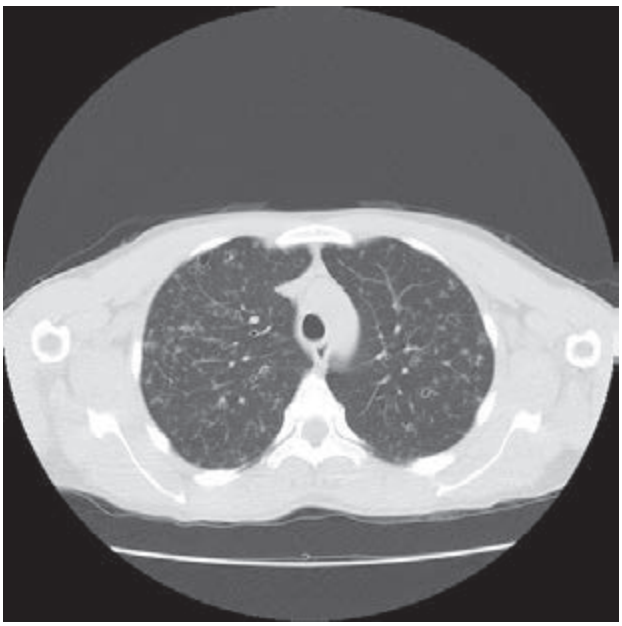

toraks bt kasım 2015

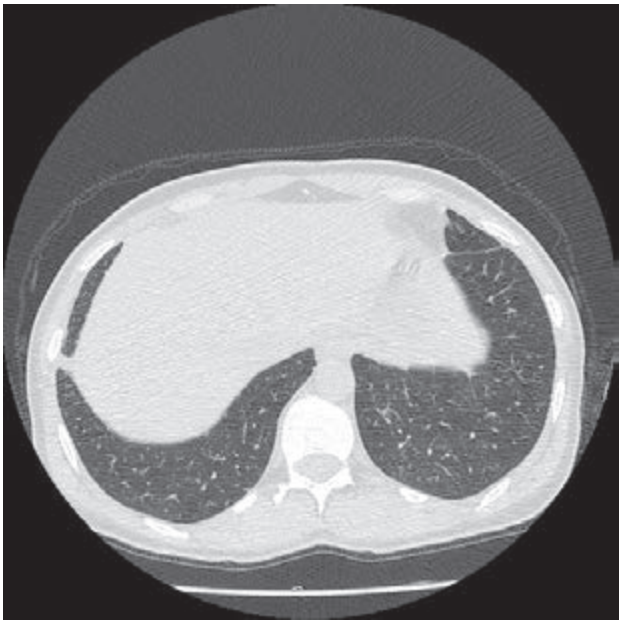

bazallerin korunduğu izlenmekte.

04.02.2016 tarihli p-a grafi

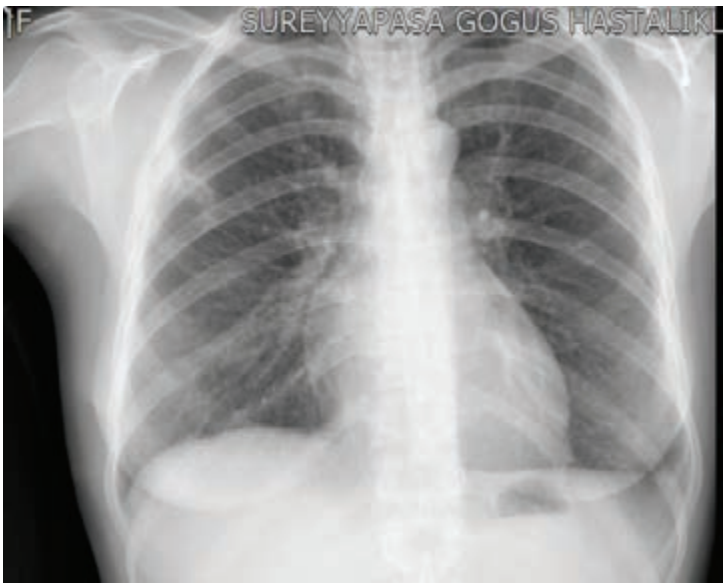

sigarayı bıraktıktan sonra lezyonlarda regresyon izlenmekte.

toraks bt mart 2016

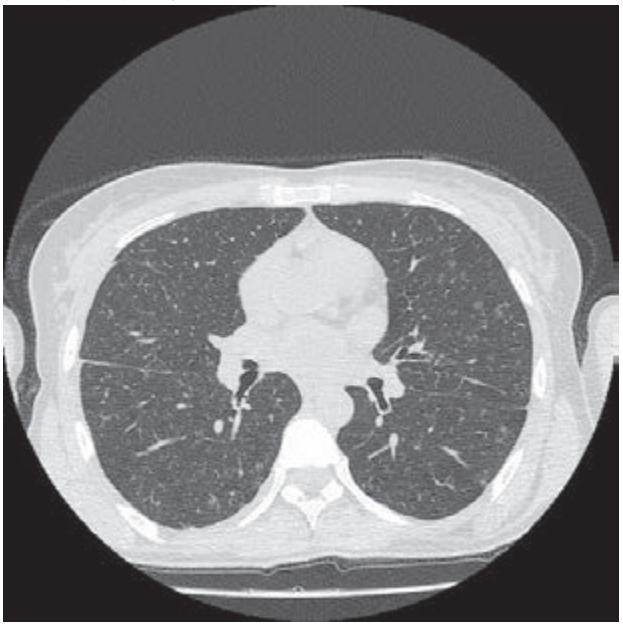

sigarayı bıraktıktan sonra çekilen btde lezyonlarda regresyon izlenmekte

toraks bt mart 2016

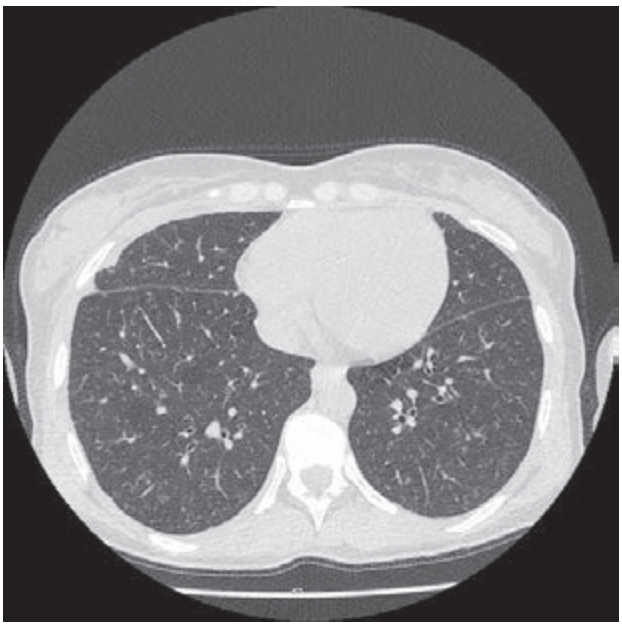

sigarayı bıraktıktan sonra çekilen btde lezyonlarda regresyon izlenmekte

EP-086
BEHÇET HASTALIĞINDA PULMONER ARTER ANEVRİZMASININ ENDOBRONŞİAL ULTRASONOGRAFİ İLE GÖRÜNTÜLENMESİ

Filiz Koşar[1], Celal Satıcı[1], Sibel Yurt[1], Burcu Arpınar Yiğitbaş[1], Mustafa Asım Demirkol[1], Nihat Karabulut[2]

[1]Yedikule Göğüs hastalıkları ve Göğüs Cerrahisi Eğitim ve Araştırma hastanesi
[2]Türkiye İş Bankası, Kurum Doktoru

Behçet Hastalığı, etyolojisi bilinmeyen, ataklar halinde seyreden, kronik, multisistemik bir vaskülitdir. Her boyda arter ve venleri etkileyebilir. Pulmoner tutulum nadirdir ve sıklıkla vasküler tutulum şeklindedir. En sık görülen form ise ciddi ve öldürücü miktarda kanamalara neden pulmoner arter anevrizmalarıdır. Hemoptizi şikayeti ve hiler genişleme radyolojik bulgusu ile başvuran hastalarda kontrastlı Thorax Bilgisayarlı Tomografi (BT) rutin olarak kullanılır ve ayırıcı tanıda Behçet hastalığı akılda tutulmalıdır. Thorax BT'de santral pulmoner artere ait anevrizma ve tromboz düşünülen olgumuzu, literatürde daha önce sunulmamış olması nedeni ile EBUS görüntüleri ile değerlendirerek sunmayı uygun bulduk.

OLGU: 31 yaşında erkek hasta hemoptizi ndeniyle servise yatırıldı. Anamnezinde tekrarlayan oral ve genital ülser hikayesi ve 10 paket /yıl sigara kullanımı dışında bir özellik saptanmadı. Fizik muayenede göğüs ön duvarında genişlemiş kollateral damarlar dışında patoloji yoktu. Konvansiyonel akciğer grafisinde sağ hiler genişleme ve dansite artışı ve infrahiler bölgede 2x3 cm boyutlarında nodüler bir opasite saptandı. Kontrastlı Thorax BT 'de sağ pulmoner arterde anevrizmal dilatasyon ve trombüs formasyonu ve bilateral alt loblarda multipl nodüler opasiteler saptandı. Konveks Prob Endobronşial Doppler Ultrasonografi (KP-EBUS) ile anevrizmal görünüm konfirme edildi (Resim 1, Resim 2).Olguya Behçet Hastalığı tanısı kondu ve 1.0 g/gün metil prednisolon (3 gün) ve cyclophosphamide 2 mg / kg / gün tedavisi başlandı.

TARTIŞMA: Behçet hastalığında Pulmoner arter anevrizması tanısı kontrastlı Thoraks BT ile değerlendirilerek konabilir. Ancak kontrast verilemeyen olgularda, ya da BT'de solid lezyon olarak görülen durumlarda EBUS ve Doppler modu kullanımı bronş duvarına yakın santral anevrizmalarda daha invazif girişimler ve hatta biopsiye kadar gidebilen yaklaşımlardan önce tanıda kullanılabilecek, noninvazif bir yöntem olarak akılda tutulmalıdır.

Anahtar Kelimeler: Behçet hastalığı, Pulmoner Anevrizma, Endobronşial Ultrasonografi

Resim 2

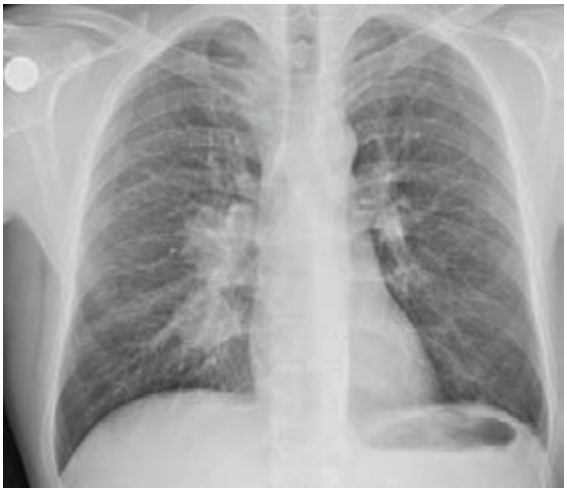

Konvansiyonel Akciger Grafisi

Resim 3

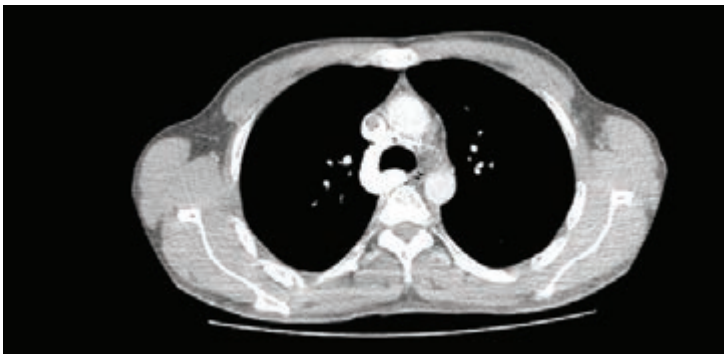

V.Cava İnferior içinde trombüs formasyonu

Resim 4

SaÄŸ Pulmoner arterde trombus

Resim 5

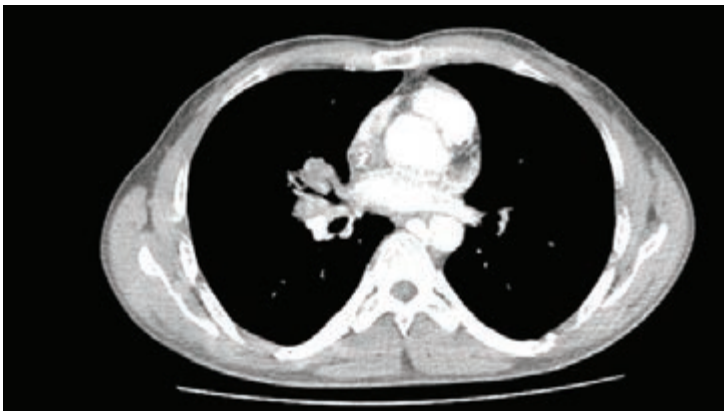

Sag pulmoner arterde trombus

Resim 6

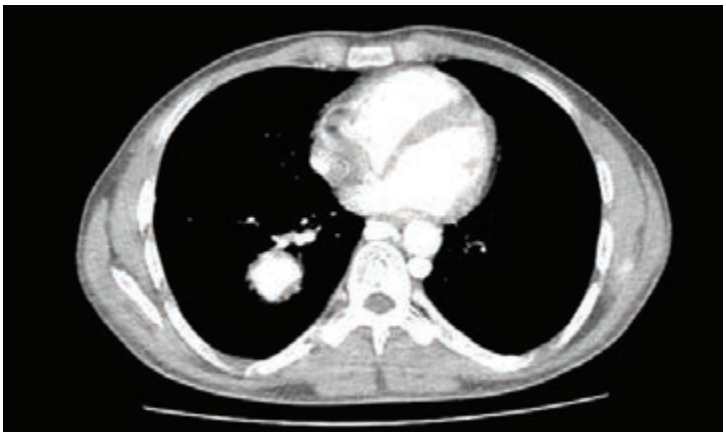

Sag alt lobda kitle gorunumunde pulmoner anevrizma

Resim 7

sag alt lobda kitle görunumunde anevrizma

Resim 8

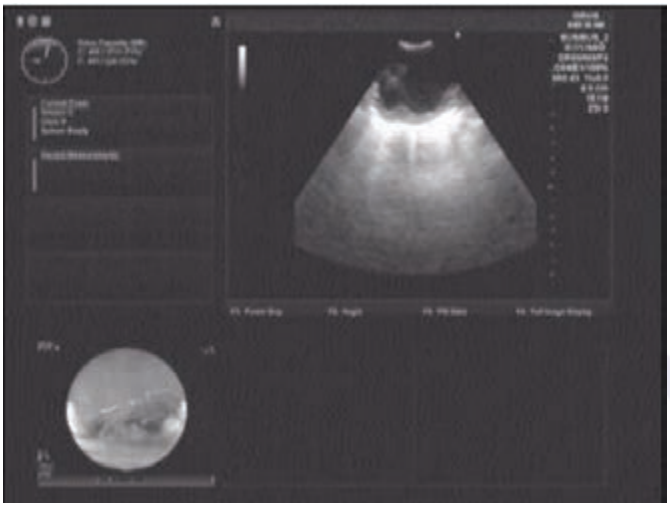

pulmoner arter anevrizmasinin KP-EBUS ile gorunumu

Resim 9

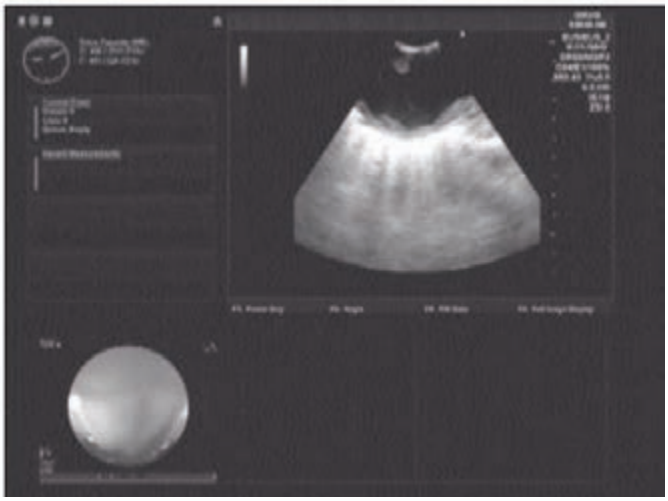

Pulmoner anevrizmasının KP-EBUS gorunumu

Resim 1

Gogus duvarında kollateraller

EP-087
SARKOİDOZA BAĞLI ŞİLOTORAKS OLGUSU

Sinem Ağca Altunbey, Nagihan Durmuş Koçak, Sümeyye Alparslan Bekir, Sibel Boğa

TC Sağlık Bakanlığı İstanbul Süreyyapaşa Göğüs Hastalıkları ve Göğüs Cerrahisi Eğitim ve Araştırma Hastanesi

GİRİŞ-AMAÇ: Plevra yaprakları arasında lenfatik sıvı birikimi ile karakterize olan şilotoraks, nadir rastlanmasına rağmen, ciddi metabolik ve immünolojik bozukluklara yol açabilen önemli bir klinik problemdir. Granülomatöz hastalıklardan tüberküloz ve daha nadiren de sarkoidozun şilotoraks ile birlikteliği, literatürde nadir olarak yer almaktadır. Her iki hastalıkta da, neden olarak büyümüş mediastinal lenf nodlarının duktus torasikusa basısı ve erozyonu ile fibrozisin oluşturduğu obstrüksiyonun şilotoraksa yol açtığı ileri sürülmüştür. Bu olgu ile oldukça nadir görülen sarkoidoz-şilotoraks birlikteliğini sunuyoruz.

OLGU: Diyabetes mellitus, hipertansiyon, hipotiroidi ek hastalık öyküsü olup sigara kullanmayan 78 yaşında kadın hasta nefes darlığı yakınması ile polikliniğimize başvurdu. Solunum sistemi muayenesinde bilateral ronküsler ve sağda solunum sesi azalması mevcuttu. Hastanın biyokimya ve hemogram değerleri normal sınırlarda idi. PA akciğer grafisinde bilateral hiler dolgunluk ve sağda açıklığı yukarı bakan gölge koyuluğu artışı görülmesi üzerine çekilen Toraks BT' sinde; sağda daha belirgin bilateral plevral efüzyon, mediyastinal ve sağ hiler bölgede en büyüğü sağ alt paratrakeal yerleşimli 2x2.3 cm boyutunda konglomere LAP görüldü. Sağ hemitorakstan tanısal amaçlı yapılan torasentez süt görünümünde idi. Eksuda vasıflı sıvıda Trigliserit: 2161 mg/dl Total Kolesterol: 149 mg/dl ölçüldü. Hastaya ''Şilotoraks'' teşhisi konularak göğüs cerrahisine nakledildi.Tüp drenaj sonrası yapılan bronkoskopik incelemede sağ ara bronşta antrakoz dışında lezyon görülmedi. Alınan lavaj patolojisinde lenfositler ve seyrek mezotel hücreleri görüldü.Eş zamanlı yapılan BAL' da CD4/CD8: 2.89 ölçüldü. Tanısal amaçlı yapılan mediyastinoskopide 2R ve 4R'den alınan LAP eksizyonel biyopsi patoloji sonucu non-nekrotizan granulomatöz inflamasyon olarak raporlandı. Tüm bu bulgularla hastaya ''Sarkoidoz'' teşhisi konuldu. Yapılan sistem muayene ve konsultasyonlarında ekstra-organ tutulumu saptanmayan SFT' de FVC: %77 (1.16 lt) FEV1: %84 (0.99 lt) FEV1/FVC: 84 MEF 25-75: %51 DLCO-SB: %57 DLCO-VA: %64 olan ve klinik olarak rahatlayan hastada; sarkoidozun spontan gerilemesi de göz önüne alınarak yapılacak kontrollere göre kortikosteroid verilmesi planlanıp ilaçsız takibe alındı.

TARTIŞMA: Sonuç olarak hiler ve mediyastinal lenf bezleri yanı sıra şilotoraks görülen olgularda lenfoma ve tüberkülozla birlikte sarkoidozun da ayırıcı tanılar içerisinde düşünülmesi gerektiği kanısındayız.

Anahtar Kelimeler: Mediyastinoskopi, Sarkoidoz, Şilotoraks

Hastanın Toraks Bt Kesiti

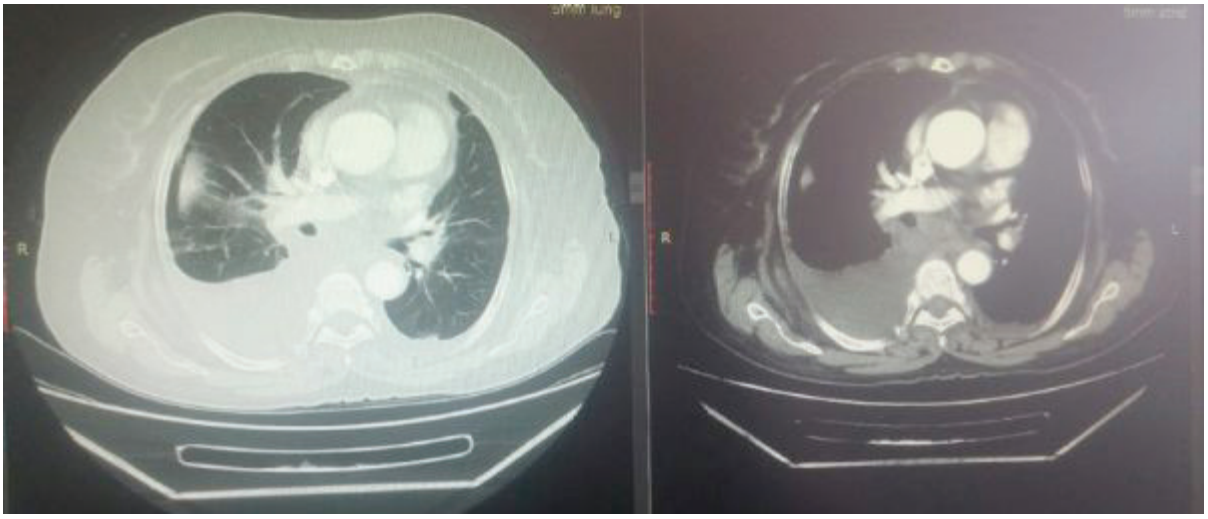

Hastanın Toraks Bt Kesiti

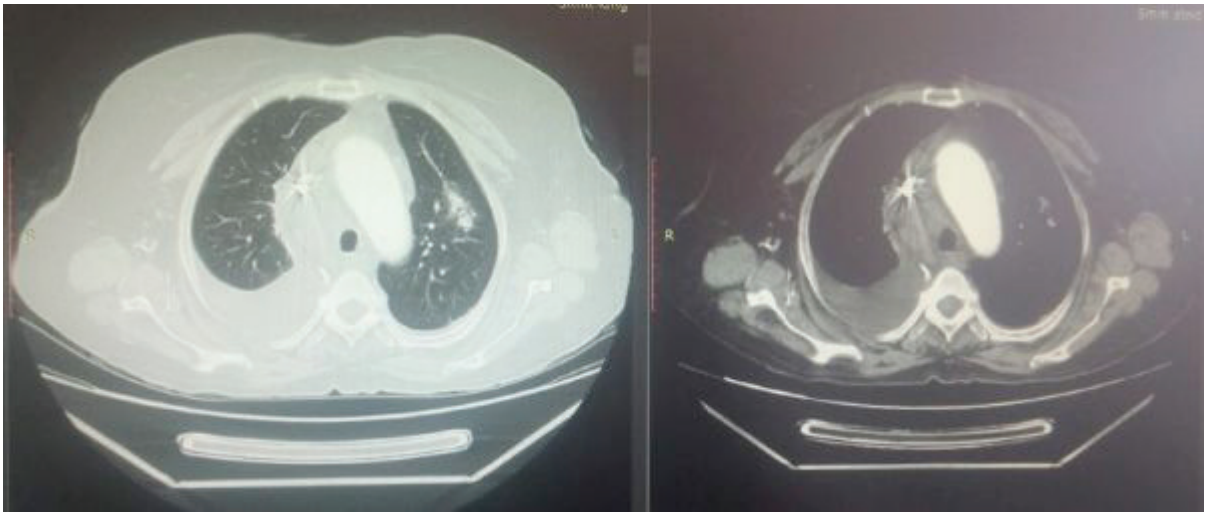

EP-088
DERİ, KARACİĞER VE DALAK TUTULUMU GÖSTEREN SARKOİDOZ OLGUSU

Asiye Kanbay[1], Halil İbrahim Yakar[1], Hatice Uslu Sınav[2], Erkan Ceylan[1]

[1]Istanbul Medeniyet Universitesi Göztepe Eğitim Araştırma Hastanesi, Göğüs Hastalıkları Ana Bilim Dalı
[2]İstanbul Medeniyet Universitesi Göztepe Eğitim Araştırma Hastanesi, Nükleer Tıp Ana Bilim Dalı

GİRİŞ: Sarkoidoz, etyolojisi bilinmeyen, nonkazeifiye granülomatöz histopatolojisi olan, özellikle akciğer ve retiküloendotelyal sistemi tutan bir hastalıktır. Daha az sıklıkla göz, cilt, karaciğer ve dalak tutulumu olabilir. Burada tedavi sonrası cilt tutulumu nükseden, ayrıca karaciğer ve dalak tutulumlu eklenen sarkoidoz olgusu sunuldu.

OLGU: 67 yaş kadın hasta, bilinen Hipertansiyon tanılı, bir aydır olan bacaklarda şişlik, kızarıklık ve ağrı şikayetiyle lokal steroid kullanma öyküsü mevcut. Cilt lezyonalrı dışında fizik muayenede özellik yoktu. Şikayetleri devam etmesi üzerine başvurusunda yapılan cilt biyopsisi Eritema nodosum ile uyumlu bulundu (Akut Septal Pannikülit). Toraks BT' de mediastende en büyüğü 2 cm olan yaygın lenfadenopatileri görüldü. Kan ACE düzeyi 62 U/I (normal deger: 18-55 U/I) bulundu. Fiberoptik bronkoskopi sitoloji sonucunda kronik non-nekrotizan granülomatöz inflamasyon bulunması nedeniyle 1 yıl oral steroid (başlangıç dozu: 0,5-1 mg/kg metilprednizolon) verilerek tedavisi tamamlandı. Tedavi bitiminden 6 ay sonra hasta, tekrar bacaktaki cilt lezyonları artması şikayetiyle başvurdu. Tahlillerinde kan ACE düzeyi 84 U/I, sedimentasyon 31, PET BT de mediastende en büyüğü 27 mmlik mediastinal lenf nodları, batında ve inguinal bölgede yaygın lenf nodları olması, karaciğerde hipermetabolik tutulum ve splenomegali olması üzerine hastaya oral steroid tedavisi tekrar başlandı. Tedavisinin 3. Ayında yapılan kontrol PET BT' de mediasten, batın ve inguinal bölgedeki lenf nodlarında anlamlı küçülme saptandı. Splenomegali kayboldu. Hasta halen tedaviye devam etmektedir.

SONUÇ: Sarkoidoz birçok hastalıkla karışabilmesi, birçok organı tutabilmesi açısından önemli bir hastalıktır. Bizim olgumuz da cilt tutulumu ile prezente olmuştur. Olgumuzun, cilt tutulumunun steriod tedavisine rağmen nüks edebilceğini göstermesi, iç organ tutulumunun da eşlik edebileceğini göstermesi ve iç organ tutulumunun steroide dramatik cevap verebileceğini göstermesi açısından önemli olduğu düşünülmektedir.

Anahtar Kelimeler: Sarkoidoz, Ekstrapulmoner tutulum, Granülomatoz inflamasyon

PET CT (tedavi Ã¶ncesi ve sonrasÄ±) 1

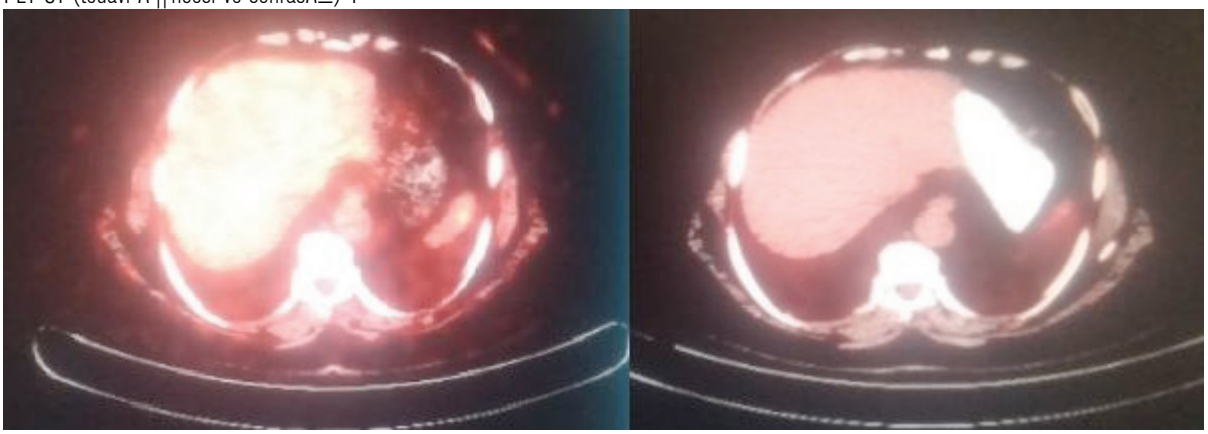

PET CT (tedavi Ã¶ncesi ve sonrasÄ±) 2

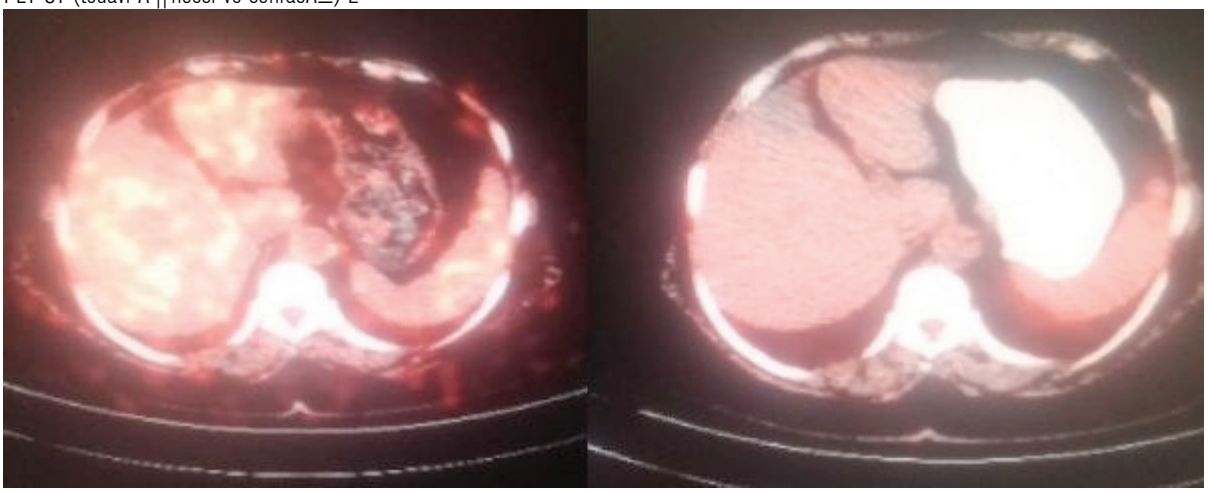

EP-089
MORTAL SEYREDEN PULMONER ALVEOLER PROTEİNOZİS OLGUSU

Serdar Özkan[1], Özgür Ömer Yıldız[2], İlknur Aytekin[2], Nurettin Karaoğlanoğlu[2]

[1]Karatay Üniversitesi, Medicana Tıp Fakültesi, Göğüs Cerrahisi Kliniği, Konya
[2]Dışkapı Yıldırım Beyazıt Eğitim ve Araştırma Hastanesi, Göğüs Cerrahisi Kliniği, Ankara

Pulmoner alveoler proteinozis, alveolar boşlukta lipoproteinöz madde birikimi ile karakterize daha çok orta yaş grubunda erkeklerde görülen nadir bir hastalıktır. En sık rastlanan semptomlar nefes darlığı ve kuru öksürüktür. Radyolojik olarak birleşme eğilimi gösteren nodüler infiltrasyon, buzlu cam dansitesi, septal kalınlaşma, kaldırım taşı manzarası ve bilateral simetrik alveoler konsolidasyon görüntüsü saptanır. Tanı sıklıkla klinik ve radyolojik bulgular eşliğinde transbronşiyal biyopsi örneği veya bronkoalveolar lavaj (BAL) ile alınan intra alveoler materyalin süt görünümünde olması periyodik asit-Schiff metodu ile pozitif boyanması ile konur. Kanıtlanmış standart tedavi total akciğer lavajıdır. Çalışmamızda öksürük ve progresif ilerleyen nefes darlığı ile başvuran BAL ile tanı alan atipik görüntüleme bulgusu olan ve mortal seyreden pulmoner alveoler proteinozis olgusu literatür eşliğinde sunulmuştur.

Anahtar Kelimeler: pulmoner alveoler proteinozis, bronkoalveoler lavaj, bilgisayarlı tomografi

Resim 1

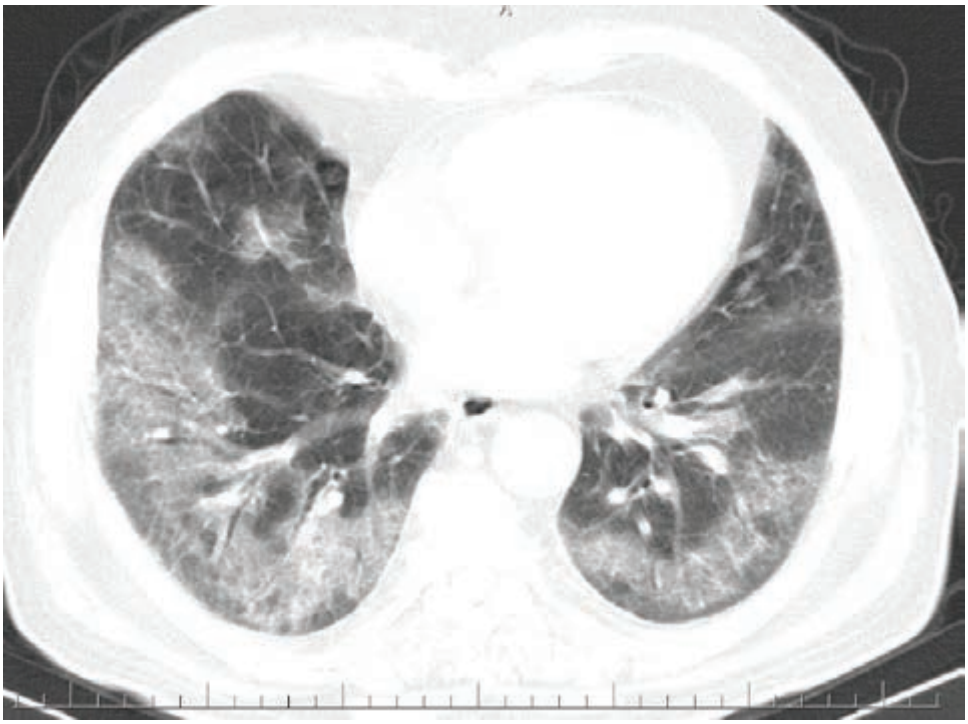

Olgunun toraks BT görüntülerinden bir kesit

Resim 2

Olgunun toraks BT görüntülerinden bir kesit

EP-090
TEKRARLAYAN PNÖMOTORAKS İLE SEYREDEN SARKOİDOZ OLGUSU

Celal Satıcı, Mustafa Asım Demirkol, Burcu Arpınar Yiğitbaş, Berat Uslu, Ayşe Filiz Arpaçağ Koşar

Yedikule Göğüs Hastalıkları ve Göğüs Cerrahisi Eğitim Araştırma Hastanesi, İstanbul

Bilinen kronik hastalık öyküsü olmayan 38 yaşında erkek hasta, 2002 yılında pnömotoraks öyküsü mevcut. 2016 Mart ayında tekrar pnömotoraks gelişen ve tüp torakostomi uygulanan, sonrasında talk plöredezis yapılan hastada Mayıs ayında tekrar pnömotoraks gelişmesi üzerine yeniden tüp torakostomi uygulandı ve hastaya VATS yapıldı. hastaya sol üst lob ve sol alt lobdan wedge rezeksiyon yapıldı. Patoloji sonucu perivasküler nonnekrotizan granülomatöz iltihap, plevral kristaloid cisim içeren granülomatöz reaksiyon şeklinde sonuçlanan hastadan sarkoidoz ön tanısıyla ace düzeyi istendi, normal saptandı. 24 saatlik idrar kalsiyumu, kardiyoloji muayenesi ve göz muayenesi de normal sınırlarda görülen hastaya bronkoskopi yapıldı. tüm lob ve segmentler açık ve normal görüldü, sağ orta lobdan bronkoalveoler lavaj alındı. lavaj sonucunda cd4/cd8 oranı normal saptandı. bronkoalveolar lavaj sonucu nondiagnostik olan, vats sonrası gönderilen patoloji sonucu nonnekrotizan granülomatöz iltihap olarak sonuçlanan, balgam ve lavaj arb sonuçları negatif olan hastaya sarkoidoz tanısı koyuldu. sarkoidoz olgularında plevral tutulum ve pnömotoraks nadir görüldüğünden ilginç olgu olarak değerlendirdi ve paylaşıldı.

Anahtar Kelimeler: Diffüz Parankimal Akciğer hastalıkları, Sarkoidoz, Tekrarlayan Pnömotoraks

Hastane Başvuru Grafisi-Px

Wats sonrası dönem Toraks BT

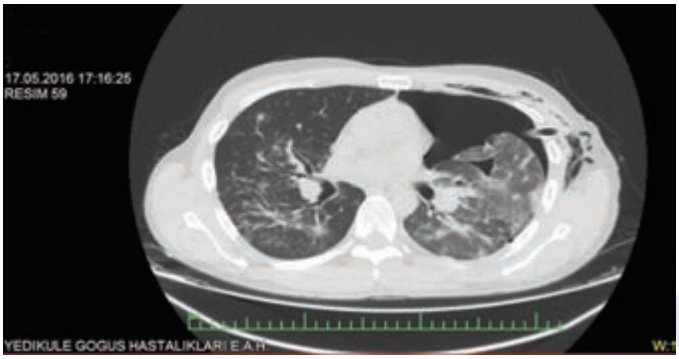

EP-091
OFATUMUMAB'A BAĞLI AKUT İNTERSTİSYEL PNÖMONİ

Tuğba Koçak[1], İnci gülmez[1], Nur Aleyna Yetkin[1], Remziye Yılmaztürk[2]

[1]erciyes üniversitesi, göğüs hastalıkları ana bilim dalı, kayseri
[2]Sağlık Bakanlığı, Çayyolu 1 Nolu Aile Sağlığı Merkezi, Ankara

Ofatumumab, B lenfosit aktivasyonunu inhibe eden CD20 protenine karşı insan monoklonal antikorudur. Daha önceden ofatumumaba bağlı artralji, karın ağrısı, gastrik intolerans, subakut pnomoni, öksürük ve havayollarını tutan hipersensitivite reaksiyonları bildirilmiştir. Bizim olgumuzda Ofatumumab alımına bağlı ortaya çıkan akut semptomlarla birlikte gelişen solunum yetmezliği; radyolojik ve klinik bulgularına dayanarak akut intertisyel pnömoni düşünülmüştür. Bildiğimiz kadarıyla olgumuz Ofatumumab'a bağlı gelişen ilk akut intertisyel pnömonidir. Sonuç olarak Ofatumumab alan bir hastada ani gelişen solunum yetmezliğinde ilaca bağlı akut akciğer hasarlanması ve akut interstisyel pnömoni akla gelmelidir. Zaman kaybetmeden destek tedavisi ile birlikte steroid tedavisi başlanmalıdır. Nüks KLL nedeniyle ofatumumab tedavisi verilen hastada gelişen solunum yetmezliği ile birlikte akut interstisyel pnömoni olgusunu literatür bilgileri eşliğinde sunuyoruz.

Anahtar Kelimeler: ofatumumab, akut interstisyel pnömoni, ilaca bağlı akciğer hasarı

Resim-1

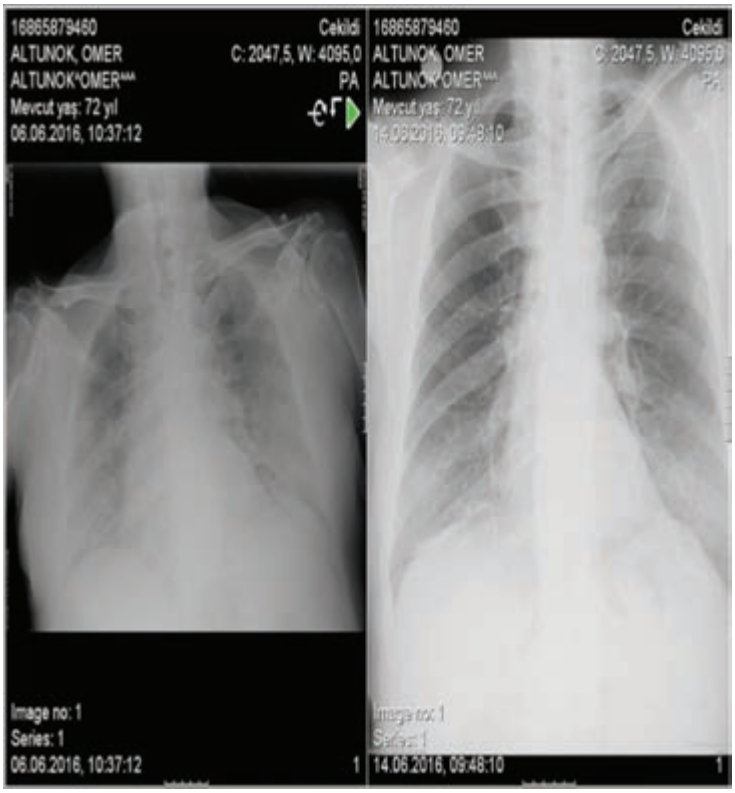

Resim-1A: Her iki akciğerde yaygın heterojen dansite artışı Resim-1B: Bir hafta sonra kontrol grafisi

Resim-2A ,2A

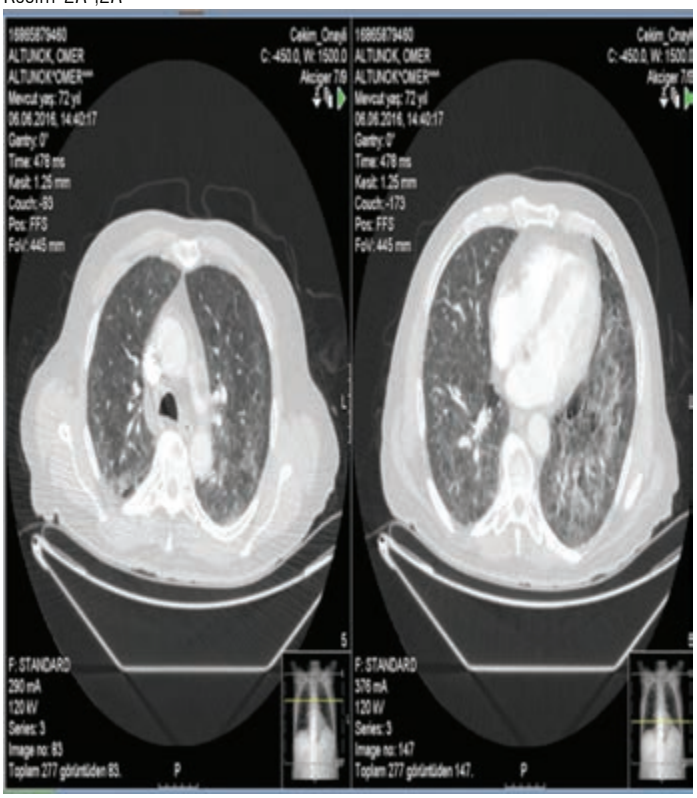

Her iki akciğerde yaygın yamasal buzlu cam görünümleri mevcuttu

Resim-2Bâ, ,2Bâ,,

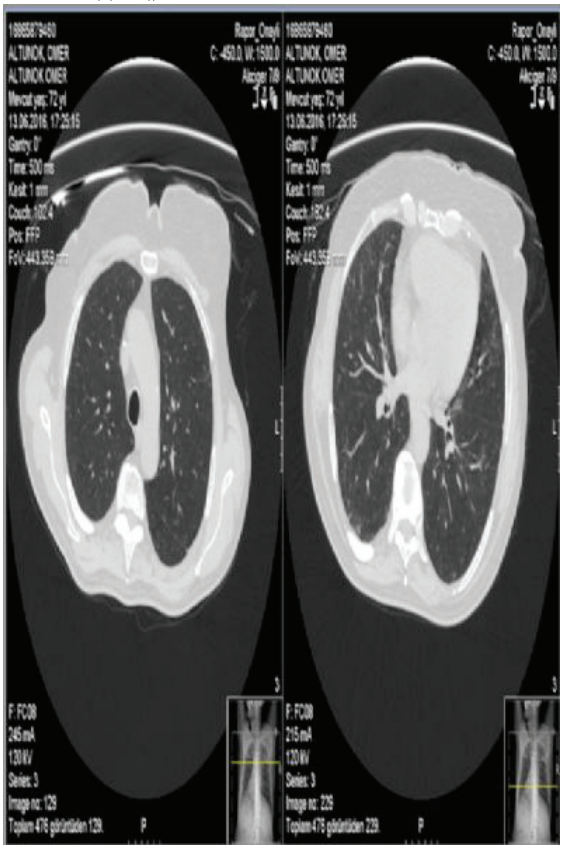

Her iki grafide normale dÃ¶ndÃ

EP-092
PRİMER SJÖGREN SENDROMUNA BAĞLI BRONŞİOLİTİS OBLİTERANS, OLGU SUNUMU

Aycan Akbaş, Aydın Çiledağ, Özlem Kumbasar

Ankara Üniversitesi Tıp Fakültesi, Göğüs Hastalıkları Anabilim Dalı, Ankara

GİRİŞ: Sjögren sendromu (SS) gözyaşı ve tükrük bezleri başta olmak üzere, tüm ekzokrin bezlerin lenfositik infiltrasyonu ile karakterize, kronik, sistemik, otoimmün bir hastalıktır. Sjögren sendromu primer yada sekonder olarak adlandırılır. Altta yatan başka bir hastalık yoksa primer SS; başka bir hastalık ile birlikte ise (başlıca romatoid artrit veya SLE) sekonder SS'dan söz edilir. Temelde bir otoimmün ekzokrinopati olan bu hastalığın başlıca semptomları ağız ve göz kuruluğu (sikka semptomları) olmakla birlikte pek çok organ ve sistemi etkileyebilir. Pulmoner tutulum sıklığı %9-75 oranlarında bildirilmiştir ve çeşitlilik gösterir; en sık görülen tutulum interstisyel akciğer hastalığıdır. Havayolu tutulumu; öksürük, bronş hiperreaktivitesi, bronşiolit, bronşiektazi şeklinde olup bronşiolit sıklığı %12-24 olarak bildirilmekle birlikte sıklıkla foliküler bronşiolit görülmektedir. Bronşiolitis obliterans bağ doku hastalıklarından romatoid artritte görülebilen bir hava yolu hastalığıdır, Sjögren Sendromunda nadirdir.

OLGU: 50 yaşında, kadın hasta dispne nedeni ile başvurdu. Solunum sistemi muayenesi normaldi. Oda havasında alınan AKG'nda ph:7,40 po2:47 pco2:38 mmHg Sao2:%80 idi. PA akciğer grafisinde aşikar patoloji izlenmedi. 6DYTnde 386 mt yürüdü. %90dan %82ye desatüre oldu. SFTsinde FEV1:1,44 lt %73 FVC:2,11 lt %90 FEV1/FVC:%86 MMF:0,8 lt % 26 olmak üzere obstrüktif tipte ventilatuar defekt izlendi, reversibilite negatif idi. Tüm vücut pletismografisi ile bakılan akciğer volümlerinden TLC:4,63 LT %117 RV:2,52 lt %169 RV/TLC:%54 idi. Düzeltilmiş DLCO:%74, DLCO/VA:%86 idi. İnspiratuar ve ekspiratuar HRCTde sol alt lobda belirgin olmak üzere hava hapsi alanları ve buna ikincil mozaik atenüasyon paterni, küçük hava yolu obstrüksiyonu (bronşiolitis obliterans ile uyumlu görünüm) izlenirken yaygın interstisyel hastalık ya da amfizem bulgusu saptanmadı. Radyolojik ve fonksiyonel verilerle bronşiyolitis obliterans kabul edildi. Ağız kuruluğu olan hastada ANA+ Anti-SS-A++ saptandı. Minör tükrük bezi bx patolojisi otoimmün sialoadenitis ile uyumlu olarak izlendi. Romatolojiye danışılan hastaya primer Sjögren Sendromu tanısı konuldu, takibe alındı.

SONUÇ: Bronşiolitis obliteransa neden olan primer Sjögren sendromu vakası izole küçük hava yolu hastalığı tutulumu primer SS'nda nadir görülmesi nedeni ile sunulmuştur.

Anahtar Kelimeler: bronşiolitis obliterans, küçük havayolu hastalığı, primer Sjögren sendromu

Ekspiratuar HRCT kesiti

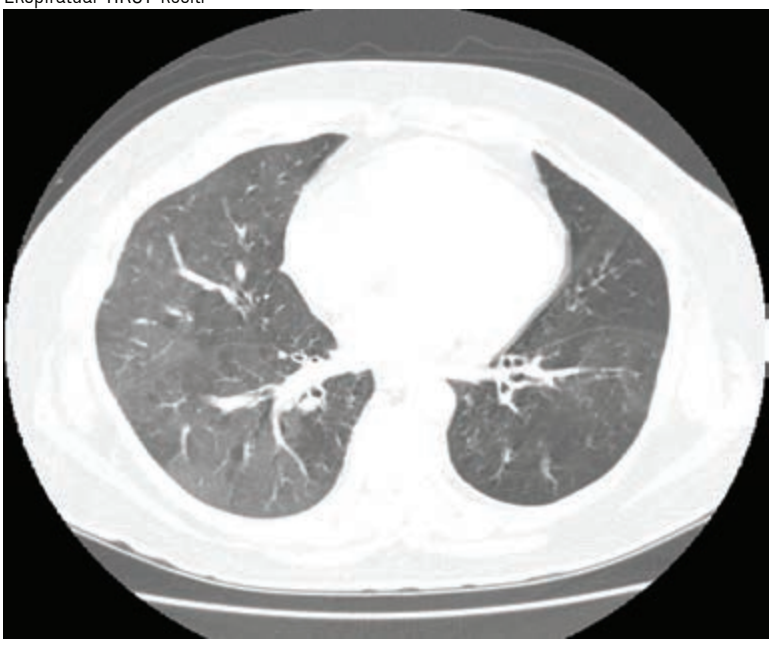

hava hapsi bulguları, mozaik attenüasyon

EP-093
ENDOBRONŞİYAL NÖROMA VE SARKOİDOZ BİRLİKTELİĞİ

İpek Erdem[1], Dildar Duman[1], Selma Eroğlu[1], Meltem Ağca[1], Aykut Erdağı[2], Hatice Türker[1], Armağan Hazar[1]

[1]Süreyyapaşa Göğüs Hastalıkları ve Göğüs Cerrahisi Eğitim Araştırma Hastanesi, Göğüs Hastalıkları Kliniği
[2]Süreyyapaşa Göğüs Hastalıkları ve Göğüs Cerrahisi Eğitim Araştırma Hastanesi, Patoloji Bölümü

GİRİŞ: Mukozal nöromalar periferik sinirlerin benign tümörleridir. Histolojik olarak sinir hücresi demetlerinin submukozada kümelenmesi ile karakterizedir. Sıklıkla multipl endokrin neoplazi (MEN Tip 3) vakalarında izlenirler, soliter olarak görülmeleri çok nadirdir ve olgu sunumları olarak literatürde bildirilmiştir. Endobronşiyal nöroma ve sarkoidoz birlikteliğine ise literatürde rastlanmamıştır.

OLGU: 67 yaşında kadın hasta son 3 aydır artan nefes darlığı,göğüs ağrısı, halsizlik şikayetleriyle başvurdu. Hastanın özgeçmişinde 11 yıl önce bronkoskopi yapıldığı ve transbronşiyal biyopsi (TBB) ile sarkoidoz tanısı konulduğu ve iki kez kortikosteroid tedavisi aldığı öğrenildi. Hastanın kızının da akciğer sarkoidozu olduğu, ailesel sarkoidoz durumu tespit edildi. Hastanın laboratuvar tetkiklerinde ACE:32, Ca:8.4, SFT obstruktif, DLCO %78 olarak bulundu. PA akciğer grafisi evre 2 sarkoidoz ile uyumlu değerlendirldi. Hastanın çekilen toraks tomografisinde sağ orta lobda atelektatik görünüm ve endobronşiyal polipoid lezyon izlendi (Şekil 1). Fiberoptik bronkoskopi (FOB) yapıldı, her iki bronşial sistemde yaygın mukozal ödem ve ödem nedeniyle segment ağızlarında daralma, sağ üst lob bronş girişi dıştan bası ile daralmış izlendi. Sağ orta lob-alt lob ayrım karenası ödemli, mukozada yer yer granulom benzeri beyaz kabarık alanlar görüldü. Bu alandan alınan forseps biyopsinin patolojik incelemesinde lamina propriada subepitelyal yerleşimli, yumaklar halinde kümelenmiş sinir lifi demetleri ve nekroz içermeyen granulomlar izlendi ve bronşiyal nöroma ile uyumlu bulgular ve non nekrotizan granülomatöz inflamasyon raporlandı (Şekil 2). Hastamızda mukozal nöromalara MEN Tip 3 de eşlik etmesi beklenen feokromositoma, meduller tiroid karsinomu düşünüdürecek bulgular mevcut değildi. Bu nedenle olgumuzu soliter bronşiyal mukozal nöroma ve sarkoidoz olarak kabul edildi.

SONUÇ: Literatürde soliter endobronşiyal mukozal nöroma ve sarkoidoz birlikteliği henüz bildirilmemiştir. Sarkoidoz tanı aşamasında endobronşiyal lezyonlar saptandığında sarkoidoz dışı patolojilerin de buna neden olabileceği gözönüne alınmalıdır.

Anahtar Kelimeler: nöroma, sarkoidoz, endobronşiyal

Şekil 1:ToraksBT

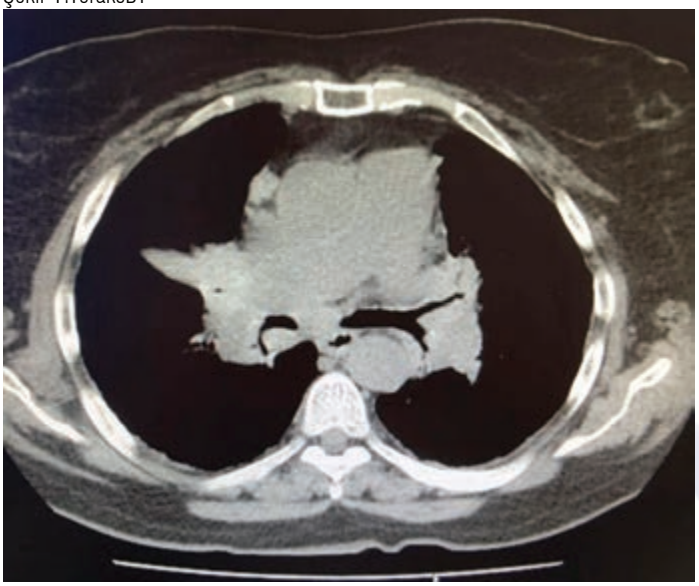

Şekil 2: patoloji

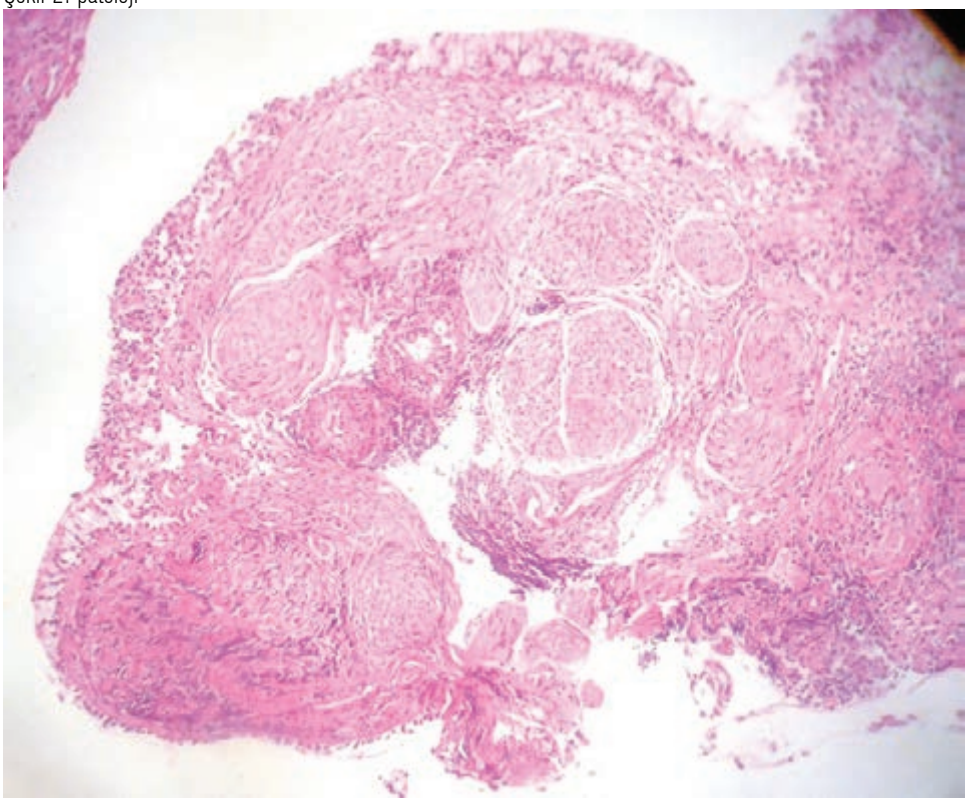

EP-094
NÖROSARKOİDOZ OLGUSU

Bülent Akkurt, Sevda Şener Cömert, Coşkun Doğan, Önder Çetin, Seda Beyhan Seğmen, Nesrin Kıral

Sağlık Bilimleri Üniversitesi Kartal Dr. Lütfi Kırdar Eğitim ve Araştırma Hastanesi, Göğüs Hastalıkları Kliniği, İstanbul

Sarkoidoz nedeni bilinmeyen, sistemik, granülomatöz bir hastalık olup en sık tutulan yapılar toraks içi lenf nodları ve akciğerlerdir. Sarkoidozda klinik olarak saptanabilen sinir sistemi tutulumu %10'un altındadır. Nörosarkoidozun sık görülen formları kraniyal sinir tutulumu, özellikle fasyal paralizi, hipotalamik ve hipopitüiter lezyonlardır. Klinik tabloda kraniyal sinir paralizisi, baş ağrısı, ataksi, bilişsel işlevlerde bozukluk, kuvvet kaybı ve konvülziyonlar görülebilir. Klinik tablo akut, subakut veya kronik, sinsi olabilir. Tanıda beyin omurilik sıvısında (BOS) anjiotensin converting enzim (ACE) düzeyi ve kraniyal MR yardımcıdır. Göz tutulumunun sıklığı ise %10-80 arasında bildirilmektedir. Gözün her tabakası tutulabilirse de en sık üveit görülür. Son 2 aydır eklem ağrıları, gece terlemesi, ateş, alt ekstremitelerde ağrılı lezyonlar (eritema nodosum), halsizlik şikayetleri ile başvuran, 25 yaşında kadın hasta sarkoidoz ön tanısı ile ileri tetkik edildi. Akciğer grafisinde sağ hiler lenfadenopati, bilgisayarlı toraks tomografisinde hiler ve mediastinal lenfadenopatiler saptanan hastaya yapılan EBUS inceleme ile alınan biyopsilerden granülom yapıları ve lenfositler görülmesi sonucunda sarkoidoz tanısı konuldu. Takibi sırasında görme bozukluğu saptanan hastada yapılan göz muayenesi ile posterior üveit saptandı. Ayrıca çekilen kranial MR incelemesinde granulom ile uyumlu lezyonlar izlenmesi üzerine nörosarkoidoz tanısı ile tetkik edilen hasta sunularak nörosarkoidozun literatür eşliğinde tartışılması amaçlanmış, üveit ve kranial tutulumun ayırıcı tanısında sarkoidozun mutlaka hatırlanması gereken hastalıklardan biri olduğu vurgulanmak istenmiştir.

Anahtar Kelimeler: Sarkoidoz, nörosarkoidoz, üveit

resim 1

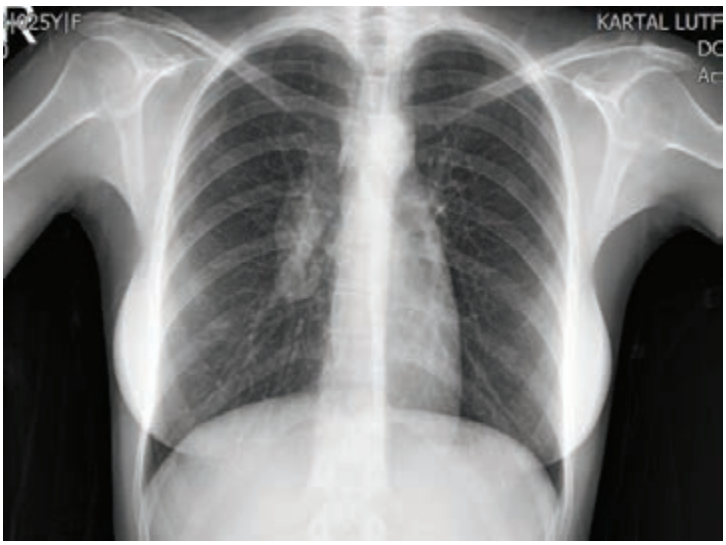

PAAG ve BT de hiler ve medÄ±astinal LAM

resim 2

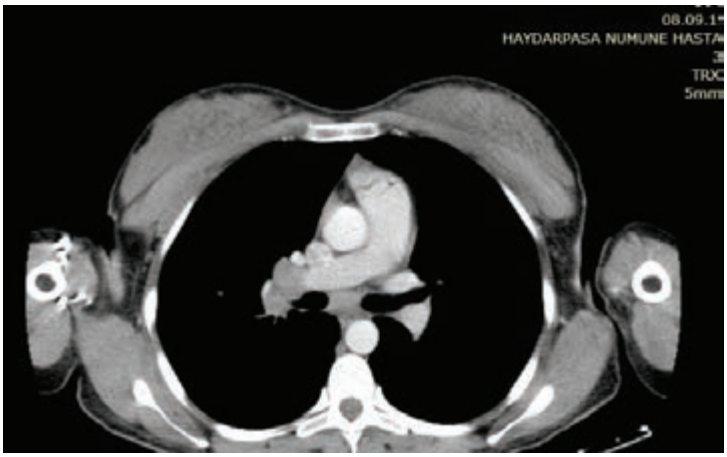

PAAG ve BT de hiler ve medÄ±astinal LAM

resim 3

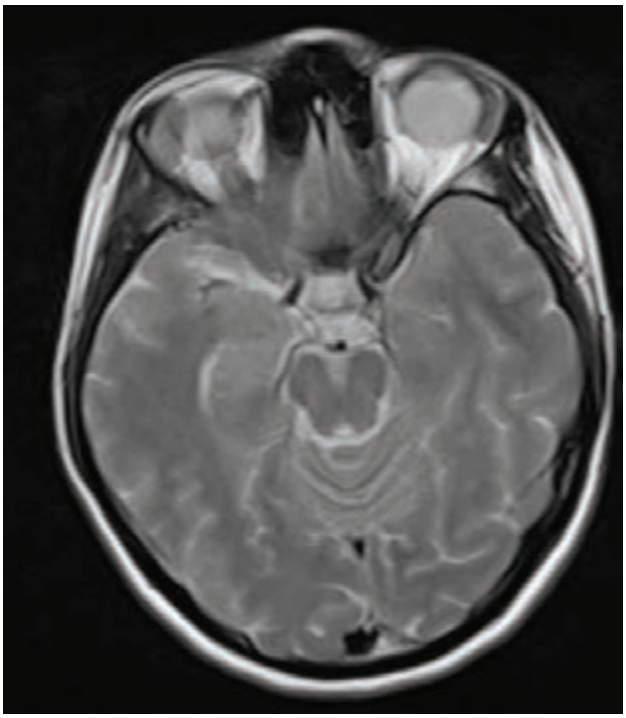

optic kiazma ve komÅŸuluÄŸunda bazal sisternalar seviyesine uzanÄ±m gÃ¶steren granÃ lamatÃ¶z tutulum

resim 4

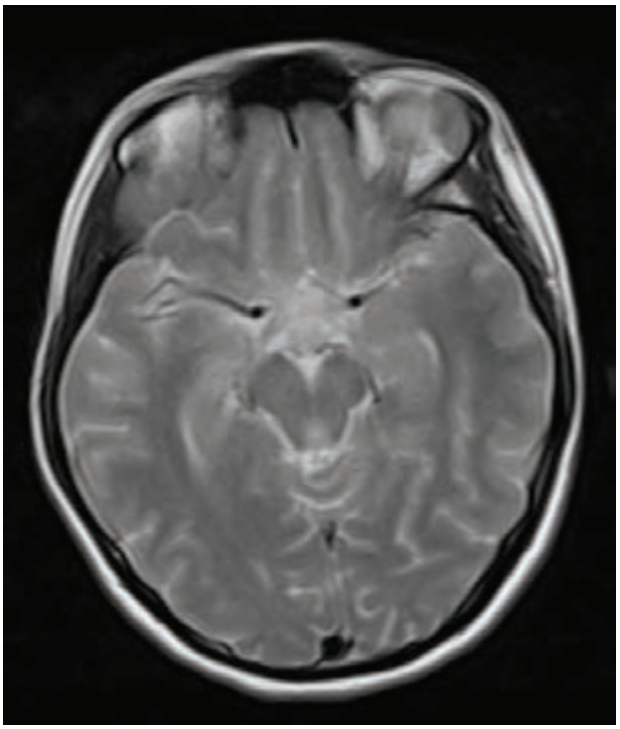

optic kiazma ve komÅŸuluÄŸunda bazal sisternalar seviyesine uzanÄ±m gÃ¶steren granÃ lamatÃ¶z tutulum

resim 5

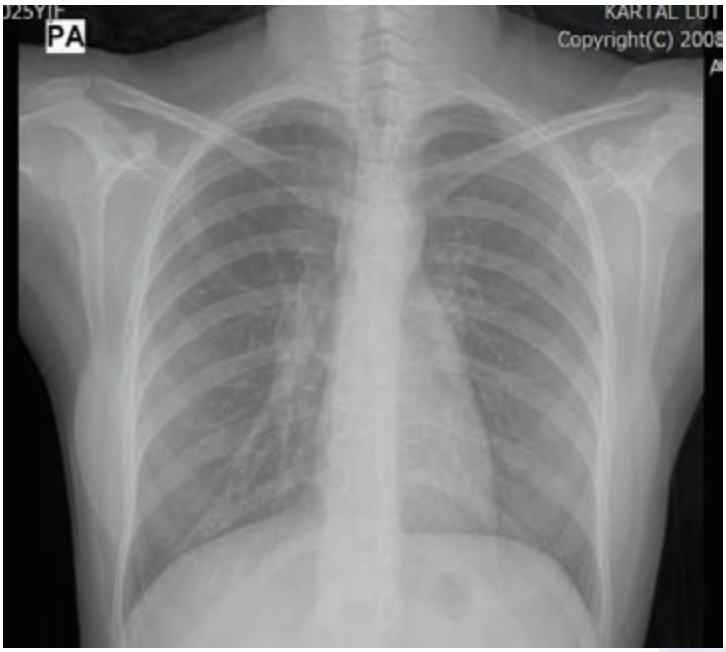

Tedavinin 4,ayÄ±nda PAAG

EP-095
KOMBİNE PULMONER FİBROZİS VE AMFİZEM SENDROMU

Kadir Canoğlu[1], Ömer Ayten[1], Sedat Demirsoy[1], Gülhan Ayhan[1], Gülhan Çakır[1], Ersin Demirer[1], Dilaver Taş[1], Oğuzhan Okutan[1], Zafer Kartaloğlu[1], Süleyman Tutar[2]

[1]GATA Haydarpaşa Eğitim Hastanesi, Göğüs Hastalıkları Servisi, İstanbul, Türkiye
[2]GATA Haydarpaşa Eğitim Hastanesi, Radyoloji Servisi, İstanbul, Türkiye

Kombine pulmoner fibrozis ve amfizem sendromu (KPFAS), klinik, radyolojik ve patolojik olarak amfizemle birlikte pulmoner fibrozisin bir arada olması olarak tanımlanır. Sıklıkla sigara içen orta yaş üstü erkeklerde görülür. Tanısında genellikle yüksek rezolüsyonlu BT yeterlidir. Üst loblarda amfizem ve alt loblarda pulmoner fibrozis ile karakterizedir. Akciğer kanseri ve pulmoner hipertansiyon eşlik edebilir. Altmış yedi yaşında erkek hasta 2 yıldır devam eden nefes darlığı ve hırıltılı solunum şikayetleriyle kliniğimize başvurdu. 80 PY sigara öyküsü vardı. Hastanın TA: 120/70 mmHg, N: 80/dk., A: 36 oC ve SpO2:%91 (5 lt/dk nazal oksijen desteğinde) olarak ölçüldü. Hastanın solunum sistemi muayenesinde dinlemekle her iki skapula altında inspiratuar raller ve ekspiratuar ronküs duyuldu. Diğer sistem muayeneleri tabii idi. Biyokimya incelemesinde; WBC:11.4x106/µL, Hgb: 15.7 g/dL, Htc: 52.4 %, üre: 50 mg/dl, kreatinin: 1.16 mg/dl, sedimantasyon: 2 mm/h, serum CRP:56.6 mg/L saptandı. Toraks YRBT'sinde; her iki akciğerde üst loblarda belirgin sentriasiner amfizem alanları, her iki akciğerde yaygın, apikobazal gradient gösteren buzlu cam dansitesinde alanlar ve subplevral yerleşimli bal peteği akciğer görünümleri, traksiyon bronşektazileri dikkati çekmekte olup görünüm idiopatik interstisiyel pnömoniler yönünden anlamlı olarak sonuçlandı (Resim1,2). Otoimmun antikorları negatif saptandı. Tedavisi sefaperazon/sulbaktam flk, bronkodilatör nebül ve inhaler, IV steroid olarak düzenlendi. Tedavi sonrası AKG'da hipoksemik solunum yetmezliği saptanan hastanın oksijen konsantratörü temini sağlandı. Kombine pulmoner fibrozis ve amfizem sendromu tanısıyla halen takiplerine devam edilmektedir.

Anahtar Kelimeler: pulmoner, fibrozis, amfizem

BT görüntüsü

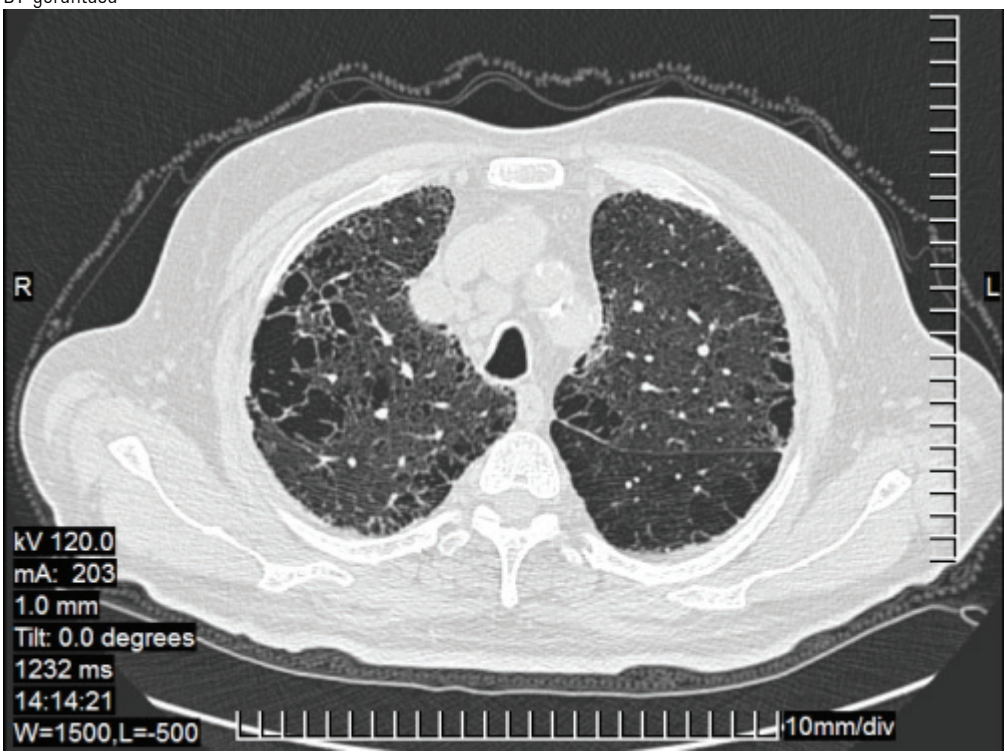

BT görüntüsü

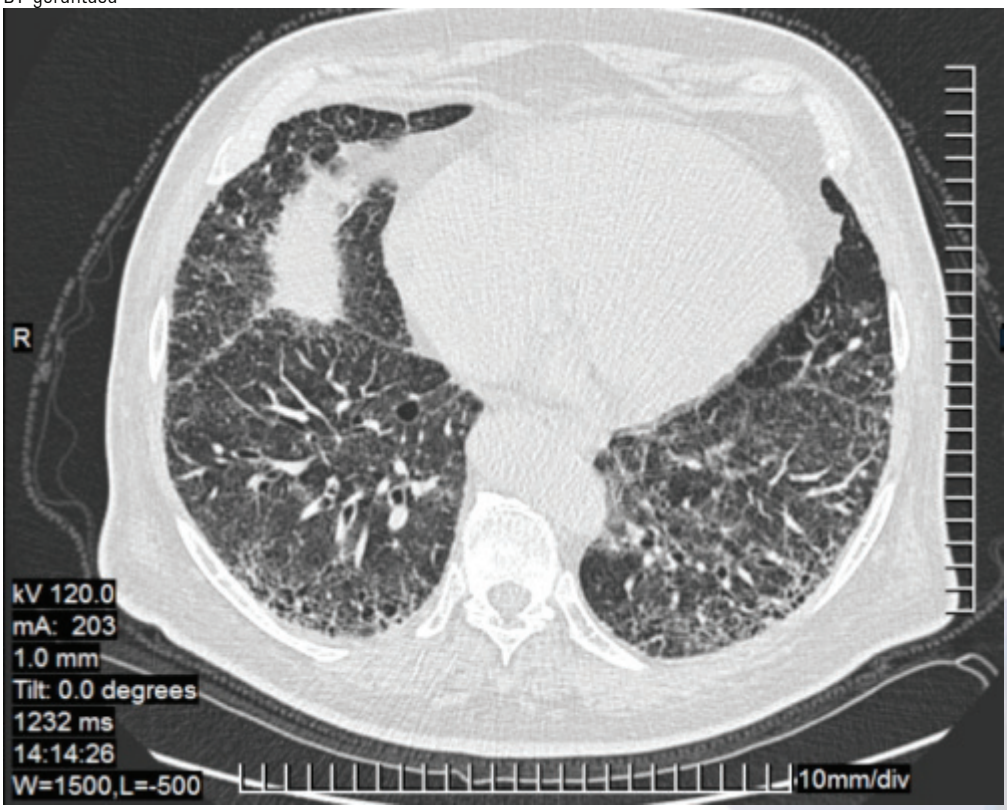

EP-096
ÜLSERATİF KOLİT TANILI HASTADA STEROİD BAĞIMLI ORGANİZE PNOMONİ

Adem Koyuncu[1], Melis Yağdıran[2], Ayşegül Karalezli[2], Hatice Canan Hasanoğlu[2]

[1]Hacaettepe Tıp Fakültesi,İş ve Meslek Hastalıkları Bilim Dalı,Ankara
[2]Atatürk Eğitim Araştırma Hastanesi, Göğüs Hastalıkları Ana Bilim Dalı,Ankara

Bronşiaolitis obliterans organize pnomoni(BOOP), erkeklerde kadınlara oranla iki katı daha sıklıkta gözlenmiş olup, rastlandığı yaş sıklıkla 20 ile 60 yaş grubudur.BOOP, öncelikle akciğerin küçük hava yollarını etkileyen inflamatuvar bir oluşumudur. Lezyon, muhtemelen bronşiyal epitelinin inflamasyon sonrası hasarından meydana gelir. Altmışdört yaşında, erkek hasta, kliniğimize ilk kez 2 yıl önce öksürük, balgam,nefes darlığı,ateş şikayeti ile başvurdu. Özgeçmişinde 4 yıl önce ülseratif kolit ve 6 yıl önce koah tanısı almış. Hasta 40 yıl günde iki paket sigara içmiş.,10 yıldır içmiyor. Solunum sistemi bakısında her iki hemitoraksta alt zonlarda kaba raller duyuluyordu, Olgumuzun PA akciğer grafisinde, her iki akciğerde yaygın yama tarzında daha çok periferik yerleşimli alveoler infiltrasyonlar izlendi.(resim 1) Yüksek rezolüsyonlu bilgisayarlı tomografi (YRBT)'de orta ve alt zonlarda daha belirgin olmak üzere her iki hemitoraksta yaygın, bir kısmı birbiri ile birleşme eğiliminde olan ve daha çok periferik yerleşimli alveoler ve yer yer interstisyel infiltrasyonlar izlendi.(resim2) Hastaya pnömoni tanısı konularak antibiyoterapisi tamamlanarak taburcu edildi.15 gün sona şikayetlerinin tekrar etmesi sebebiyle hasta kliniğimize tekrar yatırıldı.YRBT de yer değiştiren infiltrasyonlar saptandı.(resim3) İnce iğne aspirasyon biyopsisi yapıldı. Biyopsinin histopatolojik incelemesinde alveoler makrofajlar,seyrek lenfosit ve eosinofil lökosit izlendi. Hastaya organize pnomoni tanısı ile oral kortikosteroid tedavisi başlandı (40mg/gün metil prednizolon). Tedavi ile yakınmalarda tama yakın düzelme saptandı. Tedavinin dokuzuncu ayında çekilen kontrol toraks YÇBT'sinde konsolidasyon alanlarının tama yakın kaybolduğu saptandı.(resim4,5) Kortikoterapi doz azaltılarak 15 ayda kesildi. Üç ay tedavisiz izlem sonunda klinik, radyolojik ve solunum fonksiyon testi parametrelerinde bozulma ile nüks olarak değerlendirilmesi (resim 6)üzerine yeniden başlanan metil prednizolon tedavisine bir kez daha yanıt alındı.Hastamız ikinci tedavisinin 2. ayını yakınmaları düzelmiş olarak tamamlamıştır.(resim 7) Halen kliniğimizce takip edilmektedir. Ülseratif kolit hastalarında melasazin kullanımına bağlı boop vakaları bildirilmiş ancak bizim hastamızın böyle bir ilaç kullanım öyküsü yoktu. idiopatik boop vakalarında kortikosteroid tedaviye yanıtları oldukça iyidir. BOOP'ta spontan rezolüsyon nadirdir. Genel olarak tedavi glukokortikoidlere dayanmaktadır.. Nüks hastaların %13-58'inde gözlenir. Seyri sırasında üçten fazla nüksün görüldüğü hastalarda uzun dönem düşük doz glukokortikoid tedavi gerekebilmektedir. Ancak ülseratif kolit gibi yandaş hastalığı olanlarda ilk nüksten sonrasında uzun dönem düşük doz tedavi planlanabilir.

Anahtar Kelimeler: ülseratif kolit,bronşiolitis obliterans organize pnomoni,kortikosteroid

resim 1

tanı esnasında akciğer grafisi

resim 2

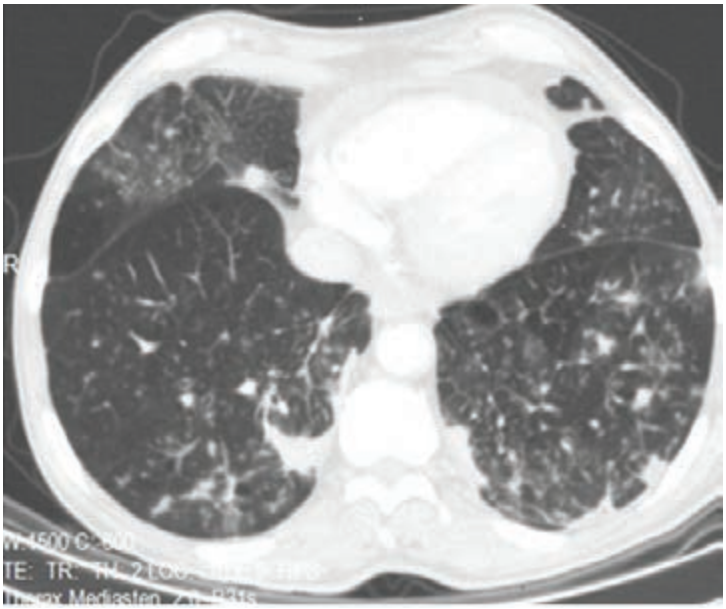

tanı esnasında YRBT

resim 3

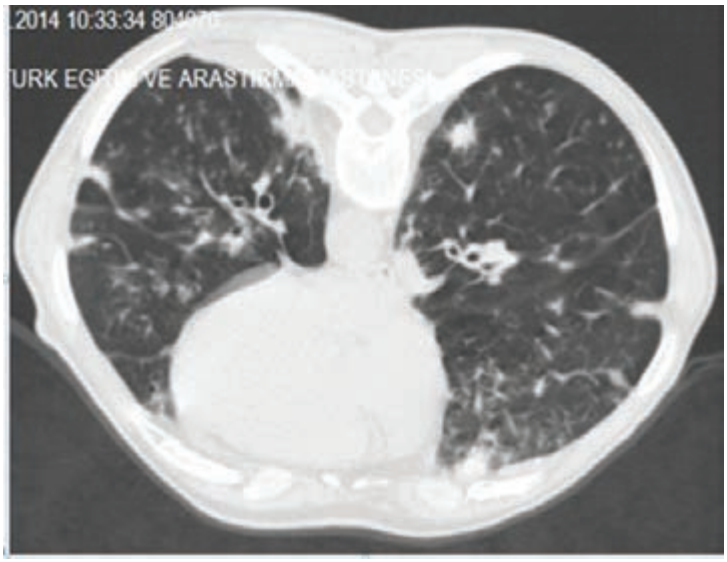

tanı esnasında yer değiştiren lezyonlar

resim 4

tedavi sonrası YRBT

resim 5

tedavi sonrası akciğer grafisi

resim 6

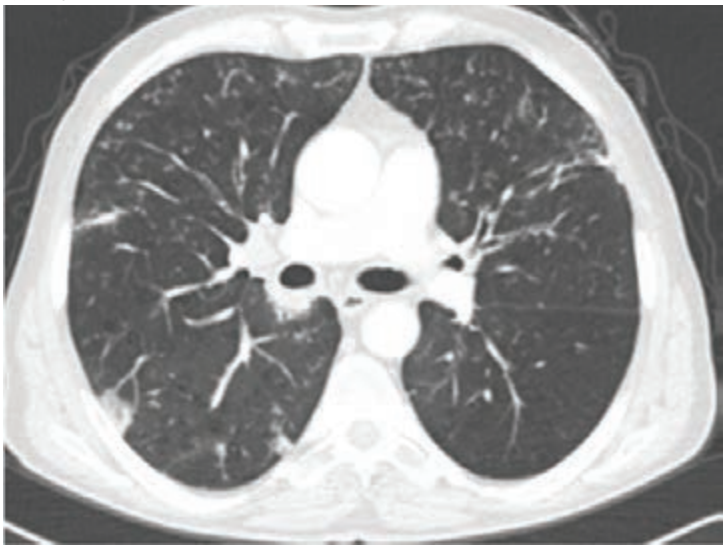

nüks esnasında YRBT

resim 7

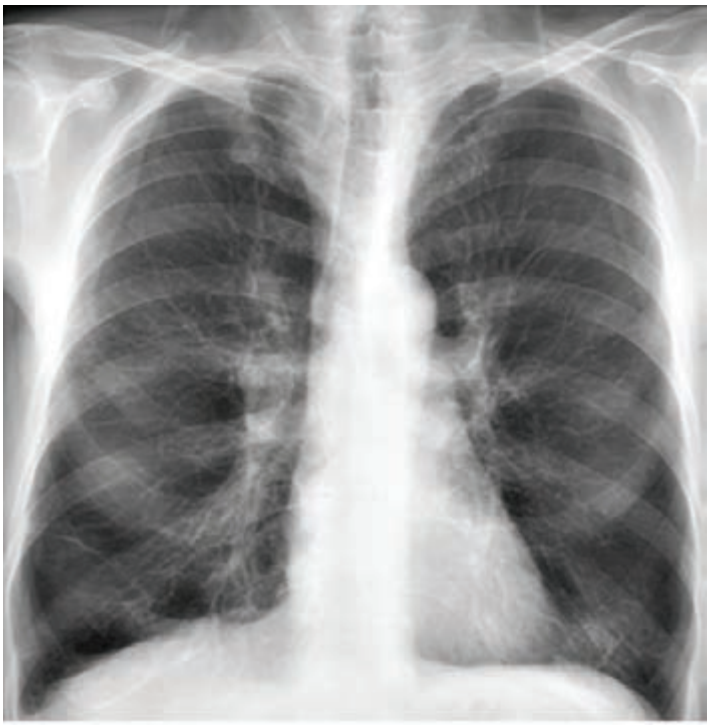

nüks tedavisi sonrası akciğer grafisi

EP-097
PNÖMONİ İLE KOMPLİKE OLMUŞ BİR WEGENER GRANÜLOMATOZU OLGUSU

Hacı Ahmet Bircan, Zekiye Kula, Hatice Çelik

Süleyman Demirel Üniversitesi Tıp Fakültesi, Göğüs Hastalıkları Anabilim Dalı, Isparta

GİRİŞ: Wegener granülomatozu (WG) etyolojisi bilinmeyen, nadir görülen, küçük ve orta boy damarları tutan sistemik bir vaskülittir. Üst ve/veya alt solunum yollarında nekrotizan granülomatöz inflamasyon, fokal nekrotizan vaskülit ve fokal nekrotizan glomerülonefrit hastalığın tanısının konmasında ana kriterlerdir (Wegener triadı). Burada multipl kaviter lezyon etiyolojisi araştırılan ve pnömoni ile komplike olmuş sınırlı WG olgusu sunulmaktadır.

OLGU: Bir aydır öksürük, kanla karışık pürülan balgam, nefes darlığı ve ateş yakınmaları olan hasta pnömoni tanısı ile tedavi gördüğü dış merkezden tedaviye yanıt alınamaması ve toraks BT bulguları nedeniyle merkezimize yönlendirilmiş. Özgeçmişinde beta talasemi mevcut. Hastanın başvurusunda genel durumu iyi, anemik görünümlü, Ateş: 36.5 OC, Nb:96/dk, TA: 100/60mmHg, SS: 20/dk. idi. Oskültasyonda bilateral posterobazal bölgelerde ralleri mevcuttu. Çekilen akciğer grafisinde sağ bazalde kalın cidarlı kavite formasyonu ve sol akciğer alt zonda dansite artışı mevcuttu. Yapılan tetkiklerinde WBC: 12.800 (%88.5 PNL), hb: 7.9gr/dl, Hct: %25, MCV: %3.3fL, MCHC: 30.5g/dL, Plt: 375.000/mm3, ESH: 60mm/h, CRP: 231mg/L, biyokimyasal tetkiklerinde AKŞ, BFT, KCFT, serum elektrolitleri normal ve total protein: 5.6g/dL, albümin: 2.6g/dL bulundu. Tam idrar tetkikinde proteinüri (+), eritrositüri yoktu. Alınan AKG'nin analizinde hipoksemi ve respiratuar alkaloz tespit edildi. Çekilen toraks BT'de mediastinal multipl LAP, solda minimal plevral effüzyon ile alt zon yerleşimli içerisinde hava-sıvı seviyeleri izlenen kalın cidarlı multipl kaviter lezyonlar ve periferinde buzlu cam görünümleri izlendi. Hastadan alınan kan, balgam, idrar ve bronkoskopi örneklerinde spesifik/nonspesifik bir etken gösterilemedi. RF, ANA ve ANCA testleri ile ekinokok serolojisi ve brucella aglütinasyonu negatif bulundu. Başlanan antibiyotik tedavileriyle hastanın lökositozu ve CRP yüksekliğinde gerileme oldu, ancak kontrol toraks BT'sinde akciğerlerdeki multipl kaviter lezyonlarda gerileme olmadığı görüldü. Tekrarlayan balgam örneklerinde gram (-) basil görüldü ve kültüründe Stenotrophomonas Maltophilia ve Klebsiella Pneumoniae üredi. Hastanın antibiyotik tedavisi devam ederken c-ANCA 2. testte pozitif bulundu ve yapılan KBB muayenesinde bilateral nazal kavitede nekrotik ülsere lezyonlar görüldü. Alınan nazal biyopside granülomatöz inflamasyon ve vaskülit bulguları (WG ile uyumlu) tespit edildi. Prednizolon (1mg/kg/gün) ve trimetoprim+sülfametaksazol tedavileri başlananan hastanın poliklinik kontrollerinde lezyonların gerilediği görüldü.

SONUÇ: Pnömoni ile komplike olmuş ve c-ANCA testi negatif olgularda tanı zorluğu olabilmektedir. Negatif c-ANCA testi tanıyı dışlamamaktadır. Kesin tanı için tutulan organlardan biyopsi yapılması gereklidir.

Anahtar Kelimeler: Wegener Granülomatozu, pnömoni, vaskülit, glomerülonefrit

Olgunun PA Akciğer grafileri

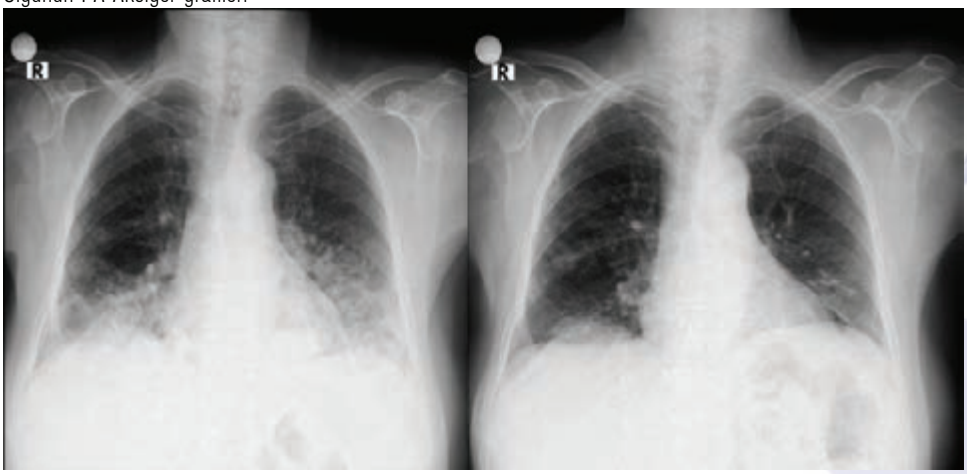

Olgunun başvuru anına ve kontrolüne ait akciğer grafileri

Olgunun Akciğer BT kesitleri

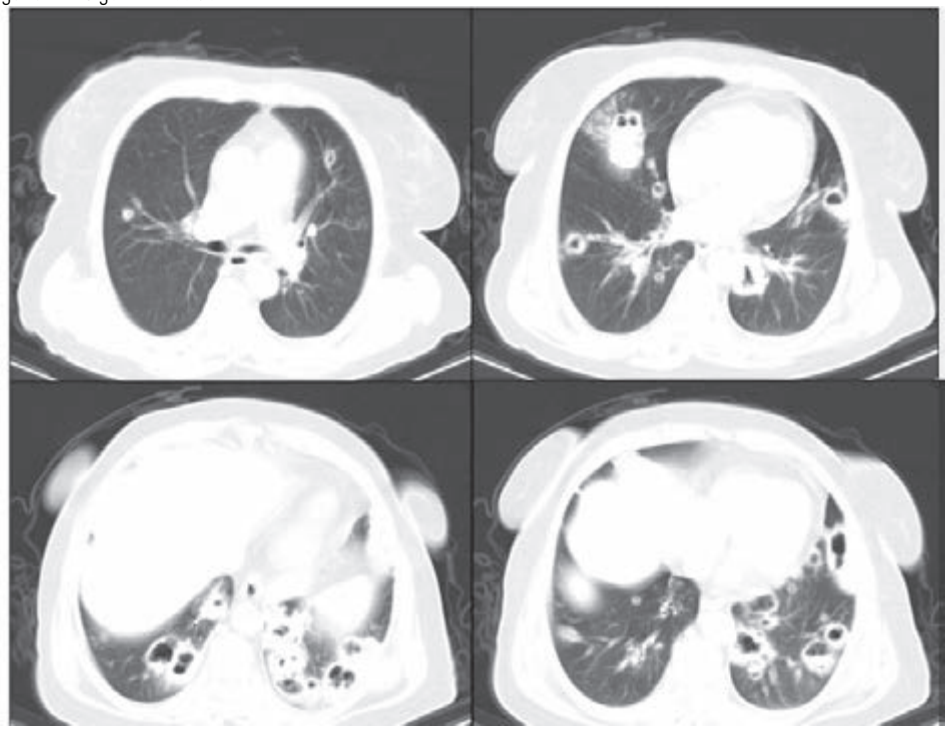

Bilateral alt loblarda belirgin kalın cidarlı kaviter lezyonları gösteren başvuru anındaki Toraks BT akciğer parankim kesitleri.

EP-098
NADİR GÖRÜLEN PULMONER ALVEOLER MİKROLİTİAZİS OLGUSU

Pinar Çimen, Tarık Şimşek, Hazal Duruş, Nuran Katgı, Ali Galip Yener, Salih Zeki Güçlü

Dr.Suat Seren Göğüs Hastalıkları ve Cerrahisi Eğitim ve Araştırma Hastanesi

Pulmoner alveoler mikrolitiazis alveol boşluklarında kalsiyum fosfat çökeltilerinin birikimi ile karakterize nadir bir genetik akciğer hastalığıdır. Asemptomatik olabileceği gibi birçok klinik tablo ile karşımıza çıkabilir. Genellikle çekilen akciğer grafilerinde tesadüfen tanı alır. Günümüzde hala etkin bir tedavisi yoktur. Yirmisekiz yaşında bayan hasta 1 aydır olan kuru öksürük ve nefes darlığı yakınmaları ile başvurdu. İnterstisyel akciğer hastalığı öntanısıyla servise yatırıldı. Fizik muayenesinde belirgin anormallik saptanmadı. Akciğer grafisinde özellikle alt zonlarda bilateral yaygın çok sayıda mikronodüler opasiteler bulunduğu görüldü. Toraks HRCT'sinde her iki akciğerde yaygın inter lobüler septal kalınlaşmalar ve sentri asiner dansite artışları izlendi. Transbronşial biyopsi sonucu alveolar mikrolitiazis ile uyumlu geldi. Hastanın çekilen tüm vücut kemik sintigrafisinde her iki akciğer parankimine uyan alanda diffüz artmış aktivite tutulumu izlendi. Akciğer dışında vücudun başka bir odağında kalsifikasyon izlenmedi. Spirometrik testlerinde restriktif tipte bozukluk ve DLCO'su düşük olarak izlendi. Kan gazı incelemesinde hipoksemi saptanmadı. Hastamız 1,5 yıldır polikliniğimizce takip edilmekte olup, efor dispnesi devam etmektedir

Anahtar Kelimeler: pulmoner alveolar mikrolitiazis

resim 3: transbronşial biopsi patolojisi

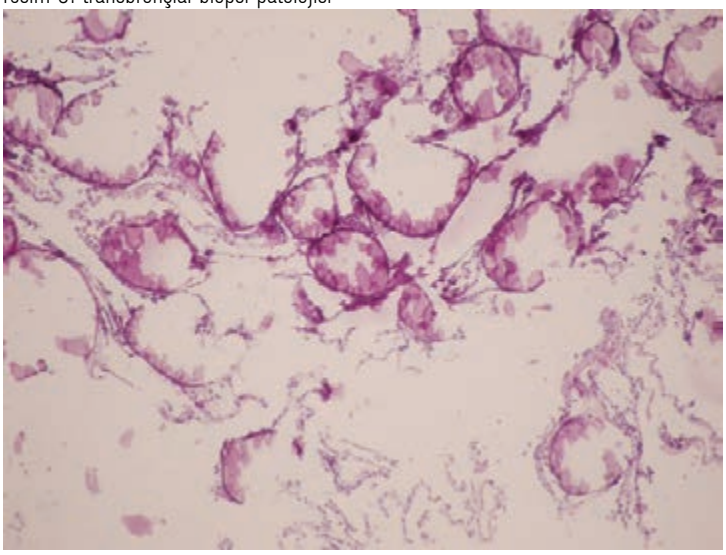

alveol boşluklarında kalsiyum fosfat kristalleri

resim1. PA Akciğer grafisi

Resim 1. PA Akciğer grafisi. Bilateral, yaygın özellikle alt zonlarda belirgin çok sayıda mikronodüler opasiteler

Toraks HRCT kesiti

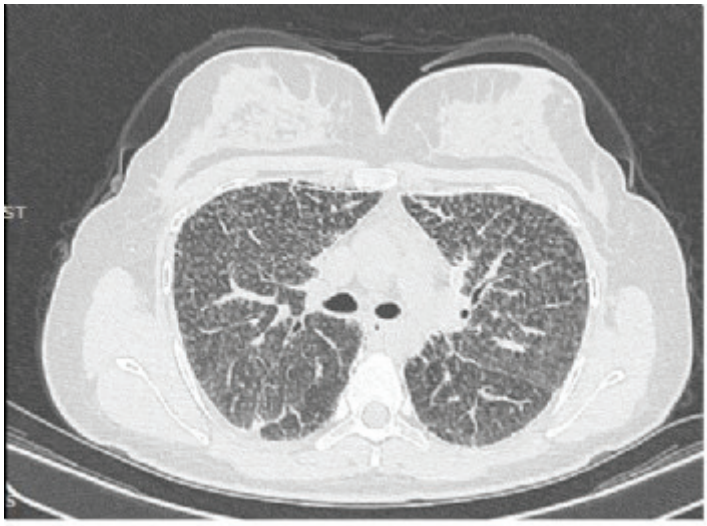

Resim2. Toraks HRCT kesiti: Bilateral yaygın mikronodüler kalsifikasyonlar ve bilateral yaygın interlobüler septal kalınlaşmalar

EP-099
HEMOPTİZİNİN NADİR BİR NEDENİ

Lale Sertçelik, İpek Erdem, Ayşen Aşkın Öztin, Neslihan Köse, Armağan Fatma Hazar

Süreyyapaşa Göğüs hastalıkları ve göğüs cerrahisi eah

Günümüzde medyanın etkisi ile internet üzerinden performans artırıcı afrodizyak ilaçların pazarlanması artmıştır.Gergedan boynuzu ginseng içeren afrodizyak bir ilaçtır. Ginseng sildenafil içermektedir. Sildenafil, cGMP-spesifik fosfodiesteraz tip 5'in (PDE5) oral etkili, güçlü ve selektif bir inhibitörüdür. Kullanımı sonucunda hemoptizi, epistaksis gelişebilir

OLGU: 47 yaşında erkek hasta hemoptizi nedeniyle başvurdu. Özgeçmişinde DM, HT; KAH (+) ve 35 paket yıl sigara kullanımı vardı. Pa akciğer grafisinde sağ parakardiak alanda minimal infiltrasyon vardı. Toraks BT de özelikle sağ akciğer alt zondaki daha belirgin olmak üzere infiltrasyon izlendi.Fobda tüm bronş sisteminin hemoraji ile sıvanmış olduğu görüldü, endobronşiyal lezyona rastlanmadı.Vaskülit açısından yapılan tüm tetkikler menfi saptandı. Anemnez derinleştirilince hastanın cinsel perfomans arttıran gergedan boynuzunu kullandığı görüldü.Genel durumu bozulunca yoğunbakıma geçirilen hasta ex oldu.

SONUÇ: Biz hastamızı anamnez alırken detaylı sorgulama yapılmasının önemi ve,hemoptizi ile başvuran hastalarda kullanılan ilaç ve bitkisel ürünlerin sorgulanmasının gerekli olduğunu vurgulamak için sunmak istedik. Ayrıca ginseng kullanımının hemoptizi nedenleri arasında klasik kitaplarda yer almaması nedeniyle bu konunun önemine dikkat çekmek istedik.

Anahtar Kelimeler: ginseng,sildenafil,hemoptizi

pa akciğer grafisi

TORAKS BT GÃƒâğ“RÃƒÅ“NTÃƒÅ“LERÃ„Â°

TORAKS BT GÃ–RÃœNTÃœLERÄ°

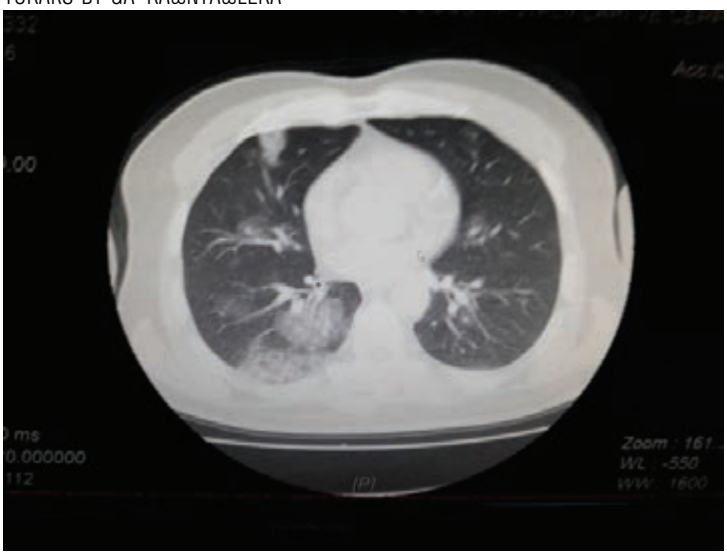

TORAKS BT GÃ–RÃœNTÃœLERÄ°

EP-100
PRİMER BİLİYER SİROZLU HASTADA SARKOİD BENZERİ AKCİĞER TUTULUMU

Gül Erdal Dönmez[1], Fulya Dörtbaş[2], Ahmet Kemal Fırat[3], Levent Demirtürk[4], Ali Metin Görgüner[1]

[1]Özel Emsey Hastanesi, Göğüs Hastalıkları Kliniği, İstanbul
[2]Özel Emsey Hastanesi, Romatoloji Kliniği, İstanbul
[3]Özel Emsey Hastanesi, Radyoloji Kliniği, İstanbul
[4]Özel Emsey Hastanesi, Gastroenteroloji Kliniği,İstanbul

Primer biliyer siroz kronik, kolestatik karaciğer hastalığıdır. Etyopatogenezi tam aydınlatılamamış olup otoimmünite sorumlu tutulmaktadır. Hastaların %90-95'in de antimitokondriyal antikorlar (AMA) pozitiftir. Primer biliyer sirozda hedef organ karaciğer olmakla birlikte çoklu sistemik tutulum görülebilir. Solunum sistemi tutulumu sıklıkla intertisyel akciğer hastalığı şeklindedir. Nadiren obstruktif bronşit ya da ciddi pulmoner HT görülür. Primer biliyer sirozlu hastalarda intertisyel akciğer hastalığı insidansı %15'in üzerinde hesaplanmıştır. Literatürde İntertisyel tutulum olarak lenfositik intertisyel pnömoni, intertisyel fibrozis, organize pnömoni, sarkoid benzeri granulomatöz hastalık raporlanmıştır. Sunumumuzda son 9 yıldır gastroenteroloji polikliniğinde primer biliyer siroz tanısıyla takip edilen 37 yaşındaki kadın hastada nadir görülmesi nedeni ile sarkoid benzeri akciğer tutulumunu tanımladık. Pulmoner semptomu olmayan hastanın, poliklinik takibinde saptanan radyolojik lezyonlarından transtorasik tru-cut iğne aspirasyon biyopsisi yapıldı. Patoloji sonucu nonkazeifiye granulomatoz reaksiyon olarak raporlandı. Akciğerin diğer granulomatöz patolojileri dışlanan hasta primer biliyer siroz, sarkoid benzeri akciğer tutulumu olarak değerlendirildi. Deflazakort 60 mg/gün ve inhale budesonid başlandı. Başlangıçta klinik ve radyolojik düzelme tespit edildi. Kortikosteroid dozu azaltıldı. Tedavinin altıncı ayda çekilen kontrol toraks bilgisayarlı tomografisinde mevcut lezyonların progrese olması üzerine tedaviye azotiyoprin 100 mg/gün eklendi. Takibinde cushingoid belirtiler ortaya çıkması nedeniyle kortikosteroid kesilerek azotiyoprin ile devam edildi. Altı ay sonra toraks bilgisayarlı tomografisi tekrarlandığında lezyonların tama yakın düzeldiği gözlendi. Hasta halen takip altında olup, tedavisi devam etmektedir. Primer biliyer siroz akciğerleri tutabilen ve sarkoidoz benzeri özellikler de gösterebilen kronik granulomatöz hastalıktır. Akciğer tutulumu sıklıkla primer biliyer siroz tanısından sonra tespit edilmekle birlikte, tersi de söz konusu olabilir. Akciğerde nonkazeifiye granulom saptanan, özellikle karaciğer enzim ve bilirübin yüksekliği mevcut olan hastalarda bu tanı göz önünde bulundurulmalı ve antimitokondriyal antikorlar bakılmalıdır.

Anahtar Kelimeler: primer biliyer siroz, akciğer, sarkoidoz

Resim 1

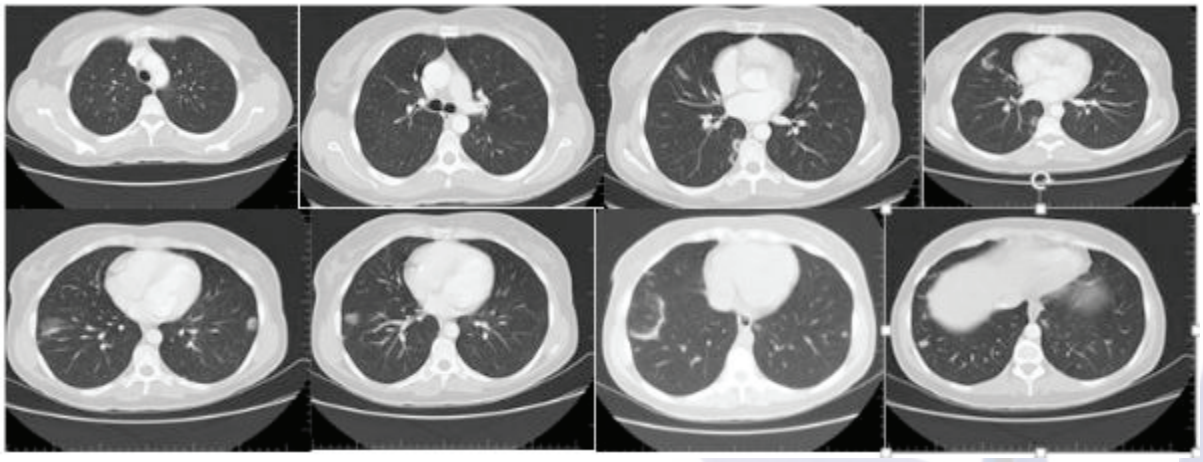

Basvuru Aninda Cekilen Toraks Tomografisine Ait Seri Kesitler

Resim 2

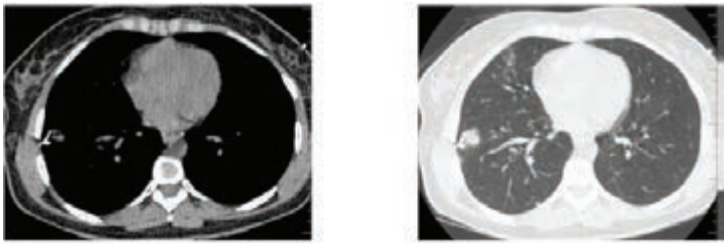

Tomografi Esliginde Yapilan Ince Igne Aspirasyon Biyopsisi

Resim 3

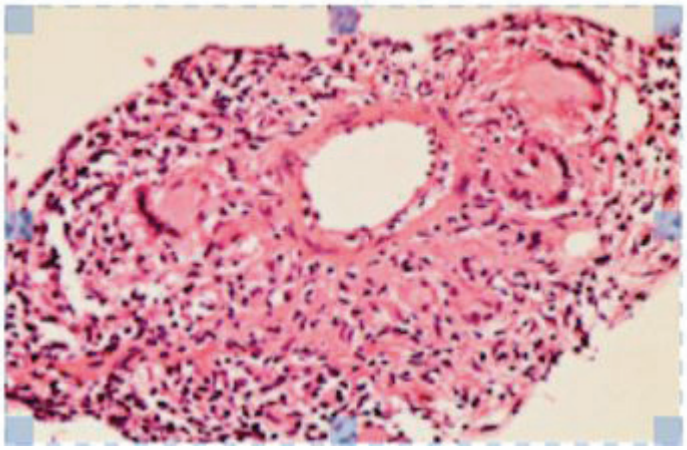

Tru-cut Igne Aspirasyon Biyopsi Patolojisi

Resim 4

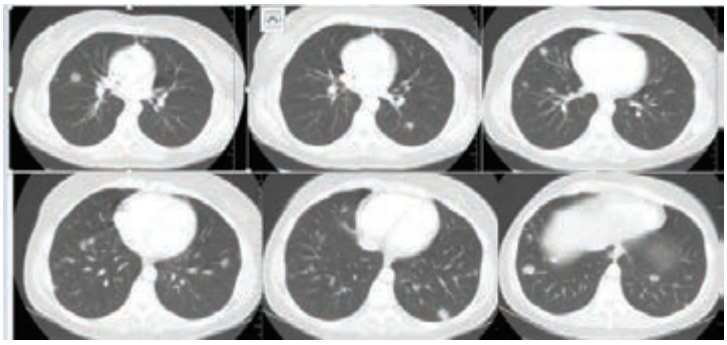

Steroid Tedavisinin 6. Ayinda Cekilen Kontrol Tomografisi

Resim 5

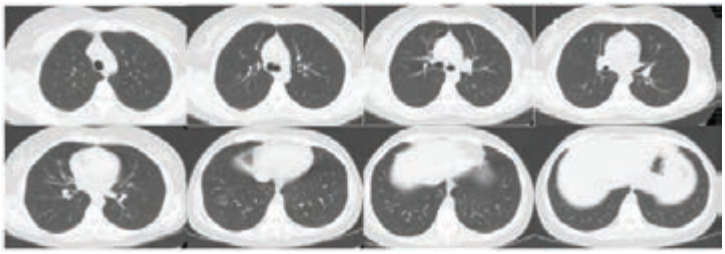

Steroid Ve Azatioprin Tedavisinin 6. Ayinda Cekilen Toraks Tomografisi

EP-101
KALP TUTULUMU VE PULMONER TROMBOEMBOLİ İLE SEYREDEN CHURGE STRAUSSE SENDROMU OLGUSU

Melahat Uzel Şener[1], İlke Karabağ[1], Özlem Sönmez[1], Sertan Bulut[1], Ekrem Şahan[2], İhsan Atila Keyf[1]

[1]Atatürk Göğüs Hastalıkları ve Göğüs Cerrahisi Eğitim ve Araştırma Hastanesi, Göğüs Hastalıkları, Ankara
[2]Atatürk Göğüs Hastalıkları ve Göğüs Cerrahisi Eğitim ve Araştırma Hastanesi, Kardiyoloji, Ankara

Churg Strauss sendromu (CSS) başlıca astım ve periferal eozinofili ile karakterize, paranasal sinüs patolojileri, dokuda eozinofil infiltrasyonu, mononöropati multipleks ve yer değiştiren pulmoner infiltratlar başta olmak üzere sistemik vaskülit bulguları gözlenen nadir bir hastalıktır. Kalp tutulumu olguların yaklaşık 1/3'ünde bildirilmiştir ve en sık mortalite nedenidir. Kardiyak tutulum myokardit, koroner vaskülit, kalp kapak anomalileri, perikardit ve konjestif kalp yetmezliği şeklinde görülebilir ANCA negatif hastalarda kalp hastalığının daha sık olduğu bildirilmiştir. 38 yaşında kadın hasta, nefes darlığı ve sırt ağrısı ile tarafımıza başvurdu. 15 yıldır astım tanısı ile takipli, optimal tedaviye rağmen kontrolsüz astımı vardı. 2 yıl önce plevral sıvısı olması üzerine dış merkezde klinik karar ile 6 ay tüberküloz tedavisi almıştı. Fizik muayenede bilateral yaygın ekspiratuar ronküsü mevcuttu, diğer sistem muayeneleri normaldi. SO2 %80 idi. WBC:25.000/mm3 periferik kanda eozinofil %54 (17000/mm3) idi. Kollajen doku belirteçleri, cANCA ve pANCA negatifti. Total IgE >2000 IU/ml idi. Yüksek rezolusyonlu bilgisayarlı tomografi kesitlerinde mediastinal ve hiler alanlarda büyümüş lenf nodları, her iki hemitoraksta plevral kalınlaşmalar ve mayi, hilustan anteriora doğru uzanan yer yer hava bronkogramları içeren kollaps-konsolidasyon alanları, her iki akciğerde interstisyel izlerde kabalaşmalar yer yer çekintili konturlu nodüler görünüm kazanmış buzlu cam zemininde inhomojen infiltrasyonlar, plevraya uzanan lineer dansiteler, peribronkovasküler nodüler belirginleşmeler izlenmekteydi. Göğüs ağrısı nedeniyle bakılan troponin 8357 pg/ml (0-15.6pg/ml) idi. Koroner anjiografi normal olarak değerlendirildi. Hastaya miyokardit tanısı konularak antiinflamatuar tedavi başlandı. Hastanın troponin değerlerinde belirgin bir değişiklik olmadı. Derin hipoksemisi olan hastaya yapılan ventilasyon/perfüzyon sintigrafisinde yüksek olasılıkla pulmoner tromboemboli tanısı konuldu, düşük molekül ağırlıklı heparin başlandı. Paranazal sinüs BT'de bilateral maksiller ve etmoid sinüs duvarında mukozal kalınlaşma mevcuttu. Hastanın oda havası SpO2:%70 idi. Genel durum bozukluğu ve miyokardit nedeniyle hastadan akciğer doku biyopsisi alınamadı. EMG'de nöropati saptanmadı. Hastaya Amerikan Romatoloji Derneği Kriterlerine göre Churge Strausse Sendromu tanısı konuldu ve romatoloji görüşü alınarak 48 mg metilprednizolon ve 50 mg/gün azatioprin tedavisi başlandı. Hastanın klinik durumunda ilk 48 saatte belirgin düzelme görüldü. Hipoksemi düzeldi, SFT'de FEV1 %36'dan % 80'e yükseldi, troponin değeri normale döndü.

Anahtar Kelimeler: astım, Churge Strausse Sendromu, miyokardit

resim 1

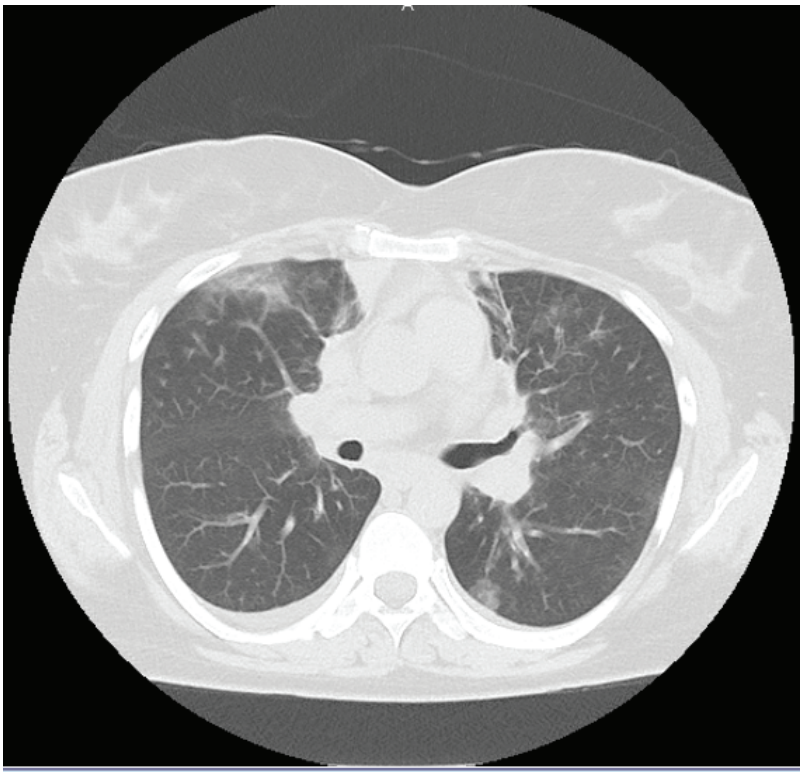

resim 2

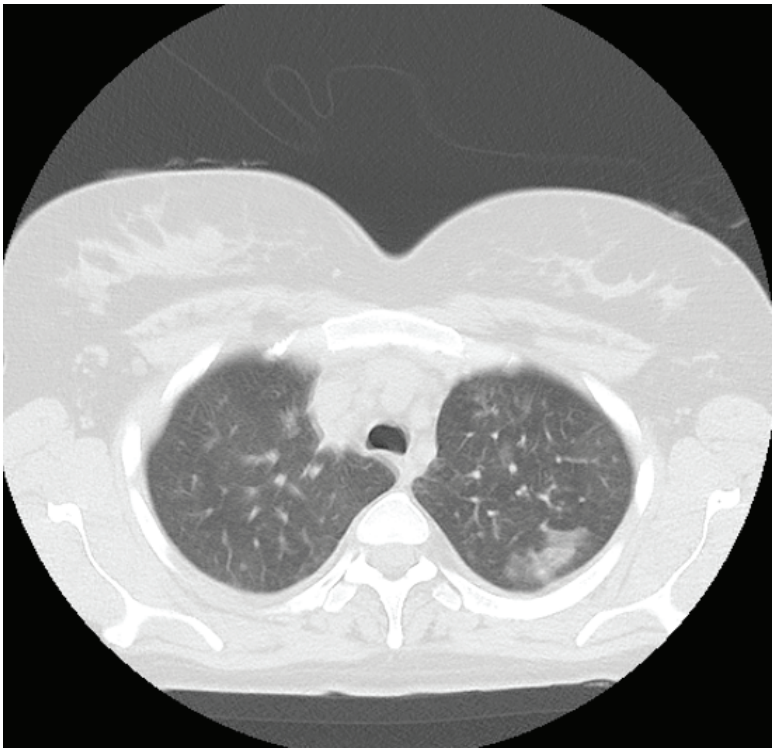

EP-102
DİFFÜZ TRAKEOBRONŞİAL STENOZA YOL AÇAN RELAPS POLİKONDRİT OLGUSU

Hüseyin Arpağ[1], Nurhan Atilla[1], Gözde Yıldırım Çetin[2], Fulsen Bozkuş[1], Hasan Kahraman[1], Betül Kızıldağ[3], Mahmut Tokur[4]

[1]Kahramanmaraş Sütçü İmam Üniversitesi Tıp Fakultesi Göğüs Hastalıkları Anabilimdalı, Kahramanmaraş
[2]Kahramanmaraş Sütçü İmam Üniversitesi Tıp Fakultesi Romatoloji Bilimdalı, Kahramanmaraş
[3]Kahramanmaraş Sütçü İmam Üniversitesi Tıp Fakultesi Radyoloji Anabilimdalı, Kahramanmaraş
[4]Kahramanmaraş Sütçü İmam Üniversitesi Tıp Fakultesi Göğüs Cerrahisi Anabilimdalı, Kahramanmaraş

Relaps polikondrit (RP), artiküler ve non-artiküler kıkırdak dokuda epizodik inflamatuar ataklarla seyreden ve nadir görülen otoimmün bir hastalıktır. RP, her yaşta görülebilmekle birlikte sıklıkla beşinci dekatta ve her iki cinste eşit olarak görülmektedir. Beyaz ırkta daha sık görülmektedir. RP'nin etyolojisinde genetik ya da coğrafik faktörlerin rol oynadığına dair yeterli delil yoktur. Kıkırdak doku primer hedef olmak la birlikte, böbrek, kan damarı gibi kıkırdak olmayan dokulardada immün hasar gözlenebilmektedir. Altmış bir yaşında erkek hasta yaklaşık 10 yıldır olan nefes darlığı, öksürük, balgam ve 2 gündür başlayan ateş ve hırıltılı solunum yakınmaları tarifliyordu. Posteroanterior akciğer grafisinde bilateral kostosternal bileşkede belirginleşme ve sağ alt zonda nonhomojen dansite artışı izlendi. Hasta KOAH atak ön tanısı ile tedavisi başlandı. Ampislin+sulbaktam 1 gr flk 4x1, klaritromisin 500 mg flk 2x1, salbutamol+ipotronim bromür 4x1nebul olarak ve sitemik steroid 1mg/kg dan tedavisi başlandı. Stridoru devam etmesi üzerine toraks BT çekildi. Bilateral diffüz trakea ve bronşlarda yaygın stenoz, kıkırdak halkalarda kalsifikasyon mukozal kalınlaşma izlendi. Kostokondral bileşkedeki kıkırdaklarda da belirgin derecede kalsifikasyon izlendi.Hastayı mevcut bulgularla değerlendirdiğimizde; nazal kondrit, respiratuvar sistem kondriti, el kemiklerinde tutulum olup steroide yanıt aldığımızdan tekrarlayan polikondrit tanısı koyduk. Hasta tekrarlayan polikondrite bağlı diffüz trakeobronşial stenoz düşünüldü ve hastaya 1 mg/ kg dan sistemik stroid tedavisi başlandı. 15 gün sonra yapılan kontrol SFT de düzelme saptandı. Solunum sistemi tutulumu olduğundan siklofosfamid 500mg /3hf bir planlanarak taburcu edildi. diffüz trakeobronşial tutulumu ve sistemik tutuluma yol açan relaps polikondrit olgusu nadir görülen bu hastalığa dikkati çekmek ve tipik klinik özelliklerini vurgulamak amacıyla sunulmaktadır.

Anahtar Kelimeler: stridor, diffüz trakeobronşial tutulum, relaps polikondrit

el grafisi

PA AkciÄŸer grafisi

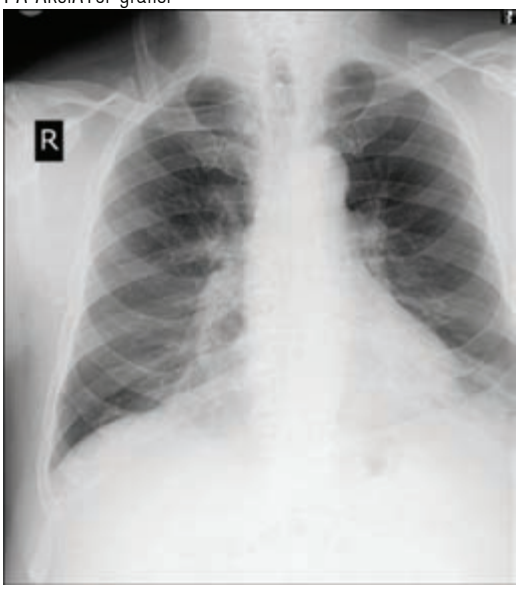

resim

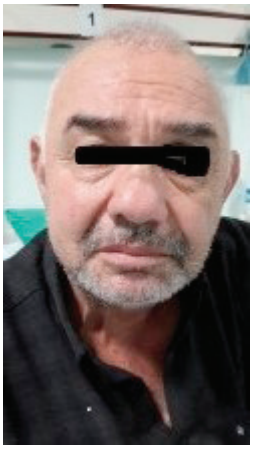

toraks bt

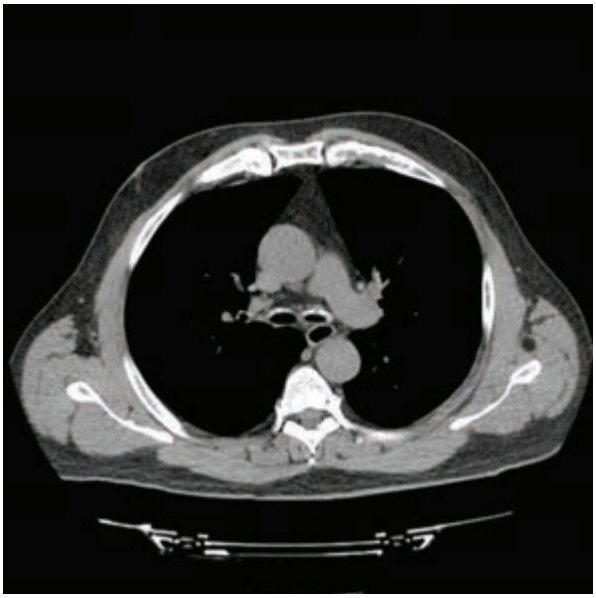

toraks bt

toraks bt

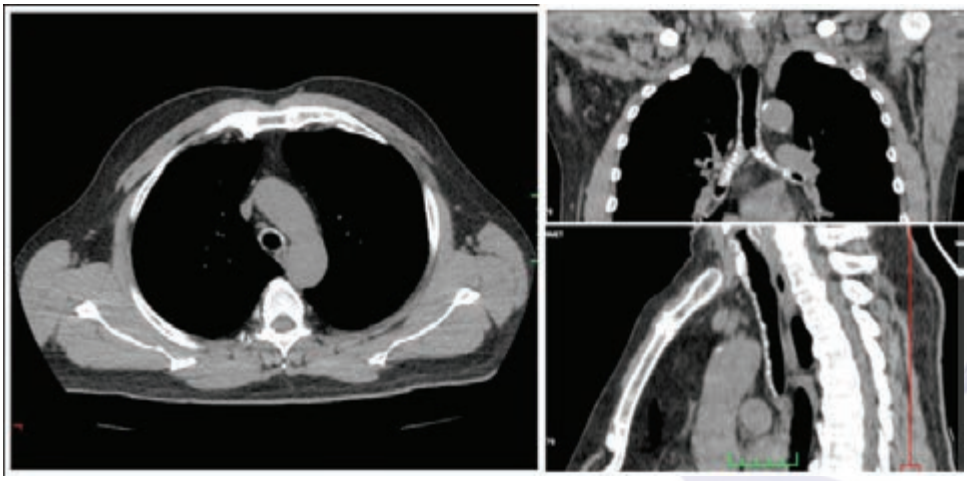

EP-103
AKCİĞER TUTULUMU İLE SEYREDEN HİPEREOZİNOFİLİK SENDROM OLGUSU

Ali Korkmaz[1], Filiz Güldaval[1], İbrahim Onur Alıcı[1], Ceyda Anar[1], Melih Büyükşirin[1], Alev Gülşah Hacar[2]
[1]İzmir Dr. Suat Seren Göğüs Hastalıkları ve Cerrahisi Eğitim Araştırma Hastanesi - Göğüs Hastalıkları
[2]İzmir Dr. Suat Seren Göğüs Hastalıkları ve Cerrahisi Eğitim Araştırma Hastanesi - Patoloji

Hipereozinofilik sendrom (HES), eozinofil infiltrasyonuna bağlı olarak gelişen bir veya daha fazla organ disfonksiyonu ile karakterize, heterojen bir hastalık grubunu temsil etmektedir. Herhangi bir organ sistemini tutabilmekle beraber kardiyovasküler sistem, sinir sitemi ve hematopoetik sitem tutulumları tipiktir. Bütün organ ve dokuların tutulabildiği HES'de, akciğer tutulumu olguların yaklaşık yarısında saptanmaktadır. Bir haftadır artan nefes darlığı yakınması ile kliniğimize başvuran 30 yaşındaki bayan hastanın özgeçmişinden yaklaşık 1 yıldır düzenli astım tedavisi almakta olduğu öğrenildi. Bir yıl içinde ara ara astım atakları olduğunu tarifleyen ve sistemik kortikosteroid tedavisi ile düzeldiğini belirten hastanın fizik muayenesinde akciğer oskültasyonunda bilateral yaygın ronküsler tespit edildi. Laboratuar bakısında lökosit 25400/uL, hemoglobin 13 g/dl, nötrofil 12800/ul, lenfosit 4100/ul, eozinofil 7500/ul ve trombosit 461000 idi. Biyokimya değerleri normal sınırlarda olan hastanın serum total Ig E 590 IU/ml olarak saptandı. Çekilen yüksek rezolüsyonlu bilgisayarlı tomografisinde her iki akciğerde üst loblarda daha yaygın olmak üzere dağınık yerleşimli alveolar buzlu cam dansitesinde infiltrasyon alanları izlendi. Hastaya tanı amacı ile bronkoskopi yapıldı. Alınan bronkoalveoler lavaj (BAL) sıvısında makrofajlar %20, lenfositler %2, nötrofiller %8 ve eozinofiller %70 olarak saptanması üzerine hastaya eozinofilik pnömoni tanısı ile sistemik steroid tedavisi (1mg/kg) başlandı. Bu arada diğer eozinofilik akciğer hastalıkları ayırıcı tanı açısından p-ANCA, c-ANCA Churge-Strauss Sendromu için, FIP1L1-PDGFRα mutasyonu da HES için gönderildi. Tedavisinin birinci haftasında kliniğinde, periferik eozinofilisinde ve radyolojisinde regresyon izlenen hastanın p-ANCA ve c-ANCA sonucu negatifti. Tedavisinin 1. ayının sonunda hematoloji tarafından gönderilen FIP1L1-PDGFRα mutasyonun sonucunun pozitif gelmesi üzerine hastaya HES tanısı konuldu ve steroid dozu yavaş yavaş kesilip imatinib tedavisi başlandı. Bu olgu nedeniyle, eozinofili ve astım semptomları ile seyreden, akciğer tutulumu olan vakalarda ayırıcı tanıda idiopatik HES'in de düşünülmesi gerektiği kanatindeyiz.

Anahtar Kelimeler: Astım, Bilateral İnfiltrasyon, Eozinofili

Resim 1

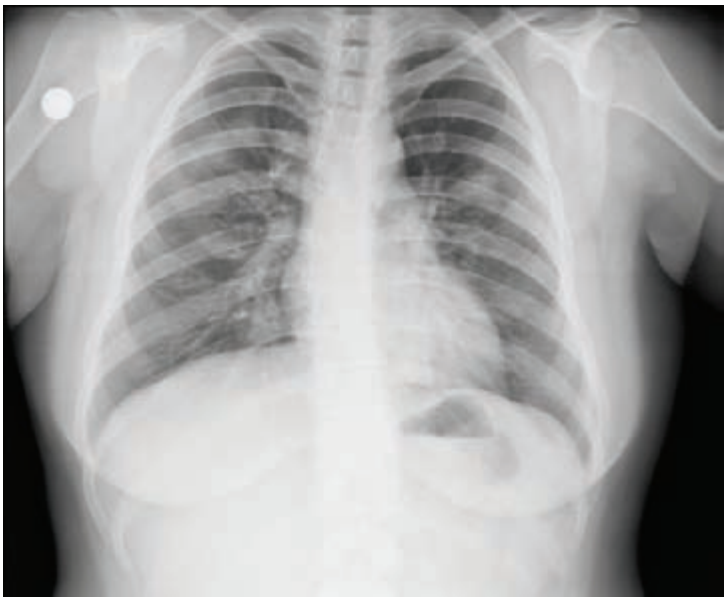

PA akciğer grafisinde bilateral heterojen dansite artımı

Resim 2a

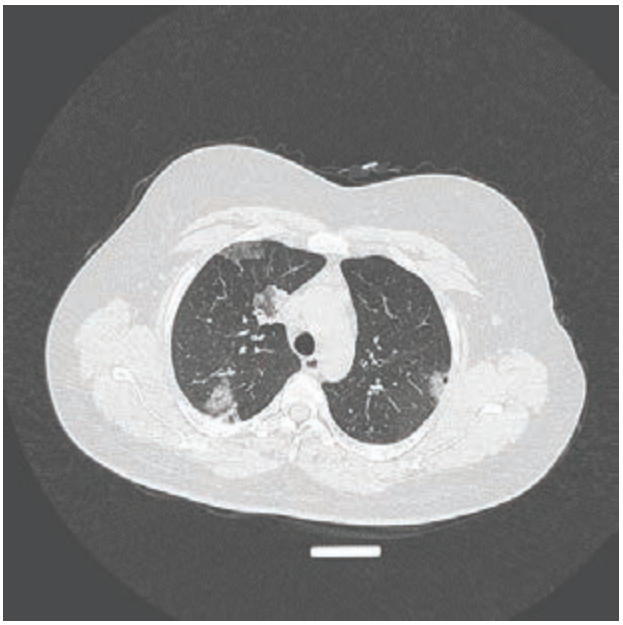

Her iki akciğerde üst loblarda daha yaygın olmak üzere dağınık yerleşimli alveolar buzlu cam dansitesinde infiltrasyon alanları

Resim 2b

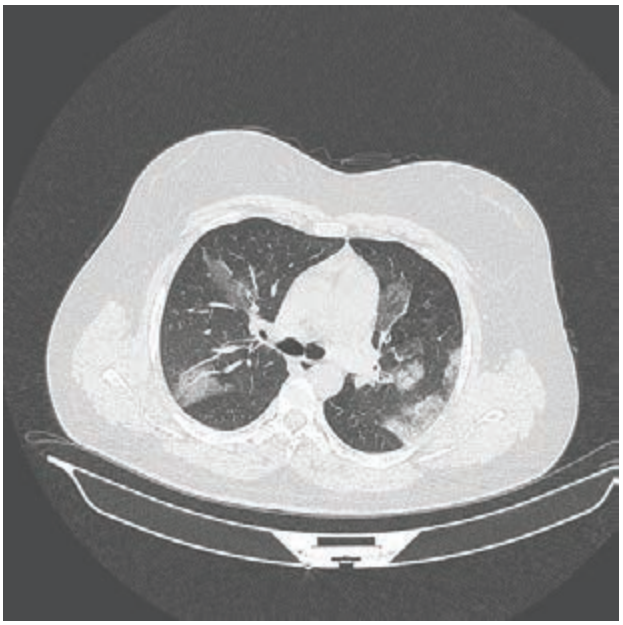

Her iki akciğerde üst loblarda daha yaygın olmak üzere dağınık yerleşimli alveolar buzlu cam dansitesinde infiltrasyon alanları

Resim 2c

Her iki akciğerde üst loblarda daha yaygın olmak üzere dağınık yerleşimli alveolar buzlu cam dansitesinde infiltrasyon alanları

Resim 3

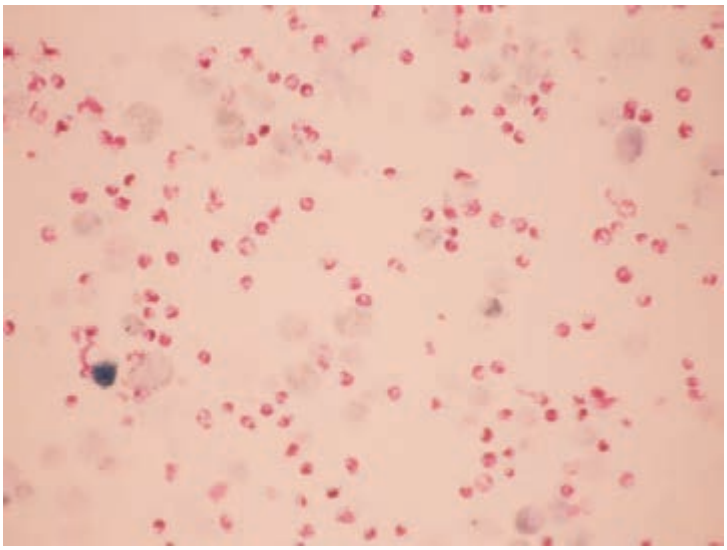

x400 büyütmede Giemsa-May-Grünwald boyaması ile boyanmış eozinofiller

Resim 4a

Steroid tedavisi sonrası çekilen bilgisayarlı tomografide görülen regresyon

Resim 4b

Steroid tedavisi sonrası çekilen bilgisayarlı tomografide görülen regresyon

Resim 4c

Steroid tedavisi sonrası çekilen bilgisayarlı tomografide görülen regresyon

EP-104
YAYGIN KİSTİK LANGERHANS HÜCRELİ HİSTİYOSİTOZİS OLGUSUNDA İZLEM: TEDAVİ İLE STABİLİZASYON

Şule Akçay[1], Koray Hekimoğlu[2], Handan Özdemir[3]

[1]Başkent Üniversitesi Tıp Fakültesi Göğüs Hastalıkları AD Ankara
[2]Başkent Üniversitesi Tıp Fakültesi Radyoloji AD Ankara
[3]Başkent Üniversitesi Tıp Fakültesi Patoloji AD Ankara

Eylül 2014'de hastanemize başvuran 19 yaşında üniversite öğrencisi kadın hastanın özgeçmişinde aktif içici olarak 4 paket-yılı sigara öyküsü dışında özellik yoktu. Karın ağrısı ve ishal ile hidrasyon için hospitalize edilen olgu, akciğer grafisi anormalliği ile kliniğimize danışıldı. Öyküyü derinleştirince dört aydır süren kuru öksürük yakınması öğrenildi. Fizik bakı ve serumda C-reaktif protein yüksekliği (47 mg/L) dışında hematolojik ve biyokimyasal parametreler normaldi. Toraks BT'de üst loblar ağırlıklı bilateral yaygın büllöz lezyonlar, peribronşiyal alanlarda infiltrasyonlar saptandı. Sağ üst lobdan alınan bronkoalveoler lavajda CD1a pozitif Langerhans hücreleri ve pigmente alveoler makrofaj artışı izlendi. Pnömotoraks çekincesi nedeniyle transbronşiyal biyopsi yapılmadı. Fonksiyonel olarak orta düzeyde difüzyon kapasitesi azalması saptandı. Kemik, beyin ve batın görüntülemeleri normaldi. Pulmoner Langerhans hücreli histiositozis (PLHH) tanısıyla; sigaranın kalıcı bırakılması için motivasyonel destek, üçer gün 500 mg/g metilprednizolondan oluşan iki kür pulse steroid tedavisi uygulandı. İki yıllık yakın izlemde yeni atak gelişmedi. Öksürük tam geriledi. Radyolojik parsiyel gerileme elde edildi. Olgumuzu ilerlemiş PLHH yönetimi ve prognozu açısından tartışmayı amaçlıyoruz.

Anahtar Kelimeler: langerhans hücreli hisyositozis, sigara içimi, pulse steroid tedavisi

Resim 1

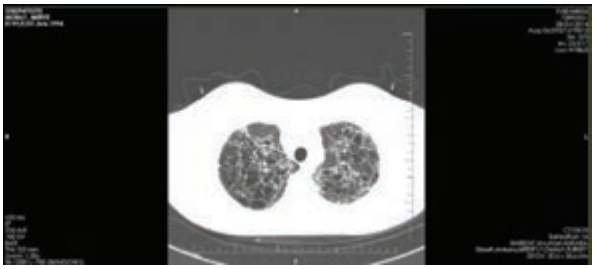

Olgunun başvuru Toraks BT görüntüleri

Resim 2

Resim 3

EP-105
NÖROSARKOİDOZİSDE PULSE STEROİD İLE TEDAVİ MUCİZESİ

Sule Akçay[1], Eda Derle Çiftçi[2], Merih Tepeoğlu[3]

[1]Başkent Üniversitesi Tıp Fakültesi Göğüs Hastalıkları AD Ankara
[2]Başkent Üniversitesi Tıp Fakültesi Nöroloji AD Ankara
[3]Başkent Üniversitesi Tıp Fakültesi Patoloji AD Ankara

Yirmi dokuz yaşında kadın hasta nefes darlığı ve görme bulanıklığı ile Mart 2016'da hastanemize başvurdu. Başvurusundan bir ay önce Bakü'de akciğerlerinde çok sayıda lenf bezi olduğu söylenmiş, son dönemde görme bulanıklığı eklenmesiyle hasta kendi isteğiyle hastanemize yönlenmişti. Toraks BT'de bilateral hiler, paratrakeal, prekarinal, subkarinal, preaortik, en büyüğü 25 mm boyutlarında, yer yer konglomerasyonlar oluşturan multipl lenfadenopatiler izlendi. Görme bozukluğu için Göz ve Nöroloji bölümlerinde değerlendirilen hastanın beyin MR'ında sağda inferior frontal girusta 2 cm çaplı, çevresinde geniş vazojenik ödem alanı bulunan solid lezyon, sağ optik sinirde daha belirgin bilateral optik sinir kontrastlaşması izlendi. Boyun US'de servikal zincirde de 2 cm.lik lenf bezleri saptanması nedeniyle en ulaşılabilir lokalizasyon olarak sağ üst servikal lenf bezinden eksizyon yapıldı. Patolog tarafından lenf nodunun hemen tamamını dolduran çok sayıda iyi sınırlı, nekroz içermeyen granülomlar raporlandı. Görme kaybı tehdidi nedeniyle pulse steroid tedavisi 5 gün süre ile 1gr/g metil prednizolon olarak verildi. Daha sonra 1 mg/kg metil prednizolon ile idameye geçildi. Hastanın görme bozukluğu günler içinde hızla düzeldi, nefes darlığı gerileldi. Birinci ay kontrol radyolojik tetkiklerinde mediastinal lenf bezleri küçülmüş, beyindeki solid lezyon kaybolmuş, optik sinirdeki ödem ve kontrastlanma da silinmişti. Halen kliniği stabil olan hastada tedavi Ağustos 2016 itibarıyle azaltılan dozlarda sürmektedir, 4 mg/g steroid dozu Endokrinoloji bölümüne danışılarak kesilme noktasındadır. Bu sarkoidozis olgusunu gerek sistemik özellikleri, gerekse tedaviye verdiği dramatik yanıt nedeniyle tartışmayı amaçlıyoruz.

Anahtar Kelimeler: nörosarkoidozis, sistemik tedavi, pulse steroid

Resim 1

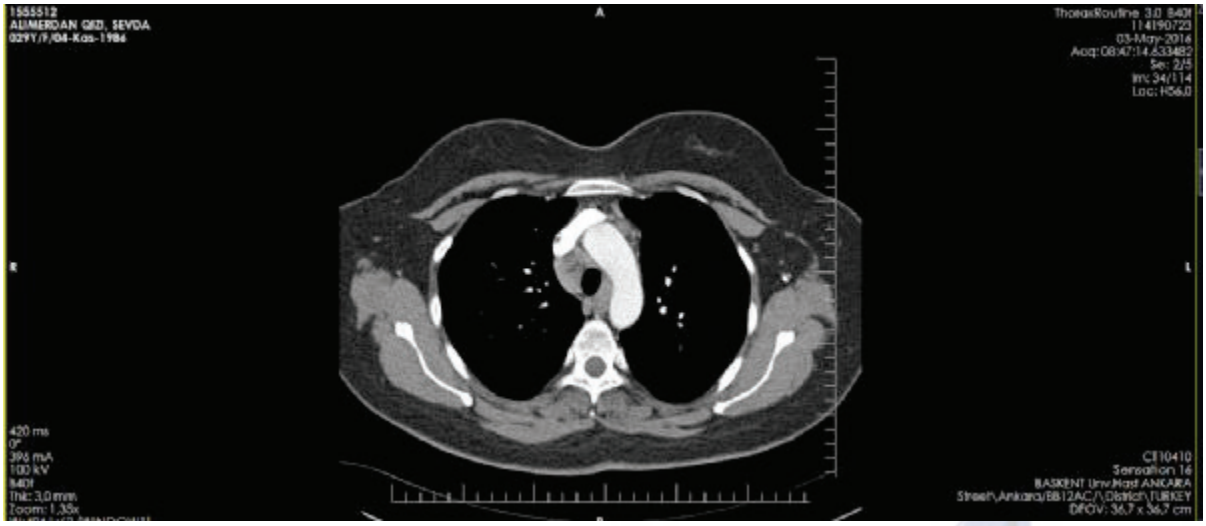

Olgunun başvuruda Toraks BT görüntüleri

EP-106
KÜTANÖZ SARKOİDOZDA TANI GECİKMESİ: ÜÇ OLGU NEDENİYLE

Ayşegül Berk[1], Reyhan Yıldız[1], Lale Sertçelik[1], Fatma Özbaki[1], Selma Aydoğan[1], Hatice Türker[1], Mevhibe Esen Akkaya[1], Semih Güder[2]

[1]İstanbul Sağlık Bilimleri Üniversitesi Süreyyapşa Göğüs Hastalıkları Ve Göğüs Cerrahisi Eğitim Ve Araştırma Hastanesi
[2]İstanbul Meslek Hastalıkları Hastanesi Dermatoloji

Sarkoıdoz nonkazeifiye granulomların varlığı ile karakterize bir multiorgan hastalığıdır. Sarkoidozlu hastaların yaklaşık 1/3'ünde değişik morfolojilerde (büyük taklitçi / bukalemun) deri bulguları gözlenmektedir. Bulgular plak, papül, lupus pernio, makulopapuler erupsiyon, subkutan noduller, infiltratif skar,psoriaform, likenoid, ülseratif iktiosiform ve hipopigmente lezyonlar gibi spesifik, eritema nodozum, kalsifikasyon, pruritus, eritema multiforme, eritrodermi gibi non-spesifik olabilmektedir. Spesifik lezyonlardan deri sarkoidozu tanısı konulan hastaların %30-50'sinde pulmoner veya ekstrapulmoner bulgular olmasa da 3 yıl içinde organ tutulumları gözlenebildiği bildirilmiştir. Kutanöz sarkoıdoz için standart tedavi antimalarialler,kortikosteroidler, metotreksat ve anti TNF-a ajanlarıdır. Biz olgularımızı yeni tanı konulmuş pulmoner sarkoidoz bulguları ile deri sarkoidozu tanısındaki uzun gecikme sürelerini dikkate alarak sunduk.

OLGU 1: 43 y, erkek, şikayeti öksürük. Akciğer grafisinde bilateral hiler lenfadenopati saptandı. EBUS ile sarkoidoz tanısı konuldu. 10 yıldır sağ ayak bileğindeki cilt lezyonu için defalarca biyopsi yapılmış, Tanı konulamamış. Tekrar dermatoloji ile konsulte edilen hastanın sağ ayak bileği medialinde keskin, düzensiz sınırlı hiperpigmente plaktan alınan biyopsisi non-nekrotizan granulomatöz iltihap olarak raporlandı. Evre 1 sarkoidoz, sadece cilt ve pulmoner tutulumu olan, ek hastalığı bulunmayan hastaya klorokin tedavisi planlandı.

OLGU 2: 40 y, erkek, asemptomatik. Akciğer grafisinde bilateral hiler lenfadenopati ve parankimal retikulonoduler dansiteleri saptananak FOB yapıldı. Bronş mukoza biyopsisi non-nekrotizan granulomatöz iltihap gelen, 13 yıldır sol bacak ön yüzde biyopsi ile tanı konulamamış lezyonu olan hasta tekrar dermatoloji ile konsulte edildi. Sağ bacak tibia ön yüzünde keskin sınırlı viyole eritemli üzeri skuamlı infiltre plaktan alınan biyopsi granulomatöz dermatit olarak raporlandı. Evre 2 sarkoıdoz, sadece cilt ve pulmoner tutulumu olan, ek hastalığı bulunmayan hastaya günde 400 mg klorokin tedavisine yanıt alınamadı ve steroıd tedavisi başlandı.

OLGU 3: 41 yaşında bayan hasta asemptomatik. 5 yıldır yüzde sağ burun kanadı ve çene arasında ortası viyole eritemli plaktan birçok kez biopsi yapılmış fakat tanı konulamamış. En son yapılan cilt biopsisi granulamatöz iltahap olarak raporlanmış. Akciğer grafisinde bilateral hiler lenfadenopati saptanan hastaya BAL ve TBB ile tanı konuldu. Evre 1 sarkoıdoz, sadece cilt ve pulmoner tutulumu olan ve ek hastalığı olmayan hastaya günde 400 mg klorokin verildi, yanıt alınamayınca steroıd tedavisi başlandı.

SONUÇ: Tanımlanamayan cilt lezyonları olan hastalarda, multisistemik değerlendirmenin tanı gecikmelerini ortadan kaldıracağını düşünerek olgularımı sunduk.

Anahtar Kelimeler: cilt tutulumu, gecikmiş tanı, sarkoidoz

Olguların cilt bulguları

Olgu 1

Olgu 2

Olgu 3

Metin

Olguların akciğer grafileri

Olgu 1

Olgu 2

Olgu 3

EP-107
SARKOİDOZ, SJÖGREN SENDROMU VE ROMATOİD ARTRİT BİRLİKTELİĞİ

Esin Sonkaya, Reyhan Yıldız, Dildar Duman, İpek Erdem, Murat Kavas, Armağan Hazar

Sağlık Bilimleri Üniversitesi Süreyyapaşa Göğüs Hastalikları Ve Göğüs Cerrahisi Eğitim Araştirma Hastanesi

GİRİŞ: Sarkoidoz etyolojisi bilinmeyen, multisistemik, non-nekrotizan granulamatoz bir hastalık olup akciğer tutulumu bilateral hiler ve mediastinal lenfadenopatiler ve parankim tutulumu şeklindedir. Sjögren sendromu (SS) Amerika-Avrupa kriterlerine göre serum anti SS-A(Ro) antikoru pozitifliği, Keratokonjunktivitis sicca (kuru göz) - kserostomia (kuru ağız) ve kuru göz için Schirmer's test pozitifliği ile tanı konulan sistemik, kronik ve otoimmun bir hastalıktır. Tek başına (primer) veya en sık RA ile birlikte olmak üzere diğer KDH ile birlikte (sekonder) görülebilir. Sarkoidoz ve SS birlikteliği SS tanılı hastaların %1'inde bildirilmiştir. Sjögren sendromunda başlıca pulmoner tutulumlar; trakeobronşiyal kuruluk, interstisyel akciğer hastalığı, obstrüktif hava yolu hastalığı ve pulmoner lenfoma şeklindedir.

OLGU: 50 yaşında kadın hasta 2011 yılında nefes darlığı, öksürük, halsizlik ve ayak bileklerinde şişlik ile başvurdu. 1,5 ay öncesinde eklem şişliği nedeniyle başka bir merkez romatoloji biriminde Sjögren sendromu+ Romatoid artrit tanılarıyla tedavi (leflunomide, methotrexate) başlanmış olan hastanın akciğerin bilgisayarlı tomografisinde mediastinal ve hiler lenfadenopatiler, parankimal mikronodüler infiltrasyonlar saptandı. TLco(Hb): %62, FVC:2.89 (89), FEV1: 2.83 (101), oran: 98, PPD: 0 mm idi. Bronkoskopisinde endobronşiyal lezyonu olmayıp BAL da CD4/CD8:1.73, lenfosit %32, nötrofil%53, sağ orta lob transbronşiyal biopsi granülamatöz iltahap olarak raporlandı. Sol alt lob ve lingula wedge rezeksiyonu subplevral, paraseptal, perivasküler, perivasküler nonnekrotik granülamatöz inflamasyon olarak rapor edilen hasta sarkoidoz tanısıyla takibe alındı.Hstanın takibinde akciğer bulgularının regrese olduğu görüldü.

SONUÇ: Sarkoidoz ve SS birlikteliği nadir görülen bir durum olması nedeniyle olgu sunulmuştur. Sarkoidoz çoğunlukla kendini sınırlayıp, fonksiyonel kısıtlama olmaksızın kendiliğinden iyileşebilirken, Sjögren sendromunun pulmoner tutulumu kalıcı defektlere yol açmaktadır. Olgumuzda da radyolojik bulguların düzelmesi akciğer tutulumunun sarkoidozla ilişkili olduğunu düşündürmüştür

Anahtar Kelimeler: sarkoidoz, sjögren sendromu, romatoid artrit

Olgunun tanı anında ki grafisi ve torax BT kesitleri

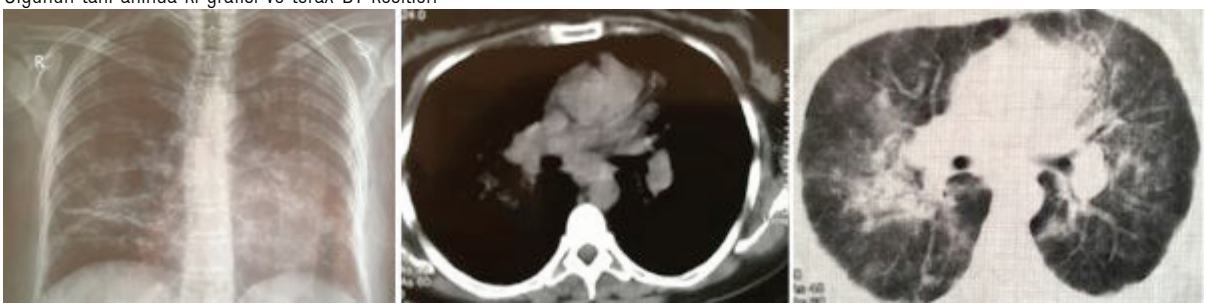

Olgunun tedavi sonrası akciğer grafisi ve torax BT kesitleri

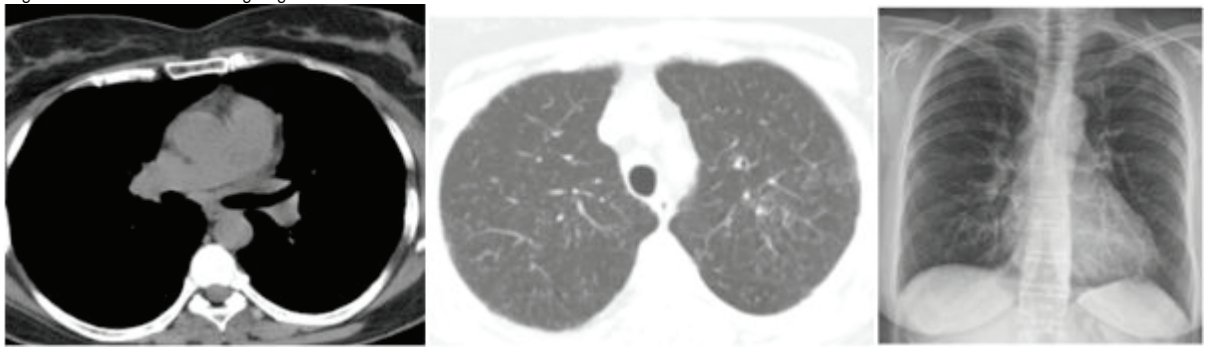

EP-108
PNÖMOKONYOZA BAĞLI GELİŞEN DESKUAMATİF İNTERSTİSYEL PNOMÖNİ

Hüseyin Arpağ[1], Nurhan Atilla[1], Muhammet Sayan[2], Ahmet Beyaz[1], Fatih Alper Uğuz[1]

[1]Kahramanmaraş Sütçü İmam Üniversitesi Göğüs Hastalıkları Anabilimdalı, Kahramanmaraş
[2]Kahramanmaraş Sütçü İmam Üniversitesi Göğüs Cerrahisi Anabilimdalı, Kahramanmaraş

Deskuamatif interstisyel pnomöni(DİP); idiyopatik interstisyel pnomönilerin nadir görülen nedenlerinden birisidir. İnterstisyel inflamasyon ve/veya fibrozis ile ilişkili alveoler boşluklar içinde büyük miktarlarda makrofaj birikimi ile karekterizedir. Etyolojisi bilinmemektedir ancak olguların % 90 nı sigara içicisidir. 31 yaşında erkek hasta nefes darlığı öksürük göğüste sıkışma hissi ile başvurdu. yaklaşık 10 yıldır astım tanısı ile takip edilmekte ve düzenli bronkodilatör tedavi kullanmaktaydı.sigara kullanmayan ancak yakınmaları düzenli tedavi almasına rağmen sık tekrarlayan hastaya çekilen toraks bt de yamasal periferik dağılım gösteren buzlu cam dansitesinde nonhomojen infiltrasyonlar izlendi. Bronkoskopi ve transbronşial biyopsi yapıldı. Endobronşiyal lezyon izlenmedi. Patoloji negatif kaldı. Hastaya açık akciğer biyopsisi yapıldı. Patolojisi deskuamatif interstisyel pnomöni ile uyumlu olarak raporlandı. sigara kullanmayan ve mesleği kaynakçılık olan hastamızda pnomokonyoza bağlı DİP düşünüldü. 1mg/kg metilprednizolon ile tedaviye başlandı. Meslek değiştitmesi önerildi. Yakınmaları düzelen hastamız halen 16 mg metilprednizolonla tedavi altındadır. DİP in %90 nedeni sigara kullanımı olmasına karşın pnömokonyoza bağlı gelişebileceğinede dikkat çekmek için sunuldu.

Anahtar Kelimeler: nonsmoker, pnomokonyoz, deskuamatif interstisyel pnomöni

PA AKCİĞER GRAFİSİ

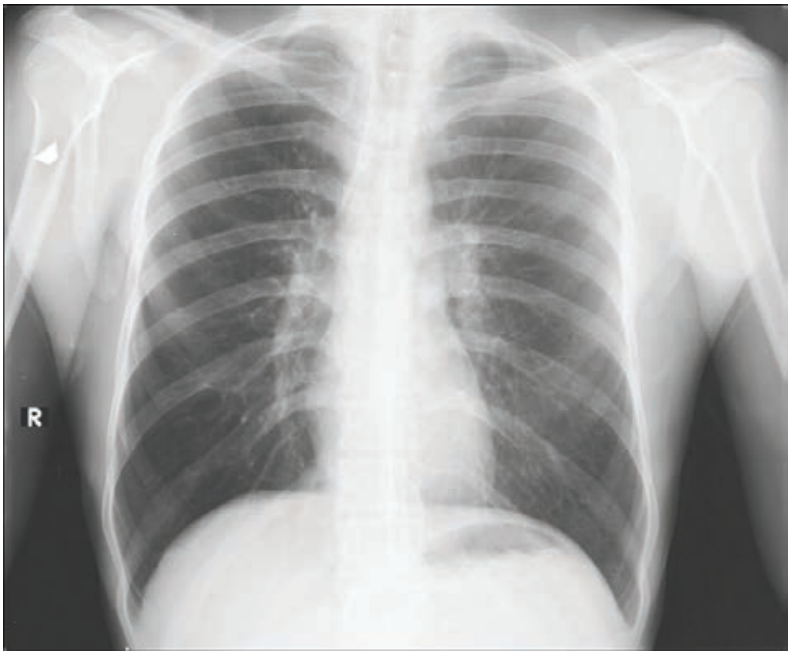

Toraks BT

Toraks BT

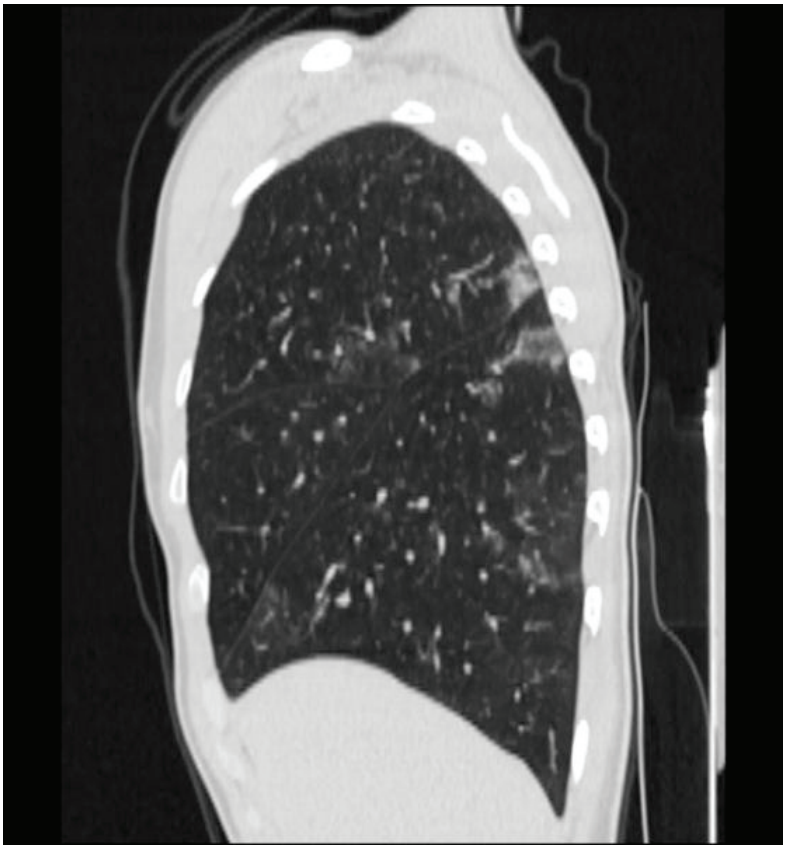

Toraks BT

Toraks BT

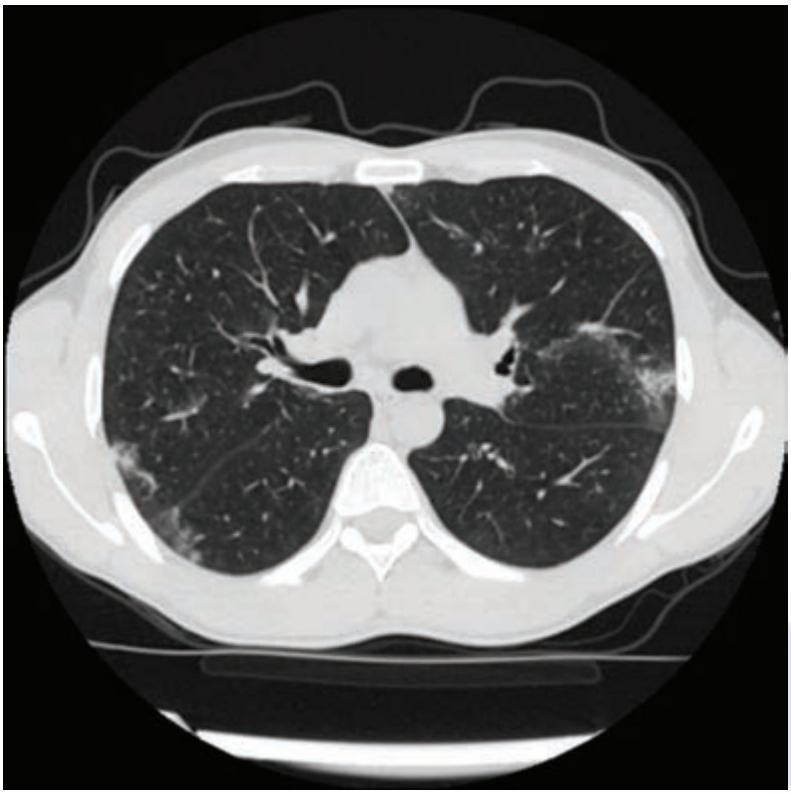

EP-109
PULMONER HİSTİOSİTOZİS X OLGUSU

Şükran Atikcan, Filiz Çimen, Havva Yeşildağlı, Sevim Düzgün

Atatürk Göğüs Hastalıkları ve Göğüs Cerrahisi Eğitim ve Araştırma Hastanesi

GİRİŞ: Langerhans hücreli histiyositoz, kemik iliği kökenli langerhans hücrelerinin anormal çoğalması ile karakterize, nedeni bilinmeyen, nadir görülen interstisyel akciğer hastalığıdır. 20-40 yaşlarda genç, sigara içen (%90) erkek cinsiyette sıklıkla görülmektedir. Erişkinlerde langerhans hücreli histiyositozisin akciğer tutulumu genellikle tek sistem hastalığı olarak meydana gelir. Non-produktif öksürük, nefes darlığı, spontan pnömotoraks ile karşımıza çıkabilir. Tanıda yüksek çözünürlüklü bilgisayarlı tomografi temel incelemedir. Kesin tanı açık akciğer biyopsisi ve transbronşiyal biyopsi ile konmakla birlikte BAL da diğer histiositik kökenli hücrelerde görülmeyen CD1a varlığı tanıyı desteklemektedir.

OLGU: 19 yaşında erkek hasta bir buçuk yıldır devam eden öksürük ve nefes darlığı şikayeti ile hastanemize başvurdu. Hasta aktif sigara içicisi olup, 3 paket/yıl sigara öyküsü mevcuttu. Hastanın solunum muayenesinde bilateral ince raller duyuldu. Solunum fonksyon testi (SFT) restriktifdi. Posteroanterior (PA) akciğer grafisinde her iki akciğerde kistik retiküler görünüm izlendi (Figür 1). Toraks yüksek çözünürlüklü bilgisayarlı tomografide Her iki akciğerde bazalde ve periferde belirginleşen uniform olma eğiliminde bir kısmı olası bronşektazilerden ayırt edilemeyen interstisyel kalınlaşma -infiltrasyonların ve buzlu cam dansitelerinin eşlik ettiği ince duvar yapısı seçilen yaygın hava içerikli oluşumlar izlenmektedir(histiositozis X?) olarak raporlandı (Figür 2). Hastaya fiberobtik bronoskopi (FOB) yapıldı, sağ orta lobdan BAL alındı. CD1A %6.9 olarak geldi. Klinik, radyolojik ve labarotuvar değerleri ile tanı kondu. Kemik sintigrafisi istendi; kemikte litik tutulum izlenmedi. Tedavide ilk basamak olarak sigara bıraktırıldı. Üçüncü ay İzleminde nefes darlığı, öksürük şikayetinde gerileme izlenen hastanın takibi halen tarafımızca devam etmektedir.

SONUÇ: Langerhans hücreli histiyositoz genellike genç yaşlarda sigara içen erkek cinsiyette izlenir. Radyolojik olarak yaygın retikülonodüler nodüler infiltrasyon ie başvuran hastada ön planda langerhans hücreli histiyositoz düşünülmelidir.

Anahtar Kelimeler: Histiositozis X, sigara,radyolojik bulgular, bronkoalveolar lavaj

Figür 1

Posteroanterior (PA) akciğer grafisinde her iki akciğerde kistik retiküler görünüm

Figür 2

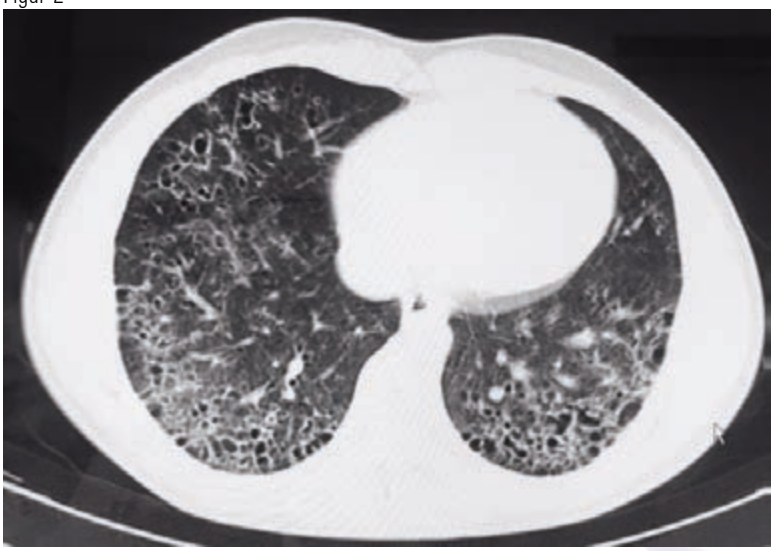

Toraks yüksek çözünürlüklü bilgisayarlı tomografide Her iki akciğerde bazalde ve periferde belirginleşen uniform olma eğiliminde bir kısmı olası bronşektazilerden ayırt edilemeyen interstisyel kalınlaşma -infiltrasyonların ve buzlu cam dansitelerinin eşlik ettiği ince duvar yapısı seçilen yaygın hava içerikli oluşumlar izlenmektedir(histiositozis X?)

EP-110
EROİN İNHALASYONU NEDENİYLE OLUŞAN GEZİCİ GEÇİÇİ İNFİLTRASYON

Özlem Kahya, Seda Tural Önür, Cengiz Özdemir, Sinem Nedime Sökücü

Yedikule Göğüs Hastalıkları ve Göğüs Cerrahisi Eğitim ve Araştırma Hastanesi

Giriş: Eroin inhalasyonu sonucu gezici geçiçi infiltrasyon ve kan eozinofilisi ile ortaya çıkan eozinofilik pnomoni,intertisyel akciger hastalıkları,hipersensivite pnomonisi gibi durumlara neden olarak akut solunum yetmezliğin yol açabilir.Başvuru sırasında ateş,öksürük,dispne,wheezing şikayetleri mevcuttur.Eozinofilik pnomoni yamalı infiltrasyon,periferik kan ve bal da eozifil miktarı %25inden fazla saptanır.Dlco da azalma,solunum fonksiyon teslerinde restriksiyon ile karşımıza çıkar.Ekstra pulmoner olarak lupus gelişimi ve vaskulitler ortaya çıkabilir.Akciger enfeksiyonları,kardiyojenik pulmoner ödem,sistemik hastalıklara bağlı akciger tutulumuve maligniteler gibi diger tanılar dışlanmalıdır.

Olgu: 29 yaşında bilinen bronşektazi tanısı olan erkek hasta.1 aydır olan öksürük,balgam, ateş şikayetleri mevcut. 3 haftadır ayaktan antibiyoterapi kullanmasına rağmen şikayetleri geçmeyen hasta hastanemiz acil servisine başvurdu. Hastanın özgeçmişinde 12 yıl önce sol akcigerden bronşektazi nedeniyle üst lobektomi,10 yıl önce sağ diz kapağı operasyonu,15 paket/yıl sigara anamnezi mevcuttu.Hastanın anamnezi derinleştirildiğinde 2 yıldır inhale eroin kullanımı olduğu ögrenildi.Posterior Anterior Akciger grafisinde bilateral alt zondalarda gezici geçici infiltrasyonları ve fizik muyanesinde oskultasyonda bilateral expiryumda ronküsleri mevcuttu.Rutin biyokimyasal tetkiklerinde lökosit18000mm3, crp 181 mg/L,sedimentasyon 64mm/saat, eozinofili:40mm3di.Hastanın çekilen hrctsinde pretrakeal,subkarinal alanda çapı 11mm yi aşmayan lenf nodu, sağ akciger üst lob anterior orta lob alt lob superior segmentler hizasında sol akciger tüm seviyelerde tomurcuklanan agaç manzarası,eşlik eden bronşiolit ile uyumlu sentriasiner tipte infiltrasyon sahaları her iki tarafta bazal segmentler hizasında solda belirgin eşlik eden konsolidasyon sahaları orta ve alt lob segmentleri hizasında tübüler tarzda milimetrik bronşektezi sahaları izlenmektedir.Posterior anterior akcigerde yamalı gezici geçiçi infiltrasyonları oldugundan fiberobtik bronkoskopisi yapıldı.Bronkoskopi işleminde sol ana bronş torsiyone izlendi. Sol üst lob bronşu izlenmedi. Sağ sol alt loblardan lavaj arb,mantar,gram boyama sitoloji gonderildi,alınan lavajlarında mikrobiyolojik üremesi olmadı.Dlco:52,total ıge:635IU,c anca ve p anca negatifti. Solunum fonksiyonunda fvc:2.19l(%42.9),fev1 1.47(%34.4),fev1/fvc oranı%82 olarak restriktif saptandı. Aspergillus deri testi negatif geldi.Hasta servisimizde kombine antibioterapi,iv kortikosteroid tedavisi,inhaler tedavi altında takip edildi.Hastanın eroin kullanımının kesilmesi sonrası yamalı infiltrasyonlarının gerilemesi,antibioterapi ve iv kortikosteroid kullanımı altında şikayetlerinin gerilemesi sonucunda olgumuzdaki pulmoner infiltrasyonların inhale eroin kullanımına bağlı olduğu düşünüldü.Son yıllarda sentetik uyuşturucuların yaygın kullanımı ile gezici geçiçi infiltrasyonlarda derin anamnezin önemi artmaktadır.

Anahtar Kelimeler: eroin inhalasyonu,gezici geçiçi infiltrasyon,inhalasyon sonucu oluşan akciger hastalıkları

başuru öncesi,başvuru sırasında ve tedavi sonrasında pa ac grafisi

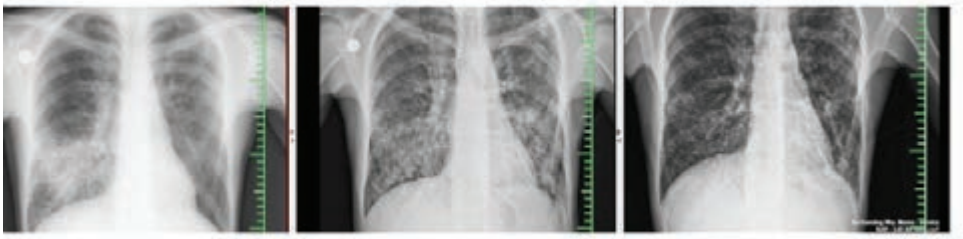

başvuru öncesi ve başvuru sırasında ve tedavi sonrasında pa ac grafisinde gezici geçici infiltrasyonlar

eroin inhalasyonu hrct görüntüleri

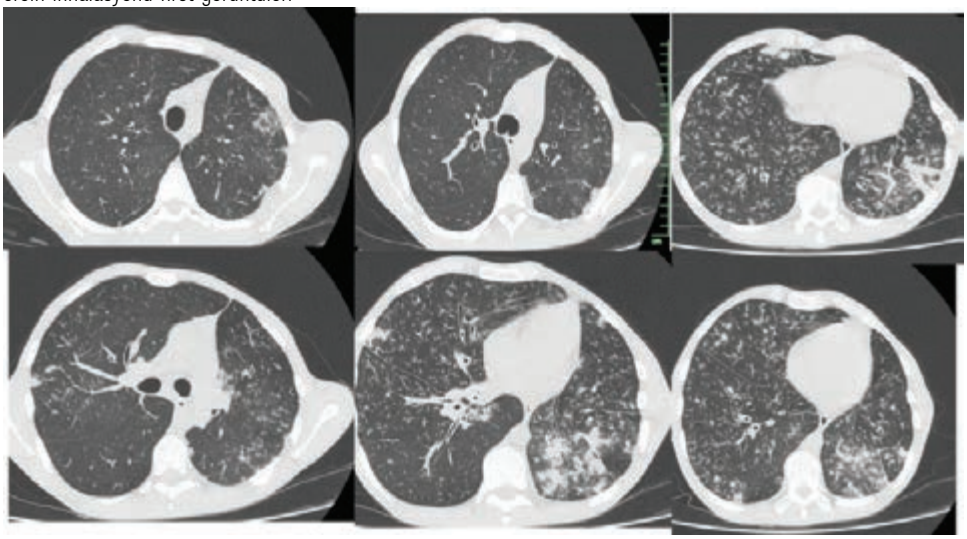

erooin inhalasyonu sırasında oluşan infiltrasyonların hrct görüntüleri

EP-111
UNUTULMAMASI GEREKEN BİR PULMONER TROMBOEMBOLİ ETİYOLOJİSİ: SİSTEMİK LUPUS ERİTEMATOZUS

Ayşegül Gencer[1], Yonca Hacıoğlu[1], Nergis Serin[2], Şermin Börekçi[1], Sema Umut[1]

[1]İstanbul Üniversitesi, Cerrahpaşa Tıp Fakültesi, Göğüs Hastalıkları Anabilim Dalı, İstanbul
[2]İstanbul Üniversitesi, Cerrahpaşa Tıp Fakültesi, İç Hastalıkları Anabilim Dalı, İstanbul

AMAÇ: Pulmoner tromboemboli (PTE) sıklıkla ön tanılarda düşülmediğinde atlanan ve mortal olabilen bir hastalıktır. Etiyolojisine göre tedavi farklılıkları olabileceğinden etiyolojiye yönelik tetkikler muhakkak yapılmalıdır. Biz de dış merkezde masif PTE tanısı konulan ve taburculuk sonrası takibinde otoimmün hemolitik anemi gelişen bir olguyu sunmak istedik.

BULGULAR: 28 yaşında erkek hasta, 4 hafta önce, 4 aydır olan nefes darlığı ve göğüs ağrısı yakınması ile başvurduğu merkezce masif PTE tanısı ile (Toraks BT ve EKO bulguları ile) öncelikle trombolitik, standart heparin ve devamında varfarin tedavisi almış. Efektif INR düzeylerine ulaşılamaması nedeniyle dabigatran tedavisi ile taburcu edilmiş. Tedavinin 2. haftasında sarılık ve dispne ile tarafımıza başvuran hastada hipoksemi, hipokarbi, pansitopeni mevcuttu, coombs (++) olup periferik yayması ile birlikte otoimmün hemolitik anemi tanısı konuldu. Toraks BT sinde yeni gelişen dolum defektleri izlendi. Trombositopeni nedeniyle antikoagülan başlanamadı. Hastanın genel durumu kötüleşti, replasmana rağmen kan değerlerinde düşme devam etti. Gönderilen romatolojik belirteçlerinden ANA (+), anti DsDNA(+), kompleman değerleri düşük [C3=0,61 (0,9-1,8), C4=0,03 (0,1-0,4)] bulundu. Hastada mevcut klinik ve romatolojik belirteçleri doğrultusunda Sistemik Lupus Eritematozus düşünüldü. Pulse steroid ve 5 gün IV immünglobülin tedavisi ile hastanın kliniğinde ve kan tablosunda belirgin düzelme ile kan tablosu düzeldi. Sonrasında antikoagülan tedavisi başlandı, 7,5 mg varfarin tedavisi ile taburcu edildi.

SONUÇ: Pulmoner Tromboemboli etiyolojisinde Sistemik Lupus Eritematozus akılda tutulması gereken otoimmün bir hastalıktır. Tedavisiz kalması hastalığa bağlı komplikasyonlar ile emboli tedavisinin aksamasına ve hayati tehdit edebilecek yeni emboliler oluşmasına neden olabilir.

Anahtar Kelimeler: Pulmoner Tromboemboli, Sistemik Lupus Eritematozus, Otoimmun Hemolitik Anemi

Resim 1

Resim 2

EP-112
KRONİK KARACİĞER HASTALIĞINDA KARACİĞER NAKLİNİN PULMONER HİPERTANSİYONA ETKİSİ

Şerife Savaş Bozbaş[1], Serpil Eroğlu[2], Füsun Öner Eyüboğlu[1], Gökhan Moray[3], Mehmet Haberal[3]

[1]Başkent Üniversitesi Hastanesi Göğüs Hastalıkları Anabilim Dalı, Ankara
[2]Başkent Üniversitesi Hastanesi Kardiyoloji Anabilim Dalı, Ankara
[3]Başkent Üniversitesi Hastanesi Genel Cerrahi Anabilim Dalı, Ankara

GİRİŞ: Pulmoner hipertansiyon (PHT) kronik karaciğer hastalarında sık görülen bir bulgudur ve prognostik öneme sahiptir. Çalışmamızda karaciğer nakli yapılan hastalarda PHT sıklığını, şiddetini ve nakil sonrası pulmoner arter basıncındaki değişiklikleri değerlendirmeyi amaçladık.

GEREÇLER-YÖNTEM: Merkezimizde 2004-2015 yılları arasında kronik karaciğer hastalığı tanısı olan ve karaciğer nakli yapılan erişkin hastaların kayıtları geriye dönük olarak değerlendirildi. Klinik, demografik özellikler ve laboratuvar verileri kaydedildi. Transtorasik Doppler ekokardiyografi raporları elde edildi. Sürekli dalga Doppler incelemesi kullanılarak sistolik pulmoner arter basıncı (PAB) değerleri hesaplandı. Pulmoner hipertansiyon sistolik PAB ≥30mmHg olarak tanımlandı. Karaciğer nakli uygulanan 208 erişkin hastadan Doppler ekokardiyografi yapılan 203 hasta çalışmaya alındı.

BULGULAR: Hastaların yaş ortalaması 42.1 ± 14.1 (16-67) yıl ve 143 (%70.4)'ü erkek idi. Operasyon öncesi dönemde PHT 47 (%23.2) hastada saptandı. Bu hastaların 10'unda sistolik PAB 50mmHg üzerinde hesaplandı. Ortalama sistolik PAB operasyon öncesi değerlere göre kıyaslandığında, operasyon sonrasında anlamlı oranda düştüğü görüldü (46.8 ± 8.4 mmHg vs 39.3 ± 13.3 mmHg sırasıyla, P=0.007).

TARTIŞMA: Çalışmamız karaciğer nakli yapılan erişkin kronik karaciğer hastalarında PHT'un sık rastlanan bir bulgu olduğunu göstermektedir. Sistolik PAB'da karaciğer naklini takiben önemli oranda düzelme olmaktadır. PHT sıklığı ve prognostik önemi nedeniyle kronik karaciğer hastalığı tanısı alan hastaların tümü nakil öncesi Doppler ekokardiyografi ile değerlendirilmelidir.

Anahtar Kelimeler: karaciğer nakli, kronik karaciğer hastalığı, pulmoner arter basıncı, pulmoner hipertansiyon

Tablo 1:Hastaların demografik özellikleri ve laboratuvar verileri

HASTA (n)	n:203
Yaş (yıl)	42.1 ± 14.1
Cinsiyet, n (%)	
Kadın	60 (%29.6)
Erkek	143 (%70.4)
Karaciğer hastalığı etiyolojisi, n (%)	
HBV	77 (%41.2)
HCV	20 (%10.7)
HCC	6 (%3.2)
Alkolik siroz	13 (%7.0)
Kriptojenik siroz	19 (%10.2)
Otoimmun hepatit	13 (%7.0)
Wilson hastalığı	11 (%5.9)
Diğerleri	44 (%14.8)
Sigara öyküsü, n (%)	
Aktif içici	75 (%36.9)
Sigara içmeyen	128 (%63.1)
Sağkalım, n (%)	146 (%71.9)

HBV: hepatit B virus, HCV: hepatit C virus, HCC: hepatosellüler kanser

Tablo 2: PHT saptanan ve saptanamayan hastaların karşılaştırılması

	PHT saptanan	PHT saptanmayan	P değeri
Yaş, yıl	46.4 ± 11.8	40.8 ± 14.5	0.01
Sigara, %	57.1	49.6	0.5
Sigara (paket-yıl)	27.6 ± 16.2	17.9 ± 14.0	0.02
Kadın/Erkek, n	16/31	44/112	0.4
VKI (kg/m2)	25.9 ± 5.2	24.5 ± 3.9	0.1
Kreatinin (mg/dl)	1.1 ± 0.8	0.8 ± 0.6	0.1
Hemoglobin (g/dl)	10.3 ± 1.3	11.5 ± 2.1	0.09
Mortalite (%)	34	23	0.1

PHT: Pulmoner hipertansiyon, VKI: vücut kitle indeksi

EP-113
NADİR BİR OLGU SCİMİTAR SENDROMU

Havva Yeşildağlı, Pınar Akın Kabalak, Derya Kızılgöz, Gülnur Önde Üçoluk, Tuba İnal Cengiz, Ülkü Yılmaz

Atatürk Göğüs Hastalıkları ve Göğüs Cerrahisi Eğitim ve Araştırma Hastanesi

GİRİŞ: Scimitar sendromu – Türk Palası, veno-pulmoner sendrom olarak da bilinip oldukça ender görülmektdir. %0.6 sıklıktaki bu sendrom, sıklıkla sağ akciğeri etkileyip, pulmoner venlerin sol atriyum yerine vena kava inferiora dökülmesi ile tanımlanır. EKO, kalp kateterizasyonu ve anjiyografi tanının kesinleştirilmesi ve tedavinin belirlenmesinde en önemli yöntemdir. Kadınlarda daha sıktır. İnfantil tip SS kural olarak semptomatik olup, çocuk/erişkin formu sıklıkla tekrarlayan alt solunum yolu enfeksiyon tablosu ile karşımıza çıkmaktadır. Bu hastalarda sağ-sol şant yokluğu, normal pulmoner arter basıncı (PAB) ve eşlik eden kardiyak veya solunumsal patoloji saptanmaması durumunda tedaviye gerek yoktur ve klinik izlem yeterlidir.

OLGU: 62 yaşında kadın hasta iki aydır tekrarlayan öksürük, balgam, hışıltılı solunum şikayeti ile kliniğimize başvurdu. Öz geçmişinde düzenli ilaç kullanımını gerektirecek kronik hastalık yoktu ve soygeçmişinde özelliğe saptanmadı. Fizik muayenesi doğal izlendi. Postero-anterior akciğer grafisinde, sağ hilusu genişleme üzerine çekilen bilgisayarlı toraks tomografisinde sağ akciğer alt lob süperior segmentte subplevral alandan ven-atriuma uzanımı bulunan dolgun anormal vasküler yapı dikkati çekti (Figür 1-2). EKO da ek kardiyovasküler patoloji saptanmadı. PAB normal ve eşlik eden kardiyak veya solunumsal patolojisi olmayan hasta halen tedavisiz takiptedir.

SONUÇ: Tekrarlayan hışıltı ve akciğer enfeksiyonu olan erişkinlerde en sık nedenler ekarte edilmesinin ardından Scimitar sendromu akılda gelmelidir. Pulmoner-sistemik akım oranının 1.5'in üzerinde olması, pulmoner hipertansiyon varlığı ve sağ akciğer alt lobu tutan enfeksiyon varlığı prognozu ve tedavi seçimini belirlemektedir.

Anahtar Kelimeler: scimitar sendromu, sık tekrarlayan akciğer enfeksiyonu, veno-pulmoner sendrom

Figür 1

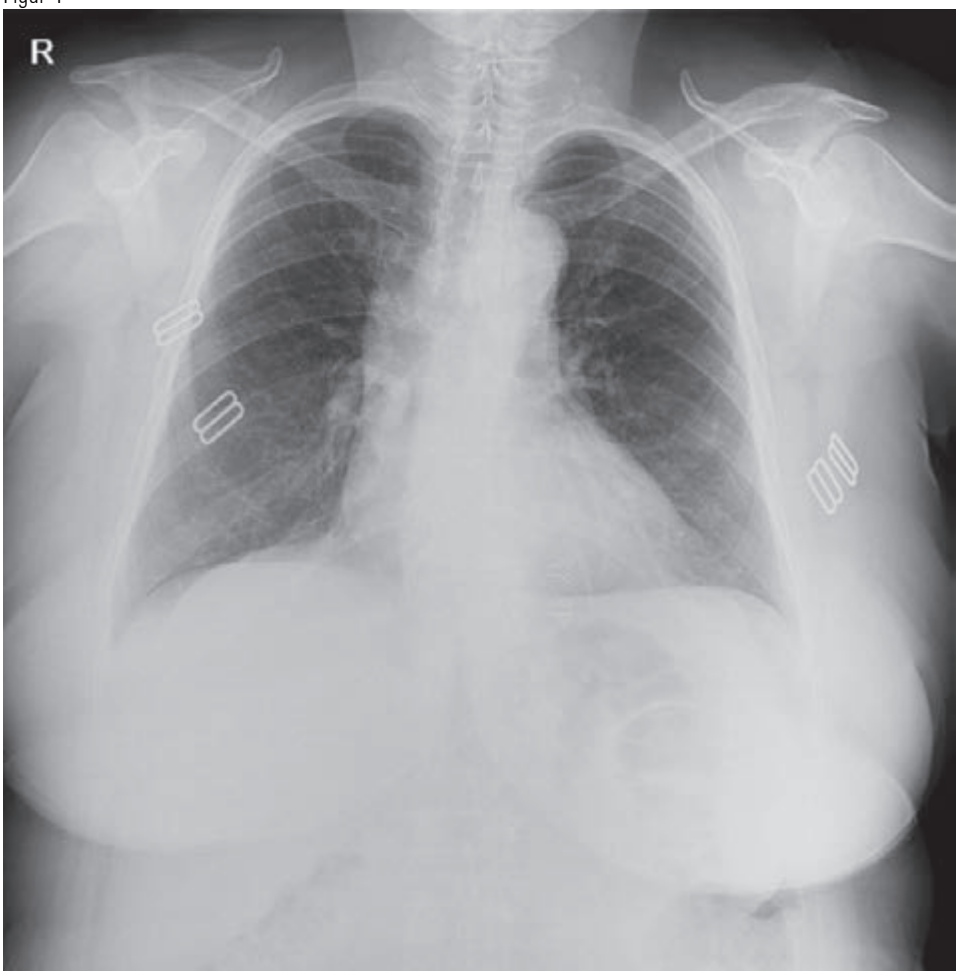

Figür 2

EP-114
GRANÜLOMATÖZ POLİANJİTİS: OLGU SUNUMU

Ebru Şengül Parlak[1], Sevil Pembeci[2], Berker Öztürk[2], Emine Argüder[2], Ayşegül Karalezli[2], Hatice Canan Hasanoğlu[2]

[1]Ankara Atatürk Eğitim ve Araştırma Hastanesi, Göğüs Hastalıkları Kliniği, Ankara
[2]Yıldırım Beyazıt Üniversitesi Tıp Fakültesi, Göğüs Hastalıkları Anabilim Dalı, Ankara

Granülomatöz polianjitis (Wegener granülomatozisi) primer olarak akciğer ve renal tutulum yapan, nekrotizan küçük damar vasküliti ile karakterize otoimmun bir hastalıktır. Nadir görülen ve kaviter akciğer hastalıkları ayırıcı tanısında önemli bir hastalık olması nedeni ile kliniğimizde takip ettiğimiz bir olguyu sunduk.

OLGU: Ağızdan kan gelmesi ve gezici eklem ağrıları olan 52 yaşında erkek hasta polikliniğimiz başvurdu. Hastanın akciğer muayenesi normaldi. Laboratuar incelemesinde sedimentasyon 39 mm/saat, CRP 31,4 mg/L, diğer laboratuar testleri normaldi. Postero-anterior akciğer grafisinde; sağ apekste 35x40 mm, sağ orta zonda parahiler alanda 30x35 mm boyutlarında kalın cidarlı kaviter lezyon, sol apexte kot ile süperpoze görünümde 15x10 mm boyutlarında düzgün konturlu nodüler lezyon saptandı. Hasta toraks tomografisi (BT) ile değerlendirildi. Toraks BT'de her iki akciğer üst loblarla ve sağda alt lobta, büyüğü sağ akciğer üst lob posterior segmentte yaklaşık 48x43mm boyutlarında ölçülen kaviter-nonkaviter özellikte düzensiz kontürlü solid kitlesel lezyon izlendi. Balgam ARB ve teksif 3 kez negatif, balgamda mikobakterium tuberculosis PCR negatif olarak geldi. Bronkoskopide endobronşial lezyon saptanmadı. Bronşial lavajda balgamda mikobakterium tuberculosis PCR negatif izlendi. Galaktomannan ve Aspergillus fumigastus testleri negatif olarak geldi. Vaskulüt ayırıcı tanısı için istenen p-ANCA negatif, c-ANCA>300 u/ml olarak saptandı. Mevcut bulgular ile hastaya granülomatöz polianjitis tanısı konuldu. Granülomatöz polianjitis, küçük (venül, arteriol ve kapillerler) ve orta çap arterleri tutan, başlıca üst ve alt solunum yollarını ve böbreği etkileyen, sistemik nekrotizan granülomatöz, ANCA ilişkili bir vaskülit tipidir. Ateş, halsizlik, terleme, kilo kaybı (>%10), myalji, artralji gibi genel yakınmalar yanında hastalığın seyri sırasında üst ve alt solunum yolu, akciğer, böbrek, cilt ve periferik sinir tutulumu gözlenir. Olguların %65'inde akciğer grafisinde ve bilgisayarlı tomografide granülomatöz hastalığı gösteren nodüller veya alveoliti ve hemorajiyi yansıtan yaygın interstisiyel infiltratlar bulunabilir. Nodüller birden çok ve iki taraflı yerleşmiş olup sıklıkla kaviteleşebilir. Nekrotizan özelliği nedeniyle kaviter lezyonların gelişmesi başta maligniteler ve tüberküloz olmak üzere pek çok hastalıkla ayırıcı tanı gerektirmektedir. Sonuç olarak granülomatöz polianjitis başta tüberküloz olmak üzere kaviter akciğer hastalıkları ayırıcı tanısında düşünülmesi gereken, takip ve tedavisi multidisipliner yaklaşım gerektiren önemli bir hastalıktır.

Anahtar Kelimeler: Granülomatöz polianjitis, hemoptizi, kaviter lezyon

Şekil 1

PA akciğer grafisinde sağ apek ve sağ orta zonda parahiler alanda kalın cidarlı kaviter lezyon, sol apexte kot ile süperpoze görünümde düzgün konturlu nodüler lezyon izlenmekte

EP-115
ANKİLOZAN SPONDİLİTİN NADİR BİR TUTULUM ŞEKLİ OLARAK PLEVRAL EFÜZYON

Ümran Özden Sertçelik, Elif Tuğçe Korkmaz, Emin Maden, Elif Babaoğlu, Sevinç Sarınç Ulaşlı, Deniz Köksal, Salih Emri

Hacettepe Üniversitesi,Göğüs Hastalıkları Ana Bilim Dalı,Ankara

Ankilozan spondilit (AS) daha çok aksiyal iskeleti tutan nedeni bilinmeyen seronegatif bir spondiloartropatidir. AS'ye bağlı pulmoner sistem tutulumu nadir olup, daha çok apikal fibrobüllöz hastalık ve plevral kalınlaşma şeklinde görülmektedir. Plevral efüzyon ise çok daha nadir olarak görülmektedir. Bu bildiride izole plevral efüzyon ile seyreden AS'li bir olgu sunulmuştur. AS tanısıyla izlenen 36 yaşındaki erkek hasta düzenli olarak antinflamatuvar tedavi (indometazin ve sülfasalazin) kullanmaktayken, yetersiz yanıt nedeniyle anti-TNF tedavi planı öncesi kontrol amaçlı çekilen akciğer grafisinde plevral efüzyon görülmesi üzerine kliniğimize yönlendirildi. Anamnezinde son 3 aydır öksürük ve efor dispnesi yakınmaları olduğu öğrenilen hastanın 21 paket-yıl sigara içme öyküsü vardı. Bilgisayarlı toraks tomografisinde sağ hemitoraksta 46 mm derinliğe ulaşan plevral sıvı, torakal vertebralarda ankilozan spondilit ile uyumlu bambu kamışı görünümleri izlendi (Şekil 1). Solunum sistemi muayenesinde kifozu vardı, sağ akciğer bazalinde solunum sesleri azalmış ve perküsyonda matite mevcuttu. Laboratuar analizlerinde rutin tam kan sayımı ve biyokimya tetkikleri normal sınırlarda iken, CRP: 3,56 (0-0,8) idi. Quantiferon sonucu negatif bulundu. Hastaya torasik ultrasonografi eşliğinde örnekleyici torasentez yapıldı. Alınan sıvı eksuda (LDH: 272 U/L, Prot: 5 g/dL, Alb: 3,19 g/dL, Glu: 95 mg/dL, Trig: 37 mg/dL, ADA: 19,94 U/L) vasfındaydı. Plevral sıvı yaymasında mikroorganizma görülmedi, aerobik kültürde bakteri üremedi. Plevral sıvıda ARB ve PCR negatif bulundu. Takip sürecinde tüberküloz kültüründe üreme olmadı. Sitolojik inceleme sonucunda lenfositler izlendi. Kapalı plevra biyopsisi yapılan hastanın biyopsi sonucu "Nonspesifik kronik inflamatuar hücre infiltrasyonu" şekinde raporlanması üzerine, hastanın plevral efüzyonu AS'ye bağlandı. Hasta etanercept tedavisi altında takibe alındı. Dokuz ay tedavi sonrasında çekilen akciğer grafisinde pleral efüzyonun stabil olarak sebat ettiği görüldü. Sonuç olarak; konnektif doku hastalıklarında plevrayı tutan immün veya nonimmün inflamasyona bağlı artan kapiller geçirgenliğe sekonder olarak plevral efüzyon gelişebilmektedir. En sık plevral efüzyona neden olan hastalıklar sistemik lupus eritematozus ve romatoid artrittir. Nadir de olsa AS'ye bağlı plevral efüzyon gelişebileceği akılda tutulmalıdır.

Anahtar Kelimeler: Ankilozan Spondilit,Konnektif Doku Hastalığı, Plevral Efüzyon,

Resim 1

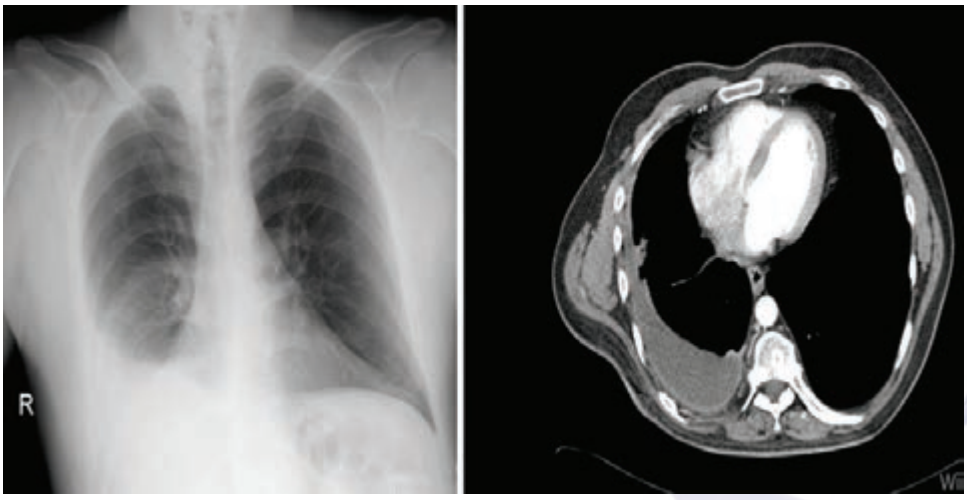

Sağ Akciğerde Plevral Efüzyon

EP-116
KOLON KANSERLİ OLGUDA KRİPTOJENİK ORGANİZE PNÖMONİ

Feyza Merve Sekkin Sınıcı, Muzaffer Sarıaydın, Ersin Günay, Mehmet Ünlü

Afyon Kocatepe Üniversitesi Tıp Fakültesi Göğüs Hastalıkları Ana Bilim Dalı, Afyonkarahisar

Kriptojenik organize pnömoni uygun klinik ve radyolojik bulguların varlığı ve altta yatan spesifik bir patolojinin saptanmaması ile organize pnömoni paterninin birarada olduğu nadir görülen bir interstisyel akciğer hastalığıdır. 67 yaşında erkek hasta, üç aydır kolon adenokanser tanısı ile takipli 1 aydır olan öksürük ve dispne şikayetiyle kliniğimize başvurdu. Toraks bilgisayarlı tomografi'de her iki akciğerde yaygın buzlu cam alanları izlendi (Resim1). Hastaya malignite ve intertisyel akciğer hastalığı şüphesiyle yapılan fiberoptik bronkoskopi'de sol alt lob bazal segmentlerden transbronşiyal biyopsiler alındı. Biyopsi sonucu kriptojenik organize pnömoni (KOP) olarak raporlandı ve hastaya steroid tedavisi başlandı. Birinci ay kontrolde klinik ve radyolojik olarak belirgin düzelme olduğu görüldü. Malignite ve KOP birlikteliğinin nadir görülmesi nedeniyle bu olguyu sunduk

Anahtar Kelimeler: Adenokanser, Kriptojenik Organize Pnömoni, malignite,

Resim 1

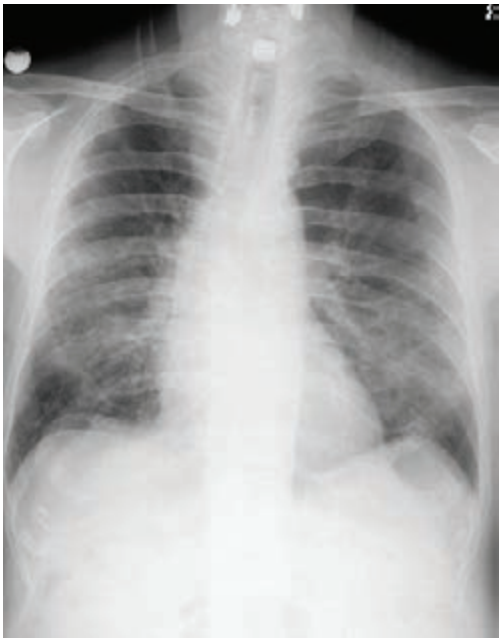

HastanÄ±n baÅŸvuru PA akciÄŸer grafisi

Resim 2

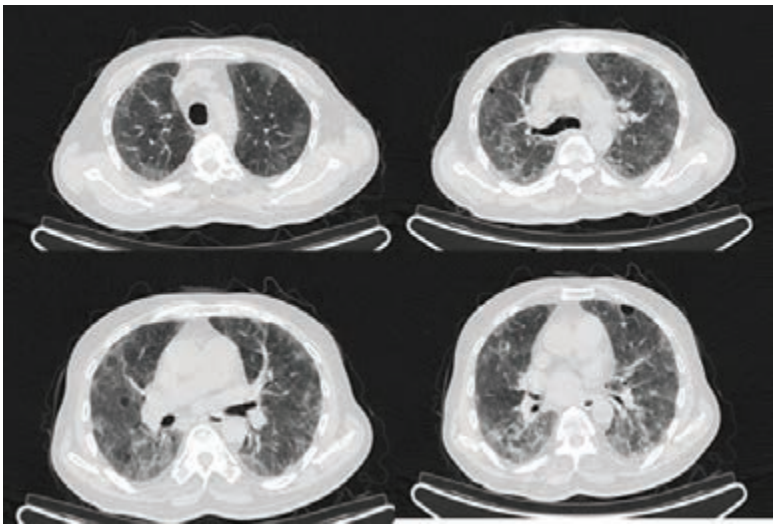

Hastanın toraks tomografisinde bilateral buzlu cam dansiteleri izlenmektedir.

EP-117
AMİODARON KULLANIMINA BAĞLI GELİŞEN İNTERTİSYEL AKCİĞER PATERNİ

Sevil Pempeci[1], Ayşegül Karalezli[1], H. Canan Hasanoğlu[1], Habibe Hezer[2], Mükremin Er[2]

[1]Yıldırım Beyazıt Üniversitesi Göğüs Hastalıkları Anabilimdalı
[2]Ankara Atatürk Eğitim Araştırma Hastanesi Göğüs Hastalıkları Kliniği

Amiodaron diffüz interstisyel veya alveoler pnömopati ve bronşiolitis obliterans organize pnömoni (BOOP) interstisyel pnömoniye neden olan antiaritmik bir ilaçtır.Ateş,halsizlik,öksürük yakınmasıyla gelen amiodaron kullanan erkek hastada amiodarona bağlı oluşan pulmoner toksisite olgusu sunulmuştur. 70 yaşındaki erkek hasta son 1 aydır olan halsizlik,ateş,öksürük nedeniyle polikliniğimize başvurdu.Hasta kalp pili ve aritmisi nedeniyle cordarone kullanmaktaydı.Hastanın fizik muayenesinde bilaterel ince ralleri dışında doğaldı.Laboratuarında crp (123)ve total Ig e (1540) düzeyi yüksekti.Hastanın 2 ay arayla çekilen toraks btsinde gezici infiltrasyonlar mevcuttu. FOB yapıldı, endobronşial lezyon izlenmedi. Bronş lavaj kültüründe üreme olmadı, ARB, TBC DNA PCR sonuçları negatif saptandı. Hastanın mevcut bulguları kullanmış olduğu amiodaron tedavisine bağlı olduğu düşünüldü ve tedavisi kesildi takibe alınan hastanın kontrol postero-anterior grafisinde regresyon olduğu izlendi. Amiodaron kulanan hastalarda akciğerle ilgili yan etkiler çıkmaktadır. İlacın kesilmesi bile bu belirtilerin geçmesini sağlamaktadır.

Anahtar Kelimeler: amiodaron, toksik etki, intertisyel akciğer hastalığı

2 ay sonra çekilen amiodaron alırken toraks bt kesiti

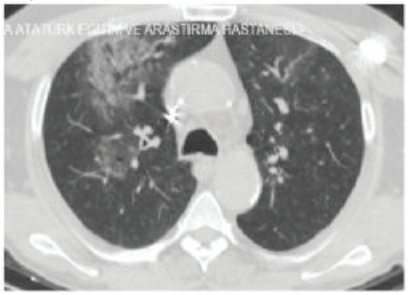

amiodaron alırken ilk geliş toraks bt kesiti

ilaç kesildikten 1 ay sonra aynı kesitte toraks bt kesiti

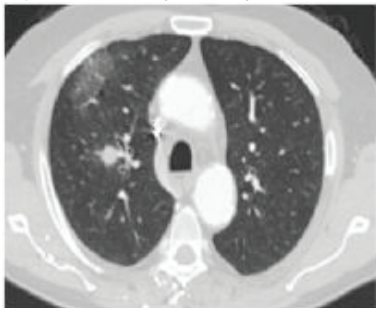

EP-118
SARKOİDOZ VE NODÜLER AMİLOİDOZİS

Belma Akbaba Bağcı, Mediha Gönenç Ortaköylü, Ayşe Bahadır, Efsun Gonca Uğur Chousein, Hülya Abalı, Emel Çağlar, Nazlı Evin Taşatan

yedikule göğüs hastalıkları ve göğüs cerrahisi E.A hastanesi/ istanbul

GİRİŞ: Sarkoidoz etyolojisi bilinmeyen, çoklu organ tutulumu ile seyreden, kronik i nflamatuar,granülomatöz bir hastalıktır. Günümüzde hastalık şiddetini belirlemede ve takibinde yeterli biomarker yoktur. Birçok kronik inflamatuar hastalıkta SAA yüksekliği (ile birlikte amiloidoz gelişimi) bilinmekle birlikte Sarkoidoz patogenezinde bu yolak yeni yeni dikat çekmektedir. Son yıllarda SAA'nın sarkoidoz patogenezindeki rolü ve aktivite ile ilişkisini ortaya koyan bildiriler yayınlanmaktadır (1-3).

OLGU: 57 yaşında bayan hasta. Göğüs ağrısı, öksürük, balgam, yutma zorluğu ve dispeptik yakınmalar nedeniyle merkezimize başvurdu. Özgeçmişinde 12 pk/yıl sigara ve iskemik kalp hastalığı mevcuttu. Fizik muayenede özellik saptanmadı. Rutin laboratuvar tetkikleri normal bulundu. Kollojen markerleri (-) geldi. SFT'de orta derecede restriksiyonu vardı. Quantiferon TB Gold (+) idi. Torax BT de " medistende en büyüğü 16 mm multıpl LAP'lar, parankimde en büyükleri sol üst anteriorda 18 mm ve sağ alt lop superiorda 12 mm olmak üzere bilateral multıpl nodüller izlendi. Hasta malignite ön tanısı ile tetkik edildi. FOB'da endobronşiyal lezyon izlenmedi. Lavaj ARB ve kültür (-) kaldı. Yapılan gastroskopi ve kolonoskopide patoloji saptanmadı. Pet CT'de pulmoner parankimal nodüllerde FDG tutulumu(SUV max:5) dışında başka odak saptanmadı. Tanı amaçlı VATS ile wedge rezeksiyon yapıldı. Patolojik incelemede "interstisyumda nekrozlaşmayan granülom yapıları ve nodüler amiloidozis" olarak raporlandı. Hasta pulmoner sarkoidoz tanısı ile takibe alındı.

SONUÇ: Pulmoner sarkoidoz ve buna bağlı pulmoner amiloidozlu hastaların tanı- takip süreçlerinde, yeni tedavi hedeflerinin geliştirilmesinde SAA yolağı dikkate alınmalıdır. Bu konuda yapılacak yeni çalışmalara ihtiyaç vardır.

Anahtar Kelimeler: amiloidoz, sarkoidoz, serum amiloid A

Şekil 1: Sarkoidozdaki aktivite belirteçlerinin patogenezdeki yeri

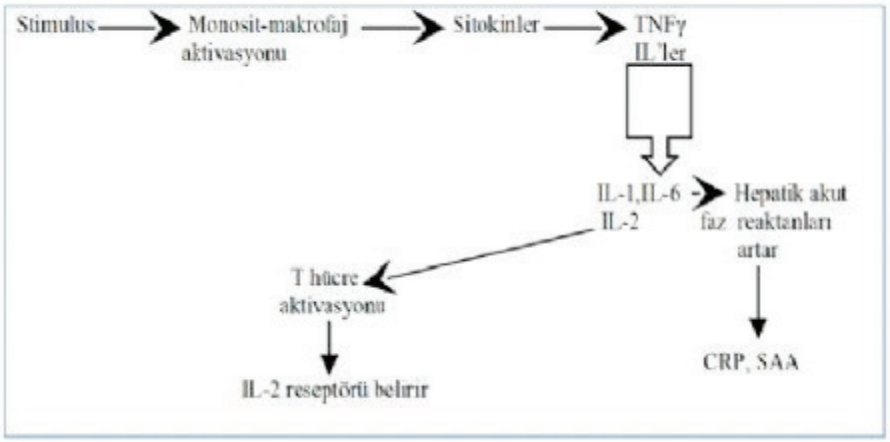

Toraks BT görüntüleri

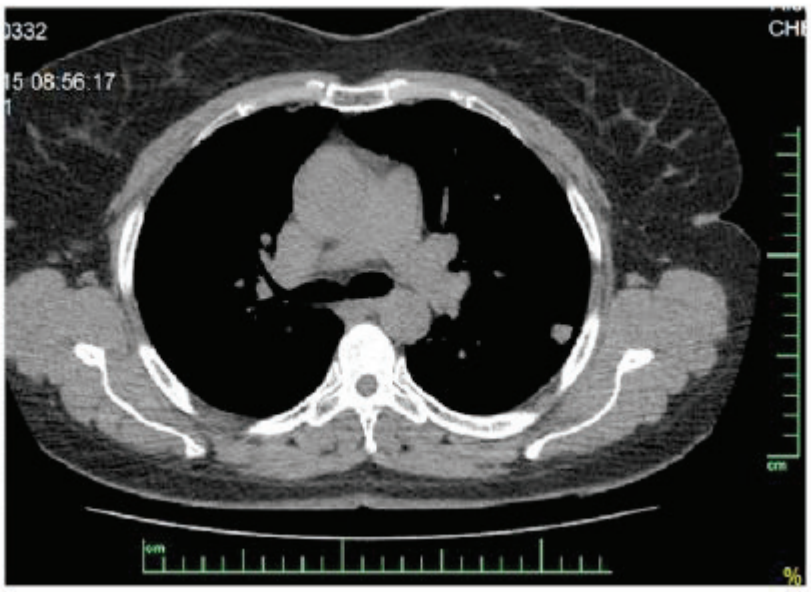

Toraks BT görüntüleri

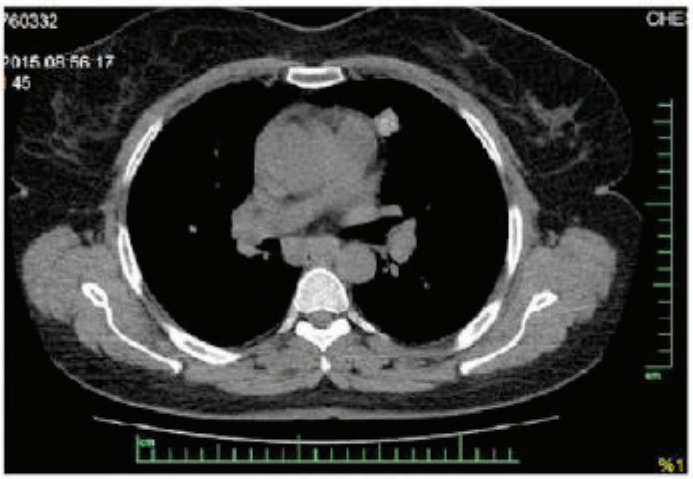

Toraks BT görüntüleri

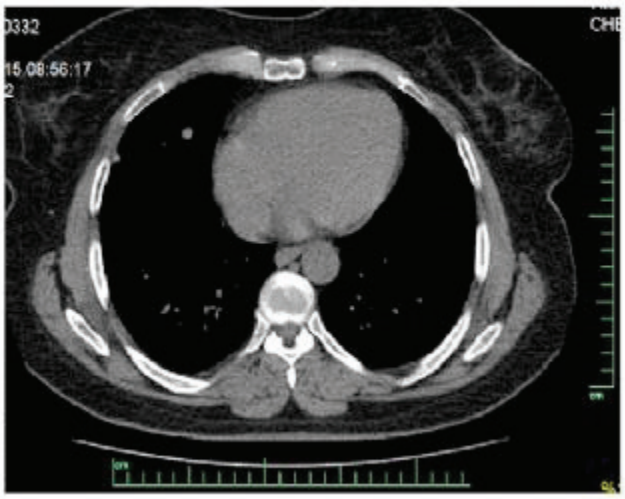

Toraks BT görüntüleri

Toraks BT görüntüleri

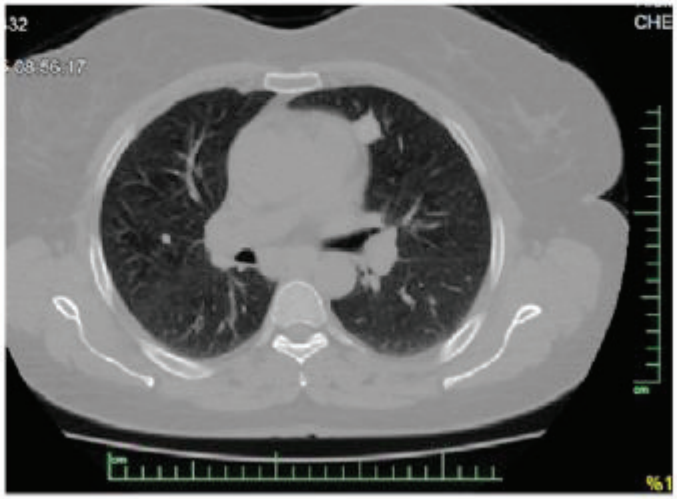

Toraks BT görüntüleri

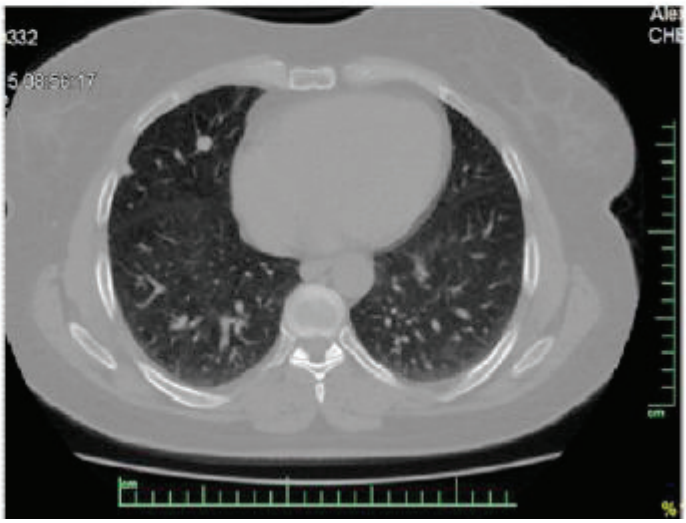

EP-119
NADİR BİR HEMOPTİZİ NEDENİ: PULMONER AVM

Belma Akbaba Bağcı, Ayşe Bahadır, Mediha Gönenç Ortaköylü, Hülya Abalı, Efsun Gonca Uğur Chousein, Emel Çağlar, Zehra Büşra Parlar

Yedikule Göğüs Hastalıkları ve Göğüs Cerrahisi E.A Hastanesi/ İstanbul

GİRİŞ: Pulmoner AVM, pulmoner arter ve venler arasında kapiller geçişi olmadan anormal bağlantılardır. %70'den fazlası konjenitaldir ve olguların büyük çoğunluğu "Herediter hemorajij telenjiektazi" hastalığı ile birlikte görülmektedir. Bu grup hastalarda birden çok organda A-V malformasyonlar bulunabileceğinden daha hızlı progresyon göstererek komplikasyonların artışına ve kötü prognoza sebep olmaktadır.

OLGU: 64 yaşında bayan hasta. Hemoptizi nedeniyle merkezimize başvurdu. Özgeçmişinde 15 pk/yıl sigara öyküsü dışında bir özellik yoktu. Öyküsü derinleştirildiğinde aralıklı burun kanamaları, dışkıda melana ve baş ağrıları da tarifleyen hastanın "Herediter hemorajik telenjiektazi" öntanısı ile tetkik edildiği öğrenildi. Fizik muayenede Ta Arteryel:110/80 mmHg, Ateş: 36.70C, Nabız: 91/dk, solunum sayısı: 16/dk, parmak ucu O2 saturasyonu:%94, yüzde-dudaklarda telenjiektazik genişlemeler ve clubbing mevcut olup diğer sistemik muayenesi normaldi. Rutin laboratuvar tetkikleri normal sınırlardaydı. Arteryel kan gazında oda havasında hipoksemisi mevcuttu (PO2: 61). Çekilen PA akciğer grafisinde sağ alt zonda düzgün sınırlı dansite artımı izlendi. Çekilen toraks BT'de "sağ alt lop superior segment düzeyinde pulmoner arterden beslenen ve pulmoner vene drene olan 3.5x3 cm boyutlarında AVM ile uyumlu vasküler lezyon izlendi. Cerrahi operasyonu kabul etmeyen hasta embolizasyon için sevk edildi.

SONUÇ: Hemoptizi, dispne, siyanoz, hipoksemi ve pulmoner nodüllerin varlığında ayırıcı tanıda pulmoner AVM'ler düşünülmelidir. Eşlik eden epistaksis, melana ve nörolojik semptomlar bulunan hastalar "Herediter hemorajij telenjiektazi" yönünden ayrıca incelenmelidir.

Anahtar Kelimeler: hemoptizi, herediter hemorajik telenjiektazi, pulmoner AVM

Toraks BT görüntüleri

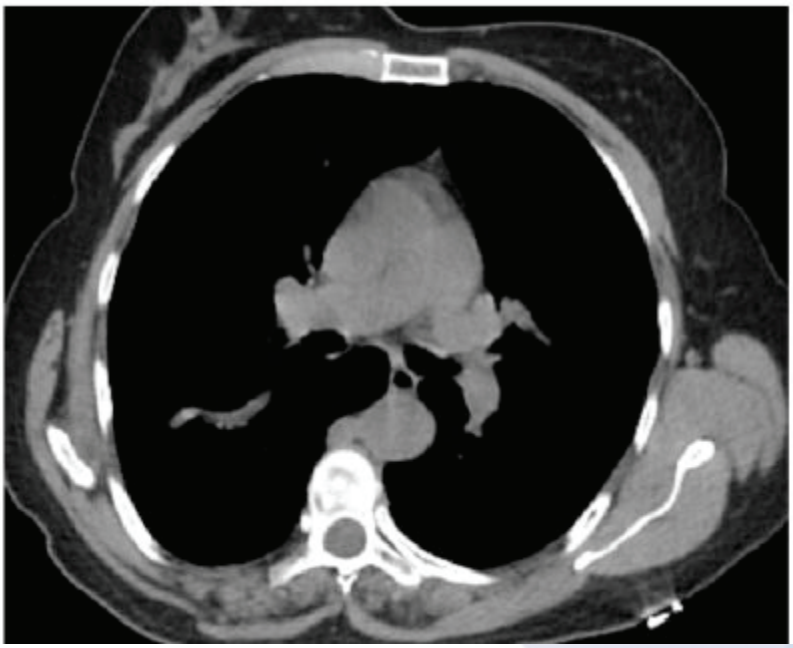

Toraks BT görüntüleri

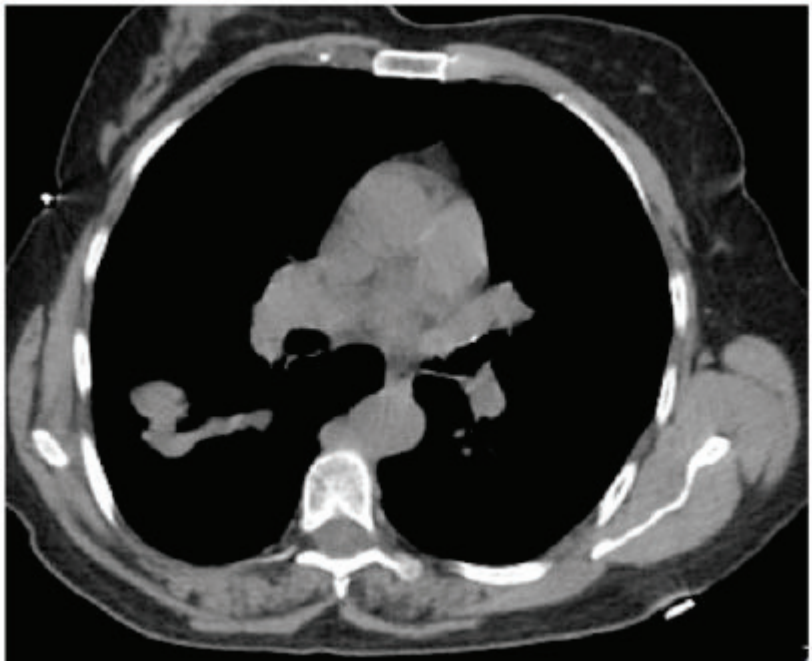

Toraks BT görüntüleri

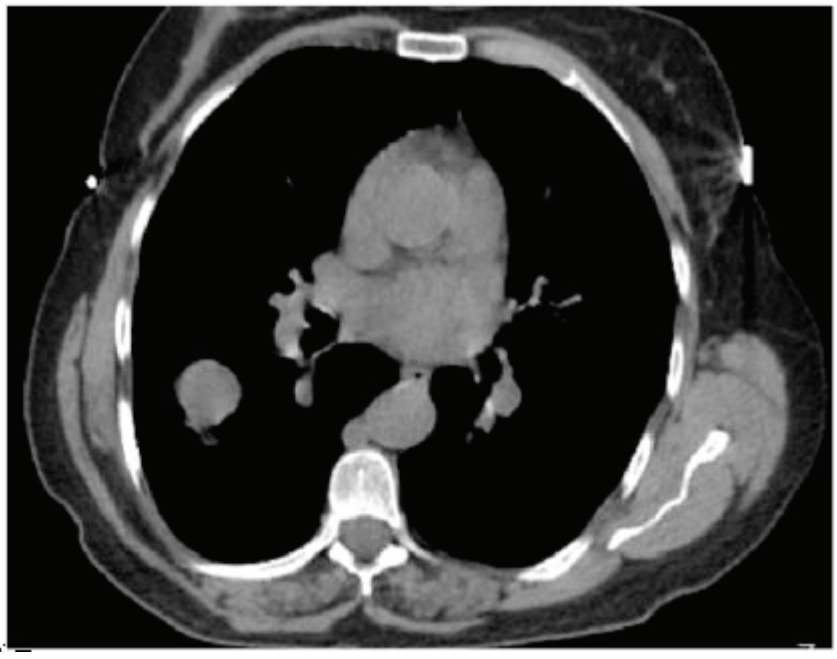

Toraks BT görüntüleri

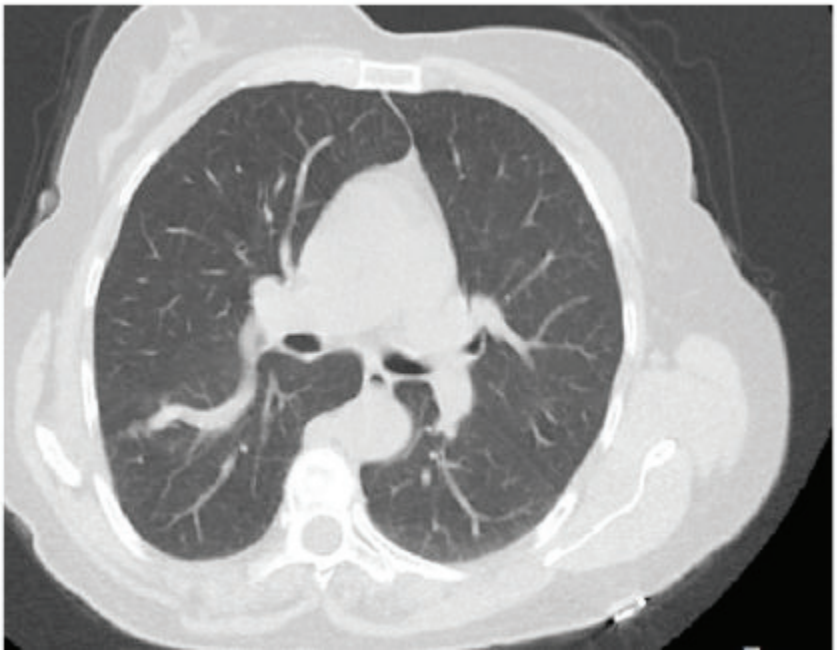

Toraks BT görüntüleri

Toraks BT görüntüleri

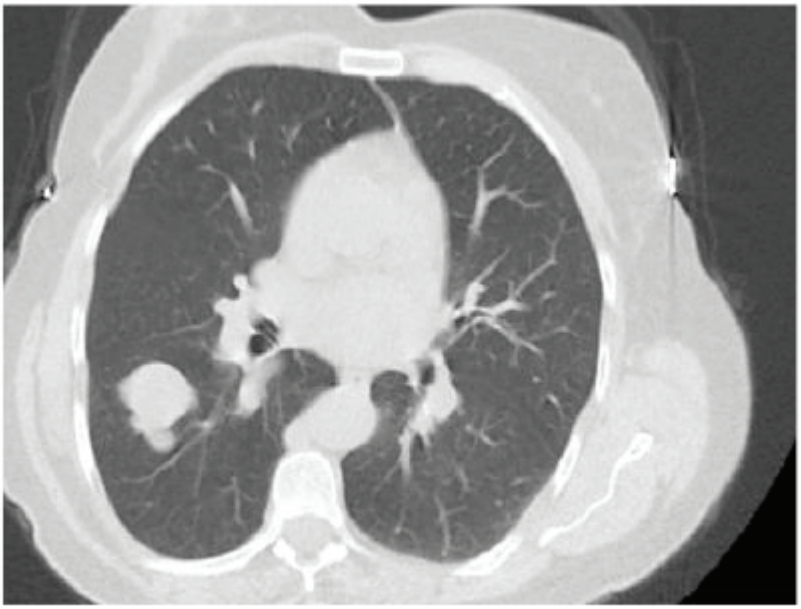

EP-120
SERVİKAL LENF NODUNDA SARKOİDAL GRANÜLOMA

Esra Usta Bülbül, İpek Özmen, Emine Aksoy, Hatice Türker

T.C Sağlık bilimleri üniversitesi Süreyyapaşa göğüs hast. ve göğüs cerrahisi e.a.h

Sarkoidoz; bilateral hiler lenfadenopatiler, pulmoner infiltratlar, deri ve göz lezyonları gibi çeşitli klinik tablolarla karşımıza çıkabilir. Periferik lenfadenopatiler hastalığın seyri esnasında daha sık görülmekle birlikte, sadece periferik lap biopsisi ile sarkoidoz tanısı konulması nadirdir ve tanı problemlerine yol açar. Kliniğimizde pulmoner tutulumu olmayan, servikal lap biopsisi ile sarkoidoz tanısı konulan olguyu, tanı ve tedavi sorunlarına dikkat çekmek amacı ile sunduk.

OLGU: 56 y, E. Sağ kulak arkası ve boyunda şişlik şikayeti ile müracaat eden olgumuzun sistem muayenelerinde patoloji saptanmadı. Akciğer grafisi ve toraks BT normal sınırlarda idi. Boyun MR'da, sağ servikal zincirde tüm lokalizasyonlarda konglomere görünümde en büyüğü 2cm, ölçülen çok sayıda lenf nodu(LN), sağ axiller bölgede konglomere görünümde çok sayıda LN, sağ supraklaviküler alanda konglomere görünümde çok sayıda LN izlendi. Lenfoma ön tanısıyla yapılan servikal LAP biopsisi; nonnekrotizan granülamatöz iltahap olarak raporlandı. Bu raporla Kikuchi-Fujimoto ve lenfoma tanıları dışlandı. Sarkoidoz dışı diğer granülamatöz hastalıklar açısından araştırıldı. Kimyasal madde ve hayvan teması bulunmadı. Vaskülit paneli negatif kaldı. Hipogammaglobülinemi, brusella, toksoplazmozis açısından araştırıldı. Tüberküloz açısından ARB dokuda ve bronş lavajında negatif kaldı. Mantar enfeksiyonu saptanmadı. Bronkoskopik tetkikde patoloji görülmedi, CD4/CD8= 6.45(lenfosit:%60) olarak bulundu. ACE:39 U/L, Ca:9.2 mg/dl olup Dlco:%84 idi. Batın Us normal sınırlarda bulundu. Göz ve kalp konsültasyonlarında patolojik bulgu saptanmadı. Bu bulgular ışığında, CD4/CD8 oranının yüksek olması ile GLUS sendromundan da uzaklaşılarak, hastamıza sadece periferik lenf nodları ile sınırlı sarkoidoz tanısı konuldu. Halen hastanın semptomatik olmaması ve periferik lenf nodlarının yüzde şekil bozukluğu yapmaması göz önüne alınarak ilaçsız takibe alındı. Sonuç olarak; periferik lenf nodunda sarkoidal granülom varlığının, sistemik sarkoidoz tanısını koydurabileceği ve ayırıcı tanılar yapılmış olsa bile, bu tip granülomu olan hastaların düzenli takibinin yapılması gerektiği kanısındayız.

Anahtar Kelimeler: sarkoidoz,sarkoidal granülom,servikal lap

resim

EP-121
ERİŞKİN AKCİĞER LANGERHANS HÜCRELİ HİSTİYOSİTOZİSİ OLGUSU

Deniz Uysal, Soner Umut Küver, Fatma Tokgöz Akyıl, Merve Hörmet, Rıza Serdar Evman, Aykut Erdağı, Çağatay Saim Tezel, Tülin Sevim

Süreyyapaşa Göğüs Hastalıkları ve Göğüs Cerrahisi Eğitim ve Araştırma Hastanesi

GİRİŞ-AMAÇ: Erişkin akciğer Langerhans hücreli histiyositozisi sıklıkla sigara içen hastalarda görülen immün sistem disfonksiyonunu ile ilişkili olduğu düşünülen nadir bir hastalıktır. Bu raporda da 35 yaşında tanı alan akciğer Langerhans hücreli histiyositozis olgusu sunulmuştur.

Olgu Sunumu: 35 yaşında erkek hasta, yaklaşık 5 aydır devam eden kuru öksürük şikayetiyle kliniğimize başvurdu. Halen sigara içen hastanın 20 paket/yıl sigara öyküsü mevcuttu. Başvurusundan yaklaşık 10 ay evvel hayvancılık yapan hasta şu anda ekonometrist olarak masa başı görevde bulunuyordu. Fizik muayenesinde özellik saptanmadı. Tam kan sayımı ve biyokimya değerleri normal sınırlardaydı. Balgam ARB si negatif saptandı, nonspesifik balgam kültüründe üreme olmadı. Soy geçmişinde annesi ve dayısı larynx ca dolayısıyla exitus olmuştu. PA akciğer grafide bilateral dağınık infiltrasyonları mevcuttu (Resim 1). Dış merkezde çekilen toraks yüksek çözünürlüklü bilgisayarlı tomografisinde bilateral kistik nodüler oluşumlar izlendi. VATS yöntemiyle sol akciğer üst lob ve alt loblardan wedge biyopsi yapıldı ve patolojisi langerhans hücreli histiyositozisi ile uyumlu raporlandı. İmmünhistomkimyasal çalışmada CD68 ve S100 pozitif boyandı. Klinik takipte sigara kullanımına son verilen hasta, tedavisiz radyolojik takibe alındı. 3 ay sonra çekilen akciğer grafisinde radyolojik gerileme izlendi. (resim 2)

SONUÇLAR: Erişkin akciğer Langerhans hücreli histiyositozisi ile sigara içimi arasındaki yakın ilişki, patogenezinde tütün dumanının rolünü kuvvetlendirmektedir. Sigaranın bırakılması ile klinik ve radyolojik düzelme olduğu da bildirilmektedir.

Anahtar Kelimeler: Langerhans hücreli histiyositozis, sigara, kistik mikronodüller.

Resim 1

Resim 2

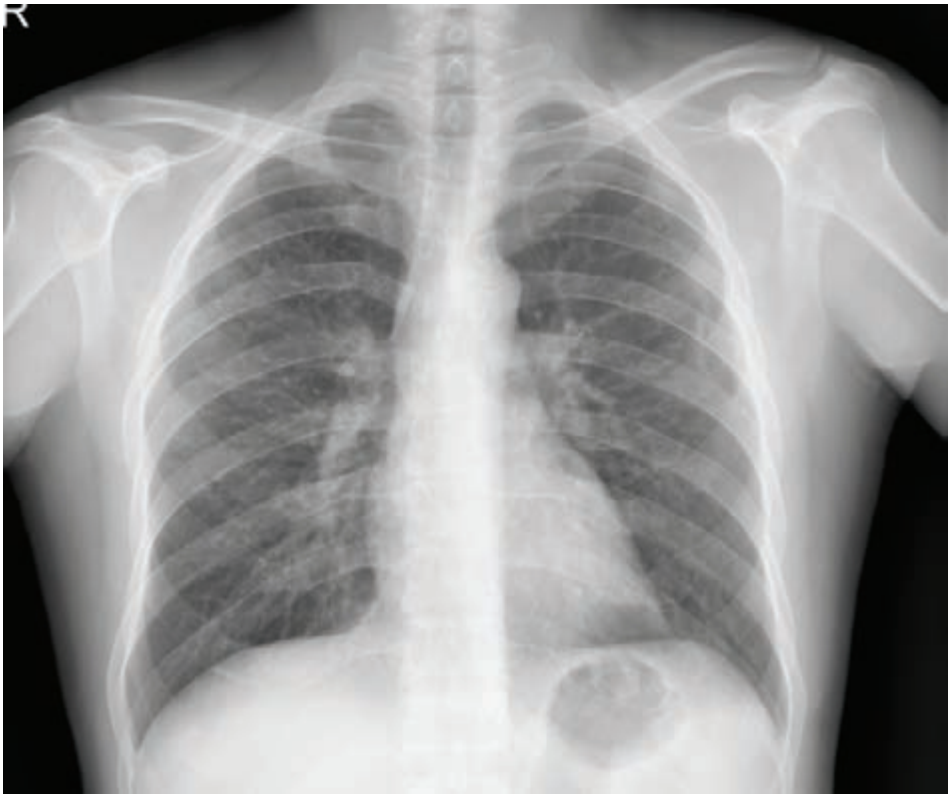

EP-122
GEBELİK SONRASI AKTİVE OLAN SARKOİDOZ OLGULARI

Reyhan Yıldız, Lale Sertçelik, Dildar Duman, Fatma Akyıl, Ayşegül Berk, Murat Kavas, Armağan Hazar

Sağlık Bakanlığı, Süreyyapaşa Göğüs Hastalıkları ve Göğüs Cerrahisi Eğitim ve Araştırma Hastanesi

GİRİŞ: Sarkoidoz gebelik döneminde genellikle sorunsuz seyretmektedir. Nedeninin gebelik sırasında artan kortizol düzeyine bağlı olduğu düşünülmektedir. Pulmoner hipertansiyonu ve ciddi parankimal fibrozu olanlarda ise gebelik mortal seyredebilir. Gebelikte stabil olanların doğumdan 3-6 ay sonra hastalık aktivasyonu ya da yeni belirtileri ortaya çıkabilir.

OLGU 1: 28 y, ilk çocuk 2011, ikinci çocuk mart 2014, ekim 2014 te öksürük,nefes darlığı ile ilk başvuru, akciğerin bilgisayarlı tomografisinde mediastinal ve bilateral hiler konglomerasyon gösteren multiple lenf nodları, bilateral parankimal miliyer dağılım gösteren mikronodüler infiltrasyonlar, ACE:16, bronkoalveoler lavaj immunositolojik incelemesinde CD4/CD8: 1,5, dudak biyopsisi: normal histolojik bulgu, mediastinoskopi: nonnekrotizan granulamatoz iltihap.

OLGU 2: 34 y, 2009 eritema nodozumla uyumlu cilt bulguları, 2010 göz şikayetleri, 2012 akciğerin bilgisayarlı tomografisinde mediastinal ve bilateral hiler lenfadenopatiler, boyun USG de her iki submandibuler bölgede, karotis etrafında en büyüğü 23x20 mm ebatlarında çok sayıda lenfadenopatiler, submandibuler ince iğne aspirasyonu granulamatoz lenfadenit, PPD:0 mm, intermediyer üveit+ koroidal tutulum, 2013 doğum sonrası sarkoidoz aktivasyonu.

OLGU 3: 31 y, 2012'de üst loblarda belirgin olmak üzere bilateral retikülonodüler tarzda yoğunluk artışları ve interlobuler septal, bilateral üst lobların apikal ve posterior bölümlerinde en büyükleri sağda 5.5 cm ölçülen multipl ince cidarlı hava kistleri, BAL+ radyolojik bulgular ile sarkoidoz tanısı, 2 defa pnömotoraks, 3 aylık bir abortus öyküsünden 2 ay sonra sarkoidoz aktivasyonu.

OLGU 4: 34 y, 2008' de bilateral hiler-mediastinal LAP lar ve parankimal infiltrasyonlar, FOB normal, mediastinoskopi ile non-nekrotizan granulamatoz iltihap, 1 yıl steroid tedavisi ve kür. Uzun bir süre takipsiz, 2014 yılında diz altında beliren eritemli plaklar sarkoidoz cilt tutulumu ile uyumlu. Doğumdan hemen sonra sarkoidoz aktivasyonu.

SONUÇ: Sarkoidoz tanısı ile izlenen hastaların gebelik ve doğum sonrası hastalık aktivasyonu açısından yakın takibi gerektiği olgular ve literatür bilgileri eşliğinde değerlendirilmiştir.

Anahtar Kelimeler: Sarkoidoz, gebelik, doğum, aktivasyon

olgu-1

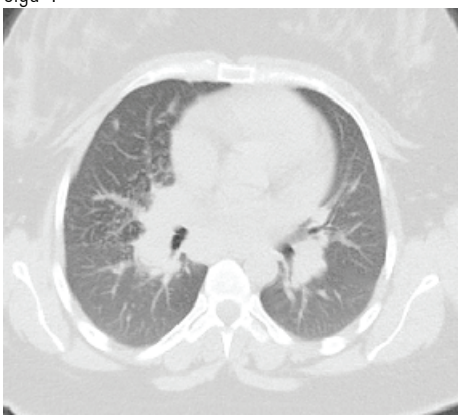

olgu-2

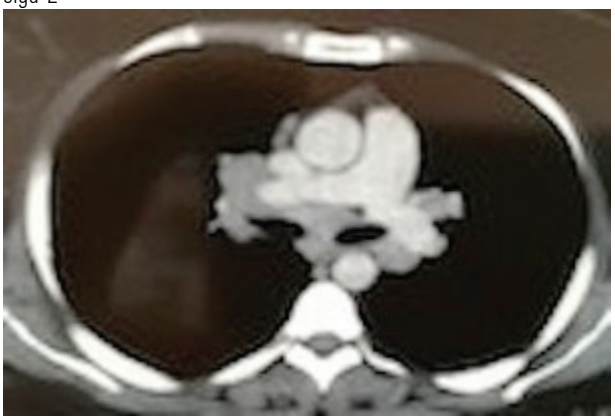

olgu-3

olgu-4

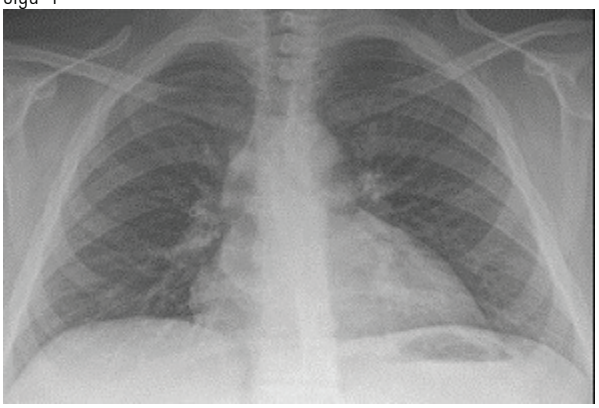

EP-123
ARDS AYIRICI TANISINDA PULMONER ALVEOLER PROTEİNOZİS: BİR OLGU NEDENİYLE

Mahşuk Taylan[1], Fatih Meteroğlu[2], Melike Demir[1], Cengizhan Sezgi[1], Abdulvahap Göktürk[1], Füsun Topçu[1]

[1]Dicle Üniversitesi Tıp Fakültesi Göğüs Hastalıkları AD, Diyarbakır
[2]Dicle Üniversitesi Tıp Fakültesi Göğüs Cerrahisi AD, Diyarbakır

GİRİŞ: Pulmoner Alveoler Proteinozis, progresif dispne ve restriktif tipte solunum kısıtlılığıyla seyreden, alveollerde lipoproteinöz materyal birikimiyle karakterize bir hastalıktır. Radyolojik bulgular sıklıkla her iki akciğerde interlobüler septal kalınlaşmaların eşlik ettiği yaygın buzlu cam görünümü şeklindedir. Tanı, klnik ve radyolojik bulgulara ek olarak bronkoalveoler lavaj ve transbronşiyal biyopsi ile alınan materyalinin periyodik assit schiff (PAS) boyasıyla boyanmasıyla konur. Hastalık çoğunlukla yavaş ve ilerleyici dispne ile seyredip, akut progresyonla prezentasyonu nadirdir.

OLGU: Yirmi beş yaşında kadın hasta sezeryan operasyonu sonrası Anestezi Yoğun Bakım Ünitesinden, progresif dispne, hipoksemi ve invaziv mekanik ventilasyon gerektiren solunum yetmezliği nedeniyle devralındı. Akciğer grafisinde bilateral progresif infiltrasyonların olması ve ağır derecede hipoksemi olması nedeniyle ARDS düşünüldü. Beş günlük İnvaziz mekanik ventilasyon sonrası ekstübe edilern hastaya aralıklı non invaziv mekanik ventilasyon desteğine devam edildi. Ekokardiyografi ve kardiyovasküler muayenesinde kalp yetmezliğine ait bulgu saptanmadı. HRCT tetkikinde bilateal alt loblarda belirgin olmak üzere simetrik yaygın buzlu cam görünümü ve interlobüler septal kalınlaşmalar görülmesi üzerine interstisyel akciğer hastalıkları açısından bronkoskopi planlandı. Bronkoalveoler lavaj sıvısı sitopatolojisinde yoğun proteinöz materyalle birlikte köpüksü histiyositler görüldü. Hastaya genel anestezi altında çift lümenli entübasyonla, dört gün arayla önce sol sonra sağ akciğere total akciğer yıkaması (terapötik BAL) uygulandı.İşlem sonrası ikinci günde mekanik ventilasyondan ayrılan, kliniği ve hipoksemisi düzelen olgu, kontrolde kalmak üzere taburcu edildi.

SONUÇ: Klinik olarak çoğunlukla yavaş ve progresif seyreden ve nadir bir hastalık olan PAP, yoğun bakım ünitesinde takipedilen ARDS, intesrtisyel akciğer hastalıkları akut atakları, pnömoni gibi akut patolojilerin de ayırıcı tanısında düşünülmesi gerekir.

Anahtar Kelimeler: ARDS, PAP, Pulmoner Alveoler Proteinozis, Terapötik BAL

Figür 1

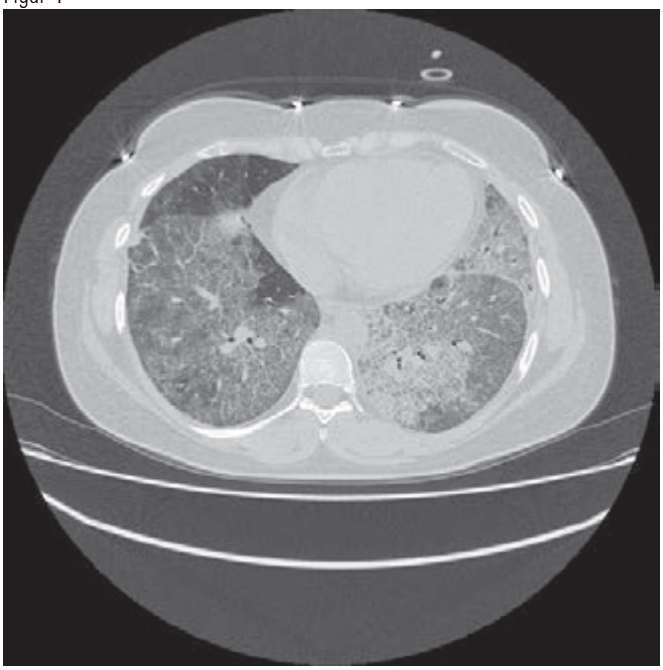

HRCT bulguları

Figür2

Sol akciğer yıkama (BAL) materyali

Figür3

Sağ akciğer yıkama materyali

EP-124
SİSTEMİK SKLEROZ VE SJÖGREN SENDROMU İLE MOTOR NÖRON HASTALIĞI (AMYOTROFİK LATERAL SKLEROZ=ALS) BİRLİKTELİĞİ: BİR OLGU SUNUMU

Aycan Akbaş, Bilge Atasoy, Zehra Çamcı, Aydın Çiledağ, Özlem Özdemir Kumbasar

Ankara Üniversitesi, Göğüs Hastalıkları Ana Bilim Dalı, Ankara

GİRİŞ: Sistemik skleroz (SSk) konnektif doku fibrozisi ve yaygın küçük damar vasküliti ile karakterize otoimmün bir hastalıktır,prevalansı 28-253/1.000.000'dir. Sjögren sendromu (SS) gözyaşı ve tükrük bezleri başta olmak üzere, tüm ekzokrin bezlerin lenfositik infiltrasyonu ile karakterize, kronik, sistemik, otoimmün bir hastalıktır, popülasyonun %0,1-4ünü etkilemektedir. Altta yatan başka bir hastalık yoksa primer SS; başka bir hastalık ile birlikte ise (RA,SLE ve SSk) sekonder SS'dan söz edilir. SS, sistemik skleroza sekonder görülebileceği gibi; bu iki antite mikst konnektif doku hastalığı şeklinde birlikte de bulunabilir. ALS, beyin ve spinal kordun üst ve alt motor nöronlarında dejenerasyonla karakterize ilerleyici bir hastalık olup prevalansı 3-8/100.000dir. SS ve SSk tanıları ile takip edilmekte yken ALS gelişen bir vaka, bu antitelerin birlikte görülmesi ender olduğundan sunulmuştur.

OLGU: 52 yaşında, kadın hasta. 2005te dispne, öksürük ve ürtiker nedeni ile kliniğimize başvurduğunda yüksek rezolüsyonlu toraks tomografsinde (YRBT) interstisyel akciğer hastalığı (İAH) saptandı. Romatolojik semptomu olmayan ve otoimmün markerları negatif olan hastaya idyopatik interstisyel pnömoni (İİP) tanısı ile steroid verildi. Steroid kesildikten sonra tekrarlanan immün makerlardan anti-SS-A ++ ve antiSS-B ++ saptanması üzerine hastaya SS tanısı ile steroid, azatiyoprin başlandı. YRBTde progresyon olması üzerine 6 kür siklofosfamid verildi. Kontrol YRBTde minimal regresyon izlendi. 2012de el ve ayak bileklerinde şişlik gelişmesi üzerine yapılan kapilleroskopide çalı görünümü saptaması üzerine skleroderma tanısı aldı.Tedavisine hidroksiklorokin eklendi.Takiplerinde yutma güçlüğü ve Raynaud sendromu gelişen hasta 2013te radyolojik progresyon nedeni ile Romatoloji önerisi ile mikofenolat mofetil ve kolşisin başlandı. 2014te rituximab verilmesi planlanırken bacaklarında seğirme tariflemesi üzerine Nörolojiye konsülte edildi. ENMG sonucu yaygın alt motor nöron hasarı ile uyumlu olan hasta paraneoplastik sendrom öntanısı ile malignite yönünden tetkik edildi. Solunum yetmezliği nedeni ile endoskopi ve kolonoskopi yapılamayan hastaya malignite taraması amacı ile yapılan PET-BTde malignite saptanmadı. ALS tanısı ile riluzol başlandı ve bacak fasikülasyonları geriledi. Son 1 yıl içinde yapılan ekokardiyografilerinde sPAB:65 mmhgya kadar yükseldi. 6 ay önce de dijital ülserleri gelişen hastaya bosentan başlandı, ülserleri tamamen gerileyen hasta halen takibimiz altındadır.

TARTIŞMA:SS, SSk ve ALS'nin birlikte görülmesi oldukça nadir karşılaşılan bir durumdur. ALS etyopatogenezinde otoimmünitenin rol oyanayabileceği düşünülebilinir.

Anahtar Kelimeler: Amyotrofik Lateral Skleroz, Sistemik Skleroz, Sjögren Sendromu

toraks BT

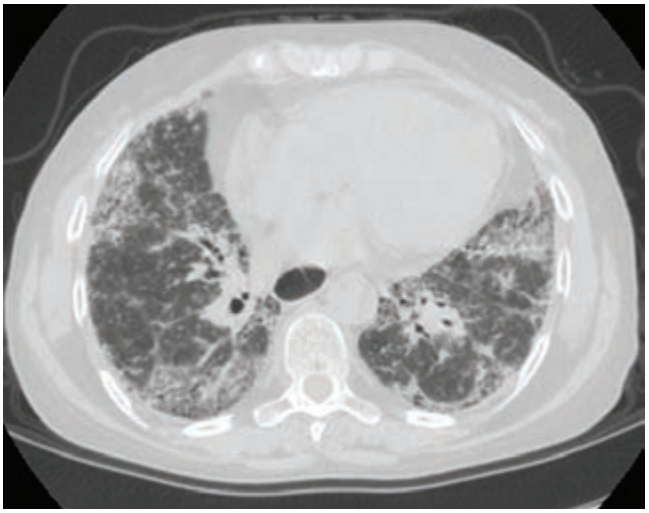

traksiyon bronşiektazileri, septal kalınlaşmalar, yer yer bal peteği kistleri (Fibrozan NSİP?, OİP?)

EP-125
PULMONER EMBOLİ HASTALARININ BT ANGİO GÖRÜMLERİ,RİSK VE KOMORBİDİTELERİNE GÖRE İRDELENMESİ

Fatma Armağan Hazar, Sümeyye Alparslan Bekir, Lale Dağyıldızı, İpek Erdem, Ayşem Aşkım Öztin, Merve Karaman,kocabiyik, Neslihan Köse, Aylin Güngör Özalp, Hatice Türker

Süreyyapaşa göğüs hastalıkları ve göğüs cerrahisi EAH

Pulmoner emboli (PE), hayatı tehdit eden, acil tanı konulup tedaviye başlanması gereken önemli bir hastalıkdır. Çalışmamızda pulmoner emboli tanısı ile bir yıl süresinde takip ettiğimiz hastaları risk faktörleri,alt ekstremite doppler ve BT angio görünümlerine göre değerlendirdik. MATERYAL-METOD: Hastanemiz 01.07.2015 ve 31.07.2016 tarihleri arasında yatan 1800 hasta retrospektif ve prospektif olarak tarandı.İçlerinden BT angio ile PE tanısı alan 52 hasta çalışmaya alındı. K/E:29/23 olup, yaşları 16-87 arasında idi. Hastalarda komorbid hastalıklar olarak KOAH, hipertansiyon, kanser (mide,akciğer,kolon ve prostat,kemik), DM, KKY,KBY görüldü. Sezeryan ve ameliyat, kemik kırıkları (bacak, kalça, vertebrada), seyahat öyküsü, oral kontraseptif kullanımı, immobilite ve AF risk faktörleri vardı. Dört olgu, daha önce PTE ve/veya DVT tanısı almıştı. Olguların akciğer grafisinde pnömoni, plörezi, hampton hörgücü (n:4), lineer atelektazi, diyafragma yüksekliği görüldü. Alt ekstremitede venöz dopplerde trombüs 23 olguda, ana pulmoner arterlerde trombüs 18 olguda saptandı.

SONUÇ: Olgularımız incelendiğinde bilateral ana pulmoner arterde trombüs olan olgularımızın genelde risk faktörlerinin ve komorbid hastalıklarının olduğu gözlendi. Sağ akciğerde daha sıklıkla emboli saptandı.

Anahtar Kelimeler: pulmoner emboli,bt angio,risk faktörleri

Olgu 2

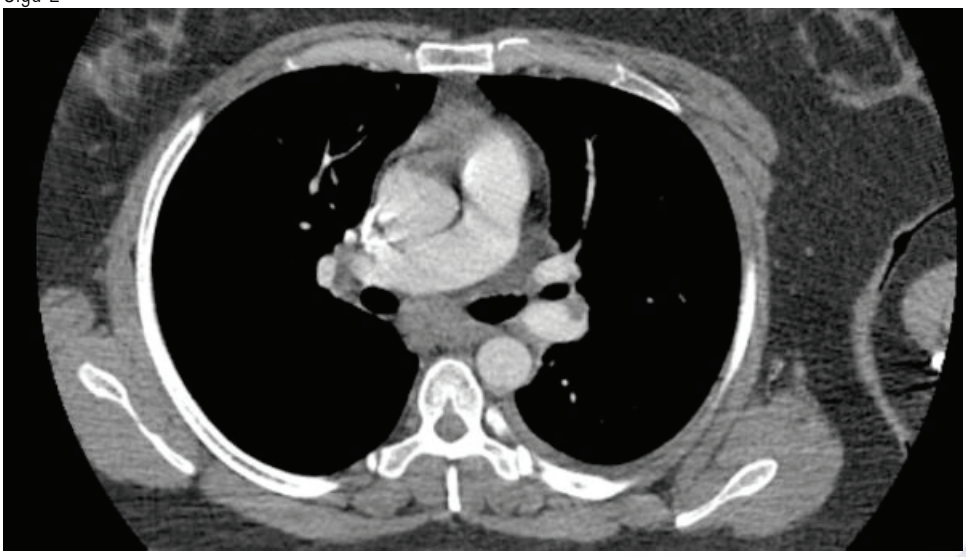

Resim 1

Pulmoner Emboli Radyolojik Dağılımları

	ANA PULMONER ARTER	SEGMENTER
SAĞ PULMONER ARTER	7	20
SOL PULMONER ARTER	3	6
BİLATERAL	5	8
MASİF	3	

Olgu 1

Resim 1

Olgu 1

Resim 2

EP-126
SON DÖNEM SARKOİDOZ VE SARKOİDOZ/ İNTERSTİSYEL PULMONER FİBROZİS BİRLİKTELİĞİ

Sümeyye Alparslan Bekir, Fatma Özbaki, Fatma Tokgöz Akyıl, Meltem Ağca, Sinem Güngör, Esen Akkaya

T.C. Sağlık Bilimleri Üniversitesi Süreyyapaşa Göğüs Hastalıkları ve Göğüs Cerrahisi Eğitim ve Araştırma Hastanesi,
Göğüs Hastalıkları Kliniği,İstanbul

GİRİŞ-AMAÇ: Sarkoidozun doğal seyri ve prognozu değişkendir. Hastaların çoğu spontan remisyon ile sonuçlanırken, %20 hastada fibrozis gelişir, bu tablo en sık görülen bronşiyal distorsiyonlardan daha nadir görülen kist ve bül formasyonuna kadar değişebilir. Son yıllarda transplantasyona giden sarkoidozlu hastalarda yapılan çalışmalarda fibrotik akciğer dokusunda Usual İntertisyel Pnömoni bulgularının görülmesi bu tablonun son dönem sarkoidozun atipik formu veya bir coinsidans olup olmadığı konusunda tartışma başlatmıştır. Kliniğimizde son dönem sarkoidozis olarak izlediğimiz iki olgumuzdaki farklı radyolojik bulguları bu tartışmaların ışığında değerlendirdik.

OLGU 1: 54y, K. 2012 yılında öksürük, halsizlik yakınmasıyla başvurdu. Solunum sistemi muayenesinde(SSM) bilateral, bazallerde yer yer ral; bilateral alt ekstremitelerinde eritemli nodüler lezyonları mevcuttu. Akciğer grafisinde(AKC.GR) bilateral hiler lenfadenopati(BHL), Toraks BT'de BHL, mediyastinal LAP ve bilateral, üst loblarda subplevral bal peteği, alt loplarda subplevral buzlucam görünü izlenmekteydi. Bacaklarındaki nodüllerden alınan cilt biyopsisi ve tükrük bezi biyopsisi granülomatoz iltihap(Gİ) olarak raporlanan hasta, Evre2 sarkoidoz olarak değerlendirildi. 2013 yılında, nefes darlığında artış, akciğerlerde progresyon, solunum fonksiyonları/difüzyon kapasitesinde düşüklük nedeniyle kortikosteroid(KS) tedaviye alındı. Tedaviden kısmen yarar gören hastada takiplerde çomak parmak gelişti, AKC.GR'de bal peteği görünümü arttı. Halen eklem ağrıları da olan hastanın tedavisi devam etmektedir. OLGU 2: 54y, K. 2002 yılında sarkoidozla uyumlu klinik/radyolojik bulguların yanı sıra cilt biyopsisinin de Gİ olarak raporlanması ile sarkoidoz tanısı konulup, klorokin tedavisi başlanarak, tarafımıza yönlendirilen hastanın SSM doğaldı. AKC.GR'DE BHL, Toraks BT'sinde BHL, mediyastinal LAP, bilateral fibronodüler çekintiler, nodüler dansite artışları izlendi. Evre1 sarkoidoz tanısı ile 6 ay klorokin tedavisi aldı. 2006'da dış merkezde anti-tbc tedavisi başlanan hastaya 2007'de cilt lezyonarında progresyon nedeniyle klorokin ve kortikosteroid tedavisi başlandı. 2012'de AKC.GR'DE progresyon, fibroziste artış ve bilateral üst loblardan başlayan, traksiyon bronşektazilerine eşlik eden kist ve bül formasyonu görünümü izlendi.1 yıl tedavi alan ve AKC.GR'DE değişiklik olmayan hasta halen ilaçsız izlemdedir. Hastalarımızın Ca, ACE değerleri sırasıyla 11.2 ve 9,9 mg/dl; 44 ve 33 U/L olup, DLCO %36 ve 81 olarak raporlandı. Her iki olguda da tanı anında cilt tutulumu dışında ekstrapulmoner tutulum saptanmadı. Sonuç olarak; sarkoidoz tanılı iki hastamızdaki bu farklı progresyonlarda: OLGU1'de bal peteği akciğer ve takiplerde gelişen çomak parmak nedeniyle sarkoidoz ve İPF birlikteliği düşünülürken, OLGU2, Evre 4 sarkoidoz olarak tanımlandı.

Anahtar Kelimeler: Bal peteği, Fibrozis, Sarkoidoz

Olgu 1

Resim 2

Olgu 1

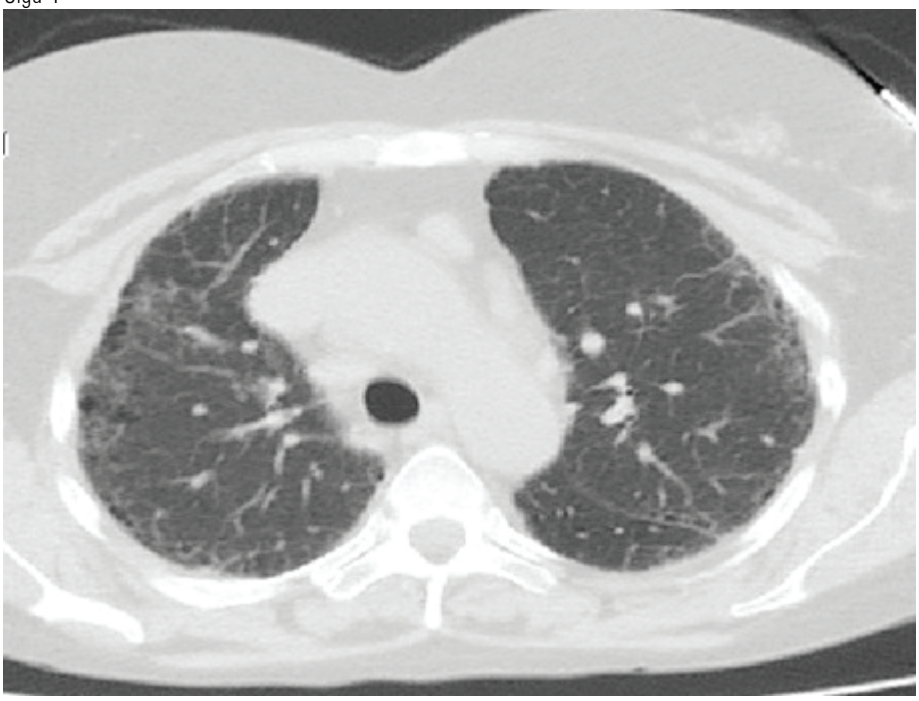

Resim 1

EP-127
SUBAKUT HİPERSENSİTİVİTE PNÖMONİSİ OLGUSU

Berna Taşkın Doğan, Ayten Filiz, Nazan Bayram, Meral Uyar

Gaziantep Üniversitesi, Göğüs Hastalıkları Ana Bilim Dalı, Gaziantep

Hipersensitivite pnömonisi, duyarlı kişilerde tekrarlayan organik toz veya kimyasalların inhalasyonu ile meydana gelmektedir. Her yaşta görülebilir. Akut, subakut ve kronik formları vardır. Hastalığın tanısında mesleksel ve çevresel maruziyet çok iyi sorgulanmalıdır. Biz burada, dimethoate etken maddeli insektisid grubu ilaç sonrası nefes darlığı gelişen subakut hipersensitivite pnömoni olgusu sunduk.

Olgu: 45 yaşında kadın hasta, ev hanımı, 40gün önce başlayan ve progresyon gösteren nefes darlığı şikayeti ile başvurdu. Hastanın nefes darlığı, 40gün önce torununun başına dimethoate etken maddeli ilacı torununun başına sürdükten sonra başlamış. Özgeçmişinde 15yıl asbest maruziyeti vardı. Fizik muayenede SpO2:98(OH), dinlemekle inspiratuar ronküsleri vardı. Solunum fonksiyon testinde FEV1/FVC:86 FEV1:2.10mL%86 FVC:2.44Ml %85, karbonmonoksit difüzyon kapasitesi 56 idi. Akciğer grafisinde bilateral dansite artışları vardı. Toraks bilgisayarlı tomografisinde, bilateral yama tarzında infiltrasyonlar vardı. Hastaya fiberoptik bronkoskopi yapıldı, endobronşial lezyon görülmedi, bronkoalveolar lavaj yapıldı, %50 alveoler makrofaj, %30 lenfosit, %18 polimorfonükleer lökosit, %2 eozinofil görüldü. Sağ alt lob transbronşial biyopsisinde alveolar memnranda minimal kalınlaşma görüldü. Hastanın çevresel maruziyeti bulunması, bronkoalveolar lavajda lenfosit artışı görülmesi üzerine hastaya subakut hipersensitivite pnömonisi tanısı kondu, 0,5mg/kg/gün methylprednisolon başlandı.

Sonuç: Hipersensitivite pnömonisinde neden, hayvansal proteinler, bitkiler, mantarlar, kimyasallar, ilaçlar gibi çeşitli birçok antijen olabilir. Bu nedenle hastalar maruziyetler açısından çok iyi sorgulanmalıdır. Tedavi olarak da öncelikle maruziyetin kesilmesi gerekmektedir.

Anahtar Kelimeler: hipersensitivite pnömonisi, difüz parankimal akciğer hastalığı, insektisid ilaç maruziyeti

Resim 1

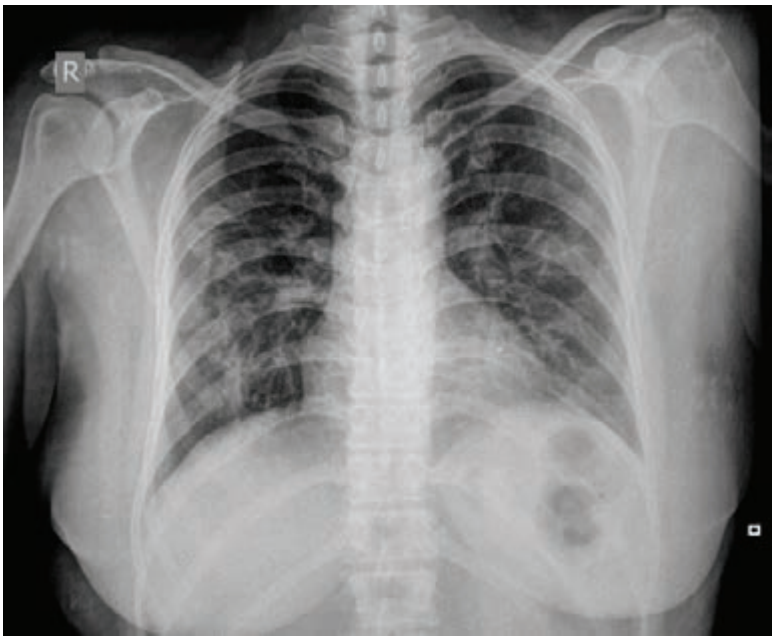

PA AkciÄŸer grafisi

Resim 2

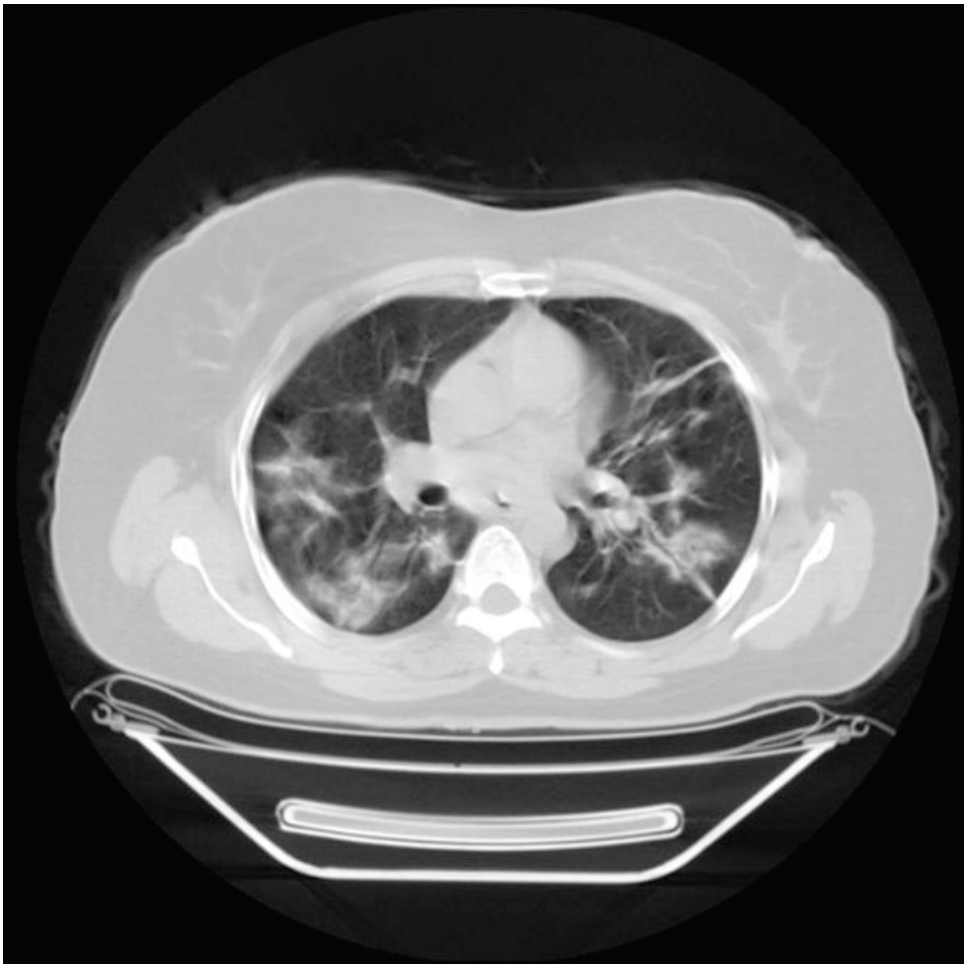

Toraks BT:Bilateral yama tarzÄ±nda infiltrasyonlar

EP-128
SUBKUTAN SARKOİDOZ: DARİER - ROUSSY SARKOİD

Murat Kavas, İpek Erdem, Meltem Çoban Ağca, Sibel Boğa, Esen Akkaya

Süreyyapaşa Göğüs Hastalıkları ve Göğüs Cerrahisi Eğitim Araştırma Hastanesi

Sarkoidoz etiyolojisi bilinmeyen,multisistemik, granülomatöz bir hastalıktır. Subkutan sarkoidoz, cilt tutulumları arasında en az sıklıkla görülenidir. İlk olarak Darier ve Roussy tarafından tanımlanmıştır. Ekstremite ve gövdede yerleşen, deri renginde 0.5-2 cm büyüklüğünde subkütan lezyonlardır. Genellikle sistemik hastalığın başlangıcında ortaya çıkar ve şiddetli olmayan sistemik tutulumla ilişkilidir. Bazan sistemik hastalıktan önce cilt tutulumu başlayabilir. Kliniğimizde takip ettiğimiz iki olguyu, bu sendromun nadir görülmesi ve tanı sorunları yaşanması nedeniyle sunduk.

OLGU 1: 56y,K. Eylül 2015 de bilateral diz,dirsek ve parmaklarda şişlik ve cilt altında sert nodüller oluşmaya başlamış. Diz MR ında bilateral az miktarda sıvı artışı, kistik rezorbsiyonlar izlenmiş. Bilateral dizüstü sübkütan nodüllerden alınan biopsileri sonucu nekroz içermeyen granülamatöz iltihap görülmüş. PPD si negatif olup, ACE: 50 olan hastanın toraks tomografisinde mediastinal lenfadenomegaliler saptanmış. FOB planlanan hastanın bronkoalveoler lavajında; CD4/CD8 11,8 olup bronkoskopik biyopsi patolojisi tanısız kalmış. Hasta BAL sonucu ve her iki diz cilt altı nodüler lezyonun patoloji sonucuyla sarkoidoz tanısı aldı, 32mgr/gün prednol tedavisi başlandı. Hasta halen takibimiz altında olup tedavisi devam etmektedir.

OLGU 2: 56y,K. 1997 de sağ supraklaviküler lenf bezi biopsisinden tbc lenfadenit, 2006 da sağ skalen lenf bezi biopsisi sonucunda süpüratif lenfadenit tanısıyla 2 kez tbc tedavisi almış. 2013 de kuru öksürük şikayeti başlayan hastanın toraks BT.sinde, multıple konglomere tarzda lenfadenopatiler ve her iki akciğerde parankimde çok sayıda milimetrik nodüler lezyon görülünce bronkoskopik tetkik yapılmış. Biyopsi sonuçları ile tanıya ulaşılamamış. BAL da CD4/CD8; 6,58, serum ACE 56 bulunmuş. Mediastinoskopi yapılan ve patoloji sonucu non nekrotik granülamatöz inflamasyon gelince sarkoidoz tanısı konan hastaya kortikositeroid tedavisi başlanmış. Mart 2013 ile Eylül 2015 arasında 3 kez kortikosteroid tedavisi alan hastanın Haziran 2015 BT.sinde lezyonların tama yakın gerilediği izlenmiş. Nisan 2016 da özellikle extremitelerde çok ağrılı, sert subkutan nodüler lezyonları ortaya çıkmış. Sağ el bileği ve sol dizdeki nodüler lezyonlardan alınan biopsi sonucu granülamatöz inflamasyon olarak raporlanmış. Takiplerde nodüllerde gerileme ve yumuşama olmasına rağmen çok ağrılı olduğu için tedaviye alınan hasta halen takibimiz altında olup tedavisi devam etmektedir.

Anahtar Kelimeler: sarkoidoz,subkutan nodül,Darier-Roussy sarkoid

resim1

olgu 1: dizde subkutan nodüller

resim2

Olgu 1: dizde subkutan nodüller

resim3

Olgu 1: el işaret parmağında subkutan nodül

resim4

Olgu 1:el serçe parmağında subkutan nodül

resim 5

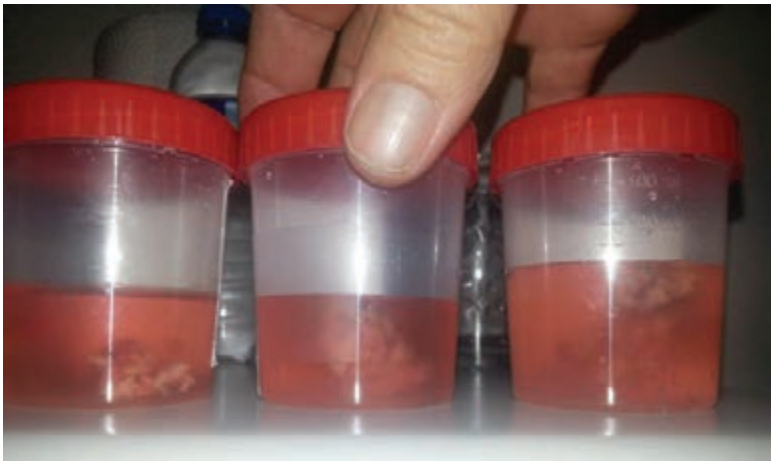

Olgu 1:biyopsi materyali

resim 6

Olgu 1:Diz biyopsisi sonrası

EP-129
HİPEREOZİNOFİLİK SENDROM OLGU SUNUMU

Melis Temizkan Yağdiran[1], Ebru Şengül Parlak[2], Ayşegül Karalezli[1], Hatice Canan Hasanoğlu[1]

[1]Yıldırım Beyazıt Üniversitesi Tıp Fakültesi,Göğüs Hastalıkları Ana Bilim Dalı
[2]Ankara Atatürk Eğitim Araştırma Hastanesi,Göğüs Hastalıkları Ana Bilim Dalı

İdiopatik hipereozinofilik sendrom (HES) önemli oranda mortalite riski bulunan, eozinofili yapan diğer durumlardan uzaklaşıldıktan sonra persistan eozinofili saptanan, sistemik multipl organ tutulumuna karşılık lösemi kriterlerinin yokluğu ile karakterize lökoproliferatif bir hastalıktır. Olgumuz kemik iliğinden yapılan biyopsilerde yoğun eozinofiliyi açıklayacak malinite, parazitoz ve diğer dermatozlara ait bulguların olmaması sonucu HES düşünülerek nadir görülen bir hastalık olması nedeniyle sunulmuştur.79 yaşında kadın hasta nefes darlığı,göğüs sol tarafta ağrı,kaşıntı,kuru vasıflı öksürük,yaygın kaşıntı şikayetleri ile başvurdu. Solunum sistemi bakısında her iki hemitoraksta alt zonlarda ince raller duyuluyordu. Laboratuvar incelemesinde; eritrosit: 4.900.000, Hb %12.5, lökosit: 7.400, formül lökosit: Nötrofil %43,1, monosit %6,7, eozinofil %25,5 1970 K/ul, eritrosit sedimentasyon hızı (ESH) 34 mm/saat idi.Kollejen doku markerları,c-anca,p-anca negatifdi. Periferik kan yayması değerlendirmesi hemogram ile uyumlu bulundu.Gaitada parazit yumurtası saptanmadı.Total ıg E düzeyi 584KU/L tespit edildi.Klinik takibi sırasında hiç ürtiker atağı olmadı. Olgumuzun PA akciğer grafisinde, her iki akciğerde bilateral infiltrasyon mevcuttu. Yüksek rezolüsyonlu bilgisayarlı tomografi (YRBT)'de her iki akciğerde infiltrasyon,yaygın buzlu cam görününümü,interseptal kalınlaşmalar izlendi. Fiberoptik bronkoskopi yapıldı endobronşiyal lezyona rastlanmadı,bol müköz sekresyon vardı.Bal sitolojisi mukuslu zeminde seyrek alveolar makrofaj,eozinofil lökosit,bronş epitel hücresi ve matür squamöz epitel hücresi izlendi. Abdomen,pelvik ve boyun BT normaldi. Ekokardiyografi normaldi.Organ tutulumuna rastlanmadı.Kemik iliği biyopsisi yapıldı. Biyopsinin histopatolojik incelemesinde eozinofil prekürsörlerde artış gösteren normosellüler kemik iliği görüldü. Hastaya hipereozinofilik sendrom tanısı ile oral kortikosteroid tedavisi başlandı (1mg/kg/gün metil prednizolon).Tedavinin 3.gününde eozinofiller %0 olarak ölçüldü. Hasta klinik olarak rahatladı,semptomları geriledi, halen kliniğimizce takip edilmektedir. Ayırıcı da tanıda Churg Strauss,basit pulmoner eozinofili (löffler sendromu) akut eozinofilik pnömoni,kronik eozinofilik pnömoni düşünüldü fakat yapılan tetkikler ile bu tanılar dışlandı.Hastamız hipereozinofilik sendromun 3 kriterinin taşıdığından;6 aydan uzun süredir mutlak eozinofil sayısı >1500 K/ul,eozinofili için tanımlanabilir bir etyoloji saptanmaması ve organ tutulumu semptom ve bulgularının olması,hastanın tanısı hipereozinofilik sendrom olarak düşünüldü.

Anahtar Kelimeler: Hipereozinofilik sendrom,eozinofili, lökoproliferatif

TEDAVİ ÖNCESİ PAAC GRAFİSİ

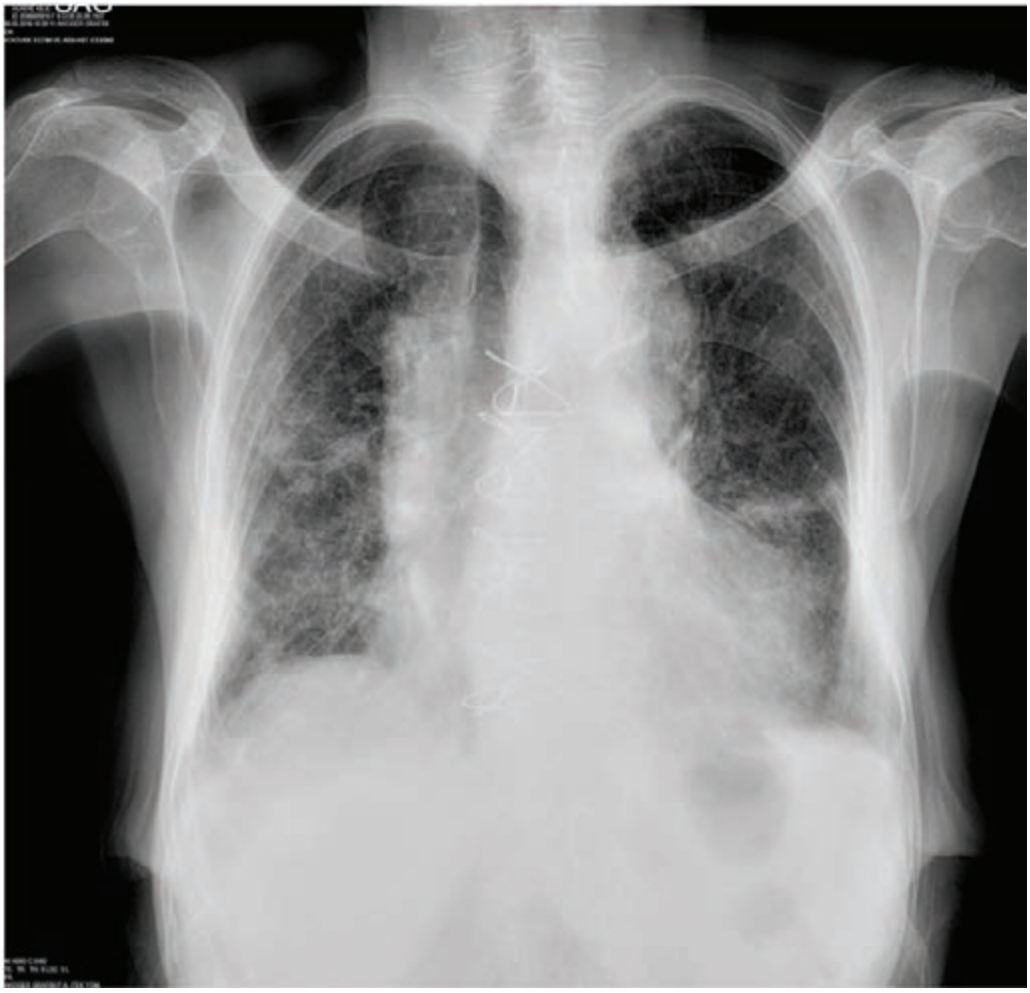

TORAKS BT

EP-130
PULMONER ALVEOLAR MİKROLİTİAZİSLİ OLGU

Nazan Bayram, Meral Uyar, Ayten Filiz, Berna Taşkın Doğan

Gaziantep Üniversitesi, Göğüs Hastalıkları Ana Bilim Dalı, Gaziantep

Pulmoner alveolar mikrolitiazis (PAM) alveollerde kalsiyum ve fosfat kristallerinin birikmesi ile oluşan nadir bir hastalıktır. Etiyolojisi belli olmayıp genetik faktörlerin rol oynayabileceği düşünülmektedir. Her yaşta görülebilir. Türkiye hastalığın sık görüldüğü ülkelerin başında gelir. Biz burada pulmoner alveolar mikrolitiazisli genç bir olgu sunduk.

OLGU: On yedi yaşında erkek hasta nefes darlığında artış şikayeti ile başvurdu. Öyküsünde 3 yıldır eforla artan nefes darlığının olduğunu, son zamanlarda şikayetinin arttığını bildirdi. Özgeçmiş ve soygeçmişinde özellik yoktu. Fizik muayenesinde: SpO2:%94 (Oda havasında), dinlemekle bilateral ralleri vardı. Tam kan ve biyokimya değerleri normal sınırlardaydı. Posteroanterior akciğer grafisinde bilateral retikülonodüler, kalsifikasyonlarla uyumlu dansite artışı mevcuttu. Bilgisayarlı toraks tomografisinde bilateral interstisyel patern artışı ve mikrokalsifikasyonlar vardı. Hastaya radyolojik olarak pulmoner alveolar mikrolitiazis tanısı konuldu.

SONUÇ: PAM ülkemizde daha sık olarak görülen, kalıtımsal özelliği olan nadir bir hastalıktır. Her yaşta görülebilir fakat en sık 30-40 yaşlarda tanı konulur. Hastalar erken dönemde asemptomatik olabilir. En sık semptom eforla artan nefes darlığıdır. PAM'da akciğer grafisinde tipik olarak alt zonlarda ve parakardiak alanda kum fırtınası görünümü vardır. Tomografide en sık buzlu cam alanları ve lineer subplevral kalsifikasyonlar görülür. PAM'da etkin bir tedavi yoktur.

Anahtar Kelimeler: alveolar mikrolitiazis, akciğerde kalsifiye nodüller, kum fırtınası görünümü

Resim 1

PA AkciÄŸer grafisi

Resim 2

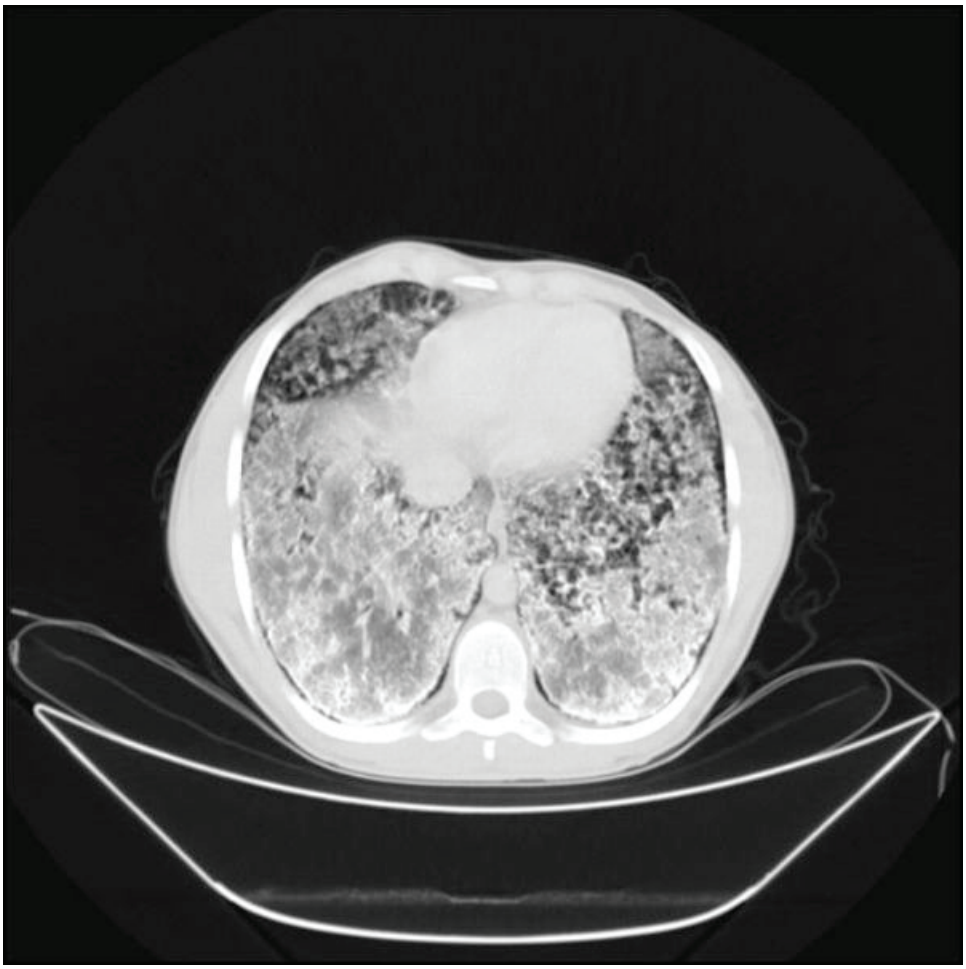

Toraks BT:Bilateral mikrokalsifikasyonlar

EP-131
LARENKS SARKOİDOZU: TRANSGLOTTİK TUTULUM GÖSTEREN BİR VAKA

Onur Dede[1], Hatice Uluçoban Dede[2]

[1]Antalya Eğitim ve Araştırma Hastanesi, Kulak Burun Boğaz Anabilim Dalı, Antalya
[2]Akdeniz Üniversitesi Tıp Fakültesi, Göğüs Hastalıkları Anabilim Dalı, Antalya

İzole larenks sarkoidozu oldukça nadir bir hastalık olarak gözlenmektedir. Vakaların çoğunda hastalık kendini supraglottik alanda soluk ödemli bir kabarıklık oluşumu olarak göstermektedir. Bizim vakamızda hasta kliniğimize boğuk ses ve egzersizle artan solunum sıkıntısı ile başvurdu. Larenks incelemesinde supraglottik şişliğin yanı sıra belirgin subglottik ödem ve vokal kordlarda ödem gözlendi. Yapılan histolojik incelemede kazeifikasyon göstermeyen granülomlara rastlandı. Hastalığa sebep olabilecek diğer tüm sebepler incelendikten sonra hasta larenks sarkoidozu olarak tanı aldı ve sistemik steroidlerle başarılı bir şekilde tedavisi yapıldı. Vakamızda izole transglottik larenks sarkoidozunu hasta presentasyonu, tanı girişimleri ve tedavi seçeneklerini eşliğinde tartışıyoruz.

Anahtar Kelimeler: Larenks, Sarkoidoz, Dispne

Resim 1

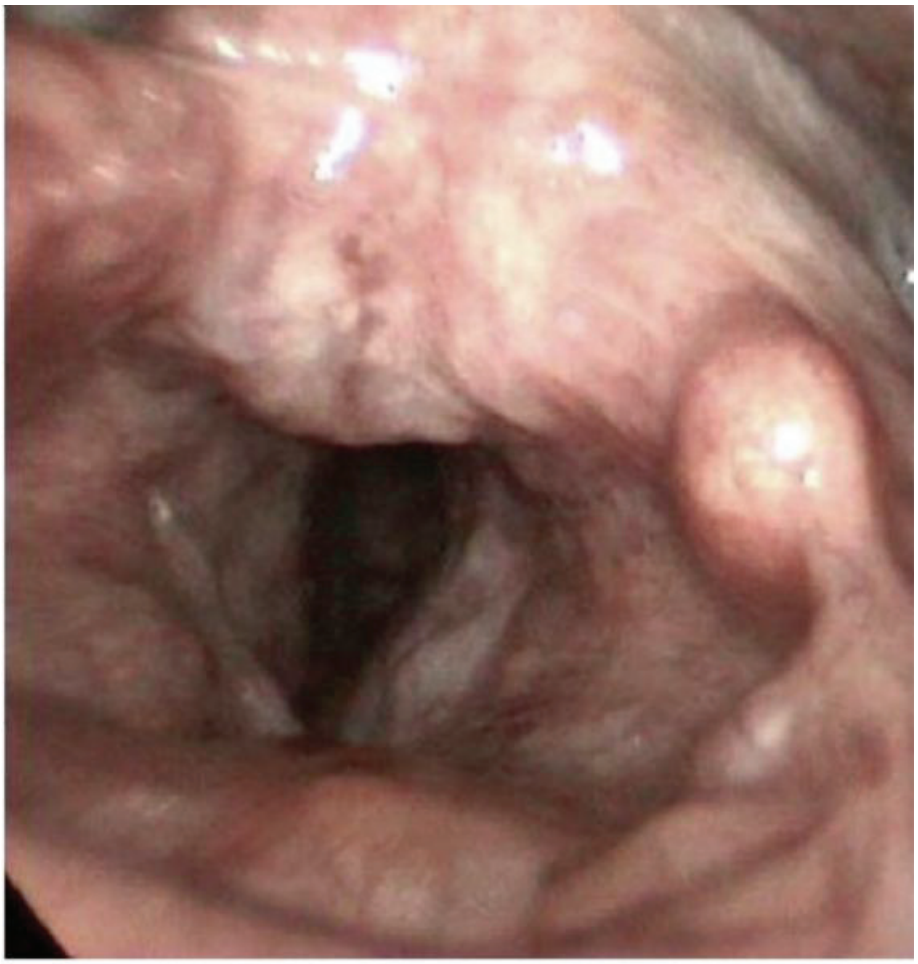

Resim 2

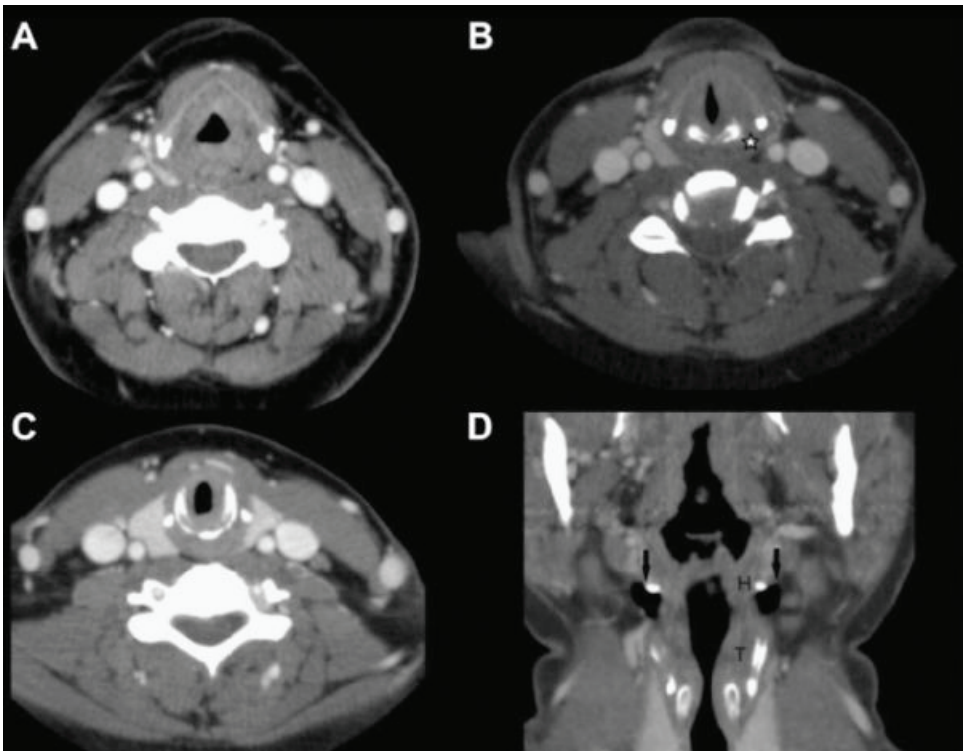

Resim 3

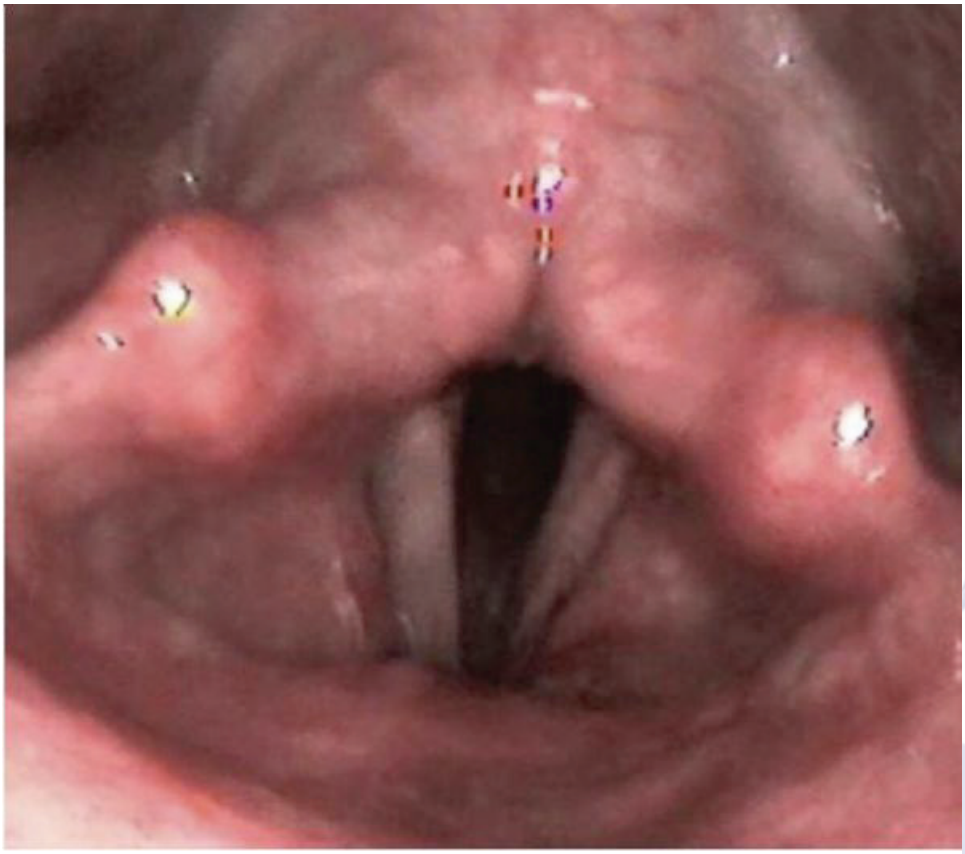

EP-132
PULMONER ARTER VE VEN ATREZİSİ

Kadir Canoğlu[1], Ömer Ayten[1], Sedat Demirsoy[1], Gülhan Ayhan[1], Gülhan Çakır[1], Ersin Demirer[1], Dilaver Taş[1], Oğuzhan Okutan[1], Zafer Kartaloğlu[1], Süleyman Tutar[2]

[1]GATA Haydarpaşa Eğitim Hastanesi, Göğüs Hastalıkları Servisi, İstanbul, Türkiye
[2]GATA Haydarpaşa Eğitim Hastanesi, Radyoloji Servisi, İstanbul, Türkiye

Yirmi altı yaşında erkek hasta 1 haftadır devam eden sol göğüs ağrısı, boğaz ağrısı, öksürük şikayetleriyle kliniğimize başvurdu. Akciğer grafisinde sağ akciğer alt zonda radyolusensi artışı izlendi. 9 PY sigara öyküsü vardı. Hastanın TA: 110/65 mmHg, N: 78/dk., A: 36 oC ve SpO2:%98 (oksijensiz) olarak ölçüldü. Hastanın solunum sistemi muayenesinde patoloji saptanmadı ve diğer sistem muayeneleri tabii idi. Biyokimya incelemesinde; WBC:3.95x106/µL, Hgb: 15.7 g/dL, Htc: 43.5 %, sedimantasyon: 6 mm/h, serum CRP:10.7 mg/L saptandı. Hastanın kontrastlı toraks BT'sinde; sağ pulmoner ven inferior dalı atrezik görünümde, pulmoner venin diger dalları doğal görünümde, sağ pulmoner arter inferior loba giden dallarında sola göre hipoplazik görünüm izlendi, diğer pulmoner arter dalları doğal kalibrasyonda, sağ akciğer orta lob ve alt lobda pulmoner ven atrezisine sekonder olarak düşünülen radyolüsens artışı izlendi, sağ akciğer alt lob mediobazal segmentte ılımlı tübüler bronşektazik değişiklikler izlendi (Resim 1). Hastanın spirometrisinde; FEV1: 75%, FVC: 96%, FEV1/FVC:66.6 ölçüldü. Akciğer perfüzyon sintigrafi incelemesinde; sol akciğerde radyofarmasötik tutulumu homojen olup, segmental/subsegmental dağılım gösteren perfüzyon defekti saptanmadı, sağ akciğerde orta lob medial ve lateral segmentlerde subsegmental, alt lob superior, bazal anterior, posterior, lateral ve medial segmentlerde segmental dağılım gösteren perfüzyon defekti izlendi, sağ akciğerde orta ve alt lobda-pulmoner ven atrezisi anamnezi ile uyumlu-perfüzyon defekti ile uyumlu akciğer perfüzyon sintigrafisi bulguları izlendi (Resim 2). Kardiyoloji konsültasyonu sonucu ekokardiyografide patoloji saptanmadı. Kalp damar cerrahi konsültasyonu sonucu cerrahi tedavi düşünülmedi. Hasta takibe alınarak eksterne edildi.

Anahtar Kelimeler: pulmoner, arter, ven, atrezi

Resim 1

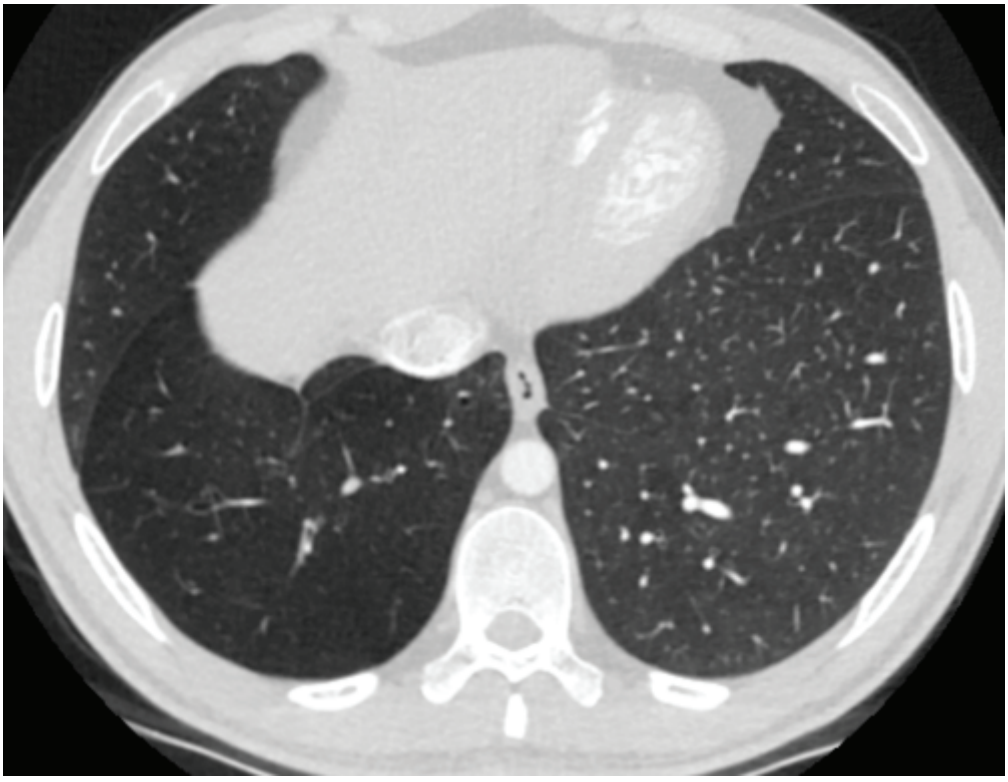

Resim 2

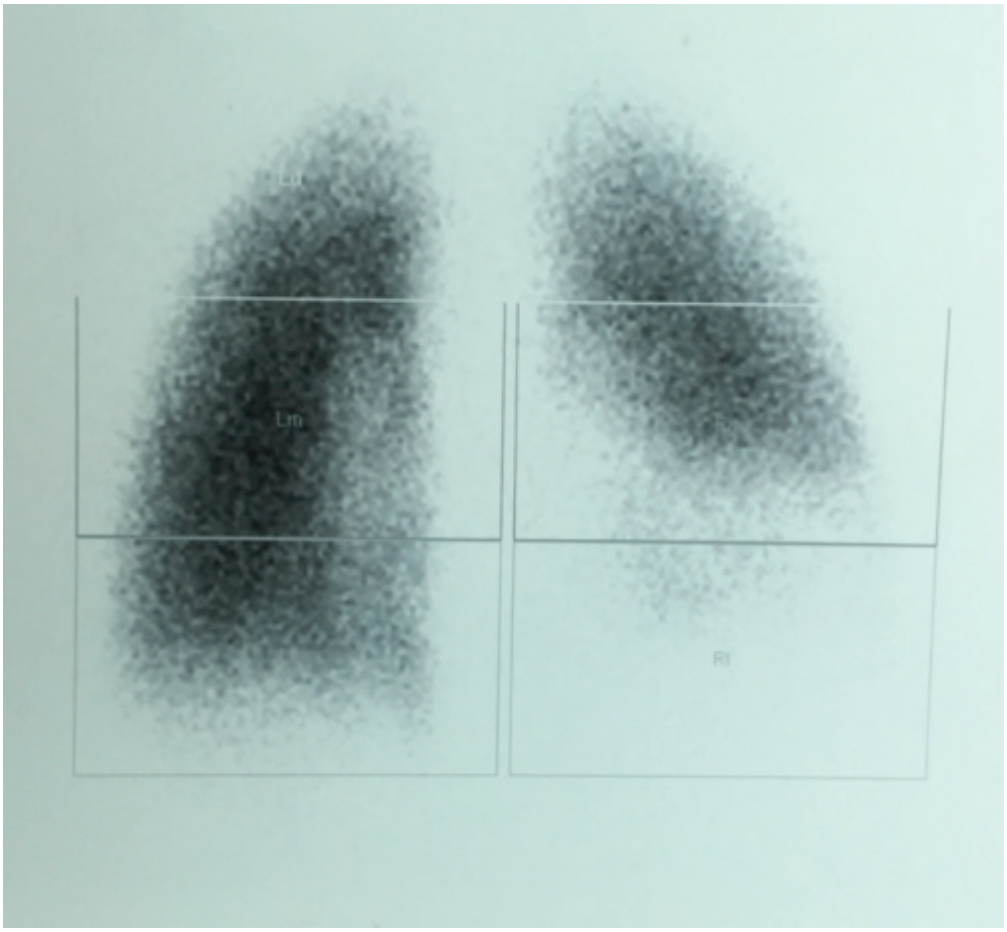

EP-133
LANGERHANS HÜCRELİ HİSTİYOSİTOZİS X

Kadir Canoğlu[1], Ömer Ayten[1], Sedat Demirsoy[1], Gülhan Ayhan[1], Gülhan Çakır[1], Ersin Demirer[1], Dilaver Taş[1], Oğuzhan Okutan[1], Zafer Kartaloğlu[1], Süleyman Tutar[2]

[1]GATA Haydarpaşa Eğitim Hastanesi, Göğüs Hastalıkları Servisi, İstanbul, Türkiye
[2]GATA Haydarpaşa Eğitim Hastanesi, Radyoloji Servisi, İstanbul, Türkiye

40 yaşında erkek hasta sağ sırt ağrısı yakınmasıyla başvurdu. Yaklaşık 20 yıl önce sağ pnomotoraks nedeniyle Göğüs Cerrahisi servisine başvuran hastaya bülloz amfizeme bağlı pnömotoraks tanısıyla parsiyel paryetal plevrektomi uygulanmış. Sonrasında takip ve tedavi edilmeyen hasta 6 ay önce başlayan sırt ağrısı nedeniyle polikliniğimize başvurmuş. 8 PY sigara öyküsü vardı, 6 aydır içmiyor. Fizik muayenede solunum sesleri tabii duyuldu. Toraks BT'sinde; her iki akciğer üst loblarda yaygın kistik lezyonlar izlenmektedir (Resim 1). Solunum fonksiyon testleri normal ve DLCO: 85% DLCO/VA: 108% olarak saptandı. Eko normal sınırlarda eko bulguları olarak değerlendirildi. Hasta langerhans hücreli histiyositozis X tanısıyla takibe alındı.

Anahtar Kelimeler: Langerhans, histiyositozis, X, kistik

Resim 1

EP-134
ERİŞKİN DÖNEMDE TANI ALAN UNİLATERAL PULMONER ARTER HİPOPLAZİSİ

Elif Yelda Niksarlıoğlu[1], Güngör Çamsarı[1], Mehmet Tutar[2], Ayşe Yeter[1], Mehmet Atilla Uysal[1], Fadime Keleşoğlu[1]

[1]Yedikule Göğüs Hastalıkları ve Göğüs Cerrahisi Eğitim Araştırma Hastanesi, Göğüs Hastalıkları,Istanbul
[2]Yedikule Göğüs Hastalıkları ve Göğüs Cerrahisi Eğitim Araştırma Hastanesi, Radyoloji, Istanbul

GİRİŞ: Tek tarafli pulmoner arter agenezisi ve hipolplazisi nadir görülen konjenital malformasyonlardandir. Genellikle adolesan yaş grubunda tanı almaktadır. Ancak asemptomatik olgularda tanı daha da geç yaşta konabilir.

VAKA: Ellibeş yaşında erkek hasta dispne ve öksürük semptomu ile poliklinimize başvurdu. Öyküsünde 30py sigara kullanımı mevcut ve 3 yıldır KOAH tanısı ile bronkodilatör kullanımı var. Son 2 yılda 3 kez KOAH atak geçirmiş ve 1 kez de yoğun bakımda yatmış. Solunum fonksiyon testinde FVC2.0L %57, FEV1 1.1L %58 oran 82, DLCO 18 %74 idi. Hastanın PAAG'de sağ tarafta havalanma artışı izlenmesi üzerine çekilen toraks BT de sağ pulmoner arterde ileri derecede hipoplazi, parankimde diffüz radyolüsens görünüm ve vasküler yapilarda incelme saptandı. Ventilasyon/perfüzyon sintigrafisinde ise sağ akciğerde tüm segmentlerde perfüzyon defekti saptandi.

SONUÇ: Tek taraflı pulmoner arter hipoplazisi nadir de olsa erişkin yaş grubunda tanı alabilir. Bu vakalar farklı tanılar ile takip edilebilirler. Özellikle akciğer grafilerinin dikkatli değerlendirilmesi ve gerekirse ileri radyolojik tetkikler ile değerlendirme gerekebilir.

Anahtar Kelimeler: Erişkin, dispne, pulmoner arter hipoplazisi

Toraks BT

Toraks BT'de sag pulmoner arterde hipoplazi izlenmektedir.

EP-135
ÇOMAK PARMAK VE SARKOİDOZ

Selma Aydoğan Eroğlu, Esin Sonkaya, Lale Sertçelik, Sümeyye Bekir, Murat Kavas, Sibel Boğa

Süreyyapaşa Göğüs Hastalıkları ve Göğüs Cerrahisi Eğitim ve Araştırma Hastanesi, Göğüs Hastalıkları, İstanbul

Sarkoidoz etyolojisi tam olarak bilinmeyen, pek çok organ ve sistemi tutabilen, nonkazeifiye granulom gelişimi ile karakterize, inflamatuvar bir hastalıktır. En sık akciğerler olmak üzere (%90) lenfatik sistem, göz, deri, karaciğer gibi birçok organ ve doku tutulur. Sarkoidozda çomak parmak gelişimi nadir görülen bir durumdur. Sarkoidozda kemik tutulumu, en çok parmaklarda görülür ve klinik olarak daktilit tablosuna neden olabilir. Tendon kılıflarının granülamatöz inflamasyonu da daktilit tablosuna katkıda bulunur. Distal falankslar tutulduğunda tırnaklar kalınlaşıp, distrofik bir görünüm alabilir ve çomak parmak oluşabilir.

Olgu1: 43 yaşında kadın hasta, öksürük ve kilo kaybı şikayetiyle polikliniğimize başvurdu.Fizik muayenesinde, belirgin çomak parmak görünümü mevcuttu. PA akciğer grafisinde bilateral hiler lenfodenopti (BHL) mevcuttu. Çekilen toraks CT'de BHL, mediastinal lenfadenopati(LAP), parankimde multipl perilenfatik ve subplevral nodüller saptandı.Kan kalsiyum ve ACE düzeyi normal olan hastaya, mediastinal ve hiler LAP'lardan endobronşiyal ultrasonografi (EBUS) yapıldı. Patoloji sonucu nekroz içermeyen granulamatöz iltihap ile uyumlu saptandı. Sarkoidoz tanısı konuldu.

Olgu2: 52 yaşında herhangi bir solunumsal şikayeti olmayan kadın hasta, hipertansiyon nedeniyle yapılan tetkiklerinde, mediastende sağ paratrakealalanda genişleme saptanması üzerine polikliniğimize başvurdu. Fizik muayenesinde çomak parmak ve alt ekstremitelerde pannukilit dışında özellik saptanmadı. Çekilen Toraks CT'de sağ paratrakeal ve subkarinal alanda LAP tespit edildi. Yapılan fiberoptik bronkoskopide özellik saptanmadı. Mediastinal LAP'lardan mediastinoskopi yapıldı, nonnekrotizan granulomatöz iltihap ile uyumlu saptandı. Pannikülit nedeniyle cilt biyopsisi yapıldı. Biyopsi sonucu non-nekrotizan granulomatöz iltihap ile uyumlu saptandı. Sarkoidoz tanısı konuldu. İki olgumuzda da çomak parmağa neden olabilecek başka bir patoloji saptanmadı. Polikliniğimize başvuran, sarkoidoz tanısı konulan ve belirgin çomak parmak gelişimi olan 2 olgu, nadir rastlanan bir durum olması nedeniyle sunuldu.

Anahtar Kelimeler: sarkoidoz, çomak parmak, distrofi

olgu 2 çomak parmak

olgu 2 çomak parmak

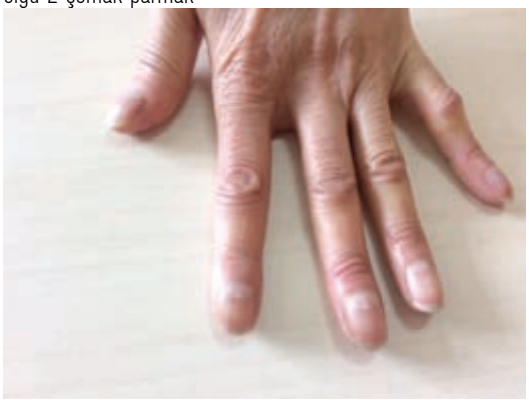

EP-136
YÖNETİMİ ZOR BİR SARKOİDOZ OLGUSU:11 YILLIK TAKİP

Esra Usta Bülbül, İpek Özmen, Birsen Ocaklı, Emine Aksoy, Hatice Türker

T.C Sağlık Bilimleri Üniversitesi Süreyyapaşa Göğüs hast. ve Göğüs cerrahisi e.a.h

Klinik seyri ve prognozu değişken olan sarkoidozda bazı olgularda spontan remisyon saptanırken, % 14-83 olguda nüks görülmektedir. Bu nedenle diğer akciğer hastalıklardan farklı olarak tedavi endikasyonları da değişkendir. Olguların %20-25'inde atipik radyolojik bulguların görülmesi tanı sorunlarına yol açarken, bu olgulardaki tedavi gerektiren ciddi klinik tablolarda, tedavinin gecikmesi kalıcı organ hasarına yol açabilmektedir. Atipik radyolojik bulguların zamanında tanınması ve tanıda zaman kaybedilmemesi önemlidir. Kliniğimizde, 11 yıllık takipte farklı radyolojik tablolarla nüks eden olgumuzu, takipte yaşanan sorunlar ve nadir bir radyolojik bulgu olan alveoler sarkoidoza dikkat çekmek için sunduk.

OLGU: 64y,K. 2005 yılında Kilo kaybı ve öksürükle müracaat etti. Fizik muayene ve rutin laboratuar bulgularında patoloji saptanmadı. Radyolojik incelemelerde bilateral hiler ve mediastinal lenfadenopatiler mevcuttu. Mediastinoskopi ile alınan biyopsi sonucu hastaya sarkoidoz tanısı konularak ilaçsız takibe alındı. 2010 yılında dizlerde şişlik nedeni ile doktora müracaatında romatoid artrit tanısı alan hasta metotreksat, kolsişin tedavisine alınmış(PPD: 4.5 mm). 2011 yılında toraks BT de orta ve alt zonlarda periferik yerleşmiş 10*10 cm içinde hava bronkogramları olan asiner gölgeler mevcuttu. Bronkoskopide endobronşiyal normal bulunan olguda biyopsiler tanısız kalırken, CD4/CD8 oranı 2.68(lenfosit % 56), PPD negatif, ARB direkt bakı ve kültürle negatif bulundu. Sol göz lateralinde ciltten alınan biyopsi sqamoz hücreli karsinom olarak raporlandı. Ayırıcı tanı amaçlı wedge rezeksiyon yapılan hastada biyopsi sonucu nonnekrotizan granülomatöz iltahap saptandı. Hastaya alveoler sarkoidoz tanısı ile kortikosteroid tedavi başlandı. 6 ay düzenli ilaç kullanan hasta, sonra kontrollerine gelmedi. 2016 yılında halsizlik, kilo kaybı, eklem ağrıları, öksürük şikayeti ile yeniden görüldü. Rutin laboratuar bulgularında patoloji saptanmadı (CRP, sedimantasyon: normal sınırlarda). Akciğer grafisinde sol üst zonda opasite izlenen hasta antibiotik tedavisine alındı. Radyolojik opositenin devamı üzerine çekilen Topraks BT'de kalın cidarlı düzensiz sınırlı kavite izlendi. Bronkoskopide endobronşiyal normal bulundu, biyopsiler tanısız kalırken, ARB direkt bakı ve kültürle negatif kaldı. Cerrahi tetkikleri red eden hastaya, kortikosteroid tedavi başlandı. Eklem ağrıları nedeniyle ilave olarak metotreksattda kullanan hasta halen şikayetsiz olup, tedavisi devam etmektedir, Sonuç olarak, sıklıkla spontan remisyonla seyreden sarkoidozda, düzenli takip ve pulmoner/extrapulmoner tutulumların sorgulanması, tedavi gecikmesinin önlenmesinin yanı sıra hastalığın seyrini ve prognozunu saptamak açısından da büyük önem taşır.

Anahtar Kelimeler: sarkoidoz,atipik radyolojik bulgular,alveoler sarkoidoz

Resim 1

RESİM 1. 2005 Akciğer grafisi

A. Sarkoidoz tanısı akciğer grafisi. Sarkoidoz ilaçsız takip dönemi radyolojik düzelme

resim 2

RESİM 2A. 2011 Akciğer radyolojisi

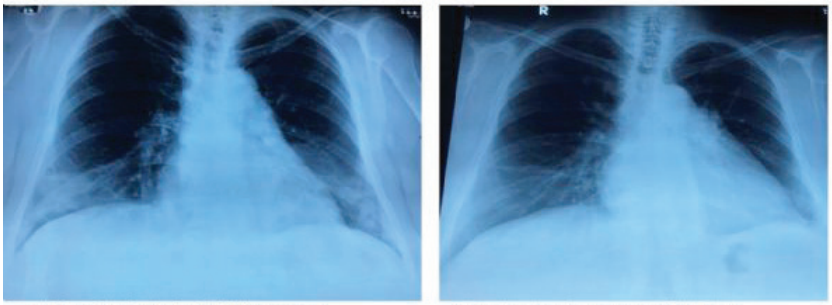

A. Bilateral alt alanlarda radyolojik progresyon

B. Steroid tedavisi sonrası radyolojik düzelme

Resim 2B

RESİM 2B. 2011 Akciğer radyolojisi 2.

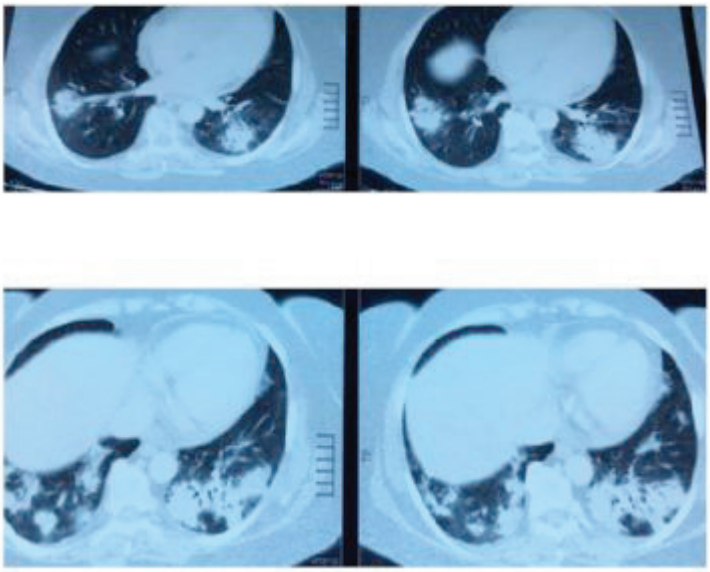

resim 3

RESİM 3. 2016 Akciğer radyolojisi .

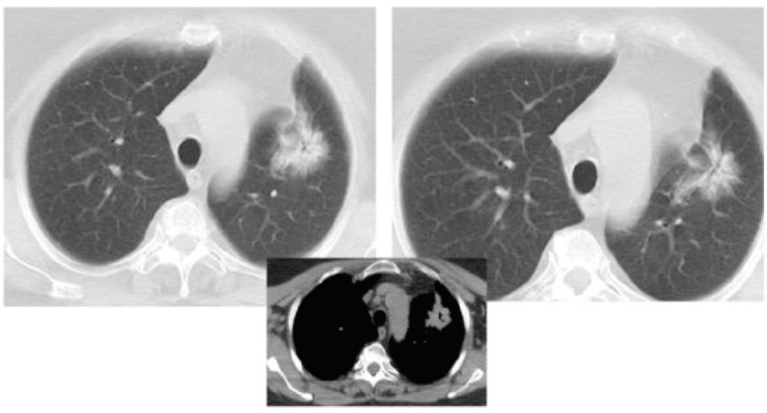

EP-137
MELANOMA İN SARCOİDOSİS PATİENTS: CASE REPORT

Birsen Ocaklı, Fatma Akyıl, Meltem Çoban Ağca, Sinem Ağca, Tülin Sevim

Sağlık Bakanlığı Sağlık Bilimleri Üniversitesi Süreyyapaşa Göğüs Hastalıkları Eğitim Araştırma Hastanesi

Sarkoidoz etiyolojisi bilinmeyen, sistemik, granülamatöz bir hastalıktır. Akciğerler ve intratorasik lenf nodları en çok tutulan yerlerdir. Hematolojik malignensiler ve malign melonama gibi solid tümörler sarkoidozla beraber görülebilir. Bazı olgularda iki durumun ard arda veya birbirini takip eden 12 ay içinde görüldüğü bildirilmiştir. Sarkoidoz –melanom birlikteliğinde kesin ispat edilmemiş olmakla birlikde ultraviole maruziyeti gibi benzer etiyolojik ajanlar düşünülmektedir. Bu tablo sistemik antineoplastik tedavi almayan olgularda melanoma-associated sarcoidosis (MAS), olarak sınıflanırken tedavi alan olgularda drug-associated sarcoidosis (DAS) olarak sınıflanmaktadır. Kliniğimizde takip ettiğimiz melanoma-associated Sarkoidosis(MAS) olgumuzu nadir görülmesi nedeni ile sarkoidoz-melanom sık olmayan birlikteliğine dikkat çekmek amacı ile sunduk.

OLGU: 29y,E. Çiftçi. 2013 yılında öksürükle müracaat etti. Fizik muayene de sol ön kolda 10 yıldır var olan, siyah renkli deri lezyonu dışında normal bulundu. Rutin laboratuar bulgularında patoloji saptanmadı. Radyolojik incelemelerde bilateral hiler ve mediastinal lenfadenopatiler mevcuttu. Bronkoskopide endobronşiyal normal bulunan olguda biyopsiler tanısız kalırken, CD4/CD8 oranı 12.2, PPD negatif, ARB direkt bakı ve kültürle negatif bulundu. Mediastinoskopi ile alınan biyopsi sonucu fokal nekroz içeren granülomatöz iltahap olarak raporlanan hastada ayırıcı tanıda sarkoidoz ve tüberküloz olabileceği düşünülsede, hasta çok semptomatik olduğu için 2HRZE/4HR tedavisine alındı. Tedavi sonu hastanın yakınmaları ve pa akciğer grafide ki sağ paratrakeal lezyon (4 nolu lap)düzeldi. Bilateral hiler lenfadenopatiler devam etti. Geriye doğru değerlendirmede CD4/CD8 oranını yüksekliği de göz önüne alınarak, hasta sarkoidoz olarak değerlendirildi ve ilaçsız izleme alındı. 2015 yılında sol ön koldadaki lezyonda renk değişikliği ve ülserasyon gelişen hasta doktora müracaatında miksoid malign melonama (MMM)- Clark IV tanısı almış, hastaya rezeksiyon+SLNB operasyonu yapılmıştır. Takiplerde Pet çalışmasında epitroclear ve axiller lap saptanan hastadan biyopsi yapılmış, epitroclear biyopsi reaktif, axiller biyopsi nonnekrotizan granülomatöz iltahap olarak raporlanmıştır. Takiplerde interferon tedavisi verilen hasta da tedavi ile öksürük geliştiği için tedavi bırakılmıştır. Halen sarkoidoz yönünden ilaçsız takipde olan hasta,malign melanom yönünden 3 ay oral antineoplastik ajan kullanmış olup, halen iplumad tedavisi altındadır. Sonuç olarak, hastamızdaki Sarkoidoz –melanom birlikteliğinde, patogenezi kesin ispatlanmamış olmakla beraber, ultraviole maruziyetinin, her iki hastalıkdaki inflamatuvar kaskadı etkileyebileceği düşünülmüştür.

Anahtar Kelimeler: cilt,kanser,melanom,sarkoidoz,solid tümör

1. Cilt lezyonlar

Sol kolda mor plak

12.06.2014 tarihli P-A Grafi

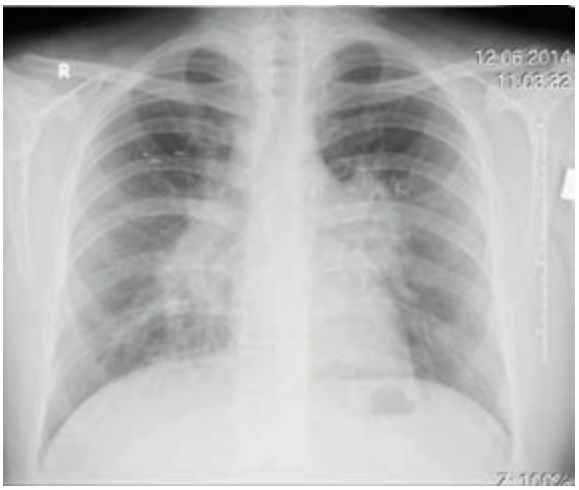

Bilateral Hiler LAP

2.Cilt Lezyonlar

Boyunda mor plak

3.Cilt Lezyonlar

SÄ±rtta mor plak

EP-138
MULTİPLE KİST HİDATİK

Sakine Yılmaz Öztürk, Emel Çağlar, Hulya Abalı, Efsun Gonca Uğur Chousen, Nazlı Evin Taşatan, Hasan Akın, Seyit İbrahim Dinçer, Aysun Ölçmen

Yedikule Göğüs ve Göğüs Cerrahisi Eğitim Araştırma Hastanesi İstanbul

GİRİŞ:Kist hidatik köpek, kedi, tilki ve kurt gibi etoburların ince bağırsaklarında yaşayanEchinococcus (özellikle e. granulosus) türü larva formlarının iç organlarda kist oluşumuna neden olduğu paraziter bir hastalıktır.

OLGU: 19 Yaş bayan hasta ateş,göğüs ağrısı,nefes darlığı şikayeti ile acilimize başvurdu.pa grafide multiple kistler bir tanesinin seviye verdiği görüldü. servise interne edildi.wbc:19,000 crp:114,3 kcft değerleri minimal yüksekti.duocid 1 gr 4*1 başlandı.balgam arb negatif,balgam kültüründe üreme olmadı.Abdomen usg yapıldı.Karaciğerde çok sayıda en büyüğü sağ lob posteriorda lokalize ve 70 mm çapında öncelikle kist hidatiği düşündüren anekoik multipl kistler saptanmıştır.Thoraks bt çekildi. Sağ akciğerde üst lob apikal alanda anteriora doğru uzanmış içerisinde hava sıvı seviyelenmesi olan inceleme kontrastsız olduğundan duvarı net değerlendirilemeyen olası apseye ait olabilecek 45x50mm boyutlu çevresinde atelektazi ve konsolide alanlar içeren lezyon alanı izlenmiştir. Sağ akciğerde üst lob apikal kesimden başlayan konsolide alanın parakardiak alan boyunca üst lob anterior ve orta lob segmetnler seviyesine kadar uzandığı izlenmiştir. Sağda plevra yaprakları arasında 30mm'ye varan serbest sıvı izlenmiştir. Alt lob segmentler hizasında buzlu cam yoğunlukları saptanmıştır. Sağ akciğer üst lob posterior segmentte 64x42mm, alt lob superior segment hizasında yaklaşık 41mm, 51mm ve 52mm çaplı loküle görünümde sıvı yoğunluğunda alanlar izlenmiştir. Yer yer duvar kalınlığı belirginleşmiştir. Benzer özellikte sağda orta lob segmentler hizasında parakardiak alanda konsolidasyon düzeyinde 21mm çaplı kistik karakterde lezyon izlenmiştir.Sol akciğerde lingular segmentler hizasında 24mm çaplı lobüle konturlu sıvı yoğunluğunda ve yağ yoğunluğunda alanlar içeren nodüler lezyon izlenmiştir.takibinde enfeksiyon parametreleri geriledi.cerrahi konseyde görüşüldü.hastaya cerahi kararı alındı.sağ PLT+kistektomi+kapitonaj uygulandı.takibe alındı.

SONUÇ: Kist hidatikte temel tedavi parankim koruyucu cerrahidir. Kistotemi+ kapitonaj en çok yapılan operasyon şeklidir.

Anahtar Kelimeler: kist,kapitonaj,hidatik

Resim 1

Resim 3

EP-139
OKSİJEN TEDAVİSİ VE HEMŞİRELİK BAKIMI

Derya Kadifeli[1], Dilek Sarı[2]

[1]Dr. Suat Seren Göğüs Hastalıkları Hastanesi
[2]Ege Üniversitesi Hemşirelik Fakültesi

Oksijen renksiz, tatsız, kokusuz bir gazdır. Oksijenin yüksek dozda ve uzun süreli kullanımlarında toksik etkiler oluşur. Bu nedenle, mümkün olduğunca kısa süre ve düşük oksijen konsantrasyonunda, hastanın oksijen gereksinimini karşılayacak düzeyde uygulanmalıdır. Oksijen tedavisi, hastaya oda havasında bulunan oksijen miktarından daha yüksek konsantrasyonda oksijen uygulanması olarak tanımlanabilir. Hipoksemiyi tedavi etmek, solunum işini azaltmak, miyokardın iş yükünü azaltmak oksijen tedavisinin endikasyonları arasındadır. Oksijen tedavisinin hasta için yeterli olup olmadığı invazif veya non-invazif yöntemler kullanılarak oksijen saturasyonu ölçümü yapılarak değerlendirilir. Uygulama sırasında hastanın değerlendirilmesi ve izlemi için, arteriyel kan gazı, pulse oksimetre takibi, solunum sayısı, tipi, yardımcı solunum kaslarının kullanılıp kullanılmadığı, nabız ve kan basıncı takibi yapılmalıdır.

Anahtar Kelimeler: Oksijen tedavisi, oksijen toksisitesi, hemşirelik bakımı, hipoksemi, arteriyel kan gazı takibi, oksijen saturasyonu

konsantratÃ¶r

likit oksijen

oksijen tÃ pÃ

Oksijen Tedavisinde Uygulama Yolu, Verilen FiO2, Avantaj ve Dezavantajları

Nazal kanül	Verilen FiO2 1lt/dk: %24 2lt/dk: %28 3lt/dk:%32 4lt/dk: %36 5lt/dk: %40 6lt/dk: %44	Avantajları Güvenli ve basittir. Kolaylıkla tolere edilebilir. Hastaya yemek yerken, su içerken ve konuşurken düşük yoğunlukta O2 verilmesine izin verir. Ucuz ve tek kullanımlıktır.	Dezavantajları Burun tıkanıklığında kullanılamaz. Mukoz membranlarda kurumaya neden olur. Kolaylıkla yerinden çıkabilir. Deri iritasyonu veya deri bütünlüğünde bozulmaya neden olabilir.
Basit yüz maskesi	5-6lt/dk: %40 6-7lt/dk: %50 7-8lt/dk: %60 >8lt/dk: %60	Oksijenin nemlendirilerek verilmesini sağlar.	CO2'in yeniden inhalasyonunu önlemek için yüksek yoğunlukta FiO2 verilmesine gerek vardır. Hasat maskenin yan tarafında bulunan deliklerden oda havasını inhale edebilir. Uzun süre kullanımında basınç nedeniyle yüzde nekroz oluşabilir
Parsiyel rebreather maske (kısmi geri dönüşlü maske)	6lt/dk: %60 7lt/dk: %70 8lt/dk: %80 9lt/dk: %90 10lt/dk:%95	Yüksek düzeyde FiO2 verilmesini sağlar. Astım, çoklu travma gibi yüksek yoğunlukta O2 gereken hastalarda yararlıdır. O2'yi kolaylıkla nemlendirir. Mukoz membranlarda kurumaya neden olmaz.	İnspirasyon kapağı yoktur, böylece edilen hava inspire edilen hava ile karışır. Sıcak ve maskenin hastanın ağız ve burnunu sınırlaması deriyi irrite edebilir. Yemek yeme ve konuşmayı engeller. Rezervuar çantası kıvrılabilir.
Non-rebreather maske (geri dönüşsüz maske)	6-15lt/dk: %60-100	Kapak ekspirasyon esnasında kapanır, böylece ekspire edilen hava rezervuara girer ve inspire edilen hava ile karışır. Entübasyonsuz en yüksek düzeyde FiO2 verilir. Mukoz membranlarda kurumaya neden olmaz.	Deriyi irrite edebilir. Uzun süreli kullanım için uygun değildir. Oksijen toksisitesine neden olabilir. Yüzde basınç nekrozuna ve rahatsızlığa neden olabilir.
Venturi maske	4lt/dk:%24-28 8lt/dk:%35-40 12lt/dk:%50-60	Belirli miktardaki oksijen miktarını gönderir. Mukoz membranlarda kurumaya neden olmaz. Nemlendirilmiş oksijen verilmesini sağlar.	Sıcak ve maskenin hastanın ağız ve burnunu sınırlaması ve çok fazla nemlendirilmiş oksijen deriyi irrite edebilir. Belirli akış hızı belli FiO2'yi vermek için gereklidir. Eğer maske uygun olarak yerleştirilmez ise FiO2 azalabilir. Yemek yemeyi ve konuşmayı engeller.
Aerosol maske (yüz çadırı)	8-12lt/dk: %28-100	Oksijen konsantrasyonu yine venturi sistemiyle sağlanır. Bu yöntem genellikle yapay hava yolu olan (endotrakeal tüp, trakeostomi kanülü) veya koyu sekresyon çıkartan hastalarda uygulanır.	
Oksijen çadırı	10-15lt/dk: %50'den fazla Genellikle çocuklardakullanılır.	Nemlendirilmiş O2 sağlar. Vücut ısısını kontrol etmek için soğuk bir ortam sağlar.	Açılıp kapanması oksijen ve nem düzeyini değiştirdiği için her zaman açılamaz. Sosyal izolasyona neden olur.

EP-140
HİPERPOTASEMİ VE HEMŞİRELİK

Canan Bozkurt

Dr. Suat Seren Göğüs Hastalıkları ve Cerrahisi Eğitim Araştırma Hastanesi

Homeostazis; dış etkenlere karşı hücrelerin bulunduğu iç ortamdaki dengenin sürdürülmesidir.

Vücut sıvıları (%60); hücre dışı (%20) ve hücre içi (%40) sıvılar olmak üzere ikiye ayrılır. Hücre dışı sıvının başlıca katyonu sodyum, anyonları ise klor ve bikarbonattır. Hücre dışı sıvı içerdiği iyonlar ile birlikte hücreler için gerekli oksijen, glikoz, yağ asitleri ve aminoasitler gibi besinler içerir. Hücre içi bölümün katyonları potasyum ve magnezyum, anyonları ise fosfat ve proteinlerdir.

Elektrolit Görevleri: Nöromüsküler irritabiliteyi ve sıvıların osmolaritesini sağlar. H dengesini ve su hacminin düzenlemesinde görev alır.

Potasyum (K)
- Normal serum K yoğunluğu 3,5-5,5 mEq/L'dir.
- 70 kg bir erkekte 3500 mEq K bulunur, bireyin günlük gereksinimi 40 mEq'dir.
- Hücre içi sıvıda yaklaşık 150 mEq/L bulunur, bedendeki potasyumun yaklaşık %98'idir.
- Alınan potasyumun %80-90'ı idrarla, %10-20 'si dışkıyla atılır.
- Kardiyovasküler ve nöromüsküler doku uyarılabilirliğini düzenlemekle görevlidir.

Serum K+ yoğunluğu 3,5 mEq/L'nin altında olursa Hipopotasemi, 5,5 mEq/L'nin üzerinde olursa Hiperpotasemi olarak adlandırılır.

Hiperpotasemi
- Serum K değerinin 5,5 mEq/L'den fazla olduğu durumlardır.
- Potasyum kalbin normal elektriksel aktivitesinin düzenlenmesi için yaşamsaldır.
- Artmış hücre dışı potasyum hem pacemaker hem de iletimi sağlayan dokuların baskılanması ile kardiyak uyarılabilirliği azaltır.

Nedenleri:
- Yeterli idrar atılımının olmaması
- Geniş yanıklar, ciddi yaralanmalar, enfeksiyon ve asidozda hücrelerden fazla miktarda K+'un hücre dışı sıvıya geçmesi
- K içeren ilaçların intravenöz veya oral yolla fazla alınması
- İnsülin eksikliği
- Hipoaldosteronizm

Belirti-BULGULAR:
- Kas krampları, halsizlik, paralizi
- Uyuşukluk
- EKG değişimleri
- Disritmiler
- Abdominal kramplar
- Diyare
- Oligüri
- Huzursuzluk, anksiyete

Tıbbi Tedavi
- Oral ve parenteral yolla potasyum alımı azaltılır.

• Damar yoluyla 10 ml % 10 kalsiyum glukonat verilir(kalsiyum, hiperpotaseminin kalp üzerindeki etkisini antagonize eder)
• Potasyumun hücre içine girmesini sağlamak amacıyla bikarbonat intravenöz ya da hipertonik glikoz içinde kristalize insülin infüzyon olarak verilir.
• Potasyumun vücuttan atılımını sağlamak amacıyla diüretikler verilir.
• Potasyum düşmüyorsa hemodiyaliz yapılır.
• Enfeksiyon varsa tedavi edilmelidir.

Hemşirelik Girişimi
• Potasyumdan fakir diyet önerilir.
• Hiperpotasemi ve kalsiyum tedavisinin kardiyak etkilerinden dolayı monitorizasyon ve yaşamsal bulgu takibi önemlidir.
• Potasyumlu sıvılar verilirken yan etkileri açısından hasta yakından izlenir.
• Bilinç durumu kontrol edilir.
• Diüretik kullanımından dolayı aldığı çıkardığı takibi yapılır.
• Hipertonik glikoz içinde kristalize insülin veriliyorsa kan şekeri takibi yapılır.
• Kas krampları ve halsizlik belirtilerine karşın travmaya yönelik önlemler alınır.
• Enfeksiyon riskine yönelik hemşirelik girişimleri uygulanır.

Anahtar Kelimeler: hemşirelik, hiperkalemi, hiperpotasemi, potasyum

Hiperpotasemi EKG Bulguları

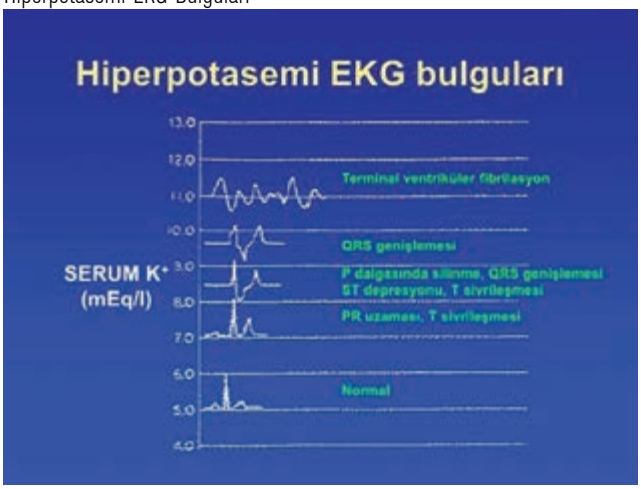

Vücut Sıvılarındaki Elektrolitler

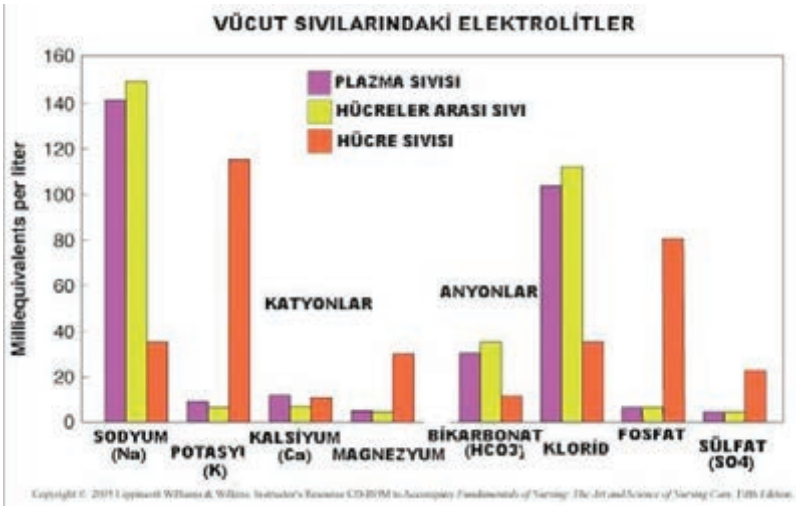

EP-141
HASTA VE HEMŞİRE ARASINDAKİ TERAPÖTİK İLETİŞİM

Merih Melisa Aktay

İzmir Dr. Suat Seren Göğüs Hastalıkları ve Cerrahisi Eğitim ve Araştırma Hastanesi

Sosyal bir varlık olan insanın, yaşam süresi boyunca, temel gereksinimlerini karşılamak için gerçekleştirdiği günlük yaşam aktivitelerinden birisi iletişim aktivitesidir. İletişim, iletilmek istenen bilginin hem gönderici hem de alıcı tarafından anlaşıldığı ortamda bilginin bir göndericiden bir alıcıya aktarılma sürecidir. Sağlık kurumlarında iletişim, hasta ve sağlık personelleri açısından çok önemlidir. İnsan bilindiği gibi biyolojik, psikolojik ve sosyal yapısı ile bir bütündür. Hasta birey bu bütünlüğü hastane dışında kendisi ve yakınlarının desteği ile sürdürürken, hastane ortamında ise empatik anlayış ile yaklaşan sağlık ekibi elemanlarının işbirliği ile sürdürebilir. Özellikle hasta bireyin gerek tedavi sürecinde gerekse yaşamsal ihtiyaçlarını karşılama da, onunla en çok iletişim halinde olan hemşirelerdir. Hemşirelik; her yaş ve sosyo-ekonomik durumdaki bireye, yaşam aktivitelerinde temel ihtiyaçlarını karşılamak ve sağlıkları ile ilgili sorunlarla baş edebilmelerine yardımcı olmak üzere yapılan faaliyetleri, etkileşimleri ve iletişimi büyük ölçüde kapsar. Hastalık sürecinde olan birey, sürecin nasıl ilerlediğini ve kendisine ne olacağını bilemediğinden anksiyete duygusu içindedir. Anksiyete yatan hastalarda fiziksel, fizyolojik, çevresel stresörlerle birlikte artar. Bu stresörler iletişim ve ilişkilerin kurulmasında sağlık personelini zorlamaktadır. Hemşirenin görevi burada ön plana çıkmaktadır. Hemşire hastanın stresli durumunun bilincinde olarak, hastanın ihtiyaçlarını karşılamak, onu anlamak, empati yapmak ve gerekli bilgiyi vererek hastanın rahatlatılmasını sağlamak için kendi profesyonel değerlerini terapötik iletişim becerisiyle harmanlayıp etkin kullanmalıdır. Etkin iletişim becerisini kullanabilen hemşirelerin hastayı ve yakınlarını değerlendirebilmesi, durumuna uygun nasıl iletişim kurabileceğini bilmesi hem sunduğu sağlık hizmetinin yüksek değerde olmasını, hem yaptığı işten doyum almasını hem de hastanın yaşam kalitesinin artmasını sağlamaktadır. Anlaşıldığını bilen, yapılacak işlemler ve hastalığı hakkında bilgisi olan, sonuç olarak buna göre hareket eden hastanın iyileşme süreci azalmakta, memnuniyeti artmaktadır.

Anahtar Kelimeler: hasta, hemşire, iletişim, terapötik

empatik iletisim

hemsire

hemsire

iletisim

iletisim

iletisim

EP-142
SAĞLIK ÇALIŞANLARININ SAĞLIK İLETİŞİMİNDEKİ ETKİNLİKLERİ: HASTA-SAĞLIK ÇALIŞANI ÇATIŞMALARI

Elvan Soner, Hülya Bulut, Sevil Uzun, Sibel Arabacı, Feriha Öz
Dr.Suat Seren Göğüs Hastalıkları ve Cerrahisi Eğitim ve Araştırma Hastanesi,İZMİR

Sağlık iletişimi, sağlık konusuyla ilgili kişi veya grupların ilgili hedef gruplarına yönelik gerçekleştirmiş olduğu iletişimdir(4). Sağlık bakım profesyonellerinin hastalara etkili tedavi ve bakım verebilmesi için iletişim becerilerinin iyi olması gerekmektedir (6). İletişim hataları, sağlık hizmetlerinde olumsuz sonuçlara neden olmaktadır (5). Hastaların sağlık personelleri ile ilişkilerinin niteliğinde, sağlık çalışanlarının hastalara davranış şekli ve iletişimleri memnuniyeti güçlü bir biçimde etkilemektedir (3).Sağlık hizmetlerinin sunumunda, hasta ile hizmeti sunan personel doğrudan ya da dolaylı iletişime girmektedir. Bu görevliler arasında hekimler ve hemşireler hastayla en yakın iletişime giren meslek gruplarıdır. Sağlık hizmetlerinin kalitesinin ve başarısının arttırılması için bu hizmetin verildiği kurumlarda çalışan personelin, yükümlü oldukları görevlerin önemli bir bölümünü, hastalarla onların beklentileri doğrultusunda iletişim kurmak, kişilik haklarına saygılı davranmak ve güvenilir olmak oluşturmalıdır(1).Sağlık çalışanları hastanelerde hastalarla iletişimlerinde açık, net ve etkili iletişim de bulunmazlarsa iletişim sorunları yaşanmaktadır (9). Hasta ve sağlık personeli iletişiminde dikkat edilecek noktalar; hastayı dikkatli dinleme, hastanın beden diline dikkat etme, hasta ile anlayacağı bir şekilde konuşma, hasta ile ilgili alınan kararlara hastayı dahil etme, hastanın istediği bilgileri verme, mahremiyetine özen gösterme ve hastaya ismi ile hitap etmedir(7). Sağlık sektöründe, özellikle de hastanelerde işgücünün önemi diğer sektörlere nazaran daha fazladır. Hizmeti alan hasta ile hizmeti sunan sağlık personelinin yoğun bir iletişim içerisinde olduğu bu sektörde, sağlık personelinin yapacağı küçük bir hata, telafisi mümkün olmayan sonuçlar doğurabilir(8). Değişmek ve gelişmek zorunda olan sağlık kurumlarının sağlık hizmetlerini etkin, dinamik, verimli ve kaliteli üretebilmesi için çağdaş anlamda faaliyet göstermesi gerekmektedir. Hasta ve sağlık personelinin sağlık iletişimini kurması, karşılıklı birbirlerini anlayabilmeleri sağlık hizmetinin kaliteli bir şekilde sürdürülmesi açısından önemlidir. Hastanelerde çalışan birçok sağlık çalışanının yaşamış olduğu sorunlar, iletişim çatışmaları ve yanlış algılanmalardan kaynaklanmaktadır. Sağlık personelinin kişiler arası etkili ilişkiler ve iletişim becerisi geliştirmesi ile hastalarla iletişimle daha iyi olacaktır. Bunun sonucunda hastaların verilen hizmetten memnuniyeti artacaktır. Bu durumda hastaların hastalık ve tedaviye uyumları artacaktır. Dolayısıyla hastanede kalış süresi azalmakta ve hastanın daha az zamanda tedavisinin tamamlanıp iyileşmesine büyük katkı sağlamaktadır. Sağlık hizmetini olumlu yönde geliştirmek için sağlık iletişimini olumlu yönde geliştirmek zorundayız. Sağlık personeline kurumlarda uygulanacak düzenli hizmet içi eğitim programları ile hasta hakları, iletişim ve kişiler arası ilişkiler konularına sıklıkla yer verilmelidir

Anahtar Kelimeler: Sağlık İletişimi, Sağlık Hizmetlerinde Etkili İletişim, İletişim Çatışmaları

ILETISIM

ILETISIM

ILETISIM

EP-143
BRONKOSKOPİ YAPILAN HASTALARININ İNCELENMESİ: DR.SUAT SEREN GÖĞÜS HASTALIKLARI VE CERRAHİSİ EĞİTİM VE ARAŞTIRMA HASTANESİ

Sevil Uzun, Hülya Bulut, Elvan Soner, Sibel Arabacı, Feriha Öz

Dr.Suat Seren Göğüs Hastalıkları ve Cerrahisi Eğitim ve Araştırma Hastanesi,İZMİR

Bronkoskopi ilk kez 1897'de Gustav Killian tarafından yabancı cisim çıkarma amacıyla kullanılmıştır(2). Bronkoskopi birçok akciğer hastalığının tanı ve tedavisinde kullanılan endoskopik bir yöntemdir(1). Bronkoskopi, trakeobronşial ağacın endoskopik olarak değerlendirilmesi olup, fleksibl ya da rijit fiberoptik aletlerle uygulanabilmektedir. Başlıca endikasyonları arasında yabancı cisim aspirasyonları, trakeal ve/veya bronşial stent yerleştirilmesi ve fistül tedavisi, atelektazi açılması, masif hemoptizi tedavisi ve trakea-bronşial ağaçtaki kurutların temizlenmesi sayılabilir(11). Bronkoskopi işleminde solunum yollarına ait sekresyonlar toplanabildiği gibi alt solunum yolları mukozasından, akciğer parankiminden, komşu lenf nodlarından ve trakebroniysal lumenin dışında hemen bitişiğindeki kitlelerden biyopsi alınabilir(8). Bronkoskopi, üst ve alt solunum yollarının görüntülenmesi amacıyla rijit veya fiberoptik bronkoskop ile uygulanır(3). Bronkoskopi günümüzde hem tanı hem de tedavi amacıyla uygulanmaktadır. Ancak, bronkoskopi kararı, endikasyonu ne olursa olsun, işlemle elde edilecek bilgilerin değeri, taşıdığı potansiyel risklerle kıyaslanarak verilmelidir. Ayrıca hayatı tehdit eden acil durumlar dışında iyi planlanarak ve genel anestezinin gerektirdiği açlık sürelerine uyularak yapılmalıdır(7). Hastalara bronkoskopiden en az 24 saat önce yazılı bilgi verilmeli ve hem sedasyon hem de yapılacak uygulamalar hasta ile birlikte tartışılmalıdır. Bronkoskopi günü ise işlem öncesinde bronkoskopi kontrol listesi gözden geçirilmeli ve aydınlatılmış onam alınmalıdır (9). Geriye dönük değerlendirmelerde normal akciğer grafisi ve normal fizik muayene bulguları yabancı cisim aspirasyonlarında sıklıkla rastlanan bulgular arasındaydı. Cohen ve ark.(2009) yabancı cisim şüphesi olan 142 hastaya bronkoskopi yaptığı çalışmalarında, hastaların 31'inde normal fizik muayene ve radyolojik bulgu olmasına rağmen bunların %6'sında yabancı cisim saptamışlardır(6). Ildırım'ın(2012) yaptığı çalışmada bronkoskopi yapılan olguların 146'sında (%58.4) öksürük veya balgam, 41'inde (%16.4) hemoptizi, 104'ünde (%41.6) nefes darlığı, 31'inde (%12.4) göğüs ağrısı idi. Olguların 113'ünde (%45.2) pulmoner sistem dışı semptomlar mevcuttu (10). En sık başvuru şikayetleri sırasıyla hırıltılı solunum (%30,10), öksürük (%29,77) ve dispne (%10,70) olarak saptanmıştır(4). Dr. Suat Seren Göğüs Hastalıkları ve Cerrahisi Eğitim ve Araştırma Hastanesi'n de 2015 yılında 5073 hastaya bronkoskopi işlemi uygulanmıştır. Hastaların 3845' i erkek, 1228'i kadındır. 915 kişisi Akciğer Tanısal Görüntüleme,744 kişisi Ana Bronş Malign Neoplazmı, Bronş veya Akciğier Malign Neoplazmı, 397 kişisi Pnömoni, 300 kişisi KOAH, 222 kişisi Trekea Bronş Ca, 140 kişisi Dispne,120 kişisi Hemoptizi,111 kişisi Akciğer Tüberkülozu tanılıdır.

Anahtar Kelimeler: Bronkoskopi, Bronkoskopi Endikasyonu, Yabancı Cisim

BRONKOSKOPI

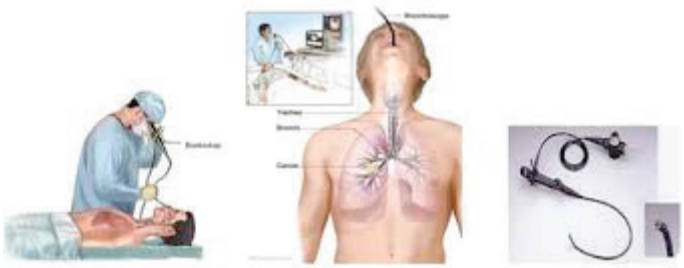

BRONKOSKOPI

BRONKOSKOPI

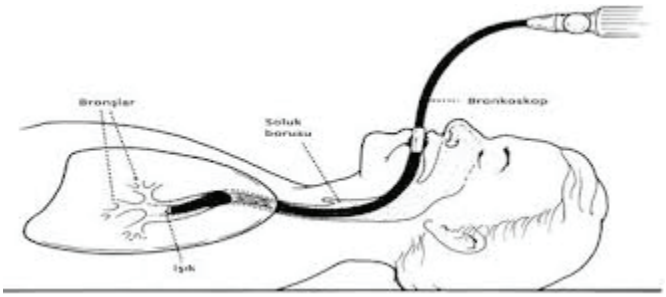

EP-144
NON İNVAZİF MEKANİK VENTİLASYON KULLANAN HASTADA RİSKLİ BRONKOSKOPİ

Efsun Gonca Uğur Chousein, Cengiz Özdemir, Derya Özgen, Hülya Abalı, Emel Çağlar, Celalettin Kocatürk

Yedikle Göğüs Hastalıkları ve Göğüs Cerrahisi Eğitim ve Araştırma Hastanesi

68 yaşında, KOAH, kronik solunum yetmezliği nedeni ile BiPAP kullanan, kalp yetmezlikli morbid obes hasta akut atak nedeni ile yatırıldı. Posterior-anterior(PA) akciğer grafisindeki sağ hiler genişlemesi nedeni ile çekilen toraks bilgisayarlı tomografisi (BT) ve pozitron emisyon tomografisi(PET)'nde tutulumu pozitif olan sağ hiler kitle saptandı. Servisimizde yattığı süre boyunca sürekli uyarlara rağmen BiPAP'ı önerilen sürelerde kullanmayı reddeden hastanın arter kan gazlarında PCO2 yüksek, PO2 düşük seyretmekteydi. Tümörün tanısına yönelik yapılacak tüm girişimlerin hasta için yüksek risk taşıdığı anlatılmasına rağmen, hasta ve yakınları doku tanısı konusunda ısrarcı davrandılar. Bunun üzerine hastanın bronkoskopisinin ameliyathane şartlarında, anestezi uzmanlarımızın gözetimi altında mümkün olan en kısa işlem zamanıyla yapılmasına karar verildi. Derin sedasyon altında, hasta entübe edilmeksizin, ventilatöre bağlı oronazal maskenin içinden bronkoskopla geçilip, nazal yolla bronkoskopisi gerçekleştirildi. Bronkoskopisinde sağ üst lob ayırım karinasında küntleşme dışında patoloji saptanmadı. Buradan hastanın mümkün olan en kısa süre içerisinde 2 kez wang iğnesi ile transbronşial iğne aspirasyonu yapıldı. Solunum reservi kısıtlılığı ve morbid obesitesi nedeni ile diğer hücre tipleri için inoperable olabilecek hastanın bronkoskopi patoloji sonucu küçük hücreli akciğer kanseri olarak raporlandı. Hasta onkoloji kliniğimize kemoterapi amaçlı yönlendirildi. Takiplerinde kitlenin kemoterapi ile gerilediği görüldü. Bu vakamızla, bazen riskli hastalarda riski göze alabilmenin, hastanemizdeki riskli işlemlerdeki tecrübelerimizin, başlangıçta inoperable görünen hastalarımıza ek tedavi şansı tanıyabileceğini sizlere hatırlatmak istedik.

Anahtar Kelimeler: Non İnvazif Mekanik Ventilasyon, Risk, Bronkoskopi

Toraks BT

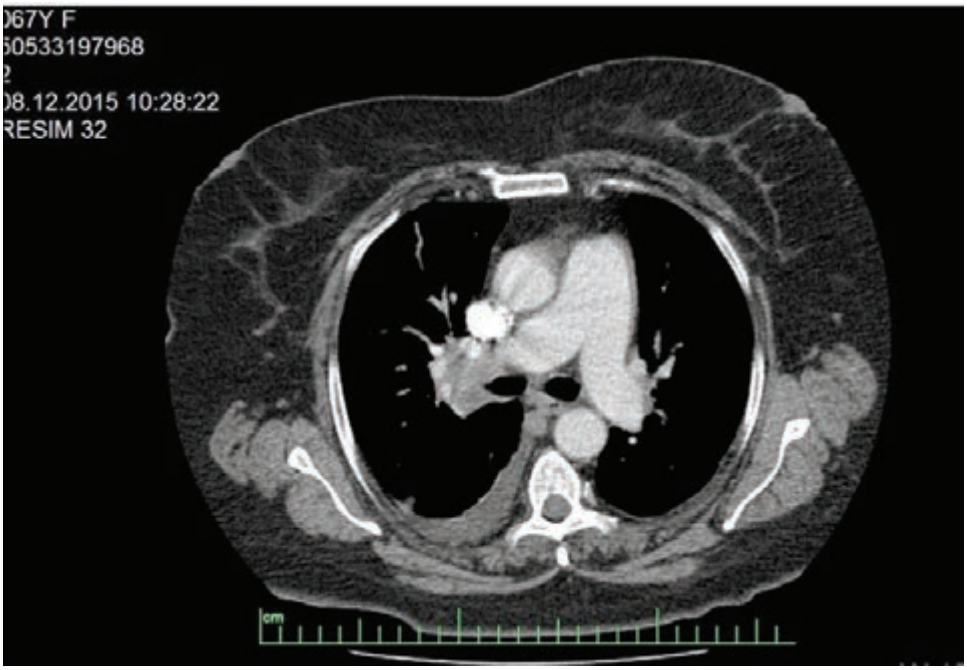

Toraks BT Kesiti: Sağ Hiler Bölgede Kitle

Toraks BT kesiti

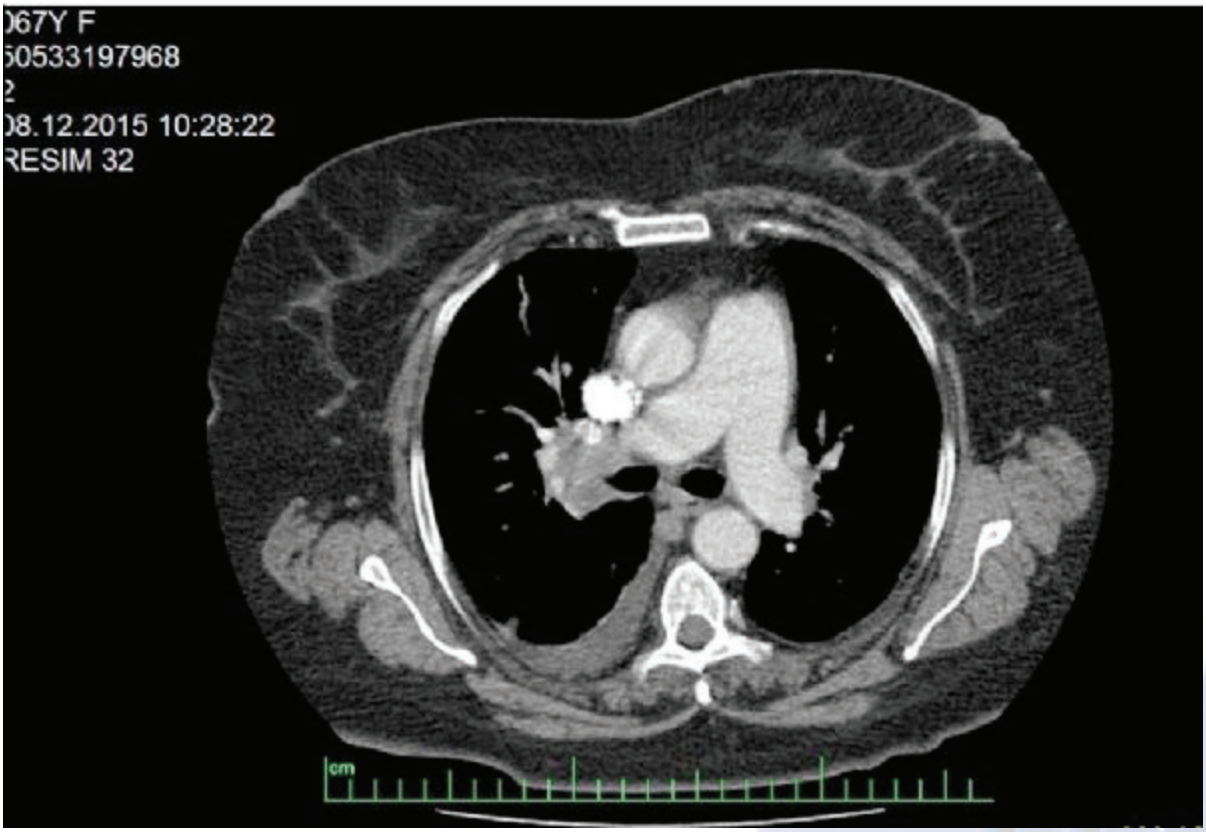

Toraks BT Kesiti: SaÄŸ hiler bÃ¶lgede kitle

EP-145
AKCİĞER KANSERİNİ TAKLİT EDEN VE KRONİK ÖKSÜRÜK İLE SEYREDEN TRAKEOBRONKOPATİA OSTEOKONDROPLASTİKALI İKİ OLGU

Büşra Tekin, Aydanur Ekici, Şule İleri, Mehmet Savaş Ekici

Kırıkkale Üniversitesi, Göğüs Hastalıkları Ana Bilim Dalı, Kırıkkale

Trakeobronkopatia Osteokondroplastika;etyolojisi bilinmeyen,trakea ve bronş duvarında çok sayıda osteokartilajinöz submukozal nodüller ve trakeal kalsifikasyon ile karakterize nadir görülen bir bening bir hastalıktır.Olguların çoğunluğunda yakınma yoktur,klinik belirtiler obstrüktif ve infeksiyöz komplikasyonlar olunca ortaya çıkar.Biz burada akciğer kanseri ile karışabilen ve kronik öksürük yakınması olan iki ayrı olgu sunduk.

OLGU: 154 yaşında bayan hasta,son 2 aydır olan kuru vasıflı öksürük yakınması ile dış merkeze başvurdu. Dış merkezde sol ana bronşu tıkayan kitle ön tanısı ile hasta tarafımıza yönlendirildi.Öz geçmişinde ek bir hastalık öyküsü olmayan hastanın sigara öyküsü yoktu.Fizik muayenesi normaldi. Laboratuar incelemelerinde tam kan sayımı normal, c-reaktif protein (CRP):3.77 mg/Lidi.Akciğer grafisinde sol hiler dolgunluk gözlendi.Olgunun bilgisayarlı tomografi'sinde Trakea lateral duvarından her iki ana bronş distal kesimine kadar devam eden hiperdens 4 mm kalınlığa ulaşan diffüz,düzensiz görünümde duvar kalınlaşması mevcuttu.Fiberoptik bronkoskopisinde hastanın vokal kord girişinden itibaren trakea arka duvarı hariç çok yaygın vejetan ve beyaz polipoid görünümler mevcuttu. Sol ana bronşa girildi. sol ana bronş da beyaz polipoid görünüm mevcuttu.(resim1)Trakeobronkopatia osteokondroplastika ön tanısı ile hastadan biyopsi alındı.Endobronşiyal lezyonun histopatolojik incelemesi trakeobronkopatia osteokondroplastika ile uyumlu geldi.

OLGU:273 yaşında erkek hasta, son 1 yıldır eforla artan dispne, batıcı tarzda göğüs ağrısı, son 3 aydır balgamlı öksürük yakınması ile başvurdu. Öz geçmişinde 3 sene önce geçirilmiş serebrovaskuler olay,hipertansiyon,diyabetis mellitus öyküsü mevcut. Hasta göğüs cerrahisi tarafından yaklasık 1 yıldır nodül takipindeydi.Hasta klopidogrel 75 mg 1x1, metformin 1000 mg 2x1, irbesartan 150 mg+ hidroklorotiyazid12.5 mg kullanmaktaydı. Hastanın sigara öyküsü yoktu.Fizik muayenesi normaldi.Laboratuar incelemelerinde tam kan sayımı normal,c-reaktif protein (CRP):1.09 mg/Lidi. Akciğer grafisinde sol parakadiyak alanda minimal opasite,sağ hılusda kalfisik nodüler görünüm izlendi.Olgunun bilgisayarlı tomografi'sinde Trakea boyunca milimetrik kalsifikasyonlar mevcuttu.Fiberoptik bronkoskopisinde hastanın vokal kord girişinden itibaren trakea arka duvarı hariç çok yaygın polipoid görünümler mevcuttu.Sağ ve sol ana bronşa girildi. Endobronşiyal bir lezyon saptanmadı.(resim2)Trakeobronkopatia osteokondroplastika ön tanısı ile hastadan biyopsi alındı. Endobronşiyal lezyonun histopatolojik incelemesi trakeobronkopatia osteokondroplastika ile uyumlu geldi.

TARTIŞMA: Trakeobronkopatia osteokondroplastikanın etiyolojisi bilinmemektedir.Kronik enfeksiyonlar,kimyasal ve mekanik iritasyonlar,dejeneratif ve metabolik bozukluklar,konjenital ve genetik faktörler etiyolojiden sorumlu tutulmaktadır.Genellikle hastalarda ilk olarak astma ya da kronik bronşit tanısı konulur.Hastanın hikâyesinde kronik öksürük,egzersiz dispnesi ve solunum yolu enfeksiyonları genellikle uzun zamandan beri mevcuttur. Sonuç olarak,trakeobronkopatia osteokondroplastika kronik persistan öksürük,hemoptizi,persistan atelektazinin ayırıcı tanısında düşünülmelidir.

Anahtar Kelimeler: endobronşiyal lezyon,kronik öksürük,trakeobronkopatia osteokondroplastika

resim1

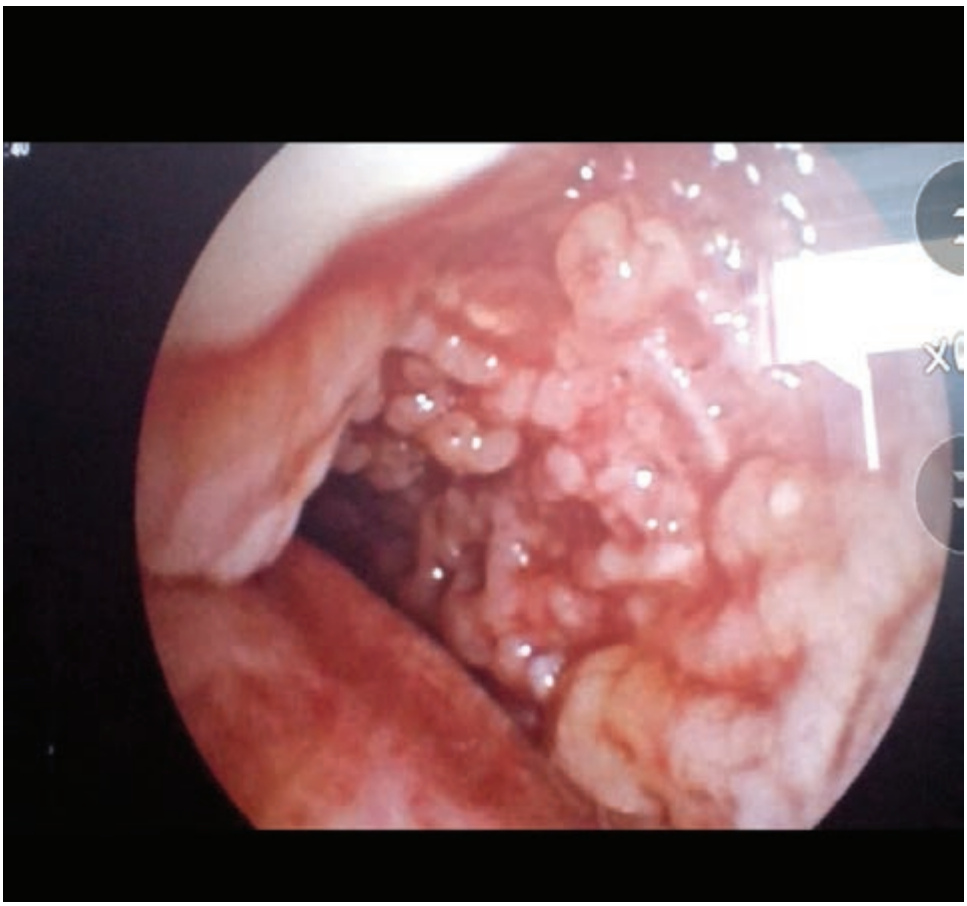

resim2

EP-146
UYKU KALİTESİ VE İŞ STRESİNİN ACİL HEMŞİRELERİNİN GÜVENLİ İLAÇ UYGULAMA DAVRANIŞLARINA ETKİSİ

Ersin Ersoy[1], Merve Tarhan[2], Levent Dalar[3]

[1]Yedikule Göğüs Hastalıkları ve Göğüs Cerrahisi Eğitim ve Araştırma Hastanesi, Acil Servis, İstanbul
[2]İstanbul Medipol Üniversitesi, Sağlık Bilimleri Fakültesi, Hemşirelik Bölümü, İstanbul
[3]İstanbul Bilim Üniversitesi, Tıp Fakültesi, Göğüs Hastalıkları Ana Bilim Dalı, İstanbul

GİRİŞ: Acilde çalışan hemşirelerin uyku sorunlarını daha fazla deneyimledikleri ve daha yoğun stres yaşadıkları bilinmektedir. Hasta güvenliğini en fazla tehdit eden ilaç uygulama hatalarının büyük bir kısmı ise yine acilde çalışan hemşireler tarafından yapılmaktadır. Bu noktadan hareketle çalışma, acil hemşirelerinin uyku kalitelerinin ve iş streslerinin ilaç uygulama hatalarına zemin hazırlayıp hazırlamadığını belirlemek amacıyla gerçekleştirildi.

GEREÇLER VE YÖNTEM: Tanımlayıcı nitelikteki bu çalışma, İstanbul ili Avrupa yakasında bulunan 11 hastanenin acil servislerinde çalışan hemşirelerle gerçekleştirildi. Veri toplama aracı olarak Kişisel Bilgi Formu, Tıbbi Hataya Eğilim Ölçeği'nin İlaç ve Transfüzyon Uygulamaları alt boyutu, İş Kalitesi Ölçeği, Pittsburgh Uyku Kalitesi İndeksi ve Epworth Uykululuk Ölçeği olmak üzere toplam 5 bölüm ve 57 sorudan oluşan anket formu kullanıldı. Çalışmaya başlamadan önce hastanelerin bağlı bulundukları Kamu Sekreterliklerinden yazılı izin ve etik kurul onayı alındı. Verilerin analizinde bağımsız gruplarda t-testi, tek yönlü varyans analizi, Spearman korelasyon analizi ve regresyon analizi kullanıldı. Veriler sayı, yüzde, ortalama ve standart sapma olarak verilmiş olup, anlamlılık 0,05 düzeyinde kabul edildi.

BULGULAR: Çalışmanın örneklemi geniş olduğundan ve ülkemizdeki özel süreçten dolayı veri toplama süreci uzamıştır. Bu sebeple veri toplamaya devam edilmektedir.

SONUÇ VE TARTIŞMA: Kongre tarihine kadar veri toplama süreci son bulacaktır. Çalışmanın bulguları kongrede paylaşılacaktır.

Anahtar Kelimeler: uyku kalitesi, uykusuzluk, uykululuk, iş stresi, tıbbi hata, ilaç uygulama hatası

Tablo 1: Hemşirelerin Tanıtıcı ve Mesleki Özelliklerinin Dağılımı ve İlaç ve Transfüzyon Uygulamaları Alt Ölçeği ile Karşılaştırılması (n=120)

Özellikler	Sayı	Yüzde	Ort. ± S.S.	Test ve p Değerleri
Yaş				
22 yaş altı	28	23.3	79.71±9.65	F=0.577
23-27 yaş	40	33.3	78.18±10.14	p=0.087
28-32 yaş	19	15.8	81.74±4.62	
33 yaş ve üzeri	36	30.1	78.33±9.22	
Cinsiyet				
Kadın	62	51.7	80.03±9.28	t=2.828
Erkek	58	48.3	75.84±8.75	p=0.013
Medeni Durum				
Evli	48	40.0	80.17±8.37	t=2.113
Bekar	72	60.0	76.88±9.88	p=0.037
Çocuk Sahibi				
Var	44	36.7	77.29±9.77	t=-1.180
Yok	76	63.3	79.27±8.17	p=0.237
Eğitim Durumu				
Sağlık Meslek Lisesi	52	43.3	78.64±8.13	F=0.350
Ön Lisans	24	20.0	78.67±10.03	p=0.655
Lisans/Lisansüstü	44	36.7	77.09±10.09	
Mesleki Deneyim Süresi				
5 yıl altı	52	43.3	79.12±10.21	F=0.651
5-9 yıl	44	36.7	77.09±7.92	p=0.523
10 yıl ve üzeri	24	20.0	77.33±9.36	
Acil Deneyim Süresi				
1 yıl ve altı	46	38.3	77.17±10.45	F=0.364
2-5 yıl	42	35.0	78.86±8.68	p=0.696
6 yıl ve üzeri	32	26.7	78.13±8.21	
Çalışma Şekli				
Gündüz Ağırlıklı	26	21.7	77.50±9.56	t=1.421
Gece Ağırlıklı	36	30.0	76.17±10.64	p=0.240
Dönüşümlü	58	48.3	79.40±8.18	
Tıbbi Hata Yapma				
Evet	28	23.3	74.64±7.30	t=-2.264
Hayır	92	76.7	79.04±9.84	p=0.027
Tıbbi Hataya Tanıklık Etme				
Evet	65	54.7	79.60±7.75	t=2.113
Hayır	55	45.3	76.92±10.80	p=0.037

Tablo 2: Hemşirelerin Ölçeklerde Aldıkları Puan Ortalamaları (n=120)

OLÇEKLER	Ort.± S.S.	Min.-Maks. Değerleri
Pittsburg Uyku Kalitesi Ölçeği	9,02±3,68	2-15
Epworth Uykululuk Ölçeği	16,80±5,62	8-26
İş Rolü Belirsizliği	13,97±4,75	6-23
İş Rolü Yükü	7,27±1,73	4-11
İş Rolü Uyumsuzluğu	30,07±5,43	18-40
İlaç ve Transfüzyon Uygulamaları	78,02±9,23	59-90

Tablo 3: Hemşirelerin İlaç ve Transfüzyonzyon Uygulamaları Alt Boyutu ile Ölçeklerden Aldıkları Puan Ortalamaları Arasındaki İlişki

OLÇEKLER	İlaç ve Transfüzyon Uygulamaları	
	r	p Değeri
Pittsburg Uyku Kalitesi Ölçeği	0,377	0,000
Epworth Uykululuk Ölçeği	0,189	0,039
İş Rolü Belirsizliği	-0,264	0,004
İş Rolü Yükü	-0,042	0,648
İş Rolü Uyumsuzluğu	0,097	0,290

EP-147

ÇOCUĞUMA DOKUNMA!: ÇOCUK HEMŞİRELERİNİN ÇOCUK İSTİSMARI VE İHMALİNİN BELİRTİ VE RİSKLERİNİ TANILAMA DÜZEYLERİ İLE CİNSEL İSTİSMARA YÖNELİK TUTUMLARI ARASINDAKİ İLİŞKİNİN BELİRLENMESİ

Ahsen Gülizar Kaya[1], Merve Tarhan[2], Levent Dalar[3]

[1]Yedikule Göğüs Hastalıkları ve Göğüs Cerrahisi Eğitim ve Araştırma Hastanesi, Acil Servis, İstanbul
[2]İstanbul Medipol Üniversitesi, Sağlık Bilimleri Fakültesi, Hemşirelik Bölümü, İstanbul
[3]İstanbul Bilim Üniversitesi, Tıp Fakültesi, Göğüs Hastalıkları Ana Bilim Dalı, İstanbul

GİRİŞ: Çocuk hemşirelerinin çocuk istismarı ve ihmaline yönelik bilgi düzeylerinin ve tutumlarının bilinmesi çocuk şiddetine ilişkin farkındalığın arttırılması ve şiddetin önlenmesi açısından önemlidir. Bu noktadan hareketle çalışmada, çocuk hemşirelerin çocuk istismarı ve ihmalinin belirti ve risklerini tanılama düzeyleri ile cinsel istismara yönelik tutumları arasındaki ilişkinin belirlenmesi amaçlandı.

GEREÇLER VE YÖNTEM: Tanımlayıcı-ilişki arayıcı nitelikteki bu çalışma, İstanbul ili Avrupa yakasında bulunan 11 hastanenin çocuk servislerinde çalışan hemşirelerle gerçekleştirildi. Veri toplama aracı olarak Kişisel Bilgi Formu, Çocuk İstismarı ve İhmalinin Belirti ve Risklerini Tanılama Ölçeği ve Çocuğa Yönelik Cinsel İstismar Tutum Ölçeği olmak üzere toplam 3 bölüm ve 88 sorudan oluşan anket formu kullanıldı. Çalışmaya başlamadan önce hastanelerin bağlı bulundukları Kamu Sekreterliklerinden yazılı izin ve etik kurul onayı alındı. Verilerin analizinde bağımsız gruplarda t-testi, tek yönlü varyans analizi ve Spearman korelasyon analizi kullanıldı. Veriler sayı, yüzde, ortalama ve standart sapma olarak verilmiş olup, anlamlılık 0,05 düzeyinde kabul edildi.

BULGULAR: Çalışmanın örneklemi geniş olduğundan ve ülkemizdeki özel süreçten dolayı veri toplama süreci uzamıştır. Bu sebeple veri toplamaya devam edilmektedir.

SONUÇ VE TARTIŞMA: Kongre tarihine kadar veri toplama süreci son bulacaktır. Çalışmanın bulguları kongrede paylaşılacaktır.

Anahtar Kelimeler: cinsel istismar, çocuk ihmali, çocuk istismarı, hemşire

EP-148
MEZENTER İSKEMİ REPERFÜZYONU SONUCU GELİŞEN AKUT AKCİĞER HASARI ÜZERİNE KANNABİNOİDLERİN ETKİSİ

Emine Yılmaz Sipahi[1], Burcu Karaüzüm[2], Meryem Ferah[3], Kanat Gülle[3], Murat Can[4], Berrak Güven[4], Firuzan Köktürk[5]

[1]Bülent Ecevit Üniversitesi, Tıp Fakültesi, Tıbbi Farmakoloji Anabilim Dalı, Zonguldak
[2]Bülent Ecevit Üniversitesi, Sağlık Bilimleri Enstitüsü, Tıbbi Farmakoloji Anabilim Dalı, Zonguldak
[3]Bülent Ecevit Üniversitesi, Tıp Fakültesi, Histoloji ve Embriyoloji Anabilim Dalı, Zonguldak
[4]Bülent Ecevit Üniversitesi, Tıp Fakültesi, Biyokimya Anabilim Dalı, Zonguldak
[5]Bülent Ecevit Üniversitesi, Tıp Fakültesi, Biyoistatistik Anabilim Dalı, Zonguldak

GİRİŞ: Mezenterik dokunun iskemi-reperfüzyonu lokal ve uzak organ hasarına neden olan, çoklu organ yetmezliklerine yol açabilen kompleks bir durumdur. Ciddi hastalıklar ya da yaralanmalar sonrası gelişen çoklu organ yetmezliği, cerrahi yoğun bakım ünitelerindeki major ölüm sebebidir ve patofizyolojik mekanizmaları tam olarak bilinmemektedir. Ağır mezenterik iskemi sonrasında en sık etkilenen organ akciğerdir. İskemi-reperfüzyon sonrasında gelişen pulmoner hasar, hızla solunum yetmezliğine ve akut solunum sıkıntısı sendromuna (ARDS) kadar ilerleyebilmektedir. Yapılan tüm araştırmalara rağmen, yoğun bakım mortalite oranı düşürülememiştir ve tedavi yaklaşımları oldukça kısıtlıdır. Son yıllarda, kannabinoidlerin doku hasarına karşı koruyucu mekanizmalarda rol oynadığına dair bulgular elde edilmeye başlanmıştır. Bu çalışmanın amacı, sıçanlarda mezenter iskemi-reperfüzyonu sonucu gelişen akut akciğer hasarı modelinde, kannabinoid sisteminin olası koruyucu etkilerini araştırmaktır.

GEREÇLER VE YÖNTEM: Sıçanlarda süperior mezenterik arterde, 30 dakika iskemi, 3 saat reperfüzyon yapılarak, akut akciğer hasarı modeli oluşturulmuştur. Kannabinoid reseptörlerinin non-selektif agonisti kannabidiol, kannabinoid-2 reseptör (CB2) agonisti JWH133, endojen kannabinoidleri yıkan monoaçilgliserol lipaz (MAGL) enzim inhibitörü JZL184, iskemiden 30 dakika önce intraperitoneal olarak uygulanmış ve akut akciğer hasarı üzerine olan olası koruyucu etkileri incelenmiştir. Apoptoz yolakları (kaspaz 3, 8, 9), IL-1, IL-6, TNF, total antioksidan kapasite ve malondialdehit düzeyi incelenmiştir.

BULGULAR: Histopatolojik incelemede, akciğer dokusunda, JZL184, alveolar konjesyon, hemoraji, nötrofilik infiltrasyon ve alveolar duvar kalınlığı artışını, JWH133 ise nötrofilik infiltrasyon ve alveolar duvar kalınlığı artışını anlamlı oranda azaltmıştır. İmmünohistokimyasal incelemede, kannabidiol, kaspaz 3, 8 ve 9 boyanmasını, JZL184 ise kaspaz 8 boyanmasını anlamlı oranda azaltmıştır. Kannabidiol ve JZL184, akciğer dokusunda, DNA hasar göstergesi 8-hidroksi-2-deoksiguanozin (8-OH-dG) düzeyini ve kaspaz 3 aktivitesini anlamlı oranda azaltmıştır, malondialdehit düzeyi üzerine etki göstermemişlerdir. Histopatolojik incelemede, bağırsak dokusunda, kullanılan her üç madde ile de, intestinal mukozal hasar üzerinde azalma saptanmıştır fakat bu azalma istatistiksel anlamlı bulunmamıştır. Kannabidiol ve JZL184, bağırsak dokusunda, kaspaz 3, 8 ve 9 boyanmalarını anlamlı oranda azaltmıştır. Serum örneklerinde, IL-1, IL-6 ve TNF ve total antioksidan kapasite sonuçları gruplararasında farklılık göstermemiştir.

SONUÇ VE TARTIŞMA: Çalışmamızda, mezenter iskemi-reperfüzyonu ile oluşturulan akut akciğer hasarında, kannabinoid sisteminin doku hasarı ve apoptotik yolaklar üzerinde koruyucu etkisi olduğu ilk kez gösterilmiştir. Araştırılan maddelerden, non-selektif kannabinoid reseptör agonisti kannabidiolün ve endojen kannabinoidleri yıkan monoaçilgliserol lipaz (MAGL) enzim inhibitörü JZL184'ün daha etkili olduğu gözlenmiştir.

Anahtar Kelimeler: Akut akciğer hasarı, ARDS deney modeli, Kannabinoidler, Mezenter iskemi Reperfüzyon

Şekil 1. Sıçan Akciğer Dokusu, immunohistokimya boyama sonuçları. A (kontrol), B (IR), C (IR+ B2), D (IR+CD), E (IR+MA).

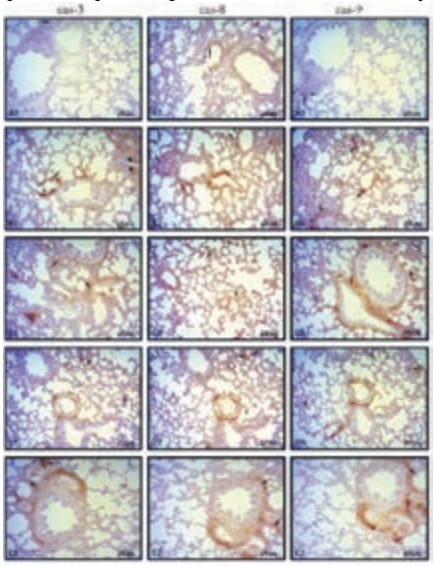

Sıçan akciğer dokusuna ait kaspaz 3-8 ve 9 ifadesi incelendiğinde özellikle iskemi-reperfüzyon hasarının oluşturulduğu grupta (IR) bronşiol ve alveol duvarında (siyah oklar) kuvvetli boyanmalar görülmektedir. İlaveten hasara bağlı olarak gelişen hücre infiltrasyonun olduğu alanlarda da kontrol grubundan farklı olarak kuvvetli immün reaksiyon izlenmektedir. Özellikle (IR+MA) grubunda bronşiol duvarı dışında kontrol grubuna benzer şekilde bir boyanma dikkati çekmektedir. (Scale bar =100µm)

Şekil 2. Sıçan Bağırsak Dokusu, immunohistokimya boyama sonuçları. A (kontrol), B (IR), C (IR+ B2), D (IR+CD), E (IR+MA).

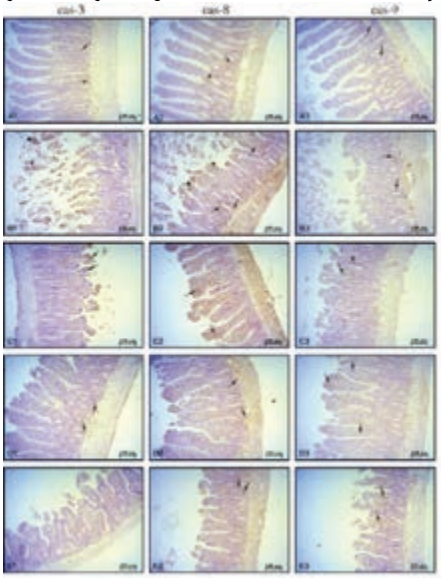

Kontrol grubunda kaspaz 3-8 ve 9 ifadeleri değerlendirildiğinde bağırsak villuslarında ve muskularis mukozaya yakın kriptalarda (siyah oklar) immün pozitif reaksiyon izlenmektedir. Submukoza tabakasında da benzer şekilde zayıf boyanmalar gözlenmektedir. IR grubunda ise kontrol grubunun aksine özellikle yüzeydeki villus epitel hücrelerinde, yüzeye yakın alanlardaki lamina propriada (siyah ok) ve iskemi-reperfüzyon hasarına bağlı olarak lümen içersine dökülmüş (yıldız) hücrelerde kuvvetli boyanma izlenmektedir. Tedavili gruplarda kazpaz 3-8 ve 9 ifadelerinde belirgin bir azalma gözlenmektedir. Özellikle IR+CD ve IR+MA gruplarında bağırsak villuslarında, kriptalarında (siyah oklar) ve submukozada kontrol grubuna benzer zayıf boyanmalar gözlenmektedir. (Scale bar =100µm)

EP-149

AKUT AKCİĞER HASARINDA PERİFERİK BENZODİAZEPİN RESEPTÖR LİGANDININ İNFLAMASYON VE APOPTOZ/NEKROZ ÜZERİNE ETKİLERİ

Emine Yılmaz Sipahi[1], Billur Boran[2], Gamze Yurdakan[3], Mehmet Araslı[4], İshak Özel Tekin[4], Anvar Hamdiev[2], Firuzan Köktürk[5]

[1]Bülent Ecevit Üniversitesi, Tıp Fakültesi, Tıbbi Farmakoloji Anabilim Dalı, Zonguldak
[2]Bülent Ecevit Üniversitesi, Sağlık Bilimleri Enstitüsü, Tıbbi Farmakoloji Anabilim Dalı, Zonguldak
[3]Bülent Ecevit Üniversitesi, Tıp Fakültesi, Patoloji Anabilim Dalı, Zonguldak
[4]Bülent Ecevit Üniversitesi, Tıp Fakültesi, İmmünoloji Anabilim Dalı, Zonguldak
[5]Bülent Ecevit Üniversitesi, Tıp Fakültesi, Biyoistatistik Anabilim Dalı, Zonguldak

GİRİŞ: Benzodiazepinlerin beyinde bulunan santral tipteki reseptörlerinden farklı olarak, beyin dışındaki bazı organlarda periferik tipte reseptörlerinin de bulunduğu gösterilmiştir ve bu reseptörleri üzerinden inflamasyon mediyatörlerini etkileyebildikleri ve antiinflamatuvar etki gösterebildikleri saptanmıştır. Bu reseptörlerin akciğer hücre hasarı ve inflamasyonu üzerindeki etkilerini inceleyen çalışmalar ise oldukça kısıtlıdır. Bu çalışmanın amacı, sıçanlarda ANTU (alfa-naftiltiyoüre) ile oluşturulan akut akciğer hasarı modelinde, selektif periferik benzodiazepin reseptör agonisti 4'-klorodiazepamın (Ro 5-4864) etkilerini araştırmaktır.

GEREÇLER VE YÖNTEM: Sıçanlarda ANTU ile akut akciğer hasarı modeli oluşturulmuştur. ANTU, i.p. olarak 10 mg/kg dozunda verildikten sonra, 4 saat içinde maksimum düzeye ulaşan, plevral efüzyon (PE) ve akciğer ağırlığı/vücut ağırlığı oranındaki (AA/VA) artışla karakterize, inflamatuvar mekanizmaların da rol oynadığı akut akciğer hasarı geliştirmektedir. 4'-klorodiazepam sıçanlara, ANTU'dan 30 dakika önce 2 ve 4 mg/kg dozlarında, i.p.olarak uygulanmış ve akut akciğer hasarı üzerine olan olası koruyucu etkileri incelenmiştir. Akciğer ağırlığı, efüzyon miktarı ve histopatolojik değişiklikler değerlendirilmiştir.

BULGULAR: 4'klorodiazepam, 2 ve 4 mg/kg dozlarında, akciğer ağırlığı/vücut ağırlığı oranında azalma oluşturmuş, bu azalma 2 mg/kg dozunda istatistiksel olarak anlamlı bulunmuştur (kontrol 47.2 ± 2.3; ANTU 91.1 ± 8.2; 2 mg/kg Ro 76.6 ± 2.9; 4 mg/kg Ro 82.4 ± 2.4). 4'klorodiazepam, kullanılan her iki dozunda da efüzyon gelişimini istatiksel anlamlı düzeyde azaltmıştır (kontrol 0±0; ANTU 142.7 ± 10.4; 2 mg/kg Ro 90.6 ± 9.3; 2 mg/kg Ro 43.1 ± 9.9). Serum örneklerinde, IL-1 alfa, IFN-gama ve IL-4 sonuçları gruplararasında farklılık göstermemiş, ANTU ile artış gösteren serum MCP-1 düzeyi, 4'-klorodiazepam ile anlamlı oranda düşmüştür. ANTU ile apopitoz izlenmemiş, dokuda nekroz gelişimi saptanmıştır. 4'-klorodiazepamın, nekroz, inflamasyon ve hemorajiyi anlamlı oranda azalttığı ve koruyuculuk sağladığı izlenmiştir. İmmünohistokimyasal analizde, 4'-klorodiazepamın, iNOS boyanması üzerinde anlamlı bir etkisinin olmadığı, TNF-alfa, kaspaz-3 ve PBR (periferik benzodiazepin reseptörü) boyanmalarını anlamlı düzeyde azalttığı saptanmıştır.

SONUÇ VE TARTIŞMA: Selektif periferik benzodiazepin reseptör agonisti 4'klorodiazepam, ANTU ile oluşturulan akut akciğer hasarı patogenezi üzerinde koruyucu etkinlik göstermektedir. Bu sonuçlar, benzodiazepinlerin, santral sinir sistemindekilerden farklı olarak periferde yerleşmiş olan periferik reseptörleri aracılığıyla akciğer hasar mekanizmalarını etkileyebileceğini göstermektedir. Periferik benzodiazepin reseptörlerinin doku hasarı ve inflamasyon üzerine olan bu olumlu ve koruyucu etkileri, onların akciğer hastalıklarında potansiyel bir ilaç olarak ele alınmalarına olanak sağlayabilecektir.

Anahtar Kelimeler: Akut akciğer hasarı, ANTU, ARDS deney modeli, 4'-klorodiazepam, Periferik benzodiazepin reseptörü

Şekil 1. Akciğer ağırlığı/Vücut ağırlığı oranı ve Plevral Efüzyon

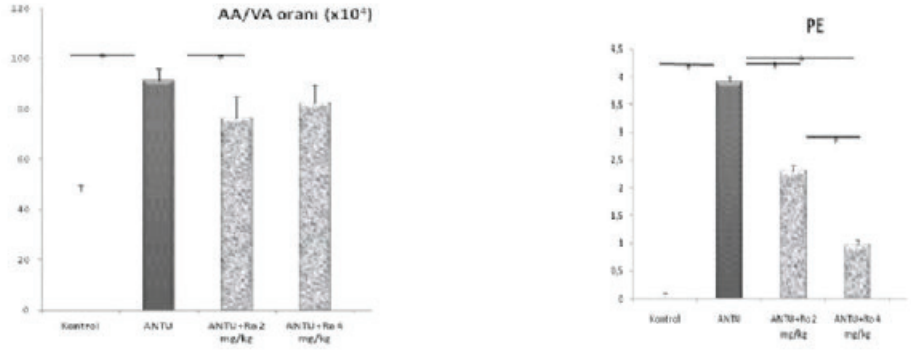

ANTU ile oluşturulan akut akciğer hasarında 4'-klorodiazepamın (Ro 5-4864), akciğer ağırlığı/vücut ağırlığı oranı (AA/VA x104) ve plevral efüzyon miktarı (PE) (ml) üzerine olan etkileri. Her grupta n=10, *p<0.05.

Tablo 1. Deney Protokolü

Gruplar	Kimyasallar	Uygulama Yolu
1	Kontrol	
2	ANTU (10 mg/kg)	i.p.
3	ANTU+ 4'klorodiazepam (2 mg/kg)*	i.p./i.p.
4	ANTU + 4'klorodiazepam (4 mg/kg)*	i.p./i.p.

*Tüm uygulamalar ANTU'dan 30 dakika önce yapılmıştır.

Şekil 2. Kontrol ve ANTU gruplarının histopatolojik ve immunohistokimya görüntüleri

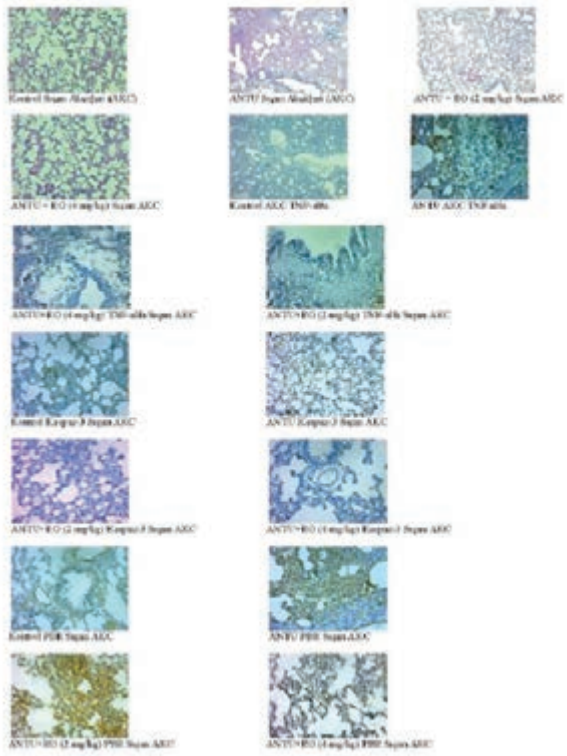

EP-150
RENAL BİYOPSİ İLE TANI ALAN AKCİĞER VE BÖBREK SARKOİDOZU

Nurşen Yaşayancan

Gaziosmanpaşa Üniversitesi, Göğüs Hastalıkları Ana Bilim Dalı, Tokat

OLGU: 65 yaşında kadın hasta göğüs hastalıkları polikliniğine 2 aydır geçmeyen öksürük, eforla olan nefes darlığı ve sırt ağrısı şikayetiyle başvurdu. Fizik muayenesinde dinlemekle bilateral ralleri ve ronküsleri mevcuttu. Sistem muayenesinde alt ekstremitede üç pozitif gode bırakan ödemi dışında patoloji saptanmadı. Astım nedeniyle düzensiz inhaler kullandığı, atrial fibrilasyon ve kalp yetmezliği nedeniyle warfarin ve diüretik aldığı ve 1 hafta önce antibiyotik tedavisi verildiği öğrenildi. P-A akciğer grafisinde sağda plevral kalınlaşma ve minimal plevral efüzyon görüldü (şekil 1). Kontrastlı Toraks BT'de prevasküler, paratrakeal, karinal, en büyüğü 27x19 mm nodüler kitleler izlendi (şekil 2). Bronkoskopi yapılması planlanan hasta hiçbir girişimsel işlemi kabul etmedi. Altı ay sonra başka bir merkezde yaptırdığı tetkik sonuçlarıyla tekrar polikliniğimize başvurdu. Dışmerkezde proteinüri tespit edilen nefrotik sendrom ön tanısıyla renal biyopsi yapılan hastanın patoloji sonucunun ''granulomatöz akut interstisyel nefrit'' şeklinde sonuçlandığı öğrenildi. Bu bulgularla tüberküloz ve sarkoidoz açısından ileri inceleme planlanan hastanın tüberkülin deri testi sonucu 11 mm olarak sonuçlandı. Yeni çekilen toraks BT'de mediastendeki lenf nodu boyutlarının 10 mm yi geçmediği, eski BT ile karşılaştırıldığında belirgin regresyon olduğu görüldü. ACE düzeyi: 166 (8-52). İdrar ARB ve 3 balgam ARB teksif ve kültür incelemeleri negatif sonuçlandı. Göz muayenesinde patolojik bulguya rastlanılmadı. 24 saatlik idrar kalsiyum düzeyi normal sonuçlandı. Tedavisiz radyolojik ve klinik regresyon olması, ACE yüksekliği ve balgamda ve idrarda tüberküloz basili saptanmaması nedeniyle hasta akciğer ve renal sarkoidoz kabul edildi. Klinik olarak önceden var olan nefes darlığının gerilediğini sadece öksürük şikayeti olduğunu belirten hastaya akciğer sarkoidozu yönünden tedavi düşünülmedi. Renal sarkoidoz açısından 48 mg/gün prednol başlandı. Tedaviden 1 ay sonra alınan kontrol ACE düzeyi 44.4 olarak ölçüldü. İdrar proteinürisinde azalma görüldü. Hasta 2 aydır tedavi almakta olup takibimiz altındadır.

TARTIŞMA: Sarkoidoz etiyolojisi kesin olarak bilinmeyen, granülomatoz inflamasyonla seyreden bir hastalıktır. Başta akciğerler olmak üzere cilt, göz, kas ve iskelet sistemi, böbrekler, ekzokrin bezler, kalp ve sinir sistemi tutulabilir. Radyolojik ve laboratuvar bulgular ile sarkoidoz şüphesi olan hastalarda kesin tanı için biyopsi gereklidir. Biyopsi hastalığın tutmuş olduğu herhangi bir organdan alınabilir. Vakamızda önce mediastendeki lenf nodlarından biyopsi düşünülmüş ancak hastanın işlemi kabul etmemesi üzerine şikayetleri doğrultusunda renal biyopsi sonucuyla tanıya ulaşılmıştır.

Anahtar Kelimeler: akciğer,renal biyopsi,sarkoidoz

şekil 1

P-A akciğer grafisinde sağda plevral kalınlaşma ve minimal plevral efüzyon görüldü

şekil 2

Kontrastlı Toraks BT'de prevasküler, paratrakeal, karinal, en büyüğü 27x19 mm nodüler kitleler izlendi

EP-151
LANGERHANS HÜCRELİ HİSTİOSİTOZİS VE VERTABRA TUTULUMU

Arzu Ertürk[1]

[1]Arzu Ertürk, Göğüs Hastalıkları ve Tüberküloz Kliniği, Özel Ankara Koru Hastanesi
[2]Mustafa Anter, Ortopedi ve Travmatoloji Kliniği, Özel Ankara Koru Hastanesi
[3]Pınar Özışık, Beyin Cerrahi Kliniği, Özel Ankara Koru Hastanesi
[4]Aynur Uğurbilgin, Hematoloji Kliniği, Özel Ankara Koru Hastanesi
[5]Müge Onbaşıoğlu Gürbüz, Radyoloji Kliniği,Özel Ankara Koru Hastanesi
[6]Mehmet U Özaydın, Patoloji Kliniği, Özel Ankara Koru Hastanesi

Langerhans hücreli histiositozis (LHH) nedeni bilinmeyen, her organı tutabilen, çoçuklarda daha sık görülen Langerhans hücrelerinin neoplastik proliferasyonu ile karakterize bir hastalıktır. LHH da yanlış tanı ve tanı gecikmesi sıktır.

OLGU: 50 yaşındaki Suriye vatandaşı erkek hasta sırt ağrısı, halsizlik yakınması ile Nisan 2016 tarihinde hastanemize başvurdu. Hastanın şikayetleri 2014 yılından beri vardı, 35p/yıl sigara öyküsü olup aktif smokerdı. Hasta 11 aydır düzenli bir şekilde antitüberküloz tedavi almaktaydı. Tetkiklerinde ARB teksif ve kültür pozitifliği yoktu. Dış merkezde yapılan fiberoptik bronkoskopik biopsi granülamatöz iltihap ve hemorajik alanlar olarak raporlanmıştı, o tarihteki PA akciğer grafisinde sağ hilus dolgun, tomografide ise pevral kalınlaşmalar ve amfizematöz alanlar şeklinde rapor ediliyordu. Fizik muayenede düşkün görünümlü, solunum sesleri azalmış, vertebra üzeri basmakla hassas, hareketleri kısıtlıydı. Hastanın rutin biyokimya, tam kan tetkikleri normal; cANCA, pANCA negatif saptandı. Quantiferon testi belirsiz olarak raporlandı. Hastanın başvuru sırasındaki PA grafisinde üst zonlarda retiküler dansite artışı, tomografilerinde plevral kalınlaşma ve MRG de C8-T5 vertebralara invazyon gösteren yumuşak doku kitlesi izlenmekteydi (resim1,2). Hastaya bu aşamada mezotelyoma, malignite öntanısı ile biyopsi alınmasına karar verildi. Alınan biyopsi eozinofilik granülom, S100 ve CD68 immünohistokimyasal boyama pozitif olarak raporlandı. Hastaya bu bulgularla LHH ve kemik tutulumu tanısı kondu, histiyositoz derneğinin klinik sınıflamasına göre riskli multiple organ tutulumu (vertebra tutulumları+akciğer tutulumu) olan hastaya vinblastin 6mg/m2 haftalık ve prednol 40mg/gün tedavisi planlandı, sigara içmemesi önerildi. İlk vinblastin dozundan sonra hasta 2 ay kontrole gelmedi ve kür alamadı, prednole devam etti. 2 ay sonraki başvurusunda aradaki dönemde genel durumunun iyi ve kilo artışının olduğunu ve sırt ağrısının belirgin azaldığını ifade etti. Sırtından akıntı olması ve ağrılarının tekrar başladığı için başvurduğunu ifade etti. Antibiyotik tedavisi verildi, biopsi yerinden alınan kültürde üreme olmadı, Performansı iyi olan hastaya tekrar vinblastin haftalık kemoterapi başlanması planlandı, 1. doz verilen hastanın ayaklarında uyuşma olması nedeniyle hasta radyoterapiye yönlendirildi. LHH tanısı için klinik, akciğer bulguları ve biopsinin immünohistokimyasal incelemesi şarttır, LHH nin tedavisi ve takibi ise halen tartışmalıdır. Akciğer bulguları ve taşıyıcı kemik tutulumu olan bu olguda kemik tutulumu morbiditeyi belirlemektedir.

Anahtar Kelimeler: Langerhans Hücreli Histiositozis, eozinofilik granülom, granülom, vertebra

Resim-1

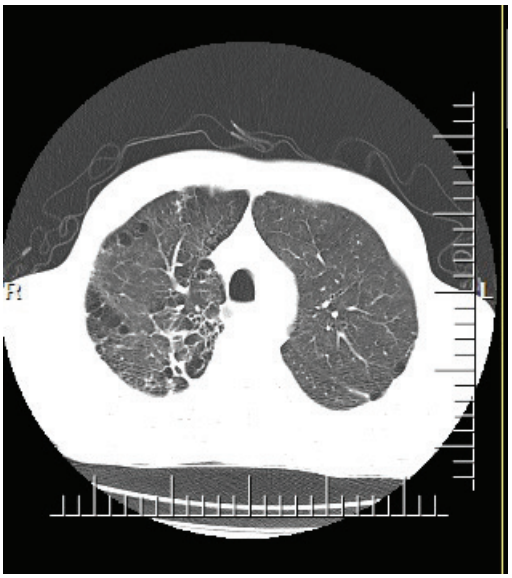

Toraks BT parankim penceresinde kistik yapılar ve nodüller

Resim-2

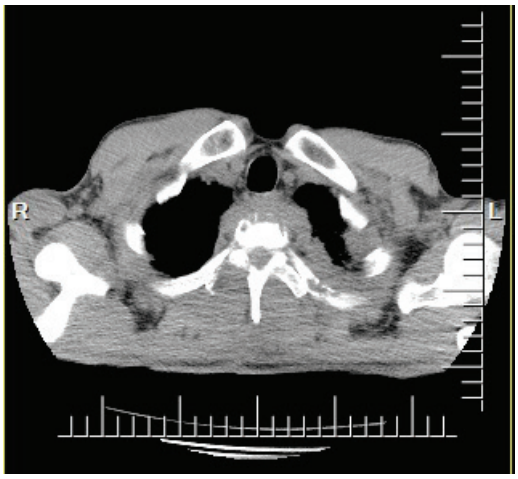

Toraks BT mediasten penceresinde plevral kalınlaşma ve vertebra invazyonu

Resim-3

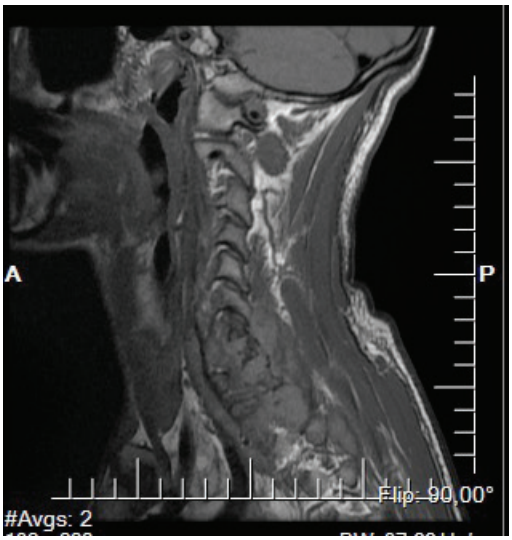

C7 vertebra dÃzeyinde C7 vertebra korpusunu T1, T2, T3, T4 ve T5 vertebra korpuslarÄ±nÄ± ve posterior elemanlarÄ±nÄ± tutan, prevertebral mesafe ve paravertebral kas planlarÄ±na uzanan torakal ve alt servikal dÃzeyde spinal kanal iÃ§erisine giren ve spinal kordu Ã§evreleyen, saÄŸ hemitoraksta ekstraplevral yaÄŸ dokusunda devamlÄ±lÄ±k gÃ¶steren belirgin kontrastlanma gÃ¶steren yumuÅŸak doku,

Resim-4

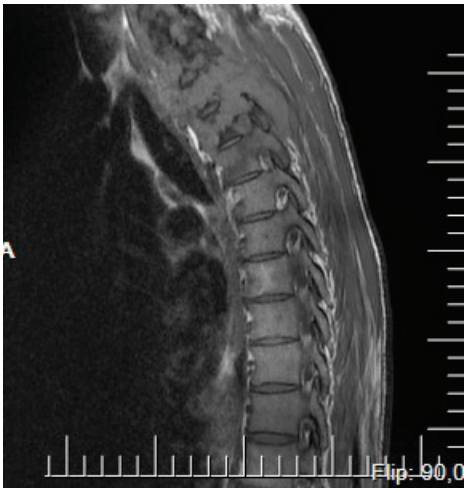

C7 vertebra dÃzeyinde C7 vertebra korpusunu T1, T2, T3, T4 ve T5 vertebra korpuslarÄ±nÄ± ve posterior elemanlarÄ±nÄ± tutan, prevertebral mesafe ve paravertebral kas planlarÄ±na uzanan torakal ve alt servikal dÃzeyde spinal kanal iÃ§erisine giren ve spinal kordu Ã§evreleyen, saÄŸ hemitoraksta ekstraplevral yaÄŸ dokusunda devamlÄ±lÄ±k gÃ¶steren belirgin kontrastlanma gÃ¶steren yumuÅŸak doku

EP-152
TALASEMİ HASTASINDA İNTRATORASİK EKSTRAMEDÜLLER HEMATOPOEZ

Nurşen Yaşayancan, Handan İnönü Köseoğlu

Gaziosmanpaşa Üniversitesi, Göğüs Hastalıkları Ana Bilim Dalı, Tokat

GİRİŞ: Ekstramedüller hematopoez (EMH) kemik iliği üretimindeki yetersizliğe cevap olarak, kemik iliği dışındaki bölgelerde kan hücrelerinin üretildiği bir kompenzasyon mekanizmasıdır. Orak hücreli anemi, beta talesemi, miyelofibrozis gibi kronik anemiye neden olan hastalıklarda sık görülür. Sıklıkla fetal hayatta hematopoezden sorumlu dalak ve karaciğer gibi bölgelerde görülürken, nadir olarak paravertebral alanda, bilateral kitle şeklinde intratorasik bölgede de görülebilir. Bu yazıda talasemi major tanısıyla takip edilen 30 yaşında kadın hastada saptanan EMH olgusu sunulmuştur.

OLGU: Talasemi major tanısıyla takip edilen otuz yaşında kadın hasta bir aydır olan nefes darlığı şikayetiyle göğüs hastalıkları polikliniğine başvurdu. Fizik muayenesinde bilateral bazallerde ralleri dışında patolojik bulguya rastlanmadı. Oda havasında oksijen saturasyonu %91 idi. Solunum fonksiyon testine tam koopere olamadı. Bakılan arter kangazı incelemesinde pH: 7.51 PO2: 65.8 mmHg PCO2: 29.6 mmHg SATO2: %95.8 saptandı. WBC: 12.2 10/mL Hb: 8.3 gr/dl Plt: 587.000 P-A akciğer grafisinde bilateral dağınık yerleşimli çok sayıda dansite artışı izlendi (şekil 1). Kontrastsız toraks BT de sol akciğer üst lob posterior segmentte 18x37 mm, sol akciğer alt lob posterobazal segmentte paravertebral alanda 26x15 mm, düzgün kontürlü yumuşak doku dansitesinde lezyonlar izlendi. Kesitlere dahil kemik yapılarda kostalarda ve vertebra korpuslarında trabekülasyonda artış, hipodens lezyonlar ve düzensiz kalınlaşmalar görüldü (şekil 2). Hasta EMH düşünülerek dahiliye bölümüne konsülte edildi. Önerilen PET BT'de sol üst lob apikoposterior komşuluğunda paravertebral alanda 11x29 mm ve 20x45 mm, sol alt lob posterobazal komşuluğunda paravertebral alanda 19x30 mm düzgün sınırlı nodüler lezyonda hafif artmış FDG uptake izlendi (SUV max: 2.6). İskelet sistemi genelinde ve her iki akciğerde kostal yüzeye komşu alanlarda artmış glikolitik aktivite gösteren lezyonlar (EMH?) tespit edildi. Histopatolojik incelemeye ihtiyaç duyulmadan tanı doğrulandı. Hasta altta yatan hastalığın tedavisi için hematoloji bölümü olan bir merkeze yönlendirildi.

TARTIŞMA: Talasemi gibi kronik anemisi olan olgularda akciğer grafisinde düzgün kenarlı, lobüle konturlu, tek taraflı ya da bilateral paravertebral kitleler görüldüğünde ekstramedüller hematopoez akla gelmelidir. Semptomatik olmayan olgularda invaziv işlemlere gerek kalmadan radyolojik ve klinik olarak tanı doğrulanabilir. Tedavi altta yatan hastalığın tedavisidir.

Anahtar Kelimeler: intratorasik, ekstramedüller hematopoez, talasemi

şekil 1

P-A akciğer grafisinde bilateral dağınık yerleşimli çok sayıda dansite artışı

şekil 2

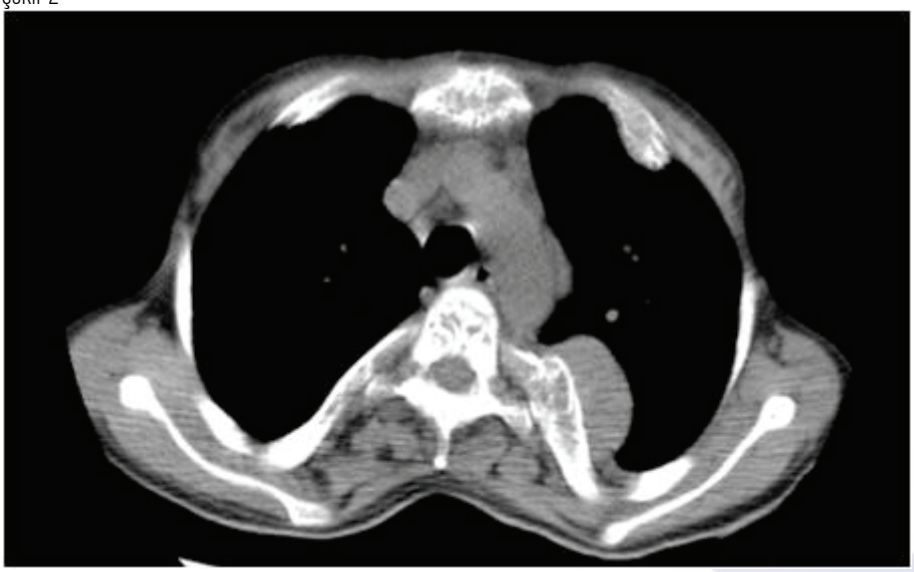

Kontrastsız toraks BT de sol akciğer üst lob posterior segmentte 18x37 mm, sol akciğer alt lob posterobazal segmentte paravertebral alanda 26x15 mm, düzgün kontürlü yumuşak doku dansitesinde lezyonlar

EP-153
NADİR RASTLANAN HEMOPTİZİ OLGUSU

Hülya Abalı[1], Efsun Gonca Uğur Chousein[1], Emel Çağlar[1], Sakine Yılmaz Öztürk[1], Nazlı Evin Taşatan[1]

[1]Uzm. Dr. Hülya Abalı
[2]Uzm. Dr. Efsun Gonca Uğur Chousein
[3]Uzm. Dr. Emel Çağlar
[4]Dr. Sakine Yılmaz Öztürk
[5]Dr. Nazlı Evin Taşatan

Hemoptizi, akciğer ve bronş kaynaklı kan tükürme olarak tanımlanır. Hemoptizi yakından takip edilmesi gereken yaygın bir semptomdur. Üst solunum yolundan ve üst gastrointestinal sistemden kaynaklanan hemoptizi psödohemoptizi olarak tanımlanır. Hemoptizi hastalarının çoğunluğu minimal iken,%5'inden azında hayatı tehdit eden ve acil tedavi gerektirecek masif hemoptiziye sahiptir. Ayırıcı tanıda başlıca nazofarengeal kaynaklı,gastrointestinal kaynaklı, trakeobronşiyal kaynaklı, akciğer parankimi kaynaklı, vasküler kaynaklı hastalıklar düşünülmelidir. 63 yaşında, kan tükürme şikayetiyle polikliniğimize başvuran kadın olgumuzda PA AC grafisinde belirgin patoloji yoktu.Hasta KBB ile konsülte edildi, kanama odağı saptanmadı.Tekrar tarafımıza yönlendirildi.Yapılan bronkoskopide epiglot larengeal yüzünde 1 cm çaplı ülsere vejetan kitle izlendi. Rekonsültasyon amaçlı KBB polikliniğine sevk edilen hastanın direkt laringoskopi ile alınan kitlenin eksizyonel biyopsisi minimal invaziv skuamöz hücreli karsinom olarak raporlandı ve hasta radyoterapi programına alındı.

Anahtar Kelimeler: Pseudohemoptizi, larenx kitle, bronkoskopi

Fob Bulgusu

PA akc grafisi

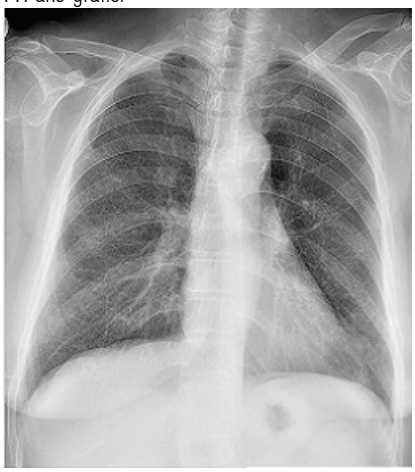

Normal sınırlarda

EP-154
NADİR BİR TRAKEA PATOLOJİSİ:TRAKEOBRONKOPATİA OSTEOKONDROPLASTİKA

Burcu Cirit, Saliha Yılmaz, Ayşenaz Özcan, Fatma İkbal Saka, Sema Canbakan

Atatürk Göğüs Hastalıkları ve Göğüs Cerrahisi Eğitim ve Araştırma Hastanesi, Göğüs Hastalıkları Kliniği, Ankara

Trakeobronkopatia osteokondroplastika etiyolojisi kesin olarak bilinmeyen, trakea ve bronş lümenini etkileyen, genellikle 5. dekadda tanı alan nadir bir hastalıktır. Polikliniğimize 3 gündür artan nefes darlığı, öksürük, yeşil balgam çıkarma yakınması ile başvuran 46 yaşında kadın hasta, özgeçmişinde, sigara 25 paket yıl, halen sigara içiyor. Reflü semptomları mevcuttu. Hastanın atelektazi ön tanısı ile istenen Toraks BT'de trakea ve her iki ana bronşta kalsifiye nodüler kalınlaşmalar (tracheapathia osteochondroplastica) raporlandı. Yapılan FOB'da vokal kordlardan itibaren sağ ve sol ana bronş girişlerine kadar kemik sertliğinde mukozadan kabarık lezyonlar izlendi. Olgunun tanısı trakeobronkopatia osteokondroplastika olarak kondu. SFT'de hafif obstrüksiyonu mevcuttu. İnhaler bronkodilatör tedavi ile izleniyor.

Anahtar Kelimeler: dispne, nodül, trakea, trakeobronkopatia osteokondroplastika

BT

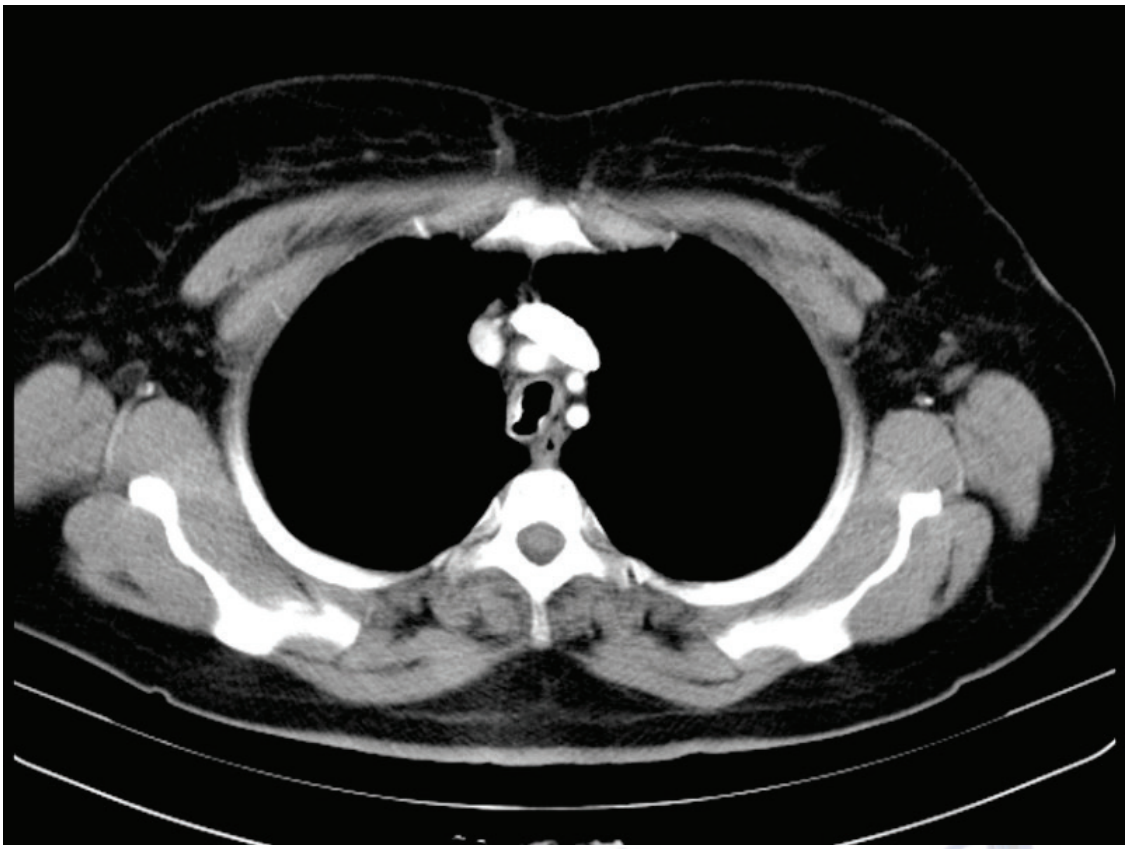

Kartilajda kalsifikasyon

Sag ana brons

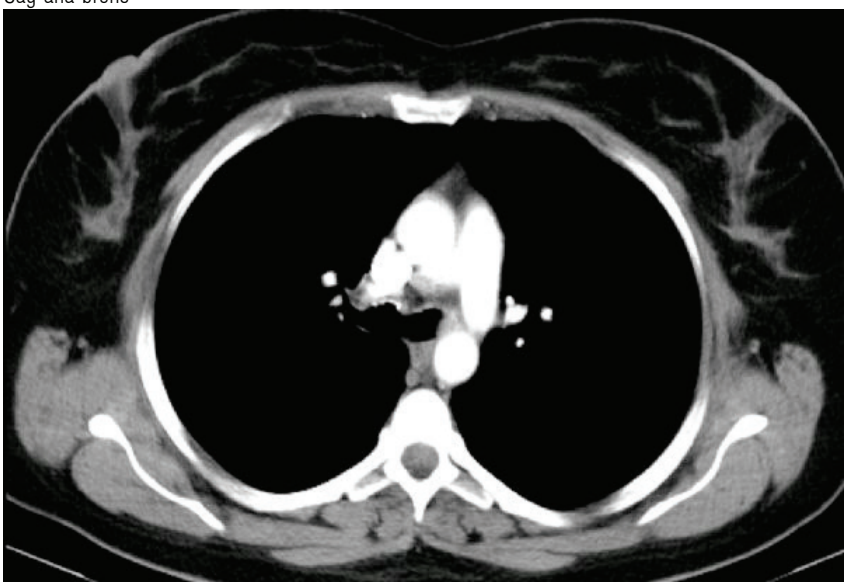

Topogram

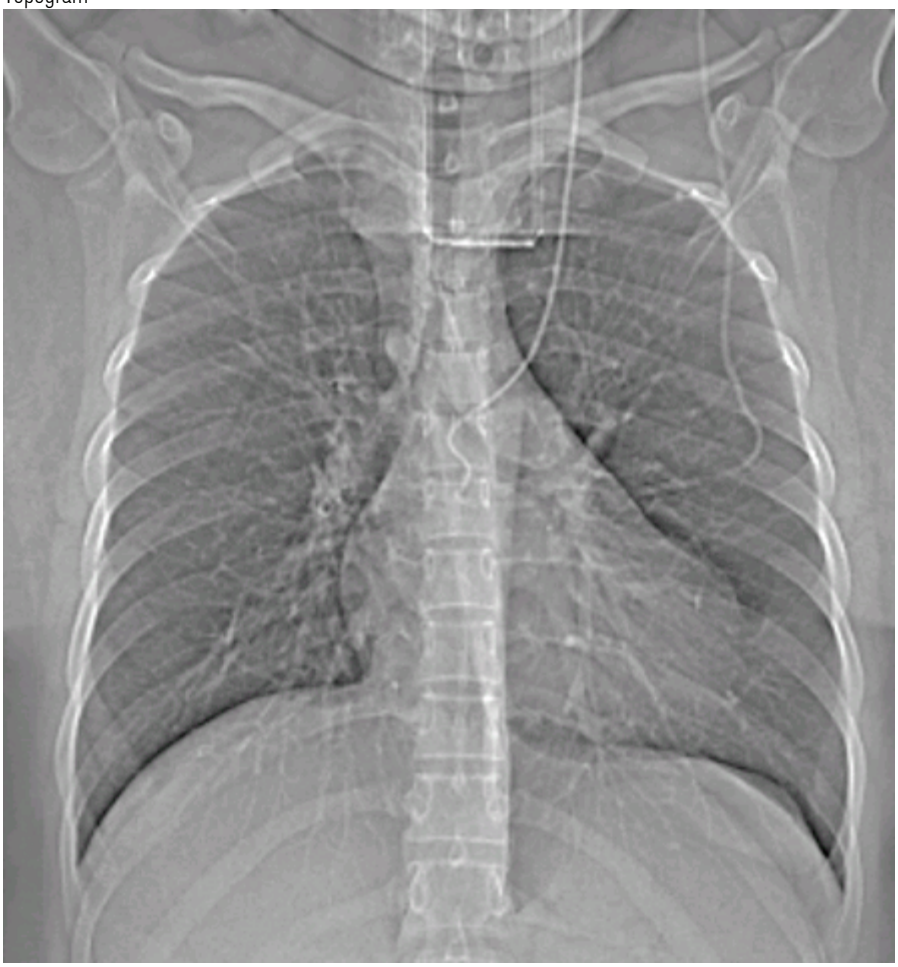

EP-155
ORGAN NAKLİ VE ORGAN BAĞIŞININ ÖNEMİ: DR. SUAT SEREN GÖĞÜS HASTALIKLARI VE CERRAHİSİ EĞİTİM VE ARAŞTIRMA HASTANESİ

Oya Yaramancı, Hülya Bulut, Ayben Şahin, Feriha Öz

Dr. Suat Seren Göğüs Hastalıkları ve Cerrahisi Eğitim ve Araştırma Hastanesi,İzmir

Organ nakli vücutta görevini yapamayan hasta bir organın yerine canlı bir vericiden veya ölüden alınan genç, sağlam ve aynı görevi üstlenecek bir organla etkili bir şekilde değiştirilmesi, yenilenmesi işlemidir(1,2). Modern anlamda ilk ciddi organ nakli denemesi böbrek nakli ile Viyana'da 1902'de hayvanlar üzerinde ve Rusya'da 1933'te ölüden canlıya gerçekleştirilmiş oldu(3). Ülkemizde ilk başarılı organ nakli ise 3 Kasım 1975 yılında Prof.Dr. Mehmet Haberal ve ekibince Hacettepe Üniversitesi Tıp Fakültesi Hastanesi'nde bir anneden oğluna yapılan canlıdan canlıya böbrek nakli olmuştur. Bunu aynı ekibin Avrupa Organ Nakli Vakfı'nın (Eurotransplant) Amerika'dan temin ettiği organla 10 Ekim 1978 yılında kadavradan yaptığı ilk böbrek ve 1988 yılında ilk karaciğer nakli izlemiştir(4,5). Ülkemizde 1979 tarihine kadar organ nakli konusundaki kurallar, meslek örgütlerince belirlenerek uygulanırken, günümüzde 1979 yılında çıkarılan'Organ ve Doku Alınması, Saklanması, Aşılanması ve Nakli'ne' ilişkin 2238 sayılı yasaya göre uygulamalar yapılmaktadır. 1982 yılında yasanın 14.maddesinin içeriği değiştirilmiş, yeni bir fıkra eklenerek yeniden yapılandırılmıştır(6). Ülkemizde organ naklini arttırmak amacıyla 2000'li yılların başında Bakanlığın koordinasyon ve denetiminde ˝Ulusal Organ Ve Doku Nakli Koordinasyon Sistemi˝ kurulmuştur(4). Avrupa Ülkelerinde organ vericilerinin %80'i kadavra, %20'si canlı kaynaklı iken Türkiye'de tam tersine organ vericilerinin %75'i canlı, %25'i kadavra kaynaklıdır (7). Sağlık çalışanları, hastalar ve onların yakınları ile olan iletişimleri nedeniyle organ bağışının artırılması çalışmalarında anahtar konumdadır (8). Organ nakli ve bağışının önünde ki engelleri kaldırmak için öncelikle sağlık çalışanlarının konuya inanması, yeterli bilgi ve bilince sahip olması gerekmektedir bu da ancak etkili bir eğitim ile gerçekleştirilebilir. Dr. Suat Seren Göğüs Hastalıkları ve Cerrahisi Eğitim ve Araştırma Hastanesi'nde Sağlık Bakanlığının 2016 yılında Sağlık da Kalite Standartları kapsamına aldığı organ nakli ve bağışı konusunda 191'i hekim olmak üzere 611 sağlık çalışanına eğitim verilmiştir. Organ nakli ve bağışı konusunda olumlu düşünceler geliştirmek ve davranışa dönüştürmek amacıyla hasta ve hasta yakınlarına yönelik eğitimler planlanıp eğitim verilmektedir. Verilen eğitimlerde hastanemizin organ nakli biriminin olup oradan bilgi alınıp istenirse organlarını bağışlayabileceği bilgisi de verilmektedir. Ülkemizde 03-09 Kasım tarihleri arası "Organ Bağışı Haftası'' olarak belirlenmiştir. Geleceğin sağlık profosyonelleri öğrencilerimize, hasta ve hasta yakınlarına organ nakli ve bağışı hakkında bilgilendirmek ve farkındalık sağlamak amacıyla; standlarda, eğitim salonlarında klinik ve polikliniklerde eğitimler düzenlenmektedir.

Anahtar Kelimeler: Organ Nakli, Organ Bağışı, Eğitim

Organ Nakli

Organ Nakli

Organ Nakli

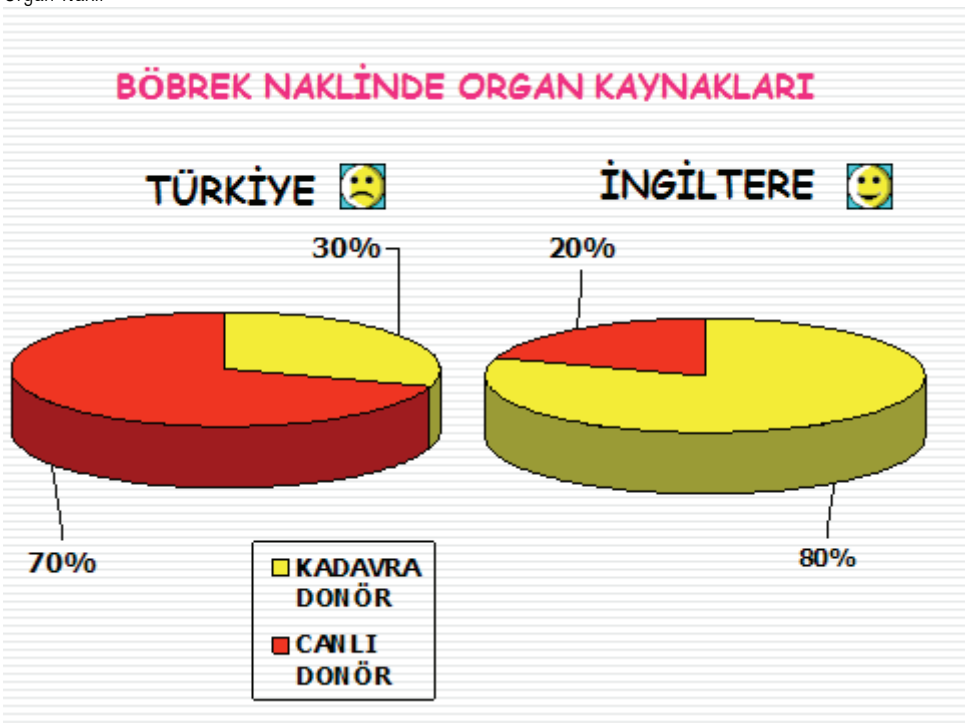

Organ Naklinin Dagilimi

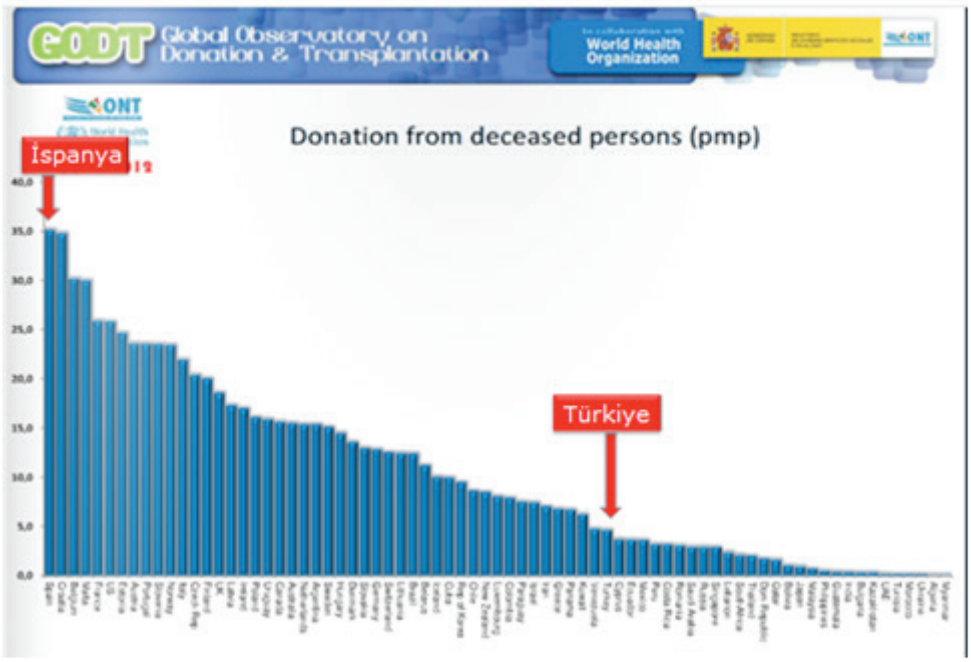

Organ Nakli

Mert, 10 yaşında, Wilson hastalığına bağlı KC yetmezliği

Nakil olmadan

Nakilden sonra

Organ Nakli

Orta çağda gangrenli bir bacağın yerine nakledilen kadavra bacağı

EP-156
TORAKS DRENİ TAKILAN HASTALARIN DREN VE TRİFLO KULLANIMI İLE İLGİLİ BİLGİ DÜZEYLERİNİN ÖLÇÜLMESİ VE KLİNİK ORYANTASYONA ETKİSİ

Neriman Onaran

Süreyyapaşa Göğüs Hastalıkları ve Göğüs Cerrahisi Eğitim Araştırma Hastanesi, Göğüs Cerrahisi Ana Bilim Dalı, İstanbul

AMAÇ: Hastaların, yapılan işlemler hakkında bilgi sahibi olması klinik oryantasyon için önem taşımaktadır. Bu çalışmada, toraks dreni takılan hastaların işlemden sonra bilgi sahibi olmasının kliniğe oryantasyonuna, ağrı kontrolüne ve anksiyete üzerindeki etkisi incelendi.

GEREÇLER VE YÖNTEM: Temmuz-Ağustos 2016 tarihleri arasında kliniğimizde herhangi bir endikasyon ile toraks dreni takılan ve çalışmaya izin veren 18 yaşından büyük gönüllü hastalar prospektif olarak incelendi. Ön test ilk 1 saat içinde, son test ise işlemi takip eden 24 saat içinde olmak üzere anketler uygulanarak hasta bilgi düzeyleri ve klinik durumları analiz edildi. Ağrı ve ansiyete değerlendirmesi için VAS skorlaması kullanıldı.

BULGULAR: Toplamda 86 hastaya anket uygulaması yapıldı. Hastaların 64'ü erkek, 22'si kadındı. Yaş ortalaması 48,2 idi. Dren hakkındaki bilgi düzeyi 8 değişkende incelendiğinde ön testte toplam puan 284, son testte 675 olarak hesaplandı. Ağrı düzeyleri ön testte ortalama 3,17 iken son testte 1,55 idi (p=0,002). Bu da % 49,08 azalma olduğunu gösterir. Ön testte 3,30 puan olan anksiyete düzeylerinin ise son testte 1,88'e, yani % 58,45 oranında ve istatistiksel olarak anlamlı şekilde azaldığı gözlenmiştir.

SONUÇ: Toraks dreni takılan hastaların işlem hakkında bilgi sahibi olmayışları ağrı kontrolünün daha zor yapılmasına ve anksiyete gelişmesine sebep olmaktadır. Verilen eğitimden sonra hastanın hastalığına, yapılacak işleme ve kliniğe adaptasyonu artmıştır. Hasta psikolojisinin rahatlaması ile kooperasyonun artacağı, bu sayede sağlık personelinin iş yükünün de hafifleyeceği düşünülmektedir.

Anahtar Kelimeler: bilgi düzeyi, klinik oryantasyon, toraks dreni, triflo

Ağrı ve Kaygı Düzeyindeki Azalmanın Grafik Görünümü



Etkili Öksürme ve Triflo Kullanımı

Toraks Dreni Hasta Eğitim Broşürü

Toraks Dreni Hakkındaki Bilgi Düzeyi 8 Değişkende İncelendiğinde

EP-157
TROMBOLİTİK TEDAVİ UYGULANAN İLERİ YAŞ MASİF PULMONER EMBOLİ OLGUSU

Gonca Doğru[1], Taner Gonca[1], İbrahim Ersoy[2]

[1]Isparta Devlet Hastanesi Göğüs Hastalıkları Kliniği
[2]Isparta Devlet Hastanesi Kardiyoloji Kliniği

GİRİŞ: Masif pulmoner emboli, sağ kalp yetmezliği ve kardiojenik şoka neden olan ölümcül bir durumdur. Sistemik trombolitik tedavi masif pulmoner embolide ilk basamak tedavi seçeneğidir. Trombolitik tedavi sağ ventriküldeki tromboembolik yükü azaltır ve pulmoner perfüzyonu arttırır. Burada ileri yaşta masif pulmoner emboli tanısı konulan ve trombolitik tedavi uygulanan bir olgu sunulmaktadır.

OLGU: 85 yaşında kadın hasta acil servise 1 hafta önce ani başlayan nefes darlığı ve halsizlik şikayeti nedeniyle başvurmuş. Arterial Kan Gazlarında PO2: 53 mmHg, PCO2: 23.9 mmHg, pH: 7.51, HCO3: 19.0 saptanması üzerine Göğüs Hastalıklarına konsülte edildi. Fizik Muayene de solunum sesleri azalmış, TA: 90/40 mmHg, solunum sayısı: 35 /dk idi. Diğer sistem muayenelerinde özellik yoktu. Biyokimya ve hemogram değerleri normaldi. D-dimer: 3.84 mg/ml (0,063-0,7), troponin: 0,56 ng/mL(0-0.06) ölçüldü. Pulmoner emboli ön tanısıyla yapılan ekokardiyografide sağ kalp boşlukları geniş, RV sistolik disfonksiyonu, LV diyastolik disfonksiyonu, triküspit yetmezlik, PAB: 100 mmHg saptandi. Toraks BT de sağ ana pulmoner arterde ve bilateral hiler dallarda trombüse ait dolma defektleri izlendi. Hasta Yoğun Bakım Ünitesine alındı ve trombolitik tedavi planlandı. Hastaya ileri yaşı nedeniyle Alteplase 50 mg uygulandı. Tedavi sonrasında hastanın satürasyonu yükseldi, hipotansif durumu düzeldi. Belirgin klinik iyileşme izlendi. Baş ağrısı tarifleyen hasta Nöroloji bölümüne konsülte edildi. Aktif nörolojik patoloji saptanmadı. Trombolitik uygulaması sonrası herhangi bir komplikasyon gelişmedi. 1. haftada yapılan kontrol ekokardiyografide PAB: 60 mmHg a geriledi, sağ kalp boşlukları normale döndü. Hasta 6 ay coumadin tedavisi planlanarak aralıklı kontrollere gelmek üzere taburcu edildi.

TARTIŞMA: Masif Pulmoner emboli prognozu kötü seyreden acil bir medikal durumdur. Hızlı trombolitik tedavi uygulamak akciğer perfüzyonunu düzeltmede birincil öneme sahiptir. İleri yaş hastalarda trombolitik tedavi komplikasyonları daha sık görülmesine rağmen doğru zamanda verilmiş tedavi kararı hayat kurtarıcıdır.

Anahtar Kelimeler: Pulmoner emboli, Trombolitik, Sağ kalp yetmezliği

RESİM 1

Hastanın PA AC grafisi

RESİM 2

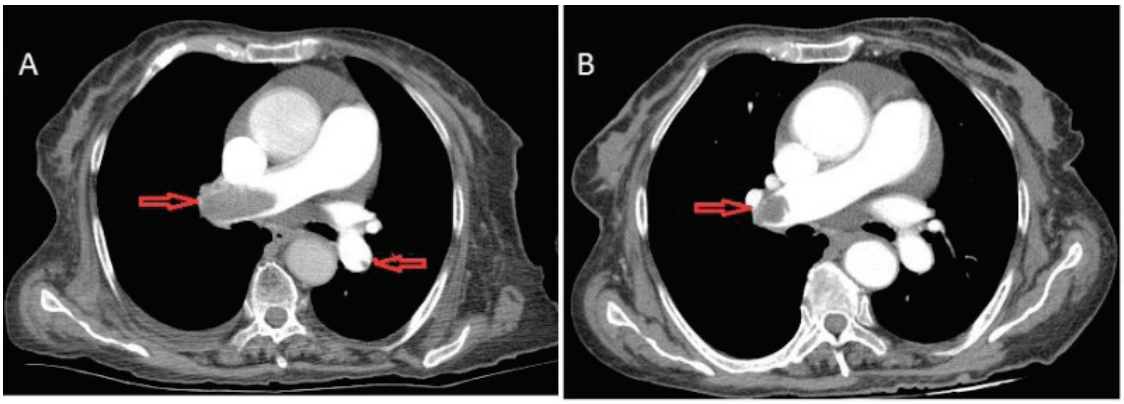

A: Tedavi öncesi Toraks BT kesiti B: Tedavi sonrası Toraks BT kesiti

EP-158
GASTRİC İÇERİĞE BAĞLI MULTİPL PULMONER NODÜLER İNFİLTRASYOLAR

Safak Yıldız

Eskisehir Asker Hastanesi, Göğüs Hastalıkları Kliniği, Eskişehir.

Giriş: Gastroözefageal reflü hastalığı gastrik içeriğin anormal olarak özefagusa reflüsü ile ortaya çıkan semptomlar ve mukozal hasar olarak tanımlanır. Gastroözefageal reflü hastalığı mide içeriğinin aspirasyonuna bağlı olarak akciğer komplikasyonlarına neden olabilen bir durumdur. En sık görülen akciğer komplikasyonları; astım, kronik bronşit ya da kronik öksürük, tekrarlayan pnömoni, pulmoner fibrozis ve çocuklarda gastrik içeriğin ani ve büyük miktarlarda regürjitasyonuna bağlı apnelerdir. Bu vakamızda Gastrik içeriğe bağlı multipl pulmoner nodüler infiltrasyoları olan bir olgu sunduk.

Olgu: Altmış yaşında bayan hasta bir aydır süregelen öksürük ve sırt ağrısı şikayeti ile polikliniğimize başvurdu. Hastanın fizik muayenesinde patolojik sonum sesi duyulmadı. Çekilen akciğer grafisinde sağ orta zonda heterojen opasite görülmesi üzerine hastaya yüksek çözünürlüklü akciğer tomografisi (HRCT)planlandı. Çekilen toraks HRCT 'sinde sağ akciğer üst lobda milier dağılım gösteren mikronodüler görünüm izlendi. Hastadan alınan balgam ARB sonuçları negatif olarak geldi bu sürede verilen nonspesifik antibiyotik tedavisi ile klinik ya da radyolojik düzelme izlenmedi. Hastaya bronkoskopi ile alınan örneklerin de tanısal gelmemesi üzerine göğüs cerrahisi konsultasyonu ile hastaya torakoskopi ile biyopsi planlandı. Hastanın biyopsi sonucunda akciğer dokusu içinde iflamatuar yanıtla birlikte sindirilmiş gıda artıkları olarak raporlandı. Hastaya önerilerde bulunularak reflü tedavisi için ilgili kliniğe yönlendirildi.

Sonuç: Gastroözefageal reflü hastalığı ile uyumlu semptomları ya da tanısı olan hastalarda olası tanılar arasında aspirasyona bağlı inflamasyon ön tanılar arasında düşünülmeli ve tedaviye yanıt alınamaması ve diğer tanısal yöntemler ile tanı konulamaması durumunda patolojik örnekleme akılda tutulmalıdır.

Anahtar Kelimeler: gastroözefageal reflü, mikronodül, infiltrasyon

PA Akciğer Grafisi

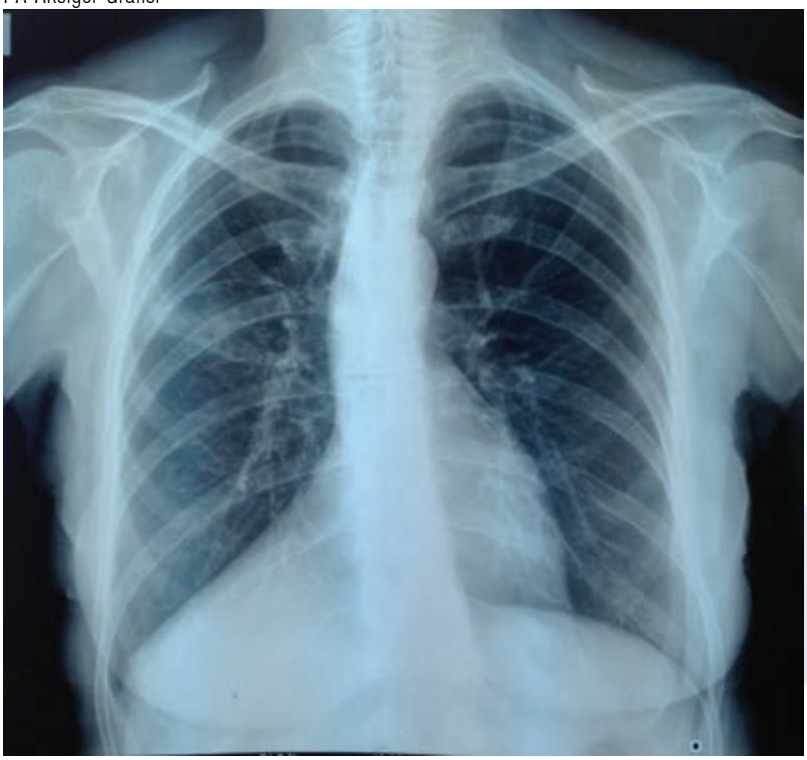

EP-159
ALMAN SAĞLIK SİSTEMİ VE GÖĞÜS HASTALIKLARI

Aşkın Gülşen

Westküstenklinikum, Klinik für Innere Medizin- Kardiologie und Pneumologie, Heide- Almanya

Bu derlemede Almanya'daki sağlık sistemi, hastane organizasyonu, göğüs hastalıkları kliniğinde tecrübe ettiğim konular ve iki ülke arasındaki farklılıklar anlatılmak amaçlanmıştır.

Almanya'da sevk zinciri güzel bir şekilde işlemektedir. Hastalar uzman hekime sevk edilerek ulaşabilir. Doktora ulaştığınızda muayene süresi en az 20dk.'dır. Her doktor muayeneden sonra elini yıkar, epikrizini yazar, birkaç dakika mola verir. Doktor randevu düzeninden kendisi sorumludur.

Sonuç olarak farklı ülkelerdeki sistemlerin gözden geçirilmesi sağlık sistemimizde iyi gitmeyen yönlerin düzeltilebilmesi ve vurgulanması açısından önem arzetmektedir.

Anahtar Kelimeler: Alman, Sağlık, Sistemi, Almanya, Farklılıklar

Alman Sağlık Sistemindeki Farklılıklar

Asistan hekim ve uzmanlık	TUS gibi bir sınav yoktur. Hastaneler asistan ihtiyaçlarını kendileri karşılar. Tabip odası dergilerinde kadrolar yayınlanır. Uzmanlık sınavını Tabip Odası ve Bakanlık organize eder.
Yan Dallar	Asistanlık her zaman İç Hastalıklar veya Cerrahi bilimler olarak başlar ve bu süre 3 yıldır. Sonrasında istenen branşta yan dal yapılır. Süre 3 yıldır.
Çalışma Saatleri	Genel olarak 3 vardiyada çalışılır. 08:00-16:00 normal çalışma, 15:00-23:00 akşamüstü çalışması ve 23:00-08:00 gece çalışması şeklindedir. 15:00'den sonra az sayıda hekim çalışır.
Nöbet ve nöbet sonrası zorunlu izin	Nöbet tutan hekim sonrasında evine gider. Gece nöbet tutan bir hekim 1 extra izin günü hakeder
Sabit Maaş ve ilave ücretler	Asistan hekimler ort.2300-3000, uzman hekimler ort.4000-4500 euro net maaş alır. Kıdeme göre bu maaş artar. Nöbet, icaplar da saat ücreti ort.30 eurodur. Mesai dışı fazla çalışmalarda her 8,5 saate 1 gün ilave izin günü dahil edilir.
Ev Doktoru	Hastanın tedavisinde primer sorumlu hekimdir.
Doktor Bütçesi	Ülke çapında ev doktorlarının reçete yazma ve tetkik etme bütçesi mevcuttur. Limit doktora ve kliniğe göre değişebilir. Kanser ilaçları gibi bazı ilaçlar limit dışında kabul edilir.
Epikriz	Öncelikli amacı ev doktorunu bilgilendirmektir. Ev doktoruna hitaben yazılır. Taburculuk sonrası ilaçları da ev doktoru reçete eder. Haftasonu taburculukta 2 günlük ilaç hastaya elden verilir.
ICD-10-GM	Hastanelerde ICD-10 standart olarak kullanılmaktadır. Fiyatlandırmada ise (SUT-benzeri) oldukça detaylı bir kodlama kullanılmaktadır. Örneğin akciğer biyopsi ve lavajda hangi lobtan alındığı da kodlanılması gerekmektedir. Hastalar 0-2 gün, 3-10 gün ve 10 gün üzeri yatışa göre değerlendirilir. 10 günlük yatışta hastaların tanılarıyla da orantılı olmak üzere ort.8000 euro para ödenir
Hasta bakım seviyeleri	Hastalar hastalıkların ağırlığına göre SGK tarafından 3 gruba ayrılır, gruba göre evde verilecek hizmetler ve süreleri değişir
Evde bakım hizmetleri	Bakım seviyelerine göre gruplanan hastalara gezici bir ekip belirlenen sürelerde ziyaret eder. Grup.1: Günde 90 dk, Grup.2: günde 3 saat, Grup.3: günde 5 saat bakım hizmeti alır.
Taburculuk sonrası rehabilitasyon	Ameliyat sonrası, uzun süre yatmış hastalar için taburculuk sonrası mobilizasyon ve hastanın eve dönüşünü hızlandırmak için özel rehabilitasyon klinikleri hastane bünyesinde yeralır.
Yasal DNR/DNI	Hastaların yasal olarak entübe edilmeyi istememe ve reanimasyon istememe hakkı vardır. Ağır bir hasta servise yattığında bu durumu hemen netleştirilmesi oldukça önemlidir.
Hospiz (Darülaceze)	Kimsesiz ve tedaviyi reddeden hastalar için bakımevleridir.

Hastane Uygulamalarında farklılıklar

ORSA taşıyıcılığı	Oxacillin Resistant Staph aureus taşıyıcılığının önlenmesi amacıyla tüm hastalardan rutin olarak burun sürüntüsü alınır. Pozitif hastalara tedavi uygulanır ve ev doktoruna da kontrol sürüntü alması önerilir.
Palyatif Bakım Ekibi	Son dönem kanser hastaları ve bazı ağır hastalıklar için bir ekiptir. Ekipte palyatif bakım hemşireleri, müzik terapisti, sanat terapisti, ruh terapisti, dini destek, psiko-onkolog, hastanın arkadaş çevresini organize eden bir görevli, ağrı uzmanı, diyetisyen ve fizyoterapist yeralır.
Kan Alma	Direk olarak doktorun görevidir. Yoğun hastanelerde doktor yardımcıları da kan almaya yardım eder. Furosemid, digoxin, ilk doz antibiyotikleri ve tüm kan ürünlerini doktor uygular.
Doktor Yardımcıları	Epikriz yazılmasında, kan alma da ve doktorlararası iletişimin vazgeçilmez parçasıdır. Her klinikte 1 adet yeralır.
Case Manager	Bu personel hastaların yatış çıkışlarını, tanı kodlarını, hastanın taburculuğunun organize edilmesiyle ilgilenir. Uzun süreli yatışlarda SGK ile oluşabilecek sorunların engel olmaya yardımcı olur.
Sosyal Hizmet görevlisi	Her katta 1 tanedir. Günün belli saatlerinde çalışır. Hastaların bakım ihtiyaç seviyelerini (pflege stufe 1-2-3) tespit eder, taburculuk sonrası bakımevlerini, evde bakım organizasyonunu ya da rehabilitasyonu organize eder.
Ölüm ve sonrası kontrol	Bir hasta öldüğünde 1.saat ve 4.saat kontrolünü doktor yapar. Bu zaman aralığında hasta odasında bekletilir.

Göğüs Hastalıkları açısından farklılıklar

Toraks Ultrasonu	Torasentez, Tüp Torakostomi, Pleuracan gibi girişimler daima USG eşliğinde yapılır.
Solunum Fizyoterapistleri	Her 10 yatağa 1 fizyoterapist yeralır. Günlük görevleri solunum cihazı ayarları-kontrolü-temin edilmesi, hastanın maskesinin uygunluğunun denetlenmesi (nasal,tam yüz, nazo-oral), inhaler eğitimi, KOAH eğitimleri, solunum egzersizi yapılması ve doktor ile iletişimin sağlanmasını üstlenir. Ayrıca hastaların vibrax, cornet gibi balgam çıkarmayı kolaylaştırıcı cihazları da temin eder. Bu fizyoterapistler hastane otomasyon sisteminde kendilerine tanımlanan alana hastanın inhalerlerini, maske değişti ise ismini mevcut solunum cihazının durumu, ayarlarını ve kan gazı değişikliklerini yazar.
Kapiller Kan Gazı	Kulak memesinden alınan bu kan gazı rutin olarak kullanılıyor. Fizyoterapistler tarafından alınır. Arteriel kan gazı sadece ağır KOAH hastalarında tercih ediliyor
Basamaklı Kan Gazı	Hastaların oksijen ihtiyacını belirlemek için SFT yapan personel oda havasında, 2lt oksijen ile, 4 lt oksijen ile ve/veya 6lt oksijen ile basamaklı kan gazı almaktadır. Personelin yaklaşık 15-20 dakikasını alır.
Düzeltilmiş pO2	pO2 normal olan ancak hiperventilasyonu bulunan hastalarda gerçek PO2'i hesaplamak için kullanılmaktadır. Formül: pO2korr:pO2-1,66 x (40-pCO2)
Bronkoskopi Raporu	Odalarda skopi standart olarak bulunur. Dormicum ve Propofol standart kullanılıyor (anestezist şartı yok). Yapılan işlemler segment rakamı belirtilerek yazılır, kaç mg dormicum, propofol kullanıldığı, skopi altında kaç dk ve kaç grey ışına maruz kalındığı da dahil olmak üzere oldukça rapor oldukça detaylı yazılmaktadır. Raporda işlem sonrası öneriler de (eğer kontrol grafi gerekiyorsa servis doktoruna bir uyarı yapılacaksa da ekleniyor.
Terbutalin subcutan uygulama	Ülkemizde bildiğim kadarıyla uygulanmıyor. Akut alevlenmelerde amp. 4x1 rutin kullanılıyor. Oldukça ucuz bir ilaçtır.
Pleuredez	Standart uygulamada "10-15 gr. talk" kullanılıyor. Öncesinde de oldukça güçlü analjezi (morfin, novalgin ve dipidolor) birlikte uygulanmaktadır. Tekrarlayan sıvılarda VATS tercih edilmektedir.
Meslek Hastalığı Bildirimi	Bir hekim yeni bir vaka gördüğünde bölgede bulunan sorumlu merkeze bu hastayı yazılı olarak bildirir. Bildirdiğini epikrize de yazarak ev doktoruna gönderir. Bu gönderi için bakanlıktan yaklaşık 30 euro teşvik alır.
Solunum Cihazı ve Kontrolleri	CPAP, BİPAP ve Autoflow vs hastalara yazıldıktan sonra ayarları 3-6 aylık periyotlarla kan gazı / poligrafi ile kontrol edilerek tekrar yapılmaktadır. Hastalar taburculuktan 3 ay sonrasında ayarların kontrolü için 1-2 gün hastaneye yatırılmaktadır.

EP-160

KALP NAKLİ SONRASI GELİŞEN SOLUNUM YETMEZLİĞİNİN GÖRÜLME SIKLIĞI, NEDENLERİ VE TEDAVİSİ

Şerife Savaş Bozbaş[1], Gaye Ulubay[1], Füsun Öner Eyüboğlu[1], Atilla Sezgin[2], Mehmet Haberal[3]

[1]Başkent Üniversitesi Hastanesi Göğüs Hastalıkları Anabilim Dalı, Ankara
[2]Başkent Üniversitesi Hastanesi Kalp-Damar Cerrahisi Anabilim Dalı, Ankara
[3]Başkent Üniversitesi Hastanesi Genel Cerrahi Anabilim Dalı, Ankara

GİRİŞ: Kalp nakli son dönem kalp yetmezliği için altın standart tedavi yöntemidir. Solunum yetmezliği kalp nakli sonrasında gelişen ciddi bir komplikasyondur. Kalp nakli sonrasında gelişebilecek hipoksi nedenleri arasında; pulmoner komplikasyonlar, pulmoner hipertansiyon, homogreft yetmezlik/reddi ve donör kalpte yapısal bozukluklar yer almaktadır. Çalışmamızda kalp nakli yapılan hastalarda ameliyat sonrası erken dönemde gelişen hipoksi ve solunum yetmezliği sıklığını araştırmayı amaçladık.

GEREÇLER-YÖNTEM: Merkezimizde kalp nakli yapılan 45 hasta retrospektif olarak incelendi. Klinik, demografik özellikleri, laboratuar verileri kaydedildi. Operasyondan sonraki ilk bir hafta ve bir ay içinde hastaların oksijen satürasyonları değerlendirildi. Solunum yetmezliği gelişen hastalarda solunum yetmezliği nedenleri ve uygulanan tedaviler kaydedildi.

BULGULAR: Hastaların yaş ortalaması 35.3 ± 15.3 (12-61) yıl ve 32 (%71.1)'si erkek idi. İki hasta hafif düzeyde kronik obstrüktif akciğer hastalığı ve 1 hasta astım tanısı ile takipteydi. Hastaların 25 (%55.6)'inde sigara öyküsü vardı. Operasyondan sonraki ilk 1 hafta içinde 9 hastada solunum yetmezliği saptandı. Solunum yetmezliği etiyolojisi olarak 5 hastada plevral efüzyon, 2 hastada atelektazi, 1 hastada pnömoni ve 1 hastada akut böbrek yetmezliği geliştiği görüldü. Oksijen tedavisinin 5 hastaya nazal kanül veya maske, 3 hastaya CPAP ve 1 hastaya mekanik ventilasyon desteği ile uygulandığı saptandı. Operasyondan sonraki ilk 1 ayda ise 1 hastanın plevra efüzyon, 1 hastanın atelektazi nedeniyle olmak üzere 2 hastanın solunum yetmezliği ile takip edildiği görüldü.

TARTIŞMA: Çalışmamız solunum yetmezliğinin kalp nakli sonrası ilk haftalarda sık görülen bir komplikasyon olduğunu göstermektedir. Solunum yetmezliği gelişiminde altta yatan nedenin saptanması tedavi yöntemleri için önemli bir basamaktır. Bu hastalarda uygun yaklaşım ile solunum yetmezliği başarılı bir şekilde tedavi edilebilir.

Anahtar Kelimeler: hipoksi, kalp nakli, solunum yetmezliği,

Tablo 1:Hastaların demografik özellikleri ve laboratuvar verileri (n:45)

Yaş (yıl)	35.3 ± 15.3
Cinsiyet	
Kadın	13 (%28.9)
Erkek	32 (%71.1)
Sigara öyküsü	
Sigara hiç içmemiş hastalar	20 (%44.4)
Sigara kullanım öyküsü olan hastalar	25 (%55.6)
Kronik obstrüktif akciğer hastalığı	2 (%4.4)
Astım	1 (%2,2)

Tablo 2. Operasyon sonrası dönemde solunum yetmezliği nedenleri (n:45)

Nedenler	Hasta sayısı (%)
Postoperatif 1. hafta	
Plevral effüzyon	5 (%11.1)
Atelektazi	2 (%4.4)
Pnömoni	1 (%2.2)
Akut böbrek yetmezliği	1 (%2.2)
Postoperatif 1. ay	
Plevral effüzyon	1 (%2.2)
Atelektazi	1 (%2.2)

EP-161
HASTANEDE YATMAKTA OLAN KANSER HASTALARINDA İNSPİRATUAR KAS KUVVETİNİN BELİRLEYİCİLERİ: PİLOT ÇALIŞMA

Buse Özcan Kahraman[1], Burçin Aktar[1], Didem Karadibak[1], İnci Alacacıoğlu[2], İlhan Öztop[2]

[1]Dokuz Eylül Üniversitesi, Fizik Tedavi ve Rehabilitasyon Yüksekokulu, İzmir
[2]Dokuz Eylül Üniversitesi, Tıp Fakültesi Tıbbi Onkoloji Bilim Dalı, İzmir

GİRİŞ: Solunum kas kuvvetinin azalması egzersiz intoleransına yol açması ve fonksiyonel kapasitenin azalmasına neden olduğu için önemlidir. Solunum kas kuvveti ve egzersiz kapasitesi arasındaki ilişki olduğu çalışmalarda gösterilmiş olsa da kanser hastalarında solunum kas kuvvetini belirleyen faktörlerle ilişkili olarak yeterli çalışma bulunmamaktadır. Bu yüzden çalışmamızın amacı hastanede yatan kanser hastalarında inspiratuar kas kuvvetinin belirleyicilerini araştırmaktı.

GEREÇLER VE YÖNTEM: Hastaların demografik bilgileri ve kemoterapi kür sayıları kaydedildi. Solunum kas kuvveti, taşınabilir ağız basıncı ölçüm cihazı ile maksimal inspiratuar basınç (MİP) ölçümü ile ölçüldü. Hastaların performanslarının değerlendirilmesi için Karnofsky performans skalası, dispnelerinin değerlendirmesi için Medical Research Council Scale (MRCS) kullanıldı.

BULGULAR: Çalışmaya 9'u kadın ve 8'si erkek olmak üzere toplam 17 olgu alınmış olup, olguların yaşlarının ortancası 57,0 idi. Hastaların MIP ortancaları 49,0 mmH20 idi. MIP ile dispne skoru, performans skoru, kemoterapi kür sayısı ve yaş arasında istatiksel olarak anlamlı bir ilişki bulundu ($p<0.05$). yapılan regresyon analizine göre MIP'i belirlemede kemoterapi kür sayısı bağımsız prognostik faktör olarak %43'ünü açıkladığı bulundu.

SONUÇ VE TARTIŞMA: Bu solunum kas kuvveti ile dispne, performans durumu, yaş ve kemoterapi kür sayısı arasında ilişki olduğunu ve solunum kas kuvvetini belirlemede kemoterapi kür sayısınının bağımsız bir faktör olduğunu gösterdi. Kemoterapi uygulamasının sayısının arttıkça hastaların solunum kas kuvvetlerinin etkileneceği göz önünde bulundurularak pulmoner rehabilitasyona daha çok ihtiyaç duyabilecekleri göz önünde bulundurulmalıdır.

Anahtar Kelimeler: kanser, kemoterapi, solunum kas kuvveti

MIP ve dispne, performans durumu, yaş ve kemoterapi kür sayısı arasında ilişki

	Dispne skoru	Performans skoru	Kemoterapi kür sayısı	Yaş
MIP	p = 0.033*	p = 0.008*	p = 0.019*	p = 0.047*

MIP; Maksimal inspiratuar basınç * $p < 0.05$

İnspiratuar kas kuvvetinin belirleyicileri

	R	R Square	Adjusted R Square	Std. Error of the Estimate
Kemoterapi kür sayısı	0.657	0.435	0.431	21.777

EP-162
AMİLOİDOZUN NADİR BİR FORMU: TRAKEOBRONŞİYAL AMİLOİDOZİS

Dilek Ertaş, Baykal Tülek, Fikret Kanat

Selçuk Üniversitesi Tıp Fakültesi Göğüs Hastalıkları ABD, Konya, Türkiye

Amiloidoz, proteinöz fibriler bir materyal olan amiloidin çeşitli organ ve dokularda ekstraselüler birikimi ile karakterize heterojen bir grup hastalıktır. Lokalize amiloid birikimi, sistemik tutulum olmaksızın vücudun herhangi bir yerinde amiloid fibrillerinin birikimi ile karakterizedir. Amiloidin solunum yollarını tutması nadir olup, farklı klinik tablolara neden olabilmektedir. Alt solunum yollarında lokalize amiloid birikimi üç farklı şekilde ortaya çıkabilir; 1)nodüler opasiteler, 2)diffüz opasiteler, 3)trakeobronşiyal hastalık. Trakeobronşiyal hastalık lokalize pulmoner amiloidozun oldukça nadir bir formudur. 65 yaşında erkek hasta nefes darlığı, öksürük, balgam şikayetleri ile kliniğimize başvurdu. Çekilen Toraks BT'de trakeada dilatasyon ve duvar düzensizliği, alt loblarda daha belirgin olmak üzere hava yollarında darlık, sağ alt lob ve orta lob atelektazisi, bronş içi yumuşak doku lezyonları izlendi. Yapılan bronkoskopide sağ ana bronşta nodüler lezyonlar mevcuttu. Ara bronş konsantrik olarak tama yakın daralmıştı. Mukoza ödemli, hiperemik ve rijitti. Sol ana bronşta girişten itibaren nodüler lezyonlar izlendi, alt lob girişi ileri derecede dıştan basıyla daralmıştı. Trakeadaki lezyondan ve sol sekonder karinadan bronş biyopsisi alındı ve patolojik tanı amiloidozis olarak raporlandı. Lokalize amiloidozis düşük insidansı ve değişken klinik bulguları ile tanı güçlüğü yaratan bir hastalıktır. Bu nedenle, tekrarlayan pnömoni veya hemoptizi ile başvuran hastalarda nadir de olsa trakeobronşiyal amiloidoz akla getirilmelidir.

Anahtar Kelimeler: amiloidozis, trakeobronşiyal amiloidozis, pulmoner amiloidozis

Bronkoskopi Görüntüsü

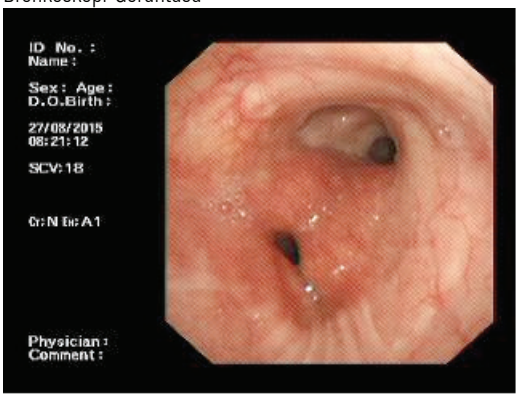

Olgunun Bronkoskopi Görüntüsü

Toraks BT Görüntüsü

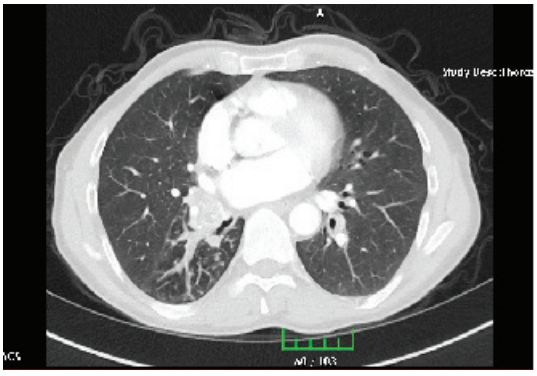

Toraks BT Görüntüsü

EP-163
MULTİSİSTEM TUTULUMU İLE SEYREDEN LANGERHANS HÜCRELİ HİSTİYOSİTOZ

Dilek Ertaş, Baykal Tülek, Fikret Kanat

Selçuk Üniversitesi Tıp Fakültesi Göğüs Hastalıkları ABD, Konya, Türkiye

Langerhans hücreli histiyositoz (LHH), kemik iliği kökenli dendritik hücre yapısındaki histiyositlerin anormal proliferasyonu sonucu oluşan nedeni bilinmeyen bir hastalık grubudur. LHH Çalışma Grubu'nun organ tutulumuna göre yaptığı sınıflamada hastalık, tek sistem ve multisistem tutulumlu olarak 2 ana grupta incelenmiştir. Erişkinlerde Langerhans hücreli histiyositoz genellikle akciğer tutulumunun olduğu tek sistem tutulumu ile karşımıza çıkmaktadır. Prognoz çoğunlukla iyidir. Sistemik hastalık ise daha kronik bir seyir, yüksek morbidite, sık geç komplikasyonlar ve mortalite riski ile karakterizedir. Burada akciğer, kulak,mastoidit, karaciğer,hipofiz, kemik gibi multisistem organ tutulumu olan LHH'li bir olgu sunulmuştur. 33 yaşında erkek hasta, nefes darlığı, kulakta ağrı ve işitme kaybı şikayetleri ile başvurdu. Çekilen yüksek rezolüsyonlu BT'de akciğer parankim alanlarında orta ve üst zonlarda dağınık, alt zonda ise parankimi büyük oranda kaplayan kostofrenik açıyı tutan, büyüğü 12 mm çapta olan multipl kistik lezyonlar izlendi. Yapılan kulak MR görüntülemesinde bilateral mastoid hücrelerde enflamatuar mukozal değişiklikler, bilateral kemikte erozyona yol açan ancak intrakraniyal uzanım göstermeyen kolesteatom ile uyumlu yumuşak doku lezyonu izlendi. Abdomen MR ve BT görüntülemesinde hepatomegali,karaciğer her iki lobunda büyüğü yaklaşık 3 cm çapta olan, birbiriyle birleşme eğilimi gösteren, irregüler sınırlı, nodüler yapıda multiple lezyonlar ve makronodüler yağlanma alanları izlendi ve LHH ile uyumlu olarak yorumlandı.. Ayrıca batın orta hatta paraaortik ve parakaval alanlarda ve pelvik bölgede bir kaç adet lenf nodu izlendi. Hipofiz MR görüntülemesinde hipofizier stalk bölgesinde kalınlaşma, hipotalamik bölgeye uzanım gösteren yaklaşık 6x5mm boyutlarında, kontrast madde enjeksiyonu sonrasında belirgin kontrast tutulumu gösteren solid nodüler lezyon izlendi ve LHH ile uyumlu olarak yorumlandı. Kemik sintigrafisinde sol temporal kemik processus mastoideus ve processus zigomatikusa uyan alanlarda artmış radyoaktif madde tutulumları izlendi. Yapılan ekokardiyografi sonucuna göre pulmoner arter basıncı 33mmHg olarak ölçüldü. Hastanın tedavisi hematoloji servisi tarafından takip edilmektedir. LHH, erişkin yaşta nadiren görülen, klinik olarak kemik ve yumuşak doku, cilt, kemik iliği, karaciğer, dalak, lenf nodu, akciğer,hipofiz, mukoza ve gastrointestinal tutulumları olan olguların ayırıcı tanısında akılda tutulması gereken önemli bir hastalıktır.

Anahtar Kelimeler: Langerhans Hücreli Histiyositoz, multisistem tutulum, malign histiyositoz

Batın BT

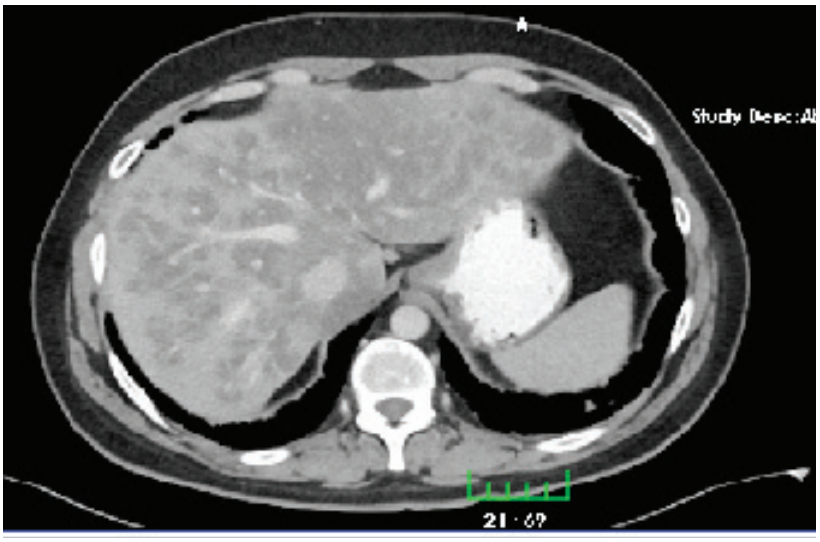

Karaciğer Lezyonları

Toraks BT

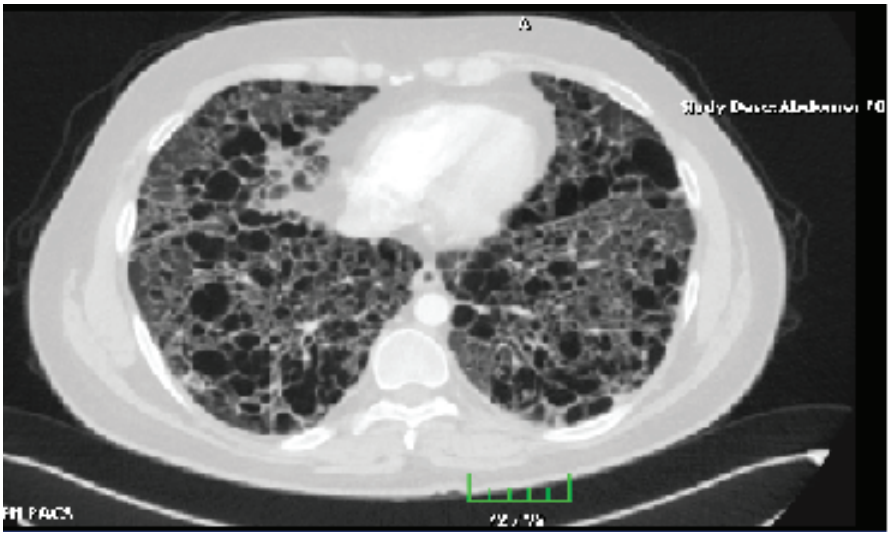

Toraks BT Görüntüsü

EP-164
SIK NÜKSLERLE SEYREDEN KRİPTOJENİK ORGANİZE PNÖMONİ OLGUSU

Dilek Ertaş, Baykal Tülek, Fikret Kanat

Sık Nükslerle Seyreden Kriptojenik Organize Pnömoni Olgusu

Kriptojenik organize pnömoni (KOP), kortikosteroidlere iyi yanıtla karakterize kliniko-patolojik bir sendromdur. Tedaviye yanıt alınan olgularda % 9-58 gibi değişen oranlarda nüks bildirilmektedir. Ancak, nüksler prognozu olumsuz yönde etkilemez. Tedaviye geç başlanan hastalarda nüks riskinin daha yüksek olabileceği düşünülmektedir. Nüksler tedavi sırasında steroid dozu azaltılırken veya tedavi kesildikten sonra ortaya çıkabilir. 61 yaşında bayan hasta nefes darlığı, öksürük şikayetleri ile başvurdu. Toraks BT incelemesinde her iki akciğerde alt loblarda posterobazal segmentlerde solda belirgin konsolide alanlar ve buzlu cam dansitesinde parankimal değişiklikler görüldü. Ayrıca sol akciğer lingula inferior segmentlerde periferal fokal konsolide alan izlendi. Hastaya nonspesifik antibiyoterapi başlandı ve bronkoskopi yapıldı. Tüm lob ve segment bronş orifisleri açık, mukozası doğal olarak izlendi ve endobronşiyal lezyon izlenmedi. Sağ alt lob posterobazal ve laterobazalden alınan transbronşiyal biyopsinin patoloji sonucu kriptojenik organize pnömoni olarak raporlandı. Hastanın organize pnömoninin etyolojisine yönelik tetkikler negatif olarak görüldü. Hastaya prednol tedavisi başlandı ve doz azaltılarak hasta takip edildi. Kontrol BT'de yeni oluşum gösteren segmenter yerleşimli fokal buzlu cam dansiteleri oluştuğu görüldü. Hastada 3 kez tedavi sırasında steroid dozu azaltılırken nüks ortaya çıktı. Hastaya uzun süreli prednol tedavisi verilmesi planlandı. Öksürük, nefes darlığı semptomları ve akciğer radyografisinde diffüz retikülonodüler patern gösteren olgularda KOP tanısının konulması oldukça güç olup, öncelikle klinik olarak diffüz akciğer hastalıklarının ayırıcı tanısının dikkatlice yapılması ve eğer histopatolojik olarak organize pnömoni tanısı konulmuşsa, organize pnömoninin kollagen vasküler hastalıklar, çeşitli toksik duman inhalasyonlarına maruz kalma, ilaç reaksiyonları, infeksiyonlar, eozinofilik pnömoni, alerjik alveolitis ile beraber görülebileceği unutulmamalıdır. Yukarıda sayılan nedenlere ait bulgu saptanmazsa histopatolojik olarak konulan tanı için idiyopatiktir denilebilir. Özellikle geç düzelen pnömonilerde ayırıcı tanıda ön planda düşünülmelidir.

Anahtar Kelimeler: kriptojenik organize pnömoni,nüks,KOP

Toraks BT

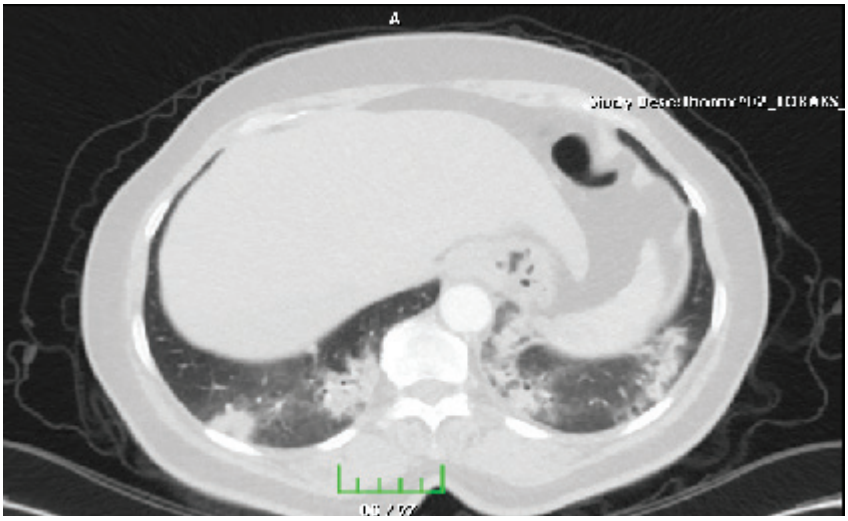

Takip Toraks BT

Toraks BT

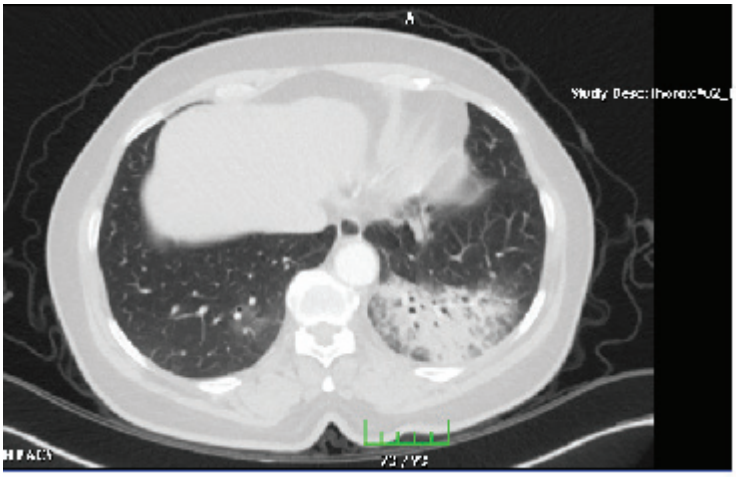

İlk Toraks BT

EP-165
MİLİYER SARKOİDOZ OLGUSU

Dilek Ertaş, Baykal Tülek, Fikret Kanat, Mecit Süerdem

Selçuk Üniversitesi Tıp Fakültesi Göğüs Hastalıkları ABD, Konya, Türkiye

Sarkoidoz; başlıca akciğer ve vücudun lenfatik sistemlerini tutan, nedeni bilinmeyen sistemik granülomatöz bir hastalıktır. Tüberkülöz ile klinik, radyolojik ve histopatolojik özellikleri bakımından benzerlik gösterir. Miliyer dansitelerin olduğu olgularda periferik nodüler dansiteler, fazla sayıda kalınlaşmış interlobüler septa görünümleri ve interlober fissürlerde belirgin kalınlaşma gibi radyolojik bulgularla birlikte mantar ve mikobakteri kültürlerinin negatif olması sarkoidozu destekleyen bulgulardır. Miliyer dansitelere kistik veya kaviter görünümlerin eşlik etmesi ise tüberküloz lehinedir. 32 yaşında bayan hasta nefes darlığı, öksürük, balgam ve ateş şikayetleri ile kliniğimize başvurdu. Çekilen PA akciğer grafisinde bilateral heterojen infiltratif değişiklikler izlendi. Miliyer tüberküloz ve sarkoidoz ayrımı açısından hastaya bronkoskopi yapıldı. Tüm lob ve segment bronş orifisleri açık mukozaları doğal olarak değerlendirildi ve sağ üst lobdan bronkoalveoler lavaj ve transbronşiyal akciğer biyopsisi alındı. Alınan örneklerde ARB, mikobakteri kültürü, TBC DNA ve bal kültürü sonuçları negatif olarak görüldü. Alınan biyopsinin patoloji sonucu non-kazeifiye granüloma formasyonları şeklinde raporlandı. Hastanın sarkoidoz tetkikleri yapılarak hasta takibe alındı. Bu olgu sarkoidozun nadir bir formunu temsil etmektedir. Bu olgu ile bilateral miliyer tip lezyonlar saptandığında klinisyenlerin ayırıcı tanısında bu klinik tablonun dikkate alınması amaçlanmıştır. Sarkoidoz ve tüberküloz ayrımı için bazı laboratuvar testleri veya sadece radyolojik görüntüleme yeterli değildir. Klinik görüntü, histopatoloji, bakteriyoloji ve hatta tedaviye cevabın değerlendirilmesi tanı için gereklidir.

Anahtar Kelimeler: sarkoidoz, miliyer sarkoidoz, miliyer tutulum

Toraks BT

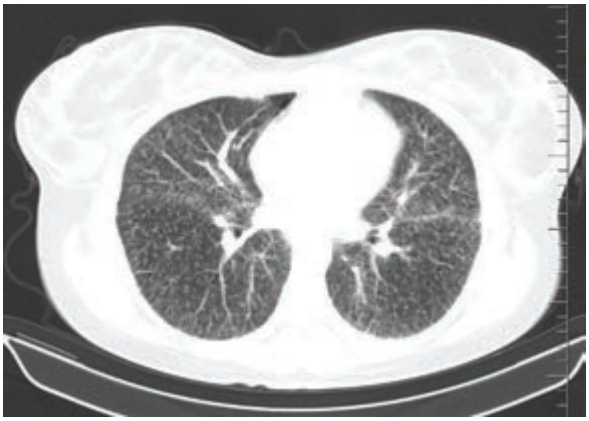

Torask BT görüntüsü-2

Toraks BT

Toraks BT görüntüsü

EP-166
PROGRESE BUZLU CAM DANSİTESİNDE NODÜLER LEZYON

Dilek Ertaş, Baykal Tülek, Fikret Kanat, Mecit Süerdem

Selçuk Üniversitesi Tıp Fakültesi Göğüs Hastalıkları ABD, Konya, Türkiye

Buzlu cam nodülleri, arka planda hava yolları, damarlar ve interlobuler septasyonlar gibi normal parankim yapılarının seçilebildiği, fokal nodüler alanlardır. Buzlu cam nodüller genellikle multiple olup yaklaşım solid nodüllerden farklıdır. Bu nodüller, sıklıkla adenokarsinomun histolojik spektrumunu oluşturan atipik adenomatöz hiperplazi, in situ adenokarsinom, minimal invazif adenokarsinom ve lepidik predominant adenokarsinom gibi varyantlarını düşündürür. 31 yaşında erkek hasta nefes darlığı nedeniyle başvurdu. Hastanın Toraks BT incelemesinde bilateral apikal fibrotik değişiklikler ve sağ üst lob posterior segmentte 4mm çapta buzlu cam dansitesinde nodüler lezyon izlendi. Hastaya bronkoskopi yapıldı, tüm lob ve segment bronş orifisleri açık, mukozaları doğal izlendi. Alınan bronkoalveoler lavaj kültüründe üreme olmadı, patoloji benign olarak raporlandı ve hasta nonspesifik antibiyoterapi verilerek takibe alındı. Takiplerde çekilen kontrol Toraks BT'de nodülün boyutunun 4mm'den 10mm'ye çıktığı görüldü ve malignite lehine değerlendirildi. Çekilen Beyin MR normal olarak raporlandı. Hastaya sağ üst lobektomi ve 4 ve 8 no'lu lenf nodlarının rezeksiyonu yapıldı, patoloji sonucu infarkt, tromboembolik hastalık, iltihabi granülasyon dokusu, atelektazi ve antrakozis, lenf nodları ise reaktif, antrakotik lenf nodları olarak raporlandı. Buzlu cam komponenti içeren nodüllerin malign olma olasılığı daha fazladır. Takipte hacmin iki katına çıkması (doubling time) malignite riskini arttırır ve sıklıkla doku tanısını gerektirir. Bu olgumuzda olduğu gibi progrese buzlu cam dansitesindeki her nodülün malign olmadığı dikkate alınmalıdır.

Anahtar Kelimeler: buzlu cam, nodüler lezyon, progrese nodül

Toraks BT

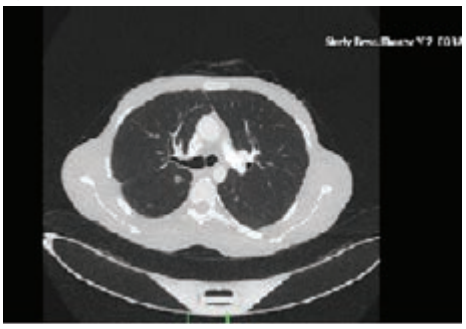

Toraks BT Görüntüsü-2

Toraks BT

Toraks BT Görüntüsü-1

EP-167
NADİR BİR GÖĞÜS AĞRISI NEDENİ: İNTERKOSTAL SCHWANNOMA VE KİST HİDATİK BİRLİKTELİĞİ

Dilek Ertaş, Baykal Tülek, Mecit Süerdem, Fikret Kanat

Selçuk Üniversitesi Tıp Fakültesi Göğüs Hastalıkları ABD, Konya, Türkiye

Kist hidatik, ülkemizde sık gözlenen köpek, kedi, tilki ve kurt gibi etoburların ince bağırsaklarında yaşayan Echinococcus (özellikle e. granulosus) türü larva formlarının iç organlarda kist oluşumuna neden olduğu paraziter bir hastalıktır. Kist en sık karaciğere yerleşmekle birlikte akciğer tutulumu da sıktır. Schwannomalar ise sinir kılıfından veya Schwann hücrelerinden köken alan sıklıkla soliter, kapsüle, asemptomatik lezyonlardır. Toraks içindeki lezyonların büyük çoğunluğu mediastinum içinde yer alırken nadir olarak interkostal sinirden kaynaklanır. Bu yazıda göğüs ağrısıyla başvuran, interkostal schwannoma ve parankimal kist hidatik nedeniyle rezeksiyon uygulanan ve cerrahi tedavi sonrası ağrı şikayeti gerileyen 38 yaşında bir kadın olgu sunulmaktadır. Göğüs ağrısı ile başvuran hastaya çekilen Toraks BT ve MR'da sol akciğer alt lobda kist, sağ göğüs duvarında multiloküle kistik lezyon izlendi ve bulgular kist hidatik ile uyumlu olarak yorumlandı. Kemik sintigrafisi normal kemik sintigrafisi, metastaz ile uyumlu bulgu saptanmamıştır şeklinde raporlandı. Göğüs Cerrahisi tarafından öncelikle sol alt lobdaki kistik lezyon eksize edildi ve patolojik tanı kist hidatik olarak geldi. Kist hidatik İHA pozitif (1/640 titre) olarak görüldü. Yaklaşık 5 hafta sonra sağ 5. İnterkostal aralıkta plevra altına yerleşmiş nodüler lezyon eksize edildi, patolojik tanı schwannoma olarak raporlandı. Cerrahi tedavi sonrası hastanın şikayetleri geriledi. Göğüs duvarında analjeziklere dirençli ağrı bulunan hastalarda, interkostal sinirden kaynaklanan lezyonlar da akla getirilmelidir. Radyolojik olarak tespit edilip benign karakterler taşıyan lezyonlarda kitlenin basit olarak rezeksiyonu tam şifa sağlar. Ayrıca iki ayrı tanının da bir arada olabileceği unutulmamalıdır.

Anahtar Kelimeler: Schwannoma, Kist Hidatik, göğüs ağrısı

Toraks BT

Sol alt lobda kistik lezyon

Toraks BT

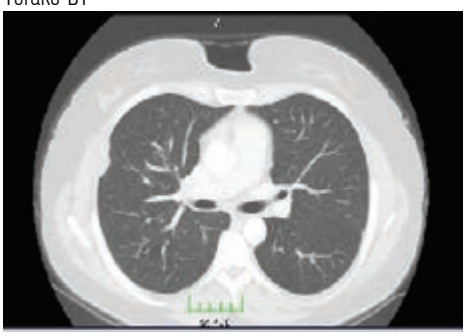

Sağ göğüs duvarında lezyon

EP-168
TRAKEOBRONKOPATİA OSTEOKONDROPLASTİKA: NADİR BİR OLGU

Dilek Ertaş, Baykal Tülek, Fikret Kanat, Mecit Süerdem

Selçuk Üniversitesi Tıp Fakültesi Göğüs Hastalıkları ABD, Konya, Türkiye

Trakeobronkopatia osteokondroplastika, (TPO, Trakeopatia osteoplastika veya trakeopatia kondroosteoplastika) trakea ile ana bronşların submukozasında kıkırdak ve kemik nodülleri ile karakterize, nadir görülen, benign bir durumdur. Nodüller çoğunlukla trakeanın alt 2/3'lük kısmında, anterior ve lateral duvarda bulunur. Tipik radyolojik görünüm, trakea ve bronş duvarlarının nodüler veya düzensiz kalınlaşmasıdır. Hava yolu lümenindeki darlığın derecesine bağlı olarak değişik semptomlar görülebilmekle birlikte, genellikle hastalar asemptomatiktir. 70 yaşında bayan hasta, göz hastalıkları servisinde üveit nedeniyle takip edilirken, pulse steroid tedavisi başlanması planlandı. Kliniğimizde yapılan ppd 15 mm olarak ölçülen hastanın çekilen Toraks BT'sinde trakeanın üst 2/3'lük kısmında ön ve yan duvarı boyunca yer yer kalsifikasyon içeren intraluminal yüzeyi düzensiz lezyonlar izlendi. Hastanın aktif şikayeti bulunmamaktadır. Fizik muayenede solunum sesleri doğal olup patolojik bulgu saptanmadı. Yapılan bronkoskopide trakea posterior duvarı haricinde diğer duvarlarda lümene uzanım gösteren sert nodüler lezyonlar izlendi ve bu nodüller kısmen sol ana bronşta da devam etmektedir. Trakeadaki lezyonlardan alınan örneklerin patoloji sonucu kalsifikasyon sergileyen kondroid doku fragmanları şeklinde raporlandı. Nadir görülen bir olgu olan TPO, trakea ve bronş duvarında lezyonlar izlendiğinde sekresyon?, endobronşiyal lezyon?, malignite? ayırımlarını yaparken ön tanılarda akılda bulundurulmalı, bu yönde bronkoskopik ve patolojik tanıya gidilmelidir.

Anahtar Kelimeler: Trakeobronkopatia osteokondroplastika,Trakeopatia osteoplastika, trakeopatia kondroosteoplastika

Bronkoskopi Görüntüsü

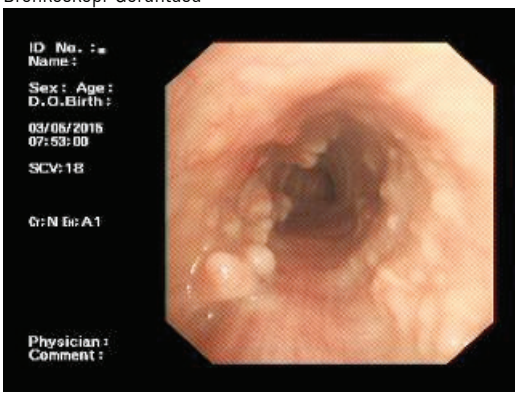

Bronkoskopi Görüntüsü

Toraks BT

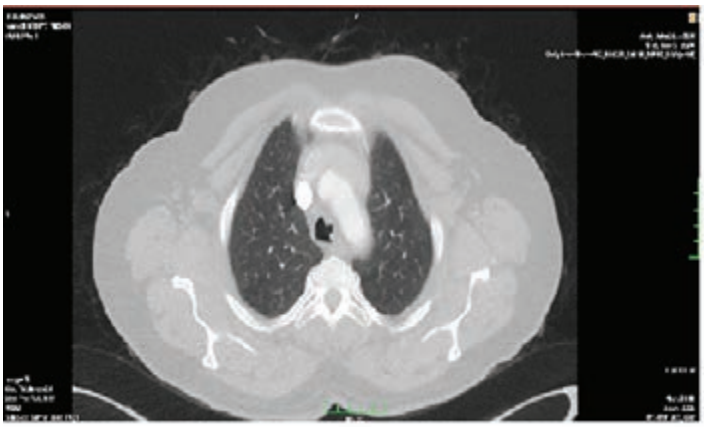

Toraks BT

EP-169
TÜMÖRÜ TAKLİT EDEN ENDOBRONŞİYAL İNFLAMATUAR POLİP

Dilek Ertaş, Baykal Tülek, Fikret Kanat

Selçuk Üniversitesi Tıp Fakültesi Göğüs Hastalıkları ABD, Konya, Türkiye

Endobronşiyal poliplere literatürde inflamatuvar polip, fibroepitelyal polip gibi değişik adlarla rastlanabilir. Nadir görülürler. Histopatolojik olarak diğer benign tümörlerden granülasyon dokusuna benzer fibröz stromaları ve yoğun inflamatuvar hücre birikimi göstermeleri ile ayrılırlar. Oluşumunu lokal irritasyon ve kronik inflamasyonun tetiklediği ileri sürülmüştür. Polipin obstruktif etkisine bağlı sık enfeksiyon ve bronşektazi gelişirse tomografi veya bronkoskopi ile tanı konulabilir. 63 yaşında bayan hasta ateş, öksürük, balgam ve nefes darlığı şikayetleri ile kliniğimize başvurdu. Çekilen Toraks BT'de sağ akciğer alt lobda hava yollarında mukus impaksiyonu ve bronşiolit bulguları izlendi. Hasta uygun antibiyoterapi ile takibe alındı. Takipte çekilen Toraks BT, önceki incelemede sağ akciğer alt lobda bronşlar içerisinde mukus impaksiyonu ile uyumlu görünümler dikkati çekmekte olup, mevcut incelemede sağ akciğer alt lob bazal segmentte ~5x4 cm boyutunda konsolidasyon alanı ya da kitle lezyonu temsil edebilecek bir görünüm mevcuttur, enfeksiyöz süreç ya da maligniteyi temsil edebilir şeklinde raporlandı. Hastaya bronkoskopi yapıldı, sağ alt lob apikal segment konsantrik olarak daralmıştı, medial segment konsantrik olarak tam obstrükteydi ve bazal segment girişini tama yakın obstrükte eden vejetan kitle izlendi. Buradan biyopsi alındı. PET raporunda bu lezyonların SUVmax değeri 3,99 olarak belirtildi. Patoloji sonucu inflamatuar değişiklikler olarak raporlandı. 3 hafta sonra yapılan kontrol bronkoskopide sağ alt lob medial segment orifisi sonrası posterior segment girişinde medioposterior duvardan lümene uzanım gösteren nodüler lezyon izlendi. Önceki bronkoskopide izlenen ve alt lobu tam obstrükte eden kitlenin kaybolduğu izlendi. Alt lob girişindeki lezyondan biyopsi alınarak tam olarak eksize edildi. Buradan alınan nodülün patolojisi endobronşiyal inflamatuar polip olarak raporlandı. Kontrol BT sağ akciğer alt lobda ve sağ hiler bölgede takipte regresyon gösteren kitle ve lenf bezleri izlendi. Endobronşiyal inflamatuar polipler nadir de olsa farklı klinik tablolarla karşımıza çıkabilir. Astım benzeri kliniğe ve obstruktif akciğer hasarına yol açabilir. Olgumuzun nadir de olsa, hava yollarını tıkayıcı tümörlerin ayırıcı tanısında düşünülmesi gerektiğini göstermesi açısından yararlı olduğunu düşünüyoruz.

Anahtar Kelimeler: inflamatuar polip, endobronşiyal polip, fibroepitelyal polip

Toraks BT

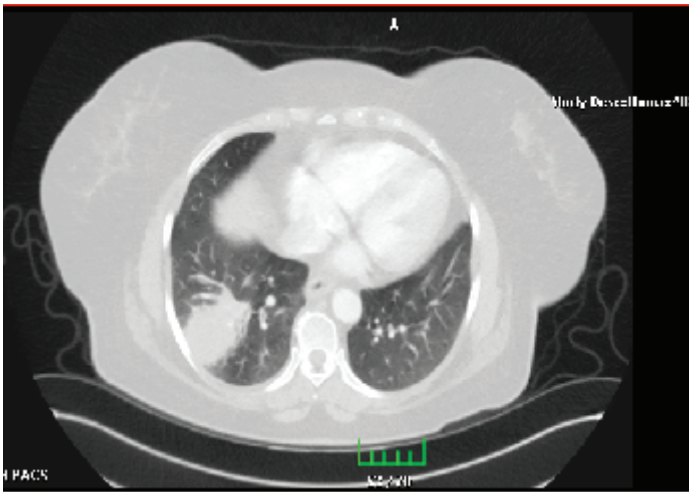

Toraks BT

EP-170
BLEOMİSİNE BAĞLI İNTERSTİSYEL AKCİĞER HASTALIĞI

Hasan Ertaş[1], Dilek Ertaş[2], Baykal Tülek[2], Fikret Kanat[2]

[1]Konya Eğitim ve Araştırma Hastanesi, İç Hastalıkları Kliniği, Konya, Türkiye
[2]Selçuk Üniversitesi Tıp Fakültesi Göğüs Hastalıkları ABD, Konya, Türkiye

Bleomisin, Streptomyces verticillus'dan elde edilen şeker grubu taşıyan sitostatik bir antibiyotiktir. En sık baş boyun kanserlerinde kullanılır. Deri ve akciğerde birikir. Akciğer hasarı gelişme riski %3-40 oranında değişir. İnterstisyel akciğer fibrozisi %10 oranında görülür. Akciğer zedelenmesinin patogenezinde oksidatif hasar önemli görünmektedir ve antioksidanlar süreci düzeltebilir. 50 yaşında erkek hasta Non-Hodgkin Lenfoma tanısı ile takip ve tedavisi yapılırken nefes darlığı, ateş, öksürük ve balgam şikayetleri ile kliniğimize başvurdu. Takiplerde solunum yetmezliği artan hastaya noninvaziv mekanik ventilasyon desteği başlandı. Toraks BT görüntülemesinde her iki akciğerde özellikle periferal ve subplevral alanlarda belirginleşen fibrotik retiküler değişiklikler, buzlu cam alanları izlendi. Eski BT sonuçları ile karşılaştırıldığında bulguların yeni gelişimli olduğu saptandı. Pnömosistis carini, CMV, mantar enfeksiyonu ve diğer fırsatçı enfeksiyonların ekartasyonu amacıyla hastaya bronkoskopi yapılarak transbronşiyal biyopsi ve bronkoalveoler lavaj örneği alındı. Enfeksiyon, metastaz, lenfanjitik yayılım ekarte edildi. Hastanın radyoterapi öyküsü bulunmamaktadır. PET'te yeni gelişen FDG tutulumu olan lezyon saptanmadı. Hastada Bleomisin tedavisi kesilerek prednizon tedavisi ve ampirik olarak trimetoprim sülfametoksazol,imipenem ve vankomisin başlandı ve hasta takibe alındı. Takiplerde klinik ve radyolojik olarak anlamlı regresyon izlendi. İlaçlarla ilişkili interstisyel akciğer hastalığı tanısının konması klinisyen için bir dizi zorluk taşır. Tanı diğer nedenlerin dışlanmasına dayanır. Anormal radyolojik bulgu varlığından şüphelenilmelidir. İnfeksiyon, primer tümör, lenfanjitik yayılım, radyasyon hasarı, pulmoner emboli, metastaz ayırıcı tanıda düşünülmelidir. Hafif pulmoner toksisite gelişen hastalarda ilacın kesilmesi ile semptomlar düzelmektedir. Belirgin toksisite gelişen hastalarda genellikle kortikosteroidler önerilmektedir. Kortikosteroid dozu 60-100 mg/gün prednizon olarak başlanıp hastanın kliniğine göre yavaşça azaltılır. Genellikle haftalar içinde iyileşme gözlenirse de tam iyileşme 2 yıla kadar uzayabilir.

Anahtar Kelimeler: bleomisin, interstisyel akciğer hastalığı, fibrozis

Toraks BT

Tedavi sonrası kontrol BT

Toraks BT

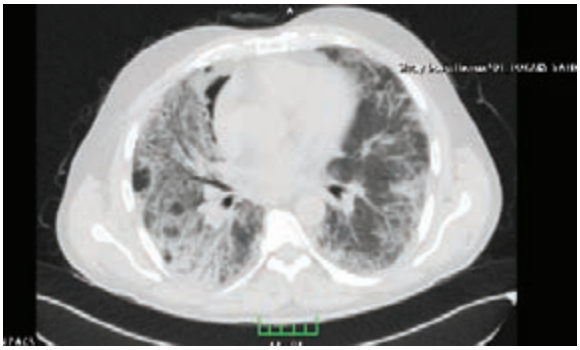

Toraks BT

EP-172
GÖĞÜS HASTALIKLARI PRATİĞİNDE "CHİLAİDİTİ SENDROMU"

Recep Akgedik[1], Hamza Çınar[2]

[1]Ordu Üniversitesi, Göğüs Hastalıkları ABD, Ordu
[2]Ordu Üniversitesi, Genel Cerrahi ABD, Ordu

Chilaiditi bulgusu, karaciğer ve diafram arasında bağırsak interpozisyonun görülmesine dayanan radyolojik bir tanıdır. Bu bulgu hem konjenital hemde edinsel olabilen, nadir görülen ve sıklıkla asemptomatik olan bir anormalliktir. Sıklığı %0.025-0.28'dir ve erkeklerde daha fazla görülmektedir. Chilaiditi sendromu ise bağırsak interpozisyonunun semptomatik hale gelmesiyle yani karın ağrısı, distansiyon, bulantı, kusma, konstipasyon hatta kardiyak aritmi ve solunum sıkıntısı gibi semptomların ortaya çıkmasıyla kullanılan terimdir.

Olgu 1: 77 yaşında kadın hasta. Tipik plöretik göğüs ağrısı ve dispne tafifleyen, astımı olduğu bilinen ve fizik muayenede expiratuar ronküsleri saptanan hasta kliniğimize başvurdu. PCTA ile PTE dışlanıp Chilaiditi sendromu tanısı konuldu.

Olgu 2: 51 yaşında erkek hasta. Yan ağrısı, hemoptizi ve dispne şikayetleriyle başvurdu. PCTA ile PTE dışlanıp Chilaiditi sendromu tanısı konuldu. Olgu 3: 66 yaşında erkek hasta. Öksürük ve nefes darlığı ile başvurdu. Akciğer grafisi çekildi ve SFT yapıldı. Fizik muayene bulguları ve USG ile Chilaiditi sendromu tanısı konuldu. Olgu 4: 79 yaşında erkek hasta. Nefes darlığı ile gittiği 3. Basamak hastanede astım tedavisi başlanan ancak fayda görmeyen hasta kliniğimize başvurdu. BT ile Chilaiditi sendromu tanısı konuldu. Olgularımızın tamamının fizik muayenesinde sağ hemitoraks alt kısmında önden ve sırttan dinlemekle akciğer sesleri azalmış/kaybolmuştu ve bu alanda barsak sesleri mevcuttu. Ayrıca aynı alanlarda perküsyonda hipersonorite saptandı. Yine bizim hastalarımızın tamamına verilen konservatif tadaviler yeterli oldu ve cerrahi girişim gerekmedi. Chilaiditi Sendromunda karaciğer ve plevra arasında serbest hava veya barsak lümeni içinde hava görünümü, karaciğerin normal pozisyonundan aşağı itilmiş şekilde görülmesi ve sağ diaframın eleve şekilde görünümü tipiktir. Barsak perforasyonu (pneumoperitenium) ile sıkça karıştırılan bu durumun doğru tanısı için BT ve/veya USG gereklidir. Tedavide çoğunlukla konservatif yaklaşımlar yeterli olurken barsak obstrüksiyonu, iskemisi veya perforasyonu varsa cerrahi yaklaşım gereklidir. Chilaiditi sendromu nadir olması nedeniyle sıklıkla tanınmayan veya yanlış tanıya neden olan bir durumdur. Göğüs hastalıkları pratiğinde de yer alması nedeniyle dispne, yan veya plöretik ağrı tarifleyen 4 olguluk tecrübemiz burada sunuldu. Chilaiditi sendromunun akılda tutulması, akciğer grafisi ve detaylı fizik muayene ile kolayca tanı koymayı sağlayabilir.

Anahtar Kelimeler: Dispne, plöretik göğüs ağrısı, chilaiditi sendromu

Resim 1

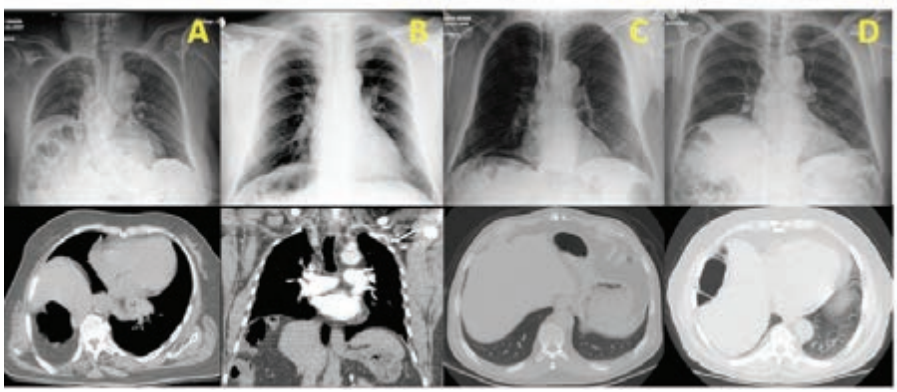

A: Olgu 1, B: Olgu 2. C: Olgu 3. D: Olgu 4. olgu 3'ün ct kesiti tedaviden 3 gün sonraki etyoloji araştırılması için iyileşme döneminde çekin ct ye aittir. tansı usg ile konulmuştur.

EP-173
MONTELUKAST KULLANIMINA BAĞLI GELİŞEN CHURG STRAUSS SENDROMU

Sevil Pempeci[1], Habibe Hezer[2], H. Canan Hasanoğlu[1]

[1]Yıldırım Beyazıt Üniversitesi Atatürk Eğitim Araştırma Hastanesi
[2]Ankara Atatürk Eğitim Araştırma Hastanesi Göğüs Hastalıkları Kliniği

Churg Strauss Sendromu (CSS) astım, akciğer infiltratları, damar dışı granülomlar ve eozinofili ile karakterize başlıca küçük-orta çap arterleri ve venülleri tutan sistemik nekrotizan bir vaskülit olarak tanımlanmıştır. Lökotrien reseptör antagonistleri (LTA), astım tedavisinde kullanılmak üzere geliştirilmiş terapötik ajanlardır. Montelukast ile tedavi edilen astımlı hastalarda, çok nadir durumlarda Churg-Strauss Sendromu rapor edilmiştir. Nadir görülen bir hastalık ve montelukast ile ilişkili olması nedeniyle kliniğimizde tanı konulan bir olgu sunulmuştur. 42 yaşındaki kadın hasta son 5 gündür olan nefes darlığı ve batıcı tarzda göğüs ağrısı nedeniyle acil servisimize başvurdu.Astım tanısı olan hasta son iki aydır düzenli montelukast kullanıyordu.Hiç sistemik steroid tedavisi almamıştı.Fizik muayenesinde sol bazalde solunum sesleri azalmıştı. Laboratuarında anemisi ve periferik eozinofilisi (%23,1) mevcuttu,total Ig e düzeyi (989)yüksekti.Torasentez;exüda,plevral sıvıda eozinofili(%11,7),periferik yayma da eozinofili, hipokromi izlendi.Yapılan EKO'da 1cm perikardiyal efüzyon mevcuttu. Toraks bt de plevral efüzyonu olan mediastinal lenf nodu olan hastaya yapılan ebus sonucu patoloji raporu granülomatöz lenfadenitis ile uyumlu geldi.Çekilen paranazal bt de sinüzit bulguları mevcuttu.İlaca bağlı Churg Strauss Sendromu düşünülen hastada montelukast tedavisi kesildi ve prednol (40 mg)tedavisi başlandı.Hastanın takibinde perikardiyal ve plevral efüzyon geriledi. Montelukast kullanan astım hastalarında Churg Strauss Sendromu gelişilebileceği de akılda tutulmalıdır.

Anahtar Kelimeler: astım,churg strauss sendromu,montelukast yan etki,

geliş paac grafisi

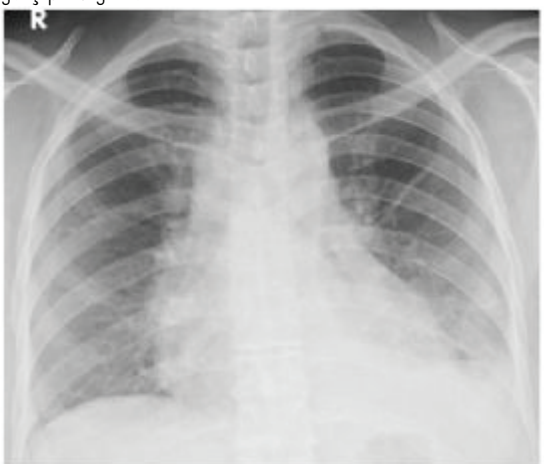

geliş toraks bt kesit

son paac grafisi

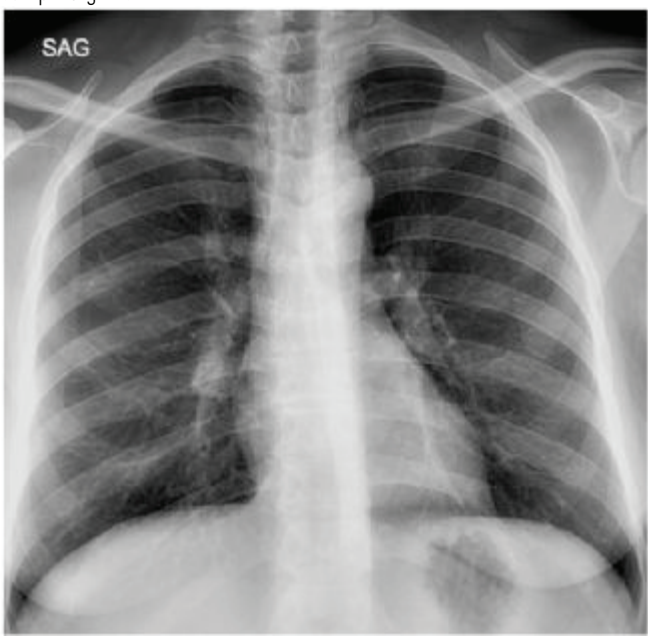

EP-174
NAZAL SEPTAL DEVİASYON FONKSİYONEL HAREKET BECERİLERİNİ ETKİLEMEKTE MİDİR? PİLOT ÇALIŞMA

Bihter Akınoğlu[1], Murad Mutlu[2]

[1]Ankara Yıldırım Beyazıt Üniversitesi, Sağlık Bilimleri Fakültesi, Fizyoterapi ve Rehabilitasyon Bölümü, Bilkent Yerleşkesi, Ankara
[2]Dışkapı Yıldırım Beyazıt Eğitim ve Araştırma Hastanesi, Kulak Burun Boğaz Polikliniği, Ankara

AMAÇ: Bu çalışma nazal septal deviasyonu olan bireylerin fonksiyonel hareket becerilerinin sağlıklı yaşıtlarına göre ne durumda olduğunu belirlemek amacıyla yapıldı.

GEREÇ-YÖNTEM: Araştırma; çalışmaya katılmaya gönüllü olan ve nazal septal deviasyonu olan 10 kişi ile nazal deviasyonu ve bilinen herhangi bir sağlık problemi olmayan 10 kişi olmak üzere toplam 20 olgunun katılımı ile gerçekleştirildi. Çalışmaya katılan bireylerin fonksiyonel hareket becerileri timed up and go (TUG) test ve timed up and down stairs (TUDS) test ile değerlendirildi.

BULGULAR: Verilerin analizi sonucunda nazal septal deviasyonu olan bireylerin fonksiyonel hareket becerileri sonuçlarının sağlıklı yaşıtlarına göre daha kötü olduğu belirlendi (p>0,05).

SONUÇ: Nazal septal deviasyonlu bireylerin fonksiyonel hareket becerileri sonuçları sağlıklı yaşıtlarına göre daha düşüktür. Nazal septal deviasyon durumunda kişilerin fonksiyonel hareket becerilerinin etkilenmesi ve bununda ileride kardiovasküler ve kassal enduransta azalmaya yol açarak günlük yaşam aktivitelerinde problemler ortaya çıkarabileceği düşünülmüştür. Bu nedenle nazal septal deviasyonlu kişilerde bu durumun sadece estetik bir problem olmadığı hatırlanarak, fonksiyonel hareket becerileri etkilenebileceği unutulmamalı ve erken dönemde uygun tedavi protokolleri uygulanmalıdır.

Anahtar Kelimeler: Nazal septal deviasyon, fonksiyonel hareket becerileri, timed up and go (TUG) test, timed up and down stairs (TUDS) test

Tablo 1. Çalışmaya Katılan Olguların Fonksiyonel Hareket Becerileri Testlerinin Sonuçları

		Deviasyonlu Grup (x±SD)	Kontrol Grubu (x±SD)	p*
Fonksiyonel Hareket Becerileri Testi	TUG (sn)	3,16±0,32	2,61±0,31	0,005
Fonksiyonel Hareket Becerileri Testi	TUDS (sn)	5,19±0,57	4,1±0,44	0,000

TUG: Zamanlı Ayağa Kalk Ve Yürü Testi (TimedUpAndGo Test) TUDS: Zamanlı Merdiven Çıkıp İnme Testi (TimedUpAndDownStairs Test) X±SD: Ortalama ± Standart Sapma *Mann Withney U Testi

EP-175
GÖĞÜS HASTALIKLARI SERVİSİNDE YATAN HASTALARIN NİTRÜSYONEL DURUMLARI İLE DEMOGRAFİK VERİLERİ ARASINDAKİ İLİŞKİNİN BELİRLENMESİ

Tanu Yalçın[1], Bihter Akınoğlu[2]

[1]Dışkapı Yıldırım Beyazıt Eğitim ve Araştırma Hastanesi, Göğüs Hastalıkları Kliniği, Ankara
[2]Ankara Yıldırım Beyazıt Üniversitesi, Sağlık Bilimleri Fakültesi, Fizyoterapi ve Rehabilitasyon Bölümü, Bilkent Yerleşkesi, Ankara

AMAÇ: Göğüs Hastalıkları servisinde yatan ve kronik göğüs hastalığı olan bireylerin nütrisyonel durumları ile demografik özellikleri arasındaki ilişkiyi belirleyen bir çalışma yapmaktır.

YÖNTEM: Bu çalışmaya Göğüs Hastalıkları servisinde yatan 42 olgu (20 kadın-22 erkek; ortalama yaş: 70,35±12,75 yıl; %38 KOAH, %20 Pnomoni, %10 Dispne, %10 Torakal Cerrahi, %22 Diğer) dahil edildi. Olguların demografik özellikleri yaş, boy, vücut kütle indeksi (VKİ)ve detaylı tıbbi hikayeleri kaydedildi. Hastaların nitrüsyon durumları Nutrisyonel risk hasta takip formu (NRS) kullanılarak değerlendirildi. Bu değerlendirmede risk durumu yok (0 puan) ve maksimum risk durumu (7 puan) olarak puanlama sistemi ile değerlendirildi. NRS ile kişilerin demografik bilgilerindeki değişkenler arasındaki ilişkinin kuvvetinin belirlenmesi için Spearman korelasyon katsayısı kullanıldı.

BULGULAR: Hastaların yaş ve nürtrüsyonel risk durumları arasında pozitif yönde yüksek düzeyde anlamlı bir korelasyon bulundu (r= 0,430, p=0,004). Ayrıca kişilerin yaşı ve VKİ değerleri arasında da negatif yönde düşük düzeyde anlamlı korelasyon bulundu (r=-0,340, p=0,028).

TARTIŞMA: Bu çalışma, göğüs hastalıkları servisinde yatan hastaların yaşı arttıkça nütrisyon riski olduğu ve bu duruma paralel olarak kişilerin VKİ değerlerinin de etkilendiği gösterilerek bu hastalarda uygun nitrüsyonel desteğin verilmesi ve nütrisyonel desteğin tedavi protokollerine eklenmesi gerektiği sonucuna varıldı.

Anahtar Kelimeler: Yaş, nitrüsyonel risk, göğüs hastalıkları

Tablo 1. Hastaların demografik bilgileri ve nütrisyonel risk durumları arasındaki ilişkinin incelenmesi

		YAŞ	VKİ
VKİ	r	-,340(*)	
VKİ	p	,028	
NRS	r	,430(**)	-,420(**)
NRS	p	,004	,006

** Correlation is significant at the 0.01 level (2-tailed). * Correlation is significant at the 0.05 level (2-tailed).

EP-176
FAMİLİYAL SARKOİDOZ: AYNI AİLEDEN İKİ KARDEŞ OLGU NEDENİYLE

Tekin Yıldız[1], Özlem Şengören Dikiş[1], Seyhan Us Dülger[1], Şafak Atahan[2]

[1]Sağlık Bilimleri Üniversitesi Bursa Yüksek İhtisas Eğitim ve Araştırma Hastanesi Göğüs Hastalıkları Kliniği
[2]Bursa Özel Pato.net Patoloji Laboratuvarı

GİRİŞ-AMAÇ: Sarkoidoz etyolojisinde genetik, enfeksiyöz ajanlar, mesleksel maruziyet ve çevresel faktörlerin rol oynadığı düşünülen ancak henüz nedeni tam olarak bilinmeyen multisistemik bir hastalıktır. Literatürde familiyal sarkoidoz tanısıyla sınırlı sayıda olgu bildirilmiştir. Histopatolojik olarak sarkoidoz tanısı konmuş olan iki erkek kardeşten 2016 yılında tanı konan ikincisi sunuldu.

OLGU: Otuz iki yaşında, erkek olgu. Tekstil sektöründe çalışıyor. İşyeri hekimi tarafından yapılan yıllık rutin kontrollerinde çekilen akciğer röntgenogramında saptanan bilateral hiler dolgunluk nedeniyle Göğüs Hastalıkları muayenesi önerilmiş. Olgunun herhangi bir semptomu yoktu. Fizik muayene bulguları normal sınırlardaydı. Solunum fonksiyon testi (SFT) normal sınırlardaydı. Toraks tomografisinde sağ paratrakeal, anterior mediastinal, prevasküler, subkarinal ve bilateral hiler olmak üzere multipl lenfadenopatiler (LAP) saptandı (Resim 1). Tanı amaçlı Endobronşiyal Ultrasonografi (EBUS) yapılarak, sol hiler ve subkarinal lenf nodlarından EBUS rehberliğinde transbronşiyal iğne aspirasyonu (TBNA) yapıldı(Resim 2). Materyalin sitolojisi non-kazeifiye granülomatöz iltihap olarak rapor edilmesi üzerine sarkoidoz tanısı konuldu (Resim 3,Resim 4, Resim 5). Yirmidört saatlik idrar da kalsiyum düzeyi normaldi. Tüberkülin cilt testi (TCT) negatifti. Aktif cilt lezyonuna ve göz taramasında üveite rastlanmadı. Olgu Evre 1 Sarkoidoz olarak kabul edildi. İlaçsız takip kararı verildi. Olgunun soy geçmişi incelendiğinde, 1968 doğumlu bir ağabeyinin İstanbul Heybeliada Göğüs Hastalıkları Hastanesi'nde skalen lenf bezi biopsisi ile sarkoidoz tanısı aldığı, 1998- 1999 yılları arasında oral steroid tedavisi aldığı ve klinik düzelme sağlandığı, 2003-2004 yılları arasında viral B hepatit tanısı ile izlendiği, Haziran 2014 tarihinde de karaciğer sirozuna bağlı karaciğer yetmezliği nedeni ile exitus olduğu öğrenildi. Olgu, ölen bir erkek kardeşinin de sarkoidoz tanısı alması nedeniyle familiyal sarkoidoz olarak kabul edilerek poliklinik takibine alındı.

SONUÇ: Sarkoidoz olguları değerlendirilirken, sık olmasa da, hastalığın genetik yönünün de hatırlanması açısından olgu sunuldu.

Anahtar Kelimeler: EBUS,familiyal,sarkoidoz

Resim 2.

Olgunun EBUS eşliğinde TBNA işlemi

Resim 3.

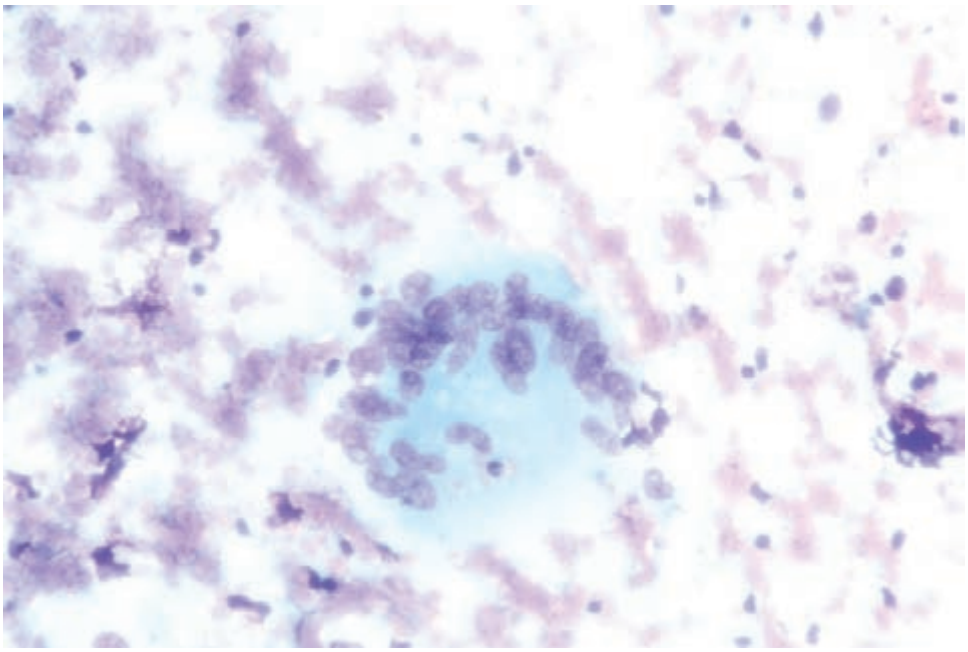

Histiyositik dev hücre (x400)

EP-177
ŞİDDETLİ ÖKSÜRÜK SONRASI GELİŞEN PNÖMOMEDİASTİNUM OLGUSU

Berat Kaçmaz[1], Yusuf Akyüz[1], Şerife Yıldırım Aydın[1], Fatih Mehmet Adıyaman[1], Orhan Yücel[1], Deniz Doğan[1], Nesrin Öcal[1], Tuncer Özkısa[1], Kuthan Kavaklı[2], Hatice Kaya[1], Seyfettin Gümüş[1]

[1]Gülhane Askeri Tıp Akademisi, Göğüs Hastalıkları Ana Bilim Dalı, Ankara
[2]Gülhane Askeri Tıp Akademisi, Göğüs Cerrahisi Ana Bilim Dalı, Ankara

Spontan pnömomediastinum genellikle sağlıklı genç erkeklerde görülen nadir bir hastalıktır. Periferal pulmoner alveollerin rüptürü sonucunda görülür. Semptomatik olmayabilir ve akciğer grafisinde görülmeyebilir. Birçok hastada tedaviye ihtiyaç duymadan iyileşme sağlanır. Burada uzun süreli invaziv mekanik ventilatör desteği ile takip ettiğimiz şiddetli öksürük sonrası gelişen bir pnömomediastinum olgusunu nadir görülmesi nedeniyle sunuyoruz. Yirmi yaşında erkek hasta ateş, şiddetli öksürük sonrası gelişen göz kapakları ve boynunda şişlik, göğüs ağrısı ve nefes darlığı yakınmaları ile başvurdu. Genel durumu orta, dispneik görünümde, oda havasında Spo2:%80 ve ateş 38,5 °C idi. Baş-boyun bölgesinden başlayıp skrotuma kadar uzanan yaygın şişlik izlendi ve palpasyonla şişlik olan bölgelerde krepitasyon alındı. Dinlemekle her iki hemitoraksta skapula altında ince raller oskulte edildi. Akciğer grafisinde yaygın parankim tutulumu ve cilt altı amfizem alanları izlendi. Toraks BT'de; her iki hemitoraksta subkutan, perikardial, mediastinal, prevertebral ve spinal korda kadar devam eden hava dansiteleri ve her iki hemitoraks parankiminde yaygın buzlu cam dansitesinde infiltrasyon alanları izlendi (Resim1). Kan tetkiklerinde WBC:26 bin (%neut:91.9), Prokalsitonin:1.3, Ast:81, Alt:54, Na:131, K:3.41, ESR:88'di. Mediastende toplanan havanın boşaltılması amacıyla substernal tüp mediastenostomi uygulandı. Postoperatif dönemde ekstübe edilemeyen hasta invaziv mekanik ventilatör desteğinde takip edildi. Toraks BT'sinde görülen akciğer infiltrasyonları nedeniyle piperasilin/tazobactam ve levofloksasin tedavisi başlandı. Pcp şüphesi nedeniyle tedavi dozunda trimetoprıum/sulfametaksazol eklendi. Ateşi 7. Gün de düşmeyen hastanın tedavisine antifungal tedavi de eklendi. Yaygın buzlu cam danstesindeki akciğer infiltrasyonlarına yönelik gönderilen Pcp, Cmv kültürleri ve H1N1 tetkikleri negatif sonuçlandı. İmmun yetmezlik ve konnektif doku hastalığı saptanmadı. 23 gün yoğun bakım ünitesinde entübe olarak takip edildi. Tedavinin birinci ayı tamamlandığında solunum yetmezliğinde düzelme ve radyolojik olarak belirgin regresyon görüldü (Resim 2). Pnömomediastinum, şiddetli öksürük sonrası gelişebilen, kendiliğinden düzelebileceği gibi yoğun bakım takibi de gerektirebilen ve mortalite riski yüksek olabilen bir hastalıktır. Hızlı ve doğru tanı sonrası yakın takiple tedavi edilebileceği akılda tutulmalıdır.

Anahtar Kelimeler: Pnömomediastinum, şiddetli öksürük, cilt altı amfizem

Resim 1

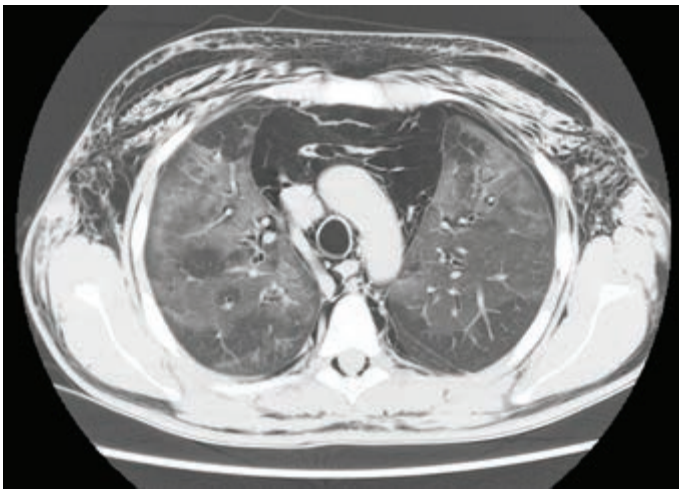

Resim 2

EP-178
TEKRARLAYAN PNÖMONİLERLE PREZENTE OLAN PRİMER İMMUN YETMEZLİK OLGUSU

Tülay Yarkın, Selma Aydoğan Eroğlu, Ebru Sulu, Deniz Uysal, Esra Usta Bülbül, Fatma Özbaki

Süreyyapaşa Göğüs Hastalıkları ve Göğüs Cerrahisi Eğitim ve Araştırma Hastanesi, Göğüs Hastalıkları, İstanbul

Yaygın değişken immün yetmezlik (YDİY), immunglobulin üretiminde defekt ile karakterize, tekrarlayan solunum yolu ve gastrointestinal sistem enfeksiyonları, otoimmün hastalıklar, malignite insidansında artış ile seyreden heterojen bir sendromudur. Olgumuz 33 yaşında kadın hasta, kliniğimize öksürük, balgam ve hemoptizi şikayeti ile başvurdu. Özgeçmişinde astım, kronik sinüzit, kronik bronşit ve sık geçirilen pnömoni öyküsü mevcuttu. Özellikle sezaryen ile doğum sonrası 10 ay içinde 3 kere pnömoni geçirmişti. Hemogramında lökositozu, sedimantasyon ve CRP yüksekliği olan hastanın, fizik muayenesinde sağ orta zonda krepitan ralleri mevcuttu. Tekrarlayan pnömoni öyküsü nedeniyle çekilen Toraks CT'de, sağ orta lobda konsolidasyon ve subsegmental atelektazi saptandı. Fiberoptik bronkoskopi(FOB) yapıldı, FOB'da aşırı dinamik havayolu kollapsı ve mantar enfeksiyonu ile uyumlu olabilecek yaygın beyaz plaklar görüldü. Ampirik fungostatin ve flukonazol tedavisi başlandı. Lavajda Galaktomannan pozitif saptanınca vorikonazole tedavisine geçildi. Klinik ve radyolojik olarak tam iyileşme saptanıp, idame vorikonazole tedavisi ile taburcu edilen hasta, taburculuk sonrası da 3 kere pnömoni, 2 kere gastrointestinal enfeksiyon geçirdi. Kulak burun boğaz muayenesinde fungal sinüzit ile uyumlu bulgular ve akut otitis media saptandı. Sinonasal sürüntü kültüründe küf mantarı üremesi oldu. Kan, idrar, gaita kültürlerinde üreme olmadı. Hastanın geriye dönük yatışlarına ait kan biyokimya tetkikleri incelendi. Tüm tetkiklerinde globulin ve total protein düşüklüğü saptandı. Tekrarlayan enfeksiyon anamnezi olan, hipoproteinemi ve hipoglobulinemi saptanan hastada, YDİY düşünülerek immunglobulin(Ig) paneli istendi. İstenen tüm Ig izotiplerinde(IgG<75, IgM<10, IgA<25) belirgin düşüklük saptandı ve YDİY tanısı konuldu. YDİY, nadir rastlanan bir sendrom olması nedeniyle sık tekrarlayan enfeksiyon durumlarında göz önünde bulundurulması önemlidir.

Anahtar Kelimeler: pnömoni, immun yetmezlik, immunglobulin

ilk başvuru sağ orta alt zonda pnömoni

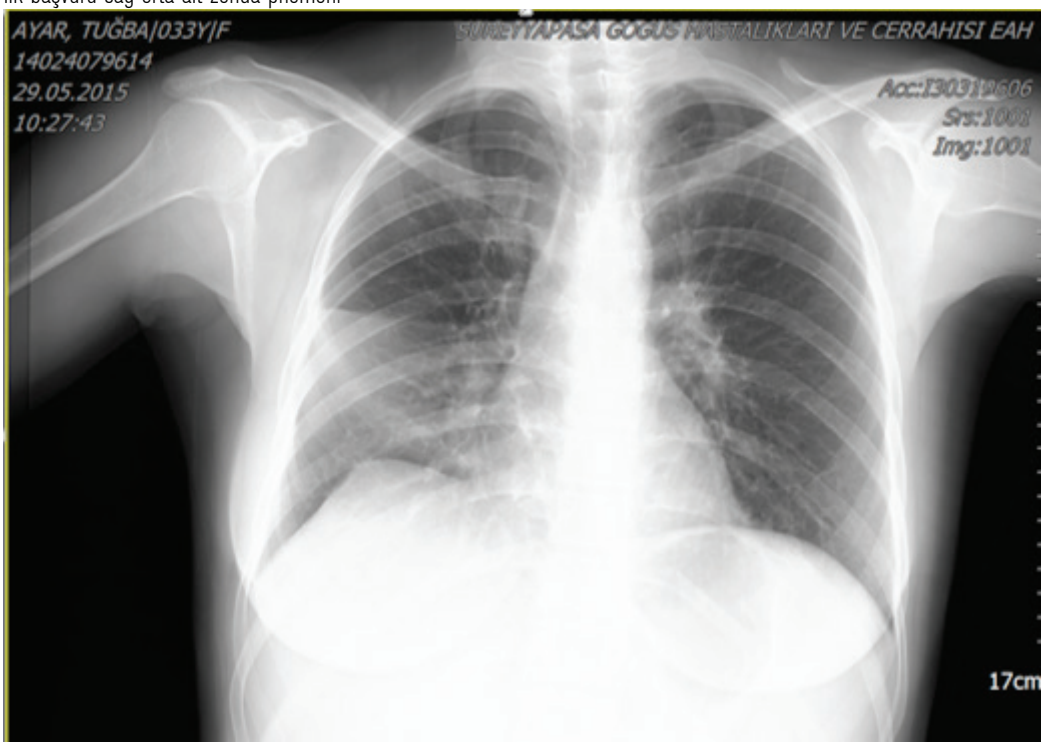

Tedavi sonrası PA Akciğer Grafisi

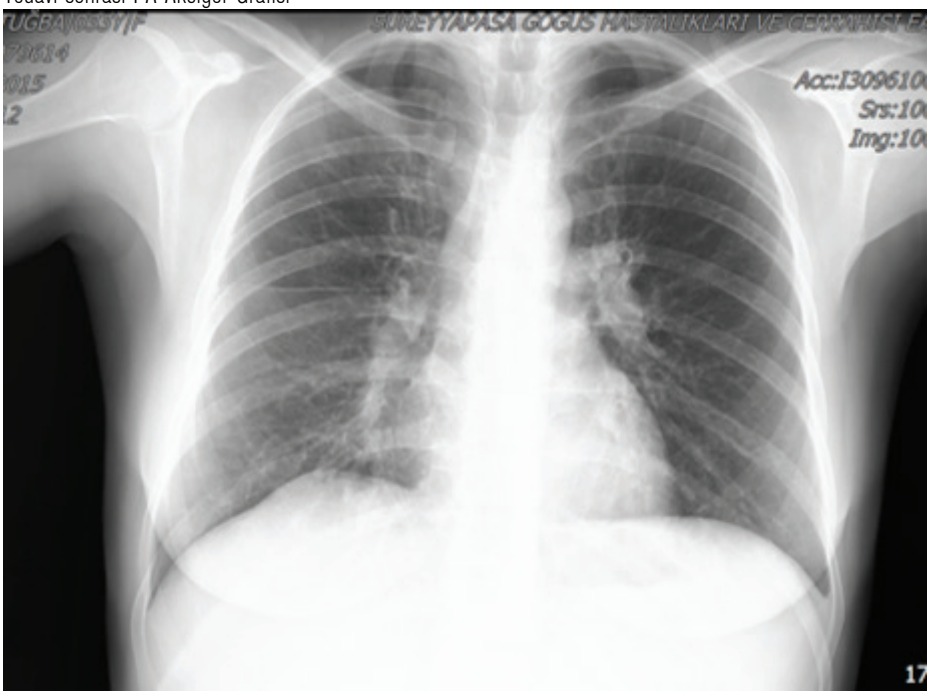

EP-179
AKCİĞER NAKLİNDE SIK GÖRÜLEN BİR KOMPLİKASYON; BRONŞİOLİTİS OBLİTERANS SENDROMU

Barış Açıkmeşe[1], Necati Çıtak[1], Özgür İşgörücü[1], Songül Büyükkale[3], Nur Dilek Bakan[3], Yunus Aksoy[2], Çiğdem Oguz[2], Cem Emrah Kalafat[2], Adnan Sayar[2]

[1]Bakırköy Dr Sadi Konuk EAH, Akciğer Nakli Kliniği
[2]Yedikule Göğüs Hastalıkları ve Göğüs Cerrahisi Kliniği
[3]Memorial Hastanesi Göğüs Cerrahisi ve Göğüs Hastalıkları Klinikleri

HM 54 yaşında erkek hastaya 2012 yılında amfizem tanısı ile bilateral akciğer nakli uygulanmıştı. Nakil esnasında indüksiyon immünosupresyon uygulanmış ve sonrasında idame immunosupresyon için tacrolimus, steroid ve mykofenolat mofetil verilmişti. 2016 yılına kadar herhangi bir komplikasyon izlenmemiş ve yapılan takip bronkoskopilerinde herhangi bir akut ve kronik rejeksiyon bulgusu saptanmamıştı.

Hasta 2016 yılı Mayıs ayında sağ parasternal göğüs ağrısı ve eforla nefes darlığı şikayeti ile akciğer nakli poliklinğine başvurdu. Toraks YRBT tetkikinde sağ parakardiyak bronşektazi ve hava hapsi alanları izlendi. SFT de obstuktif patern mevcut ve FEV1 değerleri 3.20 lt den 1.56 lt ye gerilemişti. Bronkoskopide işlem esnasında patolojik bir bulgu saptanmadı yapılan BAL ve TBB biyopsilerinde bir özellik yoktu. Bronkoskopi kültür örneklerinde üreme olmamıştı. CRP ve WBC değerleri normaldi. CMV antijeni kanda saptanmamış ve galaktomannan negatifti. Hastaın tanısı Bronşiolitis Obliterans Sendromu olarak kabul edildi. Tedavi için Ekstrakorporal Fotoforez planlandı.

Kronik Allograft Akciğer Disfonksiyonunun bir tipi olan ve eski rehberlerde kronik rejeksiyon yerine kabul görmüş Bronşiolitis Obliterans Sendromu akciğer nakli sonrası ilk 5 yıl içinde vakaların %50-60 ında görülebilmektedir. Bronkoskopi ile her zaman patolojik tanı konulamasa da solunum foksiyonlarında ilerleyici kayıp olması, radyolojik olarak yeni gelişen bronşektazi ve hava hapsi alanları gibi bulguların olması ve bunlara sebep olabilecek enfeksiyon, akut rejeksiyon gibi durumların dışlanması ile tanı konulabilir.

Bronşiolitis Obliterans Sendromunun henüz bir tedavisi olmasa da Azitromisin. montelukast, antilenfosit- antitimosit tedaviler, total tüm vücut lenfoid doku radyasyon tedavisi ve ekstakorporal fotoforez tedavileri ile sınırlı da olsa klinik düzelme sağlanabilmekte, solunum fonksiyonları stabilleştirilebilmektedir. Bu tedavilerle kontrol altına alınamayan seçilmiş hastlarda retransplantasyon da uygulanabilir.

Anahtar Kelimeler: Amfizem, Akciğer Nakli, Bronşiolitis Obliterans Sendromu

Nakil Sonrası 4. yıl

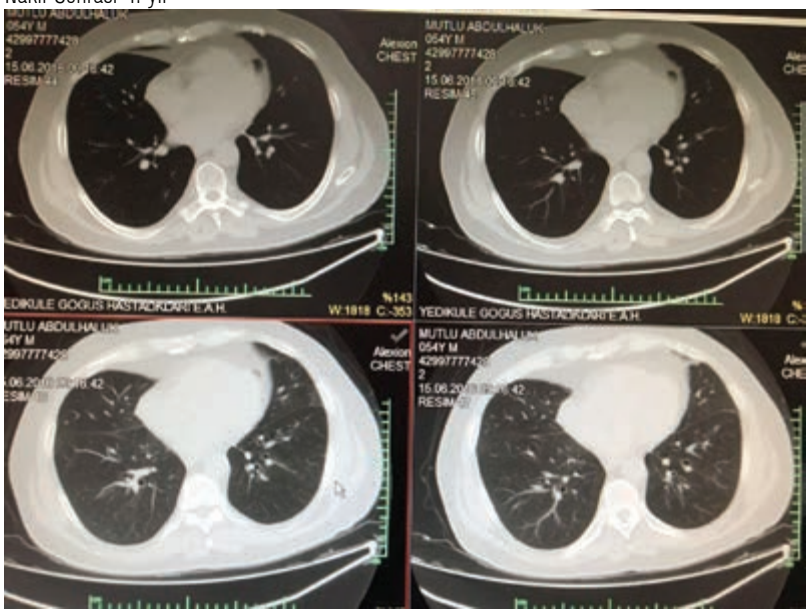

Bronşiolitis Obliterans Sendromu Düşündüren YRBT görüntüsü

Nakil Sonrası Akciğer YRBT görüntüsü

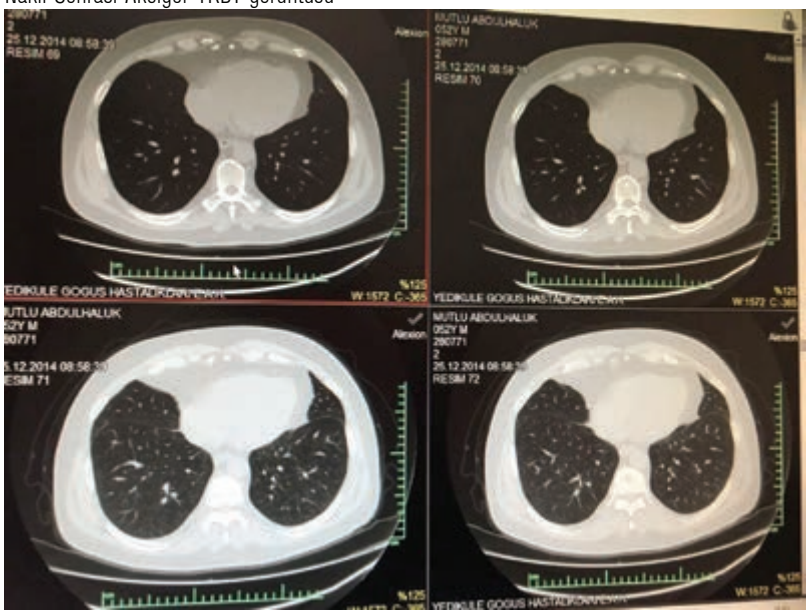

Nakil Sonrası 2. yıl

EP-180
YABANCI CİSİM ASPİRASYONU SONRASI GÖRÜLEN PNÖMOMEDİASTİNUM: NADİR BİR OLGU

Coşkun Doğan, Elif Torun Parmaksız, Seda Beyhan Seğmen, Ali Fidan, Nesrin Kıral, Sevda Şener Cömert

Sağlık Bilimleri Üniversitesi, Kartal Dr.Lütfi Kırdar Eğitim ve Araştırma Hastanesi, Göğüs Hastalıkları Kliniği, İstanbul

GİRİŞ: Pnömomediastinum, mediastende ekstraalveoler hava varlığı olarak tanımlanır. Astmatik bronkospazm, fiziksel aktivite, şiddetli öksürük ve kusmalara bağlı olarak; artmış alveoler ve intrabronşiyal basınç pnömomediastinuma yol açabilir. Pnömotoraks ve cilt altı amfizemi pnömomediastinuma eşlik edebilir. Genellikle genç erişkinlerde ve adölasanlarda görülür. Bu olguların tanısında akciğer grafisi ve bilgisayarlı toraks tomografisi (BTT) yeterlidir.

OLGU: Hastanemiz acil ünitesine mısır aspirasyonu nedeniyle başvuran 26 yaşında erkek hastanın aspirasyon sonrası şiddetli öksürük ve kusma dışında şikayeti yoktu. Fizik muayenesinde DSS:16, dinlemekle solunum sesleri doğal olan hastanın diğer sistem muayenelerinde de herhangi bir özellik saptanmadı. Çekilen akciğer grafisinde mediastende ince bir çizgi şeklinde hava (Şekil 1) izlenmesi üzerine çekilen BTT'de mediastende hava ile uyumlu görünüm saptandı Şekil 2). Hasta pnömomediastinum ön tanısı ile takibe alındı.

SONUÇ: Şiddetli öksürük ve kusma sonrası pnömomediasten saptanan olgumuz nadir görülmesi nedeniyle sunulmuştur.

Anahtar Kelimeler: pnömomediastinum, öksürük, yabancı cisim aspirasyonu

Şekil 1

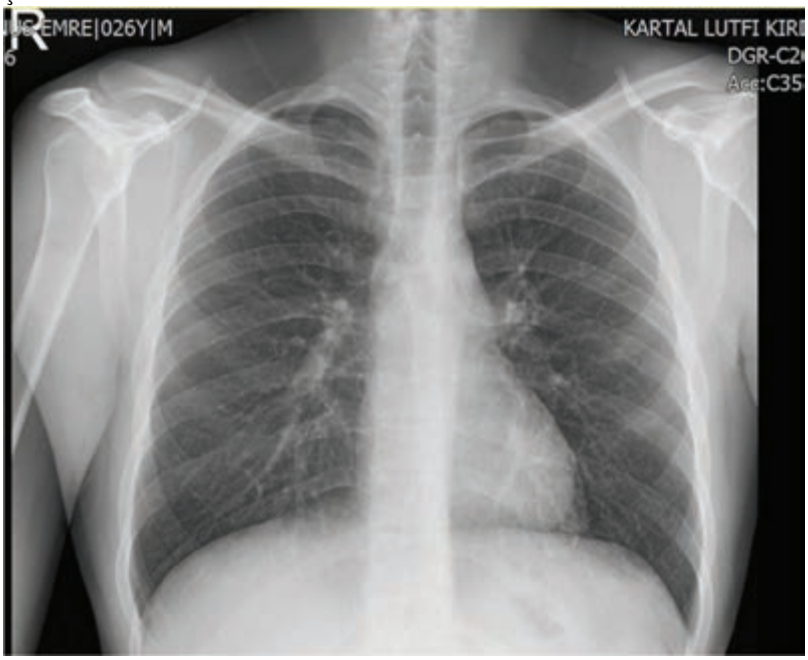

PA akciğer grafisinde mediastende hava

Şekil 2

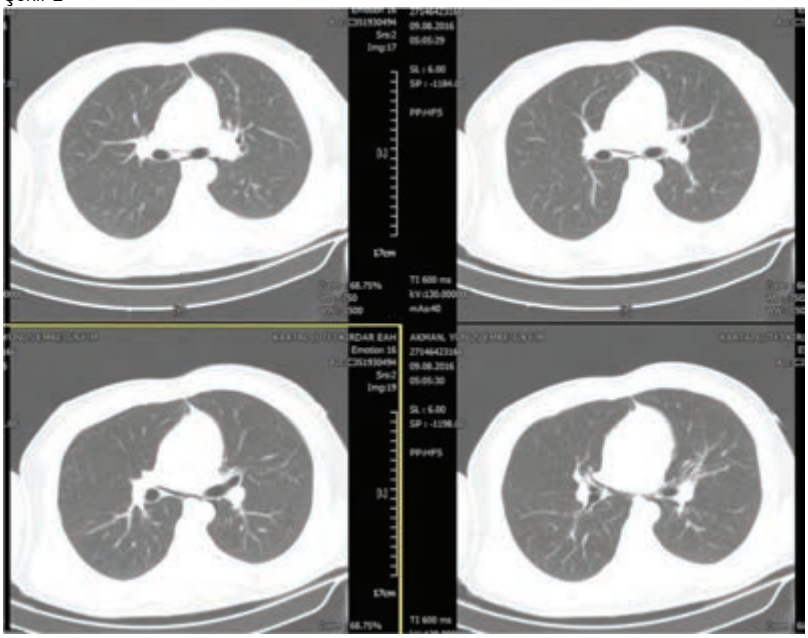

Bilgisayarlı toraks tomografisi kesitlerinde mediastende hava izleniyor

EP-181
AKCİĞER NAKLİ SONRASI AKCİĞER KANSERİ VE BRONŞİOLİTİS OBLİTERANS SENDROMU VAKASI

Barış Açıkmeşe[1], Necati Çıtak[1], Özgür İşgörücü[1], Songül Büyükkale[3], Cem Emrah Kalafat[2], Mesut Aksoy[2], Çiğdem Obuz[2], Nur Dilek Bakan[3], Adnan Sayar[3]

[1]Bakırköy Dr Sadi Konuk EAH, Akciğer Nakli Kliniği
[2]Yedikule Göğüs Hastalıkları ve Göğüs Cerrahisi EAH Göğüs Cerrahisi Kliniği
[3]Memorial Hastanesi Göğüs Cerrahisi ve Göğüs Hastalıkları Klinikleri

Otuziki yaşında AD alfa 1 antitripsin eksikliği ve buna bağlı amfizem tanısı ve ileri derecede solunum yetmezliği olması nedeni ile sol akciğer tek taraflı nakil edilmişti. Hastaya nakil cerrahisi sırasında indüksiyon immünosupresyon ve sonrasında idame immünosüpresyon tedavisi başlatıldı. İdame immünosupresyon için siklosporin, mikofenolat mofetil ve prednizolon başlandı.

İlk 3 yıl sorunsuz olan, herhangi bir akut ve kronik rejeksiyon bulgusu saptanmayan hastanın yıllık takip toraks BT sinde rastlantısal olarak sol akciğerinde kitle saptandı.Kitleye transtorasik iğne aspirasyonu yapıldı ve adenokarsinom tanısı saptandı. Görüntülemede mediasten invazyonu olması nedeni ile inoperabl kabul edilen hastaya radyoterapi uygulandı. Nakil sonrası almakta olduğu immunsüpresif tedavi rejimi tümör yükünü azaltabiilmek için zayıflatıldı. Takip toraks BT sinde tümör kitlesinin radyoterapi ile tamama yakın gerilediği fakat sol akciğerde ince duvarlı kistik alanlarö bronşektizi ve benzeri hava hapsi alanları mevcuttu.

Hastanın bu süreçte solunum fonksiyonlarında gerileme oldu ve oksijen bağımlı hale geldi. Hastaya yapılan bronkoskopi transbronşiyal biyopsi, BAL ile rejeksiyon bulgusu olabilecek bir sonuç elde edilmedi. Viral, fungal ve bakteriyolojik kültür ve serolojilerinde ve klinik olarak bir akciğer enfeksiyonu düşünülmedi. Hasta bu haliyle Bronşiyolitis Obliterans Sendromu kabul edildi. Bu hastanın BOS tedavisinde tüm vücüt lenfoid doku ışınlaması kullanıldı. Fakat tedavisi süresince nötropenik ateş ve buna bağlı pnömoni (Bronş lavajında aspergilozis üredi) nedeni ile genel durumu bozuldu yoğun bakımda tedavisi devam edildi.

Akciğer nakli hastalarında immünsüpresyona bağlı olarak lenfoid, hematolojik, deri başta olmak üzere maligniteler gelişebilmektedir. Akciğer kanserleri allograft akciğerin tümör yükü (Akciğer Ca açısından risk faktörleri olması ile ilişkili) ve immünspresif tedavi ile ilişkili olarak gelişebilmektedir. İmmünsüpresif tedaviyi zayıflatmak BOS riskini arttırabilir. Bu vakada akciğer Ca ve BOS birbirini takip eden süreççler içince saptanmıştır.

Anahtar Kelimeler: Akciğer Nakli, Akciğer Adenokarsinom, Bronşiolitis Obliterans Sendromu, Tüm Vücut Lenfoid Doku Işınlaması

Akciğer Nakli sonrası 2. yıl toraks BT

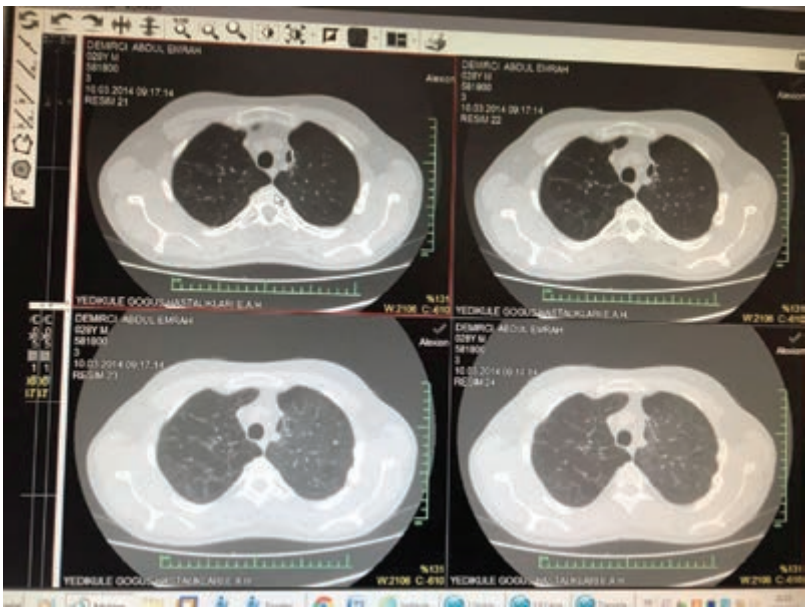

Allograft Fonksiyonel

Akciğer Nkkli 3.yıl

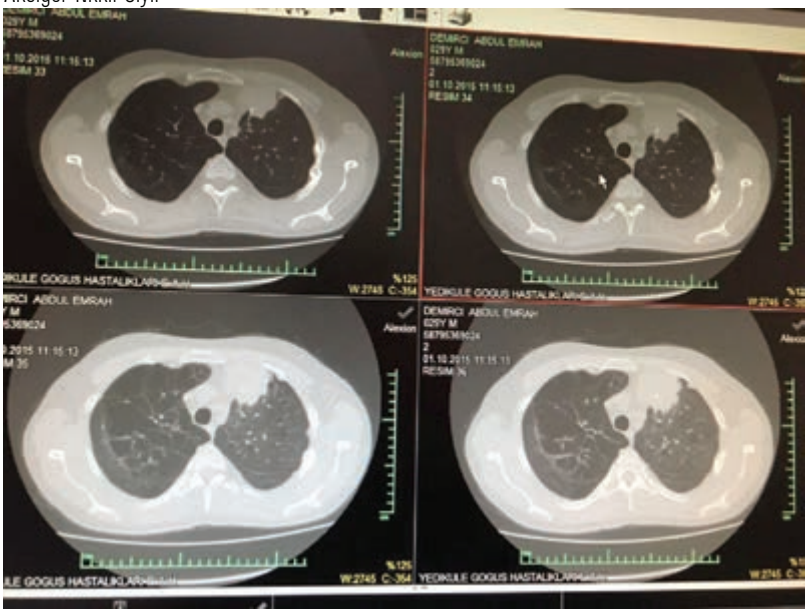

Sol anteriorda mediastene invaze tümör

EP-182
KOAH, BRONŞEKTAZİ, ASTIM HASTALARINDA ANKSİYETE VE DEPRESYONUN DEĞERLENDİRİLMESİ

Asmaa Almadani, Zeynep Ferhan Özşeker, Şenol Turan

İ.Ü. Cerrahpaşa Tıp Fakültesi

AMAÇ: Çalışmamızda KOAH, astım ve bronşektezi hastalarında depresyon ve anksiyete varlığını,ciddiyetini belirlemeyi amaçladık.

METOD: Göğüs hastalıkları polikliniğimize başvuran, son 4 haftadır stabil dönemdeki 41 KOAH, 45 astım ve 37 bronşektazili toplam 123 hasta, kontrol grubu olarak 111 sağlıklı gönüllü alındı. Hastaların demografik bilgileri, sigara alışkanlıkları, eğitim düzeyleri sorgulanıp, solunum fonksiyon testleri yapıldı. Depresyon belirtilerini ölçmek için BECK Depresyon Ölçeği (BDÖ), anksiyete belirtilerinin sıklığını ve şiddetini göstermek içinse BECK Anksiyete Ölçeği (BAÖ) kullanıldı.

BULGULAR: Çalışmaya katılan hastaların %45'i (n=105) erkek, %55'i (n=129) kadın, yaş aralığı 20-82, ortalama 52.21±15.66 idi. %63'ü (n=148) ilkokul ve ortaokul mezunu, %21'i (n=49) lise ve %16'sı (n=37) ise üniversite mezunuydu. Hastaların%54'ünde (n=127) komorbidite vardı.Olguların SFT sonucuna göre % 22'si (n=24) hafif, %59'u (n=64) orta, %17'si (n=19) ağır; %2'si (n=2) çok ağır değerlerde olduğu görüldü. Tanı gruplarında yer alan bronşektazi hastalarının %57'sinde (n=21), KOAH hastalarının %54'ünde (n=22), astım hastalarının %47'sinde (n=21), kontrol grubunun %16'sında (n=18) anksiyete olduğu tespit edilmiştir. Depresyon değerlendirildiğinde bronşektazi hastalarının %46'sında (n=17), KOAH hastalarının %44'ünde (n=18), astım hastalarının %33'ünde (n=15), kontrol grubunun %10'unda (n=11) ise depresyon olduğu tespit edilmiştir. Tanı grupları ile Beck anksiyete ölçeği arasındaki ilişkiye bakıldığında KOAH, astım ve bronşektazili hastalarda sağlıklı gruba göre anksiyete skorları anlamlı derecede yüksekti (Ki-kare=62,388; p<0,05). Tanı gruplarının depresyon derecelerine göre ilişkisi değerlendirildiğinde depresyon ile tanı grupları arasında anlamlı bir ilişki vardı (Ki-kare: 57,105; p=0,000).Kronik solunum sistem hastalarının çoğunda anksiyete ve depresyon belirtileri olduğu, anksiyete ve depresyon belirtileri arasında yakın bir ilişki olduğu, anksiyete belirti düzeyi arttıkça depresyon belirti düzeyinin de arttığı, hava yolu obstrüksiyon derecesi arttıkça depresyon ve anksiyete düzeyinin de arttığı saptandı.

SONUÇ: Kronik obstrüktif akciğer hastalarında fiziksel durum gibi anksiyete ve depresyon durumunun da rutin olarak değerlendirilmesi, bu açıdan risk taşıyan bireylerin erken dönemde belirlenmesi ve profesyonel yardım alması hastalıklarının seyri açısından da önemli olduğu akılda tutulmalıdır.

Anahtar Kelimeler: KKOAH, astım, bronşektazi, depresyon, anksiyete

HastalarÄ±n yaÅŸ daÄŸÄ±lÄ±mÄ±

Tanı	Minimum	Maximum	Mean	Std. Deviation
KOAH	45,00	81,00	63,7561	9,87112
Astım	20,00	75,00	50,1111	13,99711
Bronşektazi	21,00	78,00	47,1892	15,97539
Kontrol	20,00	82,00	50,4865	16,11880
Total	20,00	82,00	52,2179	15,66986

HastalarÄ±n medeni durumlarÄ±

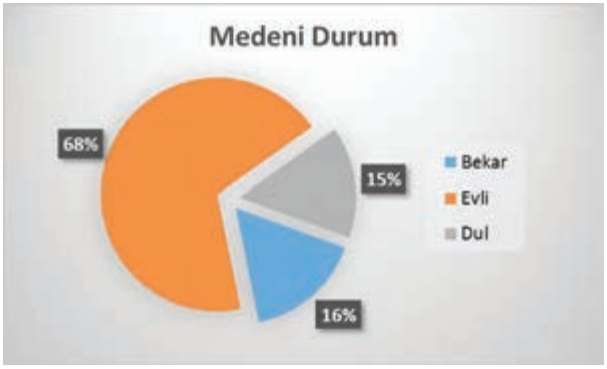

HastalarÄ±n tanÄ±larÄ±na gÃ¶re daÄŸÄ±lÄ±mÄ±

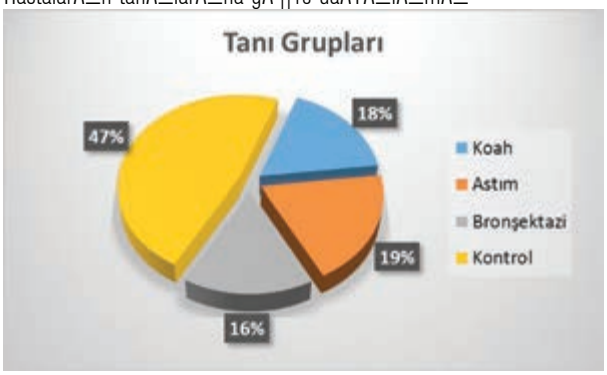

HastalarÄ±n solunum testlerinin aÄŸÄ±rlÄ±k derecesine gÃ¶re daÄŸÄ±lÄ±mlarÄ±

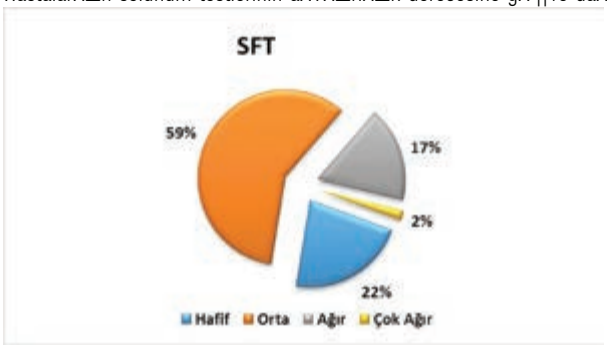

KOAH, astÄ±m ve bronÅŸektazi hastalrÄ±nÄ±n BECK anksiyete sonuÃ§larÄ± (Ki-kare=62,388; p<0,05)

Tanı Grupları		BECK anksiyete				Toplam
		0-8 yok	9-15 hafif	16-25 orta	26-63 şiddetli	
KOAH	N	4	15	14	8	41
	%	9,8%	36,6%	34,1%	19,5%	100,0%
Astım	N	13	11	13	8	45
	%	28,9%	24,4%	28,9%	17,8%	100,0%
Bronşektazi	N	5	11	14	7	37
	%	13,5%	29,7%	37,8%	18,9%	100,0%
Kontrol	N	73	20	10	8	111
	%	65,8%	18,0%	9,0%	7,2%	100,0%
Toplam	N	95	57	51	31	234
	%	40,6%	24,4%	21,8%	13,2%	100,0%

KOAH, astÄ±m ve bronÅŸektazi hastalrÄ±nÄ±n BECK depresyon Ã¶lÃ§eÄŸi sonuÃ§larÄ±

Tanı Grupları		BECK depresyon				Toplam
		0-9 yok	10-16 hafif	17-29 orta	30-63 şiddetli	
KOAH	N	7	16	14	4	41
	%	17,1%	39,0%	34,1%	9,8%	100,0%
Astım	N	20	10	13	2	45
	%	44,4%	22,2%	28,9%	4,4%	100,0%
Bronşektazi	N	9	11	14	3	37
	%	24,3%	29,7%	37,8%	8,1%	100,0%
Kontrol	N	82	18	9	2	111
	%	73,9%	16,2%	8,1%	1,8%	100,0%
Toplam	N	118	55	50	11	234
	%	50,4%	23,5%	21,4%	4,7%	100,0%

Ki-kare: 57,105; p=0,000

SFT ve anksiyete iliÅŸkisi

SFT		BECK anksiyete				Toplam
		0-8 yok	9-15 hafif	16-25 orta	26-63 şiddetli	
Hafif	N	8	6	7	3	24
	%	33,3%	25,0%	29,2%	12,5%	100,0%
Orta	N	9	21	24	10	64
	%	14,1%	32,8%	37,5%	15,6%	100,0%
Ağır	N	0	6	8	5	19
	%	0,0%	31,6%	42,1%	26,3%	100,0%
Çok ağır	N	1	0	0	1	2
	%	50,0%	0,0%	0,0%	50,0%	100,0%
Normal	N	77	24	12	12	125
	%	61,6%	19,2%	9,6%	9,6%	100,0%
Toplam	N	95	57	51	31	234
	%	40,6%	24,4%	21,8%	13,2%	100,0%

Ki-kare=63,321; p=0,000

ObstrÃ ksiyon arttÄ±kÃ§a anksiyete de artmaktadÄ±r

SFT ve depresyon iliÃ...Å¸kisi

SFT		BECK depresyon				Toplam
		0-9 yok	10-16 hafif	17-29 orta	30-63 şiddetli	
Hafif	N	11	5	5	3	24
	%	45,8%	20,8%	20,8%	12,5%	100,0%
Orta	N	19	21	20	4	64
	%	29,7%	32,8%	31,3%	6,3%	100,0%
Ağır	N	1	5	12	1	19
	%	5,3%	26,3%	63,2%	5,3%	100,0%
Çok ağır	N	1	0	1	0	2
	%	50,0%	0,0%	50,0%	0,0%	100,0%
Normal	N	86	24	12	3	125
	%	68,8%	19,2%	9,6%	2,4%	100,0%
Toplam	N	118	55	50	11	234
	%	50,4%	23,5%	21,4%	4,7%	100,0%

Ki-kare=4.505; p=0,000

ObstrÃƒÂ ksiyon derecesi arttÃ„Â±kÃƒÂ§a depresyon aÃ„Å¸Ã„Â±rlÃ„Â±Ã„Å¸Ã„Â± da artmaktadÃ„Â±r

EP-183
HUZUREVİNDE KALAN YAŞLILARDA DÜŞME VE DÜŞME KORKUSUNUN DİSPNE ÜZERİNE ETKİSİNİN BELİRLENMESİ

Tuğçe Atak, Hediye Arslan Özkan

Yeditepe Üniversitesi, Hemşirelik Bölümü, İstanbul

GİRİŞ: Bu çalışma, huzurevinde kalan yaşlılarda düşme ve düşme korkusunun dispne üzerine etkisini belirlemek amacıyla planlandı.

GEREÇLER-YÖNTEM: Kesitsel tipteki araştırmanın örneklemini 37 yaşlıların oluşturdu (n=37). Veriler, bilgi formu, Standardize Mini Mental Test, Tinetti'nin Düşme Etkinlik Ölçeği (TDEÖ), Süreli Kalk-Yürü Testi (SKYT), düşme korkusu için Görsel Analog Skala (VAS) ve Modifiye "Medikal Research Council" Dispne Skalası (MMRC) ile toplandı.

BULGULAR: Araştırmaya katılan bireylerin yaş ortalaması 77±7,36'dır ve %56.8'i erkektir.. Yaşlı bireylerin yarısından fazlasının (%56.8) yardımcı araç kullandığı, %75.7'nin en az bir kronik hastalığa sahip olduğu ve yüksek bir oranın (%89.2) ilaç kullandığı bulunmuştur. Yaşlıların düşme özellikleri incelendiğinde, son 6 ay içinde düşme oranı %37.8 olarak belirlenmiştir. Düşme korkusuna bakıldığında, TDEÖ'ye göre 70,00±20,91 olduğu tespit edilmiştir. Fonksiyonel mobilite yeteneğinin değerlendirildiği SKYT'e göre, 19,00±14.49 saniye olduğu bulunmuştur. TDEÖ'ye göre, düşme arasında istatiksel olarak anlamlı bir fark olduğu belirlenmiştir ($p<0.05$). Düşme frekansının artması ile TDEÖ test sonucunda azalma görülmüştür. TDEÖ'ye göre, VAS puanı arasında istatiksel olarak anlamlı bir fark olduğu bulunmuştur ($p<0.05$). TDEÖ ile VAS arasında negatif yönlü bir korelasyon vardır. VAS puanına göre MMRC skoru arasında istatiksel olarak anlamlı bir fark olduğu bulunmuştur ($p<0.05$). Yapılan post-hoc (Bonferroni) test sonucuna göre ($p<0.05$) bu farklılığın MMRC evre 1 ve evre 4 arasındaki farktan kaynaklandığı, düşmeden korktukça MMRC evresinin artığı belirlenmiştir. MMRC skoruna göre düşme arasında istatiksel olarak anlamlı olduğu belirlenmiştir ($p<0.05$), (Tablo1).

TARTIŞMA: Çalışmamızda son 6 ay içinde düşme oranı %37.8 olarak bulunmuştur. Yıldırım ve Karadakovan'ın çalışmasında düşme oranı %23.8 olarak bulunmuştur. Çalışmamızda katılımcıların düşme korkusu TDEÖ'ye göre 70,00±20,91 olduğu belirlenmiştir. Tuncay ve ark.'nın çalışmasında ölçek puanı 87.34±18.86 ve Soyuer ve ark.'nın çalışmasında 85.32±21.05 olduğu bulunmuştur. Çalışmamızda TDEÖ'ye göre, düşme durumları ve VAS arasında istatiksel olarak anlamlı bir fark olduğu belirlenmiştir ($p<0.05$). Soyuer ve ark.'nın çalışmasında da, çalışmamıza benzer sonuçlar bulunmaktadır. Düşme sayısının artması ile dispne sorunun arttığı belirlenmiştir, bu konuda yapılan bir çalışmaya rastlanmamıştır.

SONUÇ: Yaşlanma ile vücudun bazı fonksiyonlarda gerilemeyle düşmelerin arttığı görülmektedir. Düşme sonucunda korkunun yarattığı anksiyeteyle birlikte nefes alamama duygusu ve dispne arasında ilişki olduğu bulunmuştur ancak örneklemi daha büyük olan gruplarda çalışmanın tekrarlanması yararlı olacaktır. Özellikle solunum hastalığı ve yatkınlığı olan yaşlılarda, hemşirelik bakımında bu konunun göz önünde bulundurulması gerekmektedir.

Anahtar Kelimeler: Dispne, düşme, düşme korkusu, yaşlı bireyler

MMRC Evresine göre düşme durumu (n=37)

	Son altı ay içinde düşen (n=14)	Son altı ay içinde düşmeyen (n=23)	λ	p
	n(%)	n(%)		
MMRC Evre 1	1 (7.1)	3 (13.0)		
MMRC Evre 2	4 (28.6)	10 (43.5)	9.891	0.020*
MMRC Evre 3	9 (64.3)	4 (17.4)		
MMRC Evre 4	0 (0.0)	6 (26.1)		

*p<0.05 Veriler sayı ve yüzde şeklinde ifade edildi. Ki-kare testi kullanıldı.

MMRC Evresine göre Tinetti Düşme Etkinlik Ölçeği puanı (n=37)

	Ort.±S.d.	f	p
MMRC Evre 1	88.25±13.02		
MMRC Evre 2	76.28±17.72	3.717	0.021*
MMRC Evre 3	57.46±21.41		
MMRC Evre 4	73.00±18.27		

*p<0.05 Veriler ortalama ± standart sapma şeklinde ifade edildi. One-Way Anova testi kullanıldı.

EP-184
PARKİNSON TANISI KONULAN BİR HASTADA LEVODOPA TEDAVİSİNİN SOLUNUM KAS GÜCÜNE VE FONKSİYONLARINA ETKİSİ: OLGU SUNUMU

Aşkın Gülşen

Westküstenklinikum, Klinik für Innere Medizin- Kardiologie und Pneumologie, Heide- Almanya

GİRİŞ: Parkinson hastalığı sık görülen nörodejeneratif, motor sistem hastalığıdır. İlerleyen dönemlerde gelişen solunumsal problemler hastaların kaybedilmesinde önemli rol oynamaktadır. Bu hastaların solunum fonksiyon testlerinde ve solunum kas güçlerinde ciddi azalmalar meydana gelmektedir.

VAKA: Sigara öyküsü olmayan 62 yaşında erkek hasta giderek artan efor dispnesi, bilinç bozukluğu, hareketlerde yavaşlama ve solunum yetmezliği nedeniyle kliniğimize yatırıldı. Beyin MR, Ekokardiografi, EEG ve akciğer grafisi normaldi. Kan gazında respiratuvar alkaloz bulguları saptandı. Bodypletismografi (Ganshorn PowerCube LF8.5M SR2) ile yapılan ölçümlerde hastanın restriktif + obstruktif tipte fonksiyon bozukluğu ve inspiratuvar kas güçlerinde belirgin azalma görüldü. Nöromuskuler hastalık ön tanısıyla yapılan Nöroloji konsültasyonu sonucunda hastaya Parkinson tanısı kondu. Levodopa tedavisi başlanan hastanın 2 hafta sonunda solunum fonksiyon testlerinde ve solunum kas gücünde belirgin düzelme elde edildi (tablo.1).

SONUÇ: Bu olgu nöromuskuler hastalıkların tanısında solunumsal kas gücünü ölçmek için kullanılan P0.1, Pimax, P0.1/Pimax ve P0.1/ (VT/ti) gibi parametrelerin önemini vurgulamak amacıyla sunulmuştur.

Anahtar Kelimeler: Parkinson, P01, Bodypletismografi, Solunum kas gücü, Levodopa

Akciger Grafisi (PA)

Tedavi öncesi ve sonrası solunum fonksiyon testleri

Parametreler		Beklenen	Tedavi öncesi	Tedaviden 2 hafta sonra
FEV1	l	3,19	0,92 - %31	1,67 - %52
FVC	l	4,06	1,24 - %29	2,44 - %60
FEV1/FVC	%	76	92	90
RV	l	2,41	4,95 - %205	1,82 - %75
TLC	l	6,83	4,36 - %64	6,00 - %88
VC.Insp.	l	4,23	1,32 - %31	2,43 - %58
P0.1	kPa	<0.30	0,24 - %81	0,14 - %48
Pi max	kPa		1,74	3,27
P0.1 / Pi max		<0,05	0,14 - %312	0,04 - %92
P0.1 / (VT/ti)	kPa/(l/s)	<0,50	3,28 - %656	0,33 - %65

EP-185
PROFİLAKTİK ENTÜBASYON ??

Saltuk Buğra Kaya[1], Süleyman Savaş Hacıevliyagil[1], Gazi Gülbaş[1], Murat Yalçınsoy[1], Ramazan Kutlu[1]

[1]İnönü Üniversitesi,Göğüs Hastalıkları Anabiim Dalı, Malatya
[2]İnönü Üniversitesi,Radyoloji Anabiim Dalı, Malatya

Daha önce akciğer tüberkülozu tanısıyla iki defa antitüberküloz tedavi alan 37 yaşında kadın bronşektazi ve hemoptizi nedeniyle kliniğimizde takip ediliyordu. Sık hemoptizisi olan hastaya embolizasyon üç kere önerildi. Ancak daha kontrast maddesine bağlı ağır allerjik reaksiyon anamnezi(anafilaksi) olması nedeniyle hasta işlemi kabul etmedi. Acil servise yaklaşık 1 su bardağı kadar kan tükürme şikayeti ile gelen hasta yeniden yatırıldı. Kontrastsız toraks BT'de sağ akciğer apekste sekel lezyonları ve sol akciğer alt lobda bronşektazik alanları(Resim 1) olan hastaya embolizasyon önerildi.Hasta ve yakınları işlemi kabul etmedi. Takiplerde kanaması olmayan hastaya traneksamik asit reçete edilerek taburcu edildi. Hasta üç gün sonra iki su bardağı kadar kan tükürme ve ağır solunum sıkıntısıyla acil servise başvurdu. Hasta yakınlarından imza alınarak anafilaksi riskine karşı hava yolu güvenliği açısından hasta entübe edildi ve hastaya torakal anjiyografi incelemesinde sol alt loba giden dallar ayrı ayrı selektif olarak mikrokateterler ile embolizasyon uygulaması yapıldı. Daha sonra sağ üst loba giden damarlar embolize edildi. Hasta işlem sonrasında ekstübe edildi. 24 saat yoğun bakımda anafilaksi riski nedeniyle gözlem altında tutulan hastada komplikasyon ve kanama olmaması nedeniyle hasta şifa ile eksterne edildi. Allerjik reaksiyona bağlı yoğun bakım yatış anamnezi olan ve masif hemoptizi tarif eden hastaya literatürde olmamasına rağmen profilaktik sayılabilecek entübasyon uygulandı. Mekanik ventilatör altında pulmoner embolizasyon uygulaması nedeniyle olgu olarak sunuldu.

Anahtar Kelimeler: Bronşektazi,Embolizasyon,Profilaktik entübasyon

resim 1

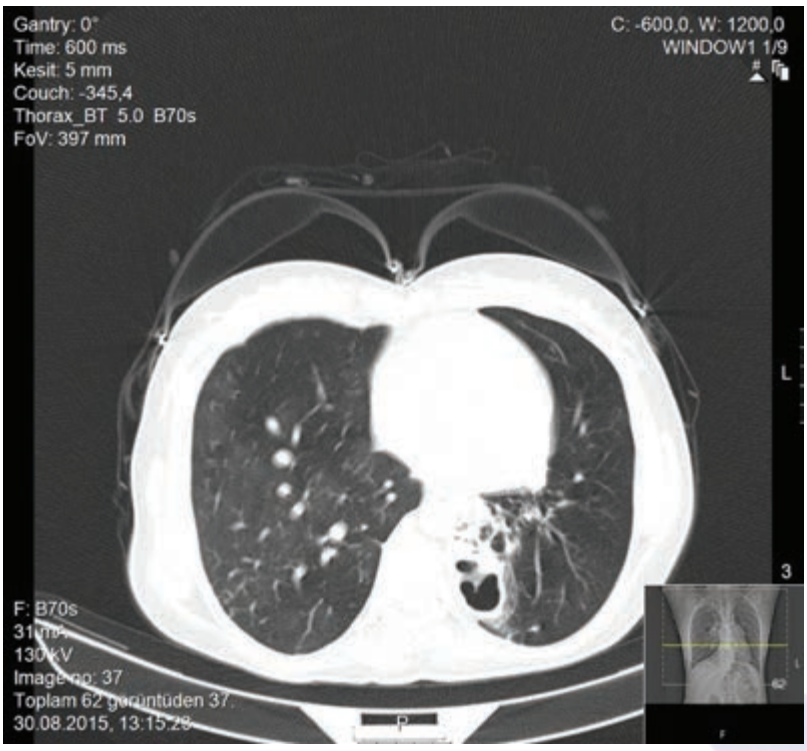

EP-186
MEDİASTİNAL LENFADENOPATİLİ HASTALARDA TANISAL AMAÇLI EBUS REHBERLİĞİNDE YAPILAN TRANSBRONŞİAL İĞNE ASPİRASYONU SONUÇLARIMIZ

Nazan Bayram, Ayten Filiz, Meral Uyar, Berna Taşkın Doğan

Gaziantep Üniversitesi, Göğüs Hastalıkları Ana Bilim Dalı, Gaziantep

Endobronşial ultrason eşliğinde transbronşial iğne aspirasyonu akciğer hastalıklarının tanısı ve evrelemesinde kullanılan yeni bir yöntemdir. Tüm dünyada kullanımı yaygınlaşmaktadır. EBUS, tümör evrelemesinde, merkezi parankimal hastalıkların tanısında ve mediastinal veya hiler lenfadenopati tespitinde kullanılır. EBUS ile 2,4,7, 10 ve 11 nolu lenf nodlarına ulaşılabilir. Malignite veya sarkoidoz veya tüberküloz gibi granülomatöz hastalıklarda EBUS tanıya katkıda bulunur. Burada, 2015-2016 yılları arasında, kliniğimizde toraks BT'de patolojik boyutlu lenf nodu tespit edilip, EBUS eşliğinde transbronşial iğne aspirasyonu yapılan 100 hasta incelendi. Bu hastaların mediastinal veya hiler LAP etyolojileri araştırıldı. Hastaların 83'ü erkek, 17'si kadındı. Alınan biyopsilerden, 30 hastanın malign, 33'ü benign, 23'ü granülom, 4'ü lenfoid eleman yok, 6'sı bronş epiteli, 3'ü nekrotik materyal, 1'i lenfoproliferatif lezyon olarak raporlandı. Malign tespit edilen hastaların 1'i renal hücreli karsinom metastazı, 1 tanesi de mesane karsinom metastazı ve 28 hasta ise akciğer kanseri metastazıydı. Granülom görülen 23 hastanın 18'i sarkoidoz 4'ü tüberküloz tanısı aldı. EBUS eşliğinde transbronşial iğne aspirasyonu ile malignite tanı koyma oranı daha yüksek görüldü. Granülomatöz hastalıklarda ise sarkoidoz tanı koyma oranı tüberküloza göre daha yüksek tespit edildi. Sonuç olarak, EBUS eşliğinde transbronşial iğne aspirasyonu malignite tanı ve evrelemesinde kanıtlanmış bir yöntemdir. Bu yöntemin tanısal doğruluğu aynı zamanda sarkoidoz ve tüberküloz gibi benign patolojilerde yüksektir. Komplikasyon oranı düşük ve yüksek tanısal değeri olan, iyi tolere edilen ve minimal invaziv bir yöntemdir. Belirgin mediastinoskopi ihtiyacını azaltır. EBUS eşliğinde transbronşial biyopsi kullanımı mediastinal ve hiler akciğer patolojileri için tercih edilen ilk yöntem olarak teşvik edilmelidir.

Anahtar Kelimeler: EBUS, sarkoidoz, tüberküloz

EP-187
ENDOBRONŞİYAL METASTAZ YAPAN LEİOMYOSARKOM VAKASI

Cengiz Özdemir[1], Sinem Nedime Sökücü[1], Seda Tural Önür[1], Levent Dalar[2]

[1]Yedikule Göğüs Hastalıkları ve Göğüs Cerrahisi Eğitim Ve Araştırma Hastanesi
[2]Bilim Üniversitesi Göğüs Hastalıkları ABD

GİRİŞ: Leiomyosarkomlar yumuşak doku ve organları etkileyen bir tümördür. Akciğere metastaz yapan uterus maligniteleri arasında, leiomyosarkom nadir görülmektedir. Bu tümörler hematojen metastaz yapmaya eğilimlidirler. Akciğer metastazları daha sık görülse de endobronşiyal metastazları çok nadirdir.

OLGU: 2013 yılında leiomyosarkom nedeniyle histerektomi olan 43 yaşında bayan hasta A.Ç. 2014 yılında 6. ayında sağ akciğer orta ve alt lobda nodüller nedeniyle wedge rezeksiyon ile metastaz cerrahisi yapılmış. Aynı yıl 12. ayda ise PET CT de sol akciğer lingulada yeni gelişen nodüler lezyon için tekrar wedge rezeksiyon ile metastaz cerrahisi yapılmış. Materyaller leiomyosarkom metastazı ile uyumlu bulunmuş. Hasta son 5 aydır progresif artan nefes darlığı nedeniyle acile başvurdu. Postero- anterior akciğer grafisinde sağ opak akciğer saptanan hastanın bronkoskopik değerlendirmesinde sağ ana bronş girişten itibaren düzensiz konturlu kitle lezyonu ile tıkalıydı. Hastaya endobronşiyal tedavi için rijid bronkoskopi planlandı. Trakea açık, karina posteriordan ve sol lateralden dış basıyla daralmış izlendi. Sağ ana bronş lümeni girişten 2 cm sonra total obstrükte eden kitle, diyot laser ile fotokoagule edildikten sonra dezobstrüksiyon uygulandı. Lümendeki dokular biyopsi pensi ile temizlendi. Sağ ana bronş distali, üst lob bronşu ve intermediyer bronş proksimalinde tama yakın havayolu açıklığı sağlandı. Fakat orta ve alt lob bronşlarının girişinden itibaren mukozal infiltrasyon ile tama yakın obstrükte olduğu gözlendi. Bu nedenle distal havayolu için dezobstrüksiyona devam edilmedi.İntermediyer bronş lateral duvardan kaynaklanan hemoraji argon plazma koagulasyon ile kontrol altına alındı. İşlem bronşiyal temizliğin ardından sonlandırıldı. Alınan materyalin immunohistokimyasal çalışmasında pansitokeratin negatif saptanırken, vimentin clone V9, smooth muscle actin (SMA), desmin ve Ki 67 pozitif saptandı ve bulgular leiomyosarkom metastazı lehine raporlandı. İşlem sonrası çekilen postero- anterior akciğer grafisinde sağ orta-üst zonda havalanma izlendi. Hastanın işlem öncesi solunum fonksiyon testinde 0.66ml (beklenenin %35.1'i) olan FEV1 değeri işlem sonrası 0.80 ml ye (beklenenin %42.2'si) arttı. Dispnesinde klinik rahatlaması da olan hasta onkoloji kliniğine yönlendirildi.

TARTIŞMA: Teşhisin esnasında hastaların %10-15inde uzak metastaz vardır. Tedavi, semptomatoloji ve palyasyon amaçlıdır. İzole pulmoner metastazlı bazı hastalara pulmoner wedge rezeksiyon uygulanabilir. Daha önce 2 defa metastaz nedeniyle akciğer cerrahisi yapılan hastamızda da olduğu gibi uygulanan bronkoskopik yaklaşım, hem hasta semptomlarını kontrol altına almada fayda sağlamış hem de ileri palyatif tedaviye olanak sağlamıştır. Bu hastalarda bronkoskopik yöntemler semptomları rahatlatmakta ve hastaların klinik durumlarını düzelterek diğer tedavi modaliteleri için zaman kazandırmaktadır.

Anahtar Kelimeler: Endobronşiyal metastaz, leiomyosarkom, akciğer metastazı

Bronkoskopi

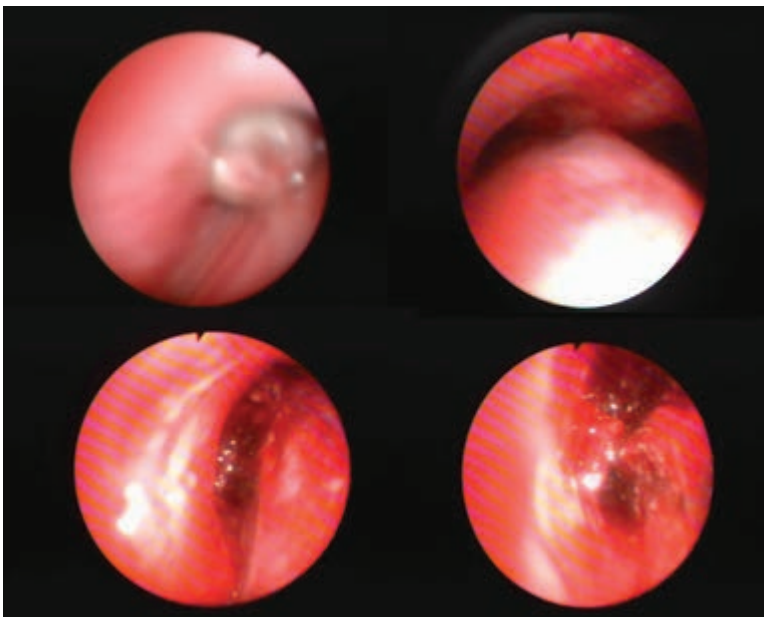

Sağ ana bronş lümenini girişten 2 cm sonra total tıkayan kitle lezyonu izlenmekte. Dezobstrüksiyon sonrası alt lob bronş girişine uzanan mukozal infiltrasyon izlendi.

Radyoloji

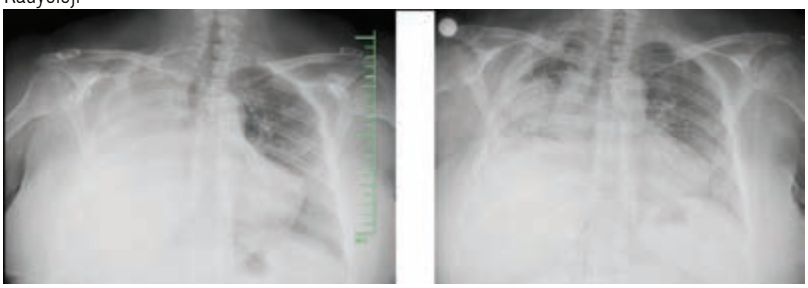

Hastanın işlem öncesi ve sonrası PA akciğer grafisi

EP-188
YABANCI CİSİM ASPİRASYONU NEDENİ İLE 2 OLGU

Özlem Kahya, Seda Tural Önür, Cengiz Özdemir, Sinem Nedime Sökücü

Yedikule Göğüs Hastalıkları ve Göğüs Cerrahisi Eğitim ve Araştırma Hastanesi

Giriş: inspirasyonla birlikte trakeabronşiyal ağaca yabancı cisim aspirasyonu hayati tehdit eden acil müdahale gerektiren durumlardan biridir. Yabancı cisim aspirasyonlarında rijid bronkoskopinin etkili ce altın standart bir tedavi yöntemdir.Erişkinlerde yabanci cısım aspirasyonları predispozan durumlarda nörolojik hastalık,ruhsal bozukluk,merkezi sinir sistemini deprese eden bilinç bulanıklığı yapan ilaçlar,alkol,travma,sedasyon altında diş ağız içi müdahleler sırasında gözlenir.en sık sağ bronşa,sağ bronş çapının daha geniş ve yere dik devam etmesi nedeniyle beklenir.Klinik olarak ani öksüsürük,dispne,stridor,hemoptizi semptomlarıyla başvurur.Hava yolu inflamasyonu,striktür,inflamatuar polıp, atelektazi,pnömoni,abse,bronşektazi,sık tekrarlayan alt solunum yolu enfeksiyonuna neden olabilir.Posterior anterior akciger grafisi mutlaka çekilmelidir. Rijid bronkoskopiyle yabancı madde çıkarılma işlemi yapılmalıdır.Yabancı cisim aspirasyonları incelendiğinde diş hekimliği müdahelesi sonrası başvurusu sonrası son 2 ayda başvuran 2 vaka belirlendi.

Olgu 1: Olgumuz 56 yaşında bilinen kronik hastalık öyküsü olmayan erkek hastadırdiş hekimliği başvurusu sonrası ani nefes darlığı nedeniyle acil serviste bronkospazm nedeniyle müdehalesi yapılan ve tarafımız yönlendirilen hasta serviste takibe alındı. Hastanın nefes darlığı dışında yakınması yoktu. Solunum sistemi muayenesinde sol alt zonda solunum sesleri azalmıştı.Diğer sistem muayenesi olağan saptandı. Postero-antero akciğer grafisinde sol alt zonlarda sol alt lob içinde lingula hizasında belirgin radyoopak madde mevcuttu.. Hastaya genel anestezi altında rijid bronkoskopi planlandı. Rijd bronkoskopide sol alt bronşta gri renkli yabancı cisim izlendi. Sol alt lobda izlenen yabancı cisim rijit bronkoskopun biopsi pensi ile çıkartıldı.

Olgu2: Olgumuz 71 yşında bronşektazi tanılı erkek hasta diş hekimliği başvurusu sonrası diş dolgusunu aspire etmesi sonrası ani nefes darlığıyla bronkospazm nedeniyle acil serviste müdahalesi yapılan ve tarafımıza yönlendirilen hasta serviste takibe elındı. Hastanın posterior anterior akciger grafisinde sağ orta zonda sağ orta lobda lokalize radyoopak madde mevcuttu. Hastaya genel anestezi altında rijid bronkoskopi planlandı. Yapılan rijid bronkoskopisinde sağ intermediyer bronş içinde yabancı cisim izlendi.Sağ intermediyer bronş içindeki yabancı cisim rijid forceps ile çıkartıldı.

Tartışma: Diş hekimliği girişimleri sırasında yabancı cisim aspirasyonu yatsınamayacak kadar sıktır ve birincil tedavi yöntemi olarak deneyimli merkezlerde rijid bronkoskopi birinci sıradadır.

Anahtar Kelimeler: yabancı cisim, diş hekimliği, rijit bronkoskopi

olgu 1

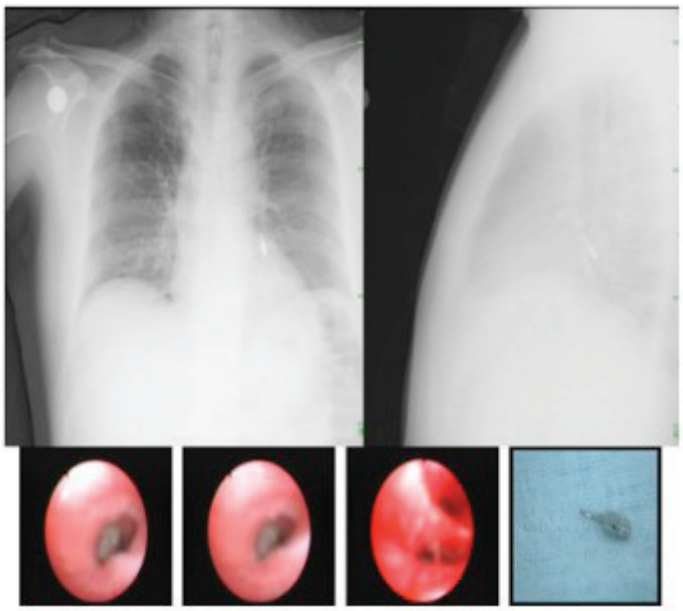

olgu 2

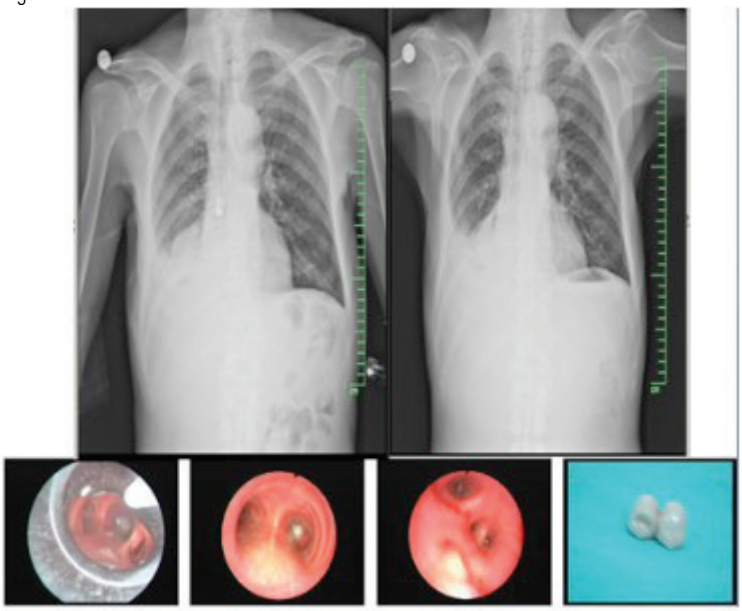

EP-189
DİŞ PROTEZİ ASPİRASYONU

Füsun Şahin, Ayşe Feyza Aslan, Cengiz Özdemir, Şeyma Özden

Yedikule Göğüs Hastalıkları ve Göğüs Cerrahisi Eğitim ve Araştırma Hastanesi, Göğüs Hastalıkları,İstanbul

Yaklaşık 40 gündür öksürük şikayeti olan 51 yaşındaki erkek hasta bu nedenle çeşitli merkezlere başvurmuş. Antibiyoterapi verilmiş, ancak şikayeti gerilememiş. Toraks BT çekilerek sağ intermedier bronşta yabancı cisim saptanmış ve hastanemize sevkedilmiş. Hasta interne edildi, yabancı cisim aspirasyonuna yönelik ayrıntılı anamnez alındı. Ancak hasta buna yönelik net bir açıklama yapamadı. Oskültasyonda sağ-orta alt alanlarda yer, yer inspiratuvar raller ve ronküsler duyulması dışında diğer sistem muayeneleri normaldi. PA akciğer grafisinde sağ hiler alana süperpoze hiperdens yabancı cisim izlendi. Dış merkezde çekilen toraks BT'de sağ intermedier bronş ile uyumlu alanda hiperdens yabancı cisim tespit edildi. Bronş sistemini değerlendirmek amacıyla FOB planlandı. FOB'u tolere edemeyen hastaya genel anestezi altında rijit bronkoskopi yapıldı ve sağ intermediyer bronş distalini tamamen obstrükte eden birleşik 3 diş içeren protez (köprü) görüldü. Dişler biyopsi pensi ile zorlukla kavrandı ve büyük oldukları için rijit tüp içine alınamadı. Biyopsi pensi ile kavranarak rijit tüp ile birlikte çıkarıldı. Sağ orta ve alt lob girişlerinde yabancı cisme ait granülasyon dokusu ve ödem izlendi. Bir ay sonra FOB kontrolü önerildi, ancak hasta kabul etmedi. Antibiyoterapi verilen hastanın yapılan kontrollerinde şikayeti ve oskültasyon bulguları tamamen düzeldi.

Anahtar Kelimeler: Aspirasyon, bronkoskopi, yabancı cisim

1- Olgunun PA Akciğer Grafisi

2-Olgunun Aspire Ettiği Diş Protezinin Rijit Bronkoskopideki Görüntüsü.

3- Olgunun Yabanci Cisim Çıkarıldıktan Sonraki PA Akciğer Grafisi

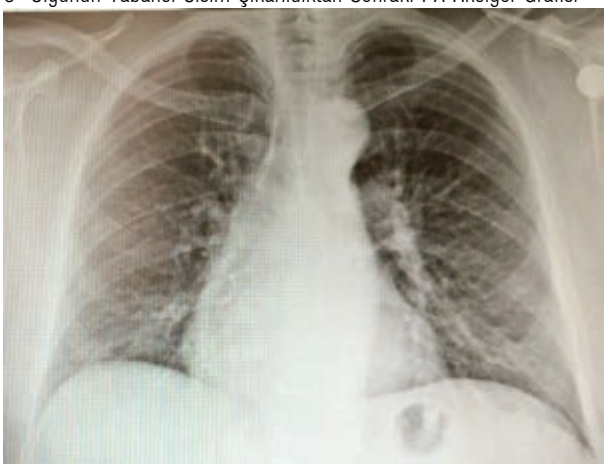

EP-190
SAĞ VENTRİKÜLE İNVAZE MEDİASTİNAL KİTLE

Coşkun Doğan[1], Tolga Sinan Güvenç[2], Nagehan Özdemir Barışık[3], Sevda Şener Cömert[1], Banu Salepçi[1], Güven Yılmaz[4]

[1]Sağlık Bilimleri Üniversitesi Kartal Dr. Lütfi Kırdar Eğitim ve Araştırma Hastanesi. Göğüs Hastalıkları Kliniği, İstanbul
[2]Dr. Siyami Ersek Göğüs Kalp Ve Damar Cerrahisi Eğitim Ve Araştırma Hastanesi. Kardiyoloji Kliniği, İstanbul
[3]Sağlık Bilimleri Üniversitesi Kartal Dr. Lütfi Kırdar Eğitim ve Araştırma Hastanesi. Patoloji Kliniği, İstanbul
[4]Sağlık Bilimleri Üniversitesi Kartal Dr. Lütfi Kırdar Eğitim ve Araştırma Hastanesi. Hematoloji Kliniği, İstanbul

GİRİŞ: Sistemik lenfomaların kalp tutulumu otopsi çalışmalarında %9 ile %24 arasında bildirilmektedir. Kalp tutulumunun üç farklı yolla gerçekleştiği kabul edilir. Bunlar retrograd lenfatik, hematojen ve doğrudan komşuluk yoluyla direkt invazyondur. Direkt invazyon bunlardan en sık görüleni ve en destrüktif bulgulara yol açanıdır. Torasik ultrasonografi (USG) rehberliğinde tru-cut biyopsi ile non-hodgkin lenfoma tanısı alan olgu sunulmuştur.

OLGU: Göğüs ağrısı, nefes darlığı, ortopne yakınması ile kardioloji polikliniğine başvuran, stabil anjina pektoris ve iskemik kalp hastalığı şüphesi ile koroner anjiografisi yapılan, sol ön inen arter'den (LAD) pulmoner artere açılan fistül dışında patoloji saptanmayan hasta göğüs hastalıkları polikliniğine yönlendirildi. Hastanın çekilen akciğer grafisinde mediastinal genişleme izlendi (Resim 1). Toraks bilgisayarlı tomografisinde, bilateral yüksek mediastinal alandan başlayan ana vasküler yapıları çevreleyen, pulmoner arteri, çıkan aortayı saran, sağ atrium ve sağ ventriküle dışardan bası yapan ve arasındaki planlar silinmiş izlenen, invazyon şüphesi uyandıran, en geniş yerinde yaklaşık 101x96x181 mm boyutlara ulaşan kitlesel lezyon olarak raporlandı (Resim 2). Olguya toraks USG rehberliğinde tru-cut biyopsi yapıldı. Patoloji sonucu difüz büyük B hücreli lenfoma olarak raporlandı. Olgu hematoloji polikliniğine yönlendirildi.

SONUÇ: Lenfomaların kardiyak tutulumlarının tanısı çoğunlukla otopsi çalışmaları ile ortaya konulur. Yapılan çalışmalarda sağ ventrikül tutulumu non hodgkin lenfomalarda daha sık bulunmuştur. Lenfomaların kardiyak tutulumlarında acil tedavi hayat kurtarıcıdır. Olgu nadir görüldüğü ve tümör lokalizasyonundan dolayı acil tanı ve tedavi gerektirdiği için sunulmuştur.

Anahtar Kelimeler: Mediastinal kitle, Non Hodgkin Lenfoma, Toraks USG,

Resim 1

Çekilen akciğer grafide mediastinal genişleme izleniyor.

Resim 2

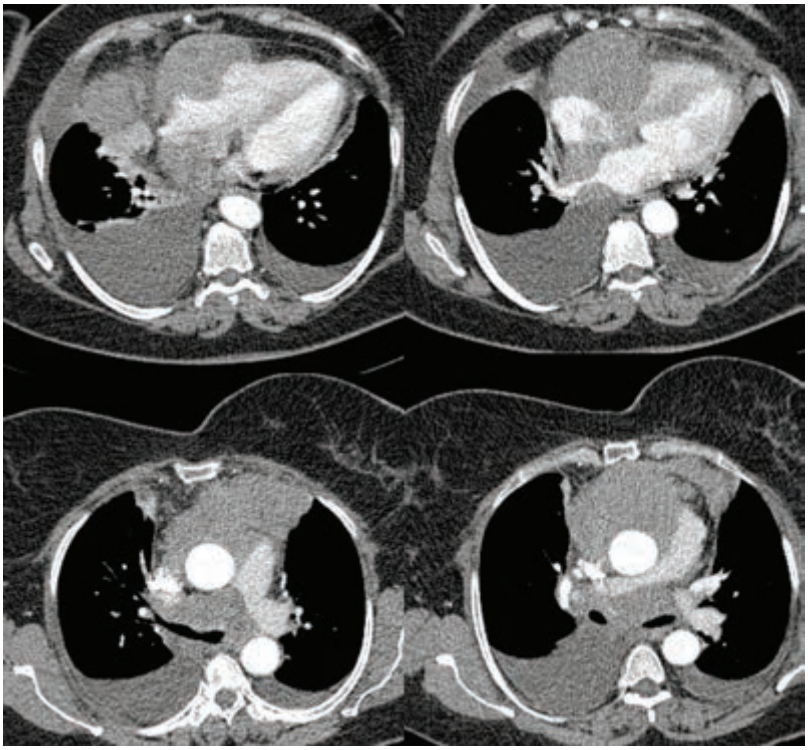

Toraks BT'de sağ ventriküle dışardan bası yapan ve arasındaki planlar silinmiş izlenen invazyon şüphesi uyandıran, 101x96x181 mm kitlesel lezyon

Resim 3

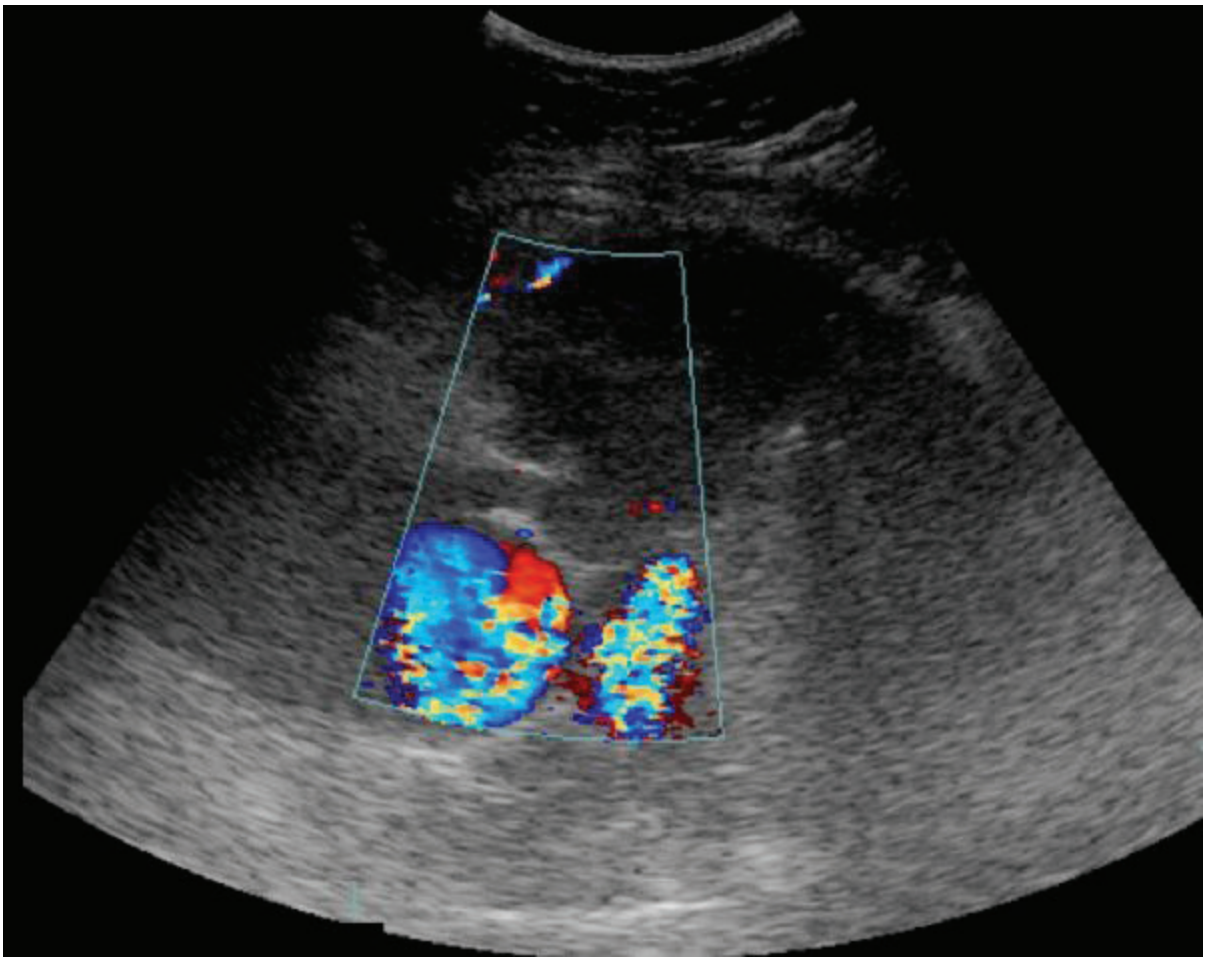

Toraks USG ile yaklaşık 6x5 cm boyutlarında, düzensiz sınırlı, hipoekoik görünümde kitle lezyon. Kitle lezyon hemen alt kısmında dopler modu sayesinde yakın komşuluk gösteren ana vasküler yapılar izlenmekte.

Resim 4

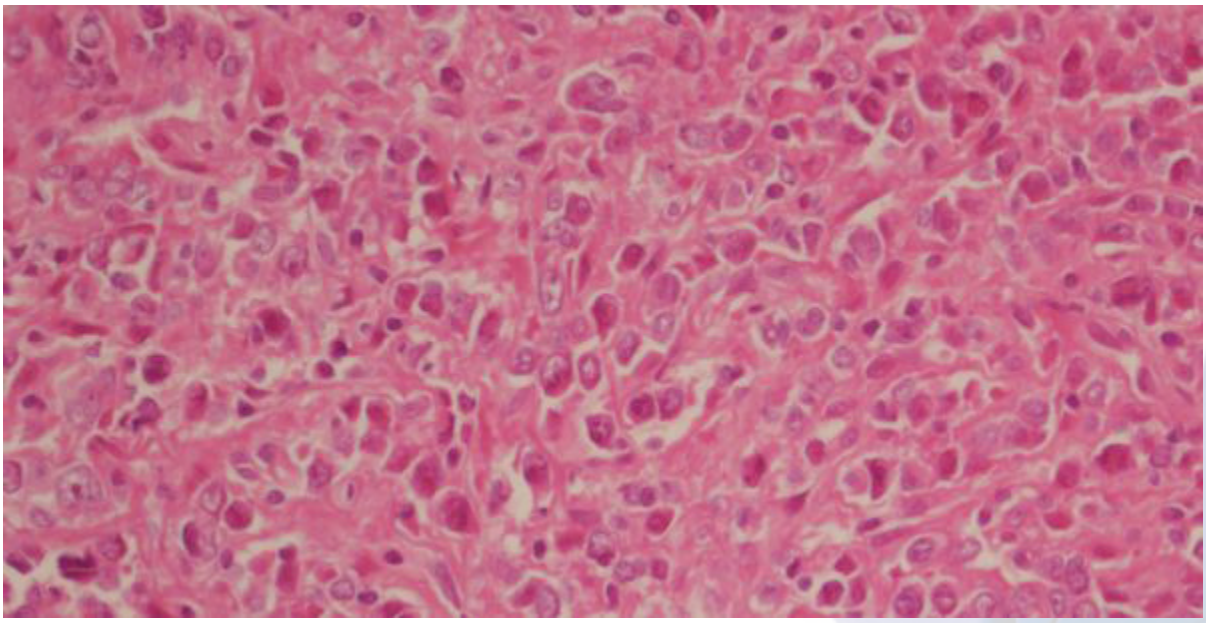

Diffüzz infiltrasyon gösteren orta -iri lenfoid hücre üreyişi (HEX400).

EP-191
SESSİZLİKTEN CIKIŞTA İÇİN ALTERNATİF BİR YÖNTEM

Özlem Kahya, Cengiz Özdemir, Kaan Kara, Seda Tural Önür, Sinem Nedime Sökücü

Yedikule Göğüs Hastalıkları ve Göğüs Cerrahisi Eğitim ve Araştırma Hastanesi

GİRİŞ: Farklı çaplarda ve her üç açıklığı için farklı boylarda bulunabilen montgomery T tüpler vokal kordlara kadar her seviyede olan trakeal darlıklarda kullanılabilirler.Yerleştirilmesi için cerrahi trakeostomi operasyonu gerekirken,işlemden hemen sonra takılabildiği gibi trakeostomi ağzının epitelize olmasından sonra da yerleştirilebilir.Tüpün dışarı çıkan kolu kapatıldığında hasta rahatlıkla konuşabilir ve yine bu kol yardımıyla kolaylıkla aspirasyon yapılabilir. Tek tehlikeli komplikasyonu kurumuş sekresyonlara bağlı akut obstrüksiyondur.Tüm diğer stentlerin aksine,bu stent bulunduğu bölgede yüksek mukozal basınca neden olmaz.

OLGU: 47 yaşında bilinen kronik hastalık öyküsü olmayan hasta. Nefes darlığı şikayeti ile acil servise başvuran hasta servise yatırıldı. Öyküsünde 3 yıl önce ateşli silah yaralanması sonrası 50 gün yoğun bakım ünitesinde takip edilen, nefes darlığı gelişmesi sonrası postenübasyon trakeal stenoz saptanan hastaya takeostomi açılıp j tüp takılmış ve 6 ay sonra j tüp çıkarılmış.3 yıldır trakeostomili olan hastanın yatışında fizik muayene bulgularında boyunda gümüş trakeostomi kanülü mevcuttu, kafa tasında silahlı yaralanmaya ve sonrasında geçirdiği operasyonlara bağlı deformite ve operasyon skarları mevcuttu. Trakeostomili olan hastanın muayenesinde konuşmak istemesine rağmen sesi çıkmıyordu. Bunların dışında fizik muayene bulgularında bir patoloji saptanmadı.Özgeçmişinde 50 paket yılı sigara öyküsü mevcut, 3 yıldır kullanmıyor.Soygeçmişinde bir özellik saptanmadı. Laboratuvar bulguları normal saptandı.Yapılan rijit bronkoskopisinde vokal kord geçildikten yaklaşık 2 cm sonra sineşi nedeniyle trakeal pasajın tamamen kapalı olduğu görüldü. Kateterle palpe edilerek sineşinin santralinde kalan membaranöz bölgeden kateter geçirildi.Kateterin darlığın distaline geçtiği trakeotomi kanülünden fiberoptik bronkoskop ile kontrol edildi. Kateter rehber olarak kullanılarak darlık dilate edilerek lümen açıklığı sağlandı.Darlığın yaklaşık 6 cm lik bir segmenti etkilediği ve ciddi malazinin de darlığa eşlik ettiği görüldü. Göğüs cerrahisi tarafından değerlendirilen hasta operasyona uygun görülmedi, trakeal stent uygulanması kararı alındı.Hastaya trakeostomi kanülü çıkartıldıktan sonra lümene 14 mm çapında proksimal uzunluğu 2,5 cm, distal uzunluğu 5 cm olarak kesilen Montgomery T tüp yerleştirildi ve lümende stent açıklığı sağlandı. Kontrollerinde problem saptanmayan hastanın poliklinik takipleri devam etmekte.

Tartışma: Sizlerle bu olguyu paylaşmamızın sebebi hastanın yıllardır sessizlik içinde yaşamını sürdürmeye çalışan hastanın kızının söylediği " sesini yeniden duymak çok güzel baba "cümlesi oldu. Medikal tedavi seçeneği dışında sosyal olarakta hastanın hayat kalitesini arttırması seçili oldularda montgomery T tüp kullanılarak ikinci bir kazanım olan, olgumuzda da olduğu gibi hasta tekrar konuşma yetisini kazanabilmektedir.

Anahtar Kelimeler: trakeal stent,postentubasyon trakeal stenoz,montgomery T tüp

boyun bt

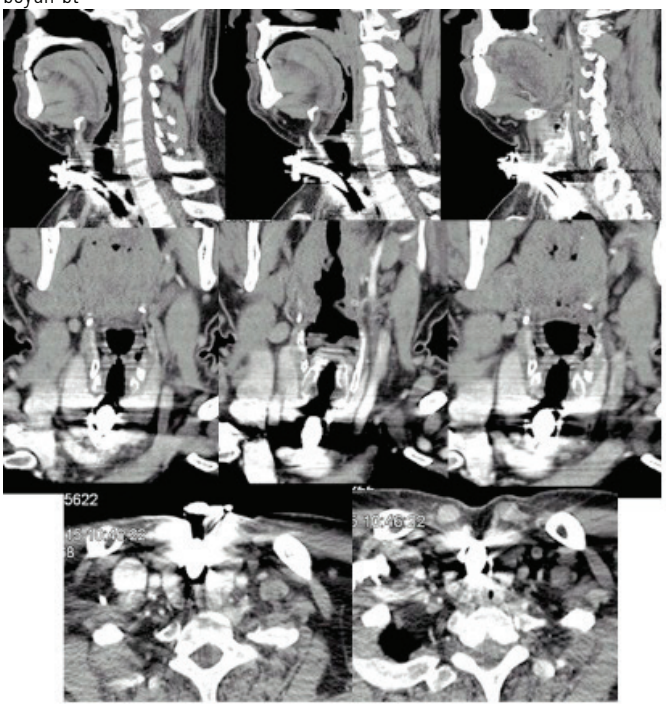

postentubasyon trakeal stenoz boyun bt görüntüleri

bronkoskopi görüntüleri

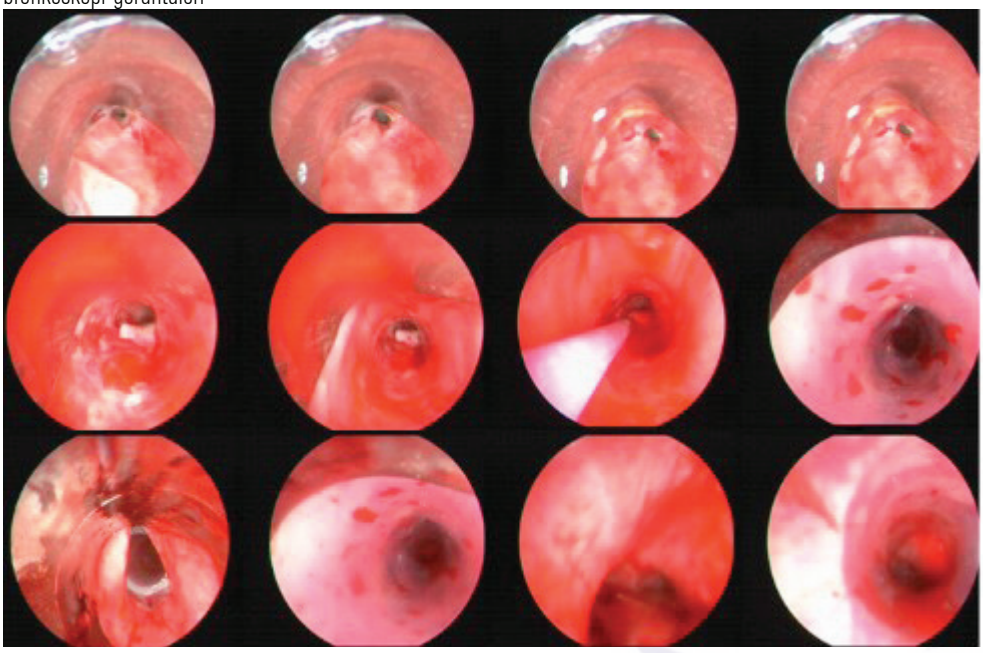

postentubasyon trakeal stenoz Montgomery T tüp yerleştirilmesi sırasındaki bronkoskopi görüntüleri

EP-192
BİR YABANCI CİSİM ASPİRASYON OLGUSU: KAZ KEMİĞİ

Emine Argüder, Berker Öztürk, Hatice Canan Hasanoğlu

Yıldırım Beyazıt Üniversitesi, Göğüs Hastalıkları Ana Bilim Dalı, Ankara

Trakeobronşiyal yabancı cisim aspirasyonu çocuklar kadar olmasa da yetişkinlerde de sık görülmektedir.Erişkinlerde fiberoptik bronkoskop ile yabancı cismin çıkarılması tedavi seçenekleri arasındadır. 52 yaşında erkek hasta 1 haftadır öksürük ve göğüs ağrısı yakınmalarıyla polikliniğimize başvurdu. Fizik muayenesi ve laboratuar tetkikleri doğaldı. Postero-anterior akciğer grafisinde sağ alt zonda non-homojen dansite artışı, toraks BT'de sağda alt lobda tomurcuklamış ağaç görünümü izlendi. A-Akciğer tüberkülozu ön tanısıyla yapılan fiberoptik bronkoskopide alt lobda yaklaşık 0,5x0,5 cm çaplı beyaz kemiksi lezyon izlendi ve forceps yardımı ile çıkarıldı. Hastanın 10 gün önce yemek yerken kemik aspire ettiği öğrenildi. Çekilen toraks BT'de daha önce izlenen infiltratif görünümün kaybolduğu görüldü. Bu olguyu erişkinlerde yabancı cisim aspirasyonu sık olmasa da ayırıcı tanı yaparken akılda tutulması gerektiğini vurgulamak amacıyla sunduk.

Anahtar Kelimeler: Yabancı cisim, aspirasyon, fiberoptik bronkoskopi

EP-193
PARAKARDİAK SOLİTER FİBRÖZ TÜMÖR

Gökay Reyhan, Yeşim Doğan

Denizli Devlet Hastanesi

GİRİŞ-AMAÇ: Plevra tümörlerinin %5'ini soliter fibröz tümörler oluşturur. Soliter fibröz tümörler genellikle benigndir, ama malign özellikte gösterebilirler. Hastaların çoğu asemptomatiktir, ama bazı hastalarda göğüs ağrısı, nefes darlığı ve öksürük görülebilir. Bu çalışmada parakardiak soliter fibröz tümör olgusu irdelendi.

OLGU: Öksürük ve sağ yan ağrısı şikayeti ile başvuran 46 yaşındaki erkek olgu değerlendirildi. Çekilen Toraks BT'de sağ parakardiak 55x48mm lik solid kitle tespit edildi. Uygulanan İİAB'de sonuç elde edilemeyen hastaya operasyon kararı alındı. Sağ torakotomi ile kitle eksizyonu ve komşu akciğere wedge rezeksiyon uygulandı. Patolojisi soliter fibröz tümör olarak geldi. Hasta postoperatif 11. günde taburcu edildi.

SONUÇ: Soliter fibröz tümör plevra kaynaklı nadir bir tümördür ve genellikle benign karakterlidir Tedavisi cerrahidir. Malign özellik gösterenlerde lokal nüks ve hatta uzak metastaz görülebilir.

Anahtar Kelimeler: Paracadriak, toraks, soliter fibröz tümör

AKCİĞER GRAFİSİ

TORAKS BT

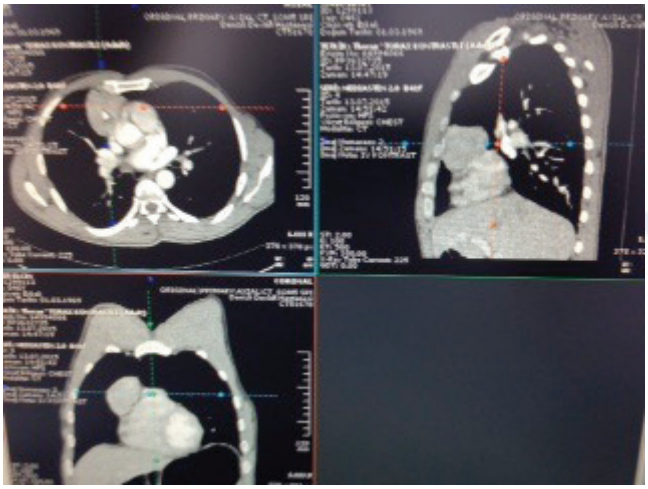

EP-194
ANTERİOR MEDİASTENDE VENA CAVA SÜPERİORA BASI YAPAN DEV İMMATÜR TERATOM OLGUSU

Süleyman Anıl Akboğa[1], Elif Akboğa[2], Anar Süleymanov[1], Caner Ercan[3], Sedat Demircan[1]

[1]Gazi Üniversitesi, Göğüs Cerrahi Ana Bilim Dalı,Ankara
[2]Kalecik Devlet Hastanesi, Acil Tıp, Ankara
[3]Gazi Üniversitesi Patoloji Ana Bilim Dalı, Ankara

GİRİŞ: Germ hücreli tümörlerin çoğu gonadlardan köken alır. Gonadlardan kaynaklanan primer tümör olmadan ortaya çıkan germ hücreli tümörler, ekstragonadal germ hücreli tümörler olarak adlandırılır. Anterior mediasten bu tümörlerin ikinci en sık orijin alanıdır. Tüm germ hücreli tümörlerin % 5 – 10 kadarı anterior mediastende yerleşim göstermektedir. Mediastinal germ hücreli tümör tanısı konulmadan önce mutlaka primer testiküler tümör olasılığı dışlanmalıdır. Bunun için hastalara skrotal USG dahil ürolojik inceleme yapılmalıdır. Tümör markerlarından α-fetoprotein ve/veya β-hCG artışı olabilir. Germ hücreli tümörler Teratomlar, Seminomatöz germ hücreli tümör, Non-seminomatöz germ hücreli tümör olarak 3 grupta incelenirler. Teratomlar ise kendi içinde Matür Teratom, İmmatür Teratom ve Teratokarsinom olmak üzere 3'e ayrılır.

OLGU-GEREÇ-YÖNTEM: Bizim olgumuzda nefes darlığı nedeniyle dış merkeze başvuran hastanın akciğer grafisinde sağda kitle tespit edilmiş. Bunun üzerine hastaya toraks bilgisayarlı tomografisi çekilmiş. Toraks Bt' de anterior mediasteni ve sağ parakardiak alanı dolduran vena cava superiora dıştan bası yapan ve diyafragmaya kadar inen 10,5x9,5 cm boyutlarında heterojen iç yapıda kitle izlenmesi üzerine hastaya sağ posterolateral torakotomi ile intratorasik kitle eksizyonu planlandı ve operasyon gerçekleştirildi. Postoperatif toraksa 2 adet dren yerleştirildikten sonra katlar anatomik planda kapatılarak vaka sonlandırıldı. Postoperatif 4. günde drenler çekildikten sonra hasta sorunsuz bir şekilde taburcu edildi ve takiplerinde ek bir anomaliye rastlanmadı.

BULGULAR: Postoperatif çıkarılan patoloji spesmeninin incelemesinde kitlenin immatür teratom ile uyumlu raporlandığı görüldü.

SONUÇLAR: İmmatür mediastinal teratomlu hastalarda 4 kür VIP kemoterapisini takiben teknik olarak mümkün ise cerrahi rezeksiyon uygulanmalıdır. Sadece kemoterapi ya da sadece cerrahi ile uzun süreli sağ kalımların sağlanamayacağı bilinmelidir.

TARTIŞMA: Mediastinal teratomlar tümüyle matürden immatüre kadar farklı hücrelerden köken alabilirler. İmmatür teratomlar nadiren immatüriteyi tanımlamak için yeterince anlamlı kriterlere sahip olurlar. İmmatür teratomlar her 3 germinal tabakadan oluşmuş matür elementlerle karakterize olup bu elementler bir araya gelerek immatür dokuyu oluştururlar. Makroskopik olarak immatür teratomlar hemoroji ve nekroz alanları içeren kistik yapılardan oluşur. İmmatür mediastinal teratomların optimal tedavisi kesin değildir. Radikal rezeksiyon endikasyonu vardır fakat 4 kür bleomisin, etaposid ve sisplatin içeren kemoterapi sıklıkla başarılıdır. Ancak bu hastalığın nadir olması ve randomize çalışmaların yetersiz olması nedeniyle faydalı olan bu kemoterapinin cerrahiye göre zamanlaması tam olarak değerlendirilememiştir.

Anahtar Kelimeler: Teratom, Anterior mediasten, Germ hücreli tümör, Gonad

İntraoperatif çıkarılan dev kitlenin görüntüsü

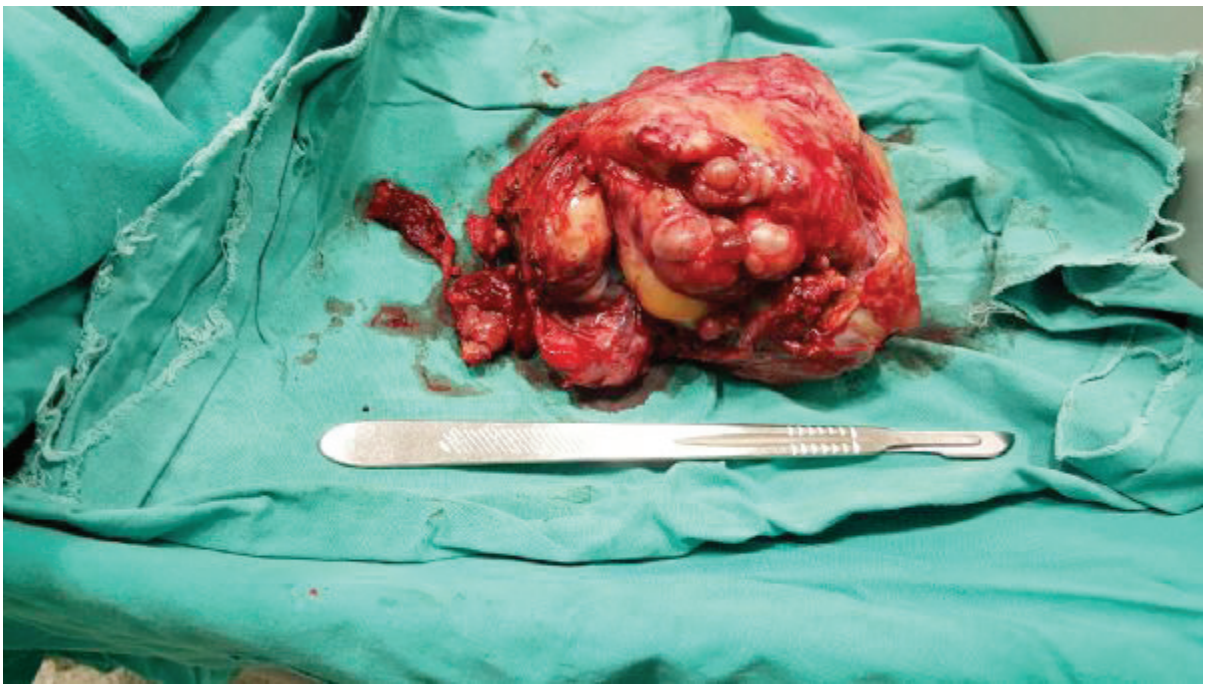

Lezyonun İntraoperatif çekilen görüntüsü

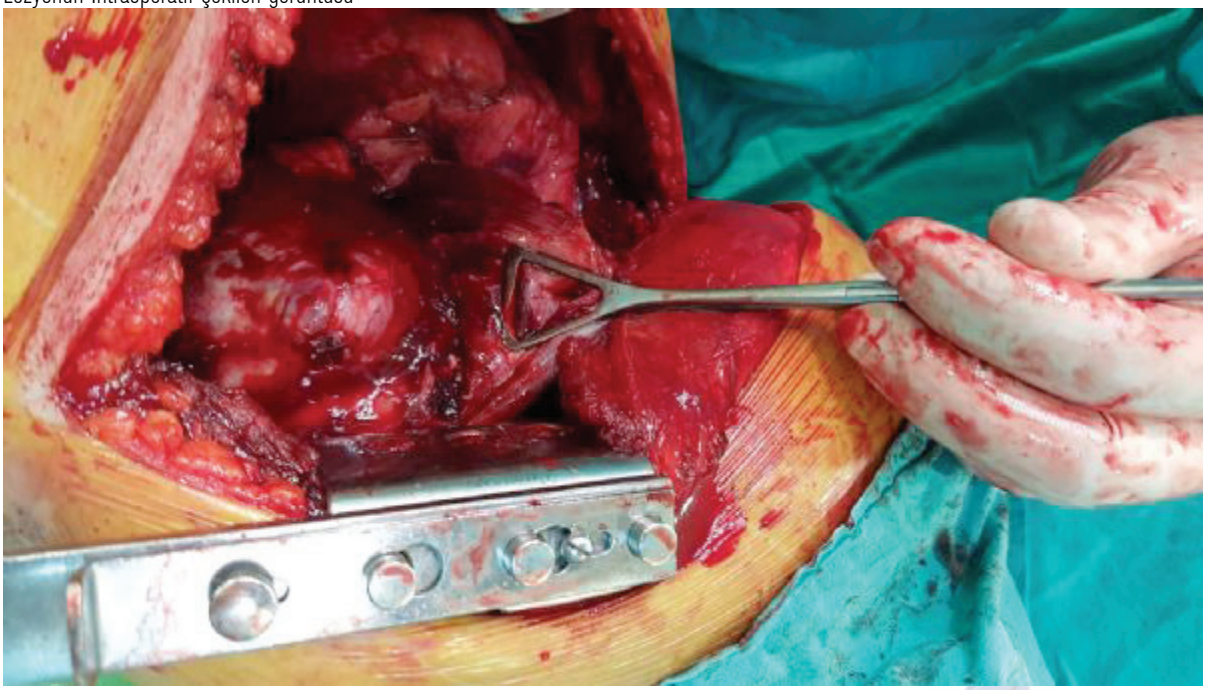

EP-195
RETROSTERNAL ALANDA YERLEŞİMLİ DERMOİD KİST OLGUSU

Süleyman Anıl Akboğa[1], Anıl Gökçe[2], Aynur Baş[2], Nalan Akyürek[3], Sedat Demircan[2]

[1]Bingöl Devlet Hastanesi, Göğüs Cerrahisi, Bingöl
[2]Gazi Üniversitesi, Göğüs Cerrahi Ana Bilim Dalı,Ankara
[3]Gazi Üniversitesi, Patoloji Ana Bilim Dalı,Ankara

GİRİŞ:Mediastinal teratomlar ender görülen germ hücre tümörlerinden olup sıklıkla ön mediastende yerleşir. Mediastinal kitleler genellikle asemptomatiktir ve çekilen grafilerde tesadüfen görülür. Akciğer veya mediasten bası bulguları ile plevral aralığa rüptüre olarak plörezi, pnömotoraks ve çok ender olarak orta mediastene yerleşip, kardiyak sorunlar oluşturabilirler. Mediastinal teratomlar genellikle benigndir ve her yaş grubunda rastlanabilir. Lezyonda epidermis ve ona ait yapılar mevcut olduğu zaman daha ziyade dermoid kist terimi kullanılır. Bu sebeple kısmen kistik özelliktedirler. Tedavisi cerrahi yolla kistin eksize edimesidir. Malignite durumunda cerrahiden sonra kemoterapi gerekir.

OLGU-GEREÇ-YÖNTEM: Bu olgumuzda 20 yaşındaki erkek hastanın retrosternal bölgede tariflediği göğüs ağrısı üzerine çekilen bilgisayarlı toraks tomografisinde sternal çentik lokalizasyonunda cilt altında 30x23 mm boyutunda,tabanında 14x8 mm boyutunda hipoekoik görünüm izlenen lezyon tespit edildi. Bunun üzerine hastaya genel anestezi ile tel lümenli entübasyon uygulandıktan sonra sternal çentik üzerinde 2 cmlik bir kesi yapıldı. Anatomik yapılar uygun bir şekilde geçildi ve sternum üst-arka bölümünde 2*2cm lik lezyon saptandı. Lezyon etraf dokulardan serbestlendikten sonra rezeke edildi. Kanama kontrolünü takiben katlar anatomik planda kapatılarak vaka sonlandırıldı.

BULGULAR: Postoperatif çıkartılan spesmenin patolojik incelemesinde 3*3*2 cm boyutlarında dış yüzü düzgün görünümlü kirli sarı renkte kistik dokunun dermoid kist ile uyumlu geldiği raporlandı.

SONUÇ: Hasta uygulanan operasyon sonrasında 1 gün servisimizde takip edildi ve sonrasında önerilerimizle taburcu edildi. Postoperatif herhangi ek bir anomaliye rastlanmadı. Sonuç olarak bu olgularda uygulanması gereken en uygun tedavi cerrahi ile kitlenin total olarak eksizyonudur.

TARTIŞMA:Teratomlar ilk kez 1953 yılında Willis tarafından bir organ ya da dokuda gelişim gösteren üç germinal tabakadan oluşan anormal doku birikimi olarak tanımlanmıştır. Teratomlar multipotansiyel embriyolojik hücrelerden köken alan ve ön mediastende özellikle geç ergenlik döneminde seyrek görülen benign germ hücreli tümörlerdir. Benign teratomlar sıklıkla ön mediastende yerleşmek ile birlikte parankim içinde ya da paravertebral alanda da yerleşebilirler. Teratomlar incelenmiş ve histolojik olarak epidermoid kistler, dermoid kistler ve teratomlar olmak üzere üç gruba ayrılmıştır. Dermoid kistler sadece ektodermal tabaka elamanları olan deri, saç ve yağ bezlerinden oluşurlar. Genellikle kistik olur ve sıklıkla (%95) ön mediastende yerleşirler. Kalsifikasyonlar en belirgin ve benign özellik gösteren bir bulgudur. Malign değişiklikler dermoid kistlerde çok enderdir. Dermoid kistlerin tedavisi ise cerrahi olarak kitlenin çıkartılmasıdır.

Anahtar Kelimeler: Teratom, Dermoid kist, Mediasten, Kist

Postoperatif çıkarılan lezyonun görüntüsü

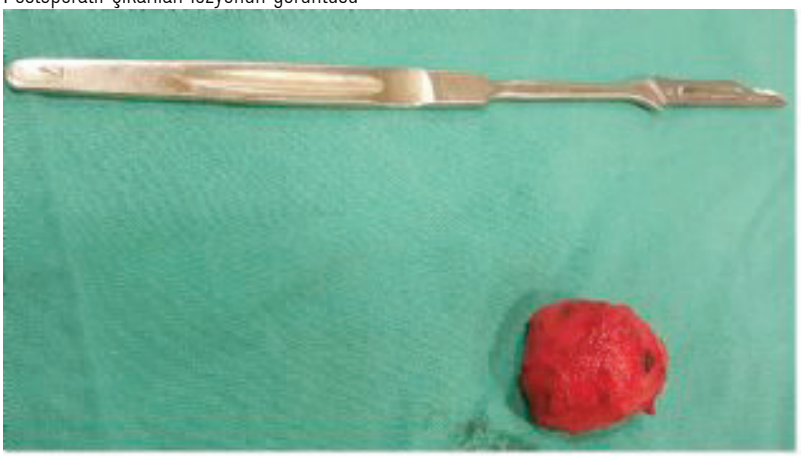

Preoperatif çekilen bilgisayarlı toraks tomografisinin görüntüsü

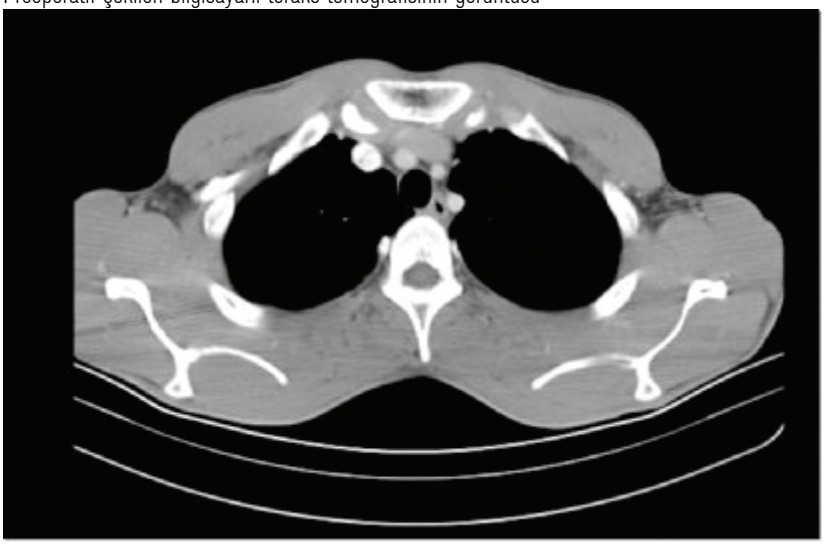

EP-196
ENDER MEDİASTİNAL KİTLE: PARATİROİD KİST

Hakan Keskin, Makbule Ergin, Sermin Tayfun, Abdullah Erdoğan

Akdeniz Üniversitesi, Göğüs Cerrahisi Ana Bilim Dalı, Antalya

GİRİŞ: Paratiroid kistler servikal bölge ve mediastenin nadir lezyonlarıdır. Dünya genelinde 150 vakadan az mediastinal paratiroid kisti tariflenmiştir. Paratiroid kistleri fonksiyonel ve fonksiyonel olmayan olarak iki kategoriye ayrılmaktadır. %20-40 vakada hiperparatiroidizm bulguları vardır ve kliniğe hiperkalsemi sendromları eşlik eder. Nonfonksiyone kistlerde ise kistin intratorasik organlara basısına bağlı olarak dispne, disfaji, vokal kord paralisi ve innominate ven ve jugular vene bası ile beraber olan trombus saptanabilir. Modern görüntüleme yöntemlerine rağmen mediastinal paratiroid kistlerin perioperatif kesin tanısı nadiren yapılabilir. Özellikle bronkojenik kist, duplikasyon kisti ve timik kist gibi tanılarla karışabilir.

VAKA SUNUMU: 67 yaşında erkek hasta disfaji şikayeti ile tetkik edilirken çekilen toraks tomografisinde mediastinal aralıkta sağ hemitoraksa doğru uzanan mediastinal kitle görülmesi üzerine AÜTF Göğüs Cerrahisi polikliniğine başvurdu. Fizik muayenesinde hiperparatirodizm bulguları olmayan hasta kist rezeksiyonu amaçlı operasyona alındı. Sağ torakotomi ile parietal plevranın altında altta brakiosefalik vene, medialde trakeya, anteriorda vena cava superior ve posteiorda özefagusa komşu olan kistik yapı total olarak rezeke edildi. Kistin üst kısmının tiroid bezi ile ilişkili olması nedeniyle paratiroid kisti olabileceği düşünüldü.

SONUÇ: Paratiroid kistlerinin nasıl geliştiği konusunda 5 farklı teori öne sürülmüştür.
1-3. ve 4. brankial yarıkların embriyolojik kalıntısından
2-Önceden var olan kistlerin birleşerek büyük bir kist oluşturmasından
3-Paratiroid sekresyonlarının basit retansiyonundan
4-Fetal hayatta paratiroid bezlerinde bulunan Kursteiner kanallarının körelmiş kalıntılarından
5-Var olan adenomların kistik dejenerasyonlarından geliştiği şeklindedir. (4)
Bu teorilerin hiçbiri tek başına yeterli olmayıp muhtemel birçok teori birlikte rol almaktadır.
Mediastinende bulunan kistlerin paratiroid kist olabileceği akıldan çıkartılmamalıdır. İntraoperatif kist içerisindeki sıvıdan çalışılan PTH düzeyinin serum PTH düzeyinden yüksek olarak bulunması paratiroid kistlerde tanının doğrulanması açısından önemlidir. Mediastinal paratiroid kistlerin CT,MR ve USG ile spesifik bulgularının olmaması mediastinal diğer kistik lezyonlarından ayrımının yapılmasını zorlaştırmaktadır. Bizim vakamızda olduğu gibi tanı genellikle rezeksiyon sonrası konulabilmektedir.

Anahtar Kelimeler: mediastinal kitle, paratiroid, kist,

Resim 1

tomografide kistin lokalizasyonu

Resim 2

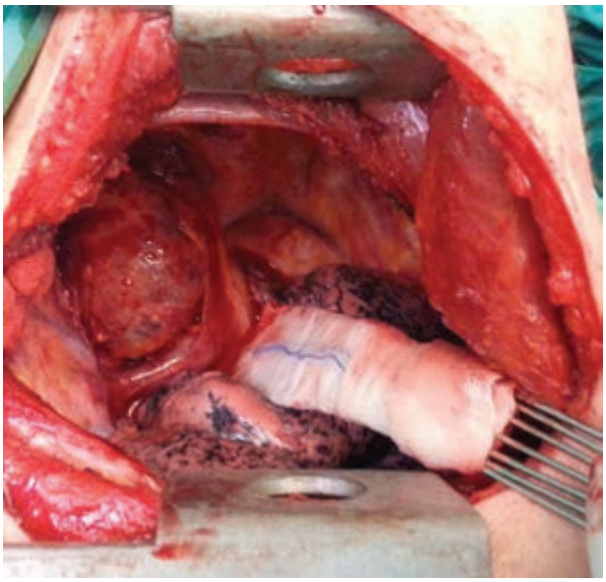

operasyon sırasında kistin görünümü

Resim 3

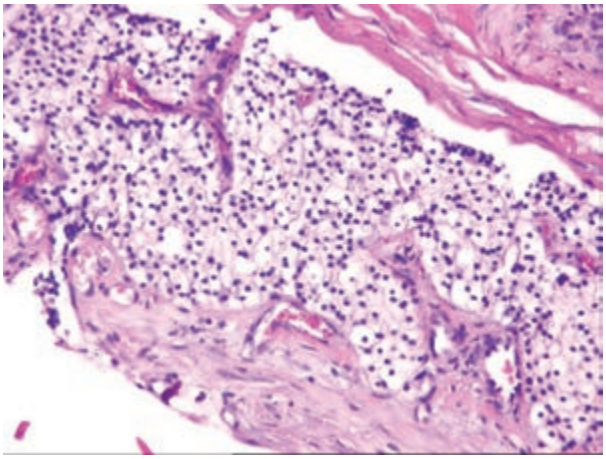

Paratiroid kistinin H&E boyamayla 20lÄ±k bÃyÃtmeyle mikroskopik gÃ¶rÃntÃsÃ

EP-197
İATROJENİK YABANCI CİSİM ASPİRASYONU

Hakan Keskin, Makbule Ergin, Sermin Tayfun, Abdullah Erdoğan

Akdeniz Üniversitesi, Göğüs Cerrahisi Ana Bilim Dalı, Antalya

Trakeobronşiyal yabancı cisim aspirasyonu hayati tehlikesi olan ve acil girişim gerektiren önemli bir klinik tablodur. Yabancı cisim aspirasyonları çocuklara oranla yetişkinlerde daha nadir görülen ve bazen ölümle sonuçlanabilen ciddi bir sorundur. Yabancı cisim aspirasyonu trakea seviyesinde tama yakın tıkanıklık meydana getirdiğinde ölümcül solunum yetmezliğine neden olur. Buna karşın, trakeaobronşiyal ağacın daha aşağı seviyelerine ilerleyebilen yabancı cisimler tıkadığı bölgenin distalinde havalanmanın bozulmasına ve enfeksiyona zemin hazırlayıcı etkisine bağlı olarak solunum sistemi problemlerine neden olmaktadır. Aspire edilen yabancı cisimler sıklıkla organik kaynaklı olmakla beraber çok değişik maddeler de aspire edilmektedir. Genellikle yanlışlıkla oluşur fakat bu olguda olduğu gibi iatrojenik olarakta oluşabilmektedir.

OLGU: 55 yaşında bayan hasta yaklaşık 1 saat öncesinde implant takılması sırasında öğürme implant anahtarını yuttuğu ifade ediliyor. O zamandan beri öksürük şikayeti mevcut. Yapılan fizik muayenesinde sağ hemitoraksta solunum seslerinde kabalaşma mevcut. Çekilen pa ac grafisinde sağ ana bronşta endobronşial yabancı cisim gözükmesi üzerine hasta göğüs cerrahisine konsülte edildi. Göğüs cerrahisi yoğun bakıma alınan hastaya oksijen tedavisi başlandı. Açlık süresi beklenerek hastaya rijit bronkoskopi uygulandı. Rijit bronkoskopide sağ intermediate bronşta yabancı cisim görüldü. Yabancı cisim forceps yardımıyla çıkarıldı. Bronşial sistem ikincil bakıda normal olarak bulundu. Hasta entübe ve sedatize olarak göğüs cerrahisi yoğun bakıma çıkarıldı. Ekstübasyon sonrası genel durumu düzelmesi ve komplikasyon izlenmemesi üzerine hasta önerilerle taburcu edildi. Trakeobronşial yabancı cisim aspirasyonları acil müdahale gerektiren durumlardır. Genellikle yanlışlık sonucu oluşan bu durumlarda hastaneye en kısa sürede başvurmalıdır. Hastanede etkin ve yeterli bir müdahale ile ölüm riski en aza indirilebilir.

Anahtar Kelimeler: aspirasyon, bronkoskopi, yabancı cisim

Resim 1

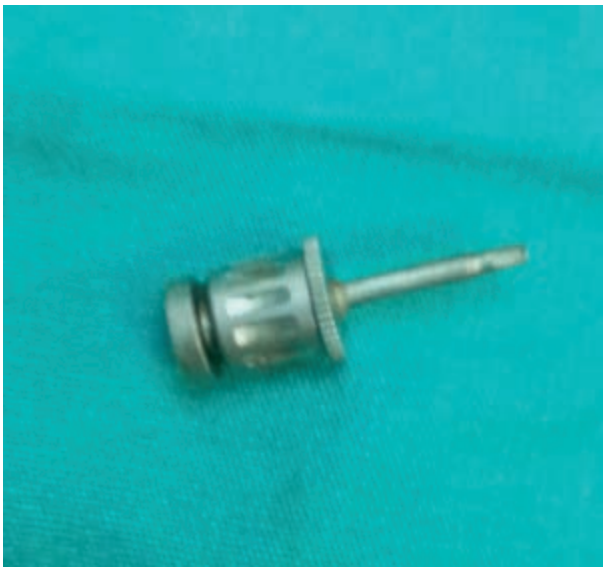

çıkarılan implant anahtarı

Resim 2

Çekilen PA AC grafinde implant anahtarı saptandı.

EP-198
PARAAORTİK PARAGANGLİOMA; TORAKSIN NADİR TÜMÖRÜ

Tayfun Kermenli[1], Kürşat Yalçınöz[2], Emre Akarsu[3], Güney Eskiocak[4], Ülker Kaya[5]

[1]Elbistan İlçe Devlet Hastanesi, Göğüs Cerrahisi, Kahramanmaraş
[2]Elbistan İlçe Devlet Hastanesi, Radyoloji, Kahramanmaraş
[3]Elbistan İlçe Devlet Hastanesi, Patoloji, Kahramanmaraş
[4]Elbistan İlçe Devlet Hastanesi, Anesteziyoloji ve Reanimasyon, Kahramanmaraş
[5]Elbistan İlçe Devlet Hastanesi, Kardiyoloji, Kahramanmaraş

GİRİŞ: Paragangliomalar posterior mediastende çoğunlukla aorta-sempatik alanda yerleşim gösteren nadir nöroendokrin tümörlerdir. Fonksiyonel paraganliomalar hipertansiyon ve katekolamin artışına bağlı olarak çarpıntı, baş ağrısı gibi bulgular verirler. Nonfonksiyonel olanlar genellikle postoperatif tanı alırlar. Biz bu olgumuzu göğüs cerrahisi açısından nadir görülen bir olgu olması ve minimal invaziv cerrahi teknikle opere edilmesi nedeniyle sunmak istedik.

OLGU: 24 yaşında erkek hastanın hipertansiyon, taşikardi, aşırı terleme ve baş ağrısı şikayetleri ile tetkik edilirken feokromasitoma düşünülmesi nedeniyle gönderilen idrar VMA düzeyi 14.7 mg/24 sa olarak geldi. Hastanın Abdomen BT ve kontrastlı toraks MR'da sol paraaortik alanda, diyafragma komşuluğunda, kontrast tutan kitle saptandı. Hastanın dış merkezde yapılan PET BT ve sintigrafisinde aktif tutulum görülmedi. Bu sonuçların üzerine hastaya paraganglioma düşünülerek operasyon planlandı. Kardiyoloji önerileri alınarak hastaya alfa blokör tedavi başlandı. 1 haftalık tedaviyi takiben preop hazırlıkları yapılıp VATS ile eksizyon yapıldı, operasyon sırasında hipertansiyon ve taşikardi atağına karşı esmolol solüsyon hazır bulunduruldu, ancak hipertansiyon atağı ve taşikardi gözlenmedi. Cerrahi sonrası dreni 2. gün çekilerek taburcu edildi. Patoloji sonucu paraganglioma olarak raporlandı. Takiplerinde hipertansiyon atağı olmaması üzerine medikal tedavisi kesildi.

TARTIŞMA: Mediastinal paragangliomalar kanlanması fazla olan tümörlerdir, bazıları kalp, ana damarlar, trakea ve vertebral kolona direk invazyon yapabilir. Operasyon sırasında veya biyopsi yapılırken kanama gelişebileceği akılda tutulmalıdır. Toraks yerleşimli olanlarda VATS yardımıyla eksizyon yapılabilir. Perop dönemde hipertansiyon atağı ve sempatik hormon deşarjına karşı alfa ve beta blokörler hazır bulundurulmalıdır. Tümör lokalizasyonu açısından Toraks ve Abdomen BT yeterli olmaktadır, ancak rastlantısal adrenal kitlelerin sıklığı göz önüne alınırsa, cerrahi öncesi MIBG sintigrafisi de yapılabilir. Endokrin tümörlerle birlikteliği de araştırılmalıdır.

Anahtar Kelimeler: paraganglioma, feokromasitoma, mediasten tümörleri

Resim 1

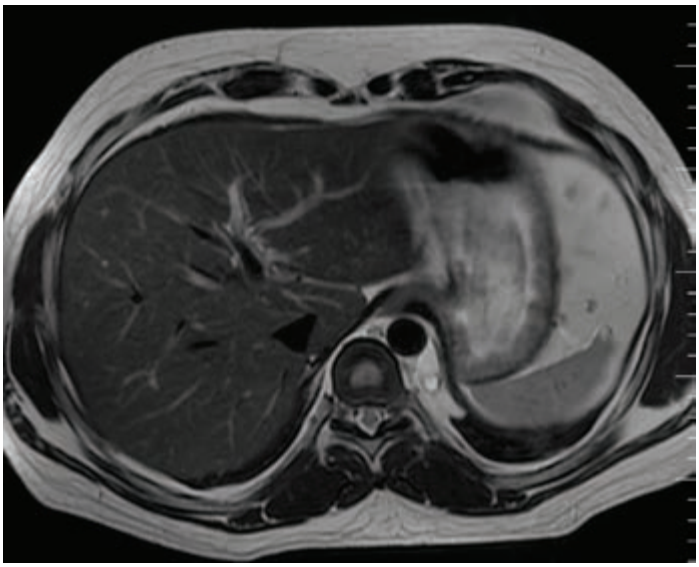

Kitlenin MR görünümü

Resim 2

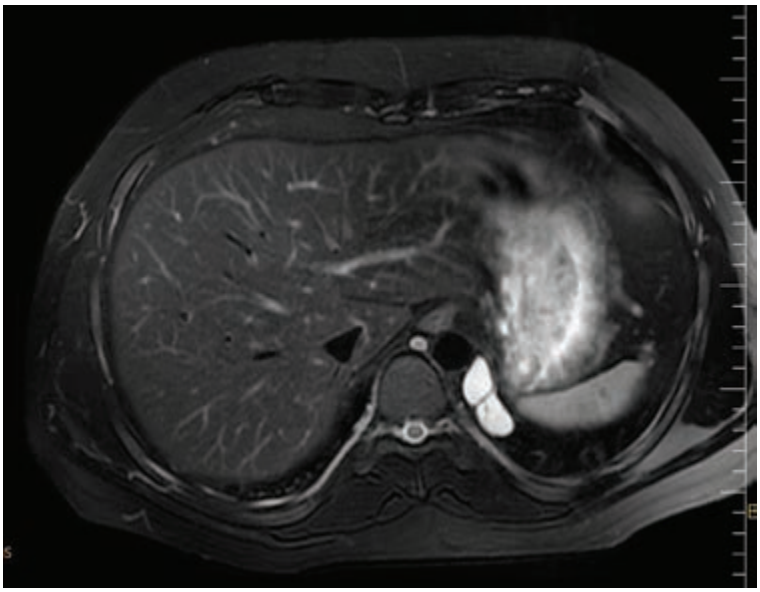

Kontrast madde sonrası görünüm

EP-199
AZ RASTLANAN BENİGN MEDİASTİNAL KİTLE: LİPOM

Hakan Keskin, Makbule Ergin, Yasin İlter Toker, Abdullah Erdoğan

Akdeniz Üniversitesi, Göğüs Cerrahisi Ana Bilim Dalı, Antalya

Lipomlar matür yağ dokusundan köken alan cilt ve cilt altı dokuda sık rastlanan mezenkimal tümörlerdir. Mediastinal lipom ise genellikle tesadüfen tanı konulan nadir bir tümördür. Tüm mediastinal tümörler arasında %1,5-%2,4 sıklığa sahiptir. Mediastende yağ dokusu normalde de bulunur ve yaşla birlikte artar. Normal yağ dokusu kapsüle değildir ve kitle etkisi oluşturmaz. Lipomlar ise kapsüllü ve yavaş büyüyen tümörlerdir. Genellikle asemptomiktir ve tesadüfen çekilen PA AC grafilerinde fark edilir. Semptomatik olduğu durumlarda semptomlar bası etkisine bağlı olarak ortaya çıkar. En sık rastlanan semptomlar öksürük, dispne, disfaji ve kardiak aritmidir.

OLGU: 48 yaşında bayan hasta yaklaşık 2 aydır devam eden öksürük şikayeti mevcut. Balgam ve hemoptizisi yok. Çekilen toraks tomografisinde sağ hemitoraksa uzanım gösteren mediastinal kitle lezyonu olması nedeniyle polikliğinimize başvurdu. Fizik muayenesi doğal idi. Hastanın biyokimyasal ve hematolojik laboratuar bulguları normaldi. Operasyonda 4. interkostal aralıktan toraksa girildi. Mediastinal plevra açıldı. Kapsüllü olan kitle total eksize edildi. Kanama kontrolü sonrası toraksa bir adet toraks tüpü konularak katlar anatomik plana uygun olarak kapatıldı. Hasta postoperatif 4. günde taburcu edildi. Patoloji raporu 7.5x5x3 cm boyutlarında kapsüllü atında matür yağ dokusunun oluşturduğu kitle olarak raporlandı. Lipomlar mediastinal kitlelerin az bir kısmından sorumludur. Kapsüllü ve iyi huylu tümörlerdir. Maligniteye dönüşmesi nadirdir. Büyük lipomlar kitle etkisiyle semptom oluştarabilirler. Mediastinal lipomun tamamının cıkartılması kitlenin oluşlturduğu semptomları önler ayrıca yeterli cerrahi tedavi rekurrens riskini önemli ölçüde azaltır. Mediastinal lipomun az gözükmesi nedeniyle bu olgumuzu sunuyoruz.

Anahtar Kelimeler: kitle, mediastinal, lipom

Resim 1

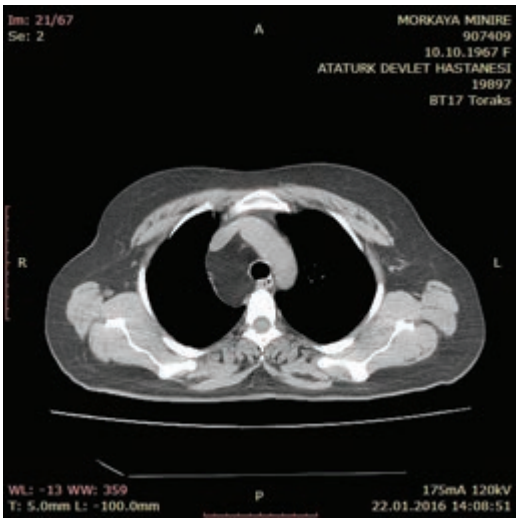

Lezyon boyutunun büyüklüğüne rağmen düşük yoğunluğu nedeniyle trakeayı hafif itmiş fakat lümende belirgin daralmaya yol açmadan paratrakeal alana yayılmıştır

Resim 2

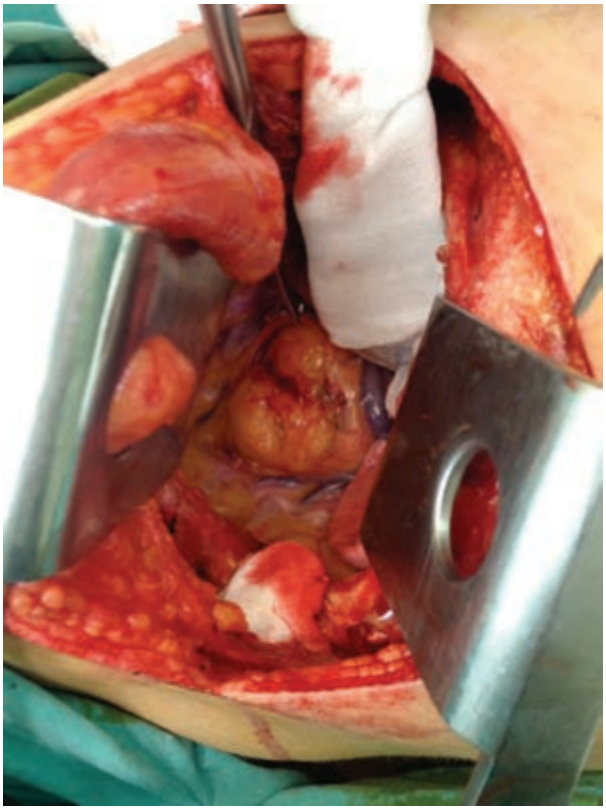

mediastinal plevra açıldıktan sonraki kitlenin görünümü

EP-200
TEK KABURGA KIRIĞINA BAĞLI AKCİĞER HERNİASYONU

Mustafa Kuzucuoğlu

Balıkesir Üniversitesi, Göğüs Cerrahisi Ana Bilim Dalı, Balıkesir

Akciğer herniasyonları göğüs duvarında oluşan defekt sonucu akciğer dokusunun göğüs duvarı dışına çıkması olup nadir görülen durumlardır.Bu çalışmada yüksekten düşme sonrası gelişen akciğer herniasyonu olgusu sunuldu.

OLGU: Kırk altı yaşında erkek olgu yaklaşık 2 metre yüksekten düşme nedeniyle acil birimine başvurdu. Yapılan fizik muayenesinde sol laterak toraks duvarında yaygın ekimoz alanı, palpasyonla hassasiyet ve sol 5. kaburga düzeyinde kemik krepitasyonu saptandı. Çekilen toraks bilgisayarlı tomografisin de hemotoraks ya da pnömotoraks saptanmazken sol 5. kaburgada deplase kırık hattı izlendi. Ek başka patolojisi olmayan olgu servise yatırıldı. Servise yatışı sonrası öksürmekle kırık hattının olduğu bölgede şişlik geliştiği ve kaybolduğu görüldü. Ciddi ağrı yakınması da olan olgu posttravmatik akciğer herniasyonu olarak değerlendirildi ve cerrahi planlandı. Olguya kırık lokalizasyonundan yaklaşık 5 cmlik insizyon uygulandı. Kırık hattına ulaşıldığında deplase olan kırık bölgesinde yaklaşık 0,5 cmlik akciğerin herniye olduğu defekt alanı gözlendi (Resim 1). Kırık olan kaburgaya kelepçe uygulandı ve serratus anterior kası ile defekt hattı güçlendirildi (Resim 2). Takiplerinde patoloji saptanmayan, ağrısında dramatik rahatlama olan hasta postoperatif 3. günde taburcu edildi.

Anahtar Kelimeler: Travma, Kaburga kırığı, Akciğer herniasyonu

Resim 1

Kaburga kırığına bağlı oluşan göğüs duvarı defekti

Resim 2

Kaburga kelepçesi ile defekt onarımı

EP-201

MİNİMAL İNVAZİV PECTUS EXCAVATUM CERRAHİSİ(NUSS YÖNTEMİ) SONRASI GELİŞEN BAR ROTASYONU VE REVİZYONU

Süleyman Anıl Akboğa[1], Anıl Gökçe[2], Anar Süleymanov[2], Aynur Baş[2], Sedat Demircan[2]

[1]Bingöl Devlet Hastanesi, Göğüs Cerrahisi, Bingöl
[2]Gazi Üniversitesi, Göğüs Cerrahisi Ana Blim Dalı, Ankara

GİRİŞ:Konjenital göğüs duvarı deformiteleri bir veya birkaç kostanın yokluğu, kısalığı, bifürkasyonu, köprülenmeleri, kifoskolyoza neden olabilen posterior füzyonları şeklinde görülebilen kosta anomalileri, pektus ekskavatum, pektus karinatum, poland sendromu, sternal yarık ve ektopia kordis gibi çok farklı şekillerde olabilir. Etiyoloji ve patogenezi tam olarak bilinmemekle birlikte kıkırdak kostaların aşırı büyümesinin pektus deformitelerinin oluşmasında ana unsur olduğu kabul edilmektedir. En sık görülen göğüs duvarı deformitesi ise pectus excavatumdur. Pectus excavatum, sternum ve kıkırdak kostaların posteriora doğru depresyonudur. Pectus excavatumda daha önceleri açık cerrahi uygulanırken günümüzde artık 1987' de Donald Nuss tarafından tanımlanan minimal invaziv cerrahi(Nuss Yöntemi) uygulanmaktadır. Pectus excavatum cerrahisinde hastalara ameliyat endikasyonu koymadaki en önemli parametre Haller indeksidir. Haller indeksi, toraks bilgisayarlı tomografisinde göğsün transvers çapının, sternumun en derin noktasında arka yüzüyle vertebra ön yüzü arası mesafeye bölümüyle hesaplanır. Haller indeksi 3.2' den büyük olan hastalar için operasyon endikasyonu vardır.

OLGU-GEREÇ-YÖNTEM: Bizim olgumuzda ise daha önce pectus excavatum sebebi ile Nuss yöntemi uyguladığımız 16 yaşındaki hasta operayon sonrası 4. ayda barda rotasyon olması ve barın uç kısmının cilde baskı yapması sonucu revizyon amacı ile tekrar Nuss yöntemi ile opere edildi.

BULGULAR: Hastaya daha önce pectus excavatum sebebi ile Nuss yöntemi uyguladık. Fakat hastanın Haller indeksinin yüksek olması sebebi ile bar rotasyona uğradı. Bunun üzerine hasta tekrar cerrahiye alındı ve takılan bar çıkarılıp pozisyon verilip tekrar yerleştirildi. Vaka sırasında tek barın yeterli geleceği düşünüldü fakat bar daha fazla yükseltilerek yerleştirildi.

SONUÇ: Hastamız postoperatif 2. günde sorunsuz bir şekilde taburcu edildi. Postoperatif takiplerinde ek problem olmadı.

TARTIŞMA:Göğüs ön duvarı şekil bozukluklarının tedavisi ilk olarak 1911 yılında Meyer 1913 yılında Sauerbruch tarafından yapılmıştır. 1949 yılında Ravitch kendi geliştirdiği yöntemi kullanmıştır. Son zamanlarda ülkemizde de yapılan Donald Nuss tarafından geliştirilen yöntem kullanılmaktadır. Bu yöntem kunduracı göğüsü için kullanılır. Bu işlem endoskopik olarak yapılır. Önceki yönteme göre daha kısa sürede yapılır. Bu yöntemde temel işlem şekil bozukluğu (çöküntü) olan yerin çelik bar yardımı ile barın döndürülerek kaldırılması ve çelik barın göğüs duvarına tespit edilmesidir. Konulan bu barın 2-4 yıl sonra çıkarılması gereklidir. Bazen bu bekleme süresi 4 yılı da aşabilir.Pnömotorax, akciğerde laserasyon, kanama ve nadir de olsa kalp kasında hayatı tehdit eden yırtılmalara sebep olabilir.

Anahtar Kelimeler: Pectus Excavatum, Haller indeksi, Nuss yöntemi

Pectus excavatum olgusuna daha önce takılan titanium barın rotasyona uğramış görüntüsü(preoperatif görüntü)

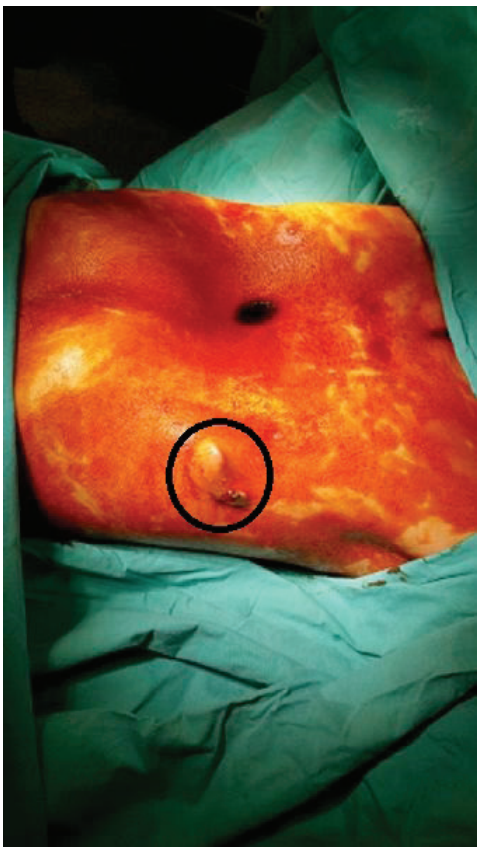

Resimde daha önce yerleştirilmiş olan titanium barın içeride rotasyona uğrayıp ciltten çıkmak üzere olan görüntüsü görülüyor.

Pectus excavatum olgusunun postoperatif görüntüsü

EP-202
CERRAHIN DİKKATİ HASTANIN HAYATINI DEĞİŞTİREBİLİR

Fatih Meteroğlu, Burak Gül, Ali Birak

Dicle Üniversitesi Tıp Fakültesi Göğüs Cerrahisi AD. Diyarbakır, Türkiye

Olgu 1: Göğüs ağrısı ve nefes darlığı şikâyetiyle kliniğimize başvuran 56 yaşındaki bayan hasta yatırıldı. Hastanın fizik muayenesinde sağ ön 4- 5. kaburgalar arasında akciğer sesleri alınmıyordu. Diğer sistem muayenelerinde ve laboratuvarında bir özellik yoktu. Çekilen akciğer grafisinde ise sağ orta zonda solid kitle görüntüsü mevcuttu. Bilgisayarlı toraks tomografisinde (BT) ise sağ hemotoraksta üst lob anterior segmentteki yaklaşık 8x7 cm boyutlarında nispeten düzgün sınırlı solid kitle mevcuttu (Resim; 1, 2). Hastaya fiberoptik bronkoskopi yapıldı ve tanıya gidilemedi. Bunun üzerine PET-CT çekildi. Mediastinal üst, alt para-trakeal ve subkarinal lenf nodlarında Suvmax: 4,5 ve sağ üst anterior segmentteki lezyonda ise Suvmax; 6,5 idi. Ardından tru-cut biyopsisi yapıldı ve fibrolipomatöz doku olarak geldi. Non-invazif girişimlerle tanıya gidilemedi. Hastaya önce mediastinoskopi ile sağ 2,4 ve subkarinal lenf nodları alındı ve frozen antrakotik lenf nodları olarak geldi. Torakotomide üst lob anterior segmentten alt lob apikal segmentte invaze yaklaşık 8x7 cm ebatta solid kitle görünümünde lezyon görüldü. Kitleden frozen gönderildi ve malign geldi. Ayrıca her üç lob arası fissurden girildi ve üst lobda hidatik kist mebranı görüldü. Mebran çıkartıldı. Kapitonaj uygulandı. Kesin patoloji raporu sonucu beklemek amacıyla pnömonektomiden vazgeçildi. İşleme son verildi. Yaklaşık 5 gün sonra kesin patoloji raporu organize pnömoni, ksantogranulamatöz inflamasyon, hidatik kist olarak geldi. Post-operatif akciğeri ekspanse genel durumu düzelmiş ve şifa ile taburcu edildi.

SONUÇ: Organize pnömonilerin akciğer neoplazmalarından, ayırıcı tanısında zaman zaman zorluklar yaşanmaktadır. Takiplerde,tedaviye rağmen gerilemeyen, kesin tanısı olmayan pulmonerlezyonlarda cerrahi rezeksiyon gerekebilmektedir.

TARTIŞMA: Organize pnömoni, yamalı intertisyel inflamasyon, küçük hava yollarında, alveolar duktus ve alveollerde hava alanları içeren granülasyon dokusu ile karakterize patolojik kondisyona sahiptir (1,2). Fokal pnömonik konsolidasyon arka-ön akciğer grafisinde genelde alışık olmadık şekilde, yuvarlak veya oval şekilde zaman zaman akciğer maligniteleri ile karışabilecek şekilde spiküler uzanımları olan şüpheli kitleler olarak karşımıza çıkabilmektedir (3). İlk olarak 1835 yılında Reynaud tarafından tanımlanmıştır (4). Akciğer malignitelerin dışında diğer akciğer apsesi, bronşektazi, tüberküloz gibi diğer benign patolojiler ile de benzer radyolojik görüntüler olabilmektedir (5).

Anahtar Kelimeler: Akciğer kanseri, hidatik kist, organize pnömoni, soliter kitle.

Bilgisayarlı toraks tomografisi

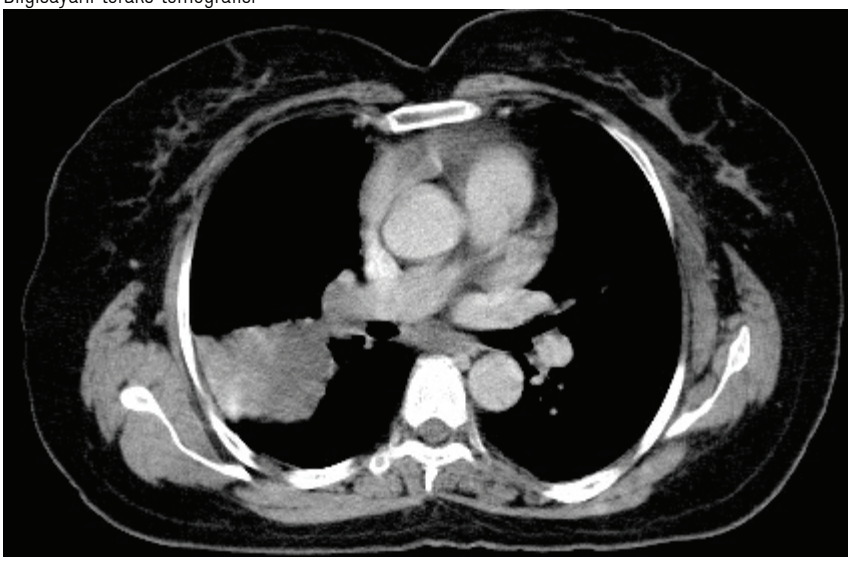

Toraks BT

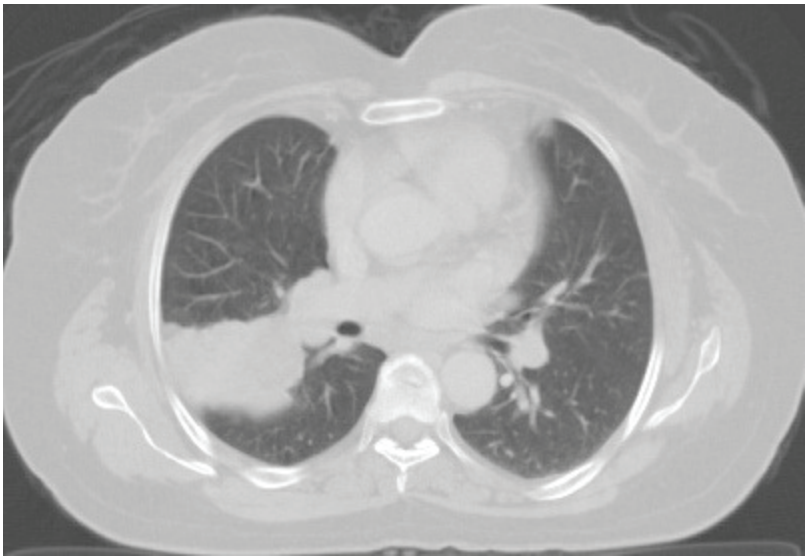

EP-203
NADİR GÖRÜLEN BİR AKCİĞER TÜMÖRÜ: MUKOZA İLİŞKİLİ LENFOİD DOKU LENFOMASI

Ömer Giray İntepe, Bülent Aydemir, Oya Uncu İmamoğlu, Eyüp Halit Yardımcı, Tamer Okay

Dr. Siyami Ersek Göğüs Kalp ve Damar Cerrahisi Eğitim ve Araştırma Hastanesi, Göğüs Cerrahisi Kliniği, İstanbul

GİRİŞ: Ekstranodal lenfomalar arasında önemli bir yer tutan mukoza ilişkili lenfoid doku lenfomaları (MALT lenfoma) akciğerde nadir görülen tümörlerdendir.

GEREÇLER VE YÖNTEM: Kliniğimize rutin kontrolleri sırasında yapılan görüntüleme tetkiklerinde akciğerinde kitle saptanması üzerine yönlendirilen ve yapılan cerrahi rezeksiyon sonucu MALT lenfoma tanısı alan hastamızın bilgileri geriye dönük olarak incelendi.

BULGULAR: 71 yaşında erkek hasta rutin sağlık kontrolleri sırasında yapılan görüntüleme tetkiklerinde her iki akciğer dokusunda kitle saptanması üzerine tarafımıza yönlendirildi. Hastanın fizik muayenesinde patoloji saptanmadı. Posterior anterior akciğer röntgenogramında her iki akciğer alt zonlarda kitle imajı gözlendi. Hastanın bilgisayarlı toraks tomografisinde sağ akciğer alt lobda 43x34 mm, sol akciğerde 25x11 mm boyutlarında kitle rapor edildi. Bunun üzerine istenen pozitron emisyon bilgisayarlı tomografisinde (PET-BT) sağ akciğerdeki kitlenin standart tutulum değeri 9.9, sol akciğerdeki kitlenin ise 4.0 olarak ölçüldü. Sağ akciğerdeki kitlenin toraks duvarına yakınlığı ve biyopsiye uygun konumu nedeniyle yapılan iğne biyopsisi sonucu yassı hücreli karsinom olarak rapor edildi. Sağ akciğere anatomik rezeksiyon öncesi sol akciğerdeki kitleye vats yöntemi ile kama rezeksiyon yapıldı ve patolojik inceleme sonucu olarak malignite rapor edilmedi. Hasta operasyon sonrası 3. gün taburcu edilirken ikinci seansta sağ akciğer alt loba anatomik rezeksiyon uygulandı ve mediastinal lenf nodu diseksiyonu yapıldı. Hasta operasyon sonrası 5. gün taburcu edilirken patolojik evrelemesi de T2a N0 olarak bildirildi. Hastamız onkoloji kliniğinde takip altına alındı. Takipleri sırasında sol akciğerde yeniden bir kitle oluşması ve takiplerinde boyutlarında artış gözlenmesi üzerine hasta tanı amaçlı tarafımıza tekrar yönlendirildi ve önceki operasyondan 16 ay sonra yapılan cerrahi rezeksiyon sonucu kitlenin patolojik incelemesinde tanısı MALT lenfoma olarak bildirildi. Hastamız operasyon sonrası 4. gün taburcu edilerek hematoloji kliniğine yönlendirildi.

SONUÇ VE TARTIŞMA: Akciğer tümörleri arasında nadir görülen MALT lenfoma da ayırıcı tanıda akılda bulundurulmalıdır. İğne biyopsileri ile tanı için yeterli materyal alınamadığından tanı genellikle cerrahi rezeksiyon ile elde edilmektedir.

Anahtar Kelimeler: akciğer tümörü, lenfoma, mukoza ilişkili lenfoid doku

Resim 1

Olgunun tarafımıza ilk başvurusunda çekilen posterior anterior akciğer röntgenogramı

EP-204
GÖĞÜS DUVARINDA ŞEKİL BOZUKLUĞU İLE BAŞVURAN POLAND SENDROMU OLGUSU

Ömer Giray İntepe, Murat Yaşaroğlu, Eyüp Halit Yardımcı, İsmail Dal, Tamer Okay

Dr. Siyami Ersek Göğüs, Kalp ve Damar Cerrahisi Eğitim ve Araştırma Hastanesi, Göğüs Cerrahisi Kliniği, İstanbul

GİRİŞ: Poland Sendromu nadir görülen bir hastalıktır. Göğüs duvarını oluşturan yapıların aynı tarafta doğumsal yokluğu ile karakterize olup üst ekstremite deformiteleri de eşlik edebilir.

GEREÇLER VE YÖNTEM: Bu çalışmamızda, polikliniğimize göğüs duvarında şekil bozukluğu şikayeti ile başvuran hastanın yapılan fizik muayenesi ve görüntüleme tetkikleri sonucunda elde edilen bulgular geriye dönük olarak incelendi.

BULGULAR: 19 yaşında erkek hasta polikliniğimize göğüs duvarında şekil bozukluğu nedeniyle başvurdu. Hastanın yapılan fizik muayenesinde kemik yapıların şekil bozukluğundan ziyade sağ hemitoraks ön duvarını oluşturan cilt altı ve kas dokusunun az olduğu saptandı. Bu muayene bulgusu üzerine istenen toraks bilgisayarlı tomografisinde hastanın sağ major ve minör pektoral kaslarının aplazisi rapor edildi.

SONUÇ VE TARTIŞMA: Poland sendromu nadir görülen bir göğüs duvar deformitesidir. Göğüs duvarında şekil bozukluğu şikayeti ile başvuran hastaların ayırıcı tanısında akla getirilmelidir.

Anahtar Kelimeler: Poland sendromu, göğüs duvarı, pektoral kas agenezisi

Resim 1

Poland Sendromu olgusunun göğüs ön duvar fotoğrafı

Resim 2

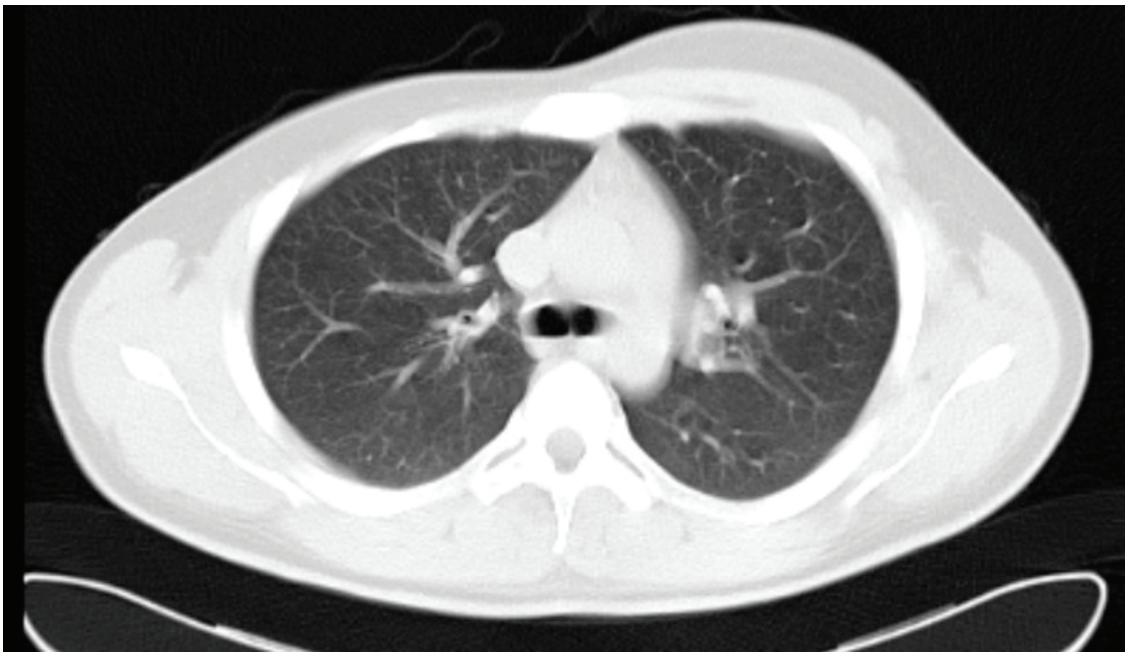

Poland Sendromu olgusunun toraks bilgisayarlı tomografi kesiti

EP-205
INTRATORASİK SAÇMA YARALANMASININ FARKLI GÜZERGAHI

Asuman Akın Turker

Bozyaka Eğitim Araştırma Hastanesi, Göğüs Cerrahisi,İzmir

Giriş: Toraksın ateşli silahlarla yaralanmalarında kurşun, mermi çekirdeği, saçma veya şarapnel parçaları çoğunlukla akciğer parankiminde olmak üzere toraks içi doku ve organlar arasında yabancı cisim olarak kalabilirler. Ana vasküler yapılara ve hayati organlara yakın komşuluk gösteren yabancı cisimler ileride infeksiyon veya ciddi komplikasyon riski olduğundan cerrahi olarak çıkarılmalıdır.

Olgu: Onyedi yasındaki erkek hasta saçma yaralanması sonrası getirildiği acil serviste değerlendirildi. Fizik muayenesinde sol sternum lateralinde 5.kot hizasında 0.5cm. kadar saçma girişi görüldü, tüm vücudu başka saçma girişi olup olmadığı açısından dikkatli incelendi. Hastanın hiçbir şikayeti yoktu. Hastaya çekilen toraks bilgisayarlı tomografide sağ alt lobda bir adet yabancı cısım (saçma) izlendi. Herhangi bir pnömotoraks, mediyastinal hematom veya damar yapılarında düzensizlik mevcut değildi. Hasta serviste takibe alındı, saçma tanesinin geçişinde özefagus hasarı olma ihtimali üzerine endoskopi yapıldı. Endoskopide özefagus ve mide duvarında herhangi bir hasar görülmedi. Hastanın takibinde komplikasyon gelişmedi, servisten taburcu edildi.

Tartışma: Penetran toraks yaralanmasında komplikasyona göre tedavi planlanmalıdır. Olgumuzdakı hastanın sacma tanesi sol anteriordan geçişi olmuş görüntülemede ise sağ posteriorda izlenmiştir. Saçma güzergahı olarak özefagus ve trakea yaralanması her zaman akılda tutulmalıdır.

Anahtar Kelimeler: saçma, intratorasik, komplikasyonsuz

Saçmanın intratorasik görünümü

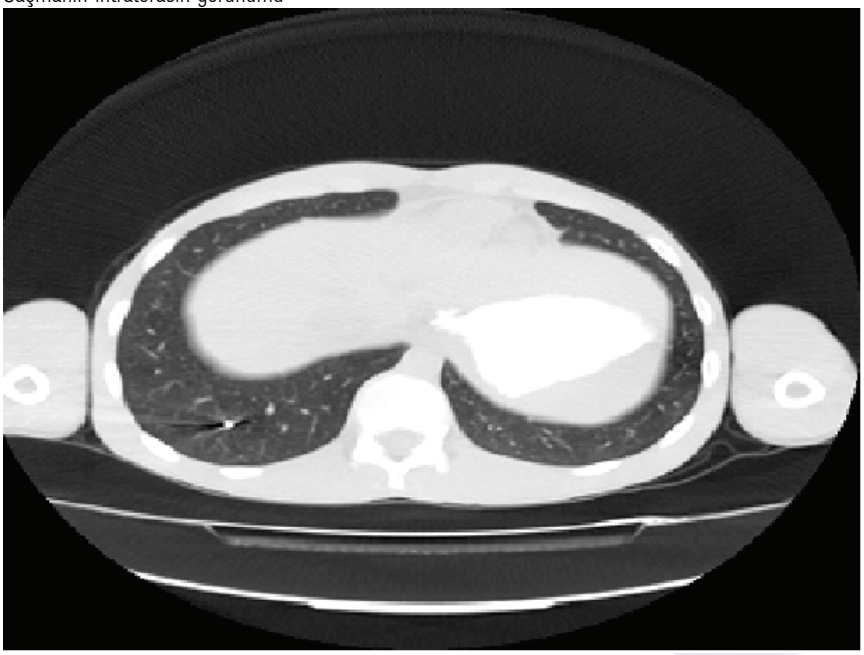

EP-206
BRONKOJENİK KİSTLER; OPERE EDİLEN 13 VAKANIN ANALİZİ

Fazlı Yanık, Yekta Altemur Karamustafaoğlu, Cenk Balta, Yener Yörük

Trakya Üniversitesi Tıp Fakültesi Göğüs Cerrahisi

GİRİŞ: Bronkojenik Kist (BK)'ler; embiryonel hayatta primitif ön bağırsağın kalıntılarından oluşan nadir görülen konjenital, kistik, benign lezyonlardır. Mediyastenin kistik lezyonlarının %15'ini oluşturmaktadırlar. Tedavisi lezyonun endoskopik yada torakotomi ile çıkarılmasıdır ve sonuçları yüz güldürücüdür. Çalışmamızda bronkojenik kistlerle ilgili deneyimimizi paylaşmayı amaçladık.

BULGULAR: Bronkojenik kist ön tanısı ile Ocak 2008-Haziran 2016 tarihleri arasında opere edilen 3 erkek, 10 kadın; ortalama yaş 49 ± 15,7 yıl; (26-74 yıl) olan 13 olgunun dosyaları, görüntüleme yöntemleri, cerrahi sonuçları, sağ kalımları ve izlemleri retrospektif olarak incelendi (Tablo 1). Toraks tomografisinde BK'lerin dokuzu (%68) paratrakeal, ikisi (%16) infrakarinal, biri (%8) intraparankimal, biri(%8) paraözofagial yerleşimliydi ve ortalama kist çapı 4,6 ± 1,4 cm (3-7 cm) idi (resim 1). Kistler 10 olguda (%76) torakotomi, iki olguda (%16) VYTC (Video Yardımlı Toraks Cerrahisi), bir olguda (%8) video-mediastinoskopi ile komplet olarak eksize edildi. Ortalama takip süresi 33 ± 40,4 ay (3-100 ay) olarak hesaplandı. Takip süresince mortalite ve nüks gözlenmezken, üç olguda komplikasyon gelişti (pnömoni, yara yeri infeksiyonu, diyafragma paralizisi).

TARTIŞMA: BK'ler büyük çoğunluğu mediasten yerleşimli olmakla birlikte, nadiren ekstratorasik yerleşimli olabilirler. Çoğu zaman akciğer grafisi ve Toraks BT tanıda yeterlidir. Eksizyon çocuklarda mutlaka önerilmekteyken, yetişkinlerde asemptomatik olgularda tedavi tartışmalıdır (1). Ancak kistin komplike hale gelme, büyüyüp bası etkisi oluşturma ihtimali, malignite potansiyeli gibi nedenlerle cerrahi eksizyon genellikle kabul görmektedir (2,3). Kistlerin iç yüzeyi bronşiyal respiratuvar epitelle döşelidir, cerrahi sırasında bu epitelin çıkarılması nüksleri önlemede en önemli kuraldır.

SONUÇ: Bronkojenik kistler nadir görülen ancak hayatı tehdit edici durumlara dahi yol açabilen konjenital kistik lezyonlardır. Cerrahi tedavi altın standarttır. Son yıllarda geliştirilen minimal invaziv yöntemler olan VYTC ve video mediastinoskopi uygun hastalarda torakotomiye alternatif olabilir.

Anahtar Kelimeler: Kist, Bronş,Mediasten

Resim 1

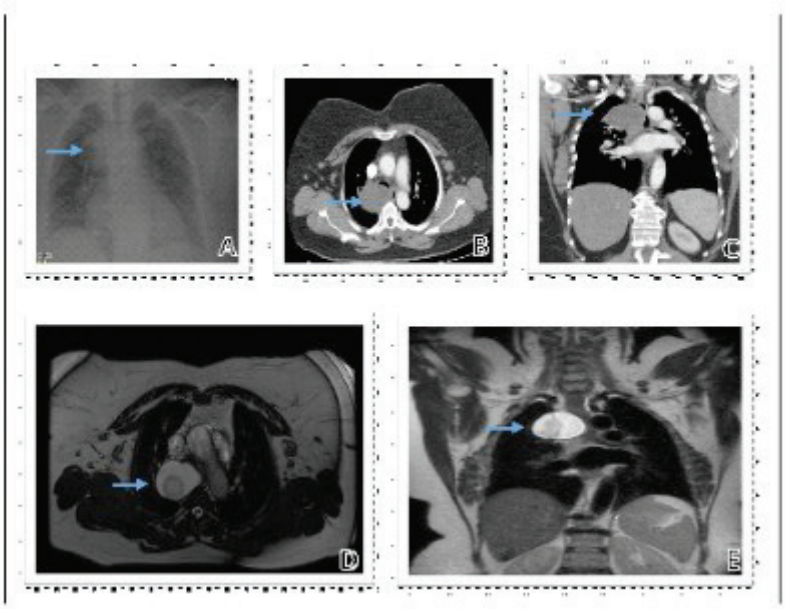

Resim 1) 11 numaralı olguya ait direk grafi (A), Toraks BT(B,C) ve Toraks MR(D,E) görüntüleri (Oklarla işaretli).

Tablo 1

Olgu	Yaş/Cinsiyet	Semptom	Yerleşim yeri	Taraf	Operasyon türü	Kist çapı(cm)	Takip süresi(Ay)
1	42/K	Öksürük, Ağrı	Paratrakeal	Sağ	Torakotomi-Eksizyon	4x4	100
2	52/K	Öksürük	Paratrakeal	Sağ	Torakotomi-Eksizyon	4x3	89
3	52/K	Öksürük, dispne	İnfrakarinal	Sağ	Torakotomi-Eksizyon	6x4	59
4	43/K	Asemptomatik	Paratrakeal	Sağ	Torakotomi-Eksizyon	5x3	44
5	74/E	Öksürük, dispne	Paravertebral	Sol	Torakotomi-Eksizyon	4x5	43
6	53/E	Öksürük, Ateş	İnfrakarinal	Sağ	Torakotomi-Eksizyon	4x3	29
7	49/K	Asemptomatik	Paratrakeal	Sağ	Torakotomi-Eksizyon	5x4	25
8	57/K	Öksürük, Dispne	Paratrakeal	Sağ	Torakotomi-Eksizyon-Diyafragma pilikasyonu	7x4,5	13
9	43/K	Öksürük	Paratrakeal	Sağ	Torakotomi-Eksizyon	4x4	10
10	26/E	Asemptomatik	Paratrakeal	Sağ	Video-mediastinoskopi-Eksizyon	3x2	7
11	54/K	Dispne, Öksürük	Paratrakeal	Sağ	VYTC-Eksizyon	6x5	4
12	43/K	Dispne, Ağrı	İntraparankimal (Sağ alt lob)	Sağ	VYTC-Wedge rezeksizyon	3x2	3
13	53/K	Ateş, öksürük	Paraözofagial	Sağ	Torakotomi-Eksizyon	5x3	3

VYTC: Video yardımlı Göğüs Cerrahisi ameliyatları Tablo 1) Olguların demografik özellikleri, semptomları, kistin yerleşim yeri ve tarafı, uygulanan operasyon tipleri, kist çapı ve takip süreleri.

EP-207
MİDEYE MİGRASYON YAPMIŞ PARSİYEL KIRILMIŞ ÖZOFAGEAL STENTİN TEDAVİ YÖNETİMİ NASIL OLMALI?

Yücel Akkaş[1], Barış Doğu Yıldız[2], Bülent Koçer[1], Barış Hekimoğlu[1]

[1]Ankara Numune Eğitim ve Araştırma Hastanesi, Göğüs Cerrahisi Kliniği, Ankara
[2]Ankara Numune Eğitim ve Araştırma Hastanesi, Genel Cerrahi Kliniği, Ankara

Giriş: Biz de bu olgumuzda şizofrenik bir hastada koroziv madde içimine bağlı benign özafageal striktürde parsiyel stent kırılması ile sonuçlanan özofageal stentin mideye migrasyonunun cerrahi tedavi yönetimini bildirmek istedik.

Olgu: Otuzdokuz yaşında şizofren erkek hastaya koroziv içimine bağlı stent takılmasından 10 ay sonra yutma güçlüğü nedeniyle çekilen bilgisayarlı toraks tomografisinde stentin mideye migrasyon yaptığı görülüyor (Figür 1). Endoskopik olarak stentin üst ucunun distal özofageal mukozaya gömülü olmasından dolayı mukozaya zarar vermemek için hastaya laparotomi+transhiatal özofajektomi+stent çıkarılması+boyunda anastomoz operasyonu yapıldı (Figür 2). Hastanın kendine zarar vermemesi için postoperatif 7 gün uyutuldu ve postoperatif 10. günde taburcu edildi.

SONUÇ VE TARTIŞMA: Şizofrenik benign özofageal darlığı olan hastalarda tekrarlayan stent girişimleri yerine küratif cerrahi tedavi yapılabilir ve postoperatif hastanın kendine zarar vermemesi için anastomozun iyileşmesi süresinde hasta solunum cihazında uyuyarak takip edilebilir.

Anahtar Kelimeler: Benign özofageal darlık, stent, şizofreni,cerrahi

Figür 1

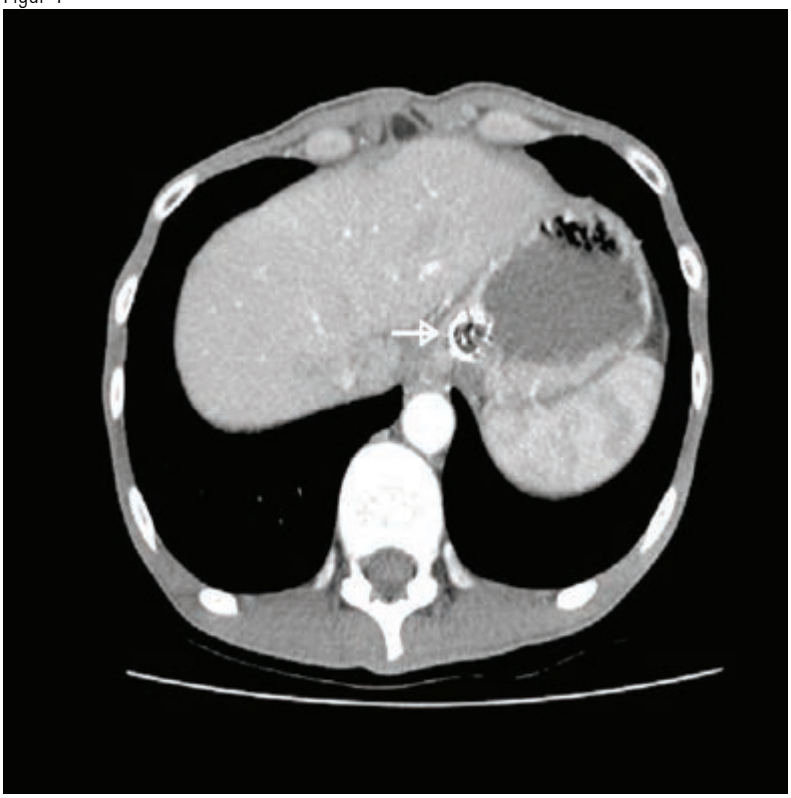

Mideye migrasyon yapmış parsiyel kırılmış özofageal stentin toraks-CT görüntüsü

Figür 2



Cerrahi olarak çıkarılan spesmende özofageal darlığın, parsiyel kırılıp mide migrasyon yapmış metal kaplı stentin görüntüsü

EP-208
NADİR BİR OLGU: İDİOPATİK PLÖROPARANKİMAL FİBROELASTOZİS

Selma Mine Kara Apaydın[1], Nevzat Kılıç[1], Erkmen Gülhan[1], Leyla Nesrin Acar[1], Ali Beyoğlu[1], Funda Demirağ[3], Sevtap Gülgösteren[2], Cebrail Şimşek[2], Pınar Bıçakçıoğlu[1]

[1]Atatürk Göğüs Hastalıkları ve Göğüs Cerrahisi Eğitim ve Araştırma Hastanesi, Ankara,Göğüs Cerrahisi
[2]Atatürk Göğüs Hastalıkları ve Göğüs Cerrahisi Eğitim ve Araştırma Hastanesi, Ankara, Göğüs Hastalıkları
[3]Atatürk Göğüs Hastalıkları ve Göğüs Cerrahisi Eğitim ve Araştırma Hastanesi, Ankara, Patoloji

İdiopatik Plöroparankimal Fibroelastozis, özellikle üst loblarda plevral ve parankimal fibrozisin izlendiği, 2013 American Thoracic Surgery/European Respiratory Society sınıflamasında nadir görülen idiopatik intersitisyel pnömoni grubunda sınıflandırılan bir hastalıktır. Hastalar genellikle nefes darlığı, kuru öksürük ile başvururlar. Nadiren de tekrarlayan solunum yolu enfeksiyonları ve spontan pnömotoraks görülebilir.Toraks bilgisayarlı tomografide(BT) genellikle üst loblarda subplevral konsolidasyonun eşlik ettiği parankimal distorsiyon ve volüm kaybı izlenir. Histolojisinde visseral plevrada incelme, homojen subplevral fibrozis ile birlikte alveoler elastozis bulunur. Olgumuz 30 yaşında erkek hasta; bir yıldır süren eforla nefes darlığı, halsizlik, kilo kaybı şikayetleri ile göğüs hastalıkları kliniğine başvurmuş. Hastanın özgeçmişi ve soygeçmişi bir özellik arz etmemekle birlikte 12 yıldır mermer kesimi ile ilgili meslekle uğraşmakta idi.Fizik muayenesinde bilateral solunum sesleri azalmıştı. Toraks BTısında bilateral plevral kalınlaşma ve düzensizlikler ile solda yer yer sınırlandırılmış effüzyon, solda daha belirgin olmak üzere her iki üst lobda hacim kaybı, parankim harabiyeti ve konsolidasyonlar izlendi. Akciğer perfüzyon sintigrafisinde sağ üst zonun total perfüzyona katkısı %11 ve sol üst zonun katkısı %0.29 olarak hesaplandı. Göğüs hastalıkları tarafından tanısal amaçlı Endobronşial Ultrasonografi ve Transtorasik ince iğne aspirasyon biyopsisi için değerlendirilmiş olup uygun görülmemişti. Tarafımıza tanısal amaçlı plevra biyopsisi açısından danışıldı. VATS ile yapılan gözlemde plevra patolojik görünümde değildi,akciğer parankiminin ileri derecede fibrotik olduğu ve akciğer dokusunun toraks duvarına yapışık olmadığı görüldü. Plevra biyopsisi ve üst lob parankiminden kama biyopsisi yapıldı. Postoperatif dönemde akciğer ekspansiyonunda sorun yaşandı, bu nedenle postoperatif 16.günde dreni alındı. Patolojisi; plevradan kronik fibrinöz plörit ve parankimden pulmoner fibroelastozis olarak bildirildi. Şu anda ciddi dispnesi olmayan hasta transplantasyon programı için danışıldı,uygun bulunmadı. İhtiyaç halinde kullanmak üzere oksijen konsantratörü raporu verilen hasta, ek tedavi almaksızın takip edilmektedir. Literatürde günümüze kadar ulaşabildiğimiz 19 vaka yayınlanmış olup, nadir görülmesi nedeniyle klinik ve radyolojik bulguları ile literatüre katkıda bulunmayı amaçladık.

Anahtar Kelimeler: intersitisyel, VATS, kama biyopsisi

resim1

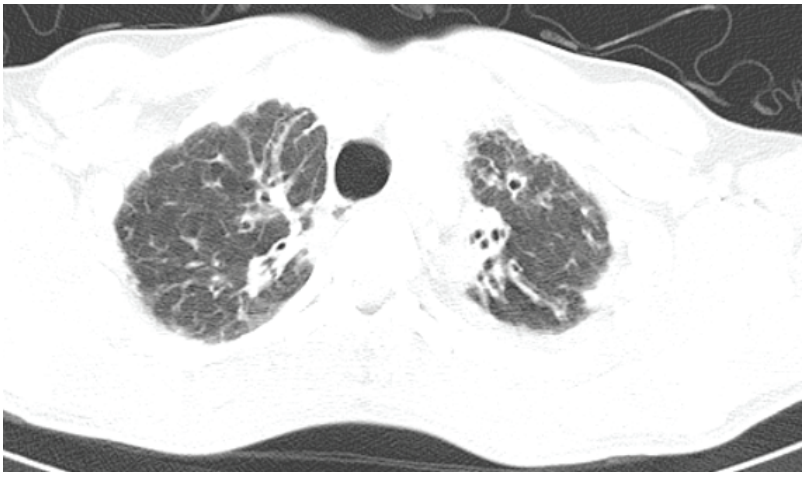

EP-210
TORAKS TRAVMALI OLGULARDA OKKÜLT PNÖMOTORAKSA EŞLİK EDEN PATOLOJİLER

Esin Kalkan[1], Arzu Mirici[2]

[1]Çanakkale Onsekiz Mart Üniversitesi Tıp fakültesi Adli Tıp A.D.
[2]Çanakkale Onsekiz Mart Üniversitesi Tıp Fakültesi Göğüs Hastalıkları A.D.

Okkült Pnömotoraks (OPX) düz grafilerde saptanamayan ancak diğer görüntüleme yöntemleri ile görülebilen bir patolojidir.Özellikle mekanik ventilasyona aday kişilerde küçük boyutlu bir tansion pnömotoraksın hayatı tehdit edecek bir tabloya dönüşmesi ya da adli rapoprlama açısından dikkatle incelenmesi gerekir.Ülkemizdeki adli tıpla ilişki yasal mevzuat gereği ne boyutta olursa olsun PX hayatı tehdit eden bir patoloji sayılmaktadır.Toraks BT de travmaya sekonder tüm patolojiler saptansa bile her travmalı olguda BT incelemesi yapmak maliyet ve radyasyon maruziyeti açısından tartışmalı bir konudur. Bu çalışmada son 3 yıl içinde acil servise toraks travması nedeniyle baş vuran ve adli rapor düzenlenen 63 olgunun değerlendirmesi yapılmış ve pnomotoraksa eşlik eden patolojiler ile ilişkileri incelenmiştir. Buna göre 63 olgunun 47 si (%74.6)toraks BT ile değerlendirilmiş ve 14 (%23)olguda tektaraflı ya da bilateral pnömotoraks saptanmıştır.Bu olguların yanlızca 4'ünde pnömotoraks düz grafide de görülmüş. 10 olguda sadece toraks BT ile saptanmıştı. 14/10 (%71)Adli raporların incelenmesi ve toraks BT lerin yeniden değerlendirmesi yapıldı. Non-okkült pnömotoraks olguları ile karşılaştırıldığında Okkült PX olgularına yaygın subkutan amfizem,-tek ya da çoklu kot kırığı,pulmoner kontüzyon gibi eşlik eden patolojilerin daha yüksek oranda olduğu saptandı.Ancak bu fark anlamlı değildi.Öte yandan pnömotoraksın yerleşimi açısından okkült olguların daha çok anterior bölgede non-apikal non bazal tipte olduğu saptandı. Kaza nedeni ve yaralanma bölgesi açısından hem araç içi hem de araç dışı trafik kazalarında saptanan toplam 8 PX olgusundan 7 'si düz grafide saptanamayan okkült PX idi. Kafa travması varlığı ve yaralanan vucut bölgesi arttıkça okkült px oranı artıyordu. Bu bulgular ışığında özellikle anteriorda non-apikal non-bazal yerleşimli pnömotoraks olgularının atlanmaması açısından; düz grafilerin dikkatle değerlendirilmesi ve şüpheli durumlarda Toraks BT gerekliliğine dikkat çekmek istiyoruz. Ayrıca trafik kazaları ile kafa travması olan olguların da acil servis akışı içinde daha özenle takibi gerektiğini düşünüyoruz.

Anahtar Kelimeler: Pnömotoraks,adli rapor,travma

tablo-1 okÃlt pnÃ¶motoraksa eÅŸlik eden travma Ã¶zellikleri ve radyolojik patolojiler

Tablo 1. Okült pnömotoraksa eşlik eden travma özellikleri ve radyolojik patolojiler

Değişkenler	Px Tipi	
	Okült (n)	Non-okült (n)
Number	10 cases	4 cases
Yaş ortalaması (Mean)	35,4	35,2
Cinsiyet		
Kadın	2	1
Erkek	8	3
Etyoloji		
ADTK*	2	-
AITK**	6	1
Yüksekten düşme	2	-
KDAY***	1	2
ASY****	-	1
Yaralanan vücut bölgesi		
Baş-boyun	4	-
Göğüs	8	3
Batın	2	1
Pelvis	3	-
Alt ekstremite	2	1
Üst ekstremite	2	1
Eşlik eden patoloji		
Subkutan amfizem		
Yaygın	2	-
Lokal	-	2
Kot kırığı		
Tek	1	1
Birden fazla	3	-
Pulmoner kontüzyon		
Bazal	4	2
Apikal	1	-
NANB*****	1	1
Pnömotoraks lokalizasyonu		
Bazal	2	1
Apikal	2	-
NANB*****	6	1
Ven olmayan	-	2
Tek taraflı	7	4
Bilateral	3	-

*: Araç dışı trafik kazası; **: Araç içi trafik kazası; ***: Kesici delici alet yaralanması; ****: Ateşli silah yaralanması; *****: Nonapikalnonbazal.

EP-211
PAPİLLER TİROİD KARSİNOMUNUN İZOLE DEV GÖĞÜS DUVARI METASTAZI; OLGU SUNUMU

Kemal Karapınar[1], Celalettin İbrahim Kocatürk[1], Ali Cevat Kutluk[1], Nural Ören[2]

[1]Yedikule Göğüs Hastalıkları Ve Göğüs Cerrahisi Eğitim Ve Araştırma Hastanesi, 1.Göğüs Cerrahisi Servisi
[2]Yedikule Göğüs Hastalıkları Ve Göğüs Cerrahisi Eğitim Ve Araştırma Hastanesi, Patoloji Bölümü

Nefes darlığı nedeniyle 14 ay önce hastaneye başvuran 67 yaşında kadın hastada, sağ hemitoraksta kitle ve tiroide nodül saptanmış. Torakstaki lezyona yapılan iğne biopsisi ile tanı konulamamış, tiroid lezyonu papiller tiroid karsinomu (PTK) tanısı almış ve total tiroidektomi olmuş. Postoperatif pT3N0, PTK olarak değerlendirilmiş. Postoperatif kontrol PET-CT'de sağ hemitoraksdaki 12,5 cm'lik lezyonun SUV değerinde artış tespit edilerek operasyon önerilmiş. Hastanemize başvuran hastaya iğne biopsisi ile PTK metastazı tanısı konuldu. Hastaya göğüs duvarı rezeksiyonu, sağ üst lobektomi ve lenf nodu diseksiyonu yapıldı. PTK'nun bu büyüklükte izole göğüs duvarı metastazı yapması, literatürde karşılaşılan bir durum değildir. Olgu, literatür eşliğinde değerlendirerek sunulmaya değer bulundu

Anahtar Kelimeler: göğüs duvarı metastazı, mediastinal şift, papiller tiroid karsinomu

Resim 1

Preoperatif akciÄŸer grafisi

Resim 2

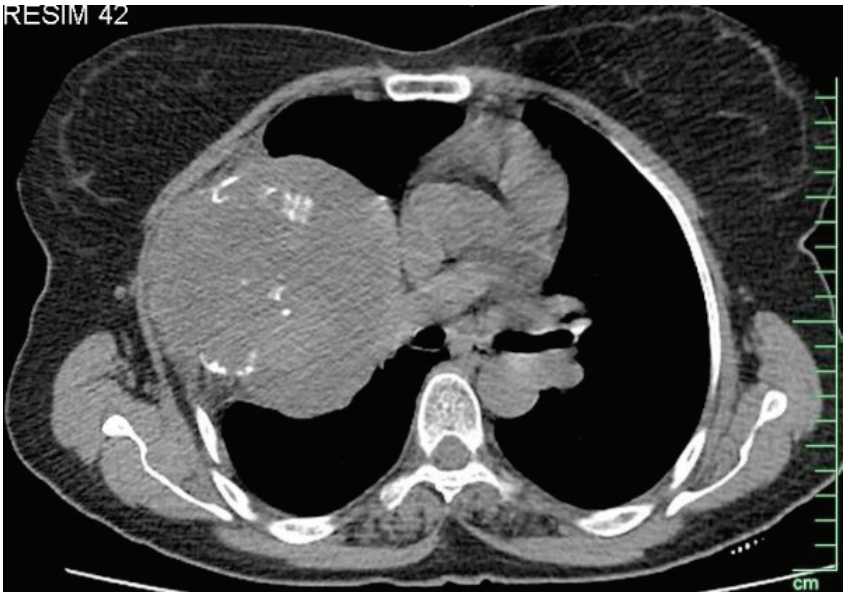

Preoperatif toraks BT gÃ¶rÃntÃsÃ

Resim 3

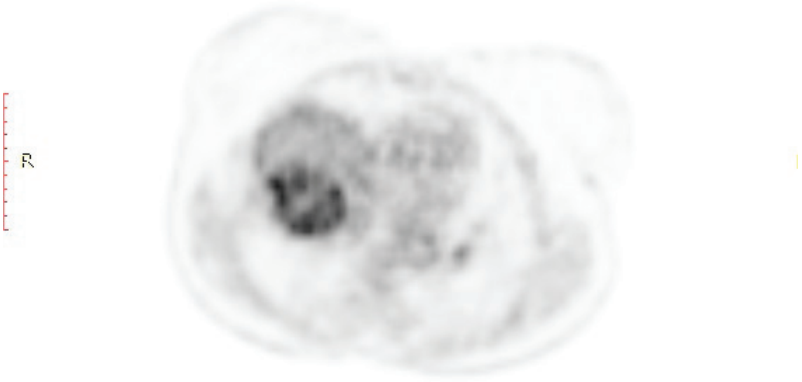

Preoperatif PET gÃ¶rÃntÃsÃ

Resim 4

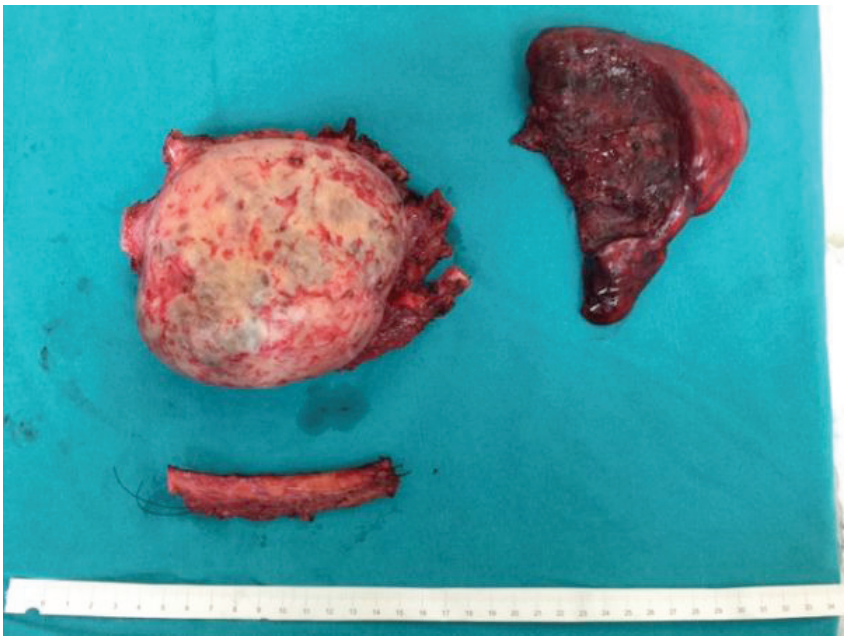

Piyes: GÃ¶ÄŸÃ s duvarÄ± tÃ mÃ¶rÃ , Ã st lob ve 5.kot

Resim 5

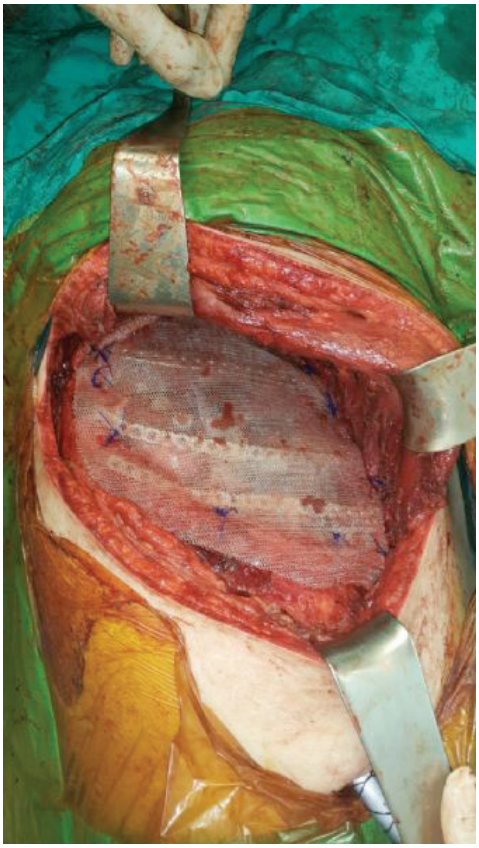

Titanyum bar ve prolen mesch uygulanmasÄ±

Resim 6

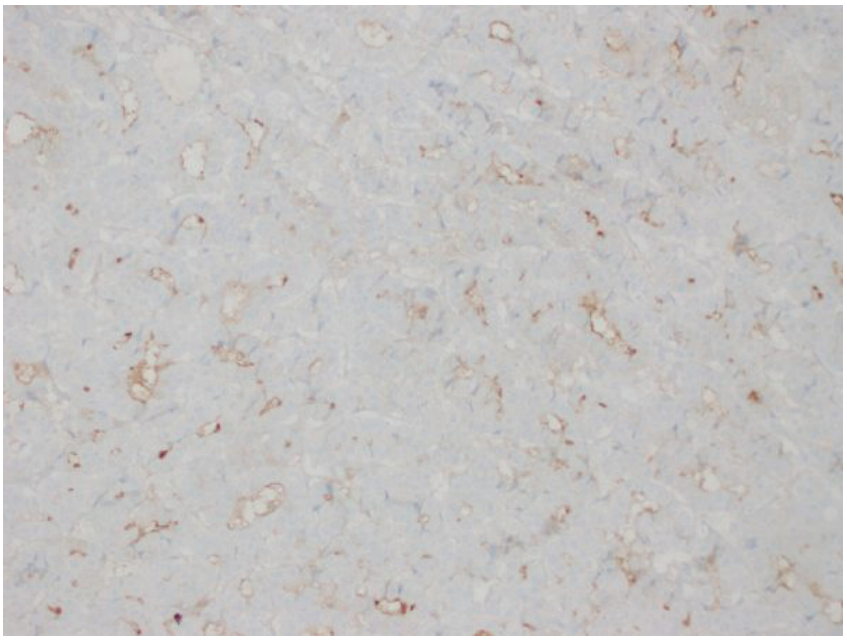

immÃn boyama: HBME-1 pozitif (x200)

Resim 7

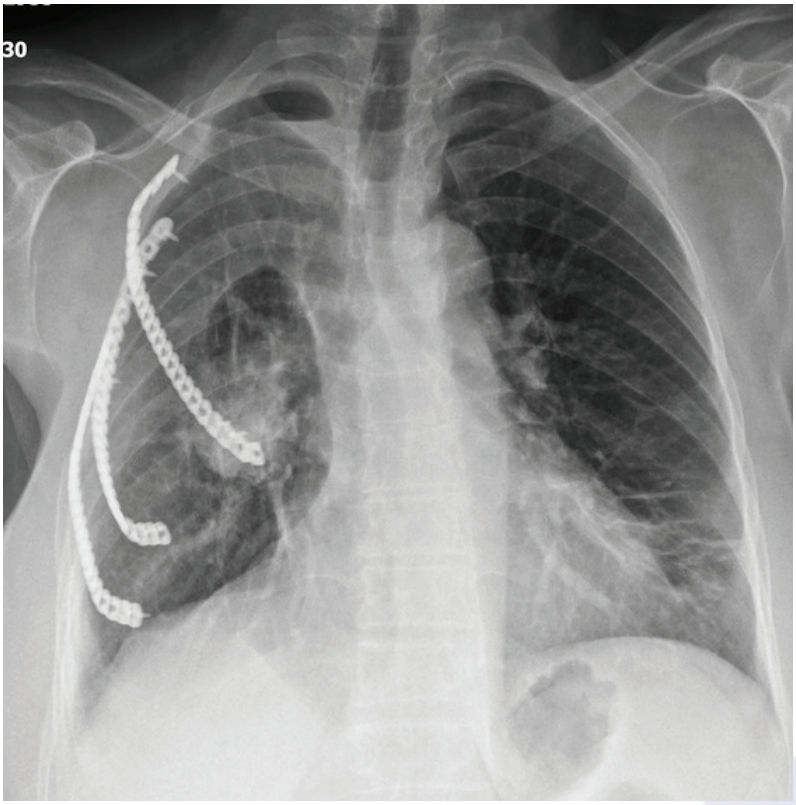

Postoperatif kontrol grafi

EP-212
TENS TORAKOTOMİ SONRASINDAKİ POSTOPERATİF AĞRI VE ERKEN DÖNEM KOMPLİKASYONLARDA ETKİLİ Mİ?

Celal Buğra Sezen[1], Selma Meral Akçal[2], Süleyman Anıl Akboğa[2], Anar Süleymanov[2], Anıl Gökçe[2], Aynur Baş[2], Cem Emrah Kalafat[1], Ali Çelik[2], Abdullah İrfan Taştepe[2]

[1]Yedikule Göğüs Hastalıkları ve Göğüs Cerrahisi Eğitim ve Araştırma Hastanesi, Göğüs Cerrahisi, İstanbul
[2]Gazi Üniversitesi Tıp Fakültesi,Göğüs Cerrahisi Anabilim Dalı, Ankara

GİRİŞ: Torakotomi sonrasında hastalarda yaygın nöropatik ağrı en sık karşılaşılan sorunlardan birisidir. Postoperatif dönemde bu ağrıları azaltmaya yönelik narkotikler ve analjezikler kullanılmaktadır. Ancak bu ilaçların istenmeyen solunum depresyonu, sedasyon, hipotansiyon, bradikardi, bulantı ve kusma benzeri yan etkileri bulunmaktadır. Transkutanöz elektriksel sinir stimulasyonu (TENS) ise postoperatif ağrı kontrolünde alternatif bir tedavi yöntemidir. Biz de bu amaçla prospektif olarak TENS'in ağrı, vital bulgular ve erken dönem komplikasyonlar üzerine etkisini torakotomi yapılan hastalarda değerlendirdik.

MATERYAL VE METHOD: Çalışma Ocak 2012 ile Aralık 2014 yılları arasında prospektif olarak yapıldı.Çalışmaya göğüs cerrahisinde çeşitli nedenlerle torakotomi yapılan 87 hasta alındı. TENS uygulanan 43 (Grup-T) ve kontrol grubu 48 (Grup-C) hasta olarak iki gruba ayrıldı.Grup C'deki hastalara opiod analjezi uygulandı. Grup T'deki hastalara opioid analjeziye ek olarak postoperatif 3 gün bifazik dalga formunda 100 Atım/s ve atım genişliği 200 µs olarak TENS uygulandı.Hastaların bu süreçteki ağrılarına, vital bulgularına ve erken dönem komplikasyonlarına bakıldı.

BULGULAR: Çalışmaya 62 erkek ve 25 kadın olmak üzere 87 hasta kabul edildi. Çalışmada TENS uygulanan ve uygulanmayan iki grup karşılaştırıldı. İki grup arasındaki demografik özellikler arasında istastiksel olarak anlamlı fark saptanmadı. Yatış süreleri karşılaştırıldığında her iki grup arasında anlamlı fark saptanmadı.(Tablo-1) Iki grup arasında postoperatif ağrı skorları değerlendirildiğinde Grup-T'nin postoperative 1., 2. ve 3. günlerdeki ağrı skorlarının ortalaması istatiksel olarak anlamlı saptandı(p:0,001; p<0,001; p:0,003)(Tablo 2). Vital bulgular karşılaştırıldığında ortalama arteriyel kan basıncı ve ortalama nabızları istatiksel olarak fark saptanmadı.(Tablo 3). Grup T'de 6 hastada (%14) komplikasyon görülürken, Grup C'de 10 hastada (%22,7) komplikasyon izlendi. Komplikasyonlar içerisinde her iki grupta da atelektazi %12,6 oranında en sık izlendi. Komplikasyonlar cerrahi gruplar arasında karşılaştırıldığında özellikle lobektomi yapılan hastalarda komplikasyonların daha sık izlendiği görüldü.(Tablo-4).

TARTIŞMA: TENS ile yapılan çalışmalarda standardizasyon olmaması nedeniyle farklı görüşte yayınlar bulunmaktadır. Warfield ve ark. 24 hastalık çift kör prospektif çalışmada postoperative ilk 24 saatte hastaların ağrılarının azaldığını, hastane kalış sürelerinin kısaldığını göstermiştir(p:0.014). Bizim çalışmamızda da benzer sonuçlar saptandı.

SONUÇ: Çalışma sonucunda TENS'in postoperatif ağrının kontrolünde analjezik tedaviye ek bir tedavi olduğunu düşünmekteyiz. Özellikle erken dönemde ağrıların azalması hastaların postoperative komplikasyonlarını azaltmaktadır.

Anahtar Kelimeler: Transkutanöz Elektriksel Sinir Stimülasyonu, Torakotomi, Postoperatif Ağrı

Tablo 1

Tablo 1. Hastaların Demografik Özellikleri					
		Toplam	Tens	Kontrol	p
Sayı		87	43	44	
Cinsiyet	Erkek	62	32 (%74,4)	30 (%68,2)	0,52
	Kadın	25	11 (%25,6)	14 (%31,8)	
Yaş			55,13±14,63	58,86±11,82	0,19
	<70	70	33	37	0,39
	>70	17	10	7	
Yatış Süresi			4,741,6	5,23±1,5	0,15
Lobektomi			5,56±1,82	5,71±1,82	0,78
Pnomenektomi			5,50±1,37	5,17±1,60	0,7
Segmentektomi			4,14±0,69	4,50±1,04	0,47
Wedge			3,50±0,52	4,73±0,64	**0,001**

Tablo 1. Hastaların Demografik Özellikleri

Tablo 2

Tablo 2. Postoperatif Ağrıların Karşılaştırılması			
	Grup T	Grup C	p
Postoperatif 1 gün	4,11±0,77	5,03±0,77	**0,001**
06:00	5,83±1,88	5,72±1,80	0,78
10:00 (TENS)	3,32±1,10	5,72±1,10	**0,001**
14:00	4,90±1,6	4,93±1,64	0,94
16:00 (TENS)	3,13±0,80	4,95±1,59	**0,01**
20:00	4,39±1,89	4,63±1,36	0,49
00:00 (TENS)	3,06±1,27	4,20±1,33	**0,01**
Postoperatif 2 gün	3,76±0,69	4,45±1,18	**<0,001**
06:00	3,93±1,09	5,22±1,52	**0,001**
10:00 (TENS)	4,02±1,01	4,43±1,54	0,14
14:00	3,90±1,47	5,22±1,48	0,86
16:00 (TENS)	3,25±1,02	3,98±1,48	**0,01**
20:00	4,30±1,53	4,27±1,66	0,93
00:00 (TENS)	3,18±1,40	3,59±1,10	0,13
Postoperatif 3 gün	3,69±0,72	4,2±1,01	**0,003**
06:00	4,25±1,57	4,11±1,58	0,67
10:00 (TENS)	3,27±0,95	4,95±1,72	**0,01**
14:00	3,74±1,69	4,36±1,67	**0,08**

Tablo 2. Postoperatif Ağrıların Karşılaştırılması

Tablo 3

Tablo 4. Komplikasyonların Karşılaştırılması			
	Tens	Kontrol	p
Komplikasyonlar	6 (%14)	10 (%22,7)	0,29
Lobektomi	6 (%33,3)	8(%38,1)	0,54
Pnomenektomi	0 (%0)	1 (%16,7)	**0,03**
Segmentektomi	0 (%0)	1 (%16,7)	**0,02**
Wedge	0 (%0)	0 (%0)	
Atelektazi	5 (%11,6)	6 (%13,6)	
Pnömoni	1 (%2,3)	2 (%4,5)	
Yara Yeri Enfeksiyonu	0 (%0)	2 (%4,5)	

KOMPLIKASYONLARIN KARSILASTIRILMASI

EP-213
MEDİASTENİN MATÜR KİSTİK TERATOMU

Anil Gökçe, Anar Süleymanov, Aynur Baş, Merve Şatır, İsmail Cüneyt Kurul, Ali Çelik

Gazi Üniversitesi, Göğüs Cerrahi Ana Bilim Dalı,Ankara

Teratomlar ve mediastinal ekstragonadal germ hücreli tümörler (seminoma, embrionel hücreli karsinom,koryokarsinom, endodermal sinüs tümörü) genel olarak germ hücreli tümörler olarak adlandırılırlar. İçlerinde en sık görüleni teratomlardır. Teratomlar benign veya malign olabilirler ve kadın ve erkekte eşit sıklıkta görülürler. Benign teratomlar; kapsüllü, kısmen solid, kısmen kistik tümörlerdir Teratomlar malign potansiyele sahiptirler ve sarkom veya karsinoma dönüşebilirler.Bizim olgumuz 42 yaşında erkek hasta göğüs ağrısı şikayetiyle hastaneye başvuruyor.Yapılan tetkiklerinde toraks CT de mediastende parakardiak alanda yaklaşık 8 cm'lik kistik lezyon görüldü.Hastaya VATS yöntemiyle mediasten kitle eksizyonu yapıldı.Hasta postoperatif 3. günde komplikasyonsuz taburcu edildi. Alınan kitlenin patoloji sonucu Matür Kistik Teratom olarak raporlandı

Anahtar Kelimeler: Mediasten,Kistik,Teratom

Resim 1

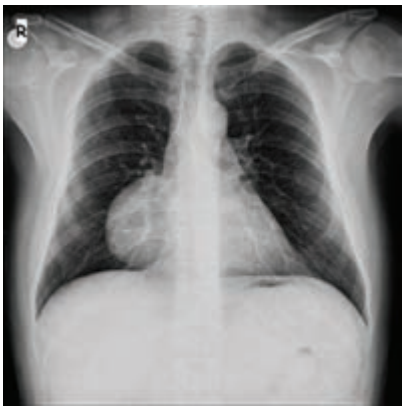

Resim 2

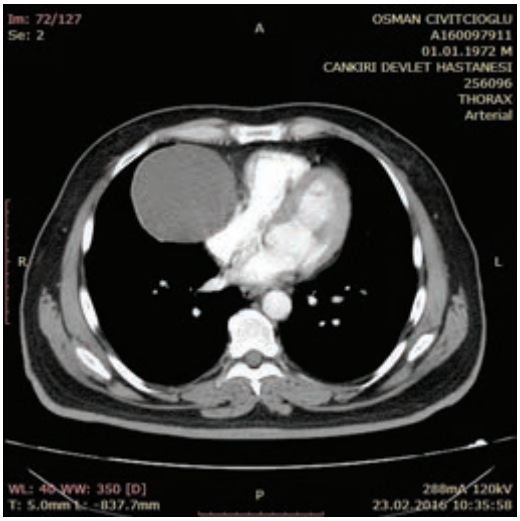

EP-214
TRAKEA ADENOİD KİSTİK KARSİNOMU

Anil Gökçe, Anar Süleymanov, Aynur Baş, Abdullah İrfan Taştepe, İsmail Cüneyt Kurul, Ali Çelik

Gazi Üniversitesi, Göğüs Cerrahi Ana Bilim Dalı, Ankara

Primer trakeal tümörler nadirdir. Büyük çalışmalarda bronşiyal tümörlerle kıyaslandığında %2'nin altında bulunmuştur.[2] Yetişkinlerde trakeanın en sık primer malign tümörü skuamöz hücreli karsinoma ve adenoid kistik karsinomadır.Trakeal adenoid kistik karsinomalar klinik olarak öksürük, nefes darlığı ve stridor gibi semptomlarla başlar. Bu klinik belirtiler üst hava yolu obstrüksiyonu, mukozal iritasyon ve ülserasyona bağlı olabilir. Tümör yavaş büyür. Progresyonu yavaş olması nedeniyle iyi huylu lezyon olarak kabul edilmiş ve yıllarca Sylindroma olarak adlandırılmıştır.Bizim olgumuz 29 yaşında erkek hasta, son bir kaç aydır gittikçe artan nefes darlığı şikayeti ile dış merkeze başvurmuş.Çekilen toraks ct de trakeal alt 1/3 kısımda trakeayı tama yakın daraltan lezyon görülmüş.Hastaya trakea rezeksiyonu + uç uca anostomoz uygulandı. Hasta postop 6. günde komplikasyonsuz şekilde taburcu edildi. Alınan kitlenin patoloji sonucu Adenoid kistik karsinom olarak raporlandı.

Anahtar Kelimeler: Trakea, Adenoid, Kistik,Karsinom

Resim 1

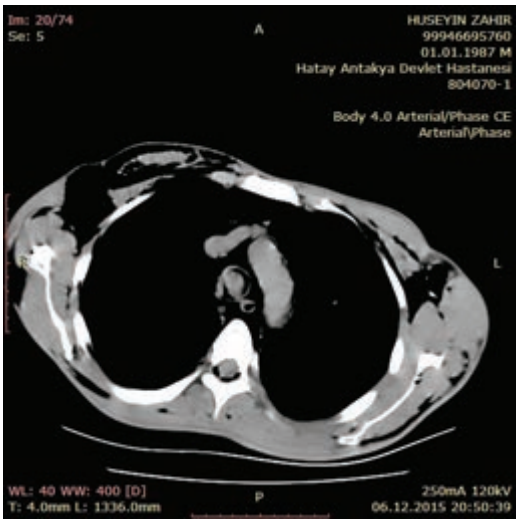

Resim 2

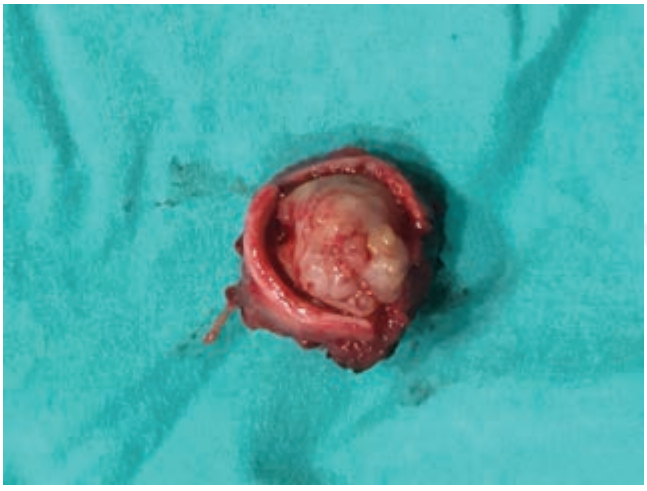

EP-215
AKCİĞERİN EKSTRANODAL MARJİNAL ZON LENFOMASI

Anil Gökçe, Anar Süleymanov, Aynur Baş, Olgun Kadir Arıbaş, Ali Çelik

Gazi Üniversitesi, Göğüs Cerrahi Ana Bilim Dalı,Ankara

Akciğer kökenli lenfomalar, tüm Hodgkin dışı lenfomaların %1'inden azını oluşturur. Bunların büyük bir kısmı bronş mukozasıyla ilişkili lenfoid dokudan kaynaklanan MALT (mucosa-associated lymphoid tissue) lenfomalardır. Ekstranodal MALT lenfomalar kemik iliği ve periferik lenf nodu tutuluşunun çok nadir görüldüğü, uzun süre lokalize bir kitle olarak kalan, mukoza ile ilişkili lenfoid dokuyu (MALT) tutan yavaş seyirli lenfomalardır. Hastalar uzun süre yaşarlar ve tedaviye cevap oranı yüksektir.Bizim olgumuzda 32 yaşında 2011 yılında testis tumoru nedeniyle bılateral ınguınal orşiektomı yapılan hastanın patolojı sonucu semınom + mıkst germ hucrelı tumor olarak raporlanmış.Sonrasında 2014 yılında sağ hemıkolektomı yapılmış ve patoloji sonucu gastrointestinal stromal tumor olarak raporlanmış takıplı erkek hasta çekilen kontrol Pet-Ct de sağ akc de düşük tutuluma sahip yaklaşık 2 cm lik nodül görülmesi üzerine tarafımızca opere edildi ve post-op 4. günde komplikasyonsuz taburcu edildi.Patoloji sonucu Ekstranodal marjinal zon lenfoma olarak raporlandı

Anahtar Kelimeler: Ekstranodal,Lenfoma, Akciğer

Resim 1

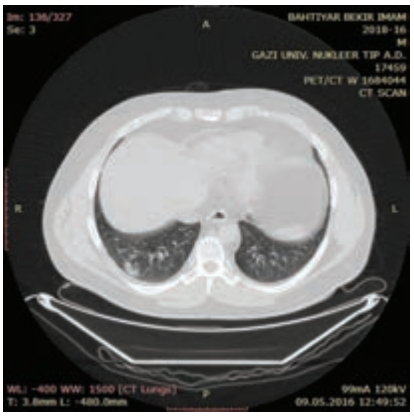

Resim 2

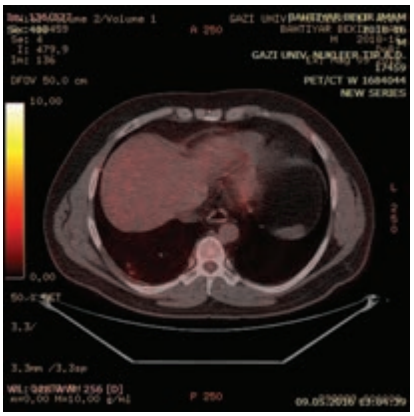

EP-216
SAÇMA TANESİNİN İZLEDİĞİ ÇOK FARKLI BİR YOL: İNHALASYON-EKSPEKTORASYON

Barış Hekimoğlu, Yücel Akkaş, Bülent Koçer

Ankara Numune Eğitim ve Araştırma Hastanesi, Göğüs Cerrahisi Kliniği, Ankara

GİRİŞ: Bu olgumuzu vücuda isabet eden saçma tanelerinden bir tanesinin burundan aspire edilmesi nedeniyle nadir olmasından dolayı sunmak istedik.

OLGU: Kırkbir yaşındaki bayan hasta acil servisimize ateşli silah yaralanması nedeniyle başvurmuştur. Hastanın evinin önünde oturuken uzaktan kuş avlamak amacıyla ateşlenen yorgun saçma tanelerine maruz kaldığı, sağ kol posterior, sol omuz üzerinde ve sol meme ucunun lateralinde 3 adet yüzeyel saçma tanesi olduğu görülmüş ve lokal olarak eksize edilmiştir. Ancak bu yaralanmalara ilaveten hasta olay anında nazal yoldan bir yabancı cismi aspire ettiğini de belirtmiştir. Ek patolojik bulgusu olmayan hastaya posteroanterior akciğer grafisi ve bilgisayarlı toraks tomografisi çekilmiştir (Figür 1a, b). Bu tetkiklerde de görüldüğü üzere sağ akciğer mediobazal segment bronşunda yabancı cisim (saçma tanesi) olduğu tespit edilmiştir. Hastaya fiberoptik bronkoskopi planlanmış ancak hasta açlık süresini beklerken spontan öksürük ile saçma tanesini ekspektore etmiştir. Yabancı cismin çıktığı kontrol posteroanterior akciğer grafisi ile teyit edilmiş ve hasta sorunsuz şekilde taburcu edilmiştir (Figür 2a,b).

TARTIŞMA VE SONUÇ: Literatürde bulunan yabancı cisim aspirasyonları incelendiğinde saçma tanesi aspirasyonuna rastlanmamıştır. Dahası saçma tanesinin ekspektorasyon ile spontan olarak atılması vakamıza farklı bir boyut katmaktadır. Gerek yabancı cisim aspirasyonu nedenleri arasında benzersiz olması gerekse ekspektorasyonla çıkması ateşli silah travma vakalarında her türlü yaralanmanın olabileceğinin akılda tutulması gerektiğini göstermektedir.

Anahtar Kelimeler: Ateşli silah yaralanması, Yabancı cisim aspirasyonu, Ekspektorasyon

Figür 1a,b

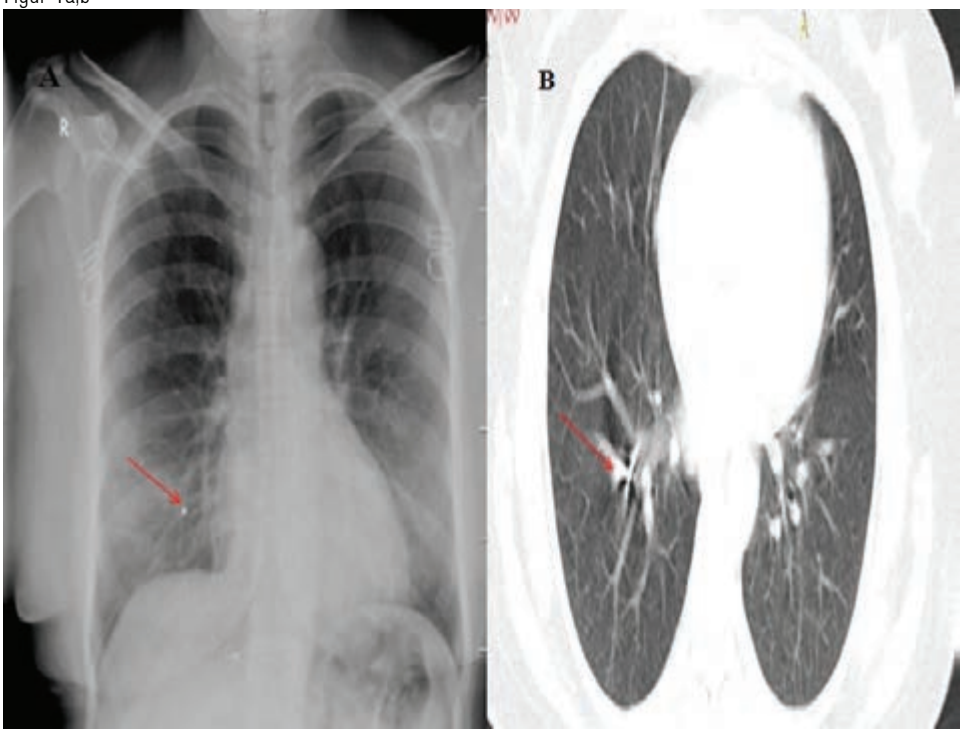

Saçma tanesinin posteroanterior akciğer grafisi (Figür 1a),Bilgisayarlı tomografi görüntüsü(Figür 1b)

Figür 2a,b

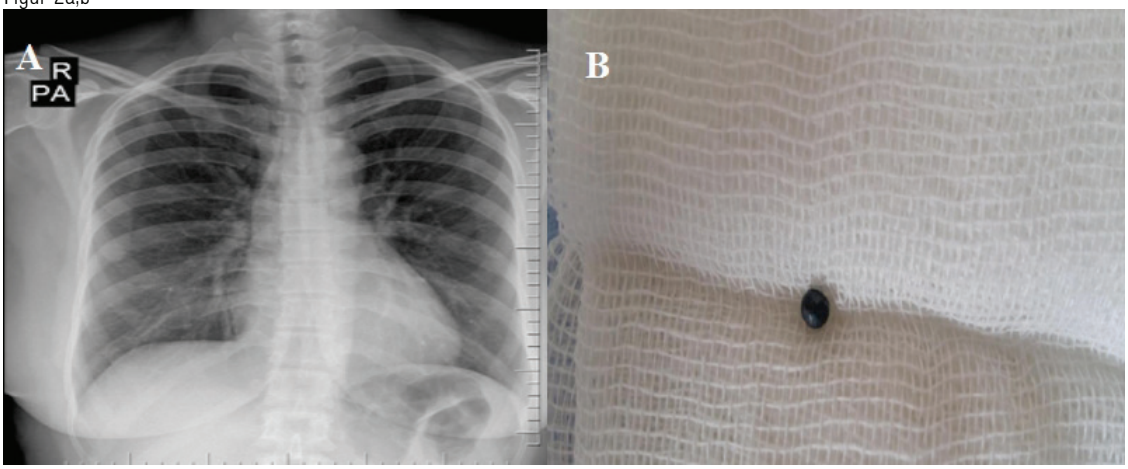

Ekspektorasyon sonrası posteroanterior akciğer grafisi (Figür 2a),Ekspektore edilen saçmanın görüntüsü(Figür 2b)

EP-217
KÜNT TORAKS TRAVMALI HASTALARDA VATS'IN TANI VE TEDAVİDEKİ ÖNEMİ

Bülent Koçer[1], Yücel Akkaş[1], Mehmet Ali Eryazğan[2], Barış Hekimoğlu[1]

[1]Ankara Numune Eğitim ve Araştırma Hastanesi, Göğüs Cerrahisi Kliniği, Ankara
[2]Aksaray Devlet Hastanesi, Göğüs Cerrahisi Kliniği, Aksaray

Giriş: Son yıllarda künt ve penetran göğüs travmalar sonrası erken dönemde videoyardımlı torakoskopik cerrahi önem kazanmaya başlamıştır. Biz de bu olgumuzda videoyardımlı torakoskopik cerrahi ile kot fraktürü ile birlikte minimal hemotorakslı hastada yapılan tanı ve tedaviyi bildirimek istedik.

OLGU: Kırkdört yaşında erkek hasta 2 ay önce yüksekten düşme sağda 7. kotta fraktür ve sağda minimal hemotoraks nedeniyle hastanemize başvurdu. 2 gün takip sonrası hasta taburcu edildi. 2 ay sonra hasta nefes darlığı ve göğüs ağrısı ile tekrar kliniğimize başvurdu. Hastanın çekilen bilgisayarlı toraks tomografisinde sağ 7.kotta fraktür ve sağda minimal hemotoraks görüldü fakat pnömotoraks yoktu ve hastaya videoyardımlı torakoskopik cerrahi planlandı (Figür 1a). VATS'da sağ hemitoraksta 300 cc kadar hematom ve kırık olan sağ 7. kotun kırık parçasının kanca şeklinde sağ akciğer alt lob posterobazal segmentte takılı olduğu görüldü. (Figür 1b) Parenkim yırtığı olan bölgeye wedge rezeksiyon yapıldı (Figür 1c). Sağ 7. kotun parenkime kanca şeklinde geçen parçası parsiyel rezeke edildi (Figür 1d). Hematom temizlendi. Operasyon 30 dk sürdü. Postoperatif 5.gün hasta sorunsuz bir şekilde taburcu edildi (Figür 2).

TARTIŞMA VE SONUÇ: Künt ve penetran travmalara bağlı kot fraktürlerinde parenkim yırtıklarına bağlı oluşabilecek komplikasyonları önlemek için erken dönemde tanı ve tedavi amaçlı VATS yapılması önerilir.

Anahtar Kelimeler: VATS,künt, penetran, toraks travması

Figür 1a,b,c,d

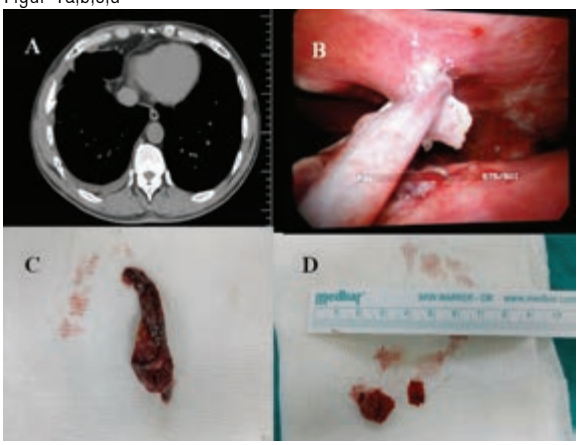

Kot fraktürünün toraks-BT görüntüsü(Figür 1a), akciğere kanca gibi takılmış akciğerin VATS görüntüsü (Figür 1b), Wedge rezeksiyon yapılmış akciğer parenkimi (Figür 1c), Parsiyel rezeke edilmiş kırık kot parçaları (Figür 1d)

Figür 2

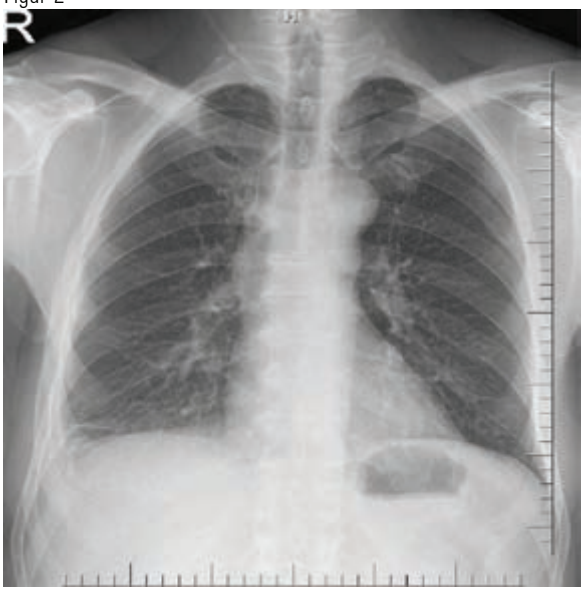

Taburculuk PA AC grafisiinin görüntüsü

EP-218
İNTRATORASİK NADİR BİR TÜMÖR: HİBERNOMA

Sercan Aydın, Önder Kavurmacı, Tevfik İlker Akçam, Ali Özdil, Ayşe Gül Ergönül, Merve Ezgi Ünal, Kutsal Turhan, Alpaslan Çakan, Ufuk Çağırıcı

Ege Üniversitesi Göğüs Cerrahisi Ana Bilim Dalı, İzmir

GİRİŞ: Hibernomalar belirgin kahverengi adipositler içeren ve normal kahverengi yağ dokusuna benzeyen benign yumuşak doku tümörleridir. Bu tümörler malignite potansiyeli taşımamaktadır. Ancak klinik prezentasyon ve görünüm özellikleri liposarkomlar gibi malign tümörler ile benzerdir. Çalışmamızda intratorasik yerleşim gösteren hibernoma olgusu sunuldu.

OLGU: Oniki paket yılı sigara öyküsü bulunan 54 yaşındaki kadın akciğer grafisi ile değerlendirildi. Sol akciğer üst zonda lezyon saptanan hastanın toraks bilgisayarlı tomografisinde sol akciğer üst lob posteriorunda, fissürün hemen altında 3x2 cm boyutlarında plevral yüze oturmuş, öncelikle ekstra parankimal lezyon görüldü (Resim-1). Fizik muayenesinde ek patoloji saptanmayan hasta operasyona alındı. Videotorakoskopik eksplorasyonda göğüs duvarının posteriorunda, skapula izdüşümünde parietal plevra altında, sert kıvamlı 3x2 cm boyutlarında kitle saptandı. Kitle keskin ve künt diseksiyonla divize edilip "frozen" incelemeye gönderildi. Frozen inceleme sonucunun "benign" olarak bildirilmesi üzerine operasyon sonlandırıldı. Hasta postoperatif 3.günde taburcu edildi. Histopatolojik inceleme sonucu hibernoma olarak raporlandı.

SONUÇ: Hibernomalar intratorasik olarak nadir yerleşim göstermektedirler. Radyolojik olarak malign lezyonlardan ayrımı zor olduğundan operasyon esnasında frozen inceleme yapılması malignite ekartasyonuna yardımcı olmakta ve daha geniş rezeksiyonlardan hastayı korumaktadır.

Anahtar Kelimeler: Göğüs cerrahisi, hibernoma, toraks

Radyolojik görünüm

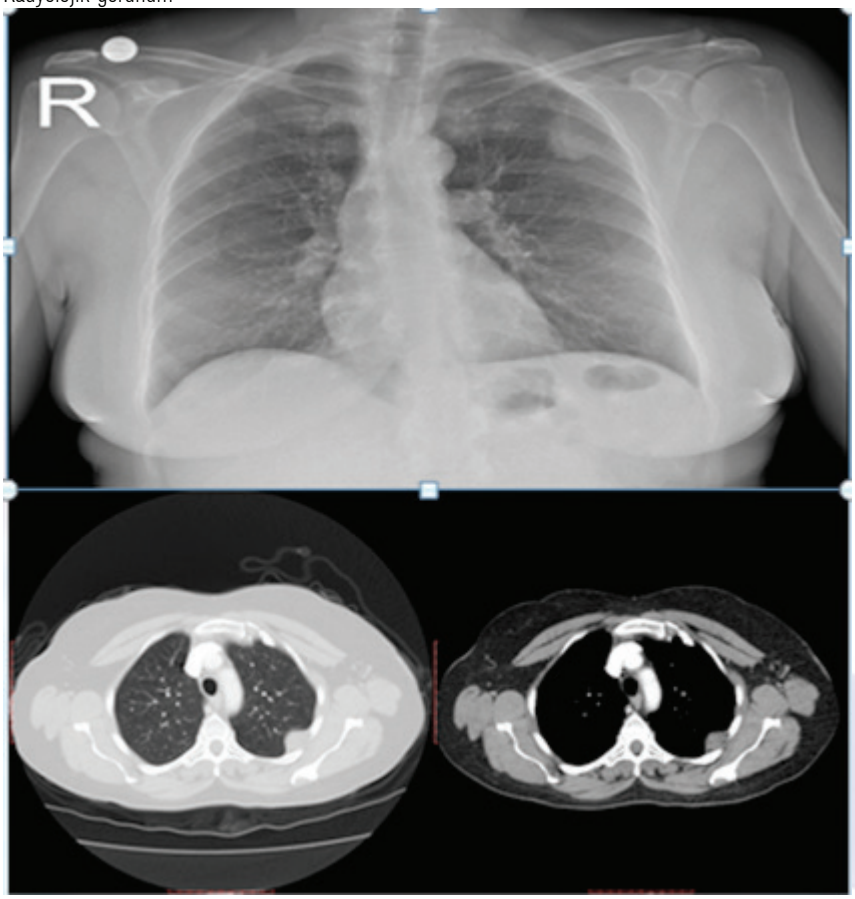

EP-219
NADİR BİR MASİF HEMOTORAKS NEDENİ: SUBKUTAN KARACİĞER BİYOPSİSİ

Önder Kavurmaci, Tevfik İlker Akçam, Ali Özdil, Ayşe Gül Ergönül, Kutsal Turhan, Alpaslan Çakan, Ufuk Çağırıcı

Ege Üniverstesi Göğüs Cerrahisi Ana Bilim Dalı, İzmir

GİRİŞ: Karaciğer hastalıklarının doku tanısı için ultrasonografi eşliğinde yapılan subkutan karaciğer biyopsisi; sık kullanılan ve kabul görmüş bir işlemdir. İyatrojenik yaralanma riski düşüktür. Hematoraks gibi bir komplikasyonun görülmesi ise çok daha nadir olup, literatürde olgu sunumu şeklindedir. Çalışmamızda karaciğer biyopsisi sonrası masif hemotoraks gelişen ve cerrahi tedavi uygulanan olgu sunuldu.

OLGU: Altmış dört yaşında kadın hastaya karaciğer fonksiyon testlerinde yükseklik sebebi ile gastroenteroloji kliniği tarafından ultrasonografi eşliğinde subkutan karaciğer biyopsisi uygulandı. İşlem sonrası giderek artan nefes darlığı tarifleyen hasta acil göğüs bilgisayarlı tomografisi ile değerlendirildi. Tomografide; (Resim-1a,1b) sağ hemitoraksta masif plevral effüzyon izlenen hasta tarafımızca değerlendirildi. Hastaya sağ tüp torakostomi ve kapalı su altı drenaj sistemi uygulandı. Hemorajik vasıflı 1000 cc drenaj sonrasında hasta izleme alındı. İzlemde günlük yaklaşık 150cc hemorajik drenaj izlenen hastanın kontrol akciğer grafilerinde de akciğer ekspansiyonu sağlanamadı. Hasta koagulum tanısı ile 4. gün operasyona alındı. Koagulüm drenajı sonrası yapılan eksplorasyonda aktif kanama odağı saptanmadı, diyafragma üzerindeki şüpheli alanlar koterize edildi. Postoperatif dönemde hastanın toraks dreni günlük izlenerek 4. günde sonlandırıldı (Resim-2). Taburculuk öncesi batın ultrasonografisi ile değerlendirilen hasta cerrahi şifa ile taburcu edildi.

SONUÇ: Subkutan karaciğer biyopsisi sonrası hemotoraks nadiren gelişen bir komplikasyondur. İşlem sonrası ani gelişen dispne, takipne eşlik eden hipovolemi bulguları ve fizik muayenede sağ hemitoraksta solunum sesi alınamaması uyarıcı olmalıdır. Erken radyolojijk inceleme tanıda en iyi yardımcıdır. Tüp torakostomi ile yeterli drenaj sağlanamayan hastalarda operayon akılda tutulmalıdır.

Anahtar Kelimeler: Koagulüm, iyatrojenik hemotoraks, subkutan karaciğer biyopsisi

Bilgisayarlı tomografi görünüm

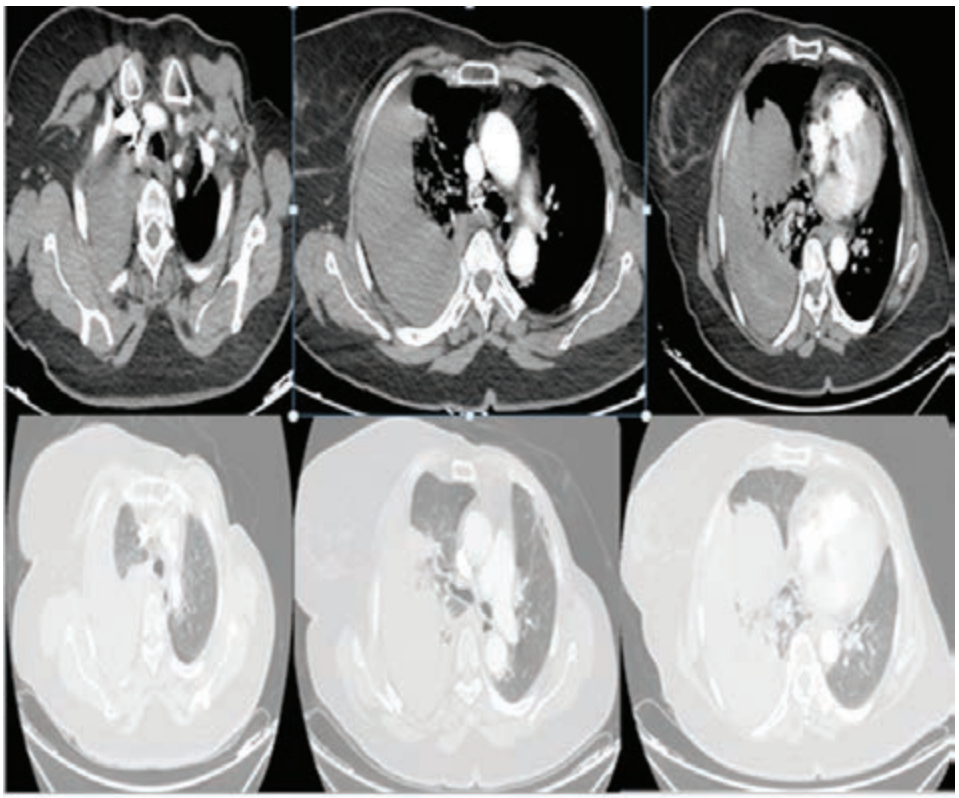

Resim-1 Biyopsi sonrası tomografi

Postoperatif radyoloji

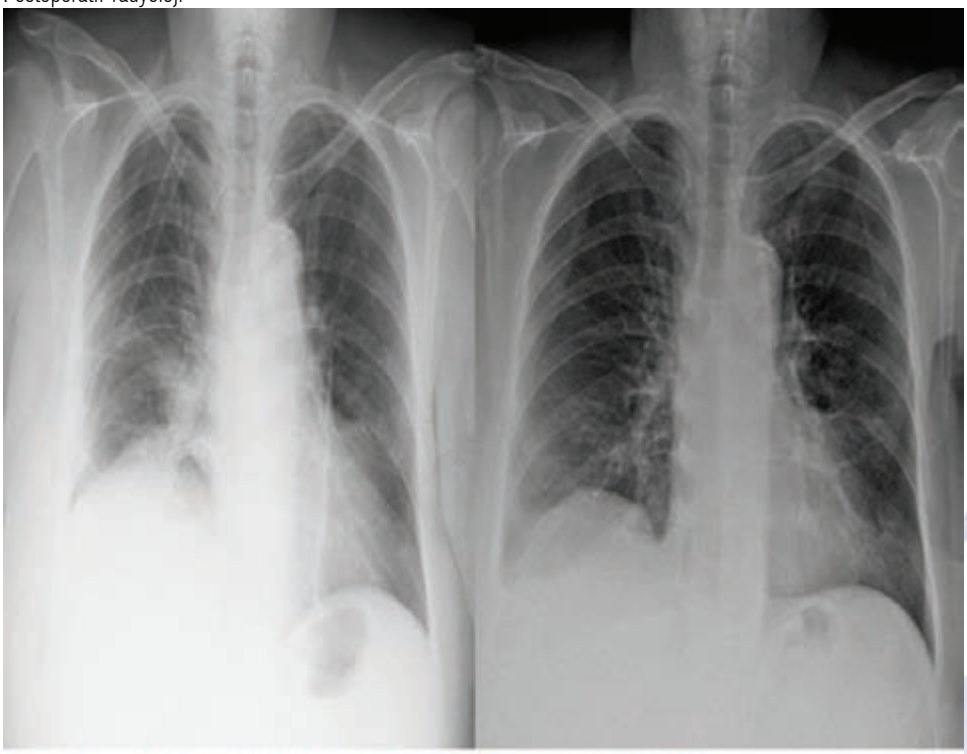

Postoperatif erken dönem ve geç dönem grafileri

EP-220
POSTOPERATİF GÖRME KAYBI

Önder Kavurmaci, Sercan Aydın, Tevfik İlker Akçam, Ali Özdil, Ayşe Gül Ergönül, Kutsal Turhan, Alpaslan Çakan, Ufuk Çağırıcı

Ege Üniverstesi Göğüs Cerrahisi Ana Bilim Dalı, İzmir

GİRİŞ: Oküler cerrahi dışında postoperatif görme kaybı sıklığı özellikle omurga cerrahisinde daha fazla olmak üzere %0,01-0,2'dir. Postoperatif görme kaybı (PGK) iskemik optik nöropati, santral retinal arter trombozu ve kortikal körlük olmak üzere üç mekanizma ile açıklanabilmektedir. Bu çalışmada akciğer rezeksiyonu uyguladığımız ve PGK ile karşılaştığımız olgu sunuldu.

OLGU: 62 yaşında kadın öksürük nedeniyle ileri tetkik edildi. PET'inde sağ akciğer üst lobda, dört cm çapında, SUV değeri 17,4 kitle lezyonu saptandı. Tru-cut biyopsi sonucunda akciğer adenokarsinom tanısı konuldu. Bu bulgular ile lateral dekübit pozisyonunda opere edilen hastada postoperatif 1. gün bilateral ani görme kaybı gelişti. Göz Hastalıkları ile konsülte edilen ve oftalmoskopik bakısında patoloji saptanmayan hastanın kranial tomografisinde akut patoloji görülmedi. Nörolojik muayenesi normal olan hastanın kranial magnetik rezonans (MR)'ında da patolojik bir bulgu ayırt edilemedi. Postoperatif 56. saatinde hastanın görme fonksiyonu önce ışık persipsiyonu daha sonra 1,5 metreden parmak sayma şeklinde kademeli olarak geri dönmeye başladı. Postoperatif 5. günde bilateral görme fonksiyonu tamamen normale dönen hasta ortak karar olarak "iskemik optik nöropati" olarak değerlendirildi.

SONUÇ: PGK ameliyat sonrası dönemde çok nadir gelişen bir komplikasyon olmasına rağmen etiyolojisinin iyi araştırılması ve akılda tutulması gereken bir durumdur.

Anahtar Kelimeler: göğüs cerrahisi, postoperatif görme kaybı,

EP-221
İDİOPATİK MASİF HEMOPTİZİYE YAKLAŞIM

Tevfik İlker Akçam, Önder Kavurmacı, Ali Özdil, Ayşe Gül Ergönül, Ahmet Kayahan Tekneci, Merve Ezgi Ünal, Kutsal Turhan, Alpaslan Çakan, Ufuk Çağırıcı

Ege Üniverstesi Göğüs Cerrahisi Ana Bilim Dalı, İzmir

GİRİŞ: Masif hemoptizin en sık nedenleri; tüberküloz, bronşektazi ve akciğer karsinomudur. %8-10 idiopatik olarak karşımıza çıkmaktadır. Bu çalışmada herhangi bir patoloji saptayamadığımız masif hemoptizili hastayı sunduk.

OLGU: Özgeçmişinde rektum karsinomu nedeniyle operasyon öyküsü ve sonrasında kemoterapi hikayesi olan 31 yaşında erkek hastanın tekrarlayan hemoptizi şikayeti mevcuttu. Daha önce bronşial artere embolizayon uygulanan hasta hemoptizinin altı ay sonra nüks etmesi üzerine tekrar tetkik edildi. Toraks bilgisayarlı tomografisi (BT)'de sağ bronşial arterde belirginleşme (şekil-1) ve sağ akciğer orta lob, alt lob anterior ve medial bazal segment düzeylerinde hemoptizi aspirasyonuna bağlı buzlu cam alanları ve asiner nodüller dışında başka bir patoloji izlenmedi. Bir kez daha embolizasyon uygulanan hastada işlem sonrası ikinci günde 12 saatte 600 ml'den fazla hemoptizi meydana geldi. Acil bronkoskopik değerlendirmede, sağ orta ve alt lobda koagulüm izlenen hastada aktif kanama odağı saptanmadı. Acil operasyona alınan hastaya sağ alt lobektomi uygulandı. Peroperatif değerlendirilen bronşial sitemde koagulumun alt lob kökenli olduğu anlaşıldı ve ek başka bir işlem uygulanmadı. İzlemde komplikasyon gelişmeyen hasta cerrahi şifa ile taburcu edildi. Patolojik inceleme sonucu; hemorajiye bağlı sekonder değişiklikler dışında ek patoloji izlenmedi olarak bildirildi.

SONUÇ: Nadir de olsa masif hemoptizi etiyolojisinde patoloji saptanamayabilir. Ancak tedavi yaklaşımında çoğunlukla bir farklılık yoktur. Cerrahi yaklaşımın geciktirilmeden uygulanması hayat kurtarıcı olabilmektedir.

Anahtar Kelimeler: İdiopatik, masif hemoptizi, anatomik rezeksiyon

Radyolojik görünüm

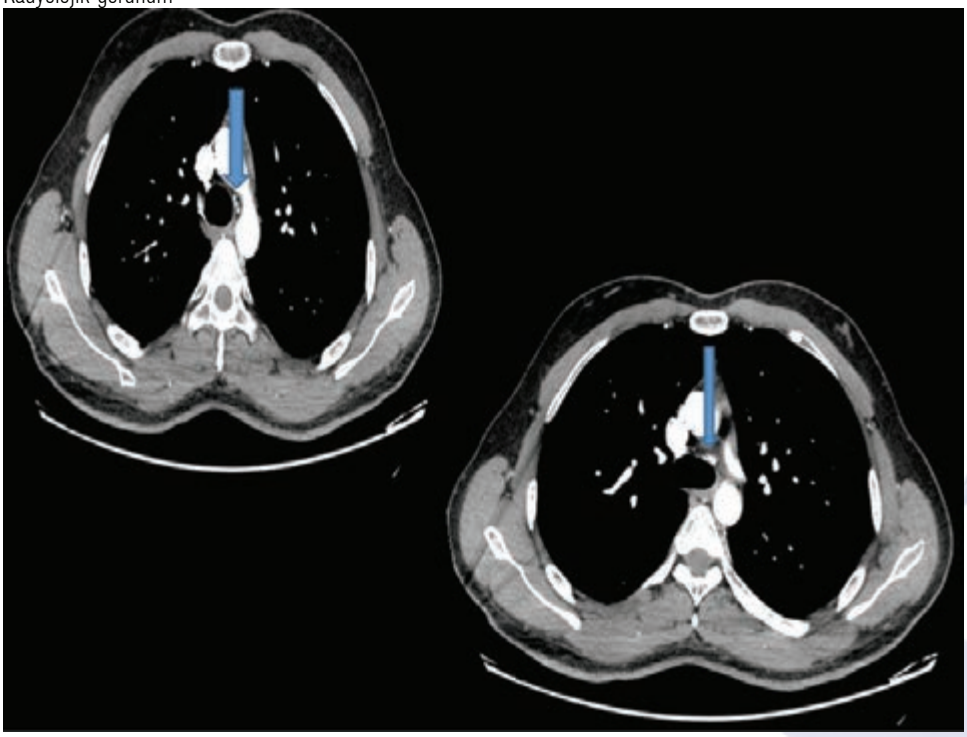

EP-222
KÜNT TRAVMA SONRASI BRONŞ RÜPTÜRÜ

Ekin Ezgi Cesur, Hatice Ünaldı Eryiğit, Kadir Burak Özer, Attila Özdemir, Recep Demirhan

Kartal Dr. Lütfi Kırdar Eğitim ve Araştırma Hastanesi, Göğüs Cerrahisi Kliniği, İstanbul

GİRİŞ: Trakeobronşial yaralanmalar iyatrojenik ve travmatik nedenli olarak görülebilmektedir. Travmatik bronş rüptürleri çok nadir görülmekle birlikte ölümcül sonuçlanmaktadır. En sık olarak yaralanan bölge, bronşial sistemin membranöz kısmı olup en sık semptomu pnömotorakstır.

OLGU: Olgumuz 31 yaşında kadın hasta, 12 metre yüksekten düşme sonrası acil servise başvurusunda genel durum kötü, bilinç kapalı, glaskow koma skoru 8 olarak saptandı. Yaygın subkutanöz amfizem mevcuttu. Dinlemekle bilateral havalanma azalması tespit edilen hastaya entübasyonu takiben acil olarak bilateral toraks dreni uygulandı. Her iki drenden hava kaçağı oldu. Toraks bilgisayarlı tomografide, çoklu seviye vertebra fraktürleri, subkutanöz ve mediastinal amfizem, ve sağda pnömotoraksın devam ettiği izlendi. Radyolojik görüntü ile hastada sağda bronş rüptürü düşünülerek bronkoskopi uygulandı. Sol taraf endobronşial sistem doğal, sağ tarafta intermedier bronşta, membranöz yüzde yaklaşık 1,5 cm rüptür izlendi. Acil sağ torakotomi yapılarak intermedier bronş 4/0 prolen ile onarıldı. Operasyon sonrası takiplerde hastada hava kaçağı olmadığından 2. gün sol toraks dreni ve 4. gün sağ toraks dreni sonlandırıldı. 1 hafta sonraki kontrol akciğer grafisi de ekspanse izlendi.

SONUÇ: Travmatik trakeobronşial yaralanmalar, iyi bir gözlem ve hızlı bir muayene sonrası saptanarak erken müdahale edildiklerinde hastaya yaşam şansı vermektedir. Travma merkezlerinde iyi bir ekip çalışması ile başarılı sonuçlar alınabilmektedir.

Anahtar Kelimeler: Travma, trakeobronşial yaralanma, acil torakotomi

Post operatif Akciğer grafisi

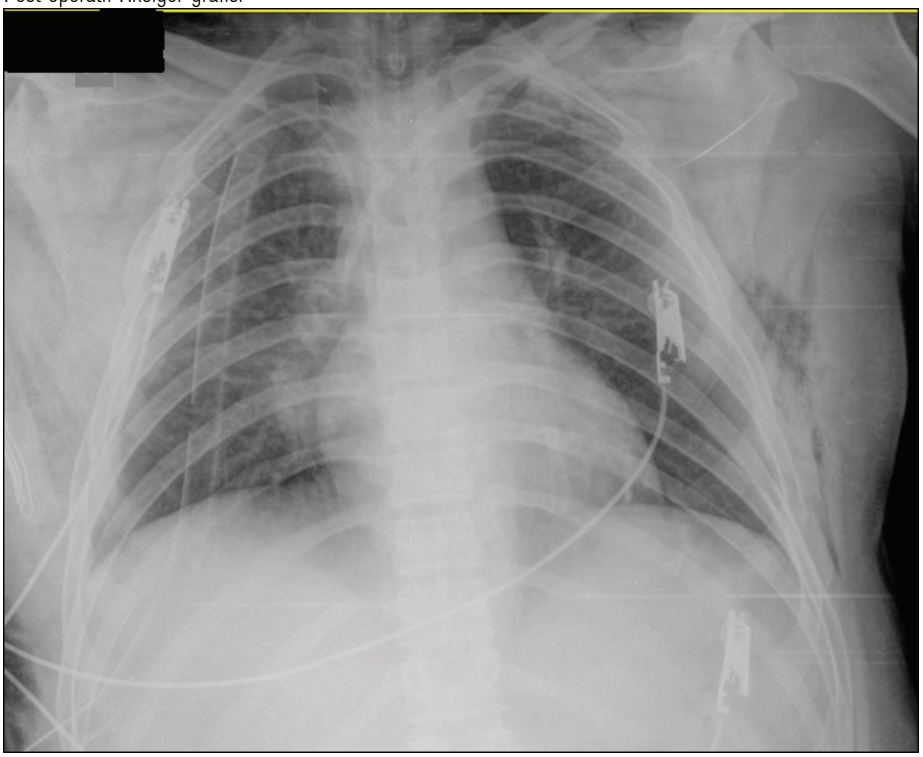

Postoperatif 3. günde çekilen Akciğer grafisinde bilateral akciğerler ekspanse izlenmekte.

Toraks BT

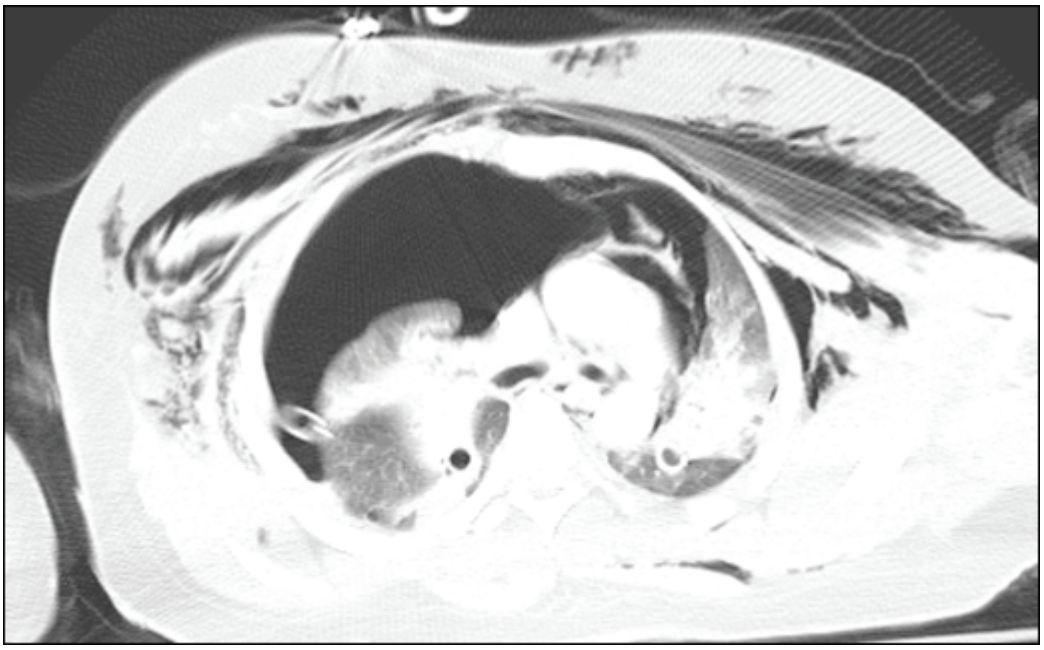

Toraks BT

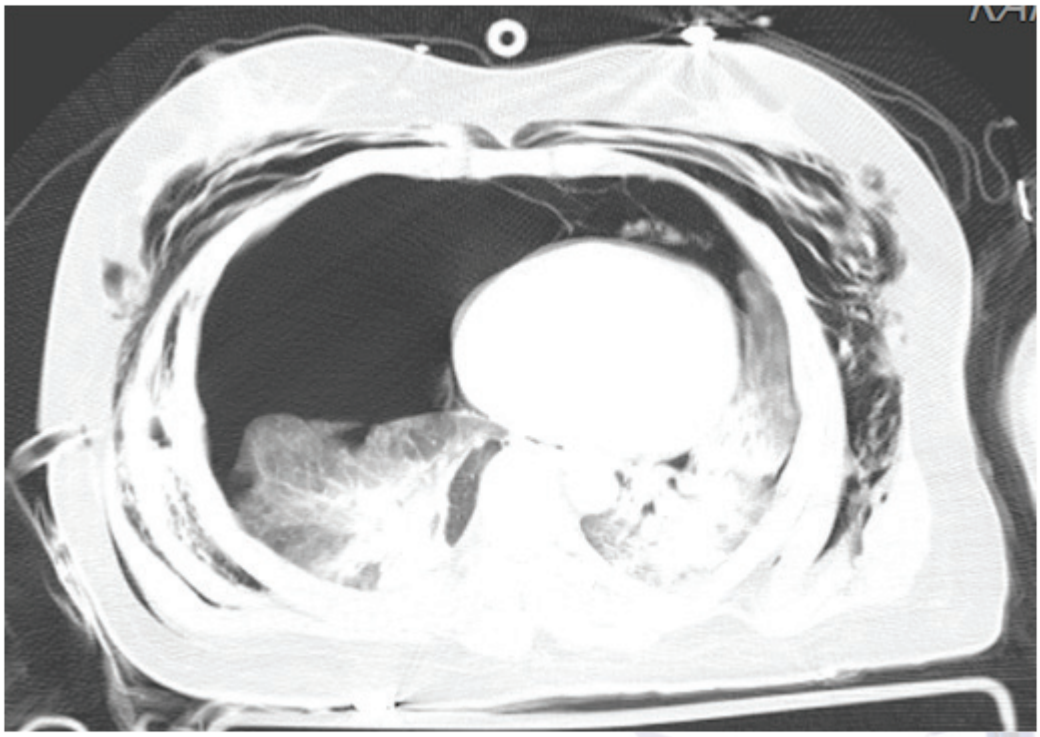

Entübasyon ve toraks dreni yerleştirilmesine rağmen ısrar eden sağ pnömotoraks

EP-223
NEFROPEKSİ OPERASYONU SONRASI GELİŞEN KOT İNSTABİLİZASYONU

Merve Ezgi Ünal, Önder Kavurmacı, Tevfik İlker Akçam, Ali Özdil, Ayşe Gül Ergönül, Kutsal Turhan, Alpaslan Çakan, Ufuk Çağırıcı

Ege Üniverstesi Göğüs Cerrahisi Ana Bilim Dalı, İzmir

GİRİŞ: Nefroptoz; böbreğin supin pozisyondan ayağa kalkınca 5 cm ya da kabaca iki vertebral cisim boyundan daha fazla aşağı doğru yer değiştirmesi ile kolik tarzda ağrı ve diğer komplikasyonların genel tanımıdır. Bunu tedavi etmek için yapılan böbrek stabilizasyonu operasyonuna ise nefropeksi denmektedir. Nefropeksi operasyonuna sekonder nadir saptanan bir komplikasyon; alt kot instabilizasyonu ve şiddetli ağrı şikayetidir. Nefropeksi operasyonu sonrası sağ 12. kaburga instabilizasyonu ve ağrı sebebi ile parsiyel kot rezeksiyonu uygulanan olgu sunuldu.

OLGU: Otuz yaşında bilinen ek hastalığı olmayan erkek hastaya sekiz ay önce nefropeksi operasyonu uygulanmış. Postoperatif dönemde sağ 12. kosta üzerinde analjezik tedaviye dirençli, haraket ile değişiklik gösteren şikayeti mevcut olması nedeniyle ileri tetkik edildi. Radyolojik olarak patolojisi bulunmayan olgunun fizik muayenesinde sağ 12. kotun instabil olduğu saptandı. Bu instabil kotun anterior kısmının çıkarılmasına karar verildi. Opere edilen olgunun 12. kotun anterior bölümünün 4 cm uzunluğundaki segmenti rezeke edildi. Operasyon sonrası ilk bir aylık zaman diliminde olgunun ağrı şikayetinin kaybolduğu tespit edildi. (Şekil-1)

SONUÇ: Nefropeksi operasyonu sonrasında operasyon sahasında kronik ağrı şikayeti gelişebilir. Medikal tedaviye dirençli olgularda ve kosta kökenli ağrı ortaya konduğunda cerrahi tedavi akılda tutulması gereken bir yaklaşımdır.

Anahtar Kelimeler: nefroptoz, nefropeksi, kot rezeksionu

Preoperatif ve postoperatif tomografi

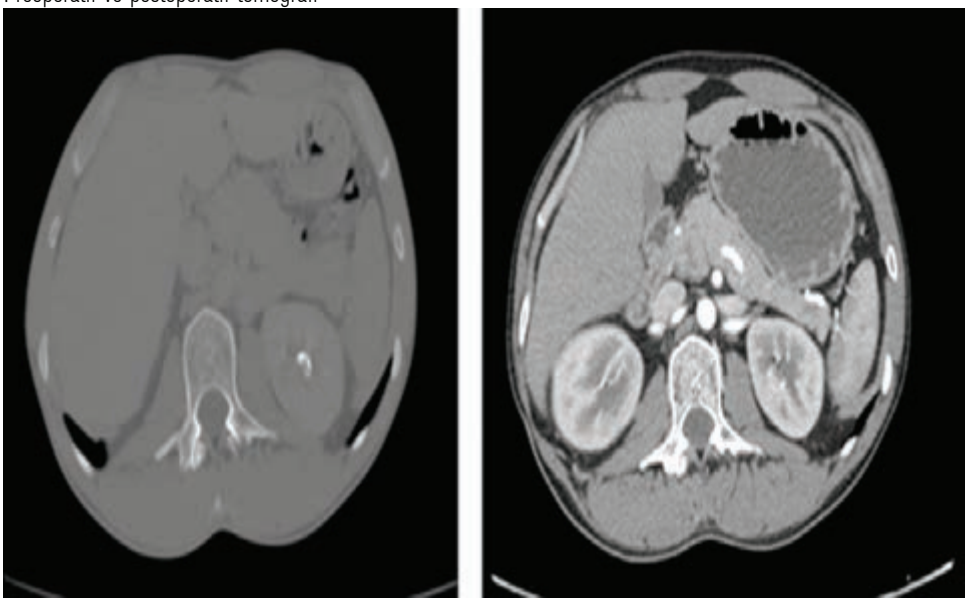

EP-224
AKCİĞERDE DEV BÜL OLGUSU

Aynur Baş, Anıl Gökçe, Anar Süleymanov, Ali Çelik, Abdullah İrfan Taştepe

Gazi Üniversitesi, Göğüs Cerrahi Ana Bilim Dalı,Ankara

Dev büllöz amfizem (DBA) bir veya iki hemitoraksın en az 1/3'ünü kaplayan bül olarak tanımlanmaktadır.[1) İlerleyici bir klinik gösterdiğinden, hastaneye başvuru genellikle solunum yetersizliğiyle olmaktadır.[2] 59 yaşında erkek hasta 2 yıldır olan nefes darlığı şikayetinin artması üzerine dış merkeze başvurdu. Toraks BT sinde sol akc üst lob bronşunu saran 2.5 cm boyutunda hipodens lezyon, sağ akc üst lob da amfizematöz değişiklikler saptandı. Sol hiler kitle nedeniyle bronkoskopi yapıldı, patoloji sonucu skuamöz hcli karsinom olarak raporlandı. Pet CT de sol hiler bölgede üst lob bronşunu saran, bilobüle görünümlü yumuşak doku dansitesinde suv max 7.95 olan fdg tutulumu, sol akc üst lob anterior ve posteriorda milimetrik retikülonodüler infiltrasyonlarda suv max 2.76 olan fdg tutulumu, sağ akc üst lobda diffüz havalanma artışı ile hiperlüsen görünüm tespit edildi. Hastaya dış merkezde KT ve RT planlandı. Hasta solunum sıkıntısı ve O ihtiyacında artış nedeniyle kliniğimize başvurduğunda SFT sinde FEV1: 0,47 lt, FEV1 % ise 15 olarak hesaplandı. PAAG de sağ hemitoraksta totale yakın hiperlusen görünüm mevcuttu. Oda havasında O saturasyonu %69 olarak ölçüldü. Hastaya torakotomi ile volüm küçültücü cerrahi uygulandı. Postop dönemde O ihtiyacının azaldığı, oda havasında O saturasyonunun %88-90 arasında olduğu izlendi. Postop 11. gününde göğüs tüpü çekildi, komplikasyonsuz taburcu edilerek, neoplazm tedavisi için takipli merkezine yönlendirildi

Anahtar Kelimeler: Akciğer,Dev, Bül, Solunum yetmezliği

postop paac

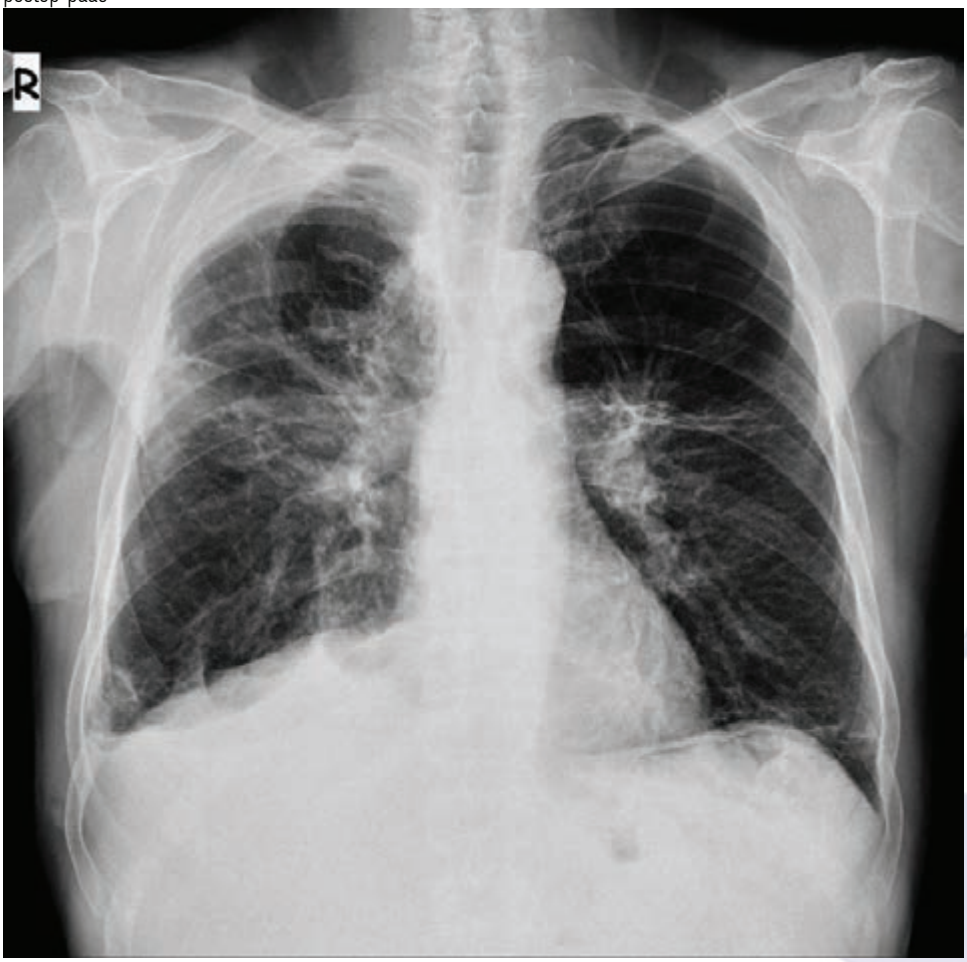

Preop Resim

EP-225
DEVLET HASTANESİNDE GÖĞÜS CERRAHİSİ GİRİŞİMLERİ YAPILABİLİR Mİ?

Yücel Akkaş, Bülent Koçer, Barış Hekimoğlu

Ankara Numune Eğitim ve Araştırma Hastanesi, Göğüs Cerrahisi Kliniği, Ankara

GİRİŞ: Biz bu çalışmamızı 500 yataklı Sivas Numune Hastanesi Göğüs Cerrahisi Kliniğinde Anadolu'da 2. basamak bir hastanede Göğüs Cerrahisi adına birçok cerrahi girişimin rahatlıkla yapılabildiğini bildirmek için yaptık.

Gereçler ve Yöntem: Çalışmamız Eylül 2009 ile Mart 2013 tarihleri arasında Sivas Numune Hastanesi Göğüs Cerrahisi Kliniği'nde cerrahi işlem yapılan 284 hastada retrospektif olarak yapılmıştır. Hastalar yaş, cinsiyet, tanı, yapılan cerrahi tedavi, komplikasyonlar, komplikasyonlara yapılan cerrahi girişimler ve mortalite açısından değerlendirildi.

BULGULAR: Hastaların 206'sı (%72,5) erkek ve 78'i(%27,5) kadın idi. Ortalama yaş 47.03±22.37(min= 1,5, max=95) idi. Hastaların 60'ında (%21.1) plevral effüzyon en sık görülen rahatsızlıktı. Hastalara uygulanan cerrahi girişimler sırasıyla 98 (%34,5) tüp torakostomi, 60 (%21.1) sistofix katater, 49 (%17,3) 'una torakotomi, 34 (%12) VATS, 12 (%4,2)Nuss operasyonu, 9 (%3,2) Abramson operasyonu ve diğer küçük operasyonlardı (Tablo 1). Cerrahi girişim yapılan hastaların 6'sında (%2.11) komplikasyon gelişti (Tablo 2).

SONUÇ VE TARTIŞMA: İkinci basamak devlet hastanesinde düşük komplikasyon oranı ile büyük cerrahilerin yapılabilmiş olması yeni uzmanlara umut ışığı olacaktır.

Anahtar Kelimeler: Göğüs Cerrahisi, devlet hastanesi, cerrahi girişim, komplikasyon

Tablo 1

Cerrahi İşlem Tipi	Sayı (n)	Yüzde(%)
Tüp Torakostomi	98	34,5
Sistofix Katater	60	21,1
Torakotomi	49	17,3
Wedge rezeksiyon	8	2,8
Göğüs duvarı rezeksiyonu	20	7
Hava kisti eksizyonu	2	0,7
Lobektomi	5	1,8
Vertebra cerrahisi	1	0,4
Diafragma tamiri	1	0,4
Diafragma plikasyonu	3	1,1
Kistotomi	2	0,7
Acil torakotomi	3	1,1
Yabancı cisim çıkarma	1	0,4
Eksploratris torakotomi	3	1,1
VATS	34	12
Plevra biopsisi	31	10,9
Parsiyel Dekortikasyon	3	1,1
Kapalı Pektus Cerrahileri	22	7,7
Nuss Operasyonu	12	4,2
Abramson operasyonu	9	3,2
Bar Çıkarılması	1	0,4
Diğer Cerrahiler	21	7,4
Trakeostomi	2	0,7
Bronkoskopi	7	2,5
Skalen LAP eksizyonu	6	2,1
Yara Yeri Debridmanı	1	0,4
Toraks duvarından yabancı cisim	2	0,7
Mediastinoskopi	2	0,7
Göğüs duvarından kist hidatik eksizyonu	1	0,4
Toplam	284	100

Cerrahi girişim tipleri

Tablo 2

Komplikasyon	Sayı(n)	Yüzde(%)	Tedavi Şekli
Yok	278	97,9	-
Var	6	2,1	
Pektus Bar kayması	2	0,7	Reoperasyon,barçıkarılması
Pnömotoraks	1	0,4	Tüp torakostomi
Ampiyem	1	0,4	Tüp torakostomi
Atelektazi	1	0,4	Rijit bronkoskopi
Uzamış hava kaçağı+ampiyem	1	0,4	Torakotomi

Operasyonlara bağlı komplikasyonlar ve tedavileri

EP-226

NEOADJUVAN KT VE KRT SONRASI RADYOGRAFİK İNCELEMELERİNDE VE PET BT'DE TAM YANIT ALINAN VE ANATOMİK AKCİĞER REZEKSİYONU YAPILAN HASTALARIN DEĞERLENDİRİLMESİ

Yasemin Büyükkarabacak[1], Burçin Çelik[1], Ayşen Taslak Şengül[1], İdris Yücel[2], Nilgün Özbek Okumuş[3], Tuba Apaydın[1], Ahmet Başoğlu[1]

[1]Ondokuz Mayıs Üniversitesi Göğüs Cerrahisi Ana Bilim Dalı,Samsun
[2]Ondokuz Mayıs Üniversitesi Medikal Onkoloji Ana Bilim Dalı,Samsun
[3]Ondokuz Mayıs Üniversitesi Radyasyon Onkolojisi Ana Bilim Dalı,Samsun

GİRİŞ: Bu çalışmada KHDAK nedeniyle neoadjuvan KRT sonrası anatomik akciğer rezeksiyonu yapılan ve patoloji mataryelinde rezidü tümör kalmayan hastaların değerlendirilmesi amaçlanmıştır.

METOD: KHDAK nedeniyle neoadjuvan KT ve KRT sonrası radyografik incelemede ve PET BT de tam yanıt alınan 24 hastaya anatomik akciğer rezeksiyonu yapıldı.Bu hastalardan postoperatif patoloji mataryellerinde rezidü tümör izlenmeyen 10 hasta çalışmaya dahil edildi.Hastaların yaş ortalaması 59.1 idi.2 olguya pankoast tümörü tanısıyla neoadjuvan KRT,8 olguya santral tümör ve mediastinal tutulum nedeniyle neoadjuvan KT verildi.Olguların preoperatif evreleri, tedavi protokolleri ve rezeksiyon şekilleri sırasıyla Tablo 1, 2 ve 3'de gösterilmiştir.Postoperatif evreleme tüm olgularda TONO idi.Hastaların postoperatif takiplerinde 7 hasta onkolojik takipler haricinde herhangi bir komplikasyonla hastaneye başvurmadı.Hastaların 5 yıllık yaşam süresi % 100'dür.

TARTIŞMA: Lokal ileri evre KHDAK hastalarında neoadjuvan KRT sonrası cerrahi tedavinin sağ kalıma etkili olduğu gösterilmiştir.

Anahtar Kelimeler: neoadjuvan KT,KRT,rezidü tümör,akciğer rezeksiyonu

Resim 1.Neoadjuvan tedavi öncesi BT

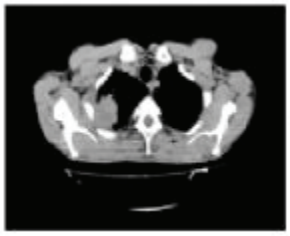

Resim 2.Neoadjuvan tedavi sonrası BT

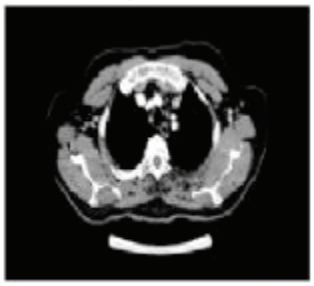

Tablo 1.Neoadjuvan Tedavi öncesi evreler Tablo 2.Neoadjuvan Tedaviler

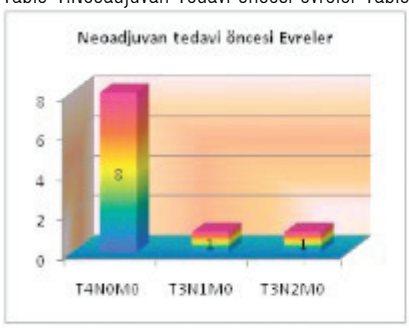

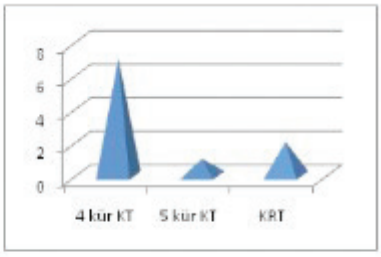

Tablo3.Uygulanan rezeksiyonlar

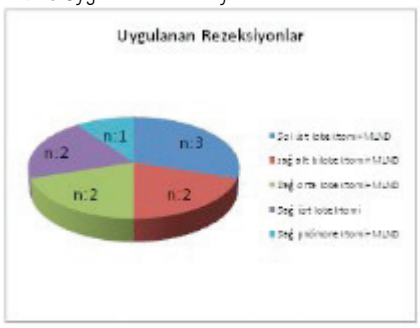

EP-227
TRAKEAYA İNVAZE TİROİD TÜMÖRÜ NEDENİ İLE YAPILAN KRİKOTİROİD REZEKSİYON; OLGU SUNUMU

Anar Süleymanov[1], Anıl Gökçe[1], Aynur Baş[1], Merve Şatır[1], Özgür Ekinci[3], Utku Aydil[2], Ali Çelik[1]

[1]Gazi Üniversitesi,Göğüs Cerrahisi Ana Bilim Dalı,Ankara
[2]Gazi Üniversitesi,Kulak Burun Boğaz Ana Bilim Dalı,Ankara
[3]Gazi Üniversitesi,Patoloji Ana Bilim Dalı,Ankara

İyi differansiye tiroid karsinomları, yavaş seyreden, gençlerde daha çok rastlanan, nadiren trakea ve etraf doku invazyonu yapan, genellikle iyi prognozlu patolojilerdir. Ancak sebep olduğu komplikasyonlar nedeniyle radikal girişim gerektirebilmektedirler. Trakeyaya invaze tiroid karsinomlarında trakeanın enblok rezeksiyonu ve rekontrüksiyonu en uygun tedavi olarak belirtilmiştir.

Anahtar Kelimeler: Papiller karsinom,trakeal invazyon,krikotiroid rezeksiyon

İntraop görüntü

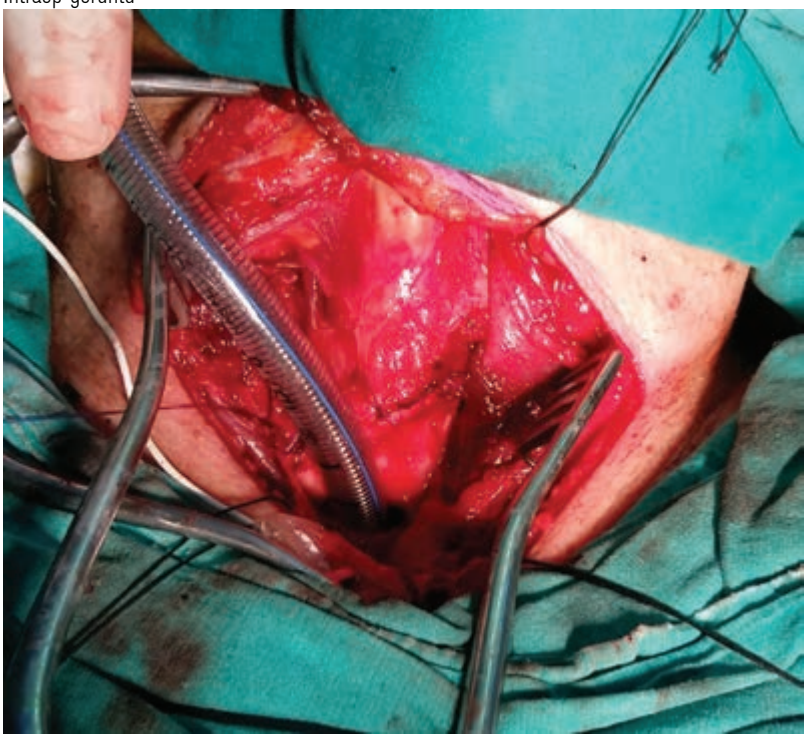

PET BT görüntüsü

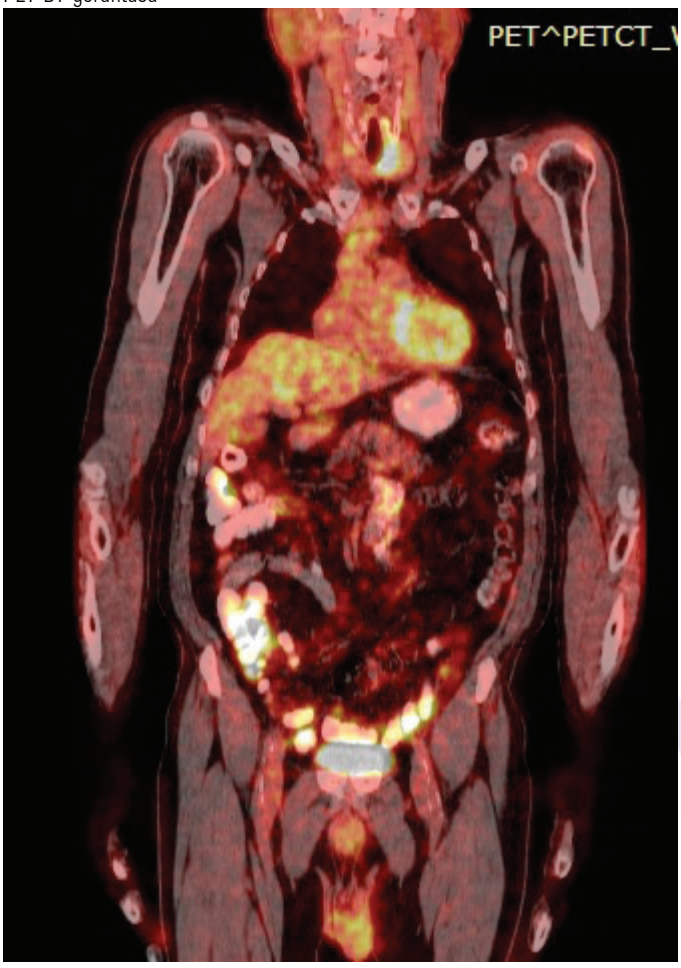

EP-228
NÜKS KİST HİDATİĞE BAĞLI BRONKOBİLİER FİSTÜL

Yücel Akkaş, Bülent Koçer, Neslihan Gülay Peri, Barış Hekimoğlu

Ankara Numune Eğitim ve Araştırma Hastanesi, Göğüs Cerrahisi Kliniği, Ankara

Giriş: Bronkobilier fistül ilk kez Peacock tarafından 1850'de tanımlanmıştır. Bronkobilier fistül nadir görülen Karaciğer kist hidatiği veya konjenital anomalilere ve geçirilmiş karaciğer cerrahilerine bağlı gelişir. Biz de kist hidatiğe bağlı oluşan bronkobilier olgusunu sunmak istedik.

Olgu Sunumu: Otuzdört yaşında bayan hasta hastanemize nefes darlığı, şiddetli öksürük ve safralı balgam şikayeti ile başvurdu. Hastanın özgeçmişinde kist hidatik nedeniyle geçirilmiş 2 sol torakotomi ve 2 kez karaciğer kist hidatiği operasyonu mevcuttu. Posteroanterior akciğer grafisinde sağ alt zonda düzgün konturlu lezyon ve bilgisayarlı toraks tomografisinde sağ akciğer alt lobda ve karaciğer kubbesinde ve hilusunda kist hidatik ile uyumlu görünüm mevcuttu (Figür 1a, 1b). Hastaya acil olarak sağ torakotomi+kistotomi+frenotomi+karaciğer kubbesinden kist hidatik boşaltılması operasyonu yapıldı (Figür 1c). Ardından genel cerrahi tarafından laparotomi ile karaciğer hilusundaki kiste kistotomi+kolesistektomi+koledokotomi+t tüp konulması operasyonu yapıldı. Postoperatif 10. günde hasta sorunsuz bir şekilde taburcu edildi (Figür 2). Operasyon sonrası 24 aylık takipte bir problem yaşanmadı.

SONUÇ VE TARTIŞMA: Kist hidatiğe bağlı bronkobilier fistül morbiditesi ve mortalitesi yüksek ve acil olarak opere edilmesi gereken bir durumdur.

Anahtar Kelimeler: Nüks, kist hidatik, bronkobilier fistül

Figür 1a,b,c

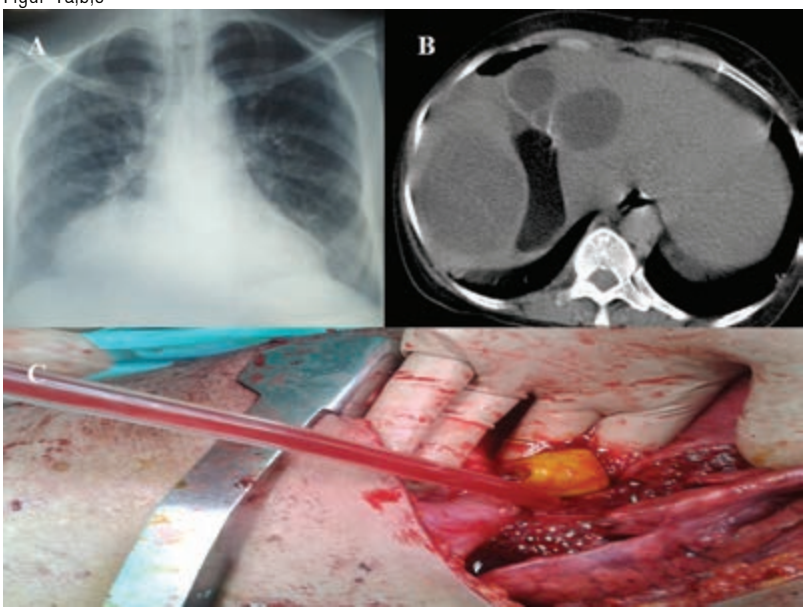

Ameliyat öncesi posteroanterior akciğer grafisi (Figür1a), ameliyat öncesi akciğer ve karaciğer kist hidatiğine ait bilgisayarlı toraks tomografisine ait görüntü (Figür 1b), operasyonda toraks içinde safranın görüntüsü(Figür 1c)

Figür 2

Ameliyat sonrası posteroanterior akciğer grafisi

EP-229
VENA KAVA SUPERİOR İÇİNDE TROMBÜSE SEBEP OLAN B HÜCRELİ LENFOMA OLGUSU

Mine Demir[1], Yavuz Enç[2], Aysun Kosif Mısırlıoğlu[1], Elçin Ersöz Köse[1], Volkan Baysungur[1]

[1]Süreyyapaşa Göğüs Hastalıkları ve Göğüs Cerrahisi Eğitim ve Araştırma Hastanesi, Göğüs Cerrahisi Kliniği, İstanbul
[2]Süreyyapaşa Göğüs Hastalıkları ve Göğüs Cerrahisi Eğitim ve Araştırma Hastanesi, Kalp ve Damar Cerrahisi Kliniği, İstanbul

GİRİŞ: Vena kava superior sendromu; vena kava superiorda kan akımının tıkanıklığa uğraması sonucu gelişen klinik tablodur. Acil tanısal değerlendirme ve tedavi gerektiren, etyolojisinde ekstrinsik kompresyon, lümen içi trombüs, direk invazyon ya da ven duvarının infiltrasyonu olabilen bir durumdur. Büyük arter ve venler korunmuştur. Bu yazıda vena kava superior sendromu (VKSS) ile başvuran, büyük damar tutulumu olan ve patolojisi B hücreli lenfoma gelen nadir bir olguyu sunmayı amaçladık.

OLGU: Otuz yedi yaşında bayan hasta, yüzde şişlik, boyun damarlarında dolgunluk, nefes darlığı şikayetleri ile başvurdu. VKSS ön tanısı ile tetkik edilen hastaya çekilen toraks BT'de multipl mediastinal lenfadenopati saptandı. Bronkoskopisinde endobronşiyal lezyonu yoktu. Hastaya çekilen PET-CT'de mediastende 4R,5 ve prevasküler yerleşimli konglomere lenf bezleri Suvmax: 21.1 tutmuştu (Figure 1). Bunun üzerine sağ torakotomi ile eksplorasyonda vena kava superior içinde trombüs saptandı, tromboektomi ve 4R nolu lenf nodu örneklemesi yapıldı (Figure 2). Patoloji sonucu 4R nolu lenf nodu reaktif hiperplazi, trombüs ise B hücreli lenfoma ile uyumlu geldi. Postoperatif 7.gün taburcu edilen hasta onkolojiye yönlendirildi. Tedavi sonrası takiplerinde nüks görülmedi.

TARTIŞMA: VKSS'nda malign sebepler %88, benign sebepler %4-13 arasındadır. Malign sebepler arasında lenfoma %7-10 sıklıkta görülmektedir. Diffüz büyük B hücreli lenfoma %21 oranında ve en sık görülen patolojilerdendir. Nadir görülen intravasküler büyük B hücreli lenfoma, küçük kan damarlarının (özellikle kapiller ve post-kapiller venül) lümenlerinde lenfoma hücrelerinin infiltrasyonu ile seyreder. Neoplastik hücrelerin konaklama reseptörlerindeki anormallikten intravasküler çoğalma patterni gösterdikleri düşünülür. Hastaların çoğu orta yada ileri yaş grubundadır. Tutulum düşünülen dokudan alınan biyopsi örneklerinde damarlarda lenfoma hücrelerinin gösterilmesi ile tanı konur. Tedavisiz olgularda 1 yıllık mortalite %80 olmakla birlikte, ortalama yaşam süresi 13 aydır. Uygun kemoterapi ve erken tanıyla prognoz iyi olabilmekle birlikte olguların %42 sinde tam remisyon görülebilir.

SONUÇ: VKSS, acil olarak tanısal değerlendirme ve tedaviyi gerektiren bir durumdur. VCSS sebebiyle tetkik edilen hastada intravasküler B hücreli lenfoma ayırıcı tanıda mutlaka akılda tutulmalıdır.

Anahtar Kelimeler: İntravasküler B hücreli lenfoma, Trombüs, Vena kava superior sendromu

Figüre 1

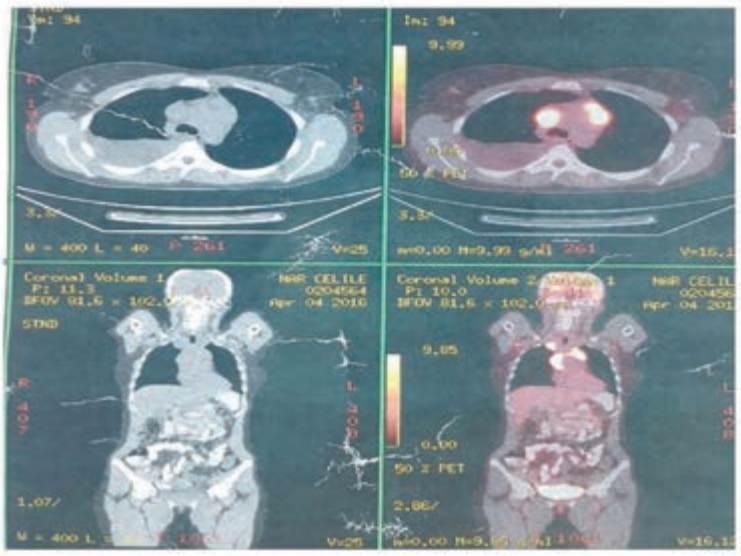

İntravasküler Lenfoma PET-CT görüntüsü

Figüre 2

İntravasküler B hücreli Lefoma Görüntüsü

EP-230
SPONTAN PNÖMOMEDASTİNUM FARKLI DEKAT FARKLI ETYOLOJİ; İKİ OLGU SUNUMU

İlker Kolbaş, Serdar Evman, Çağatay Tezel, Mustafa Akyıl, Aysun Mısırlıoğlu, Mine Demir, Levent Alpay, Hakan Kıral, Serda metin, Volkan Baysungur, İrfan Yalçınkaya

Süreyyapaşa Göğüs Hastalıkları ve Göğüs Cerrahisi Eğitim Araştırma Hastanesi, Göğüs Cerrahisi Kliniği,İstanbul

Pnömomediastinum mediastende hava bulunması olarak tanımlanmaktadır. Daha sıklıkla genç erkeklerde insidental olarak saptanan nadir bir klinik durumdur. Kliniğimize başvurun göğüs ağrısı nefes darlığı şikâyeti ile başvuran iki pnömomediastinum olgusunu farklı etiyolojiler açısından sunuyoruz.

Olgu 1: 27 yaşında erkek hasta göğüs ağrısı nefes darlığı şikayeti ile acil servise başvurdu vital bulguları stabil olan hastanın EKG'sİ normaldi PA akciğer grafisinde pnömotoraks, plevral effüzyon tespit edilemedi ancak parakariak hipodes alandan şüphelenilen hastanın toraks BT'sinde pnömomediastinum tespit edildi. Anamnez detaylandırıldı; travma veya enfeksiyon hikayesi yoktu. Hastanın takiplerinde şikâyetleri geriledi, kontrolü grafilerinde pnömomediastinumda regrezyon izlenen hasta externe edildi.

Olgu 2: 69 yaşında erkek hasta göğüs ağrısı nefes darlığı şikayeti ile acil servise başvurdu vital bulguları stabil olan hastanın kardiak rutinleri normaldi PA akciğer grafisinde sol orta zonda dansite artışı, kitle şüphesiyle çekilen toraks BT de sol alt lobda kitle ve pnömomediastinum tespit edilern hasta interne edildi. Takiplerinde sol pnömotoraks gelişen hastaya tüp torakostomi uygulandı. Transtorasik iğne aspirasyon biyopsisi ile Skuamoz hücreli karsinom tanısı alan hasta yetersiz solunum rezervi nedeniyle inoperable kabul edilip onkolojik tedaviye yönlendirildi. Pnömomediastinum mediastende hava bulunmasıdır. Genellikle genç erkeklerde spontan gelişen bir klinik durumdur. Genç hastalarda tanı konulamayan göğüs ağrısı şikâyetlerinde akılda tutulmalı ve gerekli görüntüleme yöntemleri kullanılmalı bunun yanında 50 yaş üzeri hastalarda spontan pnomomediastinum vakalarında altta yatabilecek malignite akıldan çıkarılmamalıdır.

Anahtar Kelimeler: akciğer kanser, göğüs ağrısı, pnömomediastinum,

EP-231
SLEEVE GASTREKTOMİ SONRASI NADİR BİR KOMPLİKASYON; GASTROPLEVRAL FİSTÜLE BAĞLI HARAP ALT LOB

Şenol Ürek, İlker Kolbaş, Onur Derdiyok, Mustafa Akyıl, Çağatay Tezel, Volkan Baysungur, İrfan Yalçınkaya

Süreyyapaşa Göğüs Hastalıkları ve Göğüs Cerrahisi Eğitim Araştırma Hastanesi, Göğüs Cerrahisi Kliniği,İstanbul

30 yaşında erkek hasta nefes darlığı göğüs ağrısı şikâyetleri ile kliniğimize başvurdu. Hastanın 2 yıl önce laparoskopi sleeve tüp gastrektomi ve 1 yıl önce anatomoz kaçağı nedeniyle laparotomik kaçak kontrolü ve subdiyafragmatik abse nedeniyle mükerrer drenaj hikâyesi mevcuttu. Ek sistemik hastalığı bulunmayan 14 p/y sigara hikâyesi olan hastanın Bilgisayarlı Toraks Tomografisinde sol alt lobda haraplanmış parankim dokusu tespit edildi. Fiberoptik bronkoskopide endobronşial lezyon izlenmedi, ARB ve tüberküloz kültürleri negatif olan hastaya sol alt lobektomi uygulandı. Post operatif komplikasyon gelişmeyen hastanın 5. gün drenleri sonlandırılarak yedinci gün şifa ile taburcu edildi. Taburculuk sonrası nefes darlığı ve göğüs ağrısı şikâyetleri yenilemesi üzerine çekilen PA akciğer grafisinde hidropnömotoraks tespit edilen hastaya sol tüp torakostomi uygulandı ve yaklaşık 1000 ml ampiyem mayi drenajı ve hava kaçağı izlendi. Günlük drenaj miktarı ortalama 350 ml kadardı. Takiplerinde drenajı azalmayan hastaya retorakotomi ile ampiyem poşu temizliği uygulandı. Post operatif dönemde ortalama drenaj 350 ml olarak devam etmesi ve drenaj içerinde yemek artıkları izlenmesi üzerine oral alım durduruldu. Takiplerinde drenajın tedricen azaldığı izlendi. Hastaya gastroplevral fistül şüphesiyle gastroskopi uygulandı. Gastrik stapler hattında fistül izlendi endoskopik klip uygulandı, 14 gün oral alımı durdurulan hasta drenajı kesilmesine rağmen hava kaçağının devam etmesi üzerine post op 50. günde heimlich valve uygulanarak taburcu edildi. Parankimde irreversible değişiklikler karakterize nadir bir durum olan harap akciğer genellikle bening inflamatuar akciğer hastalıklarına bağlıdır. Etyolojide karşılaştığımız en sık neden tüberküloz olup bunu bronşiektazi, kronik interstisyel pnömoni, organize pnömoni, ve aspergillozis gibi kronik enfeksiyonlar takip eder. Diğer etkenler akciğer absesi, bronşial sitriktür, konjenital malformasyonlar ve tüberküloz dışı mikobakteri efeksiyonları sıralanabilir. Olgumuz harap akciğere neden olan parankimal inflamatur hastalıkları dışında görülebilecek post operatif gastroplevral fistül olgusunu literatüre katkı amaçlı sunuyoruz.

Anahtar Kelimeler: gastroplevral fistül, harap akciğer, sleeve gastrektomi

EP-232
PEKTORAL KAS İNVAZYONU GÖSTEREN DESMOİD TÜMÖR

Selma Mine Kara Apaydın[1], Leyla Nesrin Acar[1], Erkmen Gülhan[1], Barış Hekimoğlu[1], Funda Demirağ[2]

[1]Atatürk Göğüs Hastalıkları ve Göğüs Cerrahisi Eğitim ve Araştırma Hastanesi, Ankara, Göğüs Cerrahisi
[2]Atatürk Göğüs Hastalıkları ve Göğüs Cerrahisi Eğitim ve Araştırma Hastanesi, Ankara, Patoloji

Desmoid tümör; düşük gradeli, lokal infiltrasyon ve invazyon eğilimi fazla olan mezenkimal bir tümördür. Kas ve fasyadan köken alarak doku boyunca ilerler. Benign görünmesine karşın agresif lokal infiltrasyon ve etraf dokulara baskı yapar. Uzak metastaza pek rastlanmaz ancak rezeksiyon sonrası lokal nüks oranı yüksektir. Ekstremiteler, abdomen ve retroperitoneal alandan sıklıkla köken alırlar. Buna karşılık göğüs duvarında nadiren görülür. Tüm neoplazmların %0.03' ünü, fibröz tümörlerin %3.5'ini oluşturur. Geçirilmiş travma, skar ya da radyasyon alanında izlenebilir. Öncelikli tedavisi negatif sınıra ulaşana kadar radikal rezeksiyondur. Multiple lokal nüks ya da tümörün anrezektable olması, sistemik tedavi endikasyonunu oluşturur. Bu sebeple radyoterapi, antienflamatuar ve hormonal tedavi, kemoterapi uygulanabilir. Olgumuz 49 yaşında erkek hasta, yaklaşık 4 aydır göğsünün sağ yanında bir miktar büyüme gösteren şişlik şikayeti ile başvurdu. Fizik muayenesinde sağ meme başının yaklaşık 5 cm üzerinde, palpable, 2 cm büyüklüğünde ağrılı, solid lezyon mevcut. Posteroanterior akciğer grafisinde sağda opasite izlendi, Toraks bilgisayarlı tomografisi(-BT) istendi. Sağ 3. kostokondral eklem hizasında, kas planlarının altında ekstratorasik yerleşimli 2 cm solid lezyon saptandı. Toraks kemik yapıları normaldi. Rezeksiyon planlandı; pektoral kas lifleri ekarte edilerek yaklaşık 2x2 cm kas liflerine invaze yapıda izlenen kitle lezyonu, invaze olduğu kas dokuları ile birlikte eksize edildi. Postoperatif patolojisi desmoid tümör olarak bildirildi. Yapısında nekroz izlenmemiş olup, on büyük büyütme alanında 1-2 adet mitoz içermektedir. Kitle çizgili kas dokusu ile çevrelenmiş olup, kollojen demetler yer yer çizgili kasın arasında uzanmaktadır. Cerrahi sınırlar negatif olarak raporlandı. Ek medikal tedavi ihtiyacı düşünülmemiş olup, nükssüz olarak takip edilmektedir. Toraks duvarı yerleşimli olan bu desmoid tümör vakasını nadir olması sebebiyle vurgulamak istedik.

Anahtar Kelimeler: Desmoid tümör, pektoralis major, eksizyon

Resim1

EP-233
TORAKS DUVARINDA ASEMPTOMATİK LOW GRADE FİBROMİKSOİD SARKOM: RT Mİ? TAKİP Mİ?

Zeynep Cesur, Şevki Mustafa Demiröz, Sadi Kaya, Göktürk Fındık, Hatice Esra Özaydın

Ankara Atatürk Göğüs Hastalıkları ve Göğüs Cerrahisi Eğitim ve Araştırma Hastanesi

Nadir görülen yumuşak doku tümörlerinden biri olan düşük dereceli fibromiksoid sarkom(LGFMS) histolojik olarak benign görünse de lokal nüks ve metastaz riski nedeniyle klinik önem arzetmektedir. Bu vakamızda ilgili semptomu olmayan postoperatif patolojisi LGFMS çıkan ve takip kararı alınan hastamızdan bahsedeceğiz. 65 yaşıda, hemolitik anemi tanısı olan erkek hastaya artan halsizlik şikayetiyle yapılan tetkiklerde tesadüfen sağ 5. kot interkostal mesafede 35x22x19 mm saptantı. Pozitron Emisyon Tomografisi/ Bilgisayarlı Tomografi (PET/BT) de SUV max:29 tutan lezyon için exploratif cerrahi planlandı. Sağ skapula alt ucunda 5. interkostal aralığa denk gelecek şekilde posteriora doğru yaklaşık 5 cm cilt-ciltaltı kesisi yapıldı. İnterkostal aralıkta extraplevral yerleşimli, sert kıvamlı kostalardan bağımsız ve kapsüllü lezyon görüldü. Künt diseksiyonlarla çevre yapılardan kolayca diseke edildi. Perop frozen çalışıldı ve benign formasyonda değerlendirildi. Postop 2. gününde genel durumu iyi olan hastanın hemovağı sonlandırıldı ve hasta taburcu edildi. Postoperatif patolojisi low grade mikzofibrosarkom olarak raporlandı. Medikal onkolojiye ve radyasyon onkolojisine danışılan hastanın nüks açısından takibi uygun görüldü. Daha önceleri miksoid malign fibröz histiyositom olarak adlandırılan LGFMS morfolojik olarak geniş bir spektrum gösterebilir. Genellikle genç erişkinlerde görülmekle birlikte ileri yaşlarda ve nadiren çocuklarda da görülebilir. En sık görüldüğü bölgeler; gluteal bölge, inguinal bölge, göğüs duvarı, omuz ve alt ekstremiteler olmakla birlikte nadiren baş ve retroperitoneal bölgede de ortaya çıkabilir. Metastazları sıklıkla akciğerdir ve tanıdan uzun yıllar sonra ortaya çıkabilir. Uzun süreli takip gerektiren bir tümördür. Cerrahide mümkün olduğunca sağlam doku sınırı elde ederek tümörün küratif rezeksiyonu yeterlidir. R0 rezeksiyon ile birlikte adjuvan radyoterapi küratif olarak bildirilse de uzun vadede etkinliği çok iyi bilinmemektedir. Bu vakamız için de takip kararı verilmiştir.

Anahtar Kelimeler: düşük dereceli fibromiksoid sarkom, torax duvarında kitle, LGFMS

Resim 1

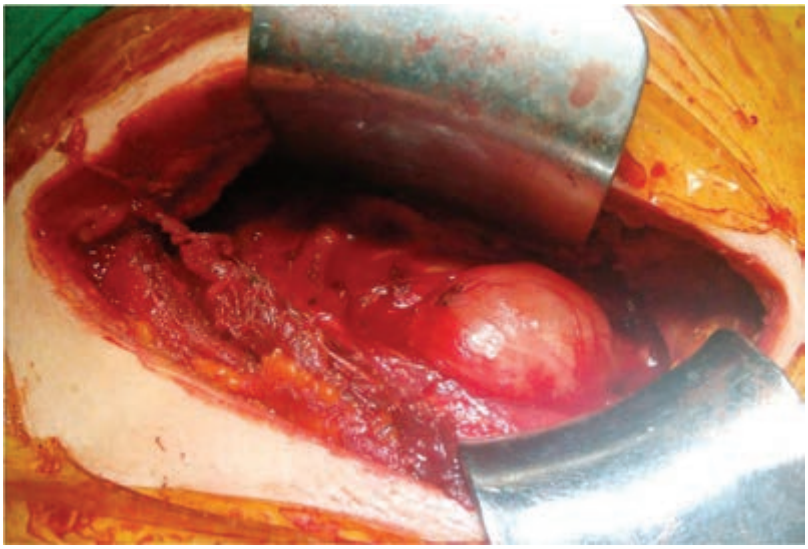

Lezyonun intraoperatif görünümü

Resim 2

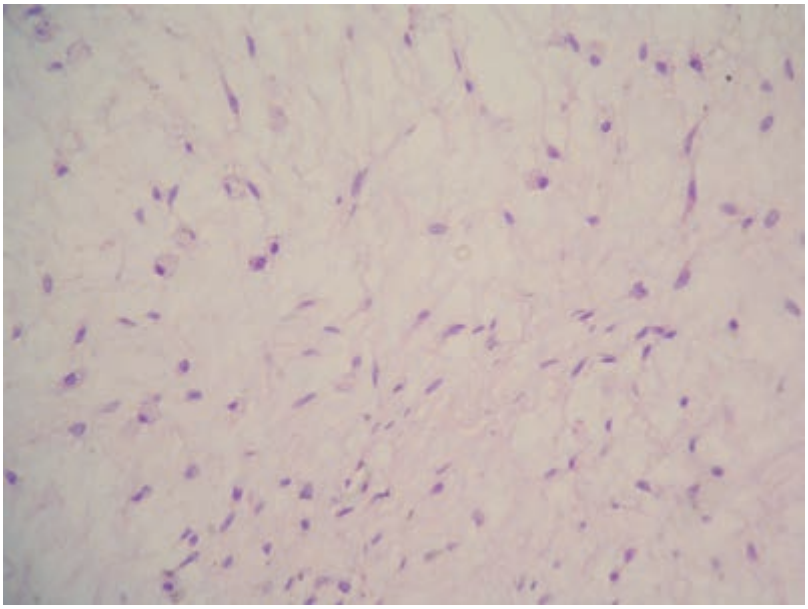

Mikroskopik görünüm: miksoid bir zeminde tek tek yerleşimli, iğsi ve oval görünümde, hafif pleomorfik görünümde hücreler

EP-234
AKKİZ, MALİGN OLMAYAN TRAKEOÖZOFAGİAL FİSTÜL OLGULARIMIZDA CERRAHİ TEDAVİ SORASI SONUÇLARIMIZ

Abidin Şehitoğulları[1], Fuat Sayir[2], Ufuk Çobanoğlu[2], Yusuf Aydemir[3]

[1]Sakarya Üniversitesi Tıp Fakültesi Hastanesi, Göğüs Cerrahisi, Sakarya-Türkiye
[2]Yüzüncü Yıl Üniversitesi Tıp Fakültesi Hastanesi, Göğüs Cerrahisi, Van-Türkiye
[3]Sakarya Üniversitesi Tıp Fakültesi Hastanesi, Göğüs Hastalıkları, Sakarya-Türkiye

AMAÇ: Trakeoözofageal fistül (TÖF) hayatı tehdit eden nadir bir durumdur. Biz cerrahi tedavi uyguladığımız akkiz malign olmayan TÖF vakalarımızın sonuçlarını retrospektif olarak gözden geçirdik.

METOD: TÖF'lü 12 hasta (yaşları 46 ± 18) 2007-2014 yılları arasında opere edildi. Trakeoözofageal fistül; uzamış entübasyon-trakeostomi (%88), diğer cerrahilere sekonder (%6) ve travmaya (%6) bağlı idi. Tüm olgulara bronkoskopi ve özefagoskopi yapıldı (Resim 1). Cerrahi tedavi; özefageal defektin fistül dudaklarının eksizyonu sonrası iki kat özefagus tabakasının primer stüre edilmesi ile birlikte trakeal stür ve trakea ile özefagus arasına kas flebi getirilerek uygulandı. Bir hastaya trakeal stenoz olduğundan trakeal rezeksiyon ve anostomoz yapıldı. Kas flebi olarak omohyoid kas (%58) veya sternokleidomastoid kas (%34) kullanıldı. Sadece bir olguya interkostal kas (%8) kullanıldı. Cerrahi yaklaşımda servikal insizyon (%75), servikal insizyon+parsiyel median sternotomi (%16), torakotomi (%8) uygulandı.

BULGULAR: Perioperatif ölüm olmadı. Torakotomi yapılan hastada atelektazi ve uzun süreli drenaj oldu. Bir hastada 2. Bir fistül gelişti; bu hastayada servicotomi ile trakea ve özefagusa primer stür uygulandı. Ortalama takip süresi 24 ay idi. Trakeal rezeksiyon uygulanan hastada müdahale gerektirmeyecek kadar küçük granülasyon dokusu(%8) gelişti. Bir hastada tekrar fistül (%8) gelişti. Bu hastaya trakeaya stend, özefagusa klips uygulandı. İki hasta (%16) başka nedenlerle(Kardiyak ve nörolojik) bu süre içinde kaybedildi. Diğer hastalarda sonuç mükemmel idi.

SONUÇ: Benign trakeoözofageal fistüllerde en iyi yaklaşım cerrahi tedavidir. Ciddi morbidite ve mortalite oranları olmasına rağmen cerrahi tedavi ile yüz güldürücü sonuçlar alınmaktadır.

Anahtar Kelimeler: Trakea, özofagus, fistül, cerrahi onarım

Resim 1

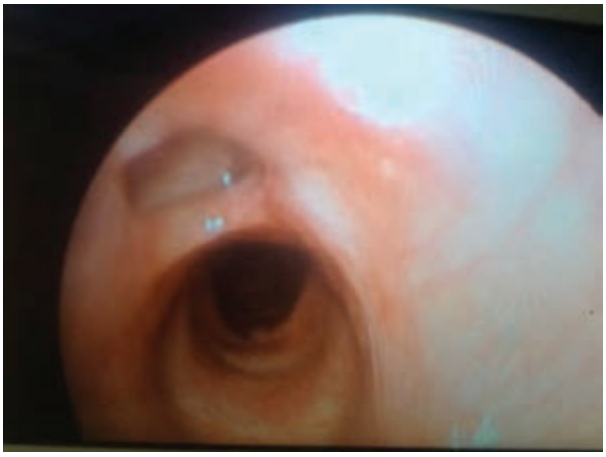

AynÄ± olguda bronkoskopi ie 2. bir trakeoÃ¶zofageal fistÃl gÃ¶rÃnÃmÃ

EP-235
İNTRATORASİK SPLENOZİS

Kubilay İnan[1], Zeynep Cesur[1], Erkmen Gülhan[1], Leyla Nesrin Acar[1], Merve Şengül[1], Fatma Benli Tanrıkulu[2]

[1]Ankara Atatürk Göğüs Hastalıkları ve Göğüs Cerrahisi Eğitim Araştırma Hastanesi, Göğüs Cerrahisi Kliniği, Ankara
[2]Ankara Atatürk Göğüs Hastalıkları ve Göğüs Cerrahisi Eğitim Araştırma Hastanesi, Patoloji Kliniği, Ankara

Delici kesici alet yaralanması öyküsü olan, zaman içinde daha önceden var olmayan solunum sıkıntısı gelişen hasta. Akciğer grafisinde sol diyafragmada yükselme tespit edildi ve toraks tomografisi çekildi. Sol hemitoraksta yağ dansitesinde ve solid lezyon görünümünde iki ayrı patolojik oluşum ve de diyafragma defekti tespit edildi. Hastaya sol torakotomi ile yaklaşıldı; diyafragmadaki defekt, intratorasik yerleşimli omentum ve solid kitle lezyonu gözlendi. Omentektomi ile birlikte omentum içerisine yerleşik kitle lezyonu çıkartıldı ve diyafram primer sütürasyon ile onarıldı. Hastanın postoperatif patolojisi omentum ve içerisinde yerleşmiş dalak dokusu olarak raporlandı. İntratorasik kitlelerin ayırıcı tanısında öyküsünden de yola çıkılarak splenozis akılda tutulmasını hatırlatan olgumuzu nadir görülmesi nedeniyle paylaşmak istedik.

Anahtar Kelimeler: splenozis, intraabdominal yaralanma, intratorasik splenozis, diyafram yaralanması, plikasyon, omentum rezeksiyonu

Resim 1

Pre-Operatif Akciğer Radyografisi

Resim 2

Pre-Operatif Toraks Tomografisi

Resim 3

Pre-Operatif Tomografi

EP-236

MEDİASTİNAL VE PARANKİMAL LEZYONLU BİR OLGUDA AYNI SEANSTA İKİ FARKLI MİNİMAL İNVAZİF CERRAHİ YAKLAŞIM

Kuthan Kavaklı, Sedat Gürkök, Hakan Işık, Ezin Cem Yeni, Alper Gözübüyük

Gülhane Askeri Tıp Akademisi, Göğüs Cerrahisi A.D, Ankara

GİRİŞ: Akciğer ve mediastinal patolojiler genellikle birbiri ile ilişkilidir ancak farklı iki hastalığı temsil eden lezyonlar olarak da aynı anda karşımıza çıkabilirler. Bu gibi durumlarda robotik yaklaşımın mediasten cerrahisindeki üstünlüğü göz önüne alınarak cerrahi tedavi planlaması yapılabilir.

OLGU: Altmış iki yaşında erkek hasta toraks tomografisinde sağ akciğerde ve mediastende saptanan iki farklı lezyon nedeniyle ileri tetkik ve tedavi amacıyla kliniğimize müracaat etti (şekil 1). Hikayesinde sağ akciğerde bulunan lezyonun iki yıl önce saptandığı ve büyüdüğü vardı. Hastaya öncelikle PET/CT çekilmiş ve sağ akciğerde bulunan 3.5 cm çapındaki lezyonda SuvMax:1.9 olan FDG tutulumu saptanırken 2 cm lik mediastinal lezyonda FDG tutulumu saptanmamış. Histopatolojik tanısı olmayan hasta ile tedavi planı tartışıldı ve hasta operasyona alındı. Öncelikle sol lateral dekübit pozisyonu verilen hastanın sağ akciğer alt lob süperiorda bulunan lezyonu VATS ile wedge rezeke edilerek frozen section incelemeye gönderildi (Şekil 2). Bu lezyonun patolojik incelenmesi neticesinde malignite negatif gelmesi üzerine mediastende bulunan lezyonun eksizyonu için hastaya sağ tarafı 30 derece yukarıda olacak şekilde supin pozisyon verildi. Bu lezyonda robotik olarak sorunsuz bir şekilde eksize edildi (Şekil 3). Postoperatif dönemde herhangi bir komplikasyon gelişmeyen hasta 4. günde sorunsuz olarak taburcu edildi. Akciğerdeki lezyon soliter fibröz tümör olarak, mediastedeki lezyon ise timik kist olarak raporlandı.

SONUÇ: Seçilmiş vakalarda akciğerde ve mediastende simultane lezyonu bulunan hastalarda her iki lezyona yönelik aynı seansta minimal invazif cerrahi girişim yapılabilir.

Anahtar Kelimeler: göğüs cerrahisi, mediasten, simultane rezeksiyon

Resim 1

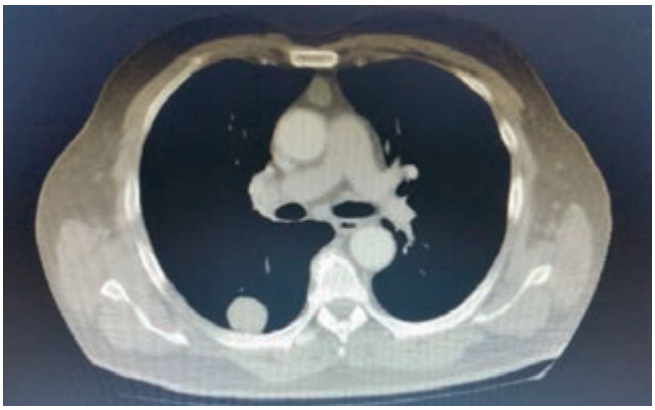

Hastaya ait preoperatif ct goruntusu

Resim 2

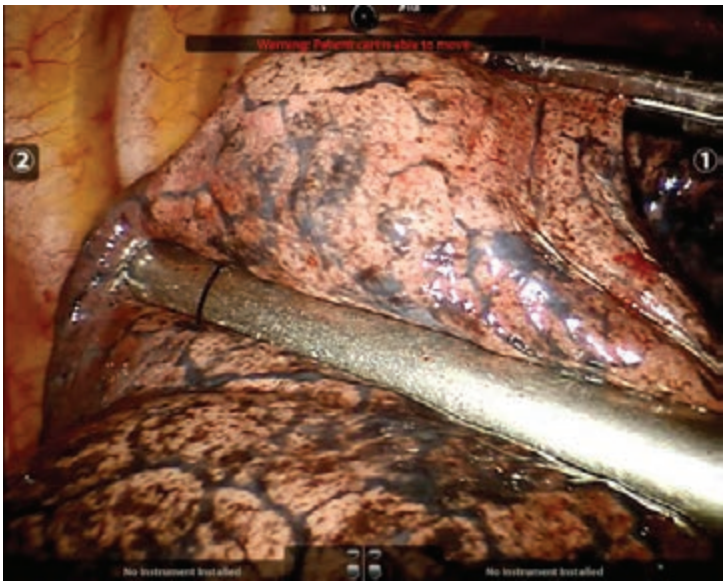

Parankimal lezyonu VATS ile rezeksiyonu

Resim 3

Mediastinal lezyonun robotik rezeksiyonu

EP-237
KOT DESTRÜKSİYONUNA NEDEN OLAN GÖĞÜS DUVARI HEMANJİYOMU OLGUSU

Leyla Nesrin Üstün Acar[1], Merve Şengül[1], Mehmet Çetin[1], Selim Şakir Erkmen Gülhan[1], Funda Demirağ[2]

[1]Ankara Atatürk Göğüs Hastalıkları ve Göğüs Cerrahisi Eğitim ve Araştırma Hastanesi, Göğüs Cerrahisi
[2]Ankara Atatürk Göğüs Hastalıkları ve Göğüs Cerrahisi Eğitim ve Araştırma Hastanesi, Patoloji

Hemanjiomlar göğüs duvarının nadir izlenen yumuşak doku tümörüdür. Normal ya da anormal vasküler yapıların proliferasyonu ile gelişen benign neoplazmlardır. Genellikle kavernözdür ve önemli oranda yağ içerir. Çoğunlukla kas yapıları arasında görülür, göğüs duvarında gözlenmesi nadirdir. BT'de kas dansitesinde gözlenir ve komşuluğundaki kemik dokuda destrüksiyona yol açabilir. 55 yaşında bayan hasta, eline sağ yanda son 1 senedir giderek büyüdüğünü ifade etiği ağrısız şişlik nedeniyle tarafımıza başvurdu. PA-AG'de sağ hemitoraksta 5. Ve 6. kot anteriorunda hipodens alan belirlenmesi üzerine çekilen Toraks BT'de Sağ orta zon posteriorda 6x4.5 cm boyutlu kotta düzensiz genişleme, destrüksiyon oluşturan hipodens alanlar içeren lobüle konturlu ekstraparankimal kitle lezyonu tespit edildi. Hastaya yapılan transtorasik aspirasyon byopsisi sonucu Hemanjiyom olarak raporlandı. Total kitle eksizyonu hedeflenerek sağ torakotomi 5.,6. ve 7. kot parsiyel rezeksiyonu ile kitlenin anblock eksizyonu yapıldı. Oluşan defekte prolen mesh ile rekonstrüksiyon uygulandı. Postoperatif patolojik incelemede tüm cerrahi sınırların normal histolojik yapıda olduğu belirlendi. 10 cm uzunluğunda kosta segmentinin yüzeyine bitişik olarak gönderilmiş 7.5x6x5 cm boyutlarında yüzeyi lobüle görünümde kesiti kanamalı yumuşak ve sert alanlar içeren materyalinise hemanjiyom olduğu doğrulandı. Hasta postoperatif 5. günde taburcu oldu ve 6. ay kontrolünde sorunsuz takibimizdedir. Tümör negatif cerrahi sınırlar temiz bırakılarak yapılacak komplet bir eksizyon en iyi tedavi seçeneğidir. Tümörün yerleşimi, etraf dokulara invazyonu, rezektabilitesi dikkaledeğerlendirilmeli ve gerekiyorsa eksizyon sonrası oluşacak defektin uygun materyal ile rekonstrüksiyonu dikkatle planlanmalıdır.

Anahtar Kelimeler: hemanjiyom, göğüs duvarı, kot tümörü

Resim 1

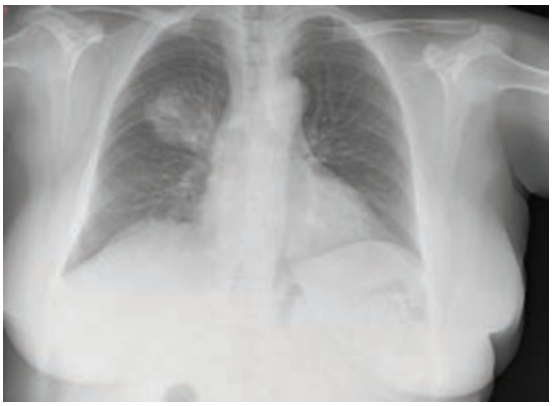

sağ hemitoraksta 5. ve 6. kot anteriorunda hipodens alan

Resim 2

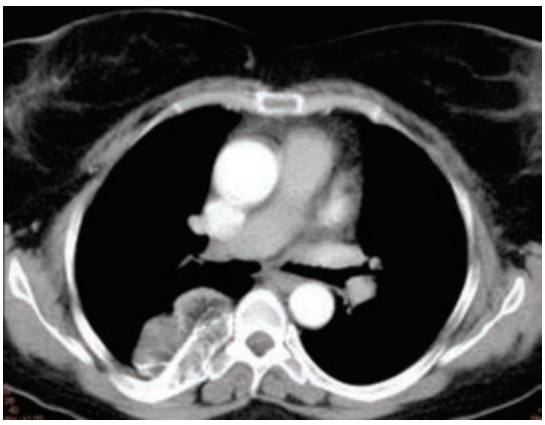

6x4.5 cm boyutlu komşu kotta destrüksiyon oluşturan lobüle konturlu ekstraparankimal kitle lezyonu

Resim 3

Postoperatif PAAG

EP-238
TRANSSTERNAL TRANSPERİKARDİAL KARİNA REREZEKSİYONU; OLGU SUNUMU

Ali Çelik, Anar Süleymanov, Anıl Gökçe, Aynur Baş, Abdullah İrfan Taştepe

Gazi Üniversitesi,Göğüs Cerrahisi Ana Bilim Dalı,Ankara

Transsternal transperikardial yaklaşım karina ve ana bronşlara ulaşmak için,özellikle de postpnömonektomik fistüllerin kapatılması amaçlı kullanılan bir yöntemdir. Özellikle sol ana bronş güdüğünün kapatılması amaçlı kullanılabilir. Bu yaklaşım daha önce operasyon geçirmemiş bir alanda,süperior vena kava ve aort arasında karinanın ekspojürünü sağlar ve ana bronş yeniden divize edilerek enfeksiyonsuz bir alan içinde kapatılabilir. Bu yöntemin uzun dönem sonuçları iyi ancak hastane mortalitesi yüksektir.

Anahtar Kelimeler: Transsternal,transperikardial,karina

İntraop görüntü

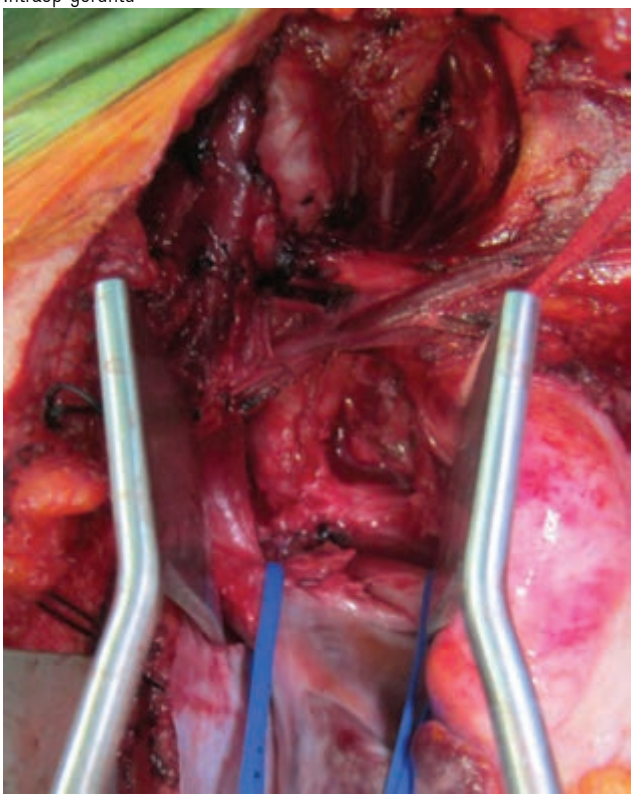

Toraks BT görüntüsü

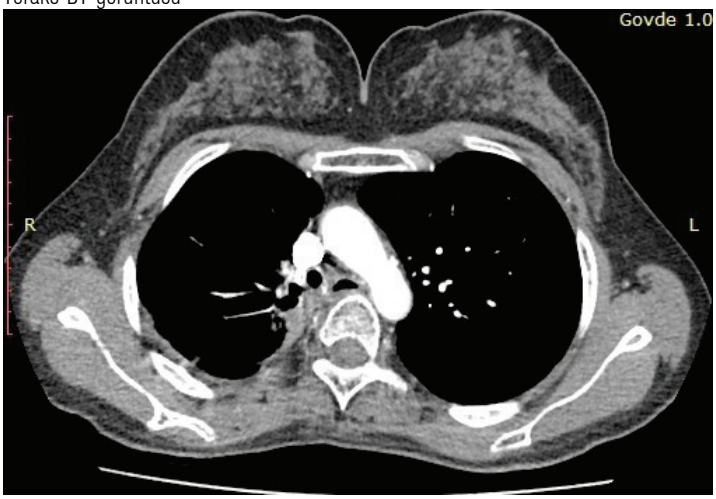

EP-239
AORTİK ARK VARYASYONUNA KOMŞU BRONKOJENİK KİST OLGUSU

Merve Şengül[1], Kubilay İnan[1], Pınar Bıçakçıoğlu[1], Nevzat Kılıç[1], Fatma Benli Tanrıkulu[2], İnci Uslu Biner[3]

[1]Ankara Atatürk Göğüs Hastalıkları ve Göğüs Cerrahisi Eğitim ve Araştırma Hastanesi, Göğüs Cerrahisi
[2]Ankara Atatürk Göğüs Hastalıkları ve Göğüs Cerrahisi Eğitim ve Araştırma Hastanesi, Patoloji
[3]Ankara Atatürk Göğüs Hastalıkları ve Göğüs Cerrahisi Eğitim ve Araştırma Hastanesi, Nükleer Tıp

Bronkojenik kistler foregut gelişimi esnasında anormal dallanmalar sonucu ortaya çıkan nadir lezyonlardır. Primer mediastinal kistlerinin %34'ünü oluştur. Bronşial ağacın her yerinde görülebilmekle birlikte üçte ikisi trakea ve bifürkasyon çevresinde gelişir. Genellikle asemptomatiktir ve tektir. BT 'de net sınırlı kistik lezyonlar olarak tespit edilir. Aort arkının anomalileri nadirdir ve tüm konjenital kalp hastalıklarının %1-3'ünü oluşturur. Anormal arkus veya aberan sol subklavian arter trakeayı komprese ederek bronşial astım benzeri bulgulara sebep olabilir. 53 yaşında bayan hasta göğüs ön duvarında ağrı nedeniyle başvurdu. Çekilen PAAG'sinde sol üst zonda Aort topuzunu sağa deviye eden yaklaşık 5x2 cm 'lik hipodens alan tespi tedildi (Resim 1). Fizik muayenede ve rutin laboratuar incelemelerinde özellik saptanmadı. Çekilen Toraks BT' de sağ arkus aorta varyasyonu ve sol aberan subklavian arter varyasyonu izlenmekte ayrıca üst mediastende sol kesimde arcus aorta komşuluğunda yaklaşık 52x37 mm boyutlarında hipodens düzgün kontürlü muhtemel solid lezyon izlendi. Lezyon cidarında milimetrik kalsifikasyonlar tespit edildi. Bu alanda yer tutabilecek tümoral lezyonlardan ayırıcı tanı için PET-BT çekildi. Sol üst mediastinal alanda izlenen düzgün sınırlı düşük dansite yapısı gösteren yaklaşık 58x49x61 mm boyutlarındaki nodüler lezyon alanınında metabolik görünümde olduğu ve bu alan komşuluğunda aortikopulmoner pencere düzeyinde izlenen büyüğü yaklaşık 1 cm çağındaki bir kaç adet lenf nodunda mediastinal kan havuzu ile benzer yoğunlukta metabolik aktivite tutulumu (SUVmax: 3.90) olduğu belirlendi (Resim 2-3-4). Hastaya sol VATS ile mediasten kist eksizyonu, 5 nolu lenf nodu diseksiyonu uygulandı. Patoloji sonucu bronkojenik kist olarak raporlandı. Lenf nodu ise fibroadipöz doku olarak değerlendirildi. Hasta postoperatif 5.günde taburcu edildi. Solunum fonksiyon testlerinde kısıtlanma tespit edilmeyen hasta vasküler varyasyon konusunda bilgilendirilerek takibe alınmıştır. Bronkojenik kistlerde cerrahi endikasyon vardır ve total eksizyon küratiftir. Kist aspirasyonu bazı çevrelerce önerilmesine rağmen kist duvarının intakt kalması sebebiyle enfeksiyona, nükse ve malign transformasyona sebep olabilir. Sağ aortik ark anomalilerinde cerrahi tedavi ancak ağır semptomları olan hastalarda endikedir. Bizim hastamız da bu açıdan klinik takibe alınmıştır.

Anahtar Kelimeler: aortik arkus anomalisi, Bronkojenik kist, mediastinal kitle

Resim 1

Posteroanterior Akciğer Grafisi

Resim 2. PET-BT

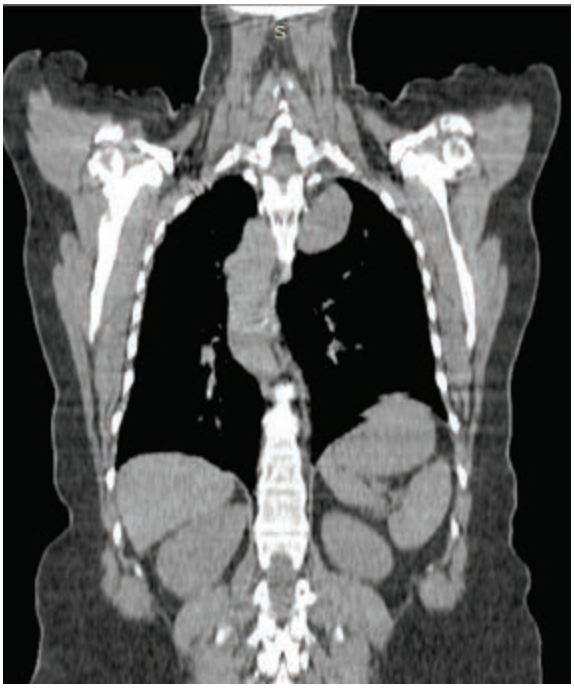

Sagital kesitte Aort ve kistin görüntüsü

Resim 3

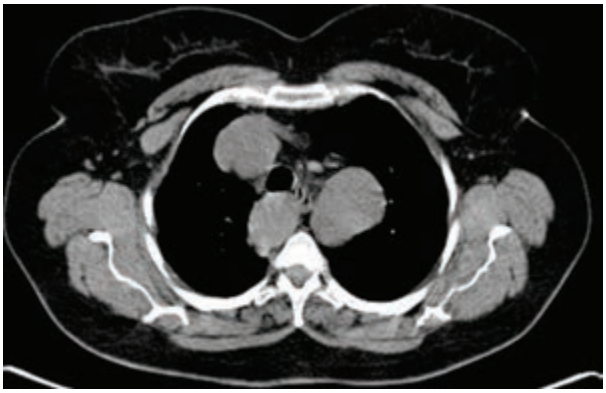

Resim 4

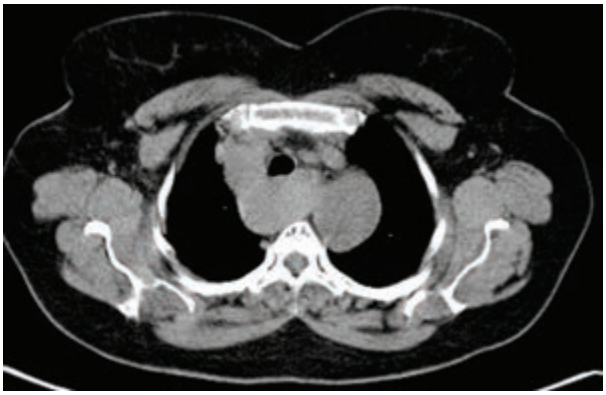

EP-240
PLEVRANIN PRİMER EPİTELİOİD ANJİYOSARKOMU

Merve Şengül[1], İlteriş Türk[1], Leyla Nesrin Üstün Acar[1], Selim Şakir Erkmen Gülhan[1], Funda Demirağ[2]

[1]Ankara Atatürk Göğüs Hastalıkları ve Göğüs Cerrahisi Eğitim ve Araştırma Hastanesi, Göğüs Cerrahisi
[2]Ankara Atatürk Göğüs Hastalıkları ve Göğüs Cerrahisi Eğitim ve Araştırma Hastanesi, Patoloji

Plevranın primer anjiyosarkomu (PPA) oldukça nadir gözlenen ve plevranın mezotelyoma ve metastatik karsinom gibi diğer daha yaygın tümörlerinden oldukça zor ayırımı yapılan bir antitedir. Şimdiye değin literatürde 50 civarında vaka bildirilmiştir.

Kliniğimize son birkaç aydır ara sıra hissettiği yan ağrısı ve öksürük şikayetleri ile başvuran 39 yaşındaki erkek hastanın çekilen toraks BT' sinde plevral efüzyon, difüz plevral kalınlaşma saptandı. Hastaya tanısal VATS plevra byopsisi uygulandı. Patolojik incelemede solid adalar ve kordonlar halinde infiltre etmiş, oval, kromatinden orta derecede zengin nükleuslu, eozinofilik sitoplazmalı poligonal şekilli hücrelerden oluşan tümöral yapı izlendi. Tümörün geniş alanlarda fibromiksoid matriks içine yerleştiği, yer yer tümör hücrelerinin eritrositleri çevrelediği dikkati çekti. Yapılan immünohistokimyasal çalışmada D2-40, CD31 ve CD34 pozitifliği gözlendi. Kalretinin, keratin 5/6, MOC31, TTF1, Napsin A, trombomodülin ve keratin 7 negatifti. CEA ile non spesifik boyanma mevcuttu. Özel boya ile müsin tespit edilemedi.Bu bulgular ışığında tümörün plevranın primer epitelioidanjiyosarkomu olduğu anlaşıldı.

Plevral anjiyosarkom tüm tedavi modalitelerine rağmen prognozu oldukça kötü bir tümördür. Cerrahi, lokalize lezyonlarda en iyi tedavi seçeneğidir. Kemoterapi ve radyoterapinin etkisi oldukça sınırlıdır. Hastaların %70'i 7 ay içinde ölmektedir. Bu nedenle dikkatli patolojik inceleme ile doğru tanı konulması önemlidir.

Anahtar Kelimeler: anjiyosarkom,malign efüzyon, plevra

EP-241
TİTANYUM BAR KULLANILARAK YAPILAN TORAKS DUVARI REKONSTRÜKSİYONU OLGULARIMIZ

Merve Şengül, Leyla Nesrin Üstün Acar, Selim Şakir Erkmen Gülhan, Ülkü Yazıcı, Pınar Bıçakçıoğlu, Sadi Kaya

Ankara Atatürk Göğüs Hastalıkları ve Göğüs Cerrahisi Eğitim ve Araştırma Hastanesi, Göğüs Cerrahisi

Toraks duvarı tümörleri (TDT), primer, metastatik toraks duvarı tümörleri ve akciğer kanserinin lokal yayılımı sonucu gelişen tümörleri içerirler. TDT tedavisinde mümkün olduğunca rezeksiyon sınırının sağlam dokunun en az 4 cm uzağından olması gerekir. Geniş rezeksiyon sonrası toraks duvarı defektleri ortaya çıkar. Toraks duvarının ön ve yan tarafında oluşan bu büyük defektler göğüs stabilitesini bozmakta, paradoksal solunuma yol açmaktadır. Bu tip defektlerde, intratorasik organları dış etkenlerden koruyabilmek toraks duvarı stabilizasyonu ile fizyolojik solunumun devamını sağlamak için rekonstrüksiyon gerekir.

Kemik toraksın rekonstrüksiyonu defektin yeri ve çapına bağlıdır. Beş cm'den küçük ve toraks duvarının herhangi bir yerindeki defekt için genellikle rekonstrüksiyona ihtiyaç duyulmaz. Posterior bölge defektlerinde skapulanın koruyucu etkisinden dolayı 10 cm'ye kadar olan tümöral lezyonlarda rekonstrüksiyona gerek duyulmaz. Daha büyük defektlerde rekonstrüksiyon yapılır. Postoperatif mortalite ve mobiditenin rekonstrüksiyon yapılan olgularda daha iyi olduğu bildirilmektedir. Bu amaçla günümüze kadar çeşitli materyaller kullanılmıştır. Son zamanlarda göğüs duvarının şekline kolay uygulanabilen, korozyona uğramayan bir materyal olan titanyum barlar kullanılmaktadır. Titanyum, BT ve MRI'da görüntülemeyi bozmadığından onkolojik hastaların takibini engellemez. Bu hastalarda güvenle kullanılabilir. Bu çalışmada TDT nedeniyle toraks duvarı rezeksiyonu ve titanyum bar ile rekonstrüksiyon uygulanan hastalarımız sunuldu.

Toraks duvarı tümörlerinde, başarılı tedavi için erken teşhis, geniş cerrahi rezeksiyon ve toraks duvarı rekonstrüksiyonu temel yaklaşımdır. Postoperatif dönemde düşük morbidite ve mortalite yeterli rezeksiyon ve rezeksiyon sonrası oluşan defektin iyi rekonstrüksiyonuna bağlıdır. Bu amaçla titanyum barlar güvenle tercih edilebilirler.

Anahtar Kelimeler: titanyum bar, toraks duvarı rezeksiyonu, toraks duvarı rekonstrüksiyonu

olgu 1

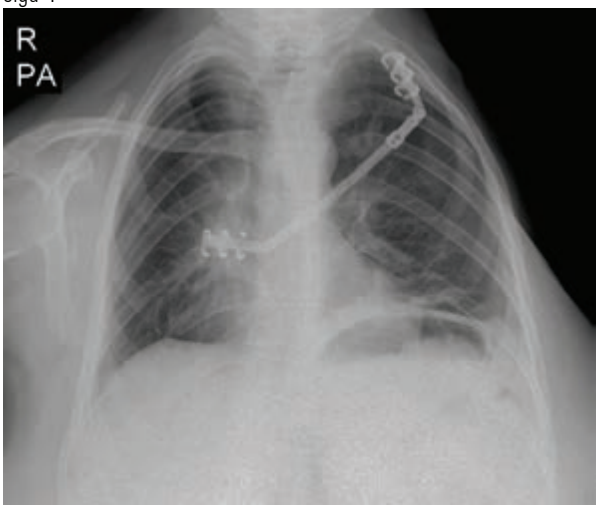

olgu1 Postoperatif PAAG

olgu 1

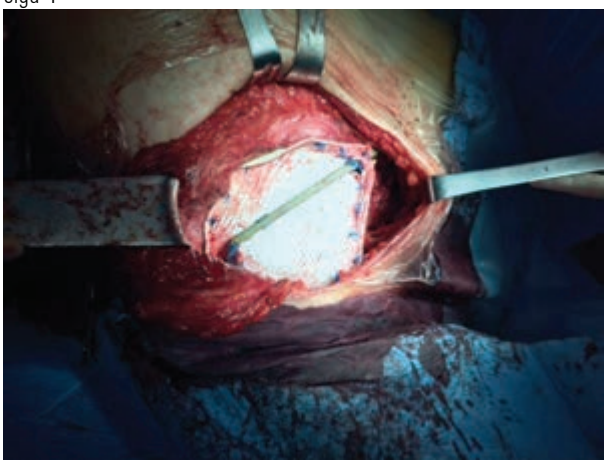

olgu 1 perioperatif ameliyat sahası

olgu 1

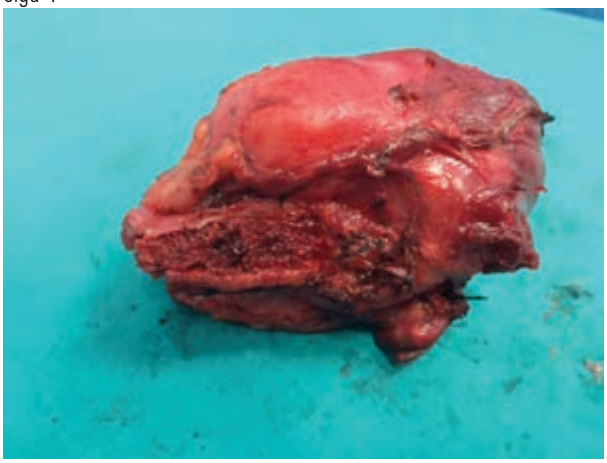

olgu 1

olgu 1

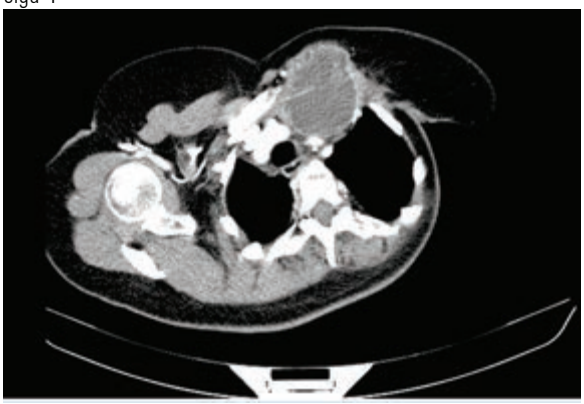

olgu 1 preoperatif BT

olgu 2

olgu 2 posteoperatif PAAG

olgu 2

Olgu 2 preoperatif PAAG

olgu 3

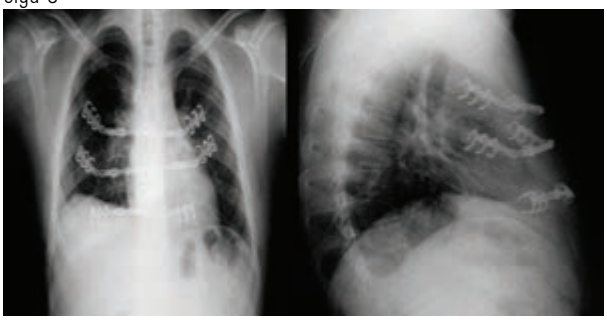

olgu 3 postoperatif PA AC grafi

olgu 3

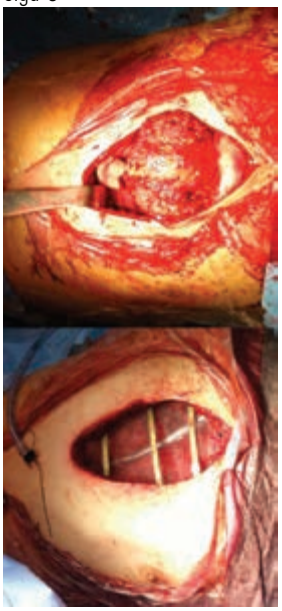

olgu 3 intraoperatif gÃ¶rÃ nÃ m

olgu 3

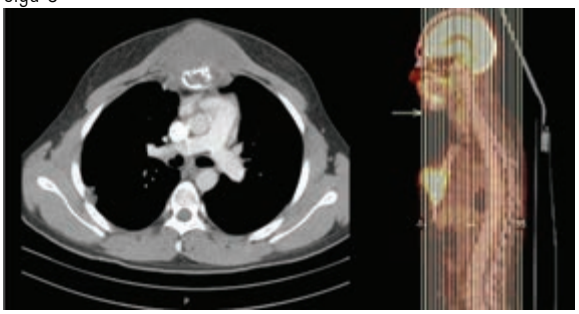

olgu 3 Toraks BTâğ™de korpus sterninin distalini destrÃ kte eden kitle

olgu 3

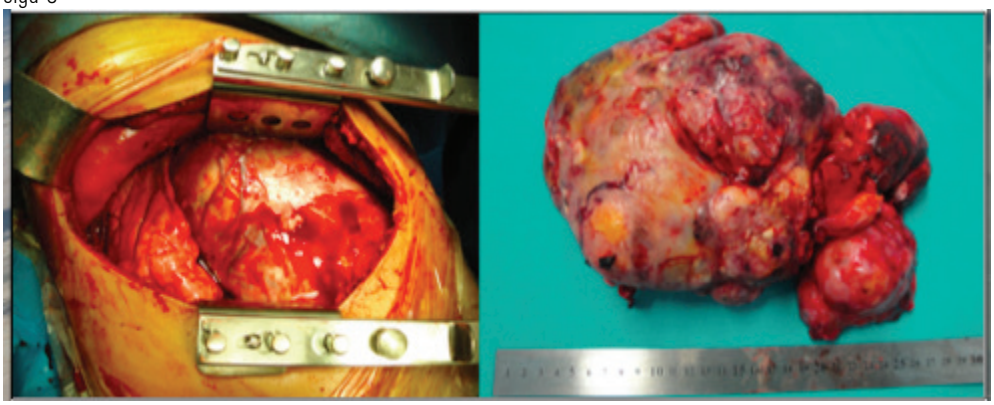

olgu 3 intraoperatif kitlenenin

olgu 3

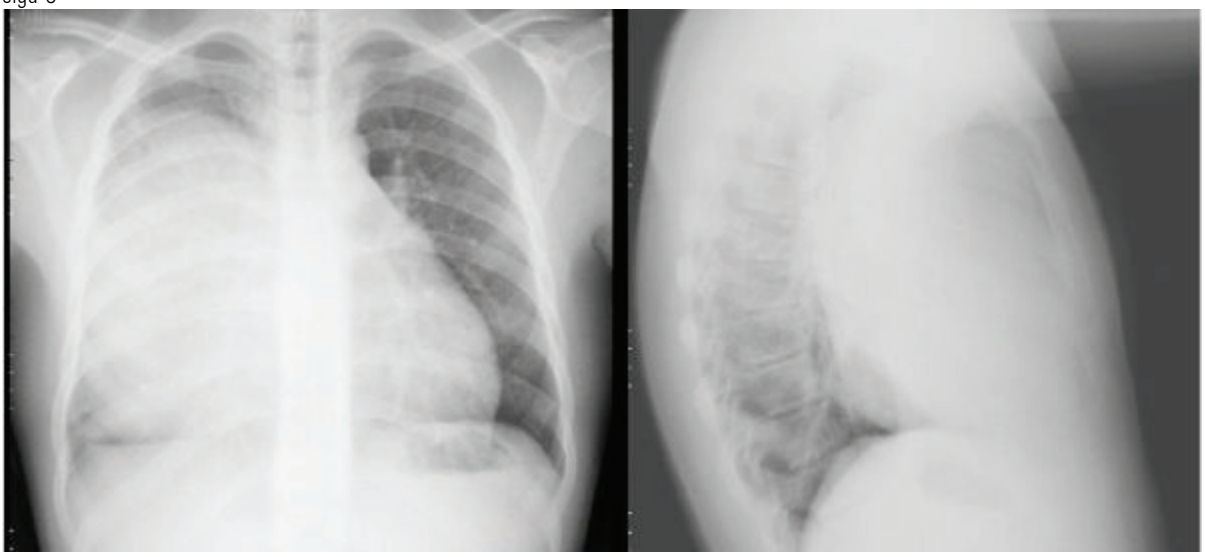

olgu 3 PA ve yan AC Grafide mediastinal kitle

EP-242
VATS SEMPATEKTOMİ DENEYİMLERİMİZ; KISA VE UZUN DÖNEM ETKİLERİ

Türkan Dübüş[1], Zeliha Apaydın[2]

[1]İstanbul Eğitim ve Araştırma Hastanesi Göğüs Cerrahisi Bölümü, İstanbul
[2]İstanbul Eğitim ve Araştırma Hastanesi, Göğüs Hastalıkları Bölümü, İstanbul

AMAÇ: El ve koltuk altı terlemelerinde bilateral VATS sempatektomi-klips yöntemi deneyimlerimizi ve sonuçlarını sunmaktır.

MATERYAL ve METHOD: 2007- 2016 yılları arasında toplam 43 hasta retrospektif olarak incelendi. Hastaların 34'ü erkek, 9'u kadın olup yaş ortalamaları 19,2±2.1 (17- 26) idi. Hastaların 15'i koltuk altı terlemesi, 25' i el terlemesi, 3 hasta ise el ve koltuk altı terlemesi birlikteliğinden müzdaripti. Tüm hastaların %12 sinde ayaklarda da terleme mevcuttu. 14 hastada 2 torakoport (5 lik ve 10 'luk), 29 hastada tek torakoport (15 lik) kullanıldı. 41 hastaya cerrahi prosedür olarak aynı seansta bilateral VATS sempatektomi T2, T3, T4 sempatik gangliyonların rezeksiyonu, kuntz sinirinin koterizasyonu, 2 hastaya ise kendi isteği üzerine sempatektomi yerine klips yöntemi(tek port) uygulandı. Tüm hastalar ekstübasyon sonrası servise alındı. Hastalar postoperatif 1. günde taburcu edildiler. Ortalama takip süreleri 18 ay (6-22 ay) idi.

Ameliyatla ilgili mortalite saptanmadı. Morbidite olarak 2 hastada 4. ayda kompansatuar sırtta terleme, 1 hastada 3cü ayda tek elde nemlenme tarzı terleme, 1 hastada postop 1ci günden itibaren sırtta kronik ağrı (6 ay sonra düzeldi). Hastaların hiçbirinde postop erken ve geç dönemde ciddi bir komplikasyon tespit edilmedi. 1 hastada ameliyattan sonra 2. aydan itibaren ayak terlemesinde de belirgin azalma gözlendi. Poliklinik takiplerinde sadece 2 hasta hafif memnuniyetsizliğini ifade etti.

SONUÇ: Bölgesel hiperhidrozis tedavisinde VATS sempatektomi-klips yöntemi düşük morbidite, ameliyat sonrası yüksek hasta memnuniyet oranları ve estetik açıdan da (aksiller bölgeden müdahale) tercih edilmesi gereken seçenek olmalıdır.

Anahtar Kelimeler: Bölgesel hiperhidroz, VATS, sempatektomi, klips

Ameliyat sonrası Komplikasyonlar ve hasta memnuniyet durumları

EP-243
DEV PERİKARDİYAL KİST OLGUSU

Gökhan Öztürk[1], Miktat Arif Haberal[1], Özlem Şengören Dikiş[2]

[1]Sağlık Bilimleri Üniversitesi Bursa Yüksek İhtisas Eğitim ve Araştırma Hastanesi Göğüs Cerrahisi Kliniği
[2]Sağlık Bilimleri Üniversitesi Bursa Yüksek İhtisas Eğitim ve Araştırma Hastanesi Göğüs Hastalıkları Kliniği

GİRİŞ: Perikardiyal kistler, mediastinal lezyonlar içerisinde ender rastlanmaktadır. Bu çalışmada, kliniğimizde cerrahi yöntemle tedavi edilmiş dev perikardiyal kist olgusu sunulmuştur.

GEREÇLER VE YÖNTEM: Olgunun değerlendirilmesinde anamnez, fizik muayene, laboratuar, radyolojik görüntüleme yöntemleri kullanılmıştır.

BULGULAR: Kırk iki yaşında, erkek, kuru öksürük ve nefes darlığı şikayeti ile başvurdu. Anamnez, fizik muayene ve laboratuvar verileri normal sınırlarda idi. Posterior anterior akciğer grafisi çekildi (Figüre 1). Toraks bilgisayarlı tomografisi' nde (Figüre 2) sağ hemitoraksta bazal yerleşimli, 25x25 cm boyutlarında, keskin konturlu perikardiyal kist ile uyumlu lezyon tesbit edildi. Lateral torakotomi ile bazalde diyafragma üzerinde yerleşimli kist (Figüre 3) eksize edildi. Patolojik değerlendirmesinde, duvarı bol miktarda kollajen ve dağınık elastik lifler içeren, bağ dokusundan oluşan kistin içerisi tek sıralı mezotelial hücreler ile döşeli olarak izlendi. Materyallerde herhangi bir malign transformasyona rastlanmadı. Kist berrak seröz materyal ile doluydu ve perikardiyal kist tanısı konuldu. Postoperatif mortalite ve morbidite saptanmadı. 6 aylık takiplerinde nüks izlenmedi (Figüre 4,5).

SONUÇ: Perikardiyal kistte kesin tanı ve tedavi için, cerrahi önerilmektedir. Günümüzde video yardımlı torakoskopik cerrahi(VATS) yöntemi, benign karakterli bu lezyonların rezeksiyonlarında maliyet ve hasta konforu açısından önerilmektedir. Fakat büyük lezyonlarda, perforasyon ve inkomplet rezeksiyon riskini düşürdüğü için torakotomi tercih edilmektedir.

Anahtar Kelimeler: mediastinal lezyon,perikardiyal kist,torakotomi

(Figür 1) Preoperatif PA akciğer grafisi

(Figür 2) Preoperatif toraks BT kesiti

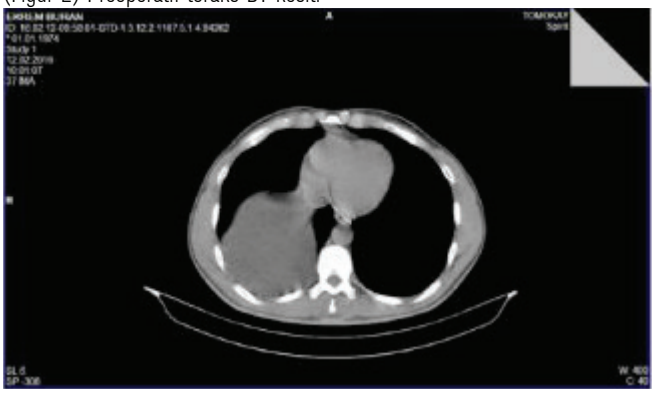

(Figür 3) Operasyondaki gÃ¶rÃntÃsÃ

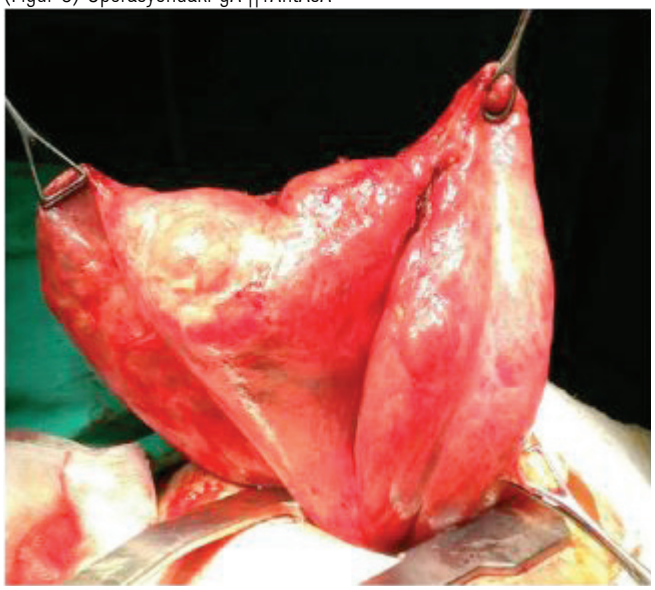

(Figür 4) Postoperatif PA akciÄŸer grafisi

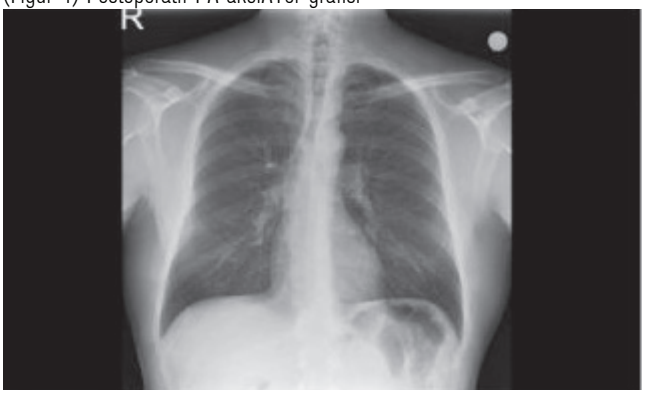

(Figür 5) Postoperatif toraks BT kesit

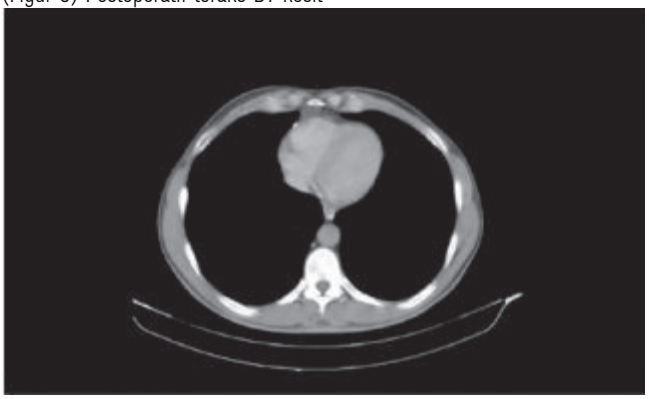

EP-244
PARATRAKEAL KİTLELERİN AYIRICI TANISINDA EKTOPİK TİROİD DOKUSU

Hatice Eryiğit[1], Kadir Burak Özer[1], Ekin Ezgi Cesur[1], Şermin Çoban Kökten[2], Attila Özdemir[1], Recep Demirhan[1]

[1]Kartal Dr.Lütfi Kırdar Eğitim ve Araştırma Hastanesi, Göğüs Cerrahi Kliniği, İstanbul
[2]Kartal Dr.Lütfi Kırdar Eğitim ve Araştırma Hastanesi, Patoloji Kliniği, İstanbul

GİRİŞ: Ektopik tiroid dokusu, tiroid glandın embriyolojik gelişim yolağında herhangi bir yerde olabilir. Mediastinal kitlelerin yaklaşık %1'inde ektopik tiroid dokusu saptanır.

OLGU: Üç ay önce hemoptizi şikayeti olan 36 yaşındaki bayan hastaya çekilen toraks tomografisinde sağ paratrakeal bölgede çok sayıda makrokalsifiye odaklar içeren, yaklaşık 30x25x35 mm boyutlarında düzgün sınırlı, çevre dokulara invazyon göstermeyen kitlesel lezyon saptandı. Hastanın fiberoptik bronkoskopi incelemesinde endobronşiyal lezyon ya da kanama odağı tespit edilmedi. Malignite olasılığını değerlendirmek için pozitron emisyon tomografisi çekildi. Erken standart uptake değeri 5.5, geç görüntülemede ise 6.4 idi ve diğer vücut bölgelerinde FDG tutulumu yoktu. Hastaya genel anestezi altında uniportal insizyonla video- yardımlı torakoskopik cerrahi uygulandı. Mediastinal plevra insize edilerek kitleye ulaşıldı. Kitle frajil yapıda ve vena kava superior' a yakın komşulukta idi. Kitle total olarak eksize edildi, 2 ve 4 nolu lenf istasyonları da disseke edildi.Hasta postoperatif ikinci gün sorunsuz olarak taburcu edildi. Kitlenin patoloji sonucu ektopik tiroid dokusu ve lenf nodları da reaktif hiperplazi olarak raporlandı.

TARTIŞMA: Paratrakeal kitlelerin ayırıcı tanısında ektopik tiroid dokusu akılda tutulmalıdır.

Anahtar Kelimeler: ektopik tiroid, mediasten, VATS

Resim 1

Hastanın preoperatif akciğer grafisi

Resim 2

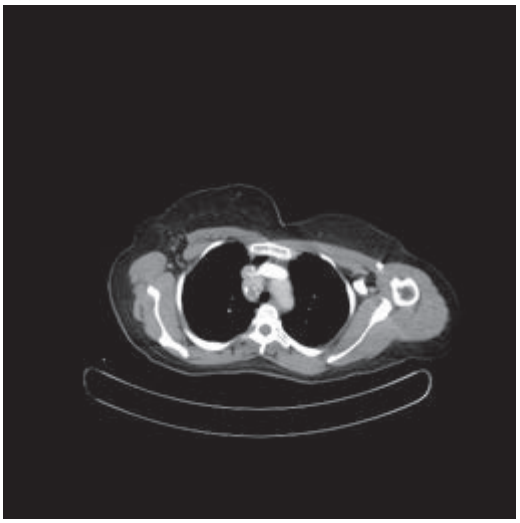

Hastanın preoperatif bilgisayarlı toraks tomografisi

Resim 3

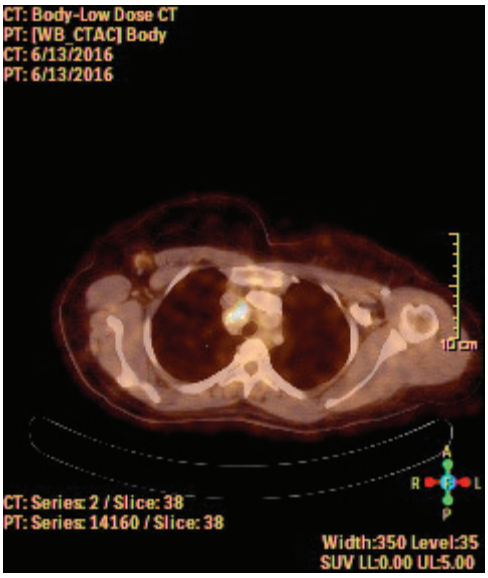

Sağ paratrakeal kitlenin PET- BT' deki görünümü

Resim 4

Kitlenin makroskopik görünümü

Resim 5

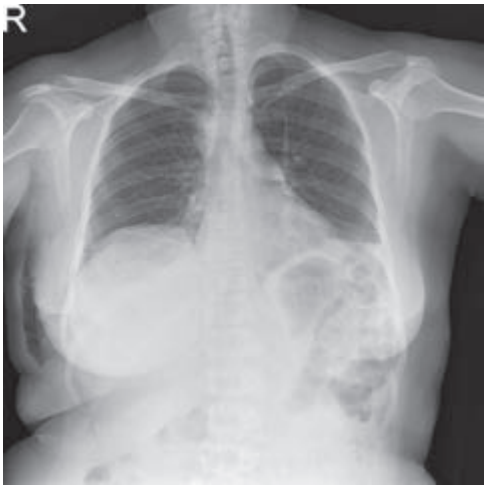

Hastanın postoperatif akciğer grafisi

EP-245
AKCİĞER KANSERİNDE REZEKSİYON ÖNCESİ BRONKOSKOPİ: BİR OLGU SEBEBİYLE

Ezgi Çimen Güvenç, Serkan Yazgan, Ahmet Üçvet, Soner Gürsoy

Sağlık Bilimleri Üniversitesi, Dr. Suat Seren Göğüs Hastalıkları ve Cerrahisi Eğitim ve Araştırma Hastanesi, İzmir

Rezeksiyon planlanan bronş kanseri hastalarında, mevcut radyolojik tetkiklerde görülemeyen, preoperatif cerrahi planlama için yapılan bronkoskopide saptanan senkron karsinoma in situ olguları nadirdir ve dikkat çekicidir. Bronş kanseri nedeniyle operasyon planlanan her hastaya bronkoskopi yapılmasının önemini de bir kez daha ortaya koyar. Bu sayede saptanan karsinoma in situ düzeyindeki lezyon için, erken dönemde tedavi planlanarak morbidite ve mortalite azaltılabilir. Olguyu nadir görülmesi ve tedavi planı açısından önem arz etmesi nedeniyle sunmak istedik.

Olgu: 59 yaşında erkek hasta. Sol akciğer üst lobda göğüs duvarına invaze bronş karsinomu olan, 59 yaşında erkek hasta, rezeksiyon planıyla interne edildi. Hastanın cerrahi sınırların endobronşiyal planı için yapılan preoperatif bronkoskopisinde; sağ üst lob bronşu mukozasında, infiltratif bir lezyon saptandı. Lezyondan yapılan biopsi sonucu karsinoma in situ olarak raporlandı. Hastaya öncelikle evreleme amaçlı videomediastinoskopi yapıldı. Metastatik lenf nodu saptanmaması üzerine, sol 2,3,4,5. kotlarıda içeren göğüs duvarı rezeksiyonu ile birlikte sol üst lobektomi ve mediastinal lenf bezi disseksiyonu yapıldı. Ardından bir ay kadar sonra sağ üst lobdaki endobronşiyal lezyona argon lazer ile kriyoterapi uygulandı. Hasta tedavi sonrası 10. ayında sorunsuz takip edilmektedir.

Anahtar Kelimeler: bronkoskopi, senkron, karsinoma in situ, cerrahi, rezeksiyon,

Bronkoskopi

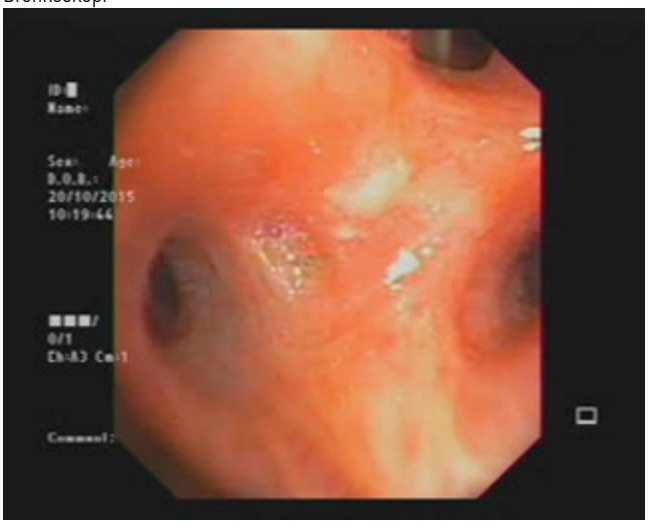

Bronkoskopi

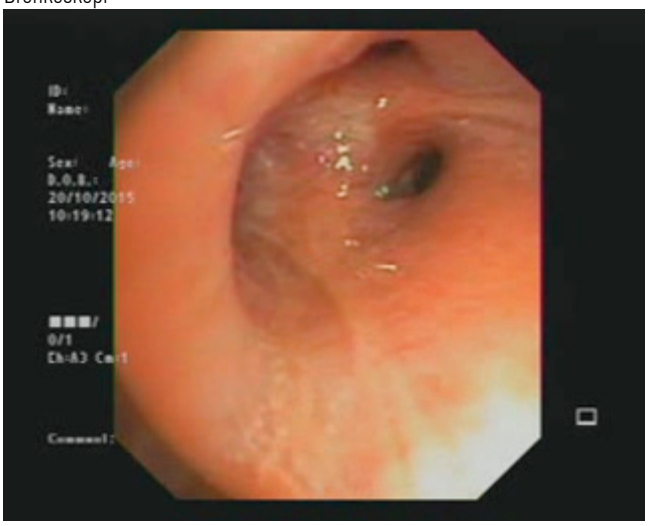

Bronkoskopi

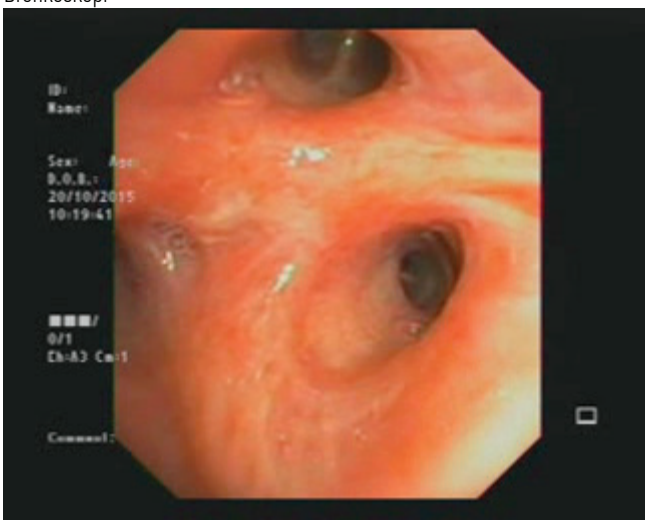

PREOP BT

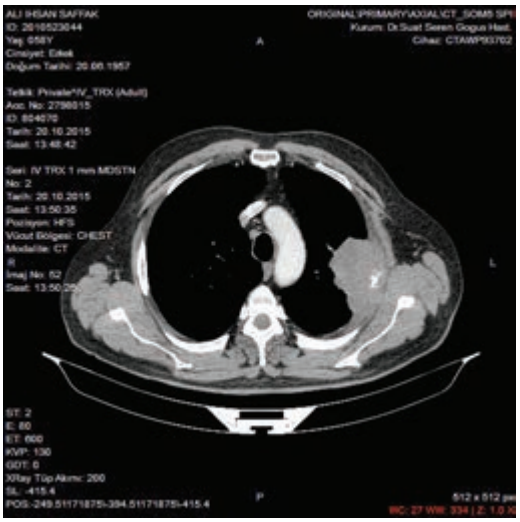

Postop Erken Dönem PAAG

POSTOP 3. Gün PAAG

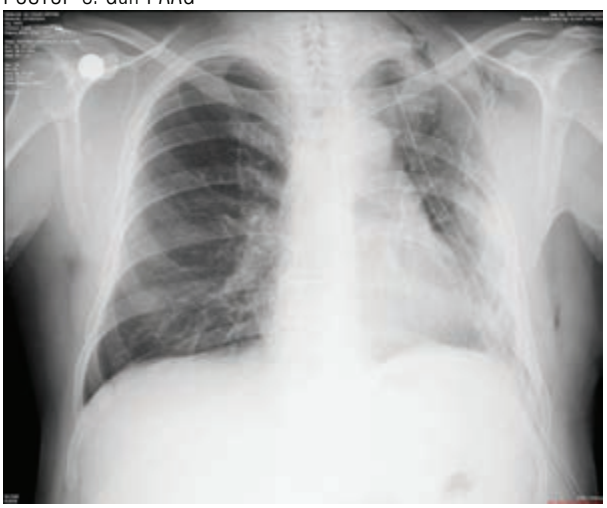

POSTOP 7. GüN PAAG

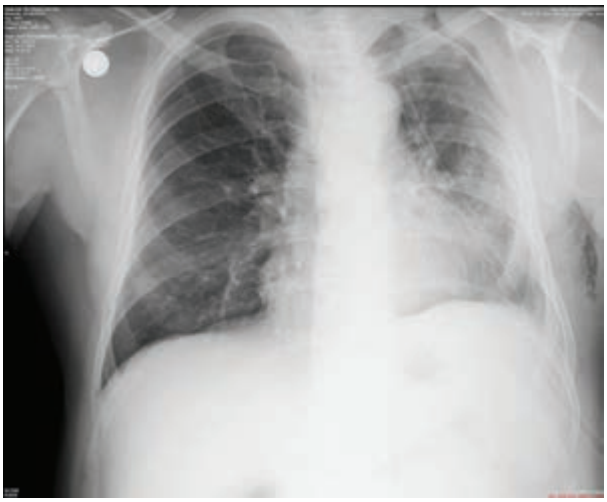

POSTOP 15. GüN PAAG4

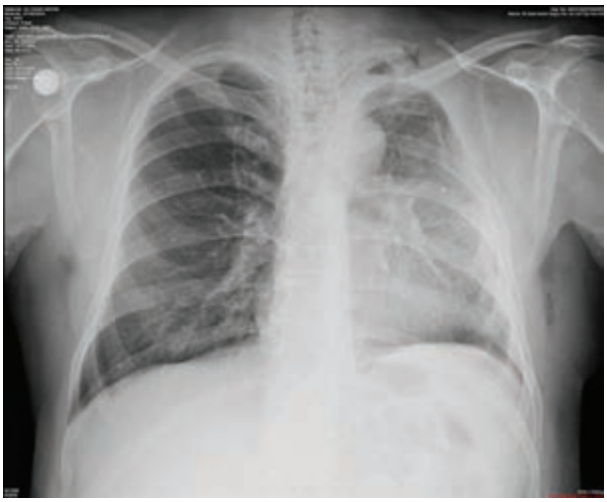

EP-246
METASTATİK GÖĞÜS DUVARI TÜMÖRÜ NEDENİYLE GÖĞÜS DUVARI REZEKSİYONU YAPILAN OLGULARIN DEĞERLENDİRİLMESİ

Yasemin Büyükkarabacak, Burçin Çelik, Ayşen Taslak Şengül, Tuba Apaydın, Volkan Yılmaz, Ahmet Başoğlu

Ondokuz Mayıs Üniversites, Göğüs Cerrahisi Ana Bilim Dalı,Samsun

GİRİŞ: Metastatik göğüs duvarı tümörleri rezeksiyonları sonrası oluşan defektlerin onarımı multidisipliner yaklaşım gerektirmektedir. Bu çalışmada metastatik tümörler nedeniyle göğüs duvarı rezeksiyonu ve rekonstrüksiyonu yapılan hastaların değerlendirmesi amaçlanmıştır.

METOD: O.M.Ü Tıp Fakültesi Göğüs Cerrahisi Kliniği'nde son 5 yılda metastatik göğüs duvarı tümörü nedeniyle göğüs duvarı rezeksiyonu ve rekonstrüksiyonu yapılan 12 hasta geriye dönük olarak değerlendirildi. Primer tanılar 3 vakada meme ca,2'sinde malign mezenkimal tümör, 1'inde osteosarkom,1'inde papiller tiroid ca,1'inde RCC;1'inde mezotelyoma,1'inde plazmositom ve 1'inde cilt SCC idi.1 hastaya sternum rezeksiyonu ve rekonstruksiyonu,11 hastaya parsiyel kosta rezeksiyonu uygulandı.Çıkarılan ortalama kosta sayısı 4+/-2 idi.3 olguda prolen mesh,2'sinde gorotex yama,1'inde metilmetakrilat sandviç,1'inde ptfe dual yama kullanıldı.6 olguda ek mataryele gerek duyulmadı.2 hastaya plastik cerrahinin vakaya dahil olmasıyla latismus dorsi flebi çevrildi.2 hastada postoperatif yara yerinde apse,1 hastada nekroz,1 hastada yara yeri enfeksiyonu gelişti. Hastanede kalma süresi 4+/-10 gündü.2 hasta PO1. yılında,1 hasta PO3. yılında ex oldu.Diğer hastalarda PO 2 yıllık yaşam süresi % 100'dü.

TARTIŞMA: Metastatik göğüs duvarı tümörü rezeksiyon ve rekonstruksiyonunda lüzum halinde sentetik yama veya lokal kas greftleri güvenli ve etkili tek evreli cerrahi prosedür içinde kullanılabilir.

Anahtar Kelimeler: METASTATİK,GÖĞÜS DUVARI TÜMÖRÜ,REZEKSİYON,

METASTATİK STERNUM TÜMÖRÜ

primer tanıların dağılımı

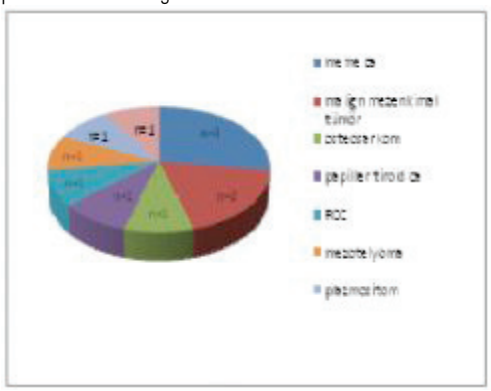

EP-247
PRİMER DEV GÖĞÜS DUVARI TÜMÖRÜ REZEKSİYONU YAPILAN BİR OLGU SUNUMU

Ayşen Taslak Şengül[1], Yasemin Büyükkarabacak[1], Volkan Yılmaz[1], Yurdanur Süllü[2], Ahmet Başoğlu[1]

[1]Ondokuz Mayıs Üniversitesi Göğüs Cerrahisi Ana Bilim Dalı,Samsun
[2]Ondokuz Mayıs Üniversitesi Patoloji Ana Bilim Dalı,Samsun

GİRİŞ: Göğüs duvarının yumuşak doku sarkomları oldukça nadir patolojilerdir. Bu çalışmada dev göğüs duvarı tümörü nedeniyle göğüs duvarı rezeksiyonu yapılan ve primer andiferansiye pleomorfik sarkom tanısı alan bir hastanın sunulması amaçlanmıştır.

OLGU: 74 yaşında kadın hasta 2 yıldır var olan sağ skapula altında şişlik şikayeti ile başvurdu.Toraks USG'da sağ hemitoraksta kas planları üzerinde 107*47 mm. nodüler özellikli solid kitle izlendi.Toraks MR'da sağ lateral alt kotlar düzeyinde 162*94 mm düzensiz sınırlı 10-11. kotlara yakın komşuluklu kitle izlendi.Hastanın çekilen PET CT de lezyonun suv:11.8,sağ derin aksiller bölgede multipl en büyüğü 16 mm lenf nodu(-suv:2.9) raporlandı.Hastanın 17 cm'lik lobule kitlesi geniş rezeksiyonla eksize edildi. Tümör andiferansiye pleomorfik sarkom,inferior cerrahi sınırda tümör(+) olarak raporlandı.PO4. gününde taburcu edilen hasta adjuvan tedavi için Radyasyon Onkolojisi'ne yönlendirildi.

TARTIŞMA: Toraks duvarı yumuşak doku sarkomlarında geniş cerrahi rezeksiyon sonrasında postoperatif adjuvan RT etkin ve güvenli tedavi yöntemidir.

Anahtar Kelimeler: dev,göğüs duvarı tümörü,rezeksiyon,primer

resim 1

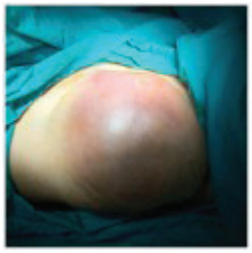

resim 2

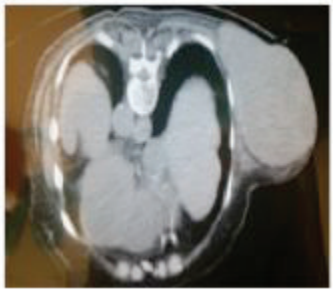

resim 3

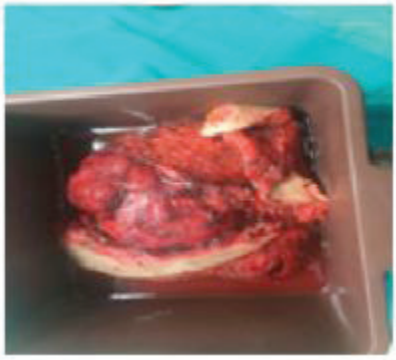

resim 4

EP-248
PARAÖZOFAGİAL İNTRAMURAL YERLEŞİMLİ BRONKOJENİK KİST, NADİR GÖRÜLEN OLGU SUNUMU

Leyla Nesrin Acar[1], Ebru Sayılır[1], Selim Şakir Erkmen Gülhan[1], Deniz Tikici[1], Hatice Esra Özaydın[2]

[1]Atatürk Göğüs Hastalıkları Ve Göğüs Cerrahisi Eğitim Ve Araştırma Hastanesi, Göğüs Cerrahisi Kliniği, Ankara
[2]Atatürk Göğüs Hastalıkları Ve Göğüs Cerrahisi Eğitim Ve Araştırma Hastanesi, Patoloji Bölümü, Ankara

Bronkojenik kistler sıklıkla posterior mediastende görülen benign lezyonlardır. Paraözofageal bronkojenik kist, ön barsak kökenli mediastinal konjenital kistik lezyonlardan biridir. Bronkojenik kistin yerleşim yeri anormal tomurcuklanmanın meydana geldiği embriyonik gelişim aşamasına bağlıdır. Biz burada nadir görülen intramural yerleşimli özofagus bronkojenik kist olgusunu sunuyoruz. 30 yaşında kadın hasta nefes darlığı şikayetiyle başvurduğu merkezde çekilen toraks bilgisayarlı tomografisinde (BT) sağ parakardiyak alanda 8x7,5 cm boyutlu kitle saptanması sonrasında kliniğimize başvurdu. Hastaya özofagoskopi yapıldı ve özofagus alt 1/3 komsuluğunda yerleşmiş 5x3 cm boyutlu kistik lezyon izlendi. Hastaya sağ torakotomi ile kist eksizyonu ve özofagus tamiri operasyonu uygulandı. Bronkojenik kist cerrahisi, özellikle asemptomatik hastalarda tartışmalıdır. Standart cerrahi tedavi torakotomiyle kistin eksizyonudur.

Anahtar Kelimeler: Bronkojenik kist, Cerrahi, Özofagus

PA akciğer grafisi

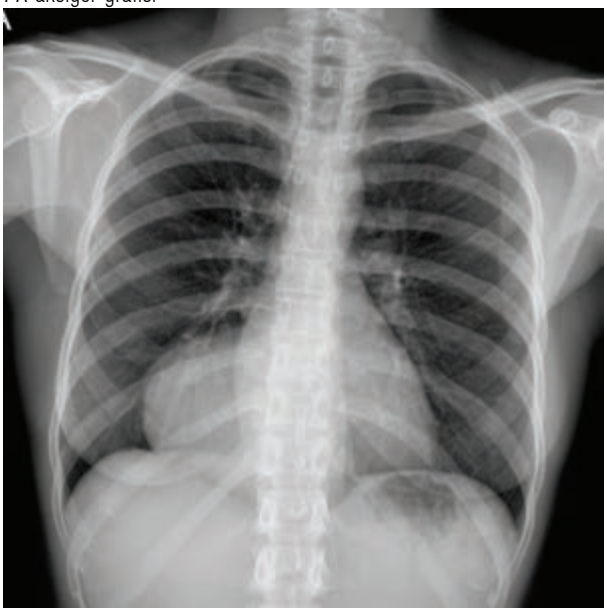

Lateral akciğer grafisi

Toraks bilgisayarlı tomografisi medisten kesiti

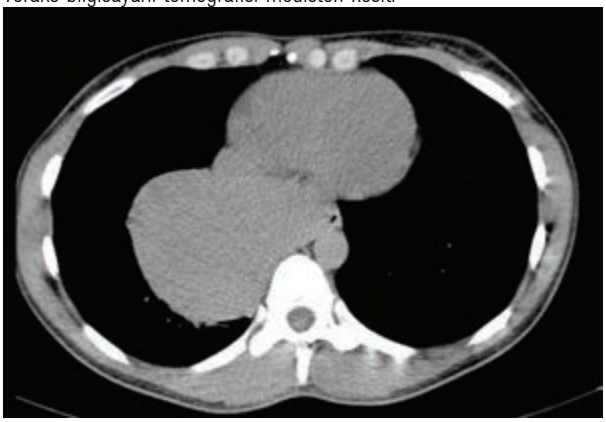

Toraks bilgisayarlı tomografisi parankim kesiti

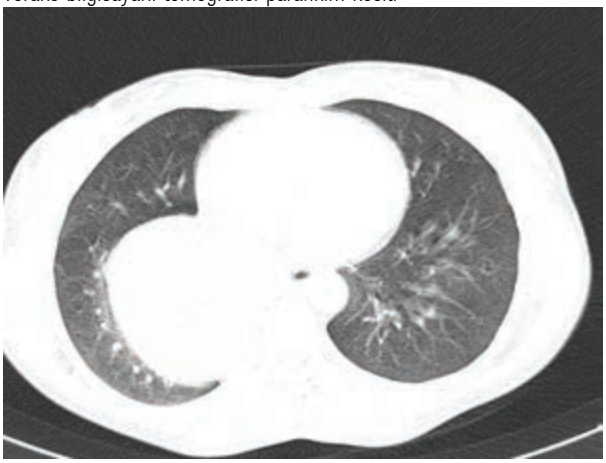

EP-249
ENKONDROM ZEMİNİNDE GELİŞEN GÖĞÜS DUVARI VE KARACİĞER ARASINDA KONDROSARKOM

İlknur Aytekin Çelik, Özgür Ömer Yıldız, Derya Balcı Köroğlu, Nurettin Karaoğlanoğlu
Dışkapı Yıldırım Beyazıt Eğitim ve Araştırma Hastanesi,Göğüs Cerrahisi Kliniği, ANKARA

GİRİŞ: Kondrosarkomlar kartilajinöz kökenli osteoid üretmeyen kartilaj matrix üreten malign tümörlerdir.Kondrosarkomlar primer ve sekonder olmak üzere iki grupta sınıflandırılabilirler.Primer olanlar de novo olarak oluşurken sekonder olanlar enkondrom zemininden malign transformasyon göstererek gelişirler. En sık görülen malign göğüs duvarı tümörleridir.Primer kondrosarkomlar için en sık görülme yaşı dördüncü ve altıncı dekatlar arasındayken sekonder kondrosarkomların görülme yaşı 25-45 yaşları arasıdır.

OLGU: 53 yaşında kadın hasta, sağ yan göğüs duvarında ele gelen ağrılı şişlik şikayeti ile değerlendirildi. Hastanın anamnezinden kitlenin yaklaşık 10 yıldır var olduğu ancak son bir yılda büyüme gösterdiği ve ağrılı olduğu öğrenildi.Biyokimyasal incelemede AST ve ALT değer yüksekliği dışında anormal bulgu izlenmedi. Hastanın çekilen toraks BT sinde sağ 8.9.ve 10. Kotun üzerine oturan yaklaşık 12,5x10x10 cm lik lobule,karaciğerle sınırları net seçilemeyen kitle izlendi. Hastaya sağdan subkostal kesi yapılarak kitleye ulaşıldı.8. kot üzerinden toraksa girildi.Kitlenin diafragmayı invaze ettiği izlendi.Karaciğer basılanmış ancak invaze olmamış olarak izlendi. Parsiyel diafragma rezeksiyonu yapılarak ve kotlardan sağlam 5 er cm sınır bırakılarak kitle enblok olarak çıkarıldı.Diafragma primer olarak sütüre edildi.Patoloji sonucu Kondrosarkom tüm cerrahi sınırlar negatif olarak geldi.Post op ikinci gün karaciğer fonksiyon testleri normal değerlere geriledi.

SONUÇ: Kondrosarkomlar göğüs kafesinin primer malign tümörleri arasında en sık görülen olmasına rağmen genelde nadir görülen tümörlerdir. Kondrosarkomlar çok değişken davranış paternleri gösterebilirler.Yavaş büyüyen ve metastaz yapmayan kitleler olabildiği gibi oldukça agresif seyreden çevre dokulara metastaz yapan lezyonlar da olabilir. Davranışı nasıl olursa olsun,radio ve kemo rezistant tümörler olması nedeniyle halen en etkili tedavi geniş sınırlarla en blok cerrahi rezeksiyondur.

TARTIŞMA: Osteokondrom ya da enkondromlu olgular malign transformasyon ihtimalleri göz önünde bulundurularak takipten çıkarılmamalıdır. Büyüme eğilimi görüldüğünde çevre doku invazyonları önlemek amacıyla ve negatif güvenli cerrahi sınır sağlayabilmek için rezeke edilmelidir.

Anahtar Kelimeler: Kondrosarkom, Enkondrom, Göğüs Duvarı

Figüre 1

Toraks Bt

Figüre 2

İntraoperatif Görünüm

EP-250
OLGU SUNUMU: DİYAFRAM KAYNAKLI EPİTELOİD GRANÜLOM

Ebru Sayılır[1], Selim Şakir Erkmen Gülhan[1], Leyla Nesrin Acar[1], Hakan Nomenoğlu[1], Fatma Tanrıkulu[2]

[1]Atatürk Göğüs Hastalıkları Ve Göğüs Cerrahisi Eğitim Ve Araştırma Hastanesi, Göğüs Cerrahisi Kliniği, Ankara
[2]Atatürk Göğüs Hastalıkları Ve Göğüs Cerrahisi Eğitim Ve Araştırma Hastanesi, Patoloji Bölümü, Ankara

Diyaframın etrafında gelişen tümörlerin hangi organdan kaynaklandığını ayırt etmek diyaframa komşu birçok aday organların varlığı ve biyopsinin zorluğu nedeniyle zordur. Bu olguda nadir görülen diyafram kaynaklı bir epiteloid hücreli granülom vakası sunuyoruz. 28 yaşında erkek hasta sol yan ağrısı ve nefes darlığı şikayetleriyle başvurdu. Çekilen toraks bilgisayarlı tomografisinde (BT) sol akciğer alt zonda 10x7 cm boyutlu kistik alanlar içeren lobüle konturlu kitle lezyonu saptandı. Soliter fibroz tümör/sekestrasyon ön tanılarıyla hastaya eksploratris torakotomi yapılması kararı alındı. Intraoperatif olarak kitlenin ektraparankimal yerleşimli ve diaframdan kaynaklandığı izlendi ve kitle eksize edildi. Kitlenin postoperatif patolojisi epiteloid histiyositlerden meydana gelen granülom olarak raporlandı. Granülomlar vücudun herhangi bir yerinde görülebilir ve çeşitli uyarıcılar tarafından ortaya çıkabilir, ancak granülomatöz enflamasyonun diyafram kaynaklı olmasına literatürde rastanılmadı.

Anahtar Kelimeler: Cerrahi, Diyafram, Granülom,

PA akciğer grafisi

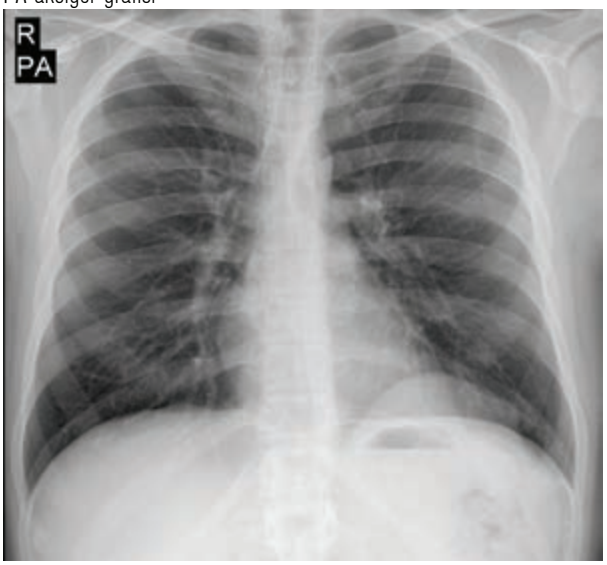

Lateral akciğer grafisi

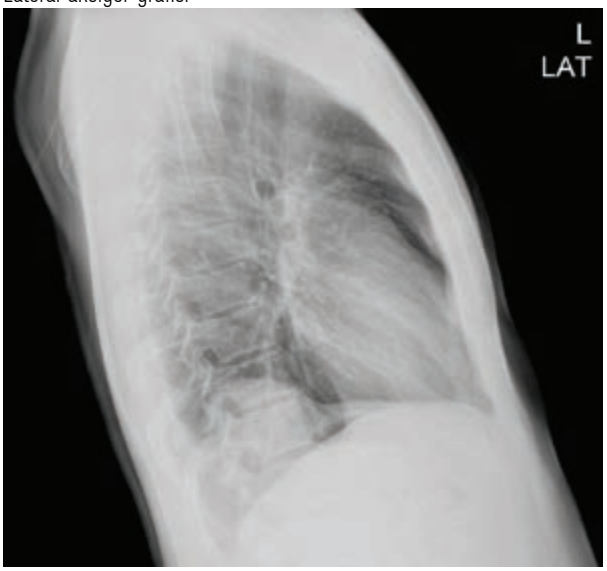

Toraks bilgisayarlı tomografisi mediasten kesiti

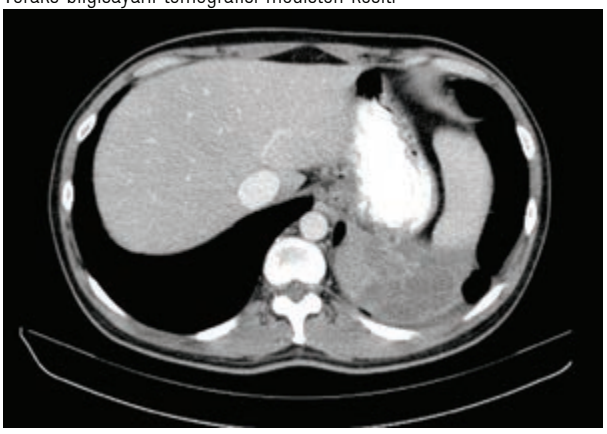

EP-251
YAŞLI HASTADA DEV MALİGN SOLİTER FİBRÖZ TÜMÖR EKSİZYONU

Selim Şakir Erkmen Gülhan[1], Ebru Sayılır[1], Leyla Nesrin Acar[1], Ayhan Yahşi[1], Hatice Esra Özaydın[2]

[1]Atatürk Göğüs Hastalıkları Ve Göğüs Cerrahisi Eğitim Ve Araştırma Hastanesi, Göğüs Cerrahisi Kliniği, Ankara
[2]Atatürk Göğüs Hastalıkları Ve Göğüs Cerrahisi Eğitim Ve Araştırma Hastanesi, Patoloji Bölümü, Ankara

Plevranın soliter fibröz tümörü çok nadir görülen tümörlerdendir bazen malign özellikleri ortaya çıkabilir. Cerrahi uygulama tedavi seçeneğidir ve dikkatli uzun süreli klinik izlem gereklidir. Malign durumlarda, tam cerrahi rezeksiyon tedavi için yeterli olmayabilir. Yaşlı hastaların stresle başa çıkması tatmin edicidir fakat organ sistemlerinin rezerv eksikliği nedeniyle şiddetli stresle başa çıkmaları zordur. Olgumuz 74 yaşında kadın hasta kliniğimize nefes darlığı ve öksürük şikayetleriyle başvurdu. Çekilen toraks bilgisayarlı tomografisinde (BT) sol hemitoraksta 20x20 cm boyutlu kitle lezyonu saptandı. Pozitron emisyon BT'sinde kitlede SUV max 5,27 olarak ölçüldü. Tanstorasik ince iğne aspirasyon biyopsisi (TTIABx) yapılan hastanın patolojisi mezenkimal tümör olarak sonuçlandı. Hastaya sol torakotomi ile kitle eksizyonu operasyonu uygulandı. Postoperatif patolojisi malign soliter fibroz tümör olarak raporlandı. Hasta postoperatif 2. ayında komplikasyonsuz olarak takip edilmektedir. Nüfus yaşlandıkça, göğüs cerrahisi uygulanan hastaların yaşı artar ve yaşlı hastalar genellikle genç hastalardan daha fazla komorbiditeye sahiptirler. Yaşlı hastalara, dikkatli hasta değerlendirme ve seçimi ile cerrahi de dahil olmak üzere en iyi tedaviler sunulmalıdır.

Anahtar Kelimeler: Cerrahi, malign, soliter fibröz tümör, yaşlı

PA akciğer grafisi

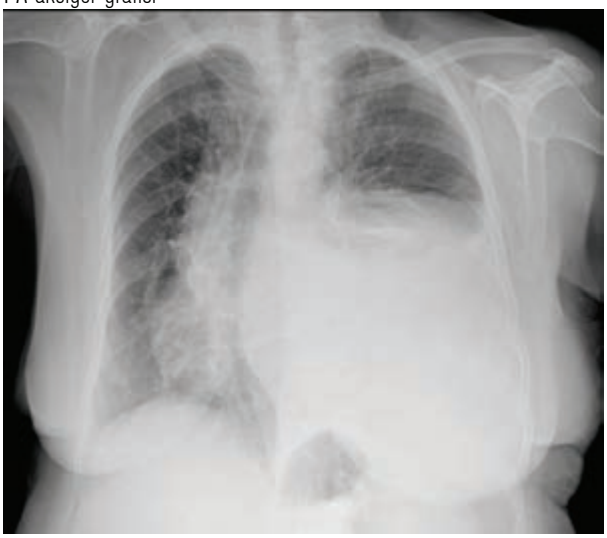

Kitlenin intraoperatif görüntüsü

Patolojik spesimen

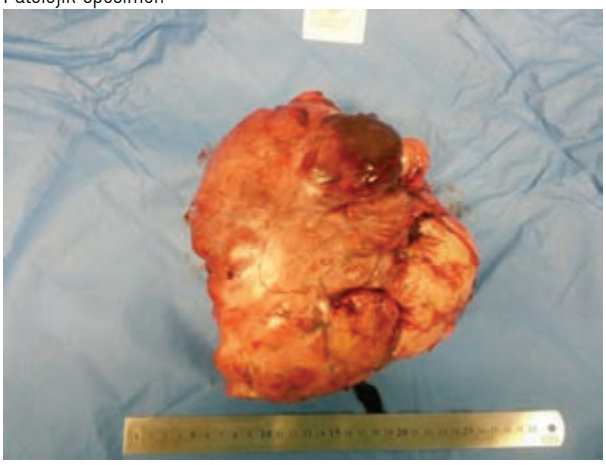

EP-252
ÖZOFAGUS ZENKER DİVERTİKÜLÜ; OLGU SUNUMU

Anar Süleymanov[1], Anıl Gökçe[1], Aynur Baş[1], Merve Şatır[1], Metin Yılmaz[2], Ali Çelik[1]

[1]Gazi Üniversitesi, Göğüs Cerrahisi Ana Bilim Dalı,Ankara
[2]Gazi Üniversitesi, Kulak Burun Boğaz Ana Bilim Dalı,Ankara

Özofagus divertikülleri nadir görülen patolojilerdir. Oluşumlarına göre gerçek ve pseudodivertiküller olarak iki grupta incelenirler. Gerçek divertiküller tüm özofagus tabakalarını içerir. Pseudodivertiküller ise mukoza ve submukozanın musküler tabakaya herniasyonundan oluşur. Genellikle gerçek divertiküller konjenital lezyonlardır, pseudodivertiküller ise kazanılmış lezyonlardır ancak bu durum genel bir kural değildir. Konjenital divertiküller bronkopulmoner-önbarsak malformasyonları ile birlikte görülebilir.

Anahtar Kelimeler: Özofagus,Zenker divertikülü,Konjenital divertikül

İntraop görüntü

Toraks BT görüntüsü

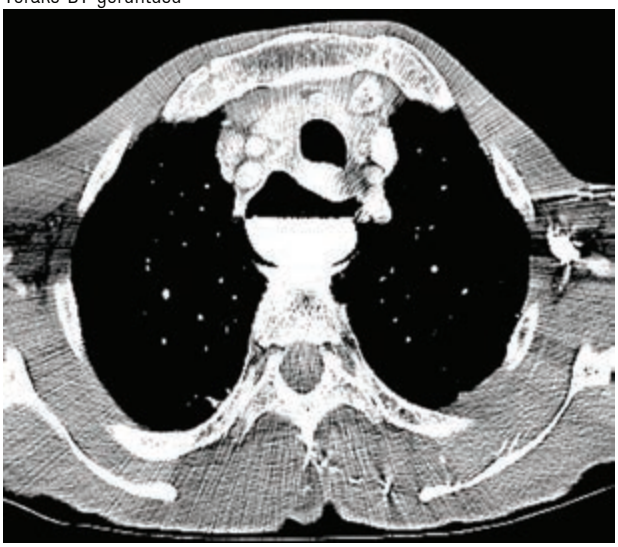

EP-253
NEFES DARLIĞI VE ÖKSÜRÜK İLE BAŞVURAN HASTADA DEV PARAÖZEFAGAL HERNİYE BAĞLI KRONİK GASTRİK VOLVULUS

Hüseyin Çiyiltepe[1], Durmuş Ali Çetin[1], Ebubekir Gündeş[1], Ulaş Aday[1], Fulya Çiyiltepe[2]

[1]Sbü Kartal Koşuyolu Yüksek İhtisas Eğitim Ve Araştırma Hastanesi, Gastroenteroloji Cerrahi Kliniği
[2]Sbü Haydarpaşa Numune Eğitim Ve Araştırma Hastanesi, Yoğun Bakım Kliniği

Gastrik Volvulus nadir görülen ancak yaşamı tehdit eden bir klinik durumdur. Etyolojiye göre primer ve sekonder olmak üzere ikiye ayrılmaktadır. Primer gastrik volvulus daha çok çocukluk çağında görülmektedir ve altta yatan intraabdominal veya diafragmatik patoloji yoktur. Sekonder gastrik volvulus ise ileri yaşlarda daha sıklıkla görülür ve genellikle paraözefagal ve diafram hernileri, diafram evantrasyonları veya intraabdominal adezyonlar ile ilişkilidir. Gastrik volvulusta semptomlar midenin rotasyonun derecesine ve olayın gelişme hızına bağlı olarak değişmektedir. Akut vakalarda çoğunlukla Borchardt triadı izlenmektedir. Kronik olgular asemptomatik olabileceği gibi herniye olan midenin toraks içerisinde yer kaplamasına bağlı nefes darlığı, öksürük gibi bulgular ile başvurabilir. Akut olgularda tanı koymak kolaydır. Ancak kronik olgularda özellikle solunumsal şikayetler ile başvuran hastalarda fizaik muayene ve görüntüleme tetkikleri önem arz etmektedir. Klinik olarak şüphe edilen hastalara çekilen PAAC grafisinde diafram elevasyonu ve toraks içerisinde mide gazına ait görünüm olması tanıyı akla getirmelidir. Daha ileri görüntüleme tetkikleri ile (BT, Mide duodenum pasaj grafisi) tanı doğrulanmalıdır. Gastroskopi tanı koymada faydalı olmakla birlikte redüksiyona olanak vermesi ile birlikte tedavide de kullanılmaktadır. Endoskopik redüksiyonun başarısız olması halinde acil cerrahi gerekebileceği akılda tutulmalıdır. Cerrahi transabdominal veya transtorasik, konvansiyonel yöntemler veya laparoskopik / video yardımlı torakoskopik olarak yapılabilmektedir. Bu yazıda nefes darlığı şikayeti ile Göğüs Hastalıkları polikliniğine başvuran ve çekilen BT sonrasında kronik gastrik volvulus saptanan 50 yaşındaki bayan hastaya yaklaşım sunulmak istenmiştir.

Anahtar Kelimeler: Dispne, Kronik Gastrik Volvulus, Dev Hiatal Herni

Resim 2: Gastrik Volvulusu Gösteren Torakoabdominal BT

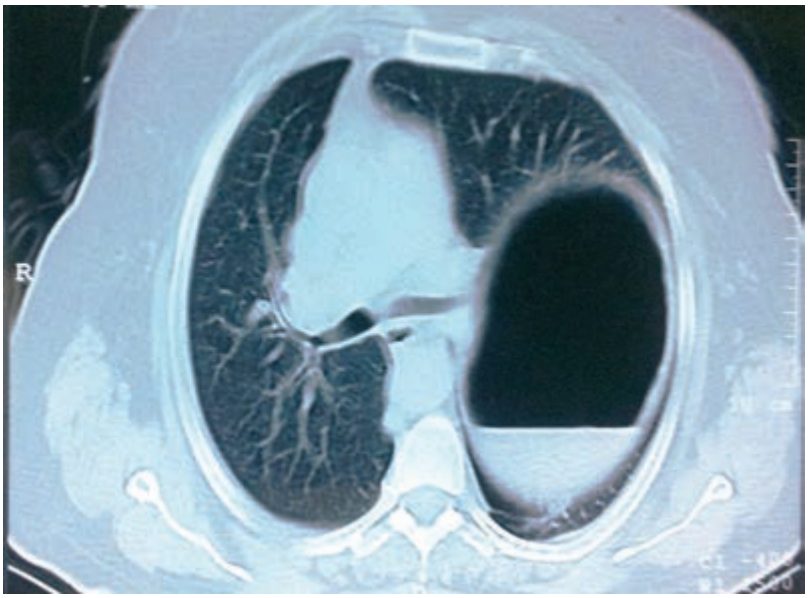

Resim 3: Mide duodenum grafisinde tipik ''upside-down'' bulgusu

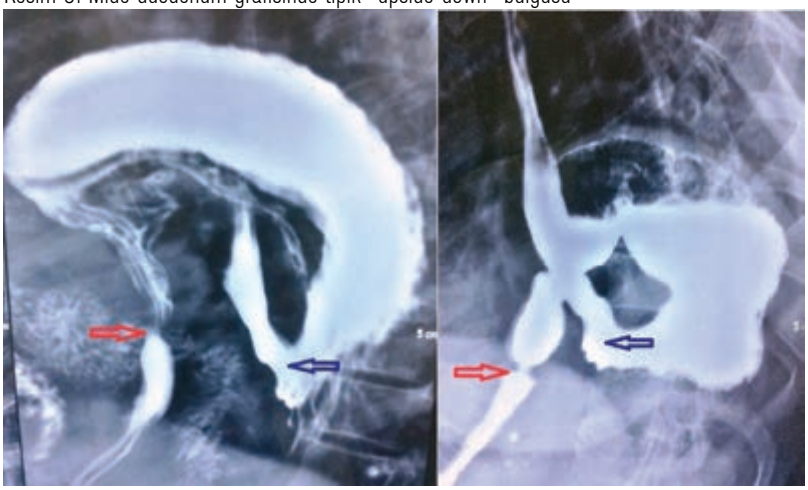

Kırmızı Ok: Pilor Mavi Ok: Özefagogastrik Bileşke

EP-254
SEMPTOMATİK TRAKEAL DİVERTİKÜL OLGUSUNA CERRAHİ YAKLAŞIM

Yunus Aksoy, Levent Cansever, Merve Hatipoğlu, Ali Murat Akçıl, Mehmet Ali Bedirhan

Yedikule Göğüs Hastalıkları ve Göğüs Cerrahisi Eğitim Araştırma Hastanesi,Göğüs Cerrahisi Ana Bilim Dalı

Trakeal divertikül konjenital veya edinsel trakea duvarından dışarıya uzanım gösteren paratrakeal hava kistiyle karakterize nadir görülen bir durumdur.Genellikle vokal kordların 4-5 cm altında ya da karinanın birkaç santimetre üstünde, posterolateral duvarda görülürler. Elli yaşında erkek hasta kliniğimize kronik öksürük ve tekrarlayan akciğer enfeksiyonu şikayetleriyle başvurdu. Medikal tedaviye rağmen şikayetlerinde düzelme olmayan hastanın yapılan toraks BT ve bronkoskopik incelenmesinde trakeal divertikül tanısı konuldu. Bu yazıda klinik pratikte nadir görülen semptomatik trakeal divertikül olgusuna cerrahi yaklaşımı literatür eşliğinde sunmayı amaçladık. Elli yaşında erkek hasta kliniğimize kronik öksürük,nefes darlığı şikayeti ile başvurdu.Hastanın özgeçmişinde tekrarlayan akciğer enfeksiyonları mevcuttu.Çekilen toraks bilgisayarlı tomaografi (BT) de sağ paratrakeal posterolateral yerleşimli trakea ile iştiraklı 3x cm çapında hava kisti ile uyumlu görünüm izlendi(resim1). Yapılan bronkoskopik incelemede trakeal sağ lateral duvarda 3mm çapında içinden sekresyon gelen divertikül ağzı görüldü.Hastanın genç olması,yapılan medikal tedaviye rağmen semptomlarının düzelmemesi nedeniyle cerrahi kararı verildi.Juguler çentiğin üzerinden insizyon yapıldı,eksplorasyonda trakeanın sağ posterolateralinde karinanın 1 cm üzerinde trakeal divertikül izlendi.Yoğun enflamasyon-fibrozis nedeniyle yeterli preperasyon sağlanamadığından parsiyel sternotomi uygulandı. Eksplorasyonda trakea yan duvarına tübüler bir boyun ile bağlı divertikül görüldü(resim2).Divertikül rezeke edildi,trakea primer olarak onarıldı. Trakeal divertikülün konjenital ve edinsel olmak üzere iki tipi vardır. Konjenital tip erkeklerde daha sıktır.Vokal kordların 4-5cm altında yada karinanın birkaç santimetre üstünde, sıklıkla trakeanın sağ-lateralinde görülür(3).Edinsel trakeal divertiküller, herhangi bir seviyede görülebilmekle birlikte sıklıkla posterolateral bölgede,intratorasik-ekstratorasik trakea arasında görülür.Edinsel trakeal divertiküller konjenital tipden daha büyüktürler ve boyunları daha geniştir(4). Olgumuzun geçirilmiş entübasyon,travma veya cerrahi öyküsünün olmaması ve divertikül ağzının küçük ve divertikül boynunun dar olması nedeniyle konjenital tip trakeal divertikül olduğu düşünüldü. Trakeal divertiküllerde tanı genellikle BT ile konur,bronkoskopi ile tanı konulması zordur(6).Trakeanın bu bölgeleri genellikle hızlı geçildiğinden gözden kaçma ihtimali yüksektir. Trakeal divertikül tedavisi medikal ve cerrahi tedavi olmak üzere iki şekildedir.Cerrahiye uygun ve medikal tedaviye rağmen semptomları düzelmeyen hastalarda cerrahi tedavi gündeme gelmelidir.Cerrahi girişimler lazer ile koterizasyon ve yan servikal yaklaşım ile açık onarım şeklinde yapılabilir(7). Olgumuzda medikal tedaviye rağmen semptomların devam etmesi ve tekrarlayan akciğer enfeksiyonlarının olması nedeniyle cerrahi girişim yapıldı. Sonuç olarak klinik ve radyolojik olarak trakeal divertikül tanısı konulan, medikal tedaviye tam yanıt alınamayan hastalarda cerrahi yaklaşımın öncelikle düşünülmesi gereken iyi bir seçenek olduğu kanaatindeyiz.

Anahtar Kelimeler: cerrahi,trakeal divertikül,kronik öksürük

trakea divertikülü1

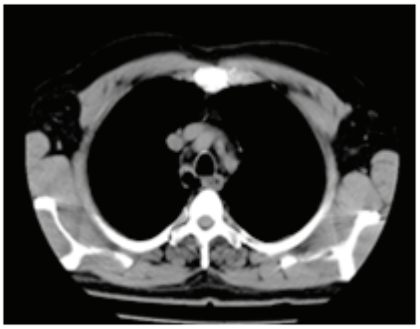

trakea divertikülü2

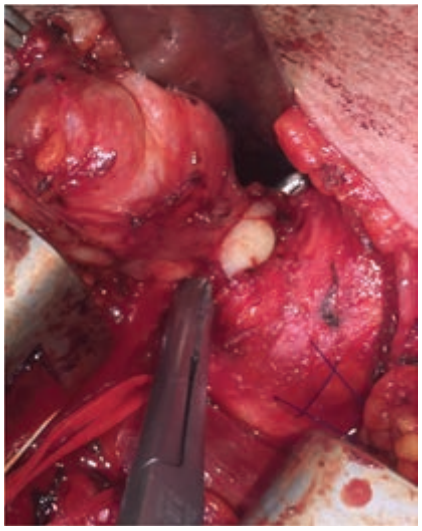

EP-255
LEİYOMYOSARKOMUN GÖĞÜS DUVARI METASTAZI VE CERRAHİ TEDAVİSİ

Hakkı Ulutaş, Muhammet Reha Çelik, Mehmet Ağar, Akın Kuzucu

İnönü Üniversitesi Tıp Fakültesi Turgut Özal Tıp Merkezi Göğüs Cerrahisi AD.

Leiyomyosarkomlar genellikle yaşlı hastalarda görülen ve düz kaslardan köken alan sarkomlardır. Histolojik olarak birbirlerine benzemelerine rağmen yerleştikleri anatomik lokalizasyonlarına göre faklılık arz eder. Gastrointestinal sistemden köken alan ve göğüs duvarına metastaz yapan olgu sunuldu. Göğüs ağrısı ve sağ meme altında şişlik şikayeti ile kliniğimize müracat eden 60 yaşındaki bayan hasta 2 yıl önce intraabdominal kitle nedeniyle opere edilmiş ve eksize edilen kitle leiyomyosarkom olarak raporlanmış. Yaklaşık 10 cm lik kitle eksize edilen hastada cerrahi sınırlar negatif olarak rapor edilmiş. Postop dönemde kemoterapi uygulanan hastanın göğüs ağrısı ve sağ meme altında şişlik şikayeti nedeniyle başvurduğu polklinikte tetkik edildi. Fizik muayenesinde; palpasyonla sağ meme altında ağrı, hassasiyet ve ele gelen şişlik mevcuttu. Bilgisayarlı toraks tomografisinde; sağ 7. kot anteriorunda 3,5x3.5 cm lik heterojen hiperdens kitle lezyonu saptandı (Resim 1). PET BT de; Sağ 7-8. İnterkostal aralıkta internal ve eksternal oblik kasları invaze etmiş 3x2 boyutta (SUVmax: 6,4) hipodens yer kaplayan lezyonda patolojik F-18 FDG metabolizma artışı izlenmiştir (metastaz açısından yüksek olasılıklı) (Resim 2). Primeri kontrol altında olan hastaya sağ mini torakotomi ile göğüs duvarı rezeksiyonu uygulandı. Postoperatif komplikasyon gelişmeyen olgu 2. günü şifa ile externe edildi. Patoloji raporu; leiyomyosarkom, cerrahi sınırlar negatif olarak belirtildi. Leiyomyosarkom düz kasların yer aldığı bütün anatomik lokalizasyonlarda saptanabilir. Cerrrahi sınırlar negatif olsa bile diğer vücut bölgelerine, göğüs duvarı gibi nadir görülen yerlere de metastaz yapabileceği unutulmamalıdır.

Anahtar Kelimeler: Leiyomyosarkom, Göğüs Duvarı, Metastaz

Preoperatif bilgisayarlı toraks tomografisi

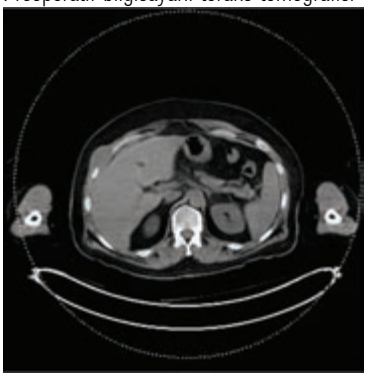

Preoperatif bilgisayarlı toraks tomografisi

Preoperatif Pozitron Emisyon Tomografisi

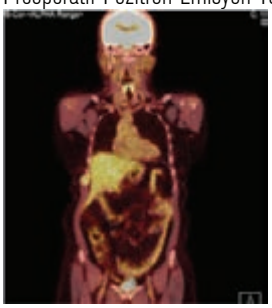

Preoperatif Pozitron Emisyon Tomografisi (PET/BT)

EP-256
PLEVRAL EFÜZYON VE ATELEKTAZİ İLE PRESENTE EDİLEN NON-HODGKİN LENFOMA OLGUSU

Hakkı Ulutaş[1], Muhammet Reha Çelik[1], Mehmet Ağar[1], Ayşenur Akatlı[2], Akın Kuzucu[1]

[1]inönü Üniversitesi Tıp Fakültesi Turgut Özal Tıp Merkezi Göğüs Cerrahisi AD.
[2]inönü Üniversitesi Tıp Fakültesi Turgut Özal Tıp Merkezi Patoloji AD.

Lenfomalar akciğerde mediastinal, plevral ve parankimal tutulum şeklinde karşımıza çıkabilir. Parankimal tutulum non-hodgkin lenfomada hodgkin lenfomaya göre daha nadir görülür. Hem plevral hem de parankimal tutulum saptanan non-hodgkin lenfoma olgusu sunuldu. Nefes darlığı, göğüs ağrısı şikayeti ile başka klinikler tarafından rekürren plevral efüzyon ve atelektazi, parankimal konsolidasyon nedeniyle takip edilen ve tanı konulamayan 64 yaşındaki erkek hasta kliniğimize refere edildi. Fizik muayenesinde; sağda alt ve orta zonda solunum sesleri azalmıştı. Diğer sistem muayenesinde patoloji saptanmadı. PA akciğer grafisinde; sağ sinüs kapalı, sağda alt ve orta zonda atelektazi mevcuttu(Resim 1). Bilgisayarlı toraks tomografisinde; sağ hemitoraksta plevral efüzyon izlenmiş olup sağ akciğer alt ve orta lobda kompresif atelektazi, sağ akciğer üst lobda içerisinde hava bronkogramları bulunan yaygın atelektazi ve konsolidasyon alanları izlendi (Resim 2). Fiberoptik bronkoskopisinde; sağ alt ve orta lobda dıştan bası saptandı. Alınan transbronşiyal iğne biyopsisi ve bronş lavajı sonucu; malignite açısından negatif bulgular olarak raporlandı. Tanısal amaçlı sağ SIVATS ile plevral ve parankimal biyopsi, plevral drenaj uygulandı. Hem parankimden hemde plevradan alınan biyopsi sonucu; düşük dereceli B hücreli Non-Hodgkin Lenfoma olarak raporlandı. Postoperatif uzamış hava kaçağı olan hasta 10. günü externe edildi. Non-hodgkin lenfoma olguları; sistemik seyri sırasında akciğerin radyolojik ve klinik bulguları ile karşımıza çıkabilir. Bunun yanında nadir olarak primer olarak parankimal ve plevral tutulum ile karşımıza çıkabileceği unutulmamalıdır.

Anahtar Kelimeler: Non-Hodgkin Lenfoma, Plevral Efüzyon, Parankimal

Preoperatif bilgisayarlı toraks tomografisi

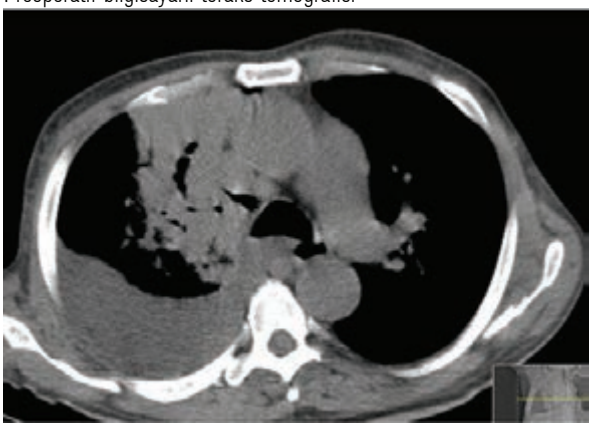

Preoperatif bilgisayarlı toraks tomografisi

Preoperatif PA akciğer grafisi

Preoperatif PA akciğer grafisi

Postoperatif PA akciğer grafisi

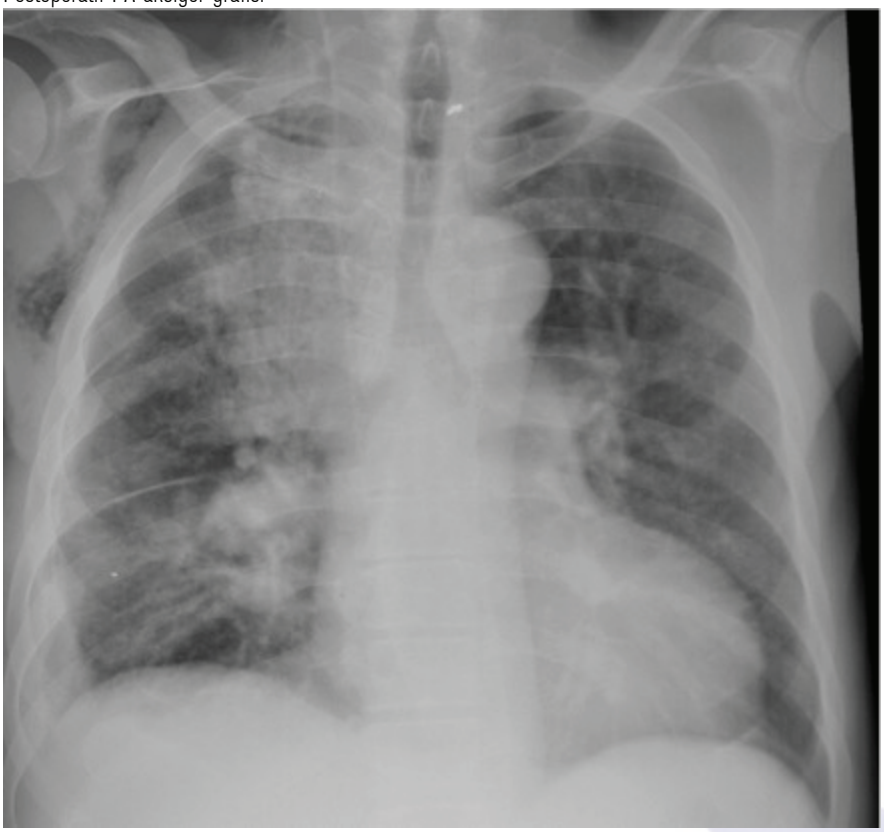

Postoperatif PA akciğer grafisi

EP-257
AKCİĞER KANSERİ KLİNİĞİNİ TAKLİT EDEN AKTİNOMİÇES OLGUSU

Deniz Sansar[1], Osman Yakşi[1], Onur Volkan Yaran[1], Serap Hastürk[2], Mehmet Ali Bedirhan[1]

[1]Yedikule Göğüs Hastalıkları Ve Göğüs Cerrahisi 3. Göğüs Cerrahi Kliniği
[2]Yedikule Göğüs Hastalıkları Ve Göğüs Cerrahisi 7. Göğüs Hastalıkları Kliniği

Aktinomiçes anaerop veya fakültatif anaerop üreme özelliği gösteren mantar benzeri dallanmalar yapan, spor oluş turmayan gram (+) bakteridir. Normal üst solunum yolu ve ağız florasında yer alırlar ve sıklıkla baş-boyun bölgesinde kronik süpüratif enfeksiyonlara yol açarken nadiren toraks yerleşimlidir. Tanı sıklıkla malignite tahmin edilerek yapılan akciğer rezeksiyonu sonrası konur. Bu olgumuzda Akciğer kanserini şüphesi ile opere edilen postoperatif pulmoner aktinomiçes tanısı alan olgumuzu paylaştık. Daha önce geçirilmiş tbc öyküsü (30 yıl önce) bulunan 58 yaşında erkek hasta kraşe tarzı hemoptizi şikayeti ile başvurdu. Toraks BT de sağ üst lobda subplevral 5*3 cm kaviter yapılar gösteren sınırları düzensiz kitle lezyon saptandı. Tbc? Malignite? ön planda düşünülen hastanın PET-BT sinde lezyon SUDm:11 tutulum gösterdi. FOB de sağ üst lob anterior segment dış basısı dışında özellik yoktu. Lavaj kültür ded üreme olmadı, ARB (--) idi. WANG iğne biyopisi lenfosit, hisityosit şeklinde geldi. Balgam ARB ler negatif bulunmuştu. Hasta takip ve tetkikleri esnasında tekrar edilen Toraks BT sinde üst lobda ki kaviter kitle lezyona komşu infiltartif ve multple küçük kavitasyonlar şeklinde yeni ve hızlı sayılabilecek sekilde bir progresyon gösterdi. Bu klinik seyir beraberinde bir mantar enfeksiyonu şüphesini de öntanılara eklememize neden oldu. Hastaya bu bulgularla tanısal torakotomi kararı verildi. Peroperatif üst lobda sınırları net seçilemeyen yer yer sert 6*5 cm kitle lezyon palpe edildi.Kitlenin ve frozen sonucunun oluşturduğu şüphe ile hasta yararına olacağı düşünülerek üst lobektomiye karar verildi usülüne uygun üst lobektomi yapıldı.Actinaomiçes enfeksiyonu ile uyumlu olduğu düşünülmüştür, şeklinde geldi. Ayırıcı tanısı zor yapılan bir hastalık olan aktinomikozis, tedavisi cerrahi debridman ve penisilin grubu antibiyotik tedavisidir. Biz de bu olguda olduğu gibi abseleşme gösteren akciğer lobunu rezeke ederek tedaviyi sağladık. Postoperatif tanı sonrası hastaya 1 ay süreyle Ampisilin tedavisi eklendi. Peroperatif kesin tanı konulamayan malignite benzeri özellikler gösteren lezyonlarda, sert abseleşme odakları izlenen olgularda cerrahi rezeksiyon yapılabilir.

Anahtar Kelimeler: Aktinomiçes, akciğer kanseri, cerrahi tedavi,

postperatif 5.ay pa akciÄŸer grafisi

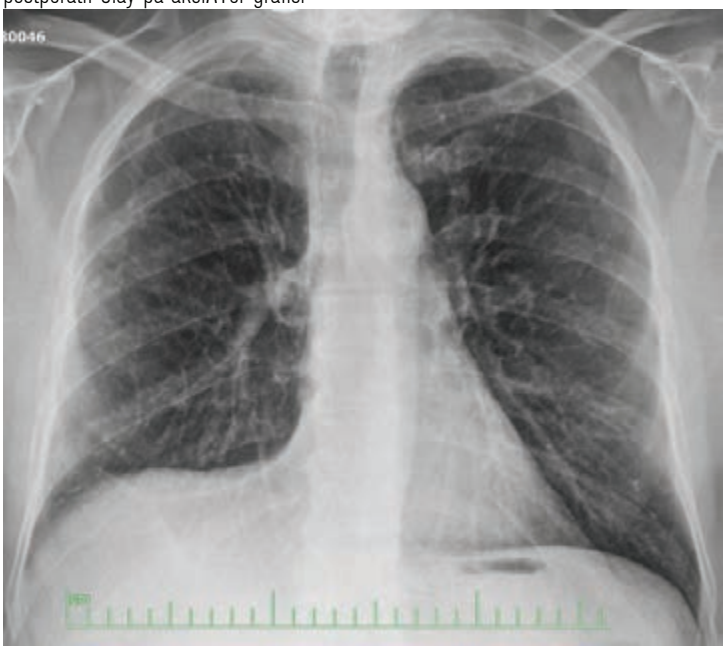

preoperatif pa akciÄŸer grafisi

preoperatif Pet-Bt

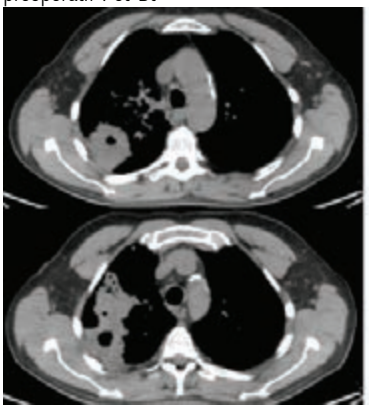

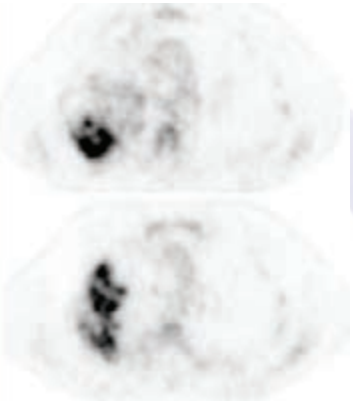

EP-258
GÖĞÜS DUVARINDA BİR AY İÇİNDE HIZLA BÜYÜYEN FİBROSARKOM VAKASI

Ahmet Uluşan[1], Veli Özbek[1], Özgür Karakurt[2], Sertaç Arslan[3]

[1]Hitit Üniversitesi Çorum Eğitim ve Araştırma Hastanesi, Göğüs Cerrahisi Kliniği, Çorum
[2]Hitit Üniversitesi Tıp Fakültesi, Göğüs Cerrrahisi Ana Bilim Dalı, Çorum
[3]Hitit Üniversitesi Tıp Fakültesi, Göğüs Hastalıkları Ana Bilim Dalı, Çorum

Toraks duvarı tümörleri; nadir olarak görülmesine rağmen agresif bir seyir gösterdiğinden tanı ve tedavide önemli yer tutmaktadır. Tedavide öncelikli olarak cerrahi yöntemler kullanılsa da kemoterapi ve radyoterapi de tedavi sürecinde önemli bir yer tutmaktadır. Bu sunumumuzda travma sonrası bir ay gibi kısa bir sürede hızlı bir şekilde progrese olduğu düşünülen, tanı ve tedavide cerrahi uyguladığımız fibrosarkom olgusunu tartışmak istedik. Tümörün hızlı bir şekilde progrese olması lezyonun malign olabileceğini düşündürdü. Patolji sonucu fibrosarkom olarak raporlandı. Sonuç olarak travmanın bu tarz malign tümörlerin progresyonun da bir etken olabiceğini ve tanı olarak ön planda malignite düşünülen olgularda tedaviye zaman geçilmeden başlanması gerektiğini düşünüyoruz.

Anahtar Kelimeler: cerrahi, fibrosarkom, toraks

Eksize Edilen Lezyon(1)

Eksize Edilen Lezyon(2)

SÄ±rtta Lezyon

Toraks BT GÃ¶rÃ¼ntÃ¼sÃ¼

EP-259
HER GÖĞÜS AĞRISI AKUT MİYOKARD ENFARKTÜSÜ MÜDÜR?

Yeliz Erol, Tarık Yağcı, Ahmet Üçvet, Soner Gürsoy

T.C. Sağlık Bakanliği İzmir Dr. Suat Seren Göğüs Hastaliklari Ve Cerrahisi Eğitim Ve Araştirma Hastanesi

AMAÇ: Göğüs ağrısı ile acil servise başvuran bir hastada, ayırıcı tanıda akciğer grafisi gibi ucuz ve hızlı bir tetkikle pnömotoraksın değerlendirilmesi.

OLGU: Otuz bir yaşında erkek hasta, sol göğüs ve sol kol ağrısı ile acil servise başvurmuş. Klinik değerlendirme sonucu akut miyokard enfarktüsü düşünülen hataya acil koroner anjiografi yapılmış. Anjiografi sonrası koroner damarlarda patoloji saptanmayan hasta yoğun bakım izlemine alınmış. Şikayetleri devam eden hasta akciğer grafisi ile değerlendirilmiş. Akciğer grafisinde sol total pnömotoraks saptanması üzerine sol tüp torakostomi ve kapalı su altı drenajı uygulanarak hastanemize sevk edilmiş. Kliniğimize devir alınan hastaya takiplerinde akciğerin ekspanse olmaması ve hava drenajının devam etmesi üzerine ameliyat kararı alındı. Sol videotorakoskopi ile wedge rezeksiyon ve apikal plörektomi yapıldı. Postoperatif takiplerinde hava drenajı olmayan hastanın bazal ve apikal drenleri sırasıyla 2. ve 3. günlerde sonlandırılarak şifa ile taburcu edildi.

TARTIŞMA: Göğüs ağrısı şikayeti ile acil servise başvuran hastalarda hayatı tehtit eden sebepler; miyokard enfarktüsü, anstabil anjina, aort diseksiyonu, pulmoner emboli ve tansiyon pnömotorakstır. Fizik muayene, biyokimyasal ve radyolojik tetkikler ile ayırıcı tanıya gidilir. Pnömotoraks tanısında akciğer grafisi hem hızlı hem de ucuz bir tetkiktir.

Anahtar Kelimeler: göğüs ağrısı, miyokard enfarktüsü, pnömotoraks

EP-260
KEM ALET İLE KEMALAT OLMAZ

Serdar Evman[1], İlker Kolbaş[1], Baran Gündoğmuş[2], Aysun Kosif Mısılıoğlu[1], Elçin Köse[1], Serda Metin[1], Volkan Baysungur[1], Hatice Türker[2], İrfan Yalçınkaya[1]

[1]Süreyyapaşa Göğüs Hastalıkları ve Göğüs Cerrahisi Eğitim Araştırma Hastanesi, Göğüs Cerrahisi Kliniği,İstanbul
[2]Süreyyapaşa Göğüs Hastalıkları ve Göğüs Cerrahisi Eğitim Araştırma Hastanesi, Göğüs Hastalıkları Kliniği,İstanbul

Cerrahi aletler ve görüntüleme sistemlerindeki gelişeler, her dalda olduğu gibi göğüs cerrahisi girişimlerinde de kökten değişiklikler olmasına olanak sağlamaktadır. Uzun yıllardır kullanılan büyük insizyonların ve morbid ameliyatların yerini, kozmetik cilt kesileri ve minimal invaziv yaklaşımlar almaktadır. Ayrıca cilt dokusunun da esnek oluşu, toraks içi kitlelerin kendi boyutlarından daha küçük insizyonlardan çıkartılabilmesini sağlamaktadır. Yazımızda, tek port video torakoskopik cerrahi (VATS) ile 1,5 cm lik inzisyondan çıkartılmış atipik yerleşimli bir nörojenik tümör vakasını sunmaktayız. Sol yan ağrısı şikâyeti ile başvuran 70 yaşındaki kadın hastanın radyolojik incelemelerinde sol alt lob posterolateralinde, 7. kotta erozyon oluşturan muhtemelen plevra kaynaklı olduğu düşünülen, düzgün sınırlı 25x44 mm kitle tespit edilmiş. Pozitron emisyon tomografisinde de yüksek (5.7) tutulum haricinde patoloji gözlenmedi. Tanı ve tedavi amacıyla VATS planlandı. Tek port yaklaşım ile plevra kaynaklı kitle izlendi. Göğüs duvarın ve intraoperatif tespit edilen nöral yapılardan bir metalik klip yardımı ile ayrılarak, yaklaşık 1,5 cm'lik cilt kesisinden çıkartılan kitlenin patoloji sonucu nörofibrom olarak bildirildi. Postoperatif 2. günde dreni sonlandırılarak taburcu edilen hastaya herhangi bir ek tedavi önerilmedi. 8. ayda halen asemptomatik olarak takip edilmektedir. Teknolojik gelişmeler sayesinde günümüzde diagnostik ve terapötik birçok cerrahi birçok cerrahi girişimi, minimal invaziv yöntemler kullanılarak çok küçük cilt insizyonlarından yapılabilmektedir. Böylelikle postoperatif hasta konforu artmakta, morbidite azalmakta ve hastane kalış süresi de en aza indirilebilmektedir

Anahtar Kelimeler: göğüs cerrahisi, nörofibrom, VATS

EP-261
POST ENTÜBASYON TRAKEAL STENOZDA CERRAHİYİ ETKİYEYEBİLECEK KONJENİTAL BİR ANOMALİ: ABERRAN SAĞ SUBKLAVİAN ARTER

Kerem Karaarslan[1], Sedat Koçal[1], Hanifi Bayaroğulları[2], Tülin Durgun Yetim[1]

[1]Mustafa Kemal Üniversitesi, Göğüs Cerrahisi Ana Bilim Dalı, Hatay
[2]Mustafa Kemal Üniversitesi, Radyoloji Ana Bilim Dalı, Hatay

Aberran sağ subklavian arter aort arkusunun %0.05 oranında görülen en sık görülen anomalisidir. Bu anomalide sağ subklavian arter, aort arkusunun sol tarafından en son dal olarak çıkar. Anormal arteriyel yapı retroözofagial bölgeden sağ aksiler çukura doğru soldan sağa doğru ilerler. Genellikle asemptomatiktir. Özellikle çocuk olgularda solunum yoluna bası nedeniyle solunum sistemi semptomlarına neden olabilir. 40 yaşında erkek hasta nefes darlığı şikayeti ile hastanemiz acil servisine başvurdu. Anamnezinden yaklaşık 6 ay önce kafa travması nedeniyle opere olduğu ve 2 ay entübe olarak bir dış merkez yoğun bakımında takip edildiği öğrenildi. Hastanın fizik muayenesinde sağ üst ve alt ekstremitelerde motor kayıp, stridor ve takipne izlendi. Hastanın toraks bilgisayarlı tomografisinde karina seyiyesinden 6 cm uzaklıkta, vokal kordlardan 2.5 cm altta yaklaşık 3 cm uzunluğunda ve en dar yerinde 3 mm kadar ölçülen stenotik segment izlendi. Hastada sağ aberran subklavian arter bulunduğu ve stenotik segmente postero-inferiorundan yakın mesafede seyrettiği görüldü. Hasta trakea rezeksiyonu için değerlendirmek üzere yoğun bakıma yatırıldı. Medikal tedavi ile solunumu rahatlayan hastada epileptik nöbet ve sonrasında solunum arresti gelişmesi üzerine 6.0 kaflı tüp ile acil entübe edildi. Hastanın genel durumu cerrahi müdahale için uygun görülmediğinden ve çekilen beyin tomografisinde intrakranial kitle izlenmesi üzerine hastaya dilatasyon uygulandı, Kontrol bilgisayarlı toraks tomografisinde stenotik segmentin en dar yerinde çapı 11 mm olarak ölçüldü. Hasta beyin cerrahisi tarafından acil operasyon kararı verilmesi üzerine beyin cerrahisine devir edildi. Post operatif 1. ayında olan hastada takiplerinde solunum sıkıntısı izlenmedi. Hastaya ileride trakea rezeksiyonu gerektiği takdirde operasyon esnasında aberran sağ subklavian artere dikkat edilmesi gerekliliğini vurgulamak amacıyla bu olguyu sunmayı uygun gördük.

Anahtar Kelimeler: aort, stenoz, subklavian arter, trakea

resim 1

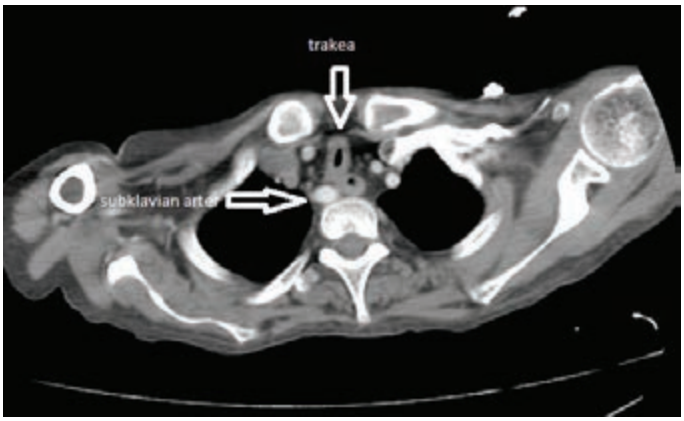

aberran sağ subklavian arter ve stenotik trakea segmentinin ilşkisi (CT görüntüsü)

resim 2

dilatasyon sonrası CT kesiti

resim 3

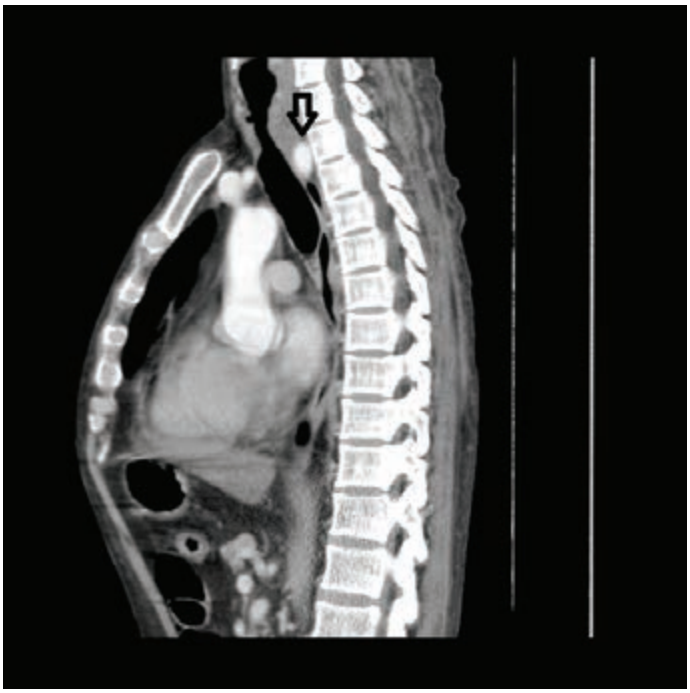

sagital kesitte aberran saÄŸ subklavian arter

resim4

koronal kesitte aberran saÄŸ subklavian arter

EP-262
EKSTENDED SLEEVE AKCİĞER REZEKSİYONLARINDA BRONŞİYAL ANASTOMOZ İÇİN BASİT BİR TEKNİK

Soner Gürsoy, Ahmet Üçvet, Banu Yoldaş

İzmir Dr. Suat Seren Göğüs Hastaliklari Ve Cerrahisi Eğitim Ve Araştirma Hastanesi

GİRİŞ: Günümüzde akciğer kanseri cerrahisinde parenkim koruyucu ameliyatların artış kazanması ile beraber bronşiyal anastomoz teknikleri de giderek daha önem kazanmaktadır. Yıllardır pek çok metod tanımlanmış olsa da "en iyi" diye tanımlanacak bir metod yoktur. Bu bildiride ekstended sleeve rezeksiyon uygulanan bir hastada kullanılan bronşiyal anastomoz tekniği sunulmuştur.

OLGU: Altmış dört yaşında erkek hasta hemoptizi ile başvurdu. Göğüs tomografisinde sol alt lobda 6x6 cm. boyutlarında kitle lezyonu ve santral yerleşimli lenf nodu tespit edildi (Resim 1A, 1B). Solunum fonksiyon testinde FEV1: 1820 ml, %57, FVC: 3600 ml, %88, FEV1/FVC: %50 olarak bulundu. Pozitron emisyon tomografisinde hem kitlede hem de hiler lenf nodunda patolojik fluoro deoksi glukoz tutulumu rapor edildi (Resim 1C). Bronkoskopisinde alt lobun girişinde ve sekonder karinada sleeve rezeksiyon veya pnömonektomiyi gerektirecek tümöral infiltasyon görüldü (Resim 1D). Endobronşiyal ultrasonografi ile yapılan evrelemede hiler lenf nodu (10L) pozitif saptandı. Hastaya cerrahi uygulandı. Alt lobdan kaynaklanan tümörün malign hiler lenf nodu ile lingula bronşunu da tuttuğunun gözlenmesi üzerine küratif bir cerrahi için alt lobektomi ve lingulektomi, üst divizyonun da ana bronşa anastomuzu operasyonu yapıldı. Frozen ile güvenli cerrahi sınırlar doğrulandı. Proksimal ve distal bronşiyal güdüklerin çap farkından dolayı (Resim 2A) öncelikle anastomoza distal küçük uçtan başlanarak her iki tarafın membranöz ve kartilagenöz tarafları karşı karşıya gelecek şekilde 3/0 poly-propilen sütür ile dikildi (Resim 2B). Her iki tarafın çapları eşitlenene kadar sirkümferensiyal anastomoza devam edildi. Ardından da geniş bronşiyal taraf fazlalığı yok edebilmek için "pens" misali vertikal olarak daraltıldı (Resim 2C,D). Postoperatif 3. günde yapılan kontrol bronkoskopisinde herhangi bir anastomotik problem izlenmedi (Resim 3C).

TARTIŞMA: Sleeve rezeksiyonlar göğüs cerrahisinde sıklıkla uygulanmaktadır. Pnömonektomi ile karşılaştırıldığında sağkalım oranları benzer de olsa bu cerrahinin getirdiği riskler göz önüne alındığında teknik olarak uygun hastalarda ekstended sleeve rezeksiyonlar alternatif bir cerrahi şeklidir. Bronş anastomozu için distal ve proksimal uçların aynı çapta olması ideal bir anastomoz sağlasa da bu her zaman mümkün olmayabilir ve çeşitli daraltma teknikleri gündeme gelir. Sunduğumuz teknik yapısı gereği horizantal olarak kapanmaya eğilimli bronkusun kolay kapanmasını sağlamaktadır. Bu teknik ekstended sleeve rezeksiyonlardaki "en iyi" anastomoz tekniği olmamakla beraber alternatif bir metod olarak sunulmuştur. Cerrah, elinin yatkın olduğu, kolay gelen, pratik bulduğu yöntemi tercih etmelidir.

Anahtar Kelimeler: Bronkoplasti, sleeve, anastomoz, cerrahi

Resim 1

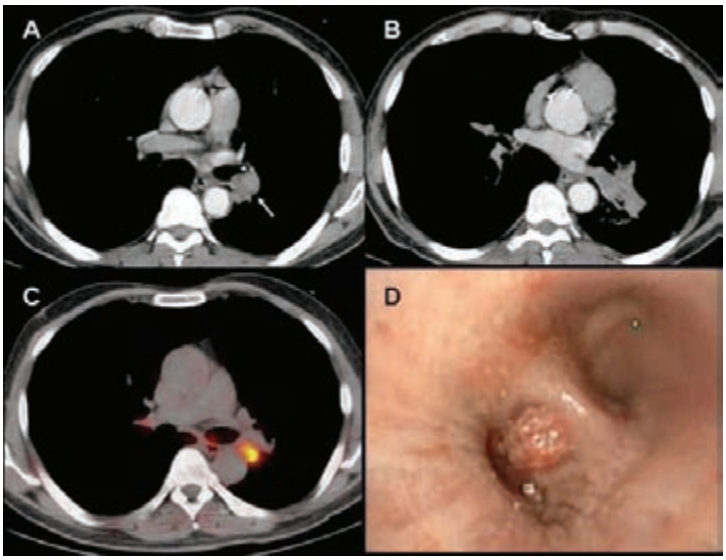

1A. Hastanin toraks tomografisi mediasten kesitinde lingula bronsunu tutan malign lenf nodu 1B. Santral yerlesimli kitleye ait gorunum 1C. Pozitron emisyon tomografisinde lingula rezeksiyonunu gerektiren malign lenf nodunun tutulumu 1D.Lezyonun bronkoskopik goruntusu

Resim 2

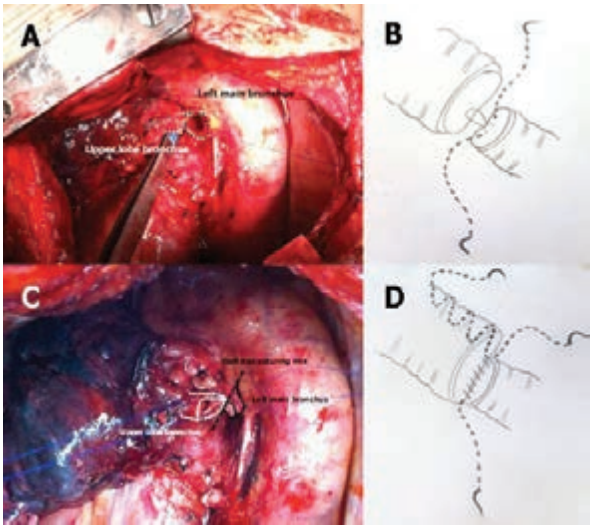

2 A,B. Anastomoz yapilacak uclarin cerrahi ve sematik gorunumu 2 C,D. Brons daraltma tekniğinin cerrahi ve sematik fotograflari

EP-263
GÖĞÜS TÜPÜNÜN HASTALARDA DENGE ÜZERİNE ETKİSİ

Mustafa Küpeli

Gaziosmanpaşa Üniversitesi Göğüs Cerrahisi AD

Göğüs tüpü göğüs cerrahları tarafından en çok yapılan cerrahi bir girişimdir. Pnömotoraks, plevral efüzyon gibi durumlarda yapılır ve hayat kurtarıcı bir işlemdir. Bu işlem lokal anestetik kullanılmasına rağmen ağrılı bir işlemdir. İşlemden sonra da hastalara aneljezik ilaçlar verilmesine rağmen plevral irritasyondan dolayı hastanın vücut postüründe değişmeler gözlemlenmektedir.

Bu çalışmamızın amacı göğüs tüpü uyguladığımız hastalarda postüral dengenin ve düşme riskinin, sağlam hastalara göre bozulup bozulmadığını araştırmaktır.

Çalışmamıza 20 ile 65 yaşları arasında 45 kişi katıldı. 25 (20 erkek, 5 kadın) kişi tüp torakostomi yapılan 20 (10 erkek, 10 kadın) kişi ise sağlam olan çalışma grubumuzdu. 25 (18 pnömotoraks,7 plevral efüzyon) kişi ilk defa pnömotoraks yada plevral efüzyonu olan hastalardan oluşuyordu. Travmalı, kanserli ve 65 yaş üstü hastalar çalışmaya alınmadı. Hastaların kilo ve boyları ölçülerek vücut kitle indeksi hesaplandı. Biodex Denge sistemi ile Overall (OASI), anterio-posterior (APSI), the medial-lateral (MLSI) stabilite indeksleri ve düşme riskleri (FRT) skorları hesaplandı.

Hesaplamalar sonucunda hastaların OASI ve APSI skorları sağlam kişilere göre istatistiksel olarak anlamlı bulundu. MLSI skorları yüksekti ama istatistiksel olarak anlamlı değildi. Düşme riskleride istatistiksel olarak anlamlı idi.

Sonuç olarak göğüs tüpü takılan hastalarda postural stabilitenin genel olarak bozulduğu özellikle bunun ön arka doğrultuda daha çok bozulduğu ve düşme risklerinin arttığı sonucuna varıldı. Göğüs tüpü takılan hastalarda düşme riski arttığı için daha fazla dikkatli davranılmalı ve bu yönde tedbirler alınmalıdır.

Anahtar Kelimeler: Düşme Riski, Göğüs Tüpü, Stabilite İndeksi,

Postural stabilite and düşme riski skorları

ÖLÇÜMLER	Hasta Grubu(n=25)	Kontrol Grubu(n=20)	p
OASI	0.90 [0.20-3.20]	0.56 [0.09-1.60]	0.006
APSI	0.72 [0.10-2.70]	0.45 [0.10-1.60]	0.011
MLSI	0.35 [0.10-1.30]	0.27 [0.10-0.80]	0.239
FRT	2.42 [0.70-6.80]	1.41 [0.40-3.10]	0.008

OASI: Overall stabilite indeksi; APSI: Anterior-posterior stabilite indeksi; MLSI: Medial-lateral stabilite indeksi; FRT: Düşme riski testi. Datalar mean değerleri [Minimum ve maksimum Mean değerleri]

Postural stabilite ve düşme riski skorları.

Ölçümler	Hasta Grubu (n=25)	Kontrol Grubu (n=20)	p
OASI	0.90 [0.20-3.20]	0.56 [0.09-1.60]	0.006
APSI	0.72 [0.10-2.70]	0.45 [0.10-1.60]	0.011
MLSI	0.35 [0.10-1.30]	0.27 [0.10-0.80]	0.239
FRT	2.42 [0.70-6.80]	1.41 [0.40-3.10]	0.008

OASI: Overall stabilite indeksi; APSI: Anterior-posterior stabilite indeksi; MLSI: Medial-lateral stabilite indeksi; FRT: Düşme riski testi. Datalar mean değerleri [Minimum ve maksimum Mean değerleri]

EP-264
KÜNT TORAKS TRAVMASINDAN 20 GÜN SONRA GELİŞEN MASİF HEMOTORAKS; OLGU SUNUMU

Özgür Karakurt[1], Ahmet Ulaşan[2], Veli Özbek[2]

[1]Hitit Üniversitesi, Tıp Fakültesi, Göğüs Cerrahisi Ana Bilim Dalı, Çorum
[2]T. C. Hitit Üniversitesi Çorum Eğitim Araştırma Hastanesi, Göğüs Cerrahisi Kliniği, Çorum

Künt toraks travması sonrası hemotoraks çoğunlukla 2- 3 gün içinde gözlenir. Künt yaralanmadan 72 saat sonra%7'ye varan oranda hemotoraks gelişebilir ancak masif hemotoraks nadiren görülür. Olgumuz 53 yaşında erkek hasta. Hastanemiz acil servisine başvurmadan 20 gün önce 2 metre kadar yüksekten düşmüş, solda çoklu kaburga kırığı nedeniyle başka bir merkezde 24 saat süreyle takip edilip, taburcu edilmiş. Göğüs ağrısında son 1 günde şiddetlenme ve nefes darlığı olması üzerine acil serviste çekilen akciğer grafisinde sol masif hemotoraks ile uyumlu görünüm tespit edildi ve hastaya sol tüp torakostomi uygulandı; göğüs tüpünden ilk etapta 2500 cc hemorajik mayi drene oldu. Tüp torakostomi sonrası 3 günde 200 cc drenajı oldu rezidü hematoma yönelik VATS veya intraplevral fibrinolitik uygulamasını kabul etmeyen hastanın göğüs tüpü çekilerek yatışının 4. gününde taburcu edildi. Toraks travmalarından sonra geç dönemde de hemotoraks gelişebileceği göz önünde tutulmalıdır.

Anahtar Kelimeler: gecikmiş hemotoraks, tüp torakostomi, travma

Resim 1

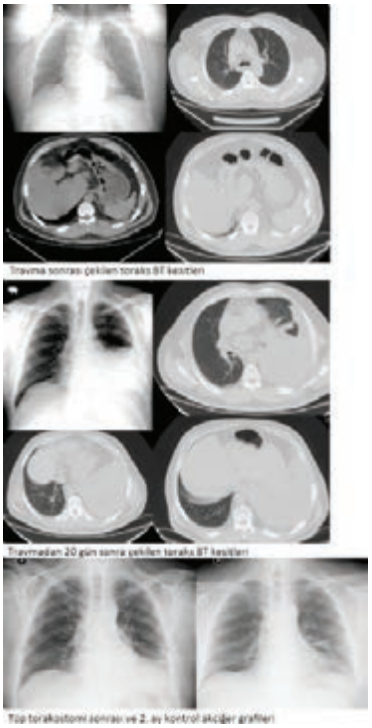

EP-265
CERRAHİ TEDAVİ UYGULANMIŞ AKCİĞER KANSERİ TAKİBİNDE METASTAZI TAKLİT EDEN KİST HİDATİK OLGUSU

Cemal Aker, Ali Cevat Kutluk, Salih Bilen, Celalettin Kocatürk

Yedikule Göğüs Hastalıkları ve Göğüs Cerrahisi Eğitim ve Araştırma Hastanesi

GİRİŞ: Akciğer kist hidatiği benign veya malign birçok akciğer patolojisini taklit edebilmektedir. Akciğer kanseri ile birlikteliği nadiren karşımıza çıkmaktadır. Olgumuzda solunum fonksiyonları kısıtlı bir hastada akciğer kanserine yönelik operasyon sonrası, takipte metastazı taklit eden kist hidatik olgusu ve yapılan minimal invaziv yaklaşım anlatılacaktır.

OLGU: Ağrı şikayeti ile başvuran 74 yaşında erkek hastanın tetkiklerinde sol akciğer üst lob periferinde 2,5 cm lezyon tespit edildi (Resim1). Transtorasik iğne aspirasyonu (TTİA) sonrası adenokarsinom tanısı konuldu. Mediastinal tutulum ve uzak metastaz saptanmadı. Başlangıç SFT'sinde FEV1'i 1.08 Lt (%43) olan hastaya uygulanan pulmoner rehabilitasyon ve bronkodilatatör tedavi sonrasında FEV1 değeri 1.47 Lt (% 60.8)'ye ulaşıldı.Hastaya 07.07.2014 tarihinde VATS(video yardımlı torakoskopik cerrahi) ile sol üst divizyonektomi ameliyatı yapıldı. Patoloji sonucu T1bNOMO adenokarsinom olarak tespit edildi. Hastanın postoperatif dönemde 3,6 ve 9. ayda çekilen toraks BT'lerinde nüks/metastaz saptanmadı ancak 15. ayda çekilen BT'de sağ akciğer üst lobda 1cm çapında nodül tespit edildi (Resim2). Metastaz kuşkusu ile istenen PET-CT'de SUV-max:1,6 saptandı. FOB ve TTİA (2 kez) ile tanı elde edilemedi. FEV1'i 1.26 (%52.3) olan hastaya tekrar minimal invaziv cerrahi planlandı. 22.02.2016 tarihinde Sağ VATS ile üst loba wedge rezeksiyon ve lenf nodu örneklemesi yapıldı. Frozenda lezyonun hidatik kist, lenf nodlarının ise reaktif hiperplazi olarak raporlanması üzerine ek cerrahi girişim düşünülmedi. Postoperatif dönemi sorunsuz geçen hasta halen takibimiz altındadır.

TARTIŞMA: Akciğer kanserinin cerrahi tedavisinde son zamanlarda VATS popüler olmuştur. Hastamızda olduğu gibi sınırlı solunum fonksiyonları olan hastalarda özellikle tercih edilmelidir. Akciğer kanserine yönelik cerrahi tedavi sonrasında, nüks sıklığı evre ilerledikçe artmakta olup özellikle ilk 2 yılda daha sıktır. Takipler sırasında yeni gelişen bir lezyon öncelikle nüksü akla getirir. Nadiren olgumuzda görüldüğü üzere malignite dışında diğer akciğer lezyonları ile karşılaşmak da olasıdır. Hidatik kist olgularına genellikle klinik prezentasyon, laboratuar ve konvansiyonel radyolojik görüntüleme teknikleri ile tanı konulabilir. Fakat olgumuzda olduğu gibi henüz klinik bulgu vermeyen, komplike olmamış ve insidental olarak saptanmış olgularda ayırıcı tanıda akılda bulundurulmalıdır.

SONUÇ: Olgumuzda olduğu gibi sınırlı solunum fonksiyonları olan akciğer kanserli hastalarda, cerrahi tedavide VATS tercih edilmelidir. Bu sayede VATS'ın diğer avantajlarının yanı sıra takipte gelişebilecek cerrahi gereksinimlere imkan sağlanabilir. Takipler sırasında gelişen her yeni lezyon metastaz olmayabilir.

Anahtar Kelimeler: VATS,Akciğer Kanseri,Hidatik Kist

Resim 1

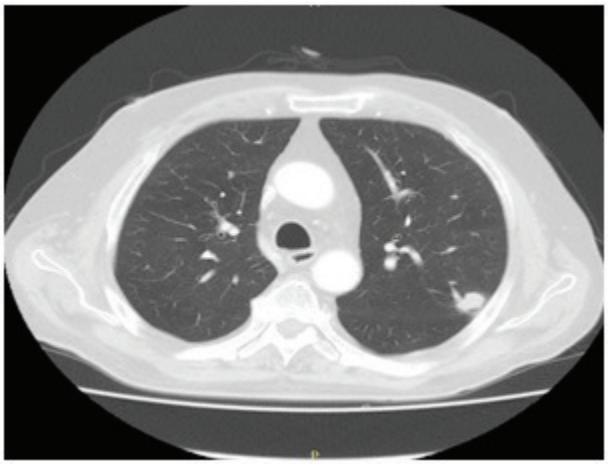

Resim 2

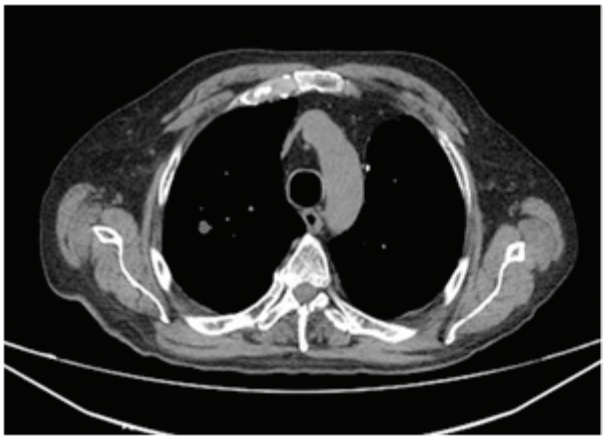

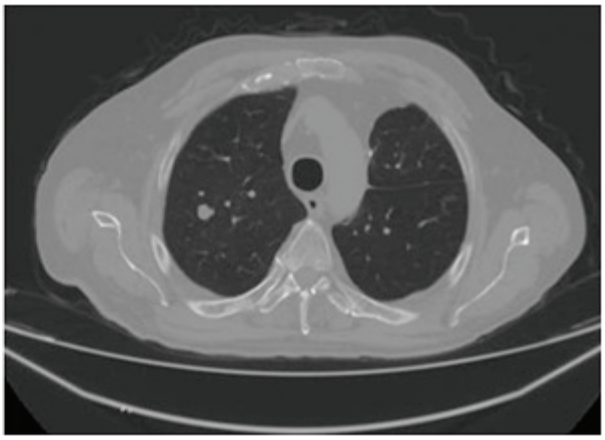

EP-266
ASEMPTOMATİK ÖN MEDİASTİNAL 13 CM KAVERNÖZ HEMANJİOM

Yeliz Erol, Tarık Yağcı, Ahmet Üçvet, Soner Gürsoy

T.C. Sağlik Bakanliği İzmir Dr. Suat Seren Göğüs Hastaliklari Ve Cerrahisi Eğitim Ve Araştirma Hastanesi

AMAÇ: Anterior mediastende kavernöz hemanjiom nadirdir ve tüm mediastinal tümörlerin %0.5'inden daha azını oluştururlar. Asemptomatik mediastinal kitle nedeniyle kliniğimizde opere olan ve patoloji sonucu kavernöz hemanjiom olarak bildirilen olgu sunuldu.

OLGU: 25 yaşında erkek hasta, iş yeri taraması sırasında çekilen akciğer grafisinde patoloji saptanması üzerine yapılan tetkiklerinde sol parakardiyak kitle saptanmış. Sol videotorakoskopik eksplorasyonda; mediastinal alandan apikal ve hiler bölgeye uzanan, perikard, üst lob apikal segment, hiler bölge, apikal göğüs duvarına sıkı yapışıklıkları olan, sert yaklaşık 13 cm kitle izlendi. Anterior mini torakotomi ile 4. İnterkostal aralıktan girildi. Kitle keskin ve künt diseksiyonla çevre dokulardan frenik sinir korunarak ayrıldı. Patolojik inceleme sonucu kitle, 13x9x4 cm çaplı kavernöz hemanjiom olarak bildirildi. Postoperatif sorunu olmayan hasta 5. günde taburcu edildi.

TARTIŞMA: Mediastinal hemanjiomlar nadir tümörler olup en sık semptomları dispne, öksürük ve göğüs ağrısıdır. Olgumuzda olduğu gibi asemptomatikte olabilirler. Hemanjiomlarda genel olarak tedavi yöntemleri; gözlem ve spontan iyileşmeyi beklemek, steroid, sklereozan ajan enjeksiyonu veya krioterapi ile lezyonun destürükte edilmesi ve cerrahi eksizyondur. Mediastinal hemanjiomlarda ise genellikle büyük boyutlara ulaşıp bası semptomları oluşturması nedeniyle takip uygun değildir. Ayrıca solid büyüme paterni, büyük boyutlara ulaşması ve infiltratif büyüme şekli nedeniyle malignite ile karıştırılabilir. Mediastinal hemanjioma genellikle bası semptomları ile bulgu veren benign tümörlerdir ve seçkin tedavi yöntemi cerrahi eksizyondur.

Anahtar Kelimeler: asemptomatik, hemanjiom, mediasten

EP-267
AKUPNUKTUR SONRASI KOMPLİKASYON: PNÖMOTORAKS

Atilla Durkan, Ahmet Erbey, Atalay Şahin, Bülent Öztürk

Sağlık Bakanlığı, Eğitim ve Araştırma Hastanesi, Göğüs Cerrahisi, Diyarbakır

GİRİŞ: Akupunktur sonrası gelişebilen pnömotorakslar sekonder travmatik pnömotoraks olarak kabul edilir. Akupunktur sonrası nadirde olsa bu komplikasyon görülebilir.

OLGU: 48 Yaşında bayan hasta yaklaşık 15 yıldır SLE hastası. Yaygın ağrıları için 4 gün önce uygulanan Akupunktur seansı sonrası gelişen göğüs ve omuz ağrısı sonrası hasta acil servide kabul edildi. Çekilen PA Akciğer grafisi sonrası sağ toraksda pnömotoraks hattı izlendi. Hastaya 28 F toraks kateteri uygulandı. Akciğer ekspanse oldu, kaçak gelişmedi. Medikal tedavi sonrası 5. gün kateter sonlandırıldı ve hasta taburcu edildi.

TARTIŞMA: Akupunktur güvenli bir tedavi yöntemi olarak kabul edilmesine rağmen literatürde fatal olabilecek komplikasyonlar bildirilmiştir. Sekonder pnömotoraksın nadir sebeplerinden biridir. Hastaya uygulanış şekli, derinin kalınlığı ve uygulanan basınç gibi faktörler pnömotoraks gelişiminde etkili olmaktadır. Hastada göğüs ağrısı, nefes darlığı, omuz ağrısı gibi bulgu ve belirtiler ile kendini gösterir. Klinik ve Radyolojik görüntüleme ile pnömotoraks tanısı konur. Gözlem, tüp torakostomisi nadiren de torakotomi ile tadavi edilmektedir.

Anahtar Kelimeler: akupunktur, komplikasyon, pnömotoraks

RESİM 1

AKUPUNKTUR SONRASI PNÖMOTORAKS GÖRÜNTÜSÜ

RESİM 2

TÜP TORAKOSTOMİ SONRASI KONTROL GRAFİSİ

EP-268
GEÇ TRAVMATİK DİYAFRAGMA HERNİSİ KOMPLİKASYONU OLARAK GELİŞEN KARDİYAK ARREST

Özgür Katrancıoğlu, Ekber Şahin, Şule Karadayı, Melih Kaptanoğlu

Cumhuriyet Üniversitesi, Göğüs Cerrahisi Ana Bilim Dalı, Sivas

GİRİŞ: Travmatik diyafragma hernisi (TDH) travmadan dakikalar ya da saatler sonra, bazen de günler hatta aylar ve yıllar sonra semptomlara yol açmakta ve tanı konulabilmektedir. TDH, travmaların en iyi bilinen fakat kolaylıkla gözden kaçabilen bir komplikasyonudur. Geç dönemde tanı konulan olgularda morbidite ve mortalite oranı artmaktadır. Bizde geç tanı konulması nedeniyle kardiyak arrest gelişen bir TDH olgusunu sunmayı amaçladık.

OLGU: 62 yaşında erkek hasta yaklaşık altı yıl önce yüksekten düşme sonucu multiple kot frakturu ve sol hemotoraks gelişmiş. Bu nedenle sol tüp torakostomi uygulanmış. Son birkaç yıldır devam eden karın ağrısı nedeniyle gittiği sağlık kuruluşlarında dispepsi düşünülerek medikal tedavi verilmiş. Son iki haftadır da şikayetinde artış olmuş ve nefes darlığı da eklenmiş. Bu şikayetler ile başvurduğu sağlık kurulusunda, çekilen PA Akciğer grafisinde solda hava-sıvı seviyesi ve Toraks BT de de sol hemitoraksta bağırsak ansları ile pnömotoraks tespit edilmesi üzerine hasta sevk edilmiş. Acil servise kabul edilir edilmez hastada kardiyak arrest gelişmesi üzerine kardiyak masaja başlandı ve bu arada acil sol tüp torakostomi uygulandı. Kardiyak masaja yanıt alınan hasta acil operasyona alındı. Laparotomi ile kolon perforasyonu tespit edildi ve kolon rezeksiyonu yapıldı. Toraks içi serum fizyolojik ile temizlendi ve tüp konuldu. Diyaframdaki defekt ise primer tamir edildi. Hasta postoperatif dönemde önce genel cerrahi yoğun bakım ardından da anestezi yoğun bakım ünitesine alındı. Yaklaşık üç ay yoğun bakımda kalan hasta taburcu edildi.

TARTIŞMA: TDH nadir görülen fakat tanıda gecikmelerden dolayı mobidite ve mortalite oranlarında artış olabilen bir hastalıktır. Bizim hastamızda da daha acil servise girer girmez kardiyak arrest gelişmiş olması geç tanı konulmasını bir komplikasyonudur. Respiratuar ve/veya gastrointestinal yakınmalarla gelen hastalarda aynı zamanda akciğer grafisinde şüpheli görünen varsa TDH akla gelmeli ve travma öyküsü sorgulanmalıdır. Bundan daha da önemlisi ise travma ile gelen hastalarda erken tanı için mutlaka diyafram yaralanması akla gelmelidir.

Anahtar Kelimeler: diafragma hernisi, kardiak arrest, cerrahi

Resim 1

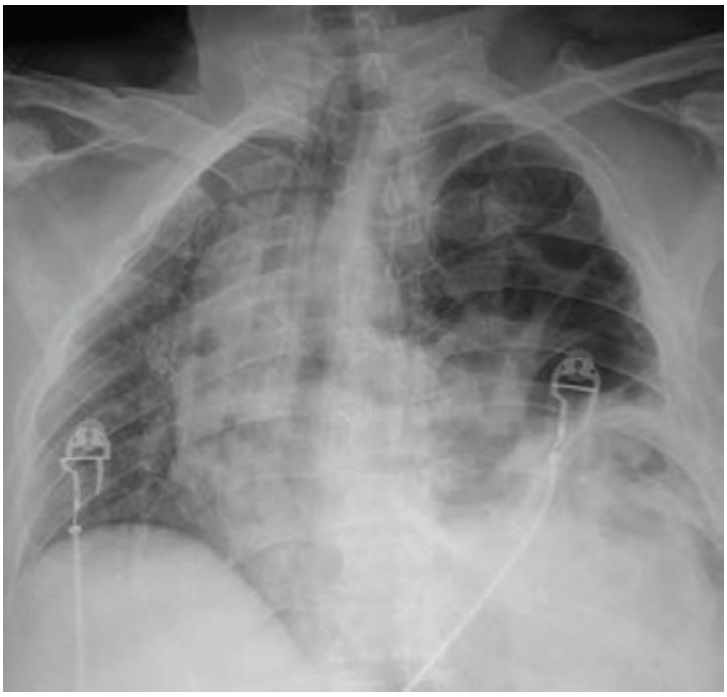

Olgunun Preoperatif PA AC grafisi

Resim 2

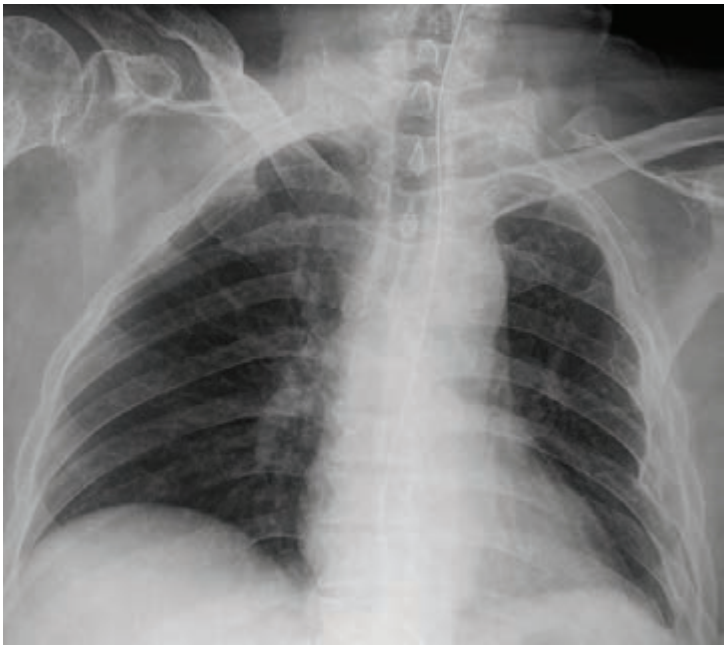

Olgunun Postoperatif 6.ay PA AC grafisi

EP-269
BİLATERAL ELASTOFİBROMA DORSİ

Ekber Şahin, Özgür Katrancıoğlu, Şule Karadayı

Cumhuriyet Üniversitesi, Göğüs Cerrahisi Ana Bilim Dalı, Sivas

GİRİŞ: Elastofibroma Dorsi (ED) sıklıkla göğüs duvarı posteriorunda subskapular bölgede rhamdoid major ve latissimus dorsi kaslarının altında yavaş büyüyen, kapsülsüz nadir görülen bir yumuşak doku tümörüdür. Genellikle 4. ve 6. dekaddaki bayanlarda görülür. Olguların %10 unda bilateral olabilmektedir. Hastaların yarısı asemptomatikken, semptomatik olanlar daha çok sırt ve omuz ağrısından yakınırlar. Nadir görülen bir tümör olması ve bilateral olması nedeniyle ameliyat ettigimiz bir ED olgusunu sunmayı amaçladık.

OLGU: 49 yaşında bayan hasta yaklaşık 1,5 yıldır devam eden sırt ağrısı nedeniyle kliniğimize başvurdu. Fizik muayenesinde özellikle scapula elevasyon halinde iken sağ taraftaki kitle palpe edilebiliyordu. Çekilen Toraks BT de her iki scapula alt uç komşuluğunda latissimus dorsi kası ile toraks posterior duvar arasında sağda 7x6 cm'lik solda ise 5x4 cm'lik izodens kitle lezyonu görüldü. Olgu bilateral ED tanısı ile opere edildi. Aynı seansta her iki lezyonda çıkarıldı. Ardından yapılan histopatolojik inceleme ED olarak rapor edildi. Postoperatif 3. gün herhangi bir sorunu olmadan taburcu edildi.

TARTIŞMA: ED nadir görülmesi ve fizik muayenede gözden kaçabildiği icin kronik sırt ve omuz ağrısı olan hastalarda akla gelmeli, radyolojik olarak araştırılmalı ve bilateral olabileceğide akılda tutulmalıdır. Tanı ve tedavide düşük nüks oranları ile kitle eksize edilmesi yeterlidir. Bilateral olgularda ayni seansta hastalar ameliyat edilerek 2. bir operasyondan korunmalıdır.

Anahtar Kelimeler: Göğüs Duvarı Tümörü, Elastofibroma dorsi, cerrahi

Resim 1

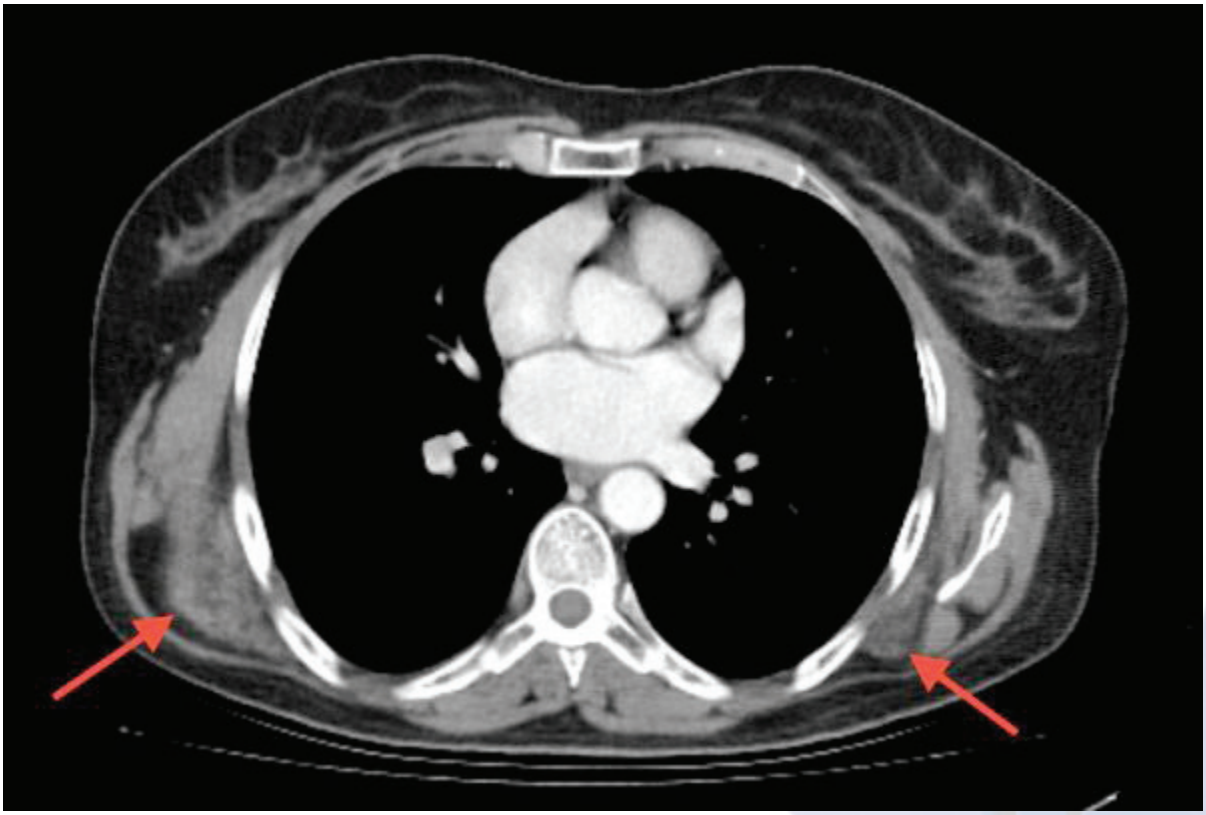

Olgunun preoperatif Toraks BT'si

EP-270
NADİR GÖRÜLEN İNTRATORASİK SPLENOZİS OLGUSU

Cem Emrah Kalafat, Celal Buğra Sezen, Cemal Aker, Celalettin İbrahim Kocatürk

Yedikule Göğüs Hastalıkları ve Göğüs Cerrahisi Eğitim Araştırma Hastanesi

Giriş: Edinsel Torasik Splenozis (ETS), diafragma yaralanması veya batın cerrahisi sonrası dalak dokusunun sol hemitoraksa ototransplantasyonu ile gelişen nadir bir durumdur. ETS akciğer grafilerinde soliter veya multpl kitleler olarak gözlenir. Dalak yaralanması anamnezinin bilinmediği olgularda tanı oldukça güçtür. Bu olgumuzda postoperatif intratorasik splenozis tanısı alan vaka anlatılacaktır.

Olgu: 38 yaşında erkek hasta göğüs ağrısı ile başvurdu. Ek hastalığı mevcut olmayan hastanın öyküsünde özellik saptanmadı. Çekilen PA akciğer grafisinde sol hemitoraksda orta zonda yuvarlak homojen dansite artışı ve sol diafragmatik plevrada çekinti mevcuttu (Resim 1). Toraks tomografisinde bir çoğu lateral, kostal ve diafragmatik plevraya yaslanan, bir tanesi alt lob parenkimi içinde, homojen, düzgün kenarlı, en büyüğünün çapı 3,5 cm olan multipl yer kaplayan lezyonlar saptandı (Resim 2). PET-CT'de SUV-max 2,5 düzeyinde tutulumlar saptandı, toraks dışında patoloji saptanmadı. TTİA biyopsisinde tanı konulamayan hastaya, benign patolojilerin yanı sıra düşük PET tutulum ile seyreden bir malignite metastazı olabileceği düşünülerek VATS kararı alındı. İleri derecede plevral yapışıklıklar nedeniyle VATS insizyonu büyütülerek lateral torakotomi yapıldı. Yapılan eksplorasyonda göğüs duvarında, akciğer, diafragma ve aorta adventisyasında multpl kitleler saptandı. Frozen, vaskuler paternde lenfoid hücreler topluluğu olduğu, benign-malign ayırımı yapılamayacağı bildirildi. Kitlelerin tümü total eksize edildi (toplam 20 adet). Postoperatif patoloji raporu torasik splenosis olarak saptandı (Resim 3). Hastanın geçmişe yönelik anamnezi derinleştiriliğinde 4 yıl önce batın travması öyküsü olduğu ve medikal tedavi uygulandığı belirlendi.

Tartışma: ETS'ler ilk defa 1937 yılında raporlanmış olup toplamda İngilizce literatürde 58 vaka tanımlanmıştır. Hastaların yaş aralığı 15 ila 79 arasında değişmekte olup çoğunlukla altta abdominal bir travma öyküsü bulunmaktadır. Sıklıkla aseptomatik olarak seyreden ETS insidental olarak saptanmaktadır. Ayırıcı tanıda plevral metastazlar (akciğer kanseri, meme kanseri, melanoma), lenfoma, malign mezotelyoma, invaziv timoma, plevranın fibroz tümorleri bulunmaktadır. Tedavisinde eksizyon yer alırken;splenektomili vakalarda ektopik dalak dokusunu korumak dolaşımdaki normal kırmızı kan hücrelerinin idamesinde ve sepsisin engellenmesinde öneme sahip olduğundan eksizyondan kaçınılmalıdır.

Sonuç: Batın travması öyküsü olan plevral lezyonlu hastalarda ETS ayrıcı tanıda yer alması gerek nadir hastalıklardandır.

Anahtar Kelimeler: pulmoner nodül,splenozis,travma

resim 1

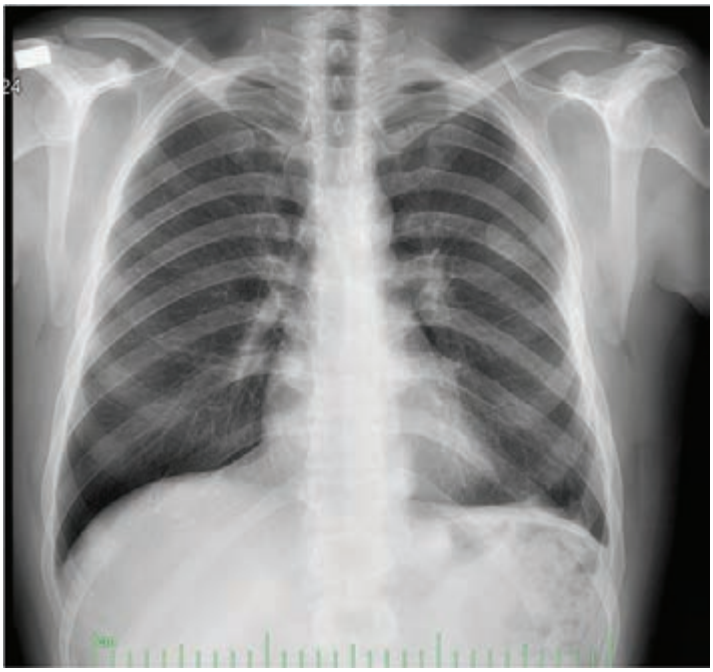

hastanin PA Akciger grafisi goruntusu

resim 2

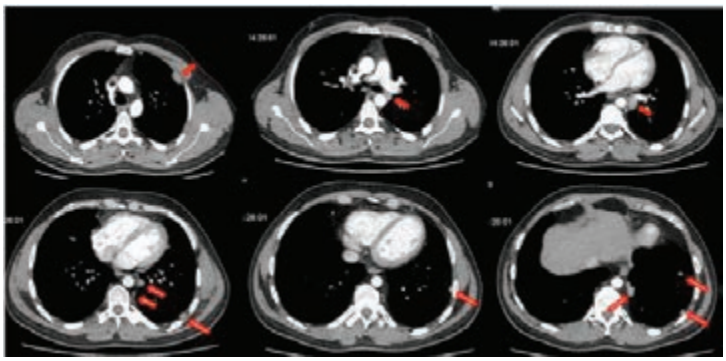

Toraks BT kesitlerinde multipl lezyonlar

resim 3

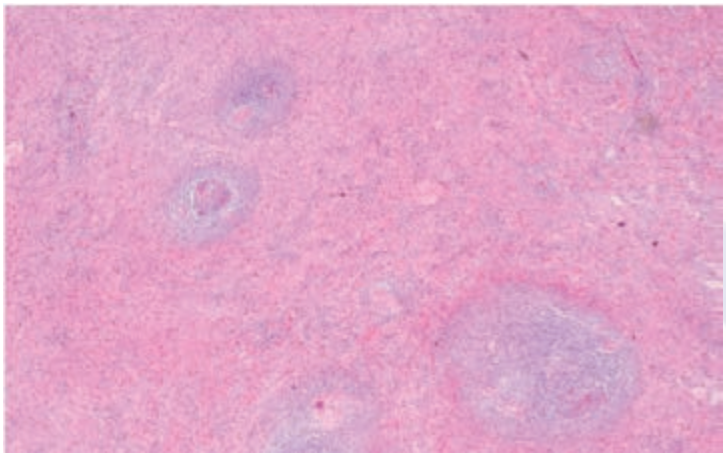

Lezyonun mikroskopik goruntusu

EP-271
PEROPEARATUAR PNÖMOPERİTUAN UYGULAMASI SONRASI GELİŞEN HAVA EMBOLİSİ; OLGU SUNUMU

Cem Emrah Kalafat, Ali Cevat Kutluk, Sertan Erdoğan, Celalettin İbrahim Kocatürk

Yedikule Göğüs Hastalıkları ve Göğüs Cerrahisi Eğitim Araştırma Hastanesi

GİRİŞ: Venöz hava embolisi operasyon bölgesinden veya çevre dokudan damar yatağına hava veya gazın kaçışı olarak tanımlanıp; mekanik obstrüksyonla sonuçlanan, ikincil kimyasal ve iflamatuar mediatörler ile de gaz alışverişinin engellenmesine neden olan bir durumdur. Genellikle nöroşirurjik, jinekolojik, ortopedik veya laparoskopik operasyonlarında gözlenen, ender, fakat yüksek mortaliteyle sonuçlanan bir komplikasyondur. Bu olgumuzda akciğer kanseri için lobektomi yapılan ve peroperatif pnömoperituan uygulanan hastada gelişen venöz hava embolisi anlatılacaktır.

OLGU: 64 yaşında kadın, 3 yıl önce mesane kanseri operasyonu yapılmış. Onkolojik takiplerinde PET-BT'sinde sağ üst lob apikalda 15x11mm spiküle kontürlü nodül (SUV-max:5,4) saptanması üzerine tarafımıza yönlendirildi (resim1). Yapılan TTİA biyopsisi karsinom hücreleri olarak raporlandı. Primer, metastaz ayrımı yapılmaması üzerine konsey kararınca wedge rezeksiyon yapıldı. Frozenda benig-malign ayırımı yapılamaması üzerine ek işlem yapılmadı. Postoperatif histopatolojisi primer akciğer adenokarsinom olarak bildirildi. lobektomi amacı ile tekrar operasyona alındı. Sağ akciğer tamamlayıcı üst lobektomi ve lenf nodu diseksiyonu yapılan hastaya, peroperatif kalan akciğer loblarının toraks kavitesini doldurmadığı gözlenmesi üzerine pnomoperituan uygulandı. Operasyon sonrası spontan solunumu geri gelmeyen hasta entube şekilde cerrahi yoğun bakıma alındı. Takiplerinde GKS:3 olan hastanın çekilen kranial BT'sinde, sağ hemisferde daha belirgin olarak serebral sulcuslarda hipodens (hava dansitesinde) görüntü ile birlikte serebral ve serebellar bölgede şüpheli ödem görüntüsü gözlendi (resim 2). Nöroloji ve nöroşirurji konsultasyonu ile antiödem, antiepileptik tedavi başlandı. Takiplerinde inotropik ajan ihtiyacı artan hasta postoperatif 7.gün multi organ yetmezliği ile kaybedildi.

TARTIŞMA: Hava embolileri genellikleri iyatrojenik olarak gelişmektedir. Genellikle iğnenin veya torakarın direk damar yatağına veya organlara yerleştirilmesi sonucu gelişse de, pnömoperituan sırasında verilen basınçlı hava sonrası intraabdominal basınç artışı ile de gerçekleşebilmektedir. Ani gelişen taşikardi artimi, hipotansyon, santal venöz basınç artışı, akut sağ kalp yetmezliği ve nörolojik semptomlar hava embolisini akla getirnelidir. Şüphelenilen vakalarda batın toraks ve beyin görüntüleme yöntemleri, transtorasik ve transözafagiel ekokardiyografi tanıda yardımcıdır. Tedavide destek tedavisi ve seçilmiş vakalarda hava embolisinin boşaltılması olup, en önemlisi önleyici tedbirler almaktır.

SONUÇ: Pnömoperituan sırasında hava embolisinin gelişebileceği akılda tutulmalı, mortal sonuçlanabilecek bu durumda daha fazla hava girişi engellenmeli, dolaşıma giren havanın alınmasına çalışılmalıdır. Hemodinamik destek primer tedavisi olarak öngörülse de yüksek mortalite oranına sahip bu komplikasyonda amaç emboli gelişimini önleyici tedbirler almaktır

Anahtar Kelimeler: hava embolisi,pnömoperituan,akciğer rezeksiyonu

Resim 1

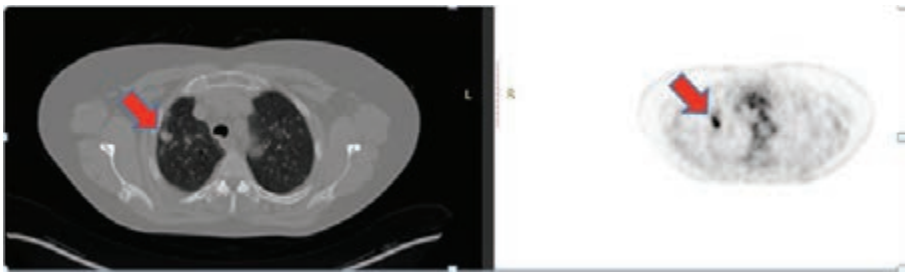

Pet-BT görüntüsü

Resim 2

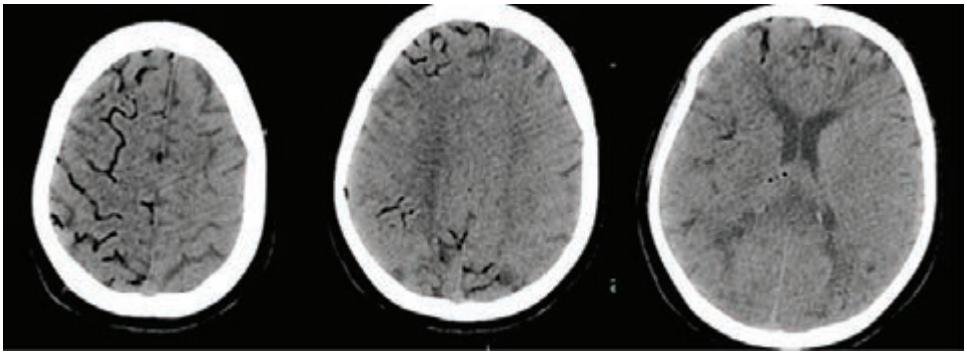

Postoperatif 3. saat kranial BT görüntüsü

EP-272
İLERİ YAŞ PEKTUS EKSKAVATUMDA MİNİMAL İNVAZİV CERRAHİ UYGULAMASI VE SONUÇLARI

Esra Yamansavcı Şirzai, Didem Arslan, Bihter Sayan, Çağatay Çetinkaya, Tunç Laçin, Mustafa Yüksel

Marmara Üniversitesi Pendik Eğitim ve Araştırma Hastanesi, Göğüs Cerrahisi Anabilim Dalı, İstanbul

Giriş: Pektus ekskavatum (PE), göğüs duvarının en sık görülen deformitesi olup daha çok 20 yaş altı genç erişkin döneminde kozmetik nedenlerle opere edilmektedir. Kliniğimizde 30 yaş ve üzerinde PE nedeniyle minimal invaziv cerrahi (MIRPE) – Nuss prosedüru uygulanmış hastaların cerrahi sonuçları demografik bilgiler eşliğinde sunulması amaçlanmıştır.

Gereç ve Yöntem: Ağustos 2005 ile temmuz 2016 tarihleri arasında 675 hasta PE nedeniyle MIRPE operasyonu uygulanmıştır. Bu hastalardan 30 yaş ve üzeri 25 hasta çalışmaya dahil edilip retrospektif olarak incelenmiştir.

Bulgular: Yirmi bir (%84) erkek, dört (%16) bayan hastanın yaş ortalaması 36,24 ± 7,56 (max 58 – Resim 1). Üç hasta daha önceden pektus deformitesi nedeniyle operasyon geçirmişti, bunlardan ikisi ravitch, biri Nuss prosedürüydü. Yirmi hastada operasyon kozmetik amaçlı, 5 hastada ise nefes darlığı, çabuk yorulma ve ağrı sebebiyle yapılmıştı. Deformitenin düzeltilmesinde 13 hastada tek bar yeterli olurken, 12 hastada çift bar uygulandı. Hastanede yatış süresi ortalama 4,52 ± 1,6 gündü. Peroperatif komplikasyon olarak bir hastada interkostal kanama, perioperatif komplikasyon olarak üç hastada tek taraflı pnömotoraksın regrese olmamasına bağlı olarak tüp torakostomi ihtiyacı kaydedildi. Postoperatif morbidite olarak bir hastada bar alerjisi, bir hastada ise ciltte hiperpigmentasyon saptandı (Resim 2). Dokuz hastanın barı sorunsuzca sonlandırıldı, 16 hasta halen takip edilmektedir. İki hastamızda aşırı ağrı nedeniyle barları kendi isteği ile erken sonlandırılmıştır. Bar çekilme süresi ortalama 42,38 ay kaydedildi. Barları çekilen çekilen hastada herhangi bir sorunla karşılaşılmadı, yıllık kontrollerle takibi devam etmektedir.

TARTIŞMA VE SONUÇ: Kemik yapının daha sertleşmiş olduğu dikkate alındığında daha şiddetli ağrı ve daha uzun süre bar ile takip göze alınır ise MIRPE operasyonu ileri yaşlarda da güvenle kullanılabilecek bir teknik olduğu kanaatindeyiz.

Anahtar Kelimeler: Pektus Ekskavatum, Nuss operasyonu, Ravitch operasyonu

Resim 1

58 yaşında erkek hasta ve postoperatif posterior anterior & lateral akciğer grafileri

Resim 2

Hiperpigmetasyon ve bar alerjisi nedeniyle insizyon yerinde eviserasyon & non-süpüre akıntı

EP-273
DEV SOLİTER FİBRÖZ TÜMÖR OLGUSU

Çağatay Çetinkaya, Ali Fuad Durusoy, Bihter Sayan, Esra Yamansavcı Şirzai, Hasan Fevzi Batırtel

Marmara Üniversitesi Pendik Eğitim ve Araştırma Hastanesi, Göğüs Cerrahisi Anabilim Dalı, İstanbul

Soliter fibröz tümörler, mezenkimal bağ dokusundan gelişirler ve plevral tümörlerin %5'ini oluştururlar. Hastaların çoğu asemptomatiktir. Genellikle visseral plevradan kaynaklanan bu tümörler, hemitoraksı dolduracak dev boyutlara ulaşabilirler. Radyolojik olarak soliter, keskin sınırlı, lobule konturlü ve plevra tabanlı kitle görünümündedirler. Dev boyutlara ulaşan soliter fibröz tümör nadir görülmesi nedeniyle literatür eşliğinde sunulmuştur. Hipertansiyon dışında bilinen başka bir hastalığı olmayan 66 yaşında bayan hasta, 2 aydır progresif nefes darlığı şikayetiyle gittiği dış merkezde kliniğimize yönlendirilmiş. Fizik muayenede sol alt zonda solunum sesleri rölatif azalması dışında anormallik saptanmadı. Posterior anterior akciğer grafisinde sol hemitoraksın tamamına yakınını dolduran homojen dansitede keskin sınırlı lezyon saptandı (Resim 1a). Solunum fonksiyon testinde FEV1: 0,77(%47) FVC: 0,78(%39) değerleri ölçülüp solunumunda restriktif kısıtlılık değerlendirildi. Toraks Bilgisayarlı Tomografide 20x15 cm boyutlarında yumuşak doku lezyonu ve sol akciğer alt lob totale yakın atelektazik görülmüştür (Resim 1b,c). Ön planda malignite düşünülerek çekilen Pozitron Emisyon Tomografide patolojik tutulum görülmemiş. Bu bulgularla operasyon kararı verilen hastaya sol torakotomi ile yaklaşık 20 x 15 cm büyüklüğünde beyaz sarı renkli solid dev kitlenin etraf dokular ile arasında invazyon olmadığı küçük bir sap ile inferior ligaman etrafındaki visseral plevraya tutunduğu gözlendi ve çıkartıldı (Resim 2). Postoperatif dönemde herhangi bir komplikasyon yaşanmayan hasta postop 7. gününde taburcu edildi. Kitlenin kati patoloji sonucu soliter fibröz tümör olarak raporlandı. Operasyonun 9. ayında olan hasta takiplerine poliklinikten salimen devam etmektedir.

Anahtar Kelimeler: Soliter fibröz tümör, Torakotomi, Bilgisayarlı Tomografi

Resim 1

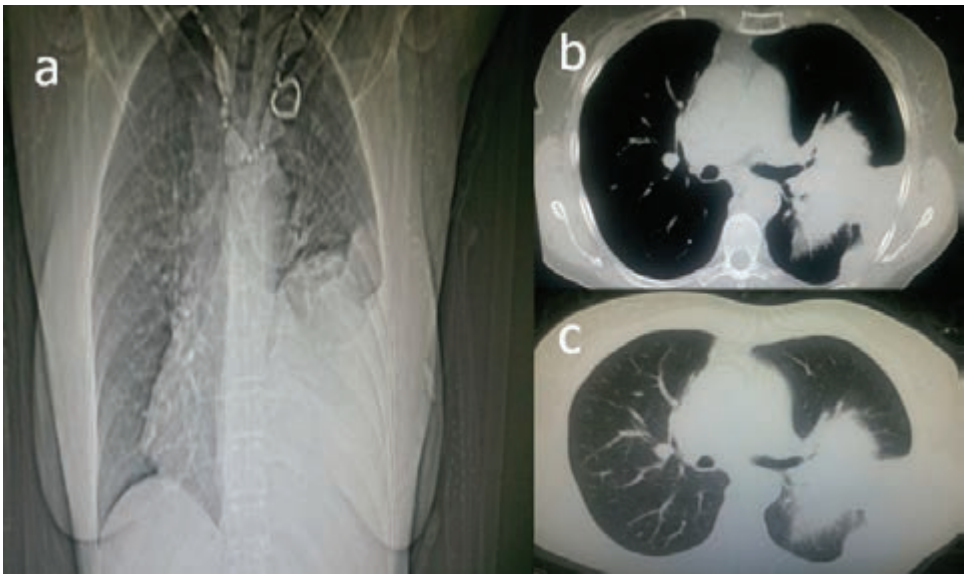

Resim 2

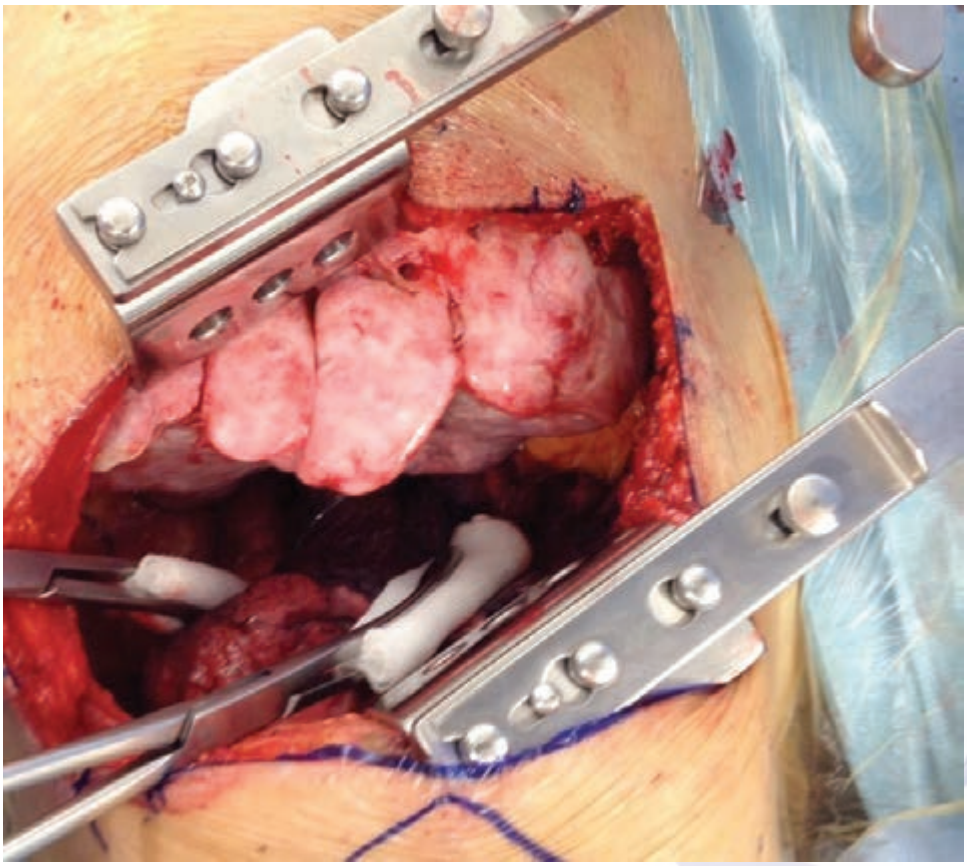

EP-274
PULMONER HİDATİK KİSTLERİN ÇOCUK VE YETİŞKİNLERDEKİ CERRAHİ SONUÇLARI

Menduh Oruç[1], Atalay Şahin[2], Fatih Meteroğlu[1], Serdar Onat[1], Refik Ülkü[1]

[1]Dicle Üniversitesi, Tıp Fakültesi, Göğüs Cerrahisi Anabilim Dalı, Diyarbakır
[2]Sağlık Bakanlığı, Eğitim ve Araştırma Hastanesi, Göğüs Cerrahisi, Diyarbakır

AMAÇ: Pulmoner kist hidatikler değişik komplikasyonlara yol açarlar. Cerrahi tedavi uyguladığımız kist hidatikli olgularımızın özelliklerini değerlendirmeyi amaçladık.

Meteryal ve METOD: 2010 ve 2015 yılları arasında cerrahi tedavi edilen 171 çocuk ve erişkin hastanın demografik, klinik, radyolojik ve laboratuar özellikleri gözden geçirildi. Tanıda fizik muayene, ultrasonografi, bilgisayarlı toraks tomografisi kullanıldı. Hastaların yaşları, cinsiyetleri, tanısal işlemleri, kist sayıları, çapları, yerleşim yerleri, perforasyon durumları, uygulanan cerrahi yöntemler ve yatış süreleri değerlendirmeye alındı.

BULGULAR: 89 Çocuk ve 82 yetişkin hastanın 102 si erkek idi. Ortalama yaş 23,5 yıl olup 3-76 yıl. Kistlerin lokalizasyonu alt loblarda daha fazla idi (%55). Multiple kistler hastaların %15'inde görüldü. Kistin rüptürü 48 hastada görüldü. Otuz dürt hastada dev kist tesbit edildi. ELİSA testi hastaların 64 ünde pozitif idi. Cerrahi olarak kistotomi ve kapitonaja ilaveten üç hastaya lobektomi, 7 hastaya wedge rezeksiyon ilave edildi. Yirmialtı hastada uzamış hava kaçağı oldu. Üç hastada ampiyem oldu. Ortalama hastanede yatış süresi çocuklarda 8,9 gün ve yetişkinlerde ise 10,45 gün idi.

SONUÇ: Çocuk hastalarda komplikasyonlar görülse bile hastanede kalış süreleri daha kısadır. Rütüre hidatik kistler postoperatif morbiditeyi artırmakta ve hastanede kalış süresini uzatmaktadır. Bu yüzden tanı konulduğunda cerrahi olarak tedavi edilmelidir.

Anahtar Kelimeler: pulmoner, kist, hidatik

EP-275
"DİŞ HEKİMİM ÇEKTİĞİNİZ DİŞLER NEREDE?" DİŞ HEKİMİ MUAYENESİNDE YABANCI CİSİM ASPİRASYONU

Serda Metin Kanbur, Sevinç Çıtak, Çağatay Saim Tezel, Abidin Levent Alpay, Rıza Serdar Evman, Selami Volkan Baysungur

Süreyyapaşa Göğüs Hastalıkları ve Göğüs Cerrahisi Hastanesi, Göğüs Cerrahisi, İstanbul

Diş çektirmek için diş hekimi muayenesine giden 54 yaşında erkek hasta işlem sırasında birden yutkunduğunu, bu sırada diş hekiminin çektiği dişleri ağzının içinde düşürdüğünü ve dişlerini yuttuğunu herhangi bir problem olmayacağını söyleyip eve yolladığını belirtti. Yaklaşık 10 saat sonra öksürük ve nefes alırken göğsünde batma hisseden hasta acilimize başvurdu. Çekilen akciğer grafisinde köprü dişleri sağ ana bronş lojunda saptandı. (Resim1) Anamnezi yukarıda anlattığımız gibi olan hastaya rijid bronkoskopi planlayarak yatırdık. Rijid bronkoskopide sağ ana bronşta yerleşmiş 3 dişin birleşiminden oluşan köprü görüldü. Forceps yardımı ile çıkarıldı. Yabancı cisim aspirasyonları genellikle küçük çocuklarda veya mental durum bozukluğu olan kişilerde sık görülmektedir. Erişinlerde en sık görülen yabancı cisim aspirasyon materyali toplu iğnedir. Diş aspirasyonu ise daha nadir gördüğümüz bir durumdur Her yaştan bir çok hastadan çıkardığımız çok çeşitli organik ve inorganik yabancı cisimler arasında diş hekimi girişiminden sonra meydana gelmiş bu yabancı cisim aspirasyon vakası ile ilk defa karşılaşıyoruz.

Anahtar Kelimeler: yabancı cisim aspirasyonu, diş,

AKCİĞER GRAFİSİ

BRONKOSKOPİ, YABANCI CİSİM

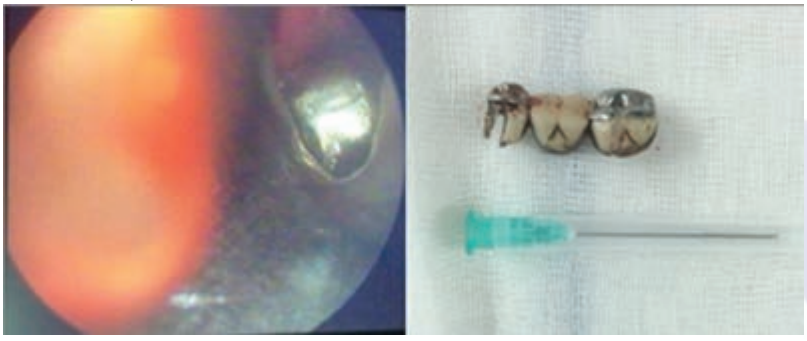

EP-276
FİBEROPTİK BRONKOSKOPİ SONRASI GELİŞEN TRAVMATİK ASFİKSİ

Mehmet Ünal, Soner Gürsoy, Ahmet Üçvet, Tarık Yağcı, Ezgi Çimen Güvenç

İzmir Suat Seren Göğüs Hastalıkları ve Cerrahisi Eğitim Araştırma Hastanesi 1. Göğüs Cerrahisi Kliniği

Toraksın ileri derecede sıkışması sırasında glottisin korkuya sekonder kapalı durumda kalması sonucu kapakçık sistemi olmayan boyun ve yüz bölgesindeki venlerde oluşan ani venöz basınç artışının; yüz, boyun, üst göğüs duvarı ve beyinde oluşturduğu peteşiler, subkonjuktival kanama, siyanoz, kapiller dilatasyon ve beyin ödemine bağlı nörolojik bulgular ortaya çıkmasına "Travmatik Asfiksi" denir. Sıklıkla künt toraks travması sonrası gelişse de şiddetli kusma, boğmaca, epileptik veya astmatik atak gibi uzayan valsalva manevrası nedeniyle, ezilme olmaksızın da görülebilir.

OLGU: Elliiki yaşında erkek hasta, hemoptizi şikayeti ile araştırılırken sağ akciğer üst lobda kaviter lezyon ve bu kavite içerisinde aspergillom ile uyumlu görünüm saptanması üzerine operasyon amacıyla interne edildi. Preoperatif değerlendirme amacıyla yapılan fiberoptik bronkoskopide hasta uyumsuzluğu gözlendi ve işlem erken sonlandırılmak zorunda kaldı. İşlem sonrası hastada subkonjuktival kanama, yüz ve boyun bölgesinde peteşiler gözlendi. Genel durumu iyi olan, nörolojik komplikasyon ve ödem bulgusu olmayan hasta bir süre oksijen desteği ile gözlem altında tutulduktan sonra servise alındı. Ertesi gün operasyonu komplikasyonsuz gerçekleştirildi. Bronkoskopi sonrasında belirgin asfiksi bulgularının nadir gözlenmesi nedeniyle hasta sunuldu.

Anahtar Kelimeler: asfiksi, bronkoskopi, travma

Foto 1

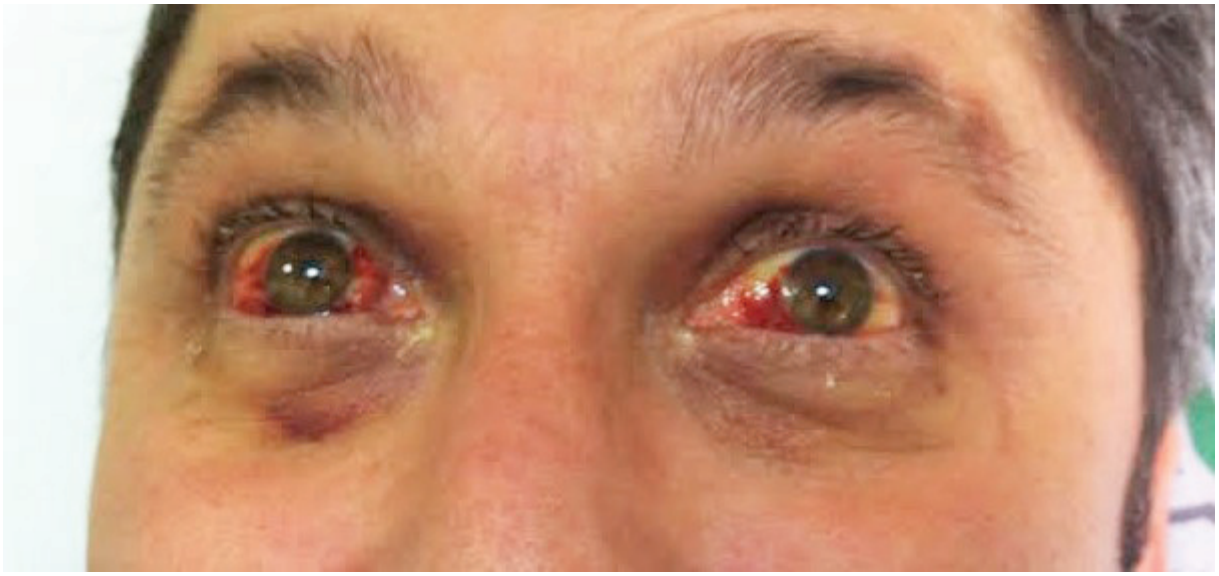

Bronkoskopi sonrası travmatik asfiksi

EP-277
GÖĞÜS DUVARI ANOMALİSİ: POLAND SENDROMU

Ahmet Yasin Güney[1], Sevgi Pekcan[2]

[1]Necmettin Erbakan Üniversitesi, Meram Tıp Fakültesi, Çocuk Sağlığı ve Hastalıkları AD, Konya
[2]Necmettin Erbakan Üniversitesi, Meram Tıp Fakültesi, Çocuk Göğüs Hastalıkları BD, Konya

GİRİŞ: Poland sendromu temel olarak tek taraflı pectoralis major kasının yokluğu ile göğüs ve ekstremite deformitelerinin de birlikte olabildiği nadir görülen bir hastalıktır. Genellikle sporadiktir. Erkeklerde 2-3 kat daha fazla görülmektedir. Etyoloji kesin olarak bilinmemekle birlikte erken embriyonik dönemde subklavyan kan akımının kesintiye uğraması sonucu geliştiği düşünülmektedir.

OLGU: 3 yaşında kız hasta, göğsünde şekil bozukluğu sebebiyle kliniğimize getirildi. Hastanın soy geçmişinde benzer aile öyküsü ve akraba evliliği yoktu. Boyu 98,5cm (50p), kilosu 15kg (50p) idi. İnspeksiyonda sağ göğüs kaslarında hipoplazi, meme ucu asimetrisi vardı ve meme başı diğer tarafa göre daha küçüktü. (Resim-1) PA Akciğer grafisinde sağda akciğer dokusu daha küçük ve havalanması artmış olarak izlendi. (Resim-2) Ek patoloji açısından çekilen bilgisayarlı toraks tomografisinde sağ pectoralis major ve minor hipoplazik izlendi. (Resim-3) Kosta deformitesi izlenmedi. Ekstremite deformitesi yoktu, diğer sistem muayenelerinde ek patoloji saptanmadı. Hastanın ailesine hastalık ile ilgili bilgi verildi. Göğüs travmalarından kaçınılması önerildi.

SONUÇ: Poland sendromu nadir görülen, aynı taraflı el ve toraks anomalilerinin eşlik ettiği bir sendromdur. Etyolojisi tam olarak bilinmemektedir. Bununla birlikte bazı herediter olgular da bildirilmiştir. Tanısında fizik muayenenin yanında akciğer grafisi, toraks BT ve ultrasonografi kullanılmaktadır. Cerrahi planlanan hastalarda 3D rekonstrüksiyonlu BT yol gösteri olmaktadır. Tedavisi cerrahi rekonstriksiyondur. Göğüs duvarı defekti, kosta agenezisine eşlik eden paradoks solunum varlığında uygulanır. Ayrıca kozmetik amaçlı kas transferi, greft ya da silikon protezler uygulanabilir. Doğum sonrası erken dönemde tespit edilen vakalarda erken cerrahi uygulamalar da bildirilmiştir.

Anahtar Kelimeler: poland, çocuk, pectoralis major, toraks deformitesi

bt

poland

EP-278
ÇOK NADİR GÖRÜLEN GÖĞÜS DUVARI BENİGN NEOPLAZMI: NON-OSSİFYİNG FİBROMA

Serda Metin Kanbur, Sevinç Çıtak, Çağatay Saim Tezel, Abidin Levent Alpay, Rıza Serdar Evman, Selami Volkan Baysungur

Süreyyapaşa Göğüs Hastalıkları ve Göğüs Cerrahisi Hastanesi, Göğüs Cerrahisi, İstanbul

Aktif şikayeti olmayan 23 yaşında erkek hasta işe giriş muayenesi sırasında akciğer filminde lezyon görülmesi üzerine tetkik edildi. Toraks bilgisayarlı tomografide sağ hemitoraksta 6. ve 7. Kotta 3x3x2cm çapında lezyon görülmesi üzerine çekilen kemik sintigrafsinde de tutulum mevcuttu. Bunun üzerine organ metastazı açısından tüm vücut PET-CT çekildi. Sağ 6. ve 7. Kottaki lezyonun FDG tutulumu SUV:5.6 olarak raporlanması üzerine operasyon kararı verildi (Resim1). Operasyonda sağ 6. ve 7. Kot üzerinde akciğere invazyon göstermeyen kot ve aradaki interkostal alanı da içine alan yaklaşık 3x3 cm'lik kitle görüldü (Resim 2). Cerrahi sınırlarda temiz olarak korunarak her iki kot parsiyel rezeke edildi. Postoperatif herhangi bir problemi olmayan hastanın 3. gün toraks dreni sonlandırılarak taburcu edildi. Hastanın patoloji sonucu Non-Ossifying Fibroma (NOFs) olarak raporlandı. NOFs özellikle çocuklarda görülen iyi huylu bir kemik tümörüdür. Erkeklerde kadınlardan iki kat daha fazla görülmektedir. Herhangi bir semptoma neden olmayan ve direk grafilerde tesadüfen görülen bu tümör fibröz doku kaynaklı olup uzak metastaza neden olmaz. Daha çok femur ve tibiada görülen bu tümörün toraks yerleşimli olanı daha nadirdir. Kliniğimizde tecrübe ettiğimiz bu tümörü özellikle genç yaşta erkek çocuklarda saptanan kot lezyonlarında hatırlanması için sunmaktayız.

Anahtar Kelimeler: nonossifying,fibroma, göğüs, duvarı, tümörleri

RESİM 2

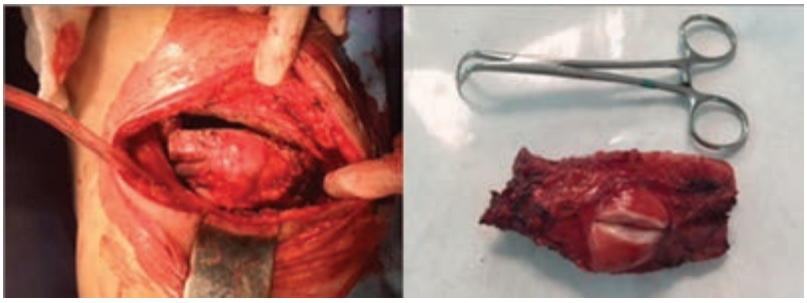

RESİM1

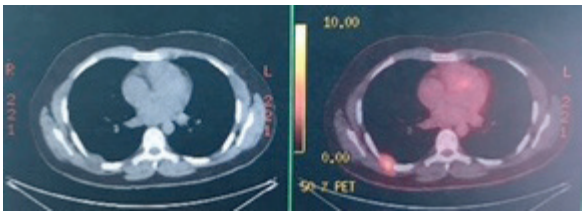

EP-279
MEDÜLLER TİROİD KARSİNOMUNDA ARDIŞIK BİLATERAL TORAKOTOMİ İLE METASTATİK MEDİYASTİNAL LENF NODU DİSEKSİYONU

Osman Cemil Akdemir[1], Abdulaziz Kök[1], Ömer Soysal[1], Sedat Ziyade[1], Nur Büyükpınarbaşılı[2]

[1]Bezmialem Vakıf Üniversitesi Göğüs Cerrahisi Ana Bilim Dalı, İstanbul
[2]Bezmialem Vakıf Üniversitesi Patoloji Ana Bilim Dalı, İstanbul

GİRİŞ: Medüller tiroid karsinomu bir nöroendokrin tümör olup tiroidin parafolliküler (C hücreleri) hücrelerinden köken alır. Tiroid kanserlerinin %2-5' ini oluşturur. Multipl Endokrin Neoplaziler olarak adlandırılan sendromlarla ortaya çıkabileceği gibi ailevi sporadik medüller tiroid kanseri şeklinde de görülebilir. Kadın erkek oranı 1.5/ 1 dir. Sıklıkla 50-60 yaşlarında görülür. Serum kalsitonin seviyeleri yüksektir. Tedavisi total tiroidektomi ve boyun diseksiyonudur. Radyoaktif iyot tedavisi ve sistemik kemoterapi etkili değildir. Radyoterapinin etkisi sınırlıdır. Total tiroidektomi ve radikal boyun diseksiyonu yapılmış olan olguda takipte ortaya çıkan mediyastinal lenf nodu metastazlarına uyguladığımız cerrahi prosedürü sunmak istedik.

OLGU: 53y, E. Total tiroidektomi, bilateral boyun diseksiyonu ve mediyastinoskopi ile mediyastinal tek istasyon lenf nodu diseksiyonu yapılan hastada tümör evresi T3N1M1 olarak tespit edildi. Radyoterapi verilmesi sonrası takibindeki MRG' de mediyastinal 2R istasyonunda saptanan metastatik lezyon boyun insizyonu ile eksize edildi. Sonuç metastazla uyumlu geldi. Üç ay sonra çekilen PET-CT' de sağ üst ve bilateral alt paratrakeal istasyonlarda en büyüğü 1 cm (SUVmax: 4,6) olan metastatik lenf nodları saptandı. Önce sağ torakotmi ile 2R, 3A, 4R, 7, 8 ve 10 numaralı lenf nodları, bir ay sonra da sol torakotomi ile 3A, 4L, 5 ve 6 numaralı lenf nodları diseke edildi. Sağda 2R, 3A ve 4R, solda da 3A ve 4L lenf nodlarında metastaz saptandı. Hasta 6. ayında nükssüz izlenmektedir.

SONUÇ: Medüller tiroid karsinomunda seçkin tedavi cerrahidir. Mediyastinal lenf nodu metastazlarında total mediyastinal lenf nodu diseksiyonu yapılmalıdır.

Anahtar Kelimeler: mediyasten, tiroid,, LAP

EP-280
KONJENİTAL KALP HASTALIĞI SONRASI ŞİLOTORAKS VE CERRAHİ TEDAVİSİ

Abdülaziz Kök, Osman Cemil Akdemir, Sedat Ziyade, Ömer Soysal

Bezmialem Vakıf Üniversitesi Göğüs Cerrahisi Ana Bilim Dalı, İstanbul

GİRİŞ: Şilotoraks torasik kanalın proksimal tarafında diseksiyon gerektiren kardiyotorasik girişimler sonucu oluşabilen ciddi bir komplikasyondur. Postoperatif şilotoraks pediatrik kardiyotorasik girişim yapılan her 200 olgudan birinde oluşabilmektedir. Kardiyotorasik cerrahi sonrası şilotoraks oranı %0.25-%0.5 arasında değişmektedir.

OLGU: 5Y, E. Konjenital kalp hastalığı (Triküspit atrezisi+restriktif VSD+Pulmoner Stenoz) nedeniyle 8 aylıkken Glenn şant ameliyatı, iki ay önce de Fontan ameliyatı yapılmış hastada postoperatif şilotoraks gelişmiş. Plöredez yapılmış. Şilotoraksı tekrarlayan hasta tarafımıza yönlendirilmiş. Hastaya sağ torakotomi yapıldı. Aktif kaçak izlenmedi. Parsiyel dekortikasyon ve plevral tent yapılarak işlem sonlandırıldı. Sekizinci gün taburcu edilen hasta 6. ayında stabil takip edilmekte.

SONUÇ: Kardiyak cerrahi sonrası gelişen şilotoraksta morbidite ve mortalite açısından erken cerrahi tedavi uygun olabilir.

Anahtar Kelimeler: şilotoraks, cerrahi tedavi, kardiyak

EP-281
PLEVRANIN LOKALİZE MALİGN FİBRÖZ TÜMÖRÜ VE ELASTOFİBROM

Abdülaziz Kök[1], Osman Cemil Akdemir[1], Sedat Ziyade[1], Ömer Soysal[1], Nur Büyükpınarbaşılı[2]

[1]Bezmialem Vakıf Üniversitesi Göğüs Cerrahisi Ana Bilim Dalı, İstanbul
[2]Bezmialem Vakıf Üniversitesi Patoloji Ana Bilim Dalı, İstanbul

GİRİŞ: Plevranın lokalize fibröz tümörü nadirdir ve yavaş büyür. Plevral mezotelyal tabakanın altındaki mezankimal dokudan köken alır. Benign ve malign formaları vardır. Uzun dönem sağkalım % 90 ın üzerindedir. Başka bir fibröz tümör olan elastofibroma ile birlikte prezente olan bir olgu sunulmuştur.

OLGU: 50Y, E. Göğüs ağrısı ve nefes darlığı şikayeti ile başvurdu. Akciğer grafisinde sağ bazalde opasite izlendi. Toraks BT' de yer yer yoğun kontrast tutan, heterojen yapıda 10x8x6 cm boyutlarında düzgün sınırlı kitle izlendi. MRG' de sağ akciger bazalinde alt lob anterior bazal ve orta lob lateral segmentler arasında yerlesim gösteren, düzgün sınırlı, lobüle konturlu içinde kıvrımlı hipointens tübüler yapılar mevcut olan T1A kesitlerde hipointens, T2A kesitlerde heterojen hiperintens görünümde, yoğun kontrast tutulumu gösteren öncelikle benign düşünülen yer kaplayan lezyon (sekestrasyon?, hemanjiom?) izlendi. Sağ posterolateral kesi ile önce torakotomi trasesinde izlenen elastofibrom eksize edildi, sonra torakotomi yapılarak kitle komplet çıkarıldı. Postop 7. gün drenleri alınan hastanın patolojisi elastofibrom ve plevranın soliter fibröz tümörü olarak raporlandı. Tümör çapı; 12 cm, sellülerite orta derecede, atipi orta derecede ve mitoz 1-2 idi ve nekroz yoktu ve Ki-67 skoru % 5 idi. Bu nedenle malign kabul edildi. Yakın takip kararı verildi

SONUÇ: Plevranın lokalize malign fibröz tümöründe histolojik özellikler ile malignite tanısı konur. Malign olanlar lokal nüks açısından daha yakın takip edilmelidir

Anahtar Kelimeler: fibröz tümör, plevra, cerrahi tedavi

Resim 1

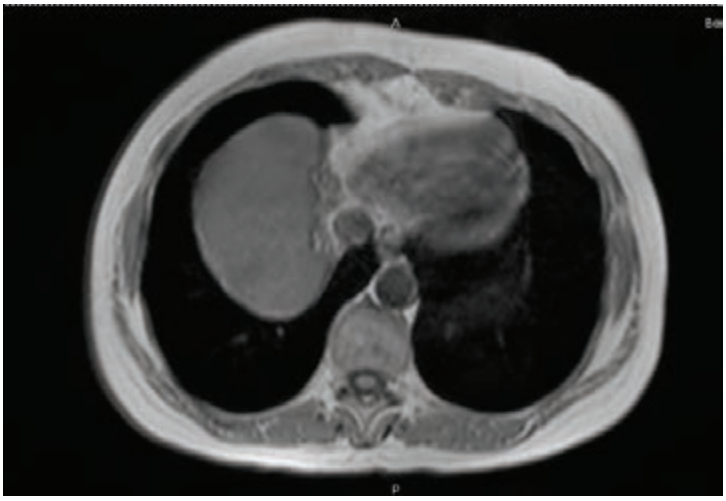

Tümörün Manyetik Rezonans Görüntülemede Kesiti

Resim 2

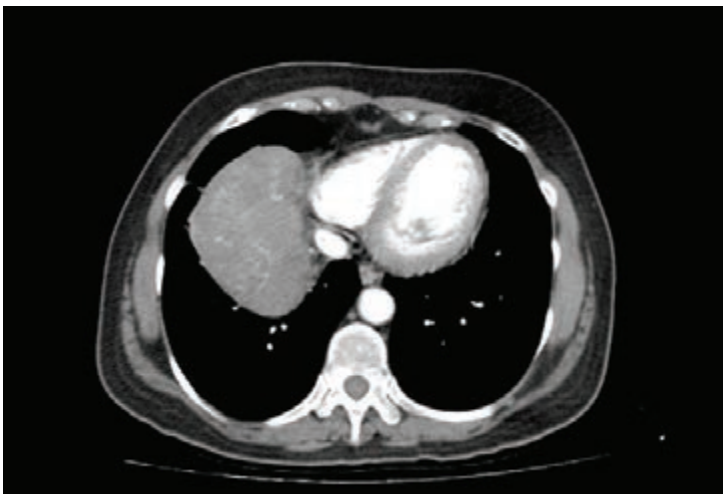

Tümörün Toraks Tomografisinde Görünümü

EP-282
VARDİYALI ÇALIŞMA, YORGUNLUK VE UYKU PROBLEMLERİNİN HEMŞİRELERİN TIBBİ HATA YAPMA EĞİLİMLERİNE ETKİSİ

Şeyma Özden[1], Merve Tarhan[2]

[1]Recep Tayyip Erdoğan Üniversitesi Eğitim ve Araştırma Hastanesi, Kalp Damar Cerrahisi Servisi, Rize
[2]İstanbul Medipol Üniversitesi, Sağlık Bilimleri Fakültesi, Hemşirelik Bölümü, İstanbul

GİRİŞ: Hemşirelerin vardiyalı çalışmaları ile ilişkili olarak yorgunluk ve uyku sorunlarını deneyimledikleri bilinmektedir. Hasta bakım kalitesinin önemli göstergelerinden biri olan tıbbi hataların büyük bir kısmı ise yine hemşireler tarafından yapılmaktadır. Bu noktadan hareketle çalışma, hemşirelerin vardiyalı çalışmalarının, yorgunluk şiddetlerinin ve uyku problemlerinin tıbbi hata yapma eğilimlerine etkisini belirlemek amacıyla gerçekleştirildi.

GEREÇLER VE YÖNTEM: Tanımlayıcı nitelikteki bu çalışma, Rize'de bulunan bir eğitim araştırma hastanesinde çalışan hemşirelerle gerçekleştirildi. Veri toplama aracı olarak Kişisel Bilgi Formu, Pittsburgh Uyku Kalitesi Ölçeği, Epworth Uykululuk Ölçeği, Yorgunluk Şiddeti Ölçeği, Tıbbi Hataya Eğilim Ölçeği olmak üzere toplam 5 bölüm ve 86 sorudan oluşan anket formu kullanıldı. Çalışmaya başlamadan önce hastanelerin bağlı bulundukları Kamu Sekreterliğinden yazılı izin alındı. Verilerin analizinde bağımsız gruplarda t-testi, tek yönlü varyans analizi, Spearman korelasyon analizi ve regresyon analizi kullanıldı. Veriler sayı, yüzde, ortalama ve standart sapma olarak verilmiş olup, anlamlılık 0,05 düzeyinde kabul edildi.

BULGULAR: Çalışmanın örneklemi geniş olduğundan ve ülkemizdeki özel süreçten dolayı veri toplama süreci uzamıştır. Bu sebeple veri toplamaya devam edilmektedir.

SONUÇ VE TARTIŞMA: Kongre tarihine kadar veri toplama süreci son bulacaktır. Çalışmanın bulguları kongrede paylaşılacaktır.

Anahtar Kelimeler: bakım kalitesi, tıbbi hata, uyku kalitesi, vardiyalı çalışma, yorgunluk

Tablo 1: Hemşirelerin Tanıtıcı ve Mesleki Özelliklerinin Dağılımı ve Hemşirelikte Tıbbi Hataya Eğilim Ölçeği ile Karşılaştırılması (n=147)

Özellikler	Sayı	Yüzde	Ort. ± S.S.	Test ve p Değerleri
Yaş Grupları				
25 yaş ve altı	51	34,7	232,22±10,38	F=1,081
26-30 yaş	51	34,7	235,69±9,60	p=0,259
31-35 yaş	26	17,7	235,08±8,40	
36 yaş ve üzeri	19	12,9	234,47±12,91	
Cinsiyet				
Kadın	121	82,3	234,12±10,27	t=-0,261
Erkek	26	17,7	234,69±9,87	p=0,794
Medeni Durum				
Evli	84	57,1	235,43±9,66	t=1,677
Bekâr	63	42,9	232,60±10,67	p=0,096
Eğitim Düzeyi				
Sağlık Meslek Lisesi	21	14,3	235,52±11,39	F=0,212
Ön Lisans	35	23,8	233,77±11,53	p=0,809
Lisans/ Lisansüstü	91	61,2	234,09±9,39	
Meslek Deneyim Süresi				
5 yıl altı	63	42,9	232,37±11,12	F=1,895
5-9 yıl	45	30,6	235,91±8,18	p=0,154
10 yıl ve üzeri	39	26,5	235,26±10,37	
Çalışılan Birim				
Servis	106	72,1	233,87±10,43	F=1,734
Yoğun Bakım	14	9,5	239,93±6,53	p=0,146
Acil Servis	11	7,5	235,36±8,66	
Ameliyathane	12	8,2	230,00±12,19	
Diğer	4	2,7	233,00±12,19	
Çalışma Şekli				
Gündüz ağırlıklı	29	19,7	232,66±11,15	F=2,274
Dönüşümlü	73	49,7	236,00±9,51	p=0,107
Gece ağırlıklı	45	30,6	232,33±10,26	
Haftalık Çalışma Süresi				
40-45 saat	20	13,6	229,05±12,36	F=3,200
46-50 saat	16	10,9	233,88±10,42	p=0,044
51 saat ve üzeri	111	75,5	235,20±9,50	
Tıbbi Hata Yapma Durumu				
Evet	20	13,6	232,95±13,84	t=-0,457
Hayır	147	86,4	234,42±9,52	p=0,652
Tıbbi Hataya Tanıklık Durumu				
Evet	71	48,3	233,03±11,57	t=-1,361
Hayır	76	51,7	235,33±8,58	p=0,176

F: Tek yönlü varyans analizi, t: Bağımsız gruplarda t-testi

Tablo 2: Hemşirelerin Ölçeklerden Aldıkları Puan Ortalamaları ve Yüzdelik Dağılımları (n=147)

Ölçekler	Puan Ortalamaları	Min.-Maks. Değerleri	Normal Grup		Riskli Grup	
			Sayı	Yüzde	Sayı	Yüzde
PUKİ	8,03±2,70	1-15	17	10,6	143	89,4
EUÖ	5,52±4,07	0-29	138	86,3	22	13,7
YSÖ	50,27±8,40	17-63	13	8,1	147	91,9

Tablo 3: Hemşirelerin HTHEÖ'nden Aldıkları Puan Ortalamaları (n=147)

Hemşirelikte Tıbbi Hataya Eğilim Ölçeği	Puan Ortalaması	Min.-Maks. Değerleri
İlaç ve Transfüzyon Uygulamaları	86,54±4,11	71-90
Enfeksiyonların Önlenmesi	57,33±3,08	48-62
Hasta İzlemi, Malzeme-Cihaz Güvenliği	42,25±3,32	33-45
Düşmelerin Önlenmesi	24,33±1,56	18-25
İletişim	23,76±1,93	15-25
Toplam	234,22±10,17	204-245

Tablo 4: Hemşirelerin Tıbbi Hatalara Eğilim Ölçeği ile Ölçeklerden Aldıkları Puan Ortalamaları Arasındaki İlişki

ÖLÇEKLER	HTHEÖ	
	r	p
PUKİ	0,000	0,999
EUÖ	0,076	0,360
YSÖ	-0,201	0,015

EP-283
VARDİYALI ÇALIŞMANIN HEMŞİRELERİN UYKU KALİTESİ, ANKSİYETE, DEPRESYON VE YORGUNLUK DÜZEYLERİNE ETKİSİ

Aylin Aydın[1], Merve Tarhan[2], Ersin Ersoy[1]

[1]Yedikule Göğüs Hastalıkları ve Göğüs Cerrahisi Eğitim ve Araştırma Hastanesi, Acil Servis, İstanbul
[2]İstanbul Medipol Üniversitesi, Sağlık Bilimleri Fakültesi, Hemşirelik Bölümü, İstanbul

GİRİŞ: Vardiyalı çalışmanın ruhsal ve fiziksel birçok şikayet ile ilişkili olduğu yapılan çalışmalarla ortaya koyulmuştur. Ülkemizde konu ile ilgili hemşireler üzerinde yapılan çalışmaların kısıtlı olması sebebiyle çalışma hemşirelerin uyku kalitesi, anksiyete, depresyon ve yorgunluk düzeylerine, vardiyalı çalışmanın etkisini belirlemek amacıyla yapıldı.

GEREÇLER VE YÖNTEM: Tanımlayıcı nitelikteki bu çalışma, İstanbul'da bir göğüs hastalıkları hastanesinde çalışan 152 hemşire ile gerçekleştirildi. Veri toplama aracı olarak Kişisel Bilgi Formu, Pittsburgh Uyku Kalitesi Ölçeği, Epworth Uykululuk Ölçeği, Hastane Anksiyete ve Depresyon Ölçeği ve Yorgunluk Şiddeti Ölçeği olmak üzere toplam 5 bölüm ve 64 sorudan oluşan anket formu kullanıldı. Verilerin değerlendirilmesinde ki-kare testi ve lojistik regresyon analizi kullanıldı.

BULGULAR: Hemşirelerin yaklaşık yarısı dönüşümlü vardiyada çalıştığını belirtti (%44,7). %42,8'i anksiyete ve %58,6'sı depresyon açısından riskli grupta bulunmaktaydı. %69,1'inin uyku kalitesinin kötü olduğu, %22,4'ünün gündüz uykululuk sorunu yaşadığı ve %55,9'unun patolojik yorgunluğu olduğu saptandı. Dönüşümlü vardiyada çalışan hemşirelerin depresyon ($p<0,01$), uyku kalitesi ($p<0,001$) ve yorgunluk ($p<0,05$) açısından riskli grupta bulunma oranı gündüz ve gece vardiyasında çalışanlara göre istatistiksel olarak anlamlı derecede daha yüksekti. Hemşirelerin anksiyete, depresyon, yorgunluk ve uyku kalitesi açısından riskli grupta bulunma olasılığı, gece vardiyasında çalışan hemşirelerde gündüz vardiyasında çalışanlara göre istatistiksel olarak anlamlı derecede daha yüksekti ($p<0,001$).

SONUÇ VE TARTIŞMA: Çalışmanın sonuçları ağırlıklı olarak gece vardiyasında çalışan hemşirelerin anksiyete, depresyon, yorgunluk ve uyku kalitesi açısından riskli grupta bulunma olasılığının yüksek olduğunu göstermektedir. Yönetici hemşirelerin, hemşirelerin ruhsal ve fiziksel sağlık durumlarına etki eden faktörleri anlamaları, yakından takip etmeleri ve vardiyalı çalışmanın etkileri azaltacak uygun önlemleri almaları önerilebilir. Gelecekteki çalışmalar, vardiyalı çalışmanın hemşirelerin sağlığı üzerindeki olumsuz etkilerini azaltabilecek önlemler üzerine odaklanabilir.

Anahtar Kelimeler: anksiyete, depresyon, uykusuzluk, uykululuk, uyku kalitesi, yorgunluk

Tablo 1: Hemşirelerin Tanıtıcı ve Mesleki Özelliklerinin Dağılımı (n=152)

Özellikler	Sayı	Yüzde
Yaş Grupları		
25 yaş altı	41	27,0
25-32 yaş	59	38,8
33-40 yaş	25	16,4
41 yaş ve üzeri	27	17,8
Cinsiyet		
Kadın	114	75,0
Erkek	38	25,0
Medeni Durum		
Evli	87	57,2
Bekâr	65	42,8
Çocuk Sahibi Olma Durumu		
Evet	85	55,9
Hayır	67	44,1
Sigara Kullanım Durumu		
Hiç kullanmadım	64	42,1
İçiyordum, bıraktım	47	30,9
Kullanıyorum	41	27,0
Sağlık Sorunu Varlığı		
Var	24	15,8
Yok	128	84,2
Eğitim Düzeyi		
Sağlık Meslek Lisesi	21	13,8
Ön Lisans	31	20,4
Lisans	74	48,7
Lisansüstü	26	17,1
Pozisyon		
Yönetici	21	13,8
Yönetici olmayan	131	86,2
Meslek Deneyim Süresi		
5 yıl altı	55	36,2
5-9 yıl	38	25,0
10 yıl ve üzeri	59	38,8
Çalışma Şekli		
Gündüz ağırlıklı	34	22,4
Dönüşümlü	68	44,7
Gece ağırlıklı	50	32,9
Haftalık Çalışma Süresi		
45 saat ve altı	63	41,4
45 saat üzeri	89	58,6

Tablo 2: Hemşirelerin Ölçeklerden Aldıkları Puan Ortalamaları ve Aldıkları Puanlara Göre Normal ya da Riskli Grupta Bulunma Oranlarının Dağılımı (n=152)

Ölçekler	Puan Ortalamaları	Min.-Maks. Değerleri	Normal Grup		Riskli Grup	
			Sayı	Yüzde	Sayı	Yüzde
HAD-A	9,05 ± 4,07	1-19	87	57,2	65	42,8
HAD-D	7,61 ± 3,09	2-15	63	41,4	89	58,6
PUKI	6,65 ± 3,48	0-17	47	30,9	105	61,9
EUO	6,18 ± 4,66	0-18	118	77,6	34	22,4
YSO	35,98 ± 15,32	0-63	69	44,1	85	55,9

Tablo 3: Hemşirelerin Çalışma Şekilleri ile Ölçeklere Göre Normal ve Riskli Grupta Bulunma Oranlarının Karşılaştırılması (n=152)

ÖLÇEKLER		Gündüz Vardiyası		Dönüşümlü Vardiya		Gece Vardiyası		Test p değeri
		Sayı	Yüzde	Sayı	Yüzde	Sayı	Yüzde	
HAD-A	Normal	24	15,8	39	25,7	24	15,8	4,219
	Riskli	10	6,6	29	19,1	26	17,1	0,121
HAD-D	Normal	23	15,1	24	15,8	16	10,5	12,516
	Riskli	11	7,2	44	28,9	34	22,4	**0,002***
PUKI	Normal	21	13,8	22	14,5	4	2,6	27,506
	Riskli	13	8,6	46	30,3	46	30,3	**0,000***
EUO	Normal	30	19,7	53	34,9	35	29,7	3,882
	Riskli	4	2,6	15	9,9	15	44,1	0,144
YSO	Normal	22	14,5	29	19,1	16	10,5	8,885
	Riskli	12	7,9	39	25,7	34	22,4	**0,012***

EP-284
NUSS OPERASYON SONRASI HASTANEDE HEMŞİRE BAKIMI

Nilufer Menekşe, Handan Daşpınar, Özlem Çelebi, Habibe Ata, Şenay Sezer, Levent Cansever, Mehmet Ali Bedirhan

Yedikule Göğüs Hastalıkları Ve Göğüs Cerrahisi EAH, 3.Göğüs Cerrahi Kliniği

GİRİŞ: Pektus ekskavatum (Kunduracı Göğsü) göğüs duvarının içeri çöküklüğü ile seyreden yapısal bir bozukluğudur. Genellikle doğumda veya yaşamın ilk yıllarında ortaya çıkar. 14-15 yaşlarındaki hızlı büyüme döneminde, mevcut olan deformite daha belirgin hale gelir. Her 300 - 400 canlı doğumda 1, oranında görülmektedir. Erkeklerde kadınlara göre 4 kat daha sık rastlanır. Hastanemizde 2008-2016 yılları arasında 48 NUSS operasyonu uygulanan hastalardan edindiğimiz hemşire bakımını sizler ile paylaşmak istedik. Ameliyat Sonrası Bakım: NUSS operasyonu sonrası hastalara hastanede 3-7 gün arasında kalmaktadırlar. Hastaların erken mobilizasyonu çok önemlidir. Hemşire bakımı peroperatif dönem kadar öneme sahiptir. Mobilizasyon ve Pulmoner Rehabilitasyon: Anestezi etkisi geçtikten sonra yatak içindeki hareketlerin başlaması gerekmektedir. Yatak içerisinde ayakların hareket ettirilmesi erken dönemde oluşabilecek pulmoner emboli riskini azaltmaktadır. Kardiyovasküler sistemin ve gastrointestinal sistemin sistemin aktif hale getirilmesi için erken ayağa kaldırmak son derece önemlidir. Kliniğimizde 6. Saatte NUSS operasyonu uygulanmış hastaları yürüterek bu komplikasyonları azaltmaktayız. Ayrıca hastaları ilk kalktıklarında giydirirek yürütmek ve düzeltilmiş olan göğüs şekil bozukluğunun gösterilmesi motivasyon sağlamaktadır. Hastanın solunum egzersiz cihazı ile postoperatif 6. Saatten itibaren çalışması için hemşire tarafından motivasyon sağlanır ve nefes egzersizleri gösterilir. Hareket Kısıtlaması: Hastanın yan yatmaması, gövdesinin üst yarısının eğilmemesi ve gövdesinin üst bölgesinin sağa-sola dönüş hareketlerini yapmaması için hemşireler tarafından eğitim verilmekte ve kontrolü sağlanmaktadır. Beslenme: Postoperatif 6. Saatte hastaları sulu yumuşak gıda ile beslemekteyiz. Erken mobilizasyon ve beslenme hem motivasyon artırıcı bir yöntem olmaktadır hem de gastrointestinal hareketleri artırmaktadır. Ağrı Kontrolü: Hastalara 0-6-12-18-24-36-48-60-72. Saatlerde taburcu olana kadar visüel analog ağrı skalası (VAS) ağrı skorlaması yapılmakta ve ağrı kesiciler düzenlenmektedir. İlk 3 gün PCA ile ağrı kontrolü yapılmaktadır. VAS skoruna göre hemşire tarafından doktora bilgi verilerek ağrı kontrolü sağlanmaktadır.

SONUÇ: NUSS operasyonunda peroperatif dönem kadar postoperatif dönemde çok önemlidir. Postoperatif dönemde doktor tarafından belirlenen egzersiz, erken mobilizasyon, ağrı kontrolü, beslenme durumunun uygulanmasında hemşire hizmetleri çok önemli bir yere sahiptir.

Anahtar Kelimeler: Nuss, Pektus ekskavatum, hemşire bakımı

Pektus Ekskavatumlu hastanın görünümü

Pektus Ekskavatumlu hastanın görünümü

NUSS operasyonu sonrası hastanın görünümü

NUSS operasyonu sonrası hastanın görünümü

EP-285
Tüberkülozda d vitamininin önemi

Ayşe Turan, Nuray Özdil

Adana Çukurova Dr.Aşkım Tüfekçi Devlet Hastanesi

Tüberküloz, insanlık tarihi kadar eski bir hastalık olmasına rağmen halen önemli bir halk sağlığı sorunudur. Dünya Sağlık Örgütü "Küresel Tüberküloz 2014 Raporu"na göre dünya genelinde tüberküloz insidans, prevalans ve mortalite hızlarının düştüğü ifade edilse de tüberküloz yükü fazladır. 2012 yılı verilerine göre dünyada 8,6 milyon kişide hastalık gelişmiş ve bu hastaların 1,3 milyonu hayatını kaybetmiştir. Mycobacterium tüberculosis ile infekte olan bireylerin %5-10'nuda klinik hastalık tablosu oluşmaktadır. Önceki yıllarda sosyoekonomik durum, kalabalık yaşam ve yetersiz beslenme gibi çevresel etkenlerin önemi vurgulanırken günümüzde moleküler yöntemlerle yapılan bir çok çalışma ile genetik faktörlerinde önemi ortaya konmuştur. Mycobacterium tuberculosis infeksiyonunda kullanılan antimikrobiyal tedavide başarıyı artırmak için yeni ajanlara ihtiyaç duyulmaktadır. Tüberküloz basili konak duyarlılığında etkili olan genetik faktörlerden biri olan vitamin D reseptörü (VDR) geni insanda 12. kromozomda, monositler ve aktive T ve B lenfositlerde bulunmaktadır. VDR'nin doku sistemlerinde ve immün sistem hücrelerinde saptanmış olması biyolojik etkilerinin önemini göstermektedir. D vitamininin eksikliğinde solunum yolu enfeksiyonlarına karşı akciğer, savunmasını yeterince yapamaz. Yapılan çalışmalarda tüberküloz enfeksiyonu olan hastalarda D vitamini değerinin düşük olduğu ve D vitamini eksikliğinin tüberküloz enfeksiyonu için risk faktörü olduğu bildirilmiştir. D vitamininin mikobakteri üzerinde direkt öldürücü etkisi yoktur ancak; bağışık yanıt üzerinde modülatör etki oluşturur.D vitamini antimikrobiyal proteinleri, katelisidin ve bazı defensinlerin sentezini uyararak immün sistemi desteklemektedir. İmmün sistem moleküllerinden antimikrobiyal peptitler; kemotaksis, sitokin ve kemokin fonksiyonları ile gastrointestinal kanaldaki epitelyal yüzeyde antibakteriyal, antiviral ve antifungal etki göstererek kontrolsüz mikrobiyal çoğalmadan veya inflamasyondan bireyleri korumaktadır. Doğal olarak D vitamini içeren besin sayısı az olmakla birlikte hiç bir gıda maddesi günlük ihtiyacı karşılayacak kadar D vitamini içermez. D vitamini infeksiyona karşı bağışıklık sistemine yardımcı olmaktadır. Çoğu gözlemsel çalışmalarda düşük D vitamini düzeyleri ve tüberküloz arasında bağlantı olduğu bildirilmektedir. 2010 yılında Pakistan'da yapılan bir kohort çalışmasında (Talat N. 2010;16(5)) D vitamini serum düzeyi sağlıklı kişilere göre tüberküloz hastalarında düşük bulunduğu belirtilmektedir. Sonuç olarak; D vitamininin, M.tuberculosis enfeksiyonunda konak direncindeki rolü ve desteği açısından incelendiğinde tüberküloz insidansının yüksek olan ve tedavi gören kişilerde bağışıklık yanıtı açısından D vitamini serum düzeyinin önemli olduğunu öngörmekteyiz.

Anahtar Kelimeler: d vitamini, infeksiyon, tüberküloz

EP-286
İNHALER CİHAZ EĞİTİMİ İLE NEYİ BAŞARIYORUZ?

Nurgül Karagöz Yer, Elif Yıldırım, İpek Özmen, Reyhan Yıldız, Murat Öztürk, Özgür Yılmaz, Rüya Evin Aydın

Süreyyapaşa Göğüs Hastalıkları ve Göğüs Cerrahisi Eğitim ve Araştırma Hastanesi

AMAÇ: Kronik obstrüktif akciğer (KOAH) hastalarının poliklinik takiplerinde inhaler cihaz eğitimi ile sosyoekonomik düzey, fonksiyonel kapasite, alevlenme sıklığı arasındaki ilişkiyi araştırmak.

YÖNTEM: 2015'in son üç ayında hastanemiz KOAH polikliniğine başvuran KOAH hastalarının yaş, cinsiyet, eğitim düzeyleri, bronkodilatör tedavi, ilaç eğitimi, acil başvurusu, hastane yatışları kaydedildi. Solunum fonksiyon testleri (SFT), " Değiştirilmiş İngiliz Tıbbi Araştırma Konseyi" (Modified Medical Research Council, MMRC) dispne skalası, KOAH değerlendirme anketi (CAT)skorlaması, biyoelektriksel impedans ve antropometrik ölçümleri yapıldı. Vücut kitle indeksi (BMI), yağsız vücut kitle indeksi (FFMI) kaydedildi. Eğitim hemşiresi tarafından hastaların inhaler ilaç uygulamaları izlenerek, inhaler ilaç uygulama aşamalarını doğru yapıp yapmadıkları kontrol edildi. Değerlendirmede Solunum Tedavileri Uygulayanlar İçin Aerosol Tedavi Cihazları Rehberi'nden yararlanılarak hazırlanan inhaler ilaç kullanma beceri çizelgeleri kullanılarak skorlama yapıldı.

BULGULAR: Yaş ortalaması 63±9 olan 45 kadın, 201 erkek toplam 246 KOAH hastası çalışmaya alındı. Bu hastaların 168 (%68)inde ilaç eğitim hikayesi mevcuttu. Hastaların %77 si daha önce ilaç eğitimi almamıştı. İlaç eğitimi almış olanların ilaç eğitim skorları (İES)almayanlara göre anlamlı olarak daha yüksek saptandı (P<0,005). İES ile hastanın eğitim düzeyi, cinsiyeti, yaşı arasında ilişki saptanmadı. İES düşük olan hastaların hafif atak sayılarının anlamlı olarak düşük olduğu ancak orta ve ağır atak sayılarında anlamlı bir fark olmadığı görüldü. İES düşük hastalarda CAT ve MMRC skorları daha yüksek idi. İlaç eğitimi ile BMI arasında bir ilişki saptanmazken FFMI düşük olan hastaların ilaç eğitim skorlarının da düşük olduğu görüldü.

SONUÇ: inhaler cihaz eğitimi kronik solunum hastalarında tedavinin önemli bir bileşenidir. İlaç eğitimi alan hastalar hastalıklarını daha iyi kontrol altında tutabilirler. İlaç eğitimi etkin olmayan hastalar daha semptomatiktirler ve daha sık atak geçirmektedirler. Bu noktada eğitim hemşiresine önemli görevler düşmektedir.

Anahtar Kelimeler: inhaler cihaz eğitimi, koah, alevlenme

.

EP-287
BEÜ HASTANESİNDE TAKİPLİ OLAN GÖĞÜS HASTALARINDA İNHALER CİHAZLARININ HATALI KULLANIM DURUMUNUN DEĞERLENDİRİLMESİ

Gül Dertli

Bülent Ecevit Üniversitesi Hastanesi Göğüs Hastalıkları Servisi

AMAÇ: Astım ve KOAH tedavisinde kullanılan inhaler cihazlar, hastalar tarafından yaygın olarak yanlış kullanılmaktadır. Çalışmanın amacı; inhaler cihazların hatalı kullanım oranlarını belirlemek ve yanlış kullanıma etkili olabilecek parametreleri değerlendirmektir.

YÖNTEM: Çalışma grubunu Bülent Ecevit Üniversitesi hastanesinde tedavi olan her bir KOAH ve astım tanısı almış, inhaler tedavi kullanan 50 hasta oluşturmuştur. Çalışmaya katılan hastalar gönüllülük esası dahilinde katılmışlardır. Çalışmaya katılan hastalara araştırma için hazırlanan anket uygulanmıştır. Ankette hastaların sosyo-demografik özelliklerini, tıbbi tanı, hastalık yaşı, teşhisi, ilacı kimin yazdığı ve tarif ettiği, göğüs uzmanı takibine ne sıklıkla gittiği ve hastanede yatış sıklığı, hangi tür cihaz kullanım durumu (diskus, turbuhaler, inhaler kapsül, easyhaler, ölçülü doz inhaler(ÖDİ)), ilaç fayda durumu ve memnuniyeti, yanlış ilaç kullanımına bağlı hikayesinin olup olmadığı gibi durumlarını belirlemek için 19 adet anket sorusunu cevaplamaları istenmiştir. Çalışmaya katılan hastaların hepsi bütün sorulara cevap vermişlerdir. İstatistiksel analizler için SPSS 21 istatiksel analiz programı kullanılmıştır. Analizde kullanılan değişkenler kategorik olduğu için, veri analizinde ki-kare testi kullanılmıştır. Anlamlılık için p değerinin 0.05'den küçük olması kabul edilmiştir.

BULGULAR: Çalışmaya; yaşları 29 ile 88 arasında değişen 50 hasta katılmıştır. Hastaların demografik verileri ve diğer özellikleri de belirtilmiştir. Araştırma sonucunda elde edilen bulgulara göre, hastaların kullandığı cihazlar; diskus %16, turbuhaler %22, inhaler kapsül %38, easyhaler %6, ÖDİ %18 şeklindedir. Kullandığı cihazın fayda ettiğini söyleyenlerin oranı ve cihazdan memnun olanların oranı aynı (%98)'dır. Cihazı kullanan hastalardan 10 tanesi (%20) daha önce yanlış ilaç kullanımına bağlı herhangi bir olay yaşadınız mı sorusuna evet yanıtını vermişlerdir. Hastaların yanlış ilaç kullanımına bağlı sorun yaşama durumlarını etkileyebilecek faktörlere ilişkin bilgilere de yapılan tablolarda yer verilmiştir. Veri analizleri incelendiğinde tarif eden kişiye göre yanlış ilaç kullanımına bağlı sorun yaşama durumunda anlamlı bir farklılık bulunmamıştır ($p>0.05$). Aynı şekilde cinsiyete ($p>0.05$), hastalığa ($p>0.05$), hastalık süresine ($p>0.05$), öğrenim durumuna ($p>0.05$) yanlış ilaç kullanımına bağlı sorun yaşama durumunda anlamlı bir farklılık bulunmamıştır. Sadece hastaların yaşadığı yere göre yanlış ilaç kullanımına bağlı sorun yaşama durumlarında anlamlı bir farklılık bulunmuştur ($p<0.05$).

SONUÇ: Cihazı kullanan hastalardan 10 tanesi (%20) yanlış ilaç kullanımına bağlı sorun yaşama durumu olduğunu belirtmiştir. Bu oranın minimuma indirilmesi için inhaler cihazların kullanım tekniği hastalara mutlaka öğretilmelidir. Bu eğitim özellikle ilacı yazan hekim tarafından yapılmalıdır.

Anahtar Kelimeler: KOAH, Astım, İnhaler Cihaz Kullanımı

inhaler cihaz cesitleri

MDI with Spacer

MDI

Diskus

Handihaler

Twisthaler

Autohaler

Aerolizer

Flexhaler

Neohaler

Respimat

Pressair

Turbuhaler

Ellipta

cihaz kullanımı

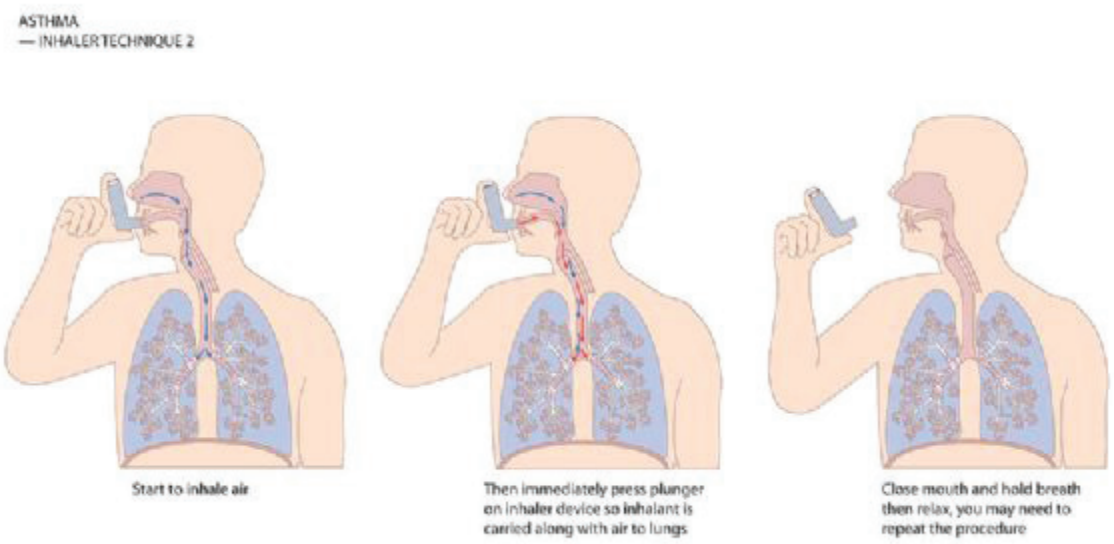

Tablo 1: Hastaların demografik verileri ve diğer özellikleri

Özellikler	Sayı	(%)
Ortalama Yaş ± SD	59,96 ± 30,96	
Ortalama Kilo ± SD	72,74 ± 45,26	
Kadın/Erkek	23/27	46/54
KOAH/Astım	34/16	68/32
Öğrenim durumu		
Öğrenim yok	12	24
İlkokul	17	34
Lise	15	30
Ön lisans	4	8
Lisans	2	4
Yüksek lisans ve üzeri	0	0
Medeni durum		
Evli	38	76
Bekar	12	24
Yaşadığı yer		
Köy-kasaba	23	46
Kent	27	54
Hastalık Süresi		
0-3 ay	7	14
3 ay- 1 yıl	14	28
1-3 yıl	12	24
3 yıl ve üzeri	17	34
Teşhisi koyan kişi		
Göğüs Hastalıkları Uzmanı	38	76
İç Hastalıkları Uzmanı	4	8
Pratisyen hekim	8	16
En son ilacı kim yazdı		
Göğüs Hastalıkları Uzmanı	43	86
İç Hastalıkları Uzmanı	1	2
Pratisyen hekim	6	12
Tarif eden kişi		
Göğüs Hastalıkları Uzmanı	19	38
İç Hastalıkları Uzmanı	0	0
Pratisyen hekim	2	4
Eczacı	12	24
Diğer	8	16
Kendi kendime	9	18
Takip sıklığı		
Yılda 1 kez	22	44
Yılda 3 ve daha fazla	24	48
Yok	4	8
Hastaneye yatış sıklığı		
Yılda 1 kez	13	26
Yılda 3 ve daha fazla	10	20
Yok	27	54
Yanlış ilaç kullanım durumu		
Evet	10	20
Hayır	40	80

Tablo 2:Hastaların yanlış ilaç kullanımına bağlı herhangi bir olay yaşama durumlarını etkileyebilecek faktörler

	Yanlış ilaç kullanımına bağlı olay yaşama durumu evet	Yanlış ilaç kullanımına bağlı olay yaşama durumu hayır	p değeri
Tarif eden kişiye göre;			
Göğüs Hastalıkları Uzmanı	26.3	73.3	
İç Hastalıkları Uzmanı	0	100	0.709
Pratisyen hekim	8.3	91.7	
Eczacı	25	75	
Diğer	22.2	77.8	
Kendi kendime	20.0	80.0	
Cinsiyete Göre;			
Kadın	26.1	73.9	0.321
Erkek	14.8	85.2	
Hastalığa göre;			
Astım	18.8	81.2	0.880
KOAH	20.6	79.4	
Yaşadığı yere göre;			
Köy-kasaba	43.5	56.5	0.000
Kent	0.0	100	
Öğrenim durumuna göre;			
Öğrenim yok	41.7	58.3	
İlkokul	23.5	76.5	
Lise	6.7	93.3	0.146
Ön lisans	0.0	100	
Lisans	0.0	100	

Tablo incelendiğinde tarif eden kişiye göre zehirlenme durumunda anlamlı bir farklılık bulunmamıştır ($p>0.05$). Aynı şekilde cinsiyete göre ($p>0.05$), hastalığa göre ($p>0.05$), hastalık süresine göre ($p>0.05$), öğrenim durumuna göre ($p>0.05$) zehirlenme durumunda anlamlı bir farklılık bulunmamıştır. Sadece hastaların yaşadığı yere göre zehirlenme durumlarında anlamlı bir farklılık bulunmuştur ($p<0.05$).

EP-288
SOLUNUM FONKSİYON TESTİ'NE HASTALARIN UYUMU İLE İLİŞKİLİ FAKTÖRLER

Zeynep İçöz, Bülent Altınsoy, Figen Atalay

Bülent Ecevit Üniversitesi Hastanesi GöğüsHastalıkları SFT Laboratuvarı, Zonguldak

AMAÇ: Solunum fonksiyon testleri (SFT) göğüs hastalıkları pratiğinde en sık uygulanan laboratuar yöntemlerden biridir. SFT; mevcut fonksiyon bozukluğunun ve ciddiyetinin saptanmasında, fonksiyon bozukluğundan sorumlu fizyopatolojik mekanizmaları aydınlatılmasında, ayırıcı tanıda, hastalık seyrinin takibinde ve son olarak tedavi sonuçlarının değerlendirilmesinde rol oynar. En iyi sonuçların alınması teknisyenlerin bu konuda tecrübeli ve iyi eğitim almış olmaları ile yakından ilişkilidir. Aynı zamanda kullanılan aletlerin ve solunum laboratuarının belli aralıklarla kalite kontrolünden geçirilmesi gerekli standartların oluşturulmasında sürekliliğin sağlanması açısından büyük önem arz etmektedir. Bunun yanısıra hastaların teste uyumu doğru tanı ve tedavi için şarttır. Biz de bu amaçla SFT laboratuvarımıza başvuran olgularda uyumu etkileyen faktörleri araştırdık.

YÖNTEM: Kliniğimizin SFT laboratuvarında rutin testleri yapılan 400 olgu prospektif olarak çalışmaya alındı. İşlem öncesi; hastaların demografik bilgileri yanında hastaların eğitim durumu, sigara öyküsü, daha önce SFT deneyimi olup olmadığı, hastanın işitme problemi ve göğüs deformitesi olup olmadığı değerlendirildi. SFT işlemini başaramayan hastalar uyumsuz olarak kabul edildi.

BULGULAR: Olguların %42'si kadın (n=169) ve yaş ortalaması 56±16.3 idi. Toplam 82 (%21) olgu uyumsuz olarak değerlendirildi. Tek değişkenli analizde; eğitim durumu, daha önce sft deneyimi yokluğu ve işitme probleminin varlığı istatiksel olarak farklı saptandı. SFT uyumsuzluğu ile ilişki bağımsız faktörleri değerlendirme için lojistik regresyon analizi yapıldı (backward metod). Analize yaş ve cinsiyetinde de dahil olduğu tüm değişkenler dahil edildi. Analiz sonucunda hastanın okur yazar olmaması (OR 3.97, % 95 GA 2.07-7.63, p<0.001), SFTdeneyimi yokluğu (OR 6.57, % 95 GA 3.67-11.76, p<0.001) ve işitme zorluğu (OR 5.10, % 95 GA 2.16-12.06, p<0.001) bağımsız değişkenler olarak saptandı.

SONUÇ: Okur yazar olmayanların ve işitme problemi olanların uyumunun iyi olmadığı, deneyimin de uyum için önemli olduğu saptandı. Deneyimi olmayan hastalarda test işlemi öncesi eğitim verilmesi bu grupta uyumu artırabileceğini düşünüyoruz.

Anahtar Kelimeler: sft, uyum, eğitim, işitme, deneyim

Tablo 1.

Çalişma populasyonunun (n=400) karakteristikleri		
Faktörler	**n**	**%**
Yaş (>60)	173	43,3
Cinsiyet (Kadın)	169	42,3
Eğitim		
okumamış	63	15,8
ilkokul	223	55,8
ortaokul	35	8,8
lise	54	13,5
üniversite	25	6,3
Sigara (var)	95	23,8
Önceki deneyim (yok)	33	8,3
Göğüs deformitesi	11	2,8

Tablo 2

Lojistik regresyon analizi (Forward LR metodu)		
Değişkenler	Adjusted OR (CI 95%)	p değeri
Yaş (>60)	-	
Cinsiyet (Kadın)	-	
Eğitim (okumamış)	3,97 (2,07-7,63)	<0,001
Sigara (var)	-	
Önceki deneyim (yok)	6,57 (3,67-11,76)	<0,001
Göğüs deformitesi (var)	-	
İşitme zorluğu (var)	5,10 (2,16-12,059	<0,001

EP-289
GÖĞÜS CERRAHİ KLİNİĞİNDE ASİSTAN HEMŞİRENİN ROLÜ

Sevda Çolakoğlu, Gamze Çetinkaya, Hüseyin Melek, Erhan Özer, Mehmet Muharrem Erol, Ahmet Sami Bayram, Sibel Sümer, Cengiz Gebitekin

Uludağ Üniversitesi Tıp Fakültesi Göğüs Cerrahisi Anabilim Dalı

AMAÇ: Uzmanlık eğitimi veren kliniklerde son yıllarda giderek artan iş yüküne karşın asistan sayılarındaki azalma sonucunda klinik işleyişte aksamalar meydana gelmekte ve mevcut asistan sayıları bu problemi çözmekte yetersiz kalmaktadır. Çalışmamızda, klinik işleyişi sürdürmek hedefiyle hemşireliğe kazandırılan yeni tanım olan "asistan hemşire"nin rolünü tartışmayı amaçladık.

MATERYAL-METOD: Hastanemizde 2015 yılı içinde asistan hemşirenin temel görev ve sorumlulukları tanımlandı. Kliniğimizde lisans düzeyinde hemşirelik eğitimi almış ve en az 3 yıllık çalışma deneyimi olan bir hemşire asistan hemşire olarak görevlendirildi. Görev tanımlarından bazıları şunlardır; hastanın yatış ve çıkış dosyasını hazırlamak, ön anamnezini almak, konsültasyon ve tetkik sonuçlarını takip etmek, göğüs cerrahisine spesifik acil durumlarda hekimle işbirliği sağlayarak kurumun prosedürleri doğrultusunda gerekli desteği sağlamak, hastanın pansumanı ve drenlerin takibini yapmak, solunum fizyoterapisi ve ağrı kontrolünü sağlamak.

BULGULAR: Kliniğimizde 4 öğretim üyesi ve bir asistan kadrosuyla 1 ocak 2015 - 31 aralık 2015 tarihleri arasında yatırılan 989 hastanın 789'una büyük cerrahi müdahale yapıldı. Bu hastaların 123'ü segmentektomi ve üstü akciğer rezeksiyonlarıydı. Önceki yıllarda yatırılan ve tedavi edilen hasta sayıları ile karşılaştırıldığında %15 artış saptandı. Bununla birlikte komplikasyon oranlarında artış gözlenmedi. Klinik işleyiş ve organizasyonda aksaklık saptanmadı.

SONUÇ: Asistan hemşirenin, kliniğimizde takip edilen tüm hastaların yatış, değerlendirme, tedavi ve taburculuk süreci içinde organizasyonun düzenli şekilde sağlanmasında önemli rol oynadığı saptandı. Bu görev tanımının diğer kliniklerde de etkin olarak kullanılabileceği sonucuna varıldı.

Anahtar Kelimeler: asistan hemşire, hemşirelik, göğüs cerrahisi, organizasyon

tablo 1

yillara gore operasyon sayilari

tablo 2

yillara gore segmentektomi ve ustu akciger rezeksiyon sayilari

tablo 3

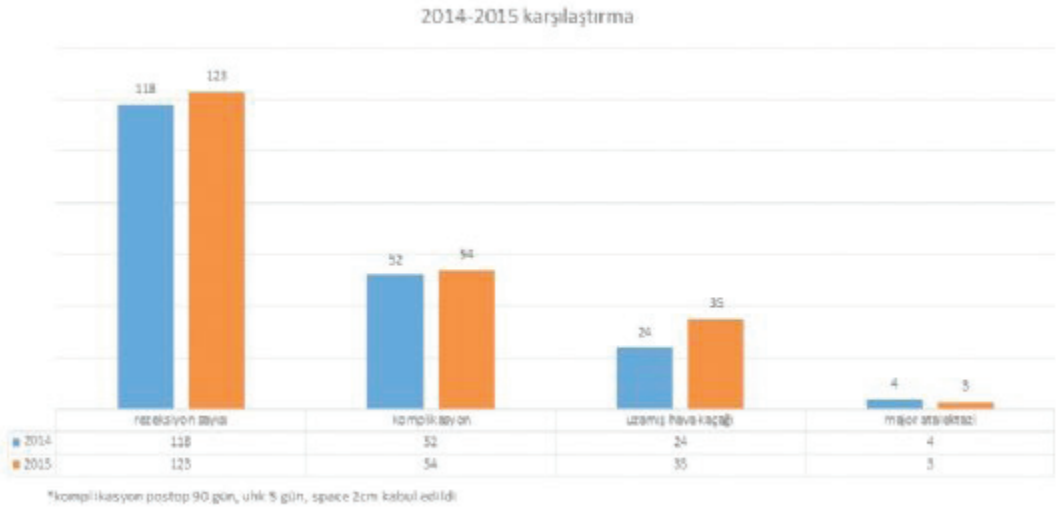

2014 - 2015 yillarinin karsilastirmasi

EP-290
BİLTERAL PNOMONİ OLGUSU

Sakine Yılmaz Öztürk, Emel Çağlar, Efsun Gonca Uğur Chousen, Hulya Abalı, Nazlı Evin Tasatan

Yedikule Göğüs ve Göğüs Cerrahisi Eğitim Araştırma Hastanesi İstanbul

GİRİŞ:Pneumocystis jiroveci, bağışıklık sistemi baskılanmış hastalarda özellikle akciğer tutulumu ile seyreden fırsatçı bir patojendir. Pneumocystis jiroveci pnömonisinde klinik bulgular dispne, taşipne, nonprodüktif öksürük, ateş ve siyanozdur. Radyolojik olarak interstisyel pnömoni görünümü saptanır.

OLGU: 31 Yaş,erkek hasta,bilinen sistemik hastalık öyküsü yok, yaklaşık 10 gündür olan ateş,nefes dralığı,ishal şikayetleriyle dış merkeze başvurusmuş oral antibiyotik verilmiş şikayetleri geçmeyince acile başvurmuş bilateral pnomoni +sy saptanması üzerine interne edildi.duocid 1gr 4*1,macrol 500 2*1,tamiflu75 mg 2*1 başlandı.02 li hipoksisi olunca bipap destek amacıyla başlandı.thoraks bt çekildi.Her iki akciğerde yaygın buzlu cam görünümü ve interstisyel kalınlaşmalar izlendi.hastanın serolojisinde anti hıv + geldi.pcp düşünülerek enfeksiyon kons yapıldı.tienam 4*500,macrol 500 2*1 bactrim tb 3*2 prednol 80 1*1 başlandı.steroid 5 günde 20 mg arttırılarak kesildi.hastanın takibinde enfeksiyon parametreleri geriledi.pa grafide bilateral infiltrasyon geriledi.oda havası hipoksisi düzelince fob yapıldı.tüm segmentler açık ve doğal olarak görüldü. Orta lobdan bal alındı.120 CC SF verildi. 44CC geri alındı.patolojide p.jiroveci kisti görülmedi.hasta enfeksiyon hastalıklarına yönlendirilerek eksterne edildi.

SONUÇ: P. carinii pnömonisi (PCP); etkili antibiyotik tedavi ve profilaksilerine karşın HIV pozitif ve HIV dışı nedenlerle immünsüprese hastalarda önemli bir mortalite ve morbidite nedeni olmaya devam etmektedir. Yapılan çalışmalar HIV pozitif olgularda gelişen PCP tedavisinde antibiyotiklere ek olarak kortikosteroid uygulanmasının solunum yetmezliği gelişmesini ve mortaliteyi azalttığını göstermektedi

Anahtar Kelimeler: PCP,PNOMONİ,SEROLOJİ

Resim 1

Resim 2

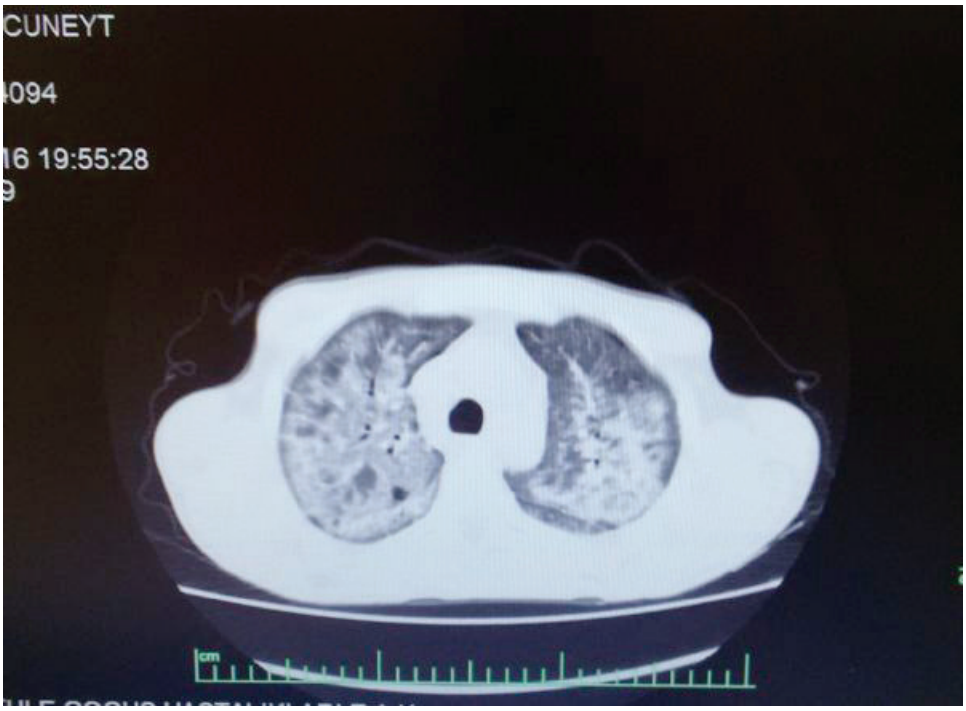

Resim 3

EP-291
İNVAZİV PULMONER ASPERGİLLOZİS: BİR OLGU NEDENİYLE

Alperen Aksakal, Buğra Kerget, Ömer Araz, Elif Yılmazel Uçar, Metin Akgün, Mehmet Meral, Eda Akgüney, Nafiye Yılmaz, Leyla Sağlam

Atatürk Üniversitesi Göğüs Hastalıkları Anabilim Dalı Erzurum

GİRİŞ: Pulmoner aspergillozis immün sistemi baskılanmış hastalarda nadir, fakat potansiyel olarak fatal bir enfeksiyondur. Vakaların çoğunluğu hematolojik malignensiler nedeniyle kemoterapi alan hastalar, kemik iliği veya solid organ transplantasyonu yapılan hastalar ve primer immün yetmezliği bulunan çocuklardır. Enfeksiyon tablosu hastanın immün sisteminin durumuna yada tutulan akciğerlerdeki yapısal değişiklilere bağlıdır. Anjioinvazif aspergillozis (invazif pulmoner aspergillozis (IPA)) genellikle ciddi nötropenili hastalarda ortaya çıkan, tanısı gecikirse mortalitesi yüksek bir durumdur. Hodgin Lenfoma nedeniyle 3 ay önce kemik iliği transplantasyonu yapılan ve öksürük, nefes darlığı etyolojisinde invaziv pulmoner aspergillozis çıkan olgumuzu sunmak istedik.

OLGU: 19 yaşında bayan hasta polikliniğimize yaklaşık 1 aydır süren kuru vasıfta öksürük ve nefes darlığı şikayetiyle başvurdu. Özgeçmişinde 8 yıldır Hodgin lenfoma tanısı mevcut idi. 3 ay önce hastaya kemik iliği transplantasyonu yapılmış idi. Fizik muayenesinde dinlemekle bilateral solunum sesleri doğal idi. Posterior-anterior akciğer grafisinde sol akciğer üst orta zonda sınırları düzensiz buzlu cam dansitesinde konsolide alan gözlendi. Çekilen bilgisayarlı tomografisinde sol akciğer üst lobta halo belirtisi veren büyüğü 41 x 39 mm ebatlı multipl konsolide alanlar gözlendi. Laboratuvarında; Beyaz küre: 4200, CRP:3, prokalsitonin: 0.04, hemoglobin: 12,4, galaktomannan negatif idi. idi. Hastanın anamnez, radyolojik, laboratuvar, fizik muayene bulguları doğrultusunda invaziv pulmoner aspergillozisten (IPA) şüphelenildi. Vorikanazol tedavisi başlandı. Yapılan bronkoskopisinde tüm lob ve segment bronşları açık ve normal idi. Sol üst lob içerisinde bronş lavajı yapıldı. Kültür sonucu aspergillozis üremesi gözlendi. Hastaya vorikanazol tedavisine devam edildi. Takiplerinde şikayetlerinde anlamlı regresyon gözlendi. 1 ay sonra çekilen düşük doz bilgisayarlı tomografisinde lezyonları tama yakın regrese olan hasta takip önerilerek taburcu edildi.

SONUÇ: IPA uygun tedaviye rağmen yüksek mortalite taşıyan bir klinik tablodur. Bu nedenle risk faktörleri hızla değerlendirilmeli, tanıya yönelik çalışmalar yürütülmeli ve klinik şüphe yüksekse tanı kesinleşmese bile tedaviye başlanmalıdır.

Anahtar Kelimeler: invaziv aspergillozis, hodgin lenfoma, immunsupresyon

Resim 1

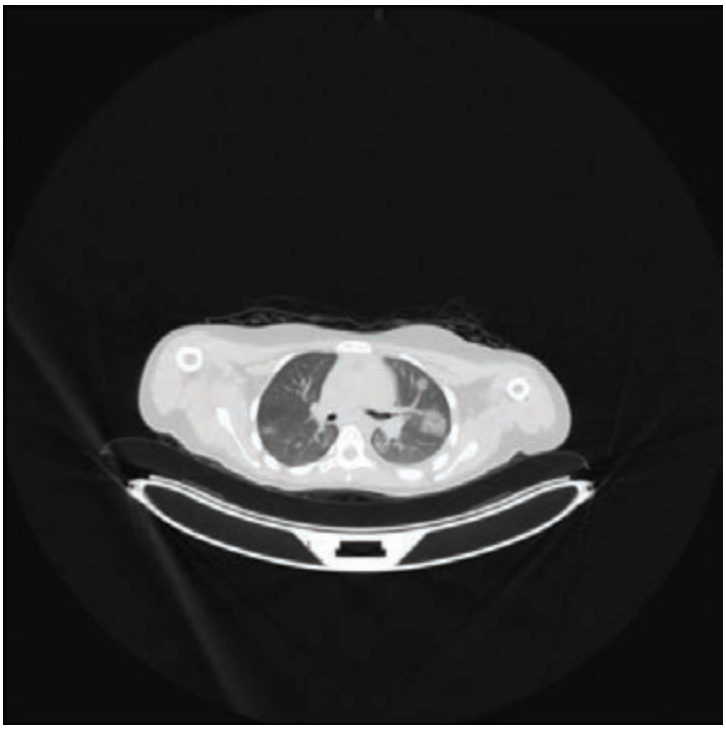

Sol akciğer üst lobta halo belirtisi veren büyüğü 41 x 39 mm ebatlı multipl konsolide alanlar

Resim 2

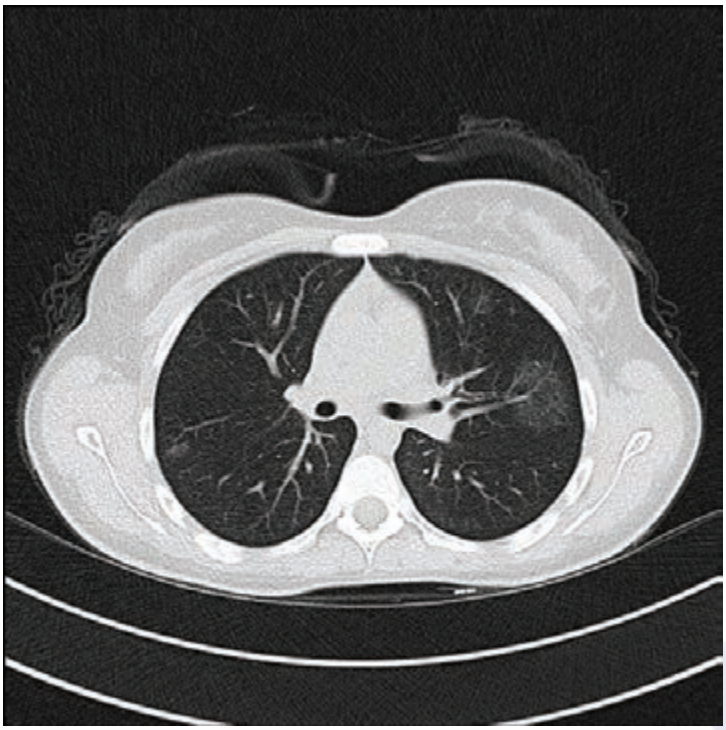

1 ay sonra çekilen düşük doz bilgisayarlı tomografisinde konsolide alanlarda anlamlı regresyon gözlendi.

EP-292
TORAKS DUVARINDA KİST HİDATİK OLGUSU

Hakan Keskin, Makbule Ergin, Yasin İlter Toker, Abdullah Erdoğan

Akdeniz Üniversitesi, Göğüs Cerrahisi Ana Bilim Dalı, Antalya

Kist Hidatik ülkemizde endemik olarak görülen, önemli bir sağlık problemidir. Kist hidatik, Echinococcus granulosusun neden olduğu paraziter bir hastalıktır. Echinococus granulosusun larva formu köpeklerin ince bağırsağında yerleşir, erişkin parazit formunu bağırsaklarında bulunduran konakların dışkılarıyla atılan parazitin yumurtaları, doğal ara konak olan koyun, keçi, sığır gibi değişik hayvan türleri tarafından yutulur. İnsanlar ara konak olan bu hayvanların organlarını yiyen infekte köpekler ile temas, kontamine yiyecekler, su ve toprakta bulunan yumurtaların ağızdan alımı ile enfekte olur. Yumurtalar mideye ulaştığında, larvalarını sindirim sistemine bırakırlar. Embriyolar, bağırsak duvarları boyunca ilerler ve venlerle karaciğere ulaşır ve lenfatik yollarla karaciğeri by-pass ederek akciğere gidebilirler. Eğer akciğeri de geçerlerse, kan dolaşımı ile herhangi bir organa yerleşebilirler. Bu organ ve dokular, perikard, epikardium, miyokard, fissur, plevral boşluk, dalak, böbrek, periton, diyafram, beyin ve kemikler olarak sıralanabilir. Kist hidatik saç, diş ve tırnak dışında vücudun herhangi bir yerinde görülebilir. Goğus duvarı yerleşimli Kist Hidatik olgularına oldukça nadir rastlanmaktadır.

VAKA: 28 yaşında erkek hasta sırt ağrısı şikayeti ile başvurduğu dış merkezde çekilen toraks tomografisinde sağda toplamda 4 adet ve karaciğerde 2 adet olan kist hidatik ile uyumlu görünüm olması nedeniyle polikliniğimize başvurdu. Hastanın preoperatif hazırlıkları tamamlandı. Sağ torokotomi kesisi ile toraksa girildi. Mevcut kist hidatikler etraflarına hipertonik solüsyon konup içi boşaltıldı. germinatif membran çıkartılıp kapitone edildi. Diyafram tarafında olan kist hidatiğin ekstrapulmoner olduğu toraks duvarında olduğu gözlendi. Burasıda etrafına hipertonik solüsyon konulup içindeki germinatif memebran çıkartıldı. Postoperatif dönemde bir komplikasyon gelişmeyen hasta karaciğerdeki kist hidatiklerin tedavisi amaçlı genel cerrahiye konsülte edildi. Kist hidatik intratorasik en çok akciğerde gözükmesine karşı bir çok farklı dokuda da görülebilmektedir. Özellikle atipik lokalizasyonlardaki vakalarda tanı ve tedavide sıkıntılar çekilebilmektedir. Bu atipik lokalizasyonlu olgularda kistik görünümlerin ülkemizde endemik olarak görülen kist hidatik olabileceğini akıldan çıkartmamalıyız. Bu vakada olduğu gibi toraks duvarı yerleşimli kist hidatikler nadir rastlanmaktadır. Bu vakayı nadir rastlanması ve kist hidatiğin saç, diş ve tırnak dışında vücudun herhangi bir yeride görülebileceğini akıldan çıkartmamız gerektiğini düşünerek sunduk.

Anahtar Kelimeler: Echinococcus granulosus, göğüs duvarı, kist hidatik

Resim 1

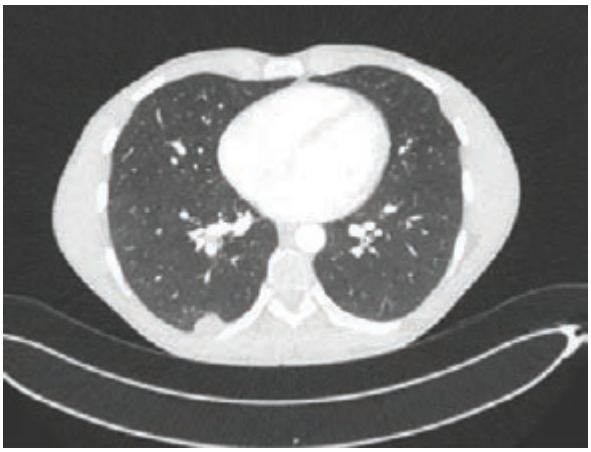

toraks tomografisinde kistin görünümü

Resim 2

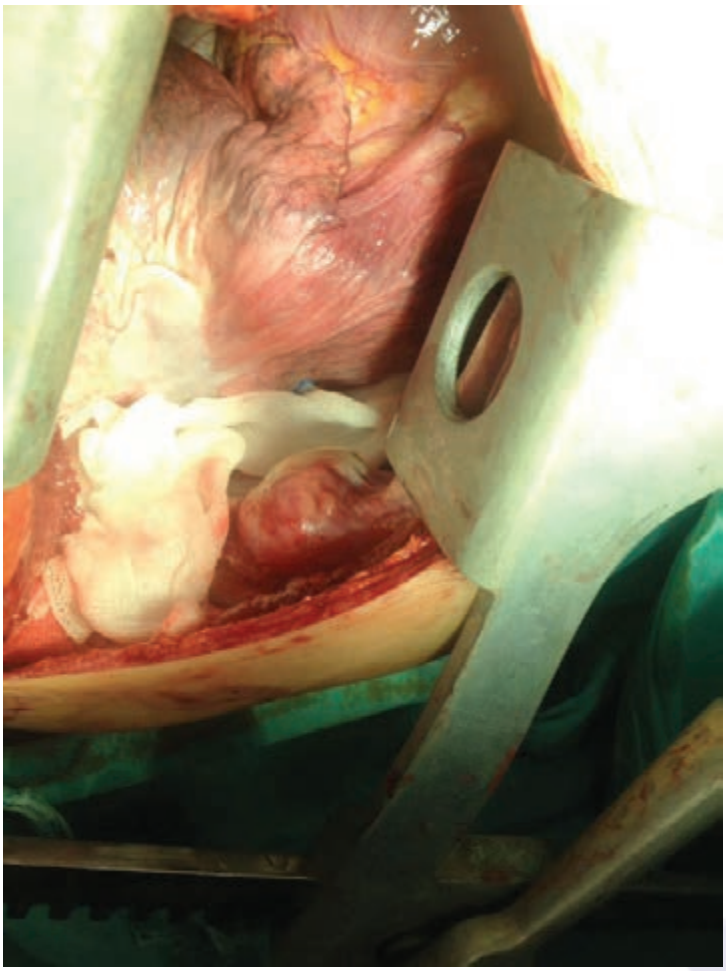

intaoperatif kistin toraks duvarındaki lokalizasyonu

EP-293
SOLUNUM YETMEZLİĞİ İLE ACİLE BAŞVURAN PNEUMOCYSTİS JİROVECİİ PNÖMONİSİ OLGUSU

Fatma Esra Günaydın[1], Hatice Erol[2], Sinem Akkaya Işık[3], Ramazan Tezcan[1], Demet Turan[1], Binnaz Zeynep Yıldırım[1], Thierry Sibomana[1], Mehmet Akif Özgül[1]

[1]İstanbul Yedikule Göğüs Hastalıkları ve Göğüs Cerrahisi Eğitim ve Araştırma Hastanesi, Göğüs Hastalıkları, İstanbul
[2]Şişli Etfal Eğitim ve Araştırma Hastanesi, İç Hastalıkları, İstanbul
[3]Haseki Eğitim ve Araştırma Hastanesi, Enfeksiyon Hastalıkları, İstanbul

36 yaşında erkek hasta acile nefes darlığı şikayeti ile acile başvurdu. Hastanın bilinen sistemik hastalığı yoktu. 10 paket/ yıl sigara içme öyküsü mevcuttu, mesleki ve / veya alerji maruziyet öyküsü yoktu. Fizik muaynesinde kan basıncı 120/80 mm Hg, solunum sayısı 16/ dk, nabzı 120/dk, parmak ucu ölçümünde saturasyonu %86 idi. Solunum sesleri bilateral dinlemekle azalmış, yer yer ince ral duyul maktaydı. PA akciğer grafisinde her iki akciğer orta ve alt zonlarda yoğun konsolidasyon, bilateral kostofrenik sinüslerde küntleşme mevcuttu. Oda havasında alınan arter kan gazında pH 7.52, Po2 52 mmHg, PCO2 29 mmHg, satO2 %, HCO3 23.3 mmol/L, baz eksisi 0.6 mmol/L idi. Hastanın anti HIV antikoru pozitif, HIV RNA sı 2.627.837 IU/ ml olrak değerlendirildi. Hastanın hemogramında beyaz küre 2950/ ıu, Hb 10 g/Dl,lenfosit 640/ıu (n 800-4000/ıu), hematokrit 30.8 idi. Biyokimyasında herhangi bir patoloji k değer izlenmedi. Hastanın cildinde Kaposi sarkomu ile uyumlu makuleri, mor renkte kol gövde ve bacaklarda döküntüleri mevcuttu. Balgam, kan, idrar kültürlerinde mikroorganizma üremedi. Balgam ARB sonuçları 5 kez negatifti. Hastada pneumocystis jirovecii pnömonisi ön planda düşünüldü. Hatsanın toraks BT si istendi, e; Her iki akciğerde tüm segmentlerde yamalı tarzda yer yer birbiriyle birleşmeye meğilli buzlu cam yoğunlukları, orta lob, alt lob superior ve üst lob anterior segmentler hizasında eşlik eden pnömonik konsolidasyon sahaları izlendi. Hastaya trimetoprim sulfametaksazol tedavisi başlandı. Erken dönemde radyolojik yanıt alındı, hipoksemisi devam etmekteydi. Hastanın medikal tedavisi devam etmekte., anti HIV tedavisi başlanması için enfeksiyon hastaklıklarına yönlendirildi.

Anahtar Kelimeler: Kaposi sarkomu, pneumocystis jirovecii, HIV

Hastanın radyoloji görüntüleri

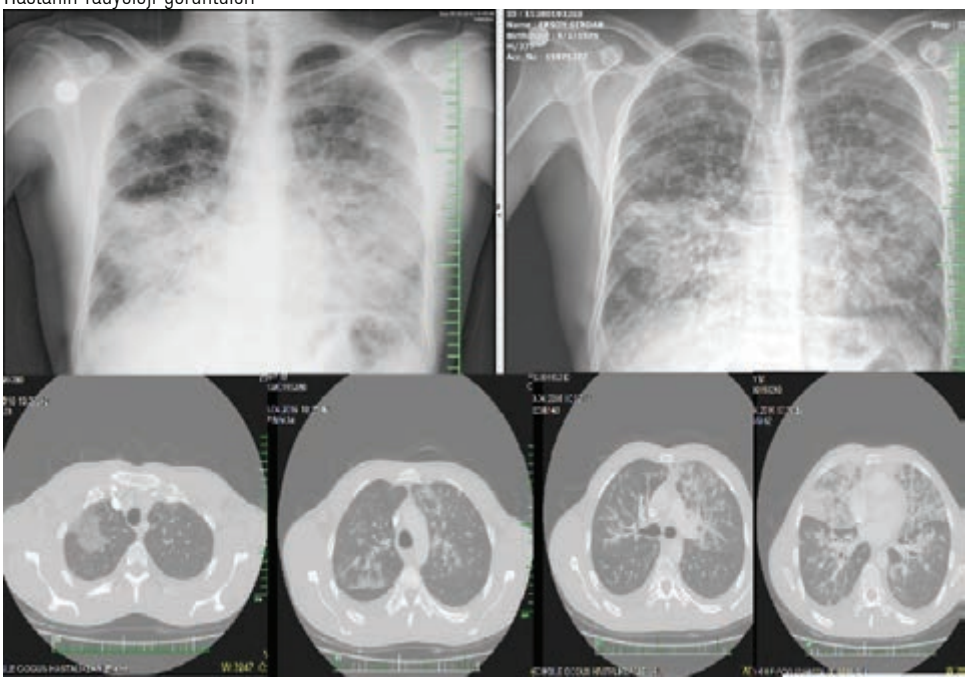

EP-294
MALİGNİTEYİ TAKLİT EDEN AKCİĞER KİST HİDATİK OLGUSU

Sınem Berık Safçi

Kırklareli Devlet Hastanesi, Kırklareli

Göğüs Hastalıkları polikliniğimize,1 haftadır süren öksürük, boğaz ağrısı, balgam, sırt ağrısı şikayeti ile 29 yaşında kadın hasta başvurdu. Genel durum iyi, bilinç açık, solunum sesleri doğal, kardiyak ve batın muayenesi normal olarak saptandı. Periferik lenfadenopati saptanmadı. Sigara, alkol, ilaç kullanımı yoktu. Mesleki maruziyet, hayvan teması, alerji öyküsü belirtilmedi. Yapılan rutin kan tetkiklerinde hb:11.2 g/dl, wbc:8.500 /ml, neutrofil:3150/ml, sedimentasyon:30 mm/saat alt:21 u/l, ast: 12u/l idi. Postero anterior akciğer grafisinde sağ akciğerde 7 ve 8. arka kotlar arasında, hiler bölge komşuluğunda, sınırları düzenli yaklaşık 3 cm lik opasite artışı izlendi. Çekilen kontrastlı toraks tomografisinde sağ akciğer alt lob superiorda 32x24 mm lik düzgün sınırlı, homojen, hipodens, ovoid lezyon, dalakta en büyüğü 23 mm ve karaciğer de en büyüğü 14 mm olan birkaç adet düzgün sınırlı ovoid nodüler lezyon izlendi. Metastatik akciğer karsinoid tümörü ön tanısı ile PET-BT istendi. PET-BT sonucu tanımlanan lezyonlarda düşük FDG tutulumu (SUD max 2,6) saptandı. Kist hidatik ile uyumlu olarak raporlandı. Kist hidatik spesifik IgG pozitif, hemaglütinin testi >1/360 olarak geldi. Hasta kist hidatik tanısı ile göğüs cerrahisi ve genel cerrahiye konsülte edildi. Karaciğerde multiple kist olması nedeni ile cerrahiye uygun bulunmadı. Hastaya albendazol tedavisi başlandı. Kist hidatik ülkemizde yaygın rastlanan sıklıkla karaciğer ve akciğeri tutan paraziter bir hastalıktır. Bazı olgularda, radyolojik olarak metastatik akciğer kanserini taklit edebilmektedir. Özellikle malignite açısından ek risk faktörü taşımayan genç hastalarda, akciğer kitlelerinin ayırıcı tanısında yer alması gerekmektedir.

Anahtar Kelimeler: Akciğer kanseri, Karsinoid tümör, Kist Hidatik,

Toraks Tomografisi

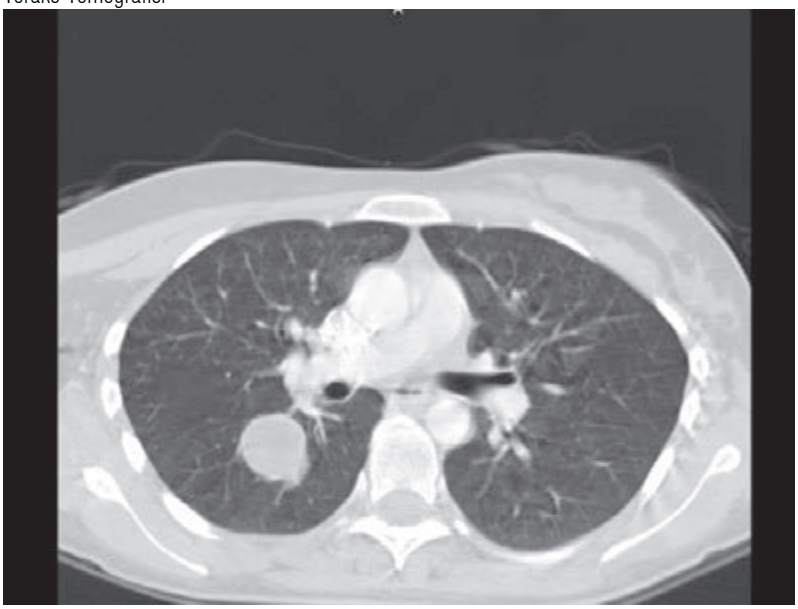

PA Akciğer Grafisi

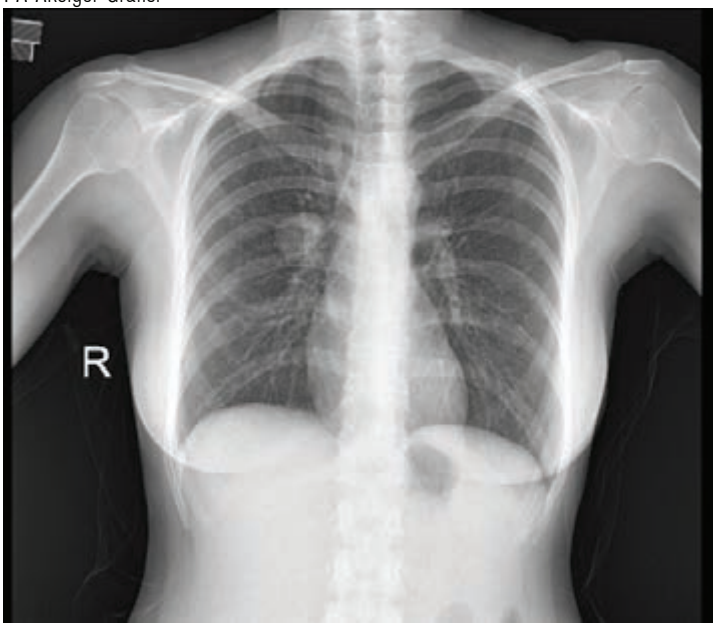

EP-295
PULMONER METASTAZI İLE TANI KONULMUŞ ALVEOLER KİST OLGU SUNUMU

Eda Akgüney, Buğra Kerget, Alperen Aksakal, Elif Yılmazel Uçar, Ömer Araz, Metin Akgün, Mehmet Meral, Nafiye Yılmaz, Leyla Sağlam

Atatürk Üniversitesi, Göğüs Hastalıkları Ana bilim Dalı, Erzurum

GİRİŞ: Echinococcus alveolaris genellikle tilkilerden bazen de kedi ve köpek gibi evcil hayvanlardan da buluşan sıklıkla karaciğerde hastalık oluşturan bir sestoddur. Klinik olarak karaciğere lokalize olup soliter hepatomegali veya metastazlarına ait bulgularla kendi gösterebilir. Kliniğimizde akciğer kanseri, karaciğer metastazı ön tanısıyla takip edilen alınan biopsisinde alveoler kist çıkan olgumuzu sunmak istedik.

OLGU: 41 yaşında erkek hasta polikliniğimize yaklaşık 3 haftadır batıcı tarzda yan ağrısı, nefes darlığı şikayetiyle başvurdu. Özgeçmişinde yaklaşık 10 paket/yıl sigara öyküsü mevcut idi. Yaklaşık 25 senedir çiftçilik ile uğraşmaktaydı. 1 sene önce karaciğer 4 segmentte lobule segmentli santrali kalsifiye lezyondan biopsi yapılmış. Nekrotik materyal olarak raporlanıp takip altına alınmış. Hastanın fizik muayenesinde dinlemekle bilateral sağ akciğer alt lobta ralleri mevcut idi. Oda havasında saturasyon 84 idi. Posterior-anterior akciğer grafisinde sağ akciğer alt zonda diafragma sınırlarını silmeyen sınırları düzensiz kitle ile uyumlu görünüm mevcut idi. Sol akciğer alt zonda sınırları düzensiz sağ akciğerdeki kitle lezyona nazaran boyutu küçük konsolide alan gözlendi. Hastaya toraks bilgisayarlı tomografi (BT) çekildi. BT' de sağ akciğer alt lobta plevra tabanlı 93 X 63 mm ebatında sol akciğer alt lobta 35 X 37 mm ebatında sınırları düzensiz hiperdens kitle lezyon gözlendi. Hastaya PET-CT çekildi. PET-CT'de sağ akciğerdeki kitle lezyonun SUV:3.19, sol akciğerdeki kitle lezyonun ise SUV değeri 2.80 idi. Karaciğer 2, 4 ve 8. segmentlerde 133 X 116 mm ebatında SUV:2.66 santrali kalsifiye kitle lezyon gözlendi. Hastaya bronkoskopi yapıldı. Tüm lob ve segment bronşları açık ve normal olarak değerlendirildi. Akciğer ca, karaciğer metastazı düşünülen hastaya tru-kut biopsi yapıldı. Tru-kut biopsi sonucu nekrotik materyal alveoler kist olarak raporlandı. Hasta medikal tedavi/ cerrahi açısından ilgili kliniklere yönlendirildi.

SONUÇ: Alveolar hidatik hastalık biyolojik olarak malign seyirli olan paraziter bir hastalıktır. Endemik bölgelerde ultrasonografik ve immünolojik testler kullanılarak hastalık erken dönemde teşhis edilmeli, radikal karaciğer rezeksiyonu ile hastalığın seyri iyiye çekilmelidir. Ülkemizde olguların çoğu ileri evrede gelmekte olup ileri evre hastalık nedeniyle hastaların çoğu kaybedilmektedir.

Anahtar Kelimeler: echinococcus alveolaris, alveoler kist, pulmoner metastaz

Resim 1

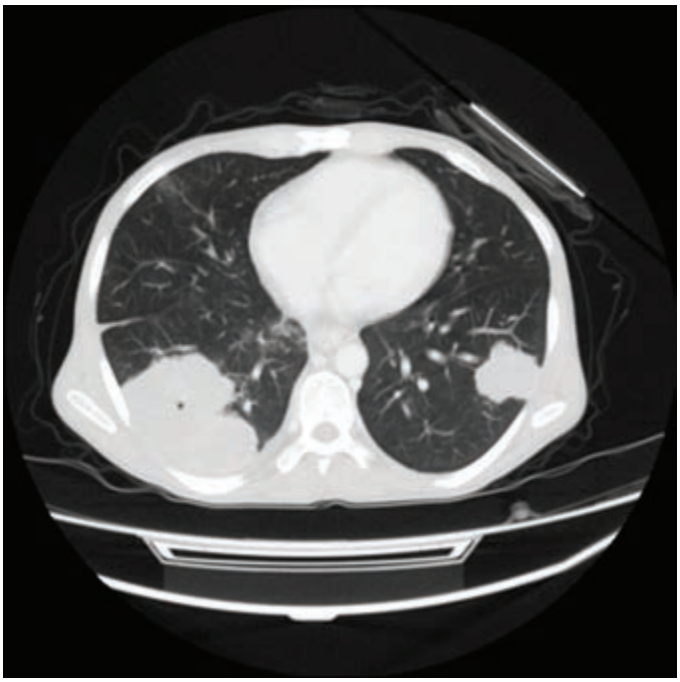

Bilateral alt loblarda büyüğü sağ akciğerde 93 x 63 mm ebatında sınırları düzensiz kitle

Resim 2

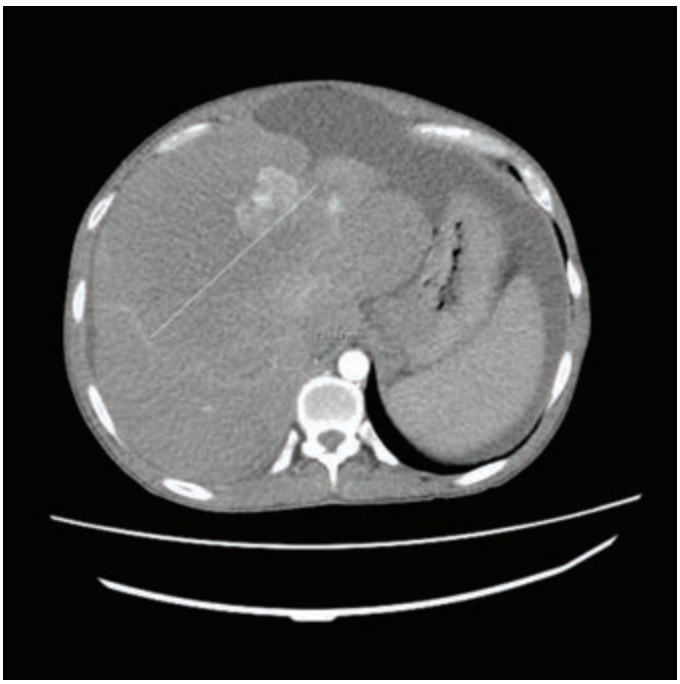

Karaciğer 2, 4 ve 8. segmentte 133 x 116 mm ebatında santrali kalsifiye kitle lezyon

EP-296
LUPUS AKCİĞER TUTULUMU MU ? FIRSATÇI ENFEKSİYON MU?

Nazan Beyhan, Esin Tuncay, Firdevs Atabey, Esin Yentürk, Fatma Işıl Uzel, Zehra Dilek Kanmaz, Gülfidan Aras

Yedikule Göğüs Hastalıkları ve Göğüs Cerrahisi Eğitim ve Araştırma Hastanesi

İmmünsüprese hastalarda gelişen pnömoniler, hastaların bağışıklık sisteminin zayıf olmasına bağlı olarak meydana gelen ve yüksek mortaliteyle seyreden pömonilerdir. Ülkemizde son yıllarda transplantasyonların ve immünsüpresif ilaç kullanımının artmasıyla birlikte fırsatçı enfeksiyonlar da artış göstermiştir. Bağışıklık sistemi baskılanan hastalarda mortalite, altta yatan hastalığa ve enfeksiyon etkeninin türüne göre %45 ile %100 arasında değişmektedir. Biz de sistemık lupus ertematozus tanısı olan immunsuprese tedavi alan bilateral pnömoni tanısı ile izlediğimiz olgumuzu sunmak istedik. Bilinen sistemik lupus eritematozus, romatoid artrit, antıfosfolipid antıkor sendromu, karaciğer siroz tanısı olan ve 1 ay once selulit nedeni ile hastane yatışı olan hasta 2 haftadır olan nefes darlığı ve 2 aydır olan ateş şikayeti ile tarafımıza başvurmuş.Lupus nedeni ile uzun zamandır meteotreksat, prednizolon tedavisi almaktaymış. Posteroanterior akciğer grafısında bilateral yaygın yama tarzında konsolidasyon, torax tomografisinde bilateral alveolar infiltrasyonu olan hasta pnömoni ön tanısı ile servisimize alındı. Fizik muayanede tansiyon 110/60 mmHg DSS: 28/dk nabız: 121/dk saturasyonu: % 85 (oksijen altında) ateş: 36,7, bilateral pretibal 2+ odem mevcuttu. Dinlemekle solumum seslerinde bilateral bazallerde solunum sesleri azalmıştı. Biyokimyasında crp yuksekliği hemogramında lenfopenısı ve anemisi mevcuttu. Hasta lupus akciğer tutlumu şüphesi ile romotoloji ile konsulte edildi. Lupusun akciğer tutulumundan ziyade fırsatçı akciğer enfeksiyonu ön planda düşünüldü. Hasta enfeksiyon hastalıklarına da konsulte edildi. Profilaktik olarak imipenem 4x500 mg,trimetoprim sulfometaksazol forte 3x2, oseltamıvir fosfat 75 mg 2x1 başlandı.Hastanın takıplerinde tedavisinin 14. gününde hem kilinik hem radyolojik düzelme sağlandı. Oksijen altında hipoksik olan hasta tedavi sonunda oda havası saturasyonu 98 e çıktı. Hasta romotoloji takıp onerilerek taburcu edildi. İmmunsuprese hastalarda gelişen pnömoniler mortalitesi yuksek olmasına rağmen bizim olgumuzda yüz güldürücü sonuçlar alınmış olup, nadir görülen bir olgu olduğu için paylaşmak istedik.

Anahtar Kelimeler: lupus, pnömoni, immunsupresyon

başvuru akciğer grafisi

başvuru akciğer grafisi

tedavi sonrası akciğer grafisi

tedavi sonrası akciğer grafisi

EP-297
İNVAZİV ENDOBRONŞİAL MUKORMUKOZİS VE ASPERGİLLUS KOENFEKSİYONU

Ezgi Demirdöğen Çetinoğlu[1], Aslı Görek Dilektaşlı[1], Ahmet Ursavaş[1], Beyza Ener[2], Halis Akalın[3], Rıdvan Ali[4]

[1]Uludağ Üniversitesi Tıp Fakültesi, Göğüs Hastalıkları Ana Bilim Dalı, Bursa
[2]Uludağ Üniversitesi Tıp Fakültesi, Mikrobiyoloji Ana Bilim Dalı, Bursa
[3]Uludağ Üniversitesi Tıp Fakültesi, Enfeksiyon Hastalıkları ve Klinik Mikrobiyoloji Ana Bilim Dalı, Bursa
[4]Uludağ Üniversitesi Tıp Fakültesi, İç Hastalıkları Ana Bilim Dalı, Hematoloji Bilim Dalı, Bursa

GİRİŞ: İnvaziv mukormukozis (İMM), hematolojik maligniteli olgularda üçüncü sıklıkta görülen fungal enfeksiyondur ve invaziv pulmoner aspergillozis (İPA) ile ayırıcı tanısı oldukça güçtür. Risk faktörleri benzer olup, İMM risk faktörleri arasında, geçirilmiş Aspergillus enfeksiyonu da sayılmaktadır. Nadir görülen invaziv fungal koenfeksiyonun, endobronşial kitle olarak prezente olduğu olgumuzu sunmayı amaçladık.

OLGU: Hematoloji ünitesine, prekursör B-hücreli akut lenfoblastik lösemi (ALL) tanısı ile yatışı yapılmış ve pulmoner invaziv fungal infeksiyon ön tanısı ile Hematoloji-Göğüs Hastalıkları-Enfeksiyon Hastalıkları-Mikrobiyoloji konseyinde tartışılan 21 yaşında erkek hasta sunulmaktadır. Önerilen kemoterapi tedavisini reddettiğinden tanı aldığı 2013 yılından 2015 yılına dek kortikosteroid tedavi rejimi ile takip edildi. Sonrasında HYPERCVAD A (cyclophosphamide, vincristine sulfate, doxorubicin hydrochloride (Adriamycin), dexamethasone) kemoterapi rejimi planlanan hastanın yatışının 3.gününde gelişen febril nötropeni tablosuna eşlik eden kuru öksürük ve akciğer grafisindeki sol üst lobta kavitasyon içeren konsolidasyon nedeniyle çekilen toraks bilgisayarlı tomografide (BT) sol üst lob lingulada kaviter konsolidasyon izlendi. Ertesi gün yapılan fiberoptik bronkoskopi (FOB) incelemesinde sol üst lob inferior linguler segmentin, endobronşial kitle ile obstrukte olduğu görülmüştür. Kahverengi endobronşial lezyonun komşuluğunda beyazımsı plaklar, mukozada düzensizlik, nekroz, fragilite, ödem ve gri-beyaz mukoid sekresyon saptandı. Multidisipliner değerlendirme ve FOB inceleme bulguları doğrultusunda invaziv fungal enfeksiyon düşünülerek, preemptif lipozomal amfoterisin B 3 mg/kg/gün başlanmıştır. Bronkoalveolar lavaj (BAL) mikolojik kültür incelemesi Mucorales ve Aspergillus fumigatus olarak sonuçlanmış ve endobronşial lezyondan alınan biyopsi örneklerinde yapılan histopatolojik incelemede Periodic-Acid Schiff (PAS) ve methenamine gümüş boyama ile fungal hifalar görülmüştür. Lipozomal amfoterisin B dozu antifungal tedavinin beşinci gününde 5 mg/kg/gün olarak arttırılmıştır. Klinik ve radyolojik yanıt alınan olguya antifungal tedavinin 22.gününde yapılan FOB incelemede lezyonda belirgin küçülme olduğu gözlenmiştir. Ancak beklendiği gibi, halen mukozal düzensizlik, fragilite ve yanı sıra inferior linguler segmentte daralma mevcuttu.

SONUÇ: Fungal koenfeksiyonların yönetiminde sınırlı veri bulunmaktadır. Hematolojik malignensi ve mukor enfeksiyonu olan olguların incelendiği retrospektif bir araştırmada, tedavi başarısı %37 olarak saptanmıştır. Nötrofil sayısında düzelme iyileşmede önemli bir diğer faktördür. Erken FOB ve erken antifungal tedavi sağ kalımda kritik rol oynamaktadır. Bu olgu, hematolojik malignitesi olan olgularda enfeksiyon tanı, tedavi ve kontrolünde multidisipliner yaklaşımın önemini de vurgulamaktadır.

Anahtar Kelimeler: endobronşial mukormukozis, endobronşial aspergillozis, immunsupresyon

Resim 1

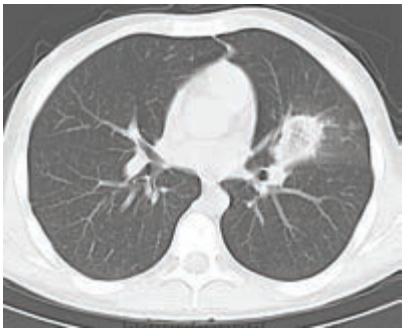

Toraks tomografisinde, sol üst lob lingular segmentte kaviter konsolidasyon

Resim 2

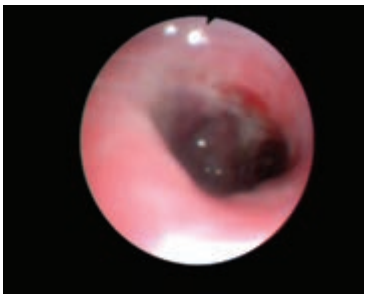

Fiberoptik bronkoskopik incelemede, sol üst lob lingulada endobronşial lezyon ve mukozal plaklar

Tablo 1

Vücut sıcaklığı (°)	37.7
Kan basıncı (sistolik/ diastolik) mmHg	110/60
Kalp atım hızı/dk	90
Solunum sayısı/dk	19
Beyaz küre (K/µL)	2.5
Nötrofil sayısı (K/µL)	2.0
Hemoglobin (g/dL)	9.1
Trombosit sayısı (K/µL)	254

Vital Bulgular ve Laboratuvar İnceleme Sonuçları

Resim 3

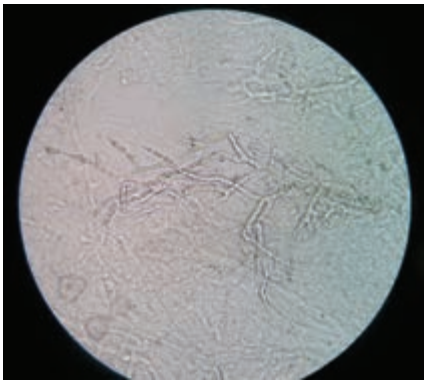

Direkt mikroskobik incelemede (x40 büyütmede) Mucorales ve Aspergillus fumigatus hifleri

EP-298
BAKTERİYEMİ NEDENİYLE YOĞUNBAKIMDA TAKİP EDİLEN AKCİĞER KARSİNOMLU HASTADA NADİR BİR ETKEN: COMAMONAS TESTOSTERONİ

Nurşen Yaşayancan, Handan İnönü Köseoğlu

Gaziosmanpaşa Üniversitesi, Göğüs Hastalıkları Ana Bilim Dalı, Tokat

GİRİŞ: Eski adı Pseudomonas Testosteroni olan Comamonas Testosteroni gram-negatif, aerobik, hareketli, pembe pigmentli, oksidaz pozitif bir basildir. Yazıda altta yatan akciğer malignitesi bulunan ve kanda C. Testosteroni üremesi yanında trakeal aspirat kültüründe Acinetobacter baumannii ve kan kültüründe Staphylococcus haemolyticus üremesi saptanan ve mortal seyreden bir vaka sunulmuştur.

OLGU: 68 yaşında erkek hasta dış merkezde çekilen toraks BT' de akciğerde kitle ve sürrenal metastazı tespit edilen ve yapılan bronkoskopik biyopsi sonucu epidermoid karsinom olarak sonuçlanan hasta artan nefes darlığı, öksürük ve balgam şikayetleri ile hastanemiz acil servisine başvurdu. Genel durumu orta kötü, takipneik ve taşikardik idi. Solunum sesleri kaba, bilateral ronküsleri mevcuttu. PA akciğer grafisinde hiler dolgunluk, bilateral plevral efüzyon ve alt zonlarda konsolidasyon izlendi (şekil 1). Toraks BT' de mediastende konglomere lenf nodları, sağ alt lobda konsolidasyon ve 2 cm plevral efüzyon, sol sürrenalde 8 cm kitle (metastaz?) izlendi (şekil 2). Hasta akciğer Ca, sürrenal metastazı, hipoksik solunum yetmezliği ve postobstrüktif pnömoni tanılarıyla yoğunbakım ünitesine yatırıldı. Kültürleri alındıktan sonra piperasilin tazobaktam ve ciprofloksasin iv tedavi başlandı. Kan kültüründe Comamonas Testosteroni üremesi saptandı. Antibiyogram sonucu piperasilin tazobaktam, imipenem, meropenem, gentamisin dirençli; kolistin, levofloksasin, tigesiklin ve sefepim duyarlı olduğu görüldü. Hastanın antibiyotik tedavisi sefepim ve teikoplanin olarak değiştirildi. Yedi gün sonra trakeal aspirat kültüründe Acinetobacter baumannii üremesi saptandı ve antibiyogram duyarlılık sonucuna göre tedavisi tigesiklin ve kolistin olarak değiştirildi. Bu üremeden 4 gün sonra kan kültüründe Staphylococcus haemolyticus üremesi oldu. Mevcut etkenlere yönelik uygun tedaviler almasına rağmen hasta 16. günde eksitus oldu.

TARTIŞMA: Literatürde rapor edilen yaklaşık otuz yedi C.Testosteroni ilişkili enfeksiyon vakası olup bunlardan 16 tanesinde bakteriyemi mevcuttur. Altta yatan malignitesi bulunan hastalarda oluşan pnömoni ve bakteriyemi durumlarında mortalite artmaktadır. Hastalığın mortal seyretmesinde altta yatan malignitenin ve polimikrobiyal olmasının önemi olduğunu düşünmekteyiz. Orsini ve ark 2014 yılında yayımladıkları makalede Comamonas testosteroni ve Staphylococcus aureus' un birlikte görüldüğü ilk bakteriyemi vakasını bildirmişlerdir. Bizim vakamız bu birlikteliğin olduğu literatürdeki 2. vakadır, ilave olarak trakeal aspirat kültüründe Acinetobacter baumannii üremiş olması sebebiyle de literatürdeki ilk vakadır. Bu olgu hem klinisyenlerin karşılaşabileceği bu nadir patojen konusunda dikkatlerini çekmek, hem de bu üç patojenin aynı vakada birarada görülmesi ve mortal seyreden ilk vaka olması sebebiyle sunulmuştur.

Anahtar Kelimeler: akciğer karsinomu,comamonas testosteroni,mortal

şekil 1

PA akciğer grafisi hiler dolgunluk, sağda plevral efüzyon ve sağ alt zonda konsolidasyon

şekil 2

Kontrastsız toraks BT' de mediastende konglomere lenf nodları, sağ alt lobda konsolidasyon

EP-299
PULMONER BRUSELLOZ OLGUSU

Asiye Büşra Çimen, Emel Bulcun, Büşra Tekin, Aydanur Ekici, Mehmet Savaş Ekici

Kırıkkale Üniversitesi, Göğüs Hastalıkları Ana Bilim Dalı, Kırıkkale

Brucelloz ülkemizde endemik olarak görülen, tekrarlayan ateş,eklem ağrısı,halsizlik,iştahsızlık ile seyreden sistemik bir hastalıktır.Brusellanın en önemli bulaş yolları, pastörize edilmemiş süt ve süt ürünlerinin kullanımı,enfekte hayvanın sekresyonlarının bütünlüğü bozulmuş deri ile teması,-konjunktival temas ve enfekte aerosellerin inhalasyonu şeklindedir.Brusellozda akciğer tutulumu son derece nadir görülür.Biz burada pulmoner bruselloz tanısı alan olgumuzu nadir görülen bir akciğer hastalığı olması nedeniyle sunduk.

OLGU: 46 yaşında erkek hasta,öksürük,ateş, eklem ağrıları, göğüs ağrısı şikayeti ile polikliniğimize başvurdu.Özgeçmişinde 3 senedir alerjik rinit,astım tanısı ve 1 senedir gut tanısı mevcuttu.Kolşisin 1x1 tablet, Flutikazon + Salmeterol 2x1 inhaler kullanmaktaydı.Fizik muayenesinde; sol bazalde ralleri mevcuttu.Hastanın aralıklı olarak görülen 40 dereceye varan ateşi oluyordu.Günde iki defa üşüme ve titreme ile yükselip antipiretik ilaçlarla düşüyordu.Biyokimyasında;c-reaktif protein(CRP):100mg/L,beyaz küre:12.59 10'3/uL,sedim:65 /saat geldi.Solunum fonksiyon testi:FEV1: 3.01 litre(%86),FVC: 3.66litre(%86),FEV1/FVC:%104.Posteroanterior (PA) akciğer grafisinde;bilateral retiküler tarzda opasite artışı vardı ve sol hilus belirgindi.Yüksek rezolüsyonlu bilgisayarlı tomografisinde bilateral alt lobda sağda santral yerleşimli,solda posterobazal segmentte,içerisinde havabronkogramı içeren subsegmental konsolide alanları mevcuttu(resim1).Pnömoni tanısı ile hastaya moksifloksasin 1x400 mg i.v,seftriakson 2x1 gr. İ.v tedavileri başlandı.Moksifloksasin tedavisi sonrası hastada ürtiker ve anjioödem gelişti.Moksifloksasin stoplanıp klaritromisin tb 500 2x1 tedavisine geçildi.Hastanın antibiyoterapiye rağmen ateşi devam etti.Eklem ağrıları ve ateşi olan hasta romatoloji bölümüne konsülte edildi.Ailevi Akdeniz Ateşi (FMF) ön tanısı ile hastaya 4x1 kolşisin tedavisine geçildi.Hastanın tedaviye rağmen ateşi devam etmesi ve beyaz küresi 33 10'3/ uL olması üzerine,seftriakson tedavisi stoplanıp meropenem 3x1gr i.v tedavisine geçildi.Hastadan kan kültürü,idrar kültürü,balgam kültürü alındı ancak kültürlerinde üreme olmadı.Ateşi halen devam eden hastanın tedavisine vankomisin 2x1gr i.v eklendi.Hastadan brusella ön tanısı ile brusella tüp agnütinasyon testi gönderildi.Hastanın brusella tüp agnütinasyon testi 1/160 olup pozitif olarak geldi.Hastanın tedavisi rifampisin 1x600po,doksisiklin 2x100mg po olarak düzenlendi.Tedaviden 24 saat sonra hastanın ateşi düştü.Tekrar ateşi olmadı.Tedavisi 6 haftaya tamamlanan hastada kontrol yüksek rezolüsyonlu bilgisayarlı tomografisinde her iki akciğerdeki infiltratları tama yakın geriledi(resim2).

SONUÇ: Bruselloz tüm sistemleri tutabilen sistemik bir hastalıktır.Brusellozda akciğer tutulumu son derece nadir görülür.Pulmoner sistem belirtileri;özellikle inhalasyon yoluyla etkenin alındığı olgularda,bronşit, bronkopnömoni,akciğerde soliter veya multiple nodül,apse,hiler lenfadenopati,plevral efüzyon şeklinde görülebilir.Hastalar genellikle ateş, terleme, halsizlik, kilo kaybı,kas eklem ağrıları gibi non spesifik nöropsikiyatrik semptomlardan şikayetçi olabilir.Sonuç olarak uzamış ateş,akciğer grafide geçmeyen pnomonik infiltrasyon olan hastalarda brucellanın akciğer tutulumunu da ayırıcı tanıda düşünülmelidir.

Anahtar Kelimeler: ateş,brusella,pnomoni

resim1

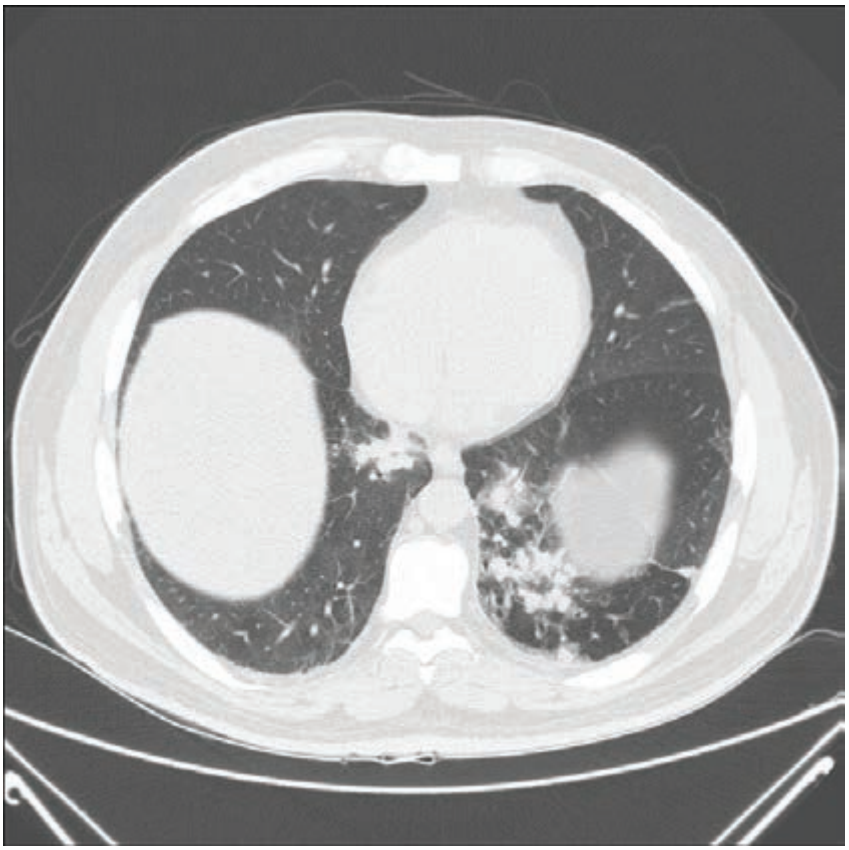

resim2

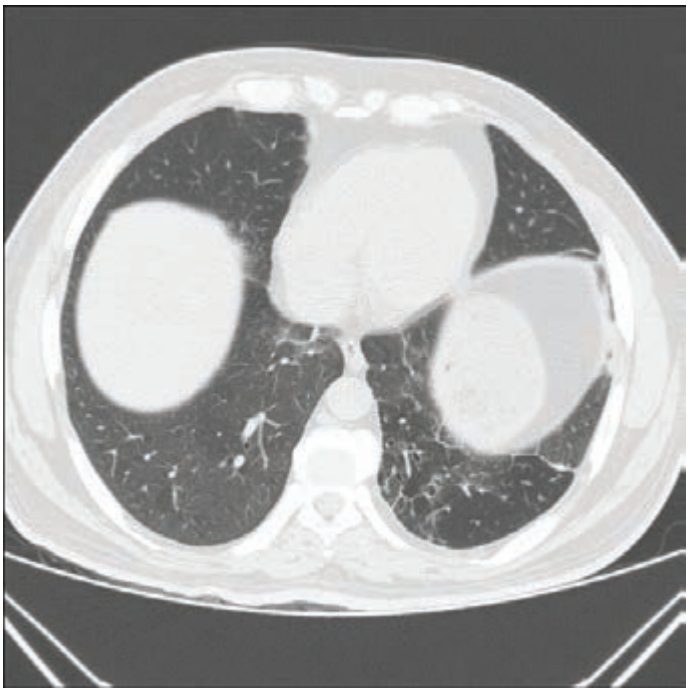

EP-300
METASTATİK AKCİĞER KANSERİ İLE KARIŞAN KİST HİDATİK OLGUSU

Sule İleri, Aydanur Ekici, Büşra Tekin, Mehmet Savaş Ekici

Kırıkkale Üniversitesi, Göğüs Hastalıkları Ana Bilim Dalı, Kırıkkale

GİRİŞ: Kist hidatik ekinokoklar tarafından oluşturulan bir enfestasyondur. Hastalık, hayvancılıkla uğraşılan endemik bölgelerde sık rastlanan bir sağlık problemidir. Akciğer kist hidatiği çok iyi kapsüllü olduğu için, hastalık ilk dönemlerinde sistemik belirtiler göstermeyebilir. Enfekte kist yada rupture kist olduğunda ateş, halsizlik,kilokaybı,solunum güçlüğü, öksürük, göğüs ağrısı ve hemoptiziye sebep olabilir. Akciğer kist hidatiği benign veya malign bir çok akciğer patalojisini taklit edebilmektedir.

OLGU: 52 yaşında bayan hasta,ev hanımı, 2 aydır devam eden nefes darlığı, kilo kaybı,öksürük,gece terlemesi şikayetleriyle polikliniğimize başvurdu. Öz geçmişinde ek hastalık öyküsü olmayan hastanın 8 paket/yıl sigara öyküsü mevcuttu,biomass maruziyeti ve kedi köpek besleme hikayesi vardı. Hastanın yapılan fizik muayenesi doğaldı. Solunum fonksiyon testinde FEV1:1,67 litre (%74) FVC:1,74 litre (%96) FEV1/FVC: %96 olarak geldi. Hastanın labratuvar incelemesi normal sınırlardaydı. Çekilen akciğer grafisinde yaygın multible nodüler opasiteler mevcuttu(resim1).Hastadan malignite ekartasyonu açısından tümör markerleri istendi. Tümör markerlerindan CA-15 3 yüksek gelmesi sebebiyle hastaya mamografi yapıldı. BRADS 2 ile uyumlu lezyonlar izlendi.CA-125 yüksek gelmesi sebebiyle hastadan pelvik manyetik rezonans görüntülemesi istendi.Herhangi bir overyan patoloji izlenmedi.Kadın doğum kliniğine danşılan hastadan servikal smear ve endometriyal örnekleme yapıldı.Alınan örneklerde herhangi bir patoloji saptanmadı.Hastanın çekilen batın ultrasonografisinde karaciğer ve dalakta çok sayıda milimetrik kistik lezyon saptandı.Hastaya çekilen kontrastlı tomografide yaygın opasitelerin kistik dansitede olduğunu görüldü(resim2).Hastadan kist hidatik paneli istendi.Yüksek titrede pozitif olarak geldi. Hastanın akciğer karaciğer ve dalakta yaygın hidatik kistleri olması sebebiyle hastaya cerrahi tedavi planlanamadı hastaya albendazol 400mg 2x1 tedavisi başlandı.1 ay sonra çekilen kontrol akciğer filminde ksitik lezyonların küçüldüğü gözlendi.

SONUÇ: Kist hidatik hastalığında ayırıcı tanılarda ampiyem,akciğer kanseri,mediastinal tümör,tüberkülöz plörezi,göğüs duvarı tümörü ve büllöz akciğer düşünülmelidir.Biz bu olguda yaygın kist hidatik olgusunun metastatik akciğer kanseriyle karışabileceğini vurguladık.

Anahtar Kelimeler: kist hidatik,metastatik akciğer kanseri,serviks kanseri

resim1

resim2

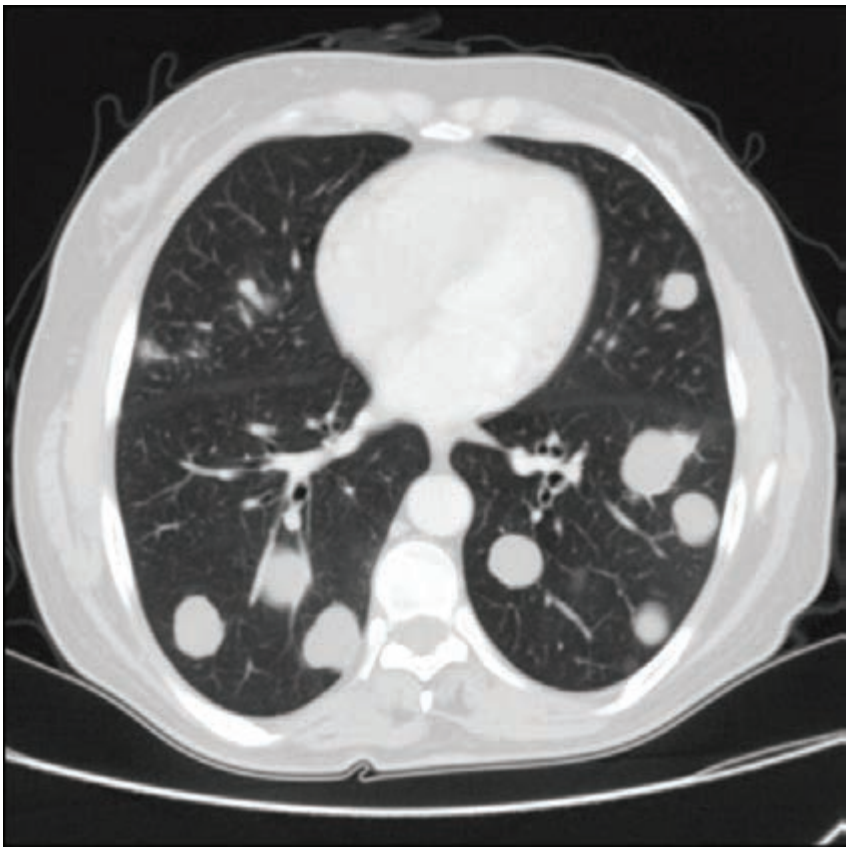

EP-301
HAVUZ TEMİZLİĞİ SONRASI AKCİĞERDE KAVİTE VE ABSE: NOKARDİYOZ

Saliha Yılmaz, Burcu Cirit, Ayşenaz Özcan, Fatma İkbal Saka, Sema Canbakan

Atatürk Göğüs Hastalıkları ve Göğüs Cerrahisi Eğitim ve Araştırma Hastanesi, Göğüs Hastalıkları Kliniği, Ankara

Hastanemize nefes darlığı ile başvuran 48 yaşında kadın hasta, öyküsünde 6 gündür olan nefes darlığı, üşüme, titreme, yüksek ateş mevcuttu. Anamnezinde 8 gün önce villa havuzu temizliğinde çalışma,2 paket- yıl sigara var. 15 yıldır sigara içmiyor. Hastanın Fizik muayenesinde bilateral ralleri mevcut, hipoksemisi vardı ve Biyokimyasında daha önceden bilinmeyen Kan şekeri yüksekliği vardı. PA akciğer grafisinde Bilateral tüm zonlarda yaygın dağınık pnömonik infiltrasyonları vardı. Hastanın takibinde intaniyeye kon sulte edilerek antibiyotik tedavisi düzenlendi. Süren ateş ve PA grafide artan pnömonik infiltrasyonlar mevcuttu. Balgam ARB menfi idi. Balgam kültüründe Candida üredi ve tedavisine antifungal eklendi. Bakılan HbA1c yüksekti. Hastanın takip eden PA grafisinde pnömonik alanlarada kaviteleşme, abse formasyonu ve birleşen abseler görüldü. Balgamda Nocardia spp üredi.Toraks BT'de her iki akciğerde bazıları solid komponentler ve bazıları multiseptalar içeren, çoğunlukla kalın cidarlı multiple sayıda yaygın kaviter lezyonlar izlendi. İntaniye konsultasyonu ile antfungal tedavisi ile kliniği iyileşti, hipoksemisi düzeldi. Çekilen Paranazal sinüs ve kranium BT'lerde enfeksiyon, abse bulgusu görülmedi. Olgu hızla gelişen enfeksiyon yaygınlığı, radyolojik kötüleşme, nadir akciğer enfeksiyon etkeni ve mesleksel maruziyet sonucu ile sunuldu.

Anahtar Kelimeler: abse, kavite, nokardiyoz

PA1

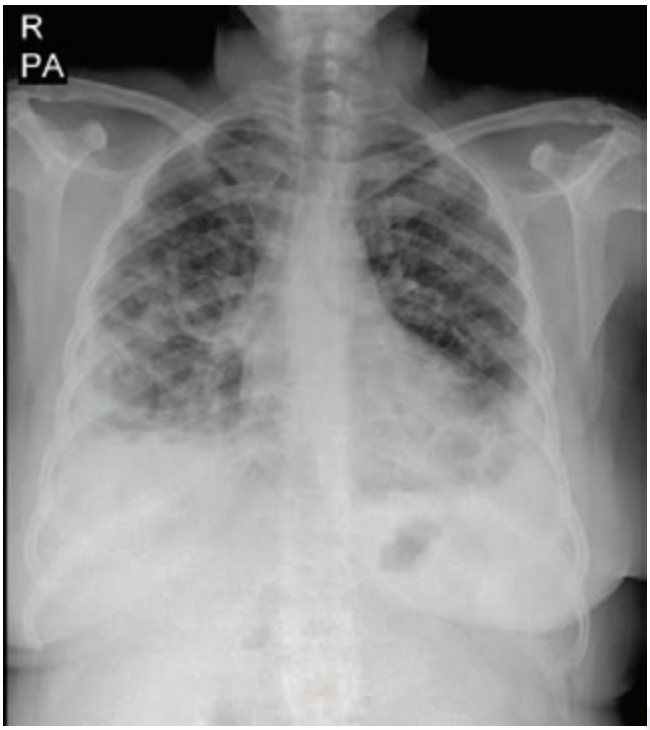

PA2

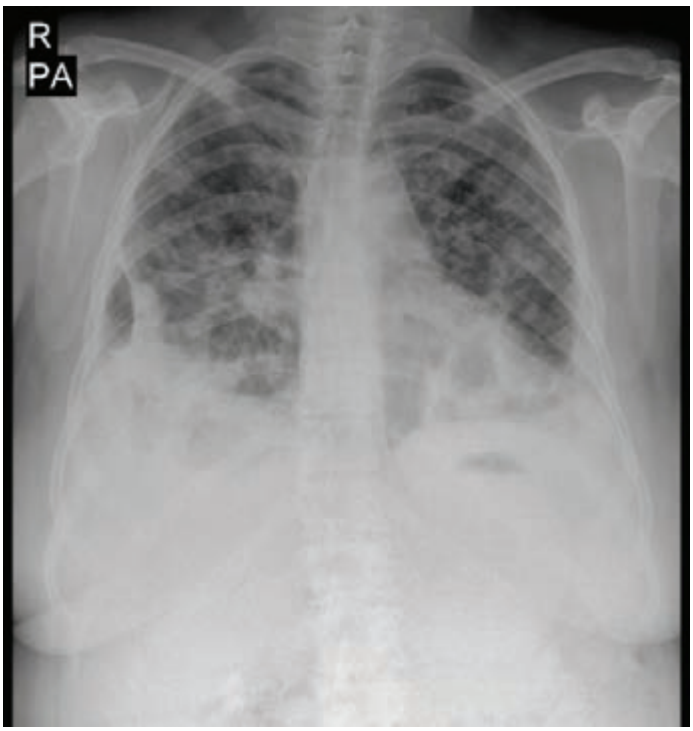

PA3

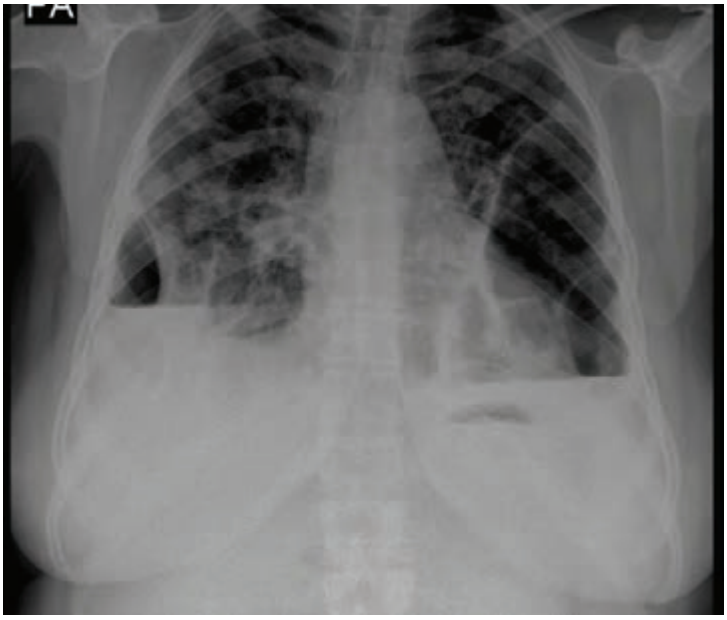

PABT1

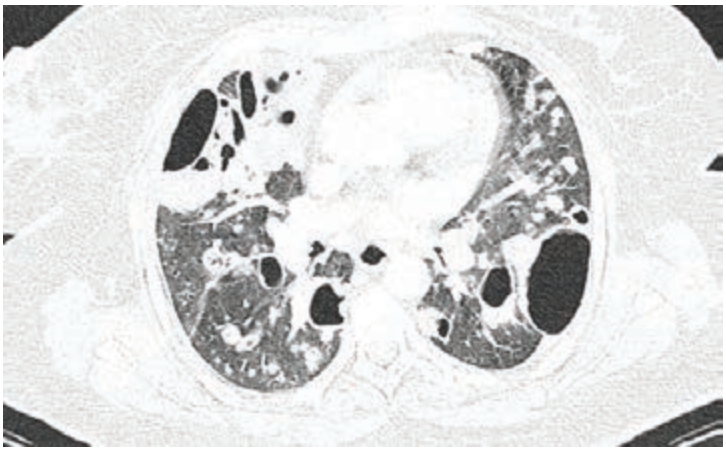

PABT2

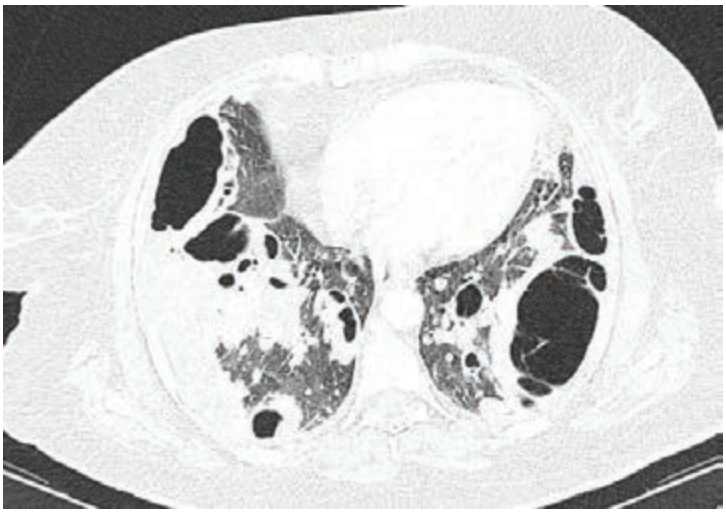

PAson

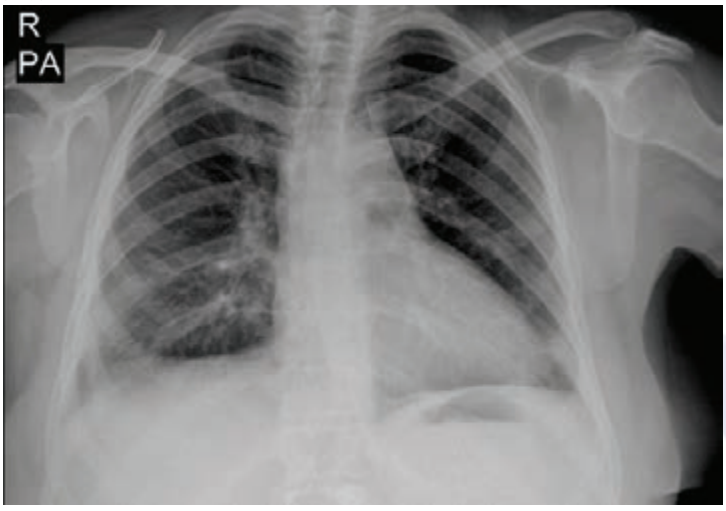

EP-302
GÖĞÜS DUVARI, VERTEBRA VE SPİNAL KANAL İNVAZYONU YAPAN AKCİĞER KİST HİDATİĞİ

Attila Özdemir, Ekin Ezgi Cesur, Kadir Burak Özer, Hatice Eryiğit, Recep Demirhan

Dr. Lütfi Kırdar Eğitim ve Araştırma Hastanesi,Göğüs Cerrahisi Kliniği, İstanbul

AMAÇ: Hidatik kist, Echinococcus granulozus tarafından oluşturulan endemik bölgelerde atipik yerleşim gösterebilen zoonotik bir hastalıktır. Bu çalışmada hem akciğeri, hem göğüs duvarını hem de torakal vertebraları tutmuş spinal komprasyona neden olmuş bir olguyu sunmayı amaçladık.

OLGU: 42 yaşında erkek hasta, sırt ağrısı ve son iki haftadır progrese olan bilateral alt ekstremitelerde güç kaybı mevcut, preoperatif radyolojik değerlendirmesinde sağ akciğer üst lobda paravertebral yerleşimli komşu kotlarda ve vertebralarda ileri destrüksiyona sebep olmuş, aksiyel planda 4., 5., ve 6. torakal vertebra korpuslarının sağ tarafını erode edip spinal kanala protrüze olan (6x4.5 cm) kistik lezyonu mevcut. Sağ torakotomi ile alt ve üst loba wedge rezeksiyon parsiyel göğüs duvarı rezeksiyonu + T3-T7 sağ hemilaminektomi yapıldı. Postoperatif patolojisi kist hidatik olarak rapor edildi.

SONUÇ: Kist hidatiğin endemik olduğu bölgelerde, göğüs duvarı ve torakal vertebralarda destrüksiyona neden olan ve hatta spinal kanala invazyon yapan lezyonlarda hidatik kist akılda bulundurulmalıdır.

Anahtar Kelimeler: Göğüs duvarı ve spinal kanal invazyonu, Hidatik kist,

Pre-op Akciger Grafisi

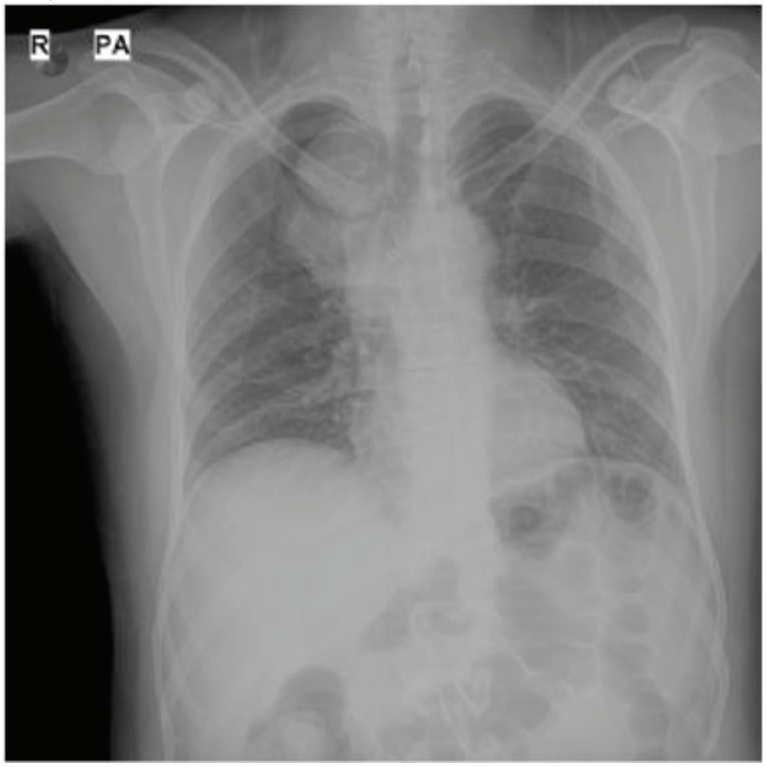

Pre-op Torakal MR

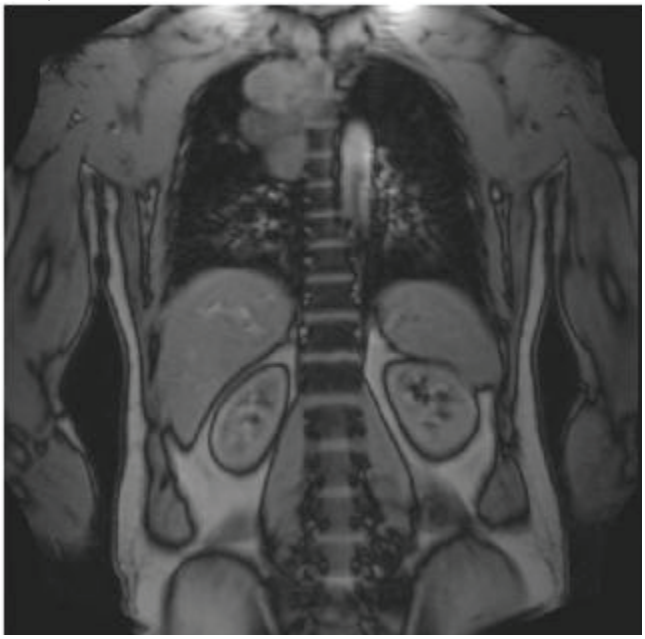

Pre- op Torakal Mr

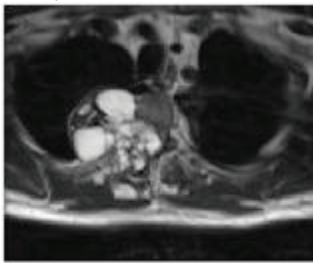

Pre-op Torakal MR

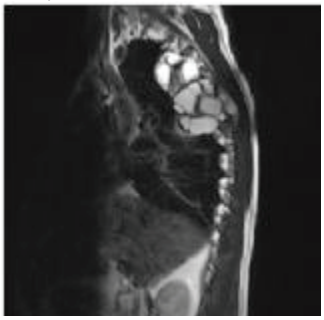

Pre-op Toraks BT

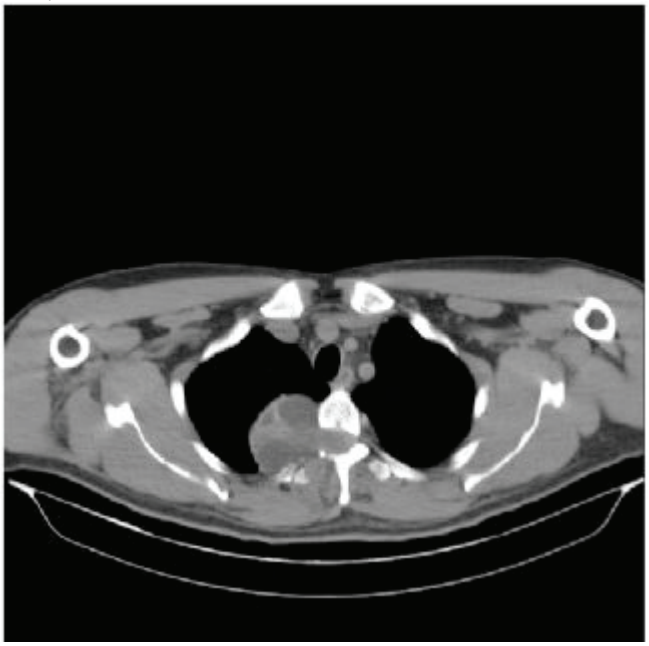

Post-op Akciger Grafisi

EP-303
RADYOLOJİK OLARAK TÜMORÜ TAKLİT EDEN BİR SEMİ-İNVAZİV ASPERGİLLOZİS OLGUSU

Esma Nur Aktepe[1], Zehra Dilek Kanmaz[1], Gülfidan Aras[1], Fatma Işıl Uzel[1], Firdevs Atabey[1], Esin Tuncay[1], Neslihan Akanıl Fener[2], Nazan Beyhan[1]

[1]Yedikule Göğüs Hastalıkları ve Göğüs Cerrahisi Eğitim ve Araştırma Hastanesi, Göğüs Hastalıkları Ana Bilim Dalı,istanbul
[2]Yedikule Göğüs Hastalıkları ve Göğüs Cerrahisi Eğitim ve Araştırma Hastanesi,Patoloji Ana Bilim Dalı,İstanbul

Pulmoner aspergillozis,inhale edilen sporların sayısı ve virulansının yanı sıra konağın immün durumuna göre aspergilloma, allerjik bronkopulmoner aspergillozi,invaziv aspergillozis olmak üzere farklı klinik formlarda ortaya çıkabilir.Aspergilloma ve allerjik bronkopulmoner aspergillozis hafif seyreden pulmoner formlardır.İnvaziv aspergillozis ciddi immünsüprese hastalarda, en sık hematolojik malignite tedavileri ve solid organ transplantasyonu ile ilişkili immünsüpresif bireylerde görülür. Semi-invaziv aspergillozis ise daha hafif immünsüpresyonda görülen ve medikal olarak tedavi edilebilen bir alt grup olarak tanımlanmıştır. Biz de renal transplantasyon sonrası immünsüpresif tedavi alan semi-invaziv pulmoner aspergillozis saptadığımız olguyu sunmayı amaçladık. Renal transplantasyon sonrası üç yıldır immünsüpresif tedavi (mikofenolat mofetil, prednizolon, takrolimus) alan 48 yaşındaki hasta, son iki aydır olan nefes darlığı, göğüs ağrısı, hemoptizi, ateş şikayetleri ile başvurdu.Posteroanterior akciğer grafisinde (PA AG) sol üst zonda 4 cm çapında kitle saptanması üzerine istenen torax bilgisayarlı tomografide(BT) sol hiler bölgeden başlayıp üst loba doğru uzanan, mediastinal yapılara invaze 4x3 cm boyutlu kitle lezyon izlendi.Fiberoptik bronkoskopide(FOB) sol alt lob girişini obstrükte eden düzgün yüzeyli, hemorajik endobronşial lezyondan alınan biyopside malignite saptanmadı. Endobronşial ultrasonografi ile iğne aspirasyonu(EBUS İA) planlandı. Sol hiler kitleden endobronşial ultrasonografi ile iğne aspirasyonunda alınan örnekte histopatolojik olarak görülen mantar hiflerinde 45 derece dallanma saptandı.Groctt ve PAS ile pozitif, EZN ile negatif boyanma tespit edildi ve sitomorfolojik bulgularla aspergilloma düşünüldü.Hasta anamnezi,kliniği ve radyolojik bulguları çerçevesinde semi-invaziv aspergillozis olarak değerlendirildi.Kreatinin klirensine göre doz ayarlanması yapılarak tedavisi vorikonazol 2x200 mg intravenöz olarak planlandı. 21 gün intravenöz vorikonazol tedavisinden sonra oralize edildi. İmmünsüpresif tedavi alan olgularda görüntüleme yöntemleri ile saptanan kitle lezyonlarda semi-invaziv ve invaziv aspergillozis ayırıcı tanıda düşünülmelidir.

Anahtar Kelimeler: Semi-invaziv aspergillozis, renal transplantasyon, vorikonazol

Resim 1

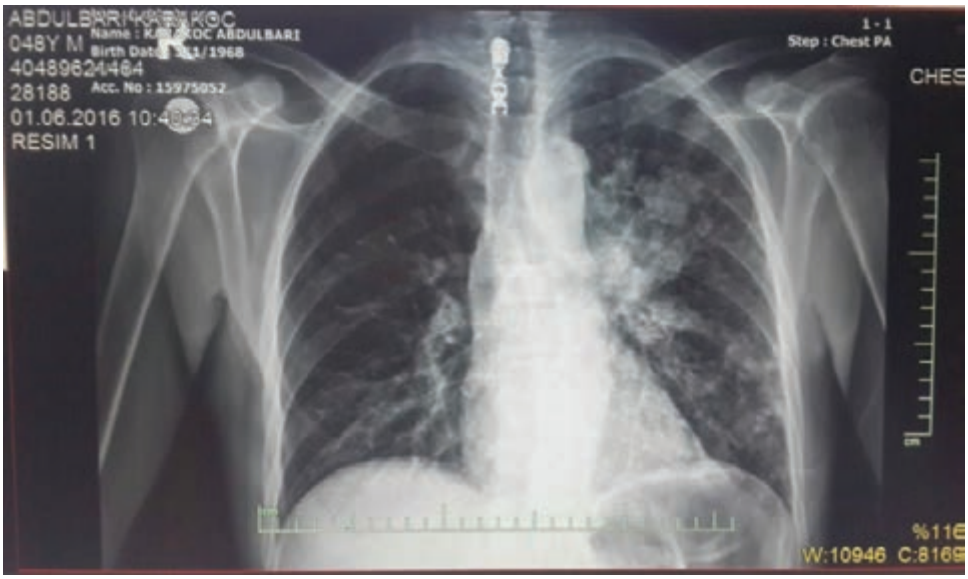

Resim 2

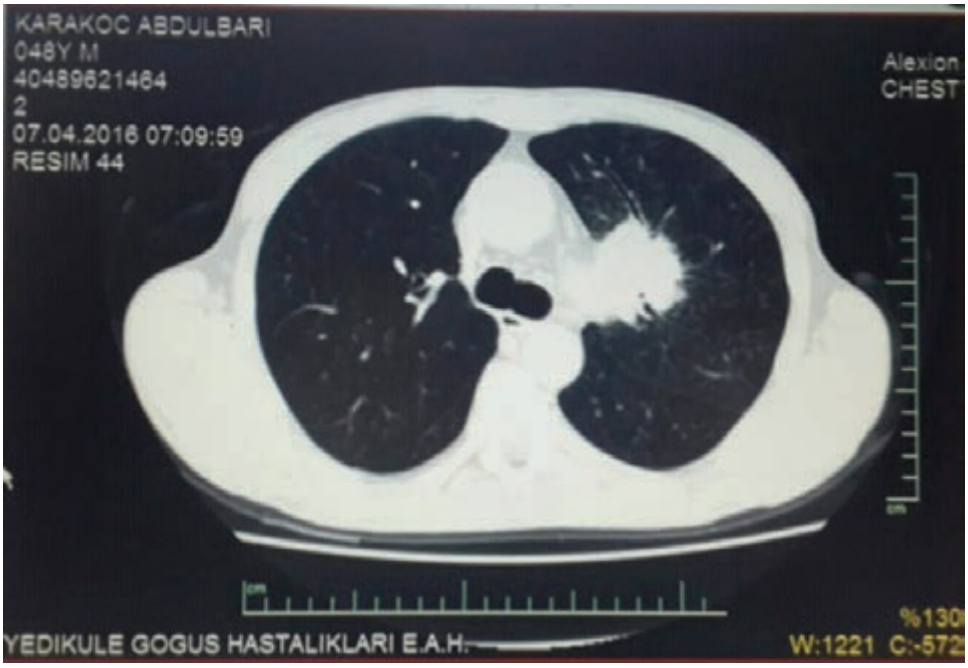

Sol hiler bölgeden başlayıp üst loba doğru uzanan, mediastinal yapılara invaze 4x3 cm boyutlu kitle lezyon

EP-304
BEHÇET HASTALIĞI VE AKCİĞER KİST HİDATİĞİ BİRLİKTELİĞİ OLAN NADİR BİR OLGU

Yusuf Akyüz, Fatih Mehmet Adıyaman, Şerife Yıldırım Aydın, Berat Kaçmaz, Orhan Yücel, Deniz Doğan, Nesrin Öcal, Tuncer Özkısa, Hatice Kaya, Seyfettin Gümüş

Gülhane Askeri Tıp Akademisi Göğüs Hastalıkları Ana Bilim Dalı, Ankara

Behçet hastalığı deri, göz ve beyin vasküler yapılarını tutan sebebi bilinmeyen immün sistemi ilgilendiren genetik geçişli bir hastalıktır. Pulmoner vasküler yapılar da sıklıkla etkilenmektedir. Kist hidatik ülkemizde yaygın olarak görülen Echinococcus granulosus'un neden olduğu paraziter bir enfeksiyon hastalığıdır. Özellikle tarım ve hayvancılıkla uğraşan kişilerde karaciğerden sonra en sık akciğer tutulumu gösterir. Behçet hastalığı ve akciğer kist hidatiği birlikteliği olan nadir bir olguyu sunuyoruz.

21 yaşında erkek hasta, 4 aydır sol omza vuran göğüs ağrısı yakınması mevcut. Ağrıya yönelik verilen tedaviye rağmen yakınması geçmemiş. Akciğer grafisinde sol akciğerde orta ve alt zonda, santral yerleşimli homojen, düzgün kenarlı dansite artışı izlenmesi üzerine kliniğimize refere edilmiş. Öz ve soygemişi köyde köpeklerle temas halinde yaşaması ve annesinde Behçet hastalığı olması dışında özellik arzetmiyordu. Fizik muayenesinde oral aft, sol gözde kızarıklık ve sol hemitoraksta solunum seslerinde azalma saptandı. Akciğer grafisindeki bulguların ayırıcı tanısı nedeniyle toraks BT çekildi. Hasta anamnez ve fizik muayene bulguları ile birlikte değerlendirildiğinde Romatoloji ve Göz hastalıkları ile birlikte Behçet Hastalığı ön tanısı ile tetkik edildi. HLA-B5 (+), CRP:85.7mg/lt, WBC:14020/µlt ve üveit saptandı. Behçet Hastalığı tanısı konuldu ve tedavisine başlandı. Toraks BT'de sol akciğer alt lobda yaklaşık 8x9cm boyutlarında düzgün sınırlı kistik lezyon görüldü. Kist hidatik indirekt hemaglütinasyon testi (+) geldi. Kist hidatik tanısı konuldu ve cerrahi olarak tedavi edildi.

Akciğer hidatik kisti ülkemizde sık karşılaşılan bir paraziter hastalıktır. Akciğer grafisinde var olan homojen, düzgün sınırlı dansite artışı gibi lezyonlar hastanın Behçet Hastalığı gibi primer tanısı ile ilişkili olabileceği düşünülse de ayırıcı tanıda kist hidatik mutlaka akılda bulundurulmalıdır.

Anahtar Kelimeler: Ayırıcı Tanı, Behçet Hastalığı, Kist Hidatik

PREOP TORAKS BT

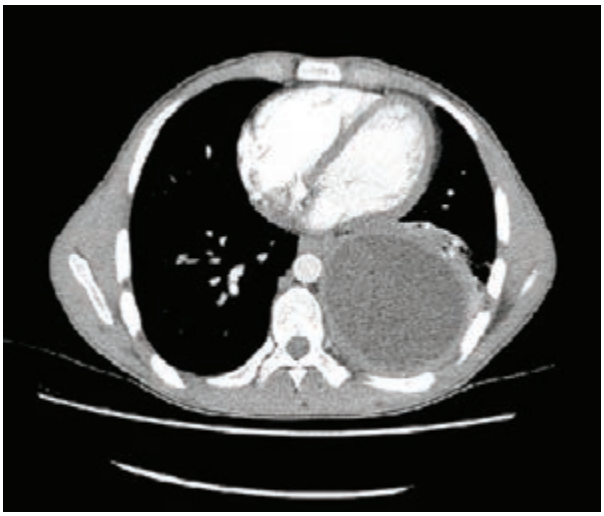

6 AY SONRAKİ KONTROL AKCİĞER PA GRAFİ

EP-305
HIV'Lİ HASTADA PNEUMOCYSTİS JİROVECİ PNÖMONİSİ OLGUSU

Ayhan Varol

Niğde Devlet Hastanesi Göğüs Hastalıkları Bölümü, Niğde

Pneumocystis jiroveci pnömonisi (PCP), özellikle bağışıklık sistemi baskılanmış hastalarda görülen bir komplikasyondur. Dispne, taşipne, nonprodüktif öksürük, ateş ve siyanoz PCP' de görülen klinik bulgulardır. Radyolojik olarak interstisyel pnömoni görünümü saptanır. Pneumocystis jiroveci kültürde üretilemediğinden tanı klinik bulgular ile birlikte akciğer sekresyonunda organizmanın morfolojik olarak gösterilmesi veya Fluoresan antikor ve moleküler yöntemler gibi daha duyarlı yöntemler ile saptanması ile konulabilir. Olgumuz cezaevinde kalan, 32 yaşında erkek hasta, kuru öksürük, ateş, kusma ve nefes darlığı ile başvurdu. Öz geçmişinde sigara kullanım öyküsü ve 3 yıl önce parapnömonik plörezi geçirme öyküsü mevcuttu. Fizik muayenesinde Ateş: 40 °C, Nb: 90/dk, SS:28/dk, KB:130/80 mmHg idi. Dinlemekle bilateral raller saptandı.Laboratuvar bulgularında CBC ve Biyokimya normal, CRP 174 mg/dl ve sedimantasyon 95 mm/h olarak bulundu. AKG'da orta düzeyde hipoksi mevcuttu. PA grafide bilateral diffüz infiltratif görünüm olması nedeniyle Toraks BT çekildi. Bilateral, yaygın, içerisinde hava bronkogramları olan konsolidasyon alanları, yer yer buzlu cam dansiteleri ve apikal bölgelerde kistik değişikler saptandı (Resim 1). Hastaya geniş spektrumlu antibiyotik ve PaO2 70'den küçük olduğu için steroid tedavisi başlandı (PCP pnömonisi ?). Hastanın öncesinde 5 yıl süreyle kokain kullanım öyküsü olduğu tespit edilince HIV testi gönderildi. Hastanın HIV testi pozitif gelmesi üzerine hastada PCP pnömonisi ön tanımızın kuvvetlenmesi üzerine tedavisine TMP-SMX eklendi. Steroid tedavisi 5. günde kesildi. Takiplerinde ateş yanıtı alındı. Hastanın kliniğinde belirgin düzelme izlendi. Ancak hastanın teşhisinin doğruluğunun ispatlanması ve ileri tetkik - tedavisi için 3. Basamak bir kliniğe yönlendirilmesine karar verildi. Hastanın takiplerinin yapılması üzerine, dış merkezde yapılan tetkikler sonucunda hastanın PCP pnömonisi tanısının doğrulandığı ve tedavisine devam edildiği öğrenildi. HIV açısından Enfeksiyon hastalıklarınca tedavisi düzenlenen ve ayaktan tedavi planı verilen hastanın pnömonisinin düzelmesi üzerine ilgili hastane tarafından taburcu edildi. Sonuç olarak diffüz pulmoner infiltrasyonlarla gelen, ateş, nonprodüktif öksürük, nefes darlığı olan hastalarda altta yatan immun sistem bozukluğu olup olmadığı araştırılmalı ve PCP pnömonisinin ayırıcı tanılar arasında düşünülmesinin ve erken dönemde tedavinin başlanmasının önemi ortaya çıkmaktadır.

Anahtar Kelimeler: HIV, Pneumocystis Jiroveci Pnömonisi, Solunum Yetmezliği

Olgunun Toraks BT Görünümü

EP-306
EPİDİDİMİT İLE İLİŞKİLİ SEPTİK EMBOLİ

Muzaffer sarıaydın[1], Ersin Günay[1], Sibel Günay[2], Mehmet Ünlü[1]

[1]Afyon Kocatepe Üniversitesi Tıp Fakültesi Göğüs Hastalıkları Ana Bilim Dalı, Afyonkarahisar
[2]Afyon Devlet Hastanesi Göğüs Hastalıkları, Afyonkarahisar

Septik pulmoner emboli (SPE), septik flebitteki enfekte fibrin trombüsten akciğere embolizasyon sonucu pulmoner damarlarda tıkanıklık olmasına bağlı gelişen pulmoner enfarkt ve pulmoner enfeksiyon tablosudur. Otuz bir yaşında erkek hasta on gündür olan ateş ve göğüs ağrısı şikayeti ile polikliniğimize başvurdu. Akciğer grafisinde her iki akciğer de yaygın nodüler infiltrasyonlar saptandı (Resim-1). Toraks Bilgisayarlı Tomografisinde her iki akciğer parankim alanlarında yer yer santral yer yer periferal subplevral yerleşimli multipl fokal ve nodüler konsolidasyon alanları izlendi (Resim-2). Ayrıntılı anamnezi alındığında 15 gündür sağ skrotal şişlik ve ağrı şikayetlerinin de olduğu tespit edildi. Skrotal ultrasonografide sağda epididimit bulgusu saptandı. Hastanın anamnezi, diğer olası nedenlerin dışlanması ve radyolojik bulguları ile epididimite sekonder septik pulmoner emboli tanısı konuldu. Hastaya sefuroksim aksetil tedavisi üç haftaya tamamlandı. Kontrol akciğer grafisinde lezyonlarda gerileme izlendi. Epididimite sekonder septik pulmoner embolinin nadir görülmesi ve ayrıntılı anamnezle birlikte, radyolojik bulgularla tanı konulması nedeniyle bu olguyu sunmayı amaçladık.

Anahtar Kelimeler: Septik emboli, epididimit, radyoloji

Resim 1

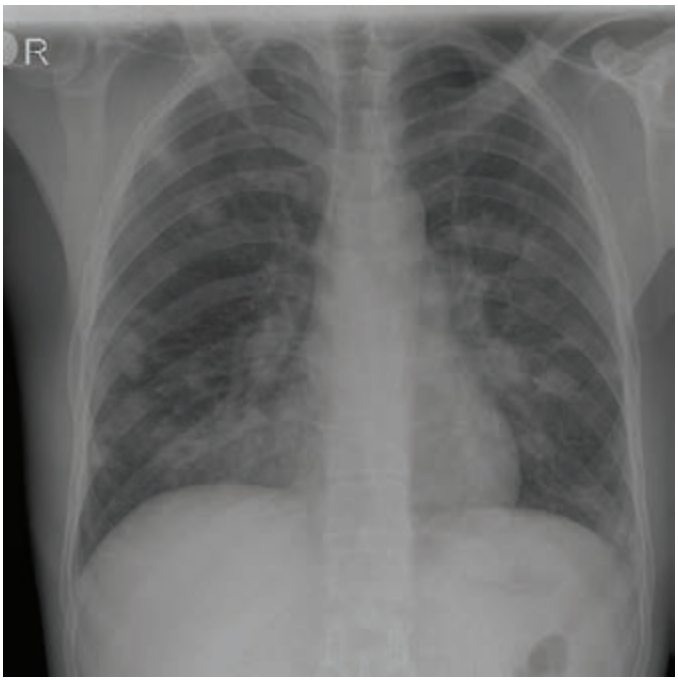

Hastanın PA-Akciğer grafisinde bilateral parankim alanlarında nodüler dansiteler

Resim 2

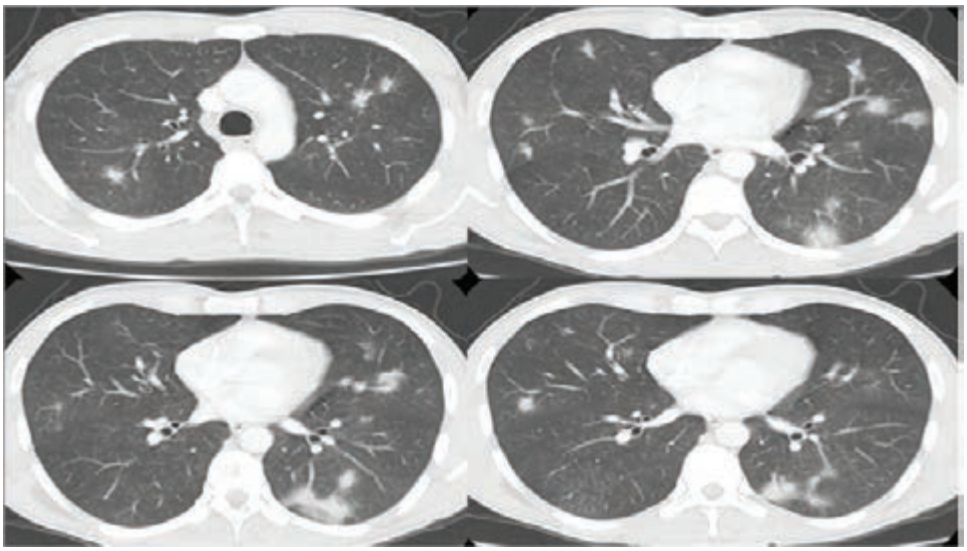

Hastanın Toraks Bilgisayarlı Tomografisinde Bilateral buzlu cam dansitesinde septik emboliye ait nodüler görüntüler

EP-307
KOAH'LI OLGULARDA GELİŞEN PNÖMONİDE NADİR SEYİR ÖZELLİĞİ: SOLİTER PULMONER NODÜL İLE PREZENTASYON

Şule Akçay[1], Koray Hekimoğlu[2]

[1]Başkent Üniversitesi Tıp Fakültesi Göğüs Hastalıkları AD Ankara
[2]Başkent Üniversitesi Tıp Fakültesi Radyoloji AD Ankara

Yetmiş dokuz yaşında kadın hasta KOAH tanısı ile 10 yıldır düzenli tedavi almaktaydı. Ağustos 2015'de nefes darlığında artış ile hospitalize edildi. Pulmoner tromboemboli (PTE) ekartasyonu için toraks BT anjiyografi çekildi, PTE saptanmadı, sol akciğer alt lob lateral bazal segmentte spiküler konturlu 16 mm boyutunda nodüler lezyon saptandı. Altmış paket-yılı sigara öyküsünün bulunması nedeniyle öncelikle akciğer karsinomu düşünüldü. Olası invazif bir girişim öncesi PET-BT istendi. PET-BT'de tanımlanan lezyonun SUVmax değeri 1.5 olarak raporlandı, lezyonda malign potansiyelin düşük olduğu tahmin edildi. Etkin KOAH tedavisinin yanında iki hafta nonspesifik antibiyotik tedavisi uygulandı, Kasım 2015 tarihli kontrol toraks BT'de soliter pulmoner nodül kaybolmuştu. Elli üç yaşında erkek hasta 35 yıldır ortalama 2 paket/gün sigara içiyordu, sigara bırakması amacıyla uygulanan farmakolojik tedaviye rağmen sigarayı bırakamamış, miktarını 1 paket/gün'e düşürebilmişti. Orta-ağır KOAH tedavisi altında iken atak semptomu ile Kasım 2015'de yatırılan hastada toraks BT'de sol akciğer alt lobda 2 cm boyutunda soliter nodül, subkarinal 20x12 mm lenfadenopati saptandı. Bu lezyon eski BT'lerde yoktu. Radyoloji bölümünce mukosel olasılığından da sözedilmesi nedeniyle, PET-BT için acele etmeyerek antibiyotik ve ekspektoran tedavisi uygulandı. Ocak 2016'da kontrol toraks BT ile nodül formundaki lezyonun rezorbe olduğu gözlendi. Her iki olgu da ağır sigara içiciliği, KOAH zemini ve kısa sürede gerileyen soliter nodüllerin varlığıyla benzer özellikte seyir gösterdiler. Olgularda yakın takiple temkinli yaklaşım, olguları ileri invazif girişim morbiditesinden korumuştur. Nadir soliter pulmoner nodül örnekleri olmaları yönüyle de tartışmayı amaçlıyoruz.

Anahtar Kelimeler: soliter nodül, pnömoni, KOAH

Resim 1

Resim 2

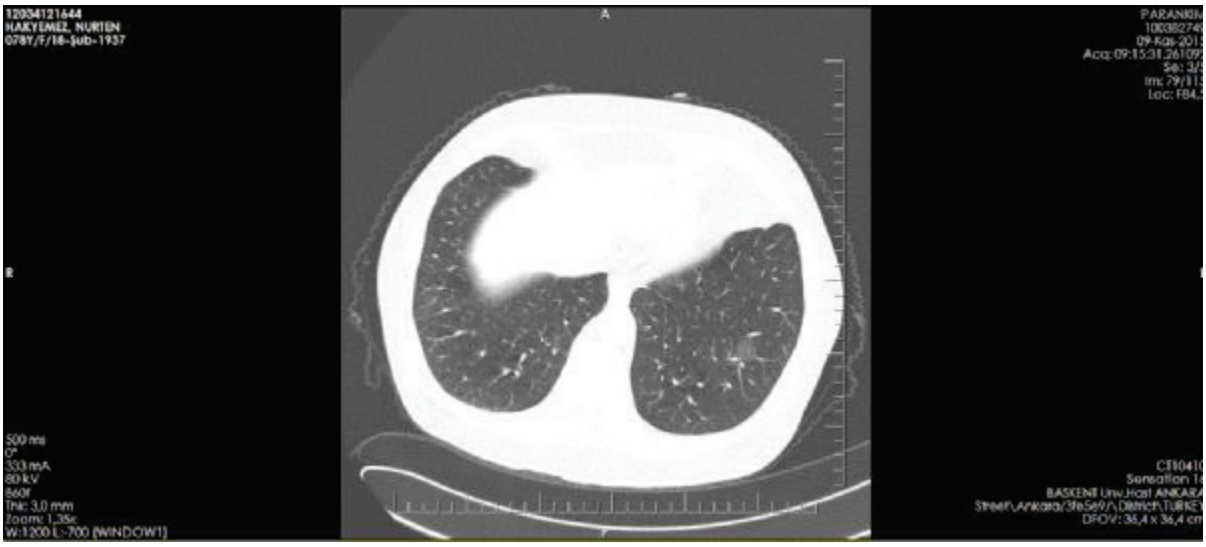

Resim 3

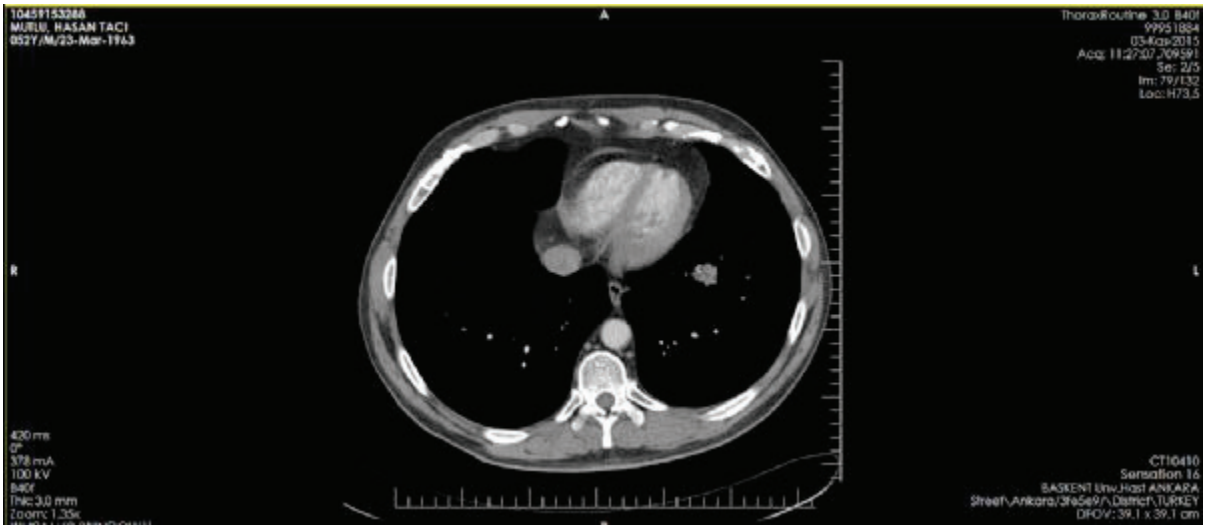

Resim 4

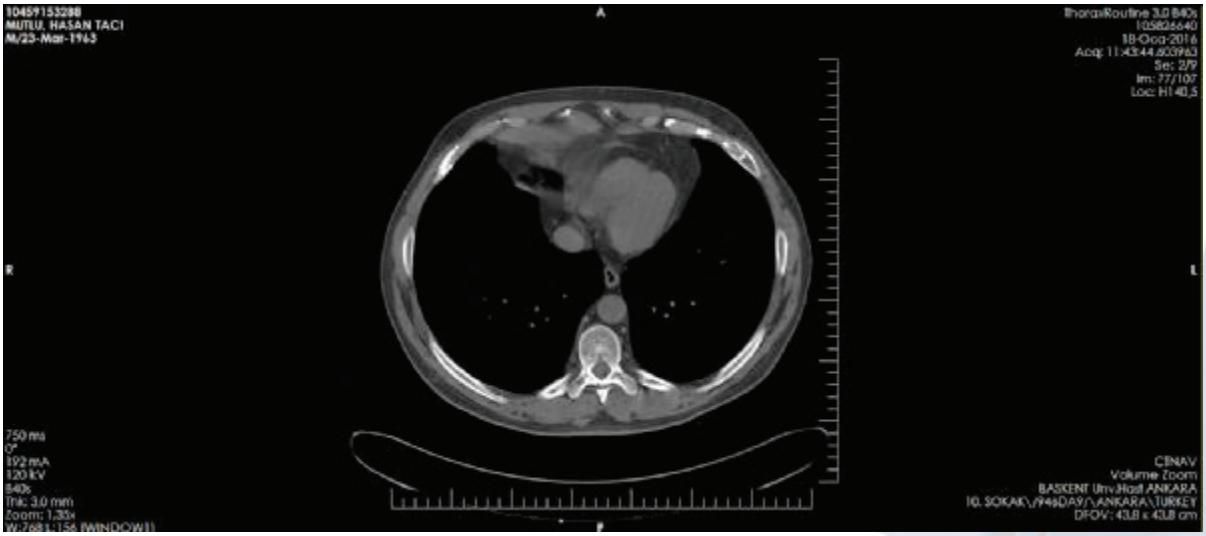

EP-308
AKCİĞERDE NADİR GÖRÜLEN MYCOBAKTERIUM CHELONAE ENFEKSİYONU

Sinem Yalçın, Osman Nuri Hatipoğlu

Trakya Üniversitesi Tıp Fakültesi Göğüs Hastalıkları

Mycobacterıum Chelonea Atipik Mikobakteriler Arasında Nadir Tanı Konulan Enfeksiyon Ajanlarından Biridir. Genelde Kutanöz Enfeksiyonlaryapmakta Olup Akciğerde Tek Tük Vakalar Bildirilmiştir. 3 Yaş Erkek Hasta, Ara Sıra Olan Öksürük Ve Şiddetli Efor Dispnesi Şikayetleri Olan, Aktif Sigara İçen, Altta Yatan Koah Hastalığı Olan Hasta Başvurduğu Kurumda Çekilen Toraks Bt İle Tarafımıza Refere Edildi. Btde Sağ Ac Apikalde Sekel Lezyonları, Sol Ac Üst Lob Apikalde 15*7.7 Mm Spiküle Kontürlü Lezyon, Sol Ac Alt Lob Posterobazalde 17*13 Mm Malignite Açısından Şüpheli Lezyon Mevcuttu. Hastanın Çekilen Petde Mevcut Lezyonlarda Tutulum Olması Üzerine Yapılan Bronkoskopide Endobronşial Lezyon İzlenmedi. Alınan Selektif Lavaj Patolojisi Bening Olarak Geldi. Nonspesifik Antibiyotik Tedavisi Sonrası Kontrol Btde Regresyonu Olmayan Hastanın Verilen Üç Balgam Örneğinin İkisinde Mycobacterium Chelonea Üremesi Oldu. Mycobacterıum Chelonea Akciğerde Nadir Görülen Atipik Mikobakterilrden Birisi Olması Ve Maligniteyi Taklit Etmesi Açısından Dikkat Çekmek İçin Vakamızı Sunmayı Uygun Bulduk.

Anahtar Kelimeler: akciğer enfeksiyonları, atipik mikobakteriler, mycobacterıum chelonea

pet ct

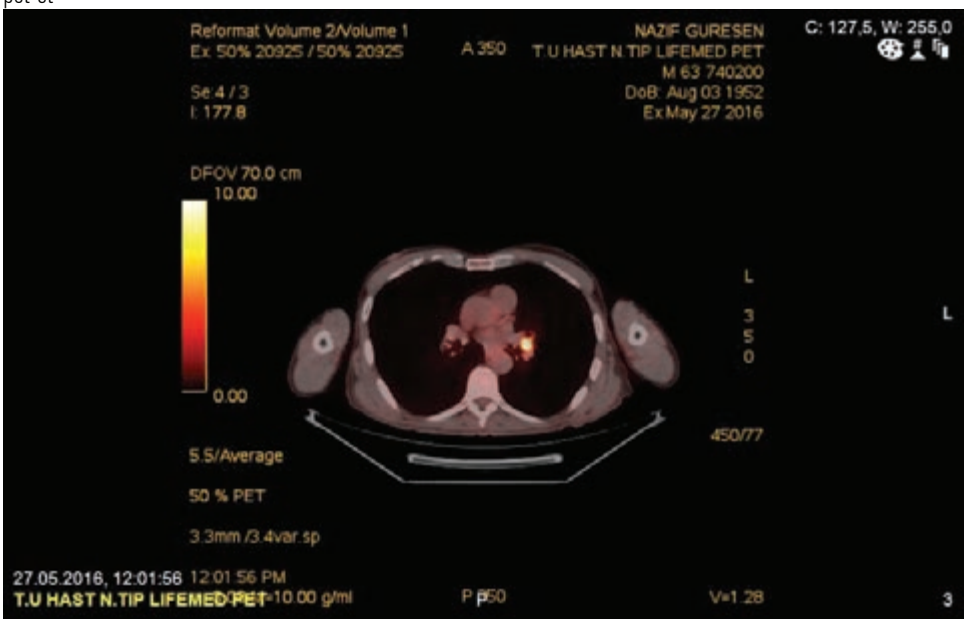

petdeki tutulum

toraks bt

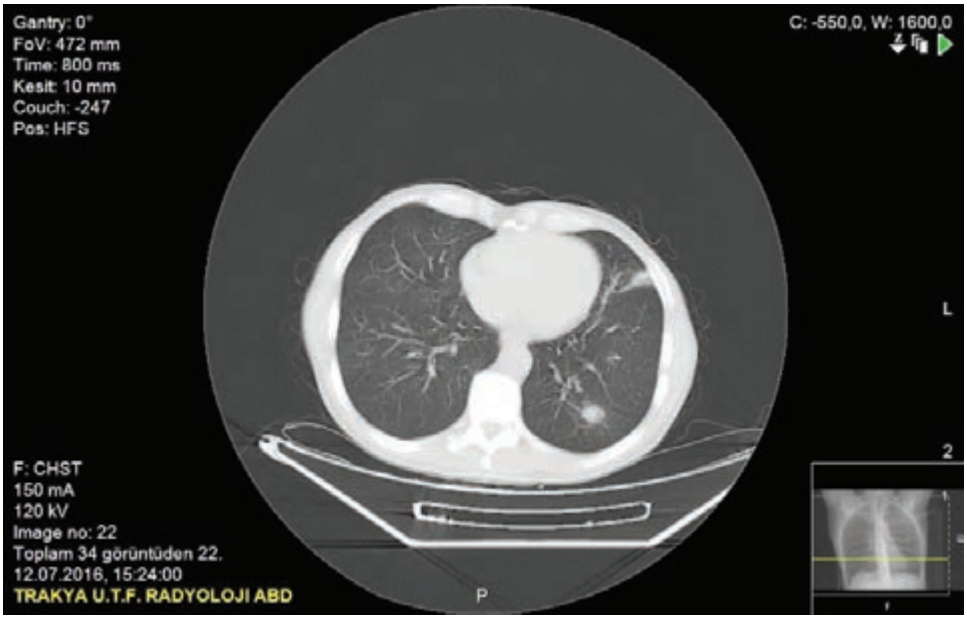

hastanın toraks btdeki lezyonları

EP-309
BRONŞEKTAZİ AKUT ATAK VE STABİL HASTALIKTA İNFLAMASYON BELİRTEÇLERİNİN KARŞILAŞTIRILMASI

Burcu Arpınar Yiğitbaş, Berat Uslu, Mustafa Asım Demirkol, Celal Satıcı, Ayşe Filiz Koşar

Yedikule Göğüs Hastalıkları ve Göğüs Cerrahisi Eğitim ve Araştırma Hastanesi

GİRİŞ: Bronşektazide altta yatan sessiz inflamasyonun sebepleri arasında kronik ve persistan infeksiyonlar yer almaktadır. İnflamasyon belirteçleri hasta takibinde ve tedavinin yönlendirilmesinde önemli yer tutmaktadır.

AMAÇ: Çalışmamızın amacı bronşektazi hastalarının stabil ve atak dönemlerinde bakılan inflamasyon belirteçlerini saptamak, klinik, mikrobiyolojik ve radyolojik bulgular ile ilişkilerini gözden geçirmektir.

MATERYAL-METOD: Göğüs hastalıkları poliklinikliklerimize başvuran ve / veya serviste interne olan 71 bronşektazi hastasının (39'u kadın) kayıtları retrospektif olarak incelenmiştir. Hastaların 33'ünün atak döneminde olduğu saptanmıştır. Hastaların klinik, radyolojik ve laboratuar kayıtları incelenmiş olup hastalara SF – 36 form ve SGRQ anketleri doldurulmuştur.

SONUÇ: Platelet sayımı ($p=0.044$), WBC sayımı ($p<0.001$), CRP düzeyi ($p<0.001$) ve sedimantasyon düzeyinin ($p<0.001$) akut atakta daha yüksek olduğu, hemoglobin düzeyinin ($p=0.001$), MPV düzeyinin ($p=0.006$) ve PDW düzeylerinin ($p=0.043$) akut atakta daha düşük olduğu saptanmıştır. WBC düzeylerinin PLT düzeyleri ile pozitif korelasyon gösterdiği ($p=0.006$, $r=0.324$), hemoglobin düzeylerinin SF 36 form skorları ile pozitif korelasyon ($p=0.042$, $r=0.242$), SGRQ anket skorları ile negative korelasyon ($p=0.013$, $r=-0.295$) gösterdiği, platelet sayımının ise SGRQ anket skoru ile pozitif korelasyon gösterdiği ($p=0.018$, $r=0.282$) saptanmıştır.

TARTIŞMA: Sonuçlarımız bronşektazi hastalarının takibinde ve yaşam kalitelerinin ölçümünde önemli sonuçlar göstermiştir. Hastaların takibinde klinik, mikrobiyolojik ve laboratuar parametrelerin birlikte hayat kalitesi ile değerlendirilerek tedavinin buna göre düzenlenmesi gerekmektedir.

Anahtar Kelimeler: bronşektazi, hayat kalitesi, inflamasyon belirteçleri

EP-310
HASTANEYE YATAN PNÖMONİ OLGULARINDA PROKALSİTONİN VE/VEYA BAKTERİYOLOJİK DESTEK İLE TAKİBİN ETKİNLİĞİ

Dilek Eraslan, Mustafa Hikmet Özhan

Ege Üniversitesi Göğüs Hastalıkları Ana Bilim Dalı, İzmir

Pnömoni olgularının takibinde; klinik bulgular, bio-göstergeçler, radyolojik bulgular veya bakteriyolojik eradikasyon gibi parametreler kullanılmaktadır. Çalışmamızın amacı, retrospektif olarak immün yetmezliği olmayan pnömoni olgularının izleminde bio-göstergeç olarak prokalsitonin (PCT) veya PCT ile beraber bakteriyolojik verilerin ele alındığı protokollerin mortalite, hastane yatış süresi, yoğun bakım ihtiyacı gibi parametrelere etkisinin karşılaştırılmasıdır. Çalışmamızda, Nisan 2015-Temmuz 2015 tarihleri arasında kliniğimizde yatan 865 hasta dosyası taranmıştır. ICD-10'a göre elektronik hasta dosyalarından J12-18 ve alt kırım tanı kodları ile toplam 146 hasta dosyasına pnömoni tanısı kodlandığı tespit edilmiştir. İmmünsüpresyona neden olabilecek hastalıklar (HIV, KT alan maligniteler, organ transplantasyonu, ilaç kullanımları) nedeniyle 74 dosya ile tekrar eden yatışlar, 24 saatten kısa süren yatışlar, yanlış kodlama ve eksik verisi olan 17 dosyalar çalışma dışı bırakıldı. Sonuç olarak, 55 olgu çalışmaya dahil edilmiştir. Olgular, tek başına PCT ile izlenen bakteriyolojik veri elde edilemeyen ve PCT ile beraber bakteriyolojik veri elde edilerek izlenen olgular olarak iki gruba ayrıldı. PCT ile PCT-bakteriyoloji grubu verileri karşılaştırıldığında: sırasıyla, ortanca yaş 68.5(22-95) ve 72(25-90), K/E 9/19 ve 11/16, ortalama hastanede yatış süresi 8.5(4-36) gün ve 14(7-40) gün (p=0.001), ortalama yoğun bakımda yatış süresi 8 gün (4-13) ve 10 gün (3-38)(p=0.006), septik şok varlığı %14.3 ve % 37 (p=0.048), mortalite yüzdesi %35.7 ve %74.1 (p=0.007) olarak bulunmuştur. PCT grubundaki olguların %53'ü, PCT-bakteriyoloji grubundaki olguların ise %37'si toplum kökenli pnömoni olgularından oluşmaktaydı. En sık üreyen etken Acinetobacter baumannii, en sık kullanılan ampirik antibiyotik seftriakson olarak tespit edilmiştir. Üçüncü gün prokalsitonin değeri %50'den fazla düşme olan hastalar ile düşmeyen olgular arasında mortalite açısından fark saptanmadı. İki gruptada en sık görülen ek hastalık KOAH olarak tespit edildi. Sonuç olarak; etken üretilebilen olgularda hastane yatışı, yoğun bakım süresi ve mortalite oranı daha yüksek olarak bulunmuştur ve bakteriyel yükün daha fazla olmasından kaynaklanabileceği düşünülmüştür. Pnömoni nedeni ile hastaneye yatırılan olgularda hasta izleminde tek başına PCT gibi bio-göstergeçlerle yetersiz kalacağını ve mutlaka bakteriyolojik etkenin elde edilmesi gerekmektedir.

Anahtar Kelimeler: Prokalsitonin, pnömoni, bakteriyel yük

Akış Seması

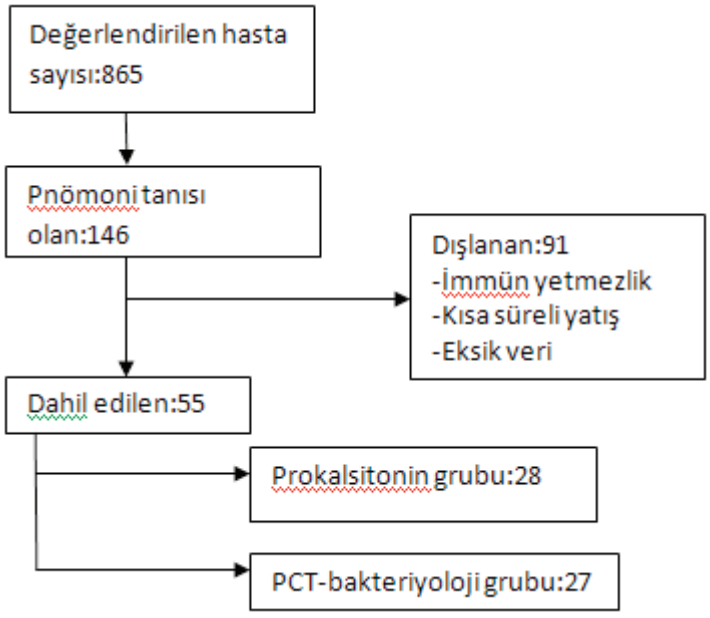

Prokalsitonin ve prokalsitonin-bakteriyoloji grubunda prognoz

	PCT(n:28)	PCT-bakteriyoloji(n:27)	p
Hastanede yatış süresi(gün)	8.5(4-36)	14(7-40)	0.001
Yoğun bakım süresi(gün)	8(4-13)	10(3-38)	0.006
Septik şok(%)	14.3	37	0.048
Mortalite(%)	35.7	74.1	0.007

Tablo.1.Prokalsitonin ve prokalsitonin-bakteriyoloji grubunun demografik özellikleri

	PCT(n:28)	PCT-bakteriyoloji(n:27)
Yaş	68.5(22-95)	72(25-90)
Cinsiyet (K/E)	9/19	11/16
Komorbidite		
KOAH	12	11
DM	8	6
HT	10	10
KAH	5	9
SVO	3	8
KKY	6	2
SY tedavisi		
Oksijen	6	7
NIV	7	11
MV	2	7
Antibiyotik		
Seftriakson	14	15
Klaritromisin	9	7
Sefoperazon	8	2
Meropenem	2	3
Diğerleri	10	13

Prokalsitonin grubunda pnömoni tipleri

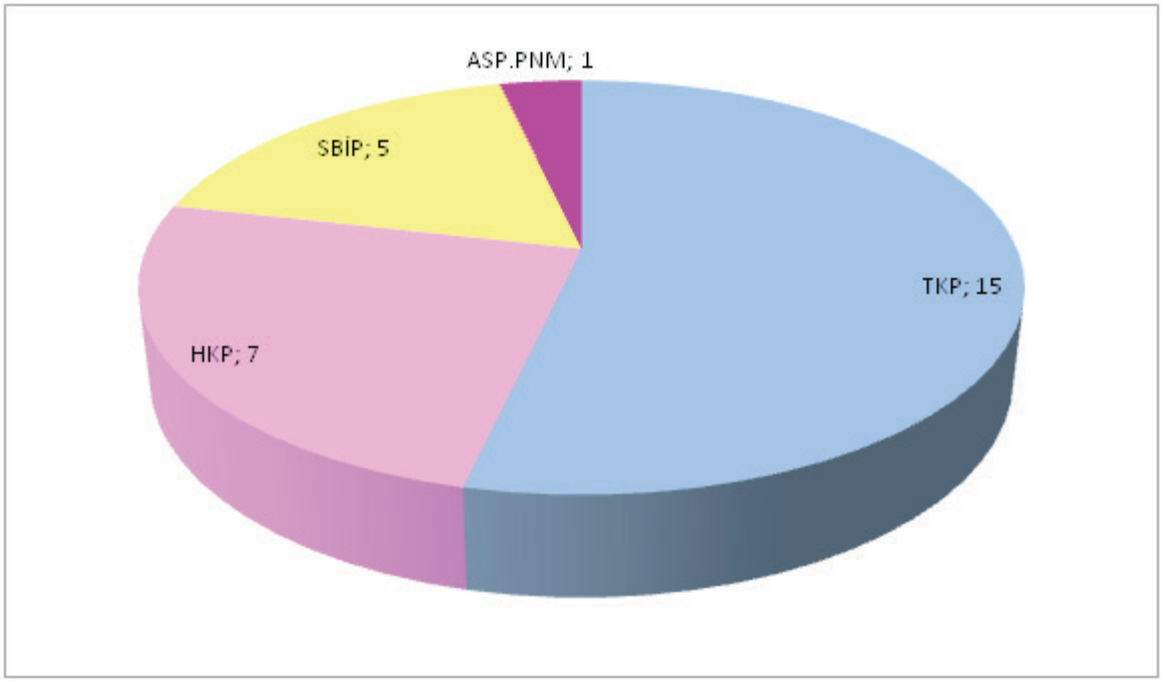

Prokalsitonin-bakteriyoloji grubunda pnömoni tipleri

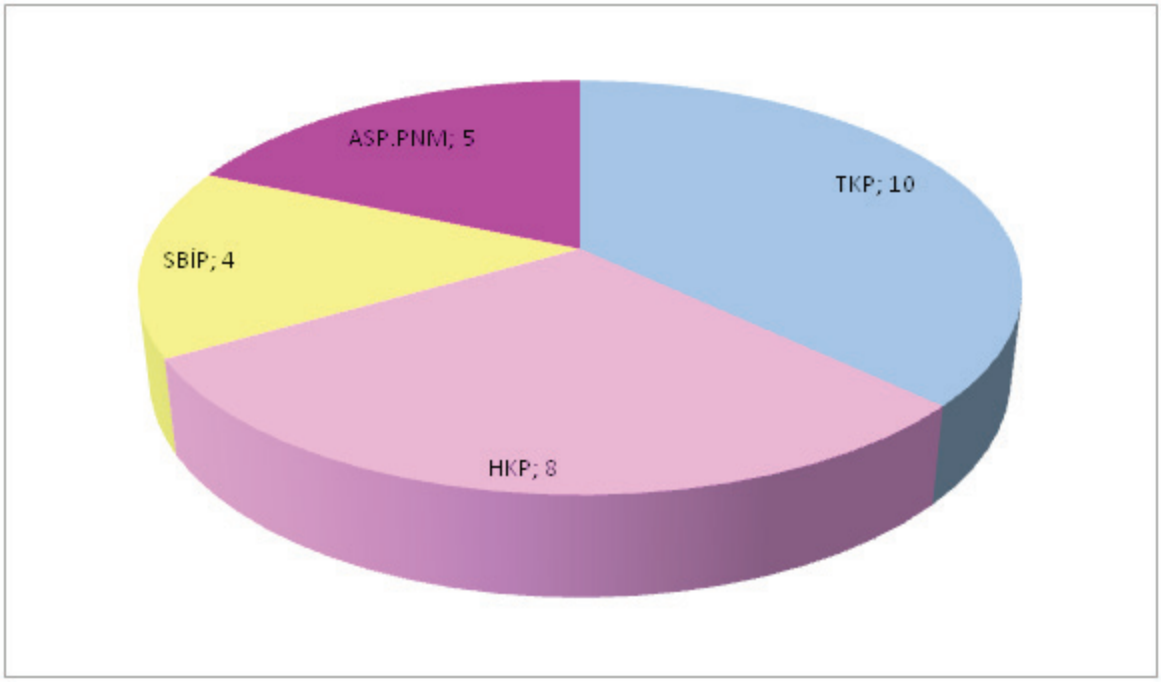

Prokalsitonin-bakteriyoloji grubunda izole edilen etkenler

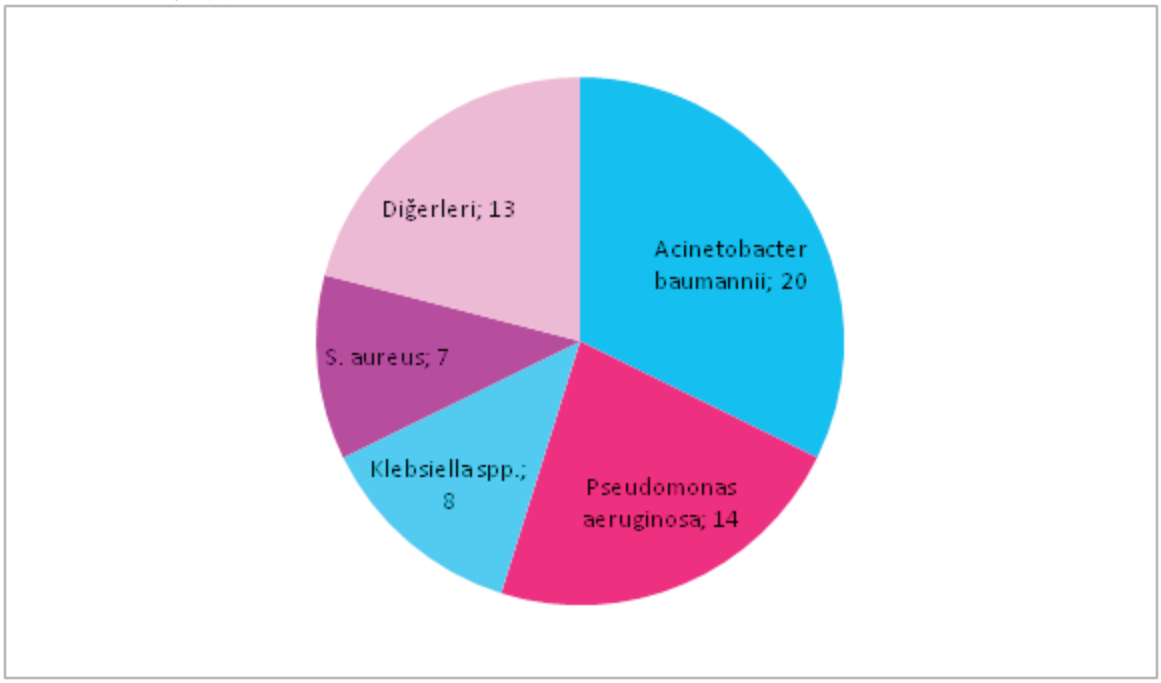

EP-311
HİDROKARBON ASPİRASYONUNA BAĞLI LİPOİD PNÖMONİ OLGUSU

Naciye Mutlu, Pelin Korkmaz, Ayşin Durmaz, Hüseyin Cem Tigin, Işıl Gökdemir, Murat Kıyık

Yedikule Göğüs Hastalıkları ve Göğüs Cerrahisi Eğitim ve Araştırma Hastanesi, İSTANBUL

Lipoid pnömoni lipid özellikli maddelerin endojen ya da sıklıkla ekzojen formunun kaza ile aspirasyonu sonucu meydana gelir. En yaygın örneği olan petrol; parafin, olefin, aromatikler ve asetilen serisinden oluşmaktadır. Petrol ürünlerinde bulunan yüksek viskoziteli hidrokarbonların kaza ile aspirasyonu sonucu akut bir tablo olan ateş yiyenlerin pnömonisi oluşabilir. Onsekiz yaşında erkek hasta, öğrenci, hobi olarak yaptığı ateş püskürtmeye bağlı kandil yağı aspirasyonu sonrasında öksürük, yüksek ateş şikayetleriyle doktora başvurmuş.Hastaya yatarak ıv antibiyoterapi uygulanmış, radyolojik düzelme olmayınca tarafımıza yönlendirilmiş.Tarafımıza başvurduğunda hastanın belirgin bir yakınması yoktu, ateş yüksekliği tespit edilmedi. Solunum sistemi muayenesinde sol bazalde solunum sesleri azalmıştı, sağ taraf doğaldı.PA AC grafisinde sağ akciğer kardiyofrenik sinüsü kapatan nonhomojen dansite artışı ve sol akciğer alt zon parakardiyak alanda diyafram altına doğru uzanan düzenli sınırlı homojen dansite izlendi. Toraks BT' de: Her iki akciğer alt loblarda ve sağ orta lobta büyüğü 8 cm çapa ulaşan, nondependan kesimlerinde hava seviyelenmesi ve diğer kesimlerde de küçük hava lokülasyonları barındıran irili - ufaklı lokule kolleksiyonlar mevcuttur.Lezyonlara sağ orta lob ve her iki alt lob parankiminde tomurcuklanan ağaç ve düşük yoğunluklu sentrilobuler nodüler opasiteler halinde geniş parankimal infiltrasyonlar eşlik etmektedir. Bulgular bazal kesimlere doğru belirginleşmektedir. Hastaya iki haftalık antibiyotik (kinolon) tedavisi ve kortikosteroid verildi, klinik iyileşme ve radyolojik düzelme gözlendi.Bir aydır steriod tedavisine devam eden hastaya kontrol BT çekildi,belirgin radyolik düzelme izlendi.Vaka nadir görülen bir olgu olduğu için sunmayı uygun gördük

Anahtar Kelimeler: Aspirasyon, Hidrokarbon, Lipoid pnömoni

BaÅŸvuru Pa akciÄŸer grafisi

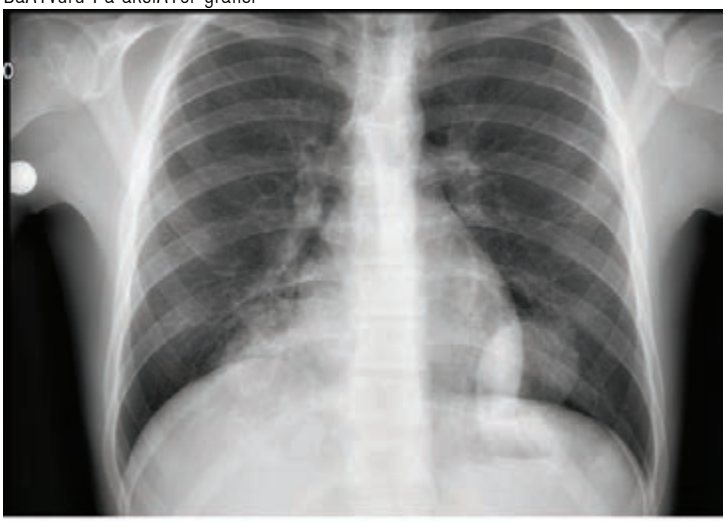

BaÅŸvuru Toraks BT

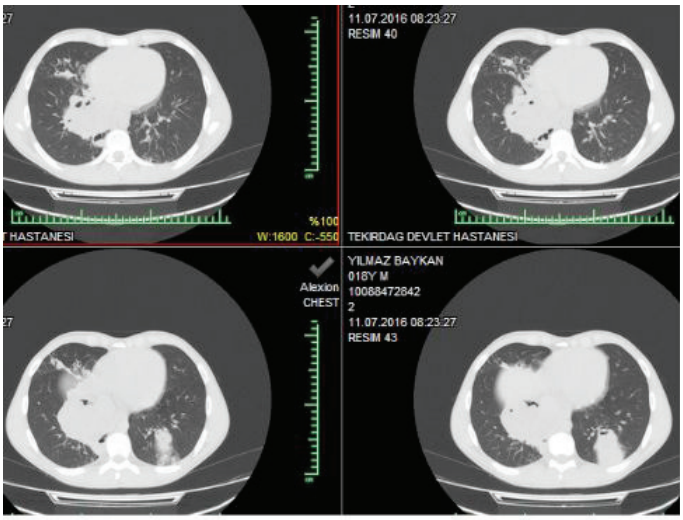

Tedavi sonrasÄ± PA akciÄŸer grafisi

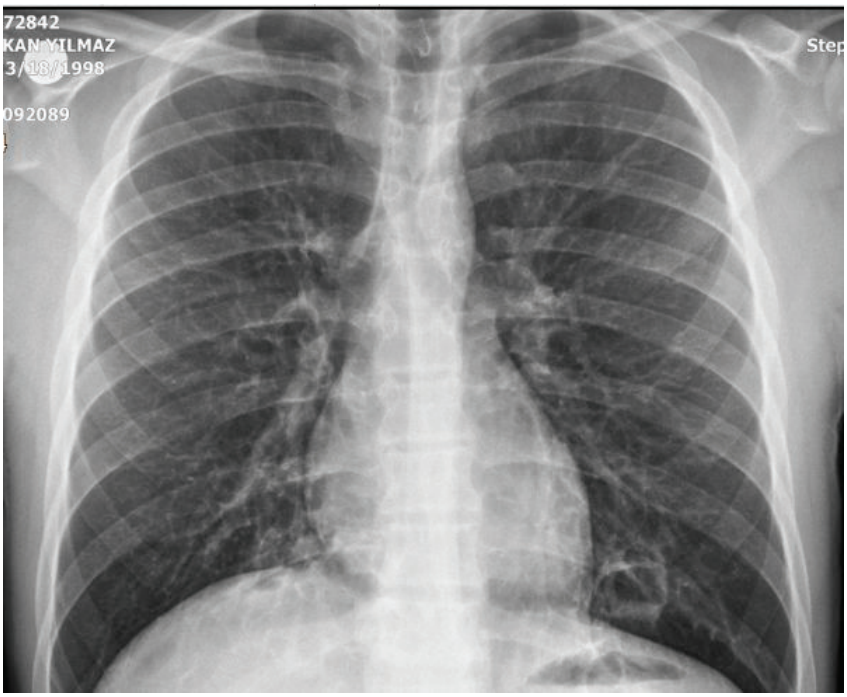

Tedavi sonrasÄ± Toraks BT

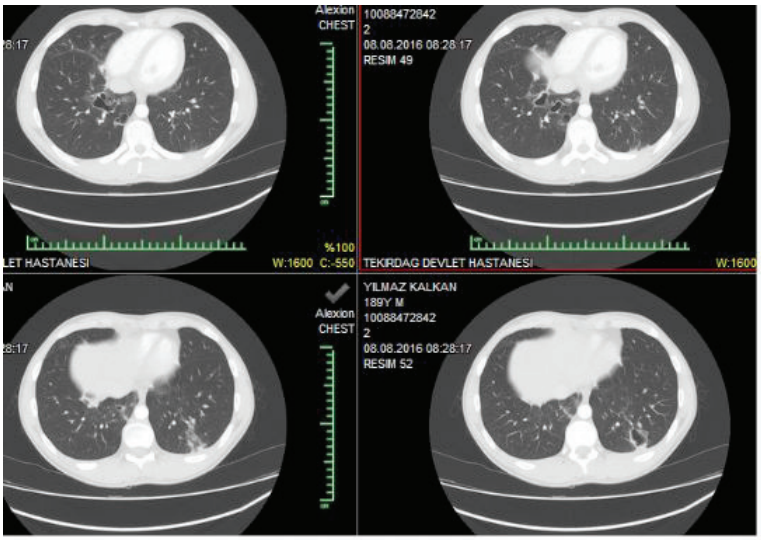

EP-312
SOLİD ORGAN NAKLİ YAPILAN HASTALARDA SERUM PROKALSİTONİN DÜZEYLERİNİN ROLÜ

Serife Savaş Bozbaş[1], Balam Er Dedekargınoğlu[1], Gaye Ulubay[1], Mehmet Haberal[2]

[1]Başkent Üniversitesi Hastanesi Göğüs Hastalıkları Anabilim Dalı, Ankara
[2]Başkent Üniversitesi Hastanesi Genel Cerrahi Anabilim Dalı, Ankara

GİRİŞ: Sistemik infeksiyonlar organ nakli sonrasında sık gelişen komplikasyonlar arasındadır. Akciğer infeksiyonlarının mortalite ve morbiditede artışa neden olması dolayısıyla, zamanında tanı ve tedavisi önem taşımaktadır. Prokalsitonin kalsitoninin prehormonudur ve bakteriyel infeksiyon göstergesi olarak giderek artan oranda kullanılmaktadır. Çalışmamızda prokalsitoninin organ nakli yapılan hastalarda infeksiyöz komplikasyonları belirlemedeki rolünü araştırmayı amaçladık.

GEREÇLER-YÖNTEM: Merkezimizde 2011-2015 yılları arasında organ nakli yapılan ve prokalsitonin düzeyi istenen 86 erişkin hasta geriye dönük olarak değerlendirildi. Klinik, demografik özellikleri ve laboratuvar verileri kaydedildi. Klinik, radyolojik ve mikrobiyolojik olarak pnömoni tanısı konan hastalarda CRP ve prokalsitonin serum düzeyleri arasındaki ilişki araştırıldı.

BULGULAR: Hastaların ortalama yaşı 45.5 ± 13.4 yıl (18-70yıl), 61'i (%70.9) erkekti. 26 hasta karaciğer, 44 hasta böbrek, 14 hasta kalp, 2 hasta kalp ve böbrek nakli alıcısı idi. Prokalsitonin 43 hastada (%50) pozitif saptandı. Pnömoni tanısı konan 39 hastanın 18'inde (%46.2) prokalsitonin düzeyleri pozitif bulundu. Serum prokalsitonin seviyesi ile CRP düzeyi ($r = 0.45$; $P < .001$) ve nötrofil sayısı ($r = 0.24$; $P = .025$) arasında korelasyon saptandı. Prokalsitonin seviyesi, CRP düzeyi ve lökosit sayısı ile mortalite gelişimi arasında korelasyon saptanmadı ($P > .05$).

TARTIŞMA: Bulgularımız prokalsitoninin organ nakli yapılan hastalarda infeksiyöz komplikasyonları belirlemede umut veren bir belirteç olduğunu göstermektedir. Bağışıklığı baskılanmış hastalarda, fizik muayene bulguları ve radyolojik bulgular bakteriyel pnömoni için her zaman spesifik olmayabilir. Serum prokalsitonin düzeyi hastanın bulguları ve diğer infeksiyon belirteçleri ile birlikte tedaviye rehberlik etmeli, tek başına klinik karar vermede kullanılmamalıdır.

Anahtar Kelimeler: organ nakli, pnömoni, prokalsitonin

Tablo 1. Hasta grubunun klinik ve demografik özellikleri (n:86 hasta)

Yaş (yıl)	45.5 ± 13.4
Cinsiyet	
Erkek	61 (%70.9)
Kadın	25 (%29.1)
Organ nakli tipi	
Böbrek nakli	44 (%51.2)
Karaciğer nakli	26 (%30.2)
Kalp nakli	14 (%16.3)
Kalp ve böbrek nakli	2 (%2.3)
Sağkalım	
Ölüm	27 (%31.4)

Tablo 2. Kültürde üreme saptanan örnekler (n:52)

Numune	Pozitif sonuç sayısı (%)
İdrar kültürü	18 (%34.6)
Kan kültürü	8 (%15.4)
Trakeal aspirat kültürü	6 (%11.5)
Balgam kültürü	4 (%7.7)
Kateter kültürü	4 (%7.7)
Yara yeri kültürü	1 (%1.9)
Birden fazla örnekte üreme	11 (%21.2)

EP-313
GENÇ İMMUNKOMPETAN HASTADA ROTHİA MUCİLAGİNOSA PNÖMONİSİ

Başak İlke Şahin, Ömer Özbudak, Hülya Dirol

Akdeniz Üniversitesi, Göğüs Hastalıkları Ana Bilim Dalı, Antalya

Rothia mucilaginosa; eskiden yeniye doğru Staphylococcus mucilaginosus, Micrococcus mucilaginosus, Stomatococcus mucilaginosa ve Rothia mucilaginosa isimleriyle bilinir. Fırsatçı bir patojen olduğu kabul edilmekle birlikte bizim vakamızda olduğu gibi, nadiren immunkompetan kişilerde de etken olabilmektedir. Bir aydır devam eden ateş, öksürük, pürülan balgam şikayetleriyle dış merkezde pnömoni tanısıyla antibiyotik alan ancak yarar görmeyen 38 yaşında erkek hasta polikliniğe başvurdu. PA akciğer grafisinde sol üst zonda hilusla devamlılık gösteren heterojen infiltrasyon mevcuttu. Bilgisayarlı toraks tomografisinde sol akciğer üst lobda hilus ile devamlılık gösteren, içerisinde bronşektazik alanlar ve kavitasyonlar barındıran konsolide sahalar görüldü. Balgam kültüründe ve bronkoalveolar lavajda R.mucilaginosa ve Aspergillus üremesi saptanan hastaya nekrotizan pnömoni tanısıyla intravenöz linezolid ve oral vorikonazol tedavisi başlandı. Hasta malignite ve diğer immunsupresif durumlar açısından tarandı ancak normal bulundu. R.mucilaginosa'nın immunsupresif hastalarda olduğu gibi immunkompetan bireylerde de hastalık etkeni olabileceği akılda tutulmalıdır.

Anahtar Kelimeler: İmmunkompetan, pnömoni, Rothia mucilaginosa

Resim 1

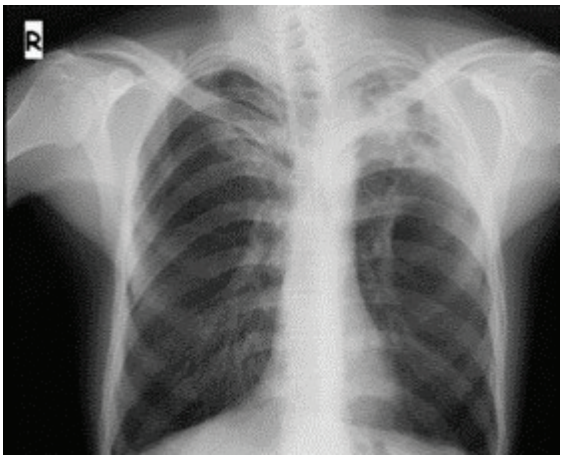

PA akciğer grafisi

Resim 2

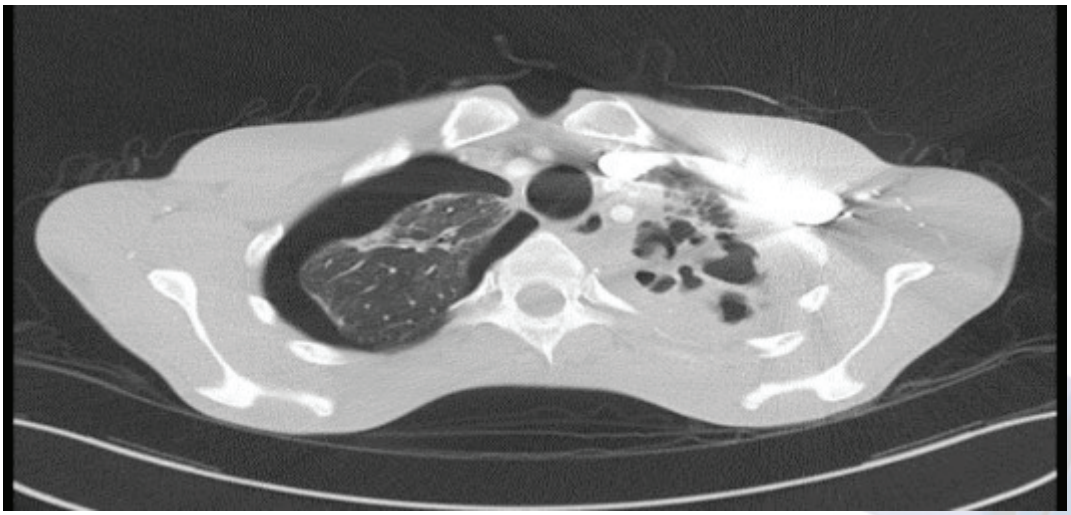

Bilgisayarlı Tomografi

EP-314

NEFROTİK SENDROM NEDENİYLE UZUN SÜRE SİSTEMİK STEROİD TEDAVİSİNE BAĞLI DİSSEMİNE NOKARDİYAZİS OLGUSU

Zuhal Ekici Ünsal[1], Hatice Eylül Bozkurt Yılmaz[1], Nazan Şen[1], Tuba Turunç[2], Bülent Uyar[3]

[1]Başkent Üniversitesi Tıp Fakültesi Adana Turgut Noyan Araştırma ve Uygulama Merkezi Göğüs Hastalıkları
[2]Başkent Üniversitesi Tıp Fakültesi Adana Turgut Noyan Araştırma ve Uygulama Merkezi Enfeksiyon Hastalıkları
[3]Kastamonu Münif İslamoğlu Devlet Hastanesi

Nokardiya enfeksiyonu özellikle hücresel yetmezliği olan immünsüprese hastalarda daha sık görülen, nadir bir fırsatçı enfeksiyondur. Hastalığın lokalizasyonuna ve yaygınlığına bağlı olarak pulmoner, santral sinir sistemi, kutanöz ve dissemine hastalık şeklinde sınıflanır. Semptom ve bulguları karakteristik olmamakla birlikte beyin, yumuşak doku veya kutanöz lezyonları ve beraberinde veya öncesinde akciğer bulgusu saptanan her hastada nokardiyozisten şüphelenilmelidir. 73 yaşında erkek hasta ateş, öksürük, halsizlik, iştahsızlık ve kilo kaybı şikayetleri ile başvurdu. Hastamıza 2 yıl önce nefrotik sendrom tanısı konulduğu ve sistemik steroid tedavisi kullandığı öğrenildi. Yakınmaları 2 ay önce toprakla uğraşırken sol el baş parmağında yaralanma sonrasında başlamış, zaman içerisinde vücudun değişik yerlerinde şişlikler oluşmuştu. Fizik bakısında ateş ve genel durum bozukluğu mevcuttu. Vücudunun değişik bölgelerinde (göğüs duvarı, gluteal bölge) yumuşak kıvamlı, abseye benzer, boyutu 15 cm'e kadar çıkabilen subkutan lezyonlar ve sol el baş parmağında yüzeyel yarası olduğu görüldü. Gluteal bölgedeki ve akciğerdeki lezyondan yapılan aspirasyonda püy içeriği geldi, lezyon duvarından biyopsiler alındı. Hastaya meropenem ve teikoplanan içeren geniş spektrumlu antibiyotik tedavisi başlandı. Abse örneği kültüründe üreme olması üzerine modifiye EZN ile boyandı ve nokardiya saptandı. Biyopsi sonuçları granülomatöz inflamasyon olarak raporlandı. Sol bacakta ödem ve çap artışı olması nedeniyle yapılan alt ekstremite venöz doppler USG'de derin ven trombozu saptanması üzerine enoksaparin başlandı. Dev abselerin her birine boşaltıcı kateter konuldu. Hastanın tedavisi imipenem + trimetoprim sulfometaksazol olarak değiştirildi. Takipte uykuya eğilim olduğu gözlenen hastanın elde olunan beyin MR'ında abse formasyonları izlendi. Beyin abselerine yönelik bir cerrahi girişim düşünülmedi. İzlem ve tedavisi devam ederken ani solunum sıkıntısı gelişen hasta uygulanan kardiyopulmoner resusitasyona yanıt vermeyerek eksitus oldu. Sonuç olarak, immünsüprese hastalarda en sık saptanan granülomatöz inflamasyon nedeni tüberküloz olmakla birlikte, özellikle toprakla uğraşan kişilerde yaygın abse ve granülomatöz inflamasyon varlığında, nokardiyazisin de akılda tutulması gerekir.

Anahtar Kelimeler: Nokardiyazis, sistemik steroid tedavi, dissemine tutulum

Resim1.

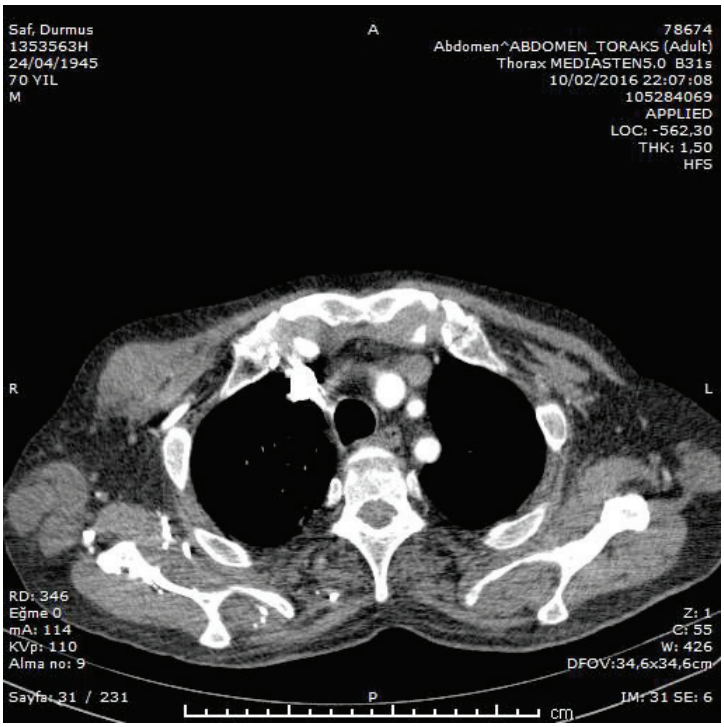

Sağ göğüs duvarında subkütanöz abse görünümü

Resim2.

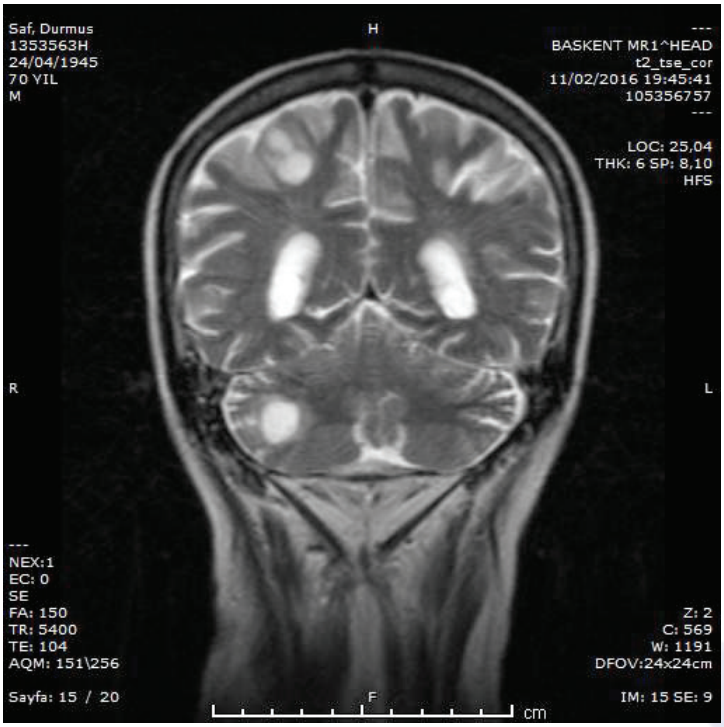

Beyindeki multipl abse görünümleri

EP-315
KİST HİDATİK ÇOKLU ORGAN TUTULUMU

Feyza Merve Sekkin Sınıcı, Muzaffer Sarıaydın, Ersin Günay, Mehmet Ünlü

Afyon Kocatepe Üniversitesi Tıp Fakültesi Göğüs Hastalıkları Ana Bilim Dalı, Afyonkarahisar

Kist hidatik Echinococcus granulosus'un neden olduğu, sık görülen bir paraziter hastalıktır. En sık karaciğer ve akciğer kist hidatiği görülmekle birlikte yaygın organ kist hidatiğe daha az sıklıkta görülmektedir. 43 yaşında bayan hasta karın ağrısı ve öksürük şikayeti ile çekilen akciğer grafisinde bilateral yaygın kistik lezyonlar tespit edildi (Resim 1). Toraks bilgisayarlı tomografi'de her iki akciğerde en büyüğü 3 cm çapa sahip, çok sayıda ince ve düzgün sınırlı kistik lezyon görüldü. Karaciğer ve dalakta en büyüğü 6 cm çapta çok sayıda benzer karakterde kistik lezyonlar tespit edildi. (Resim 2-3). Ekinokok Hemaglutinasyon testi pozitif ve yaygın organ tutulumu olması nedeniyle albendazol tedavisi başlandı. Kist hidatik yaygın organ tutulumu daha az sıklıkta görülmesi nedeniyle sunduk.

Anahtar Kelimeler: Kist hidatik, yaygın tutulum, öksürük

Resim 1

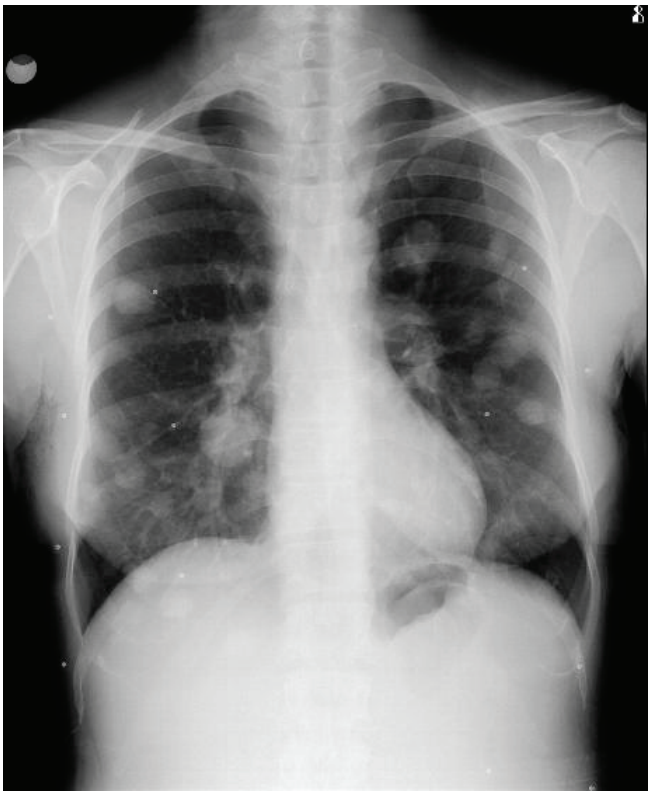

Hastanın PA-Akciger grafisinde yaygin bilateral noduler lezyonlar izlenmektedir

Resim 2

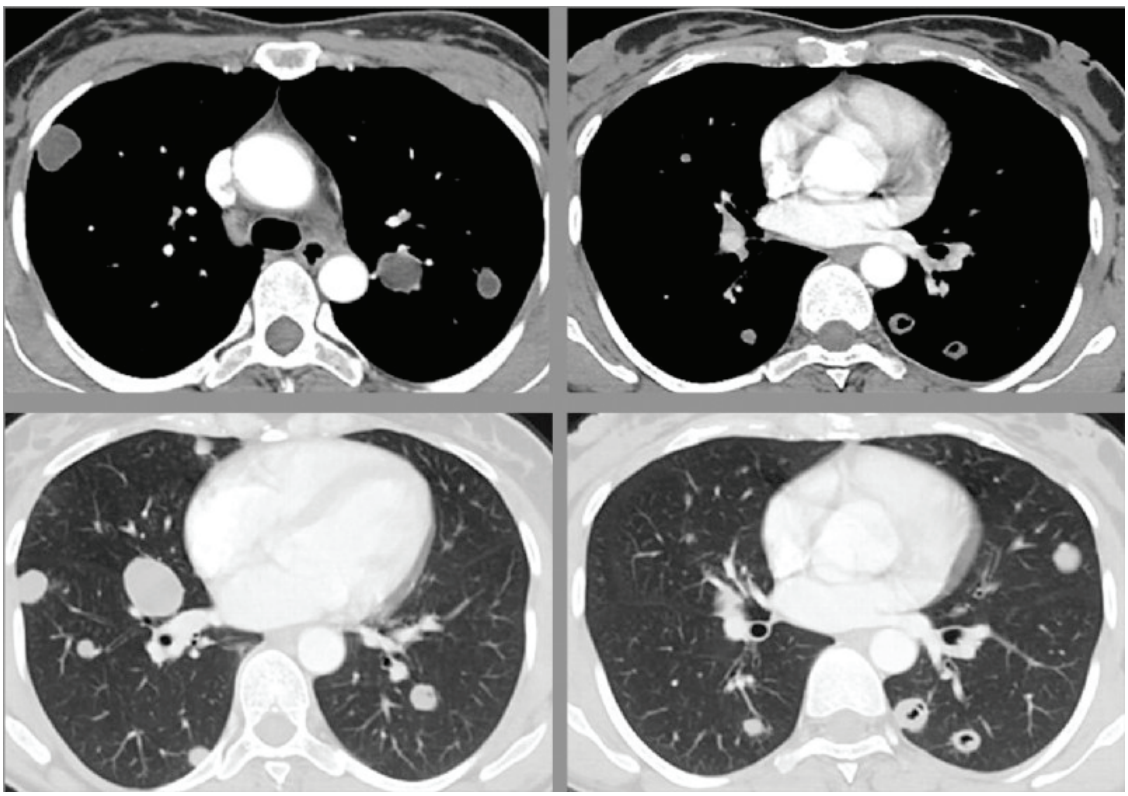

Hastanın mediasten ve parenkim kesitlerinde yaygın ve en büyüğü 3 cm çapa ulaşan kistik özellikte nodüler lezyon izlenmektedir

Resim 3

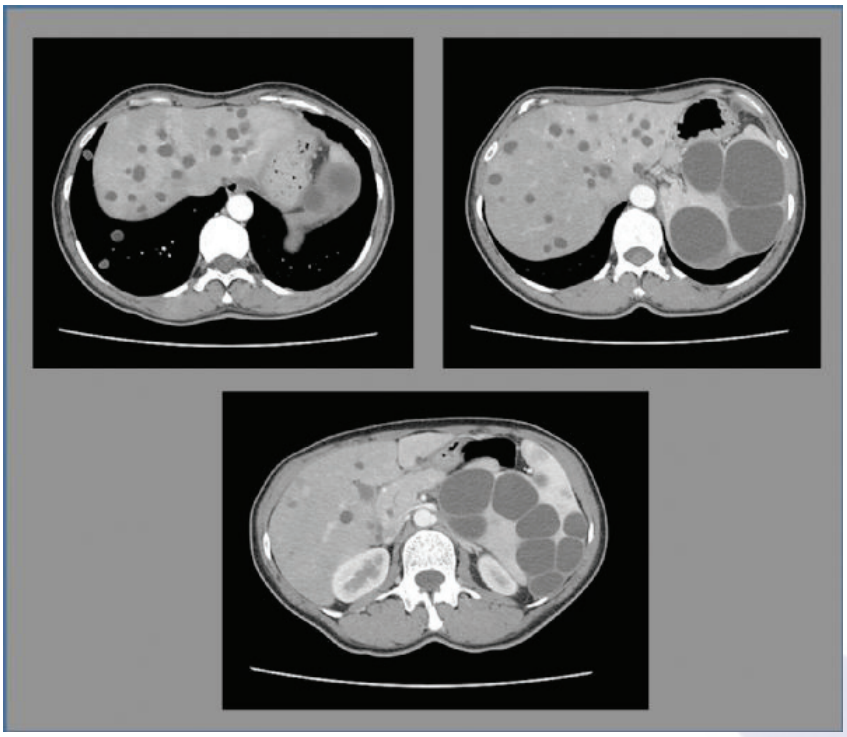

Hastanın Tomografisinin batin kesitlerinde multiple degisik boyutlarda dalak ve karaciger kistleri gorullmektedir

EP-316
AKUT SOLUNUM YETMEZLİĞİ İLE TANI KONULAN AIDS OLGUSU

Sümeyye Ayöz[1], Tolga Akkan[2], Tolga Aydın[3], Serhat Erol[1], Mehmet Serhat Birengel[4], Öznur Yıldız[1]

[1]Ankara Üniversitesi Tıp Fakültesi, Göğüs Hastalıkları Ana Bilim Dalı, Ankara
[2]Ankara Keçiören Eğitim ve Araştırma Hastanesi, Ankara
[3]Ankara Üniversitesi Tıp Fakültesi, İç Hastalıkları Ana Bilim Dalı, Ankara
[4]Ankara Üniversitesi Tıp Fakültesi, Enfeksiyon Hastalıkları ve Mikrobiyoloji Ana Bilim Dalı, Ankara

Giriş: Dünyada 33,3 milyon insan immun yetmezlik virusü ("human immunodeficiency virus" HIV) ile enfektedir ve %40' ında AIDS gelişmektedir. İlk kez tanımlandığı 1980 yılından bu yana 25 milyon kişinin ölümüne sebep olmuştur. Respiratuar hastalıklar en önemli mortalite ve morbitide sebebidir. Solunum yollarında bronşit, pnömoni, tüberküloz, Pnömosistis jirovecii pnömonisi (PCP), fungal ve viral enfeksiyonlara yol açar. Bu çalışmada kliniğimize akut solunum yetmezliği ile başvuran AIDS ve buna bağlı bağışıklığı baskılanmış hasta pnömonisi tanısı alan bir olgu sunulmuştur.

Olgu: 48 yaş, erkek hasta 5 aydır olan nefes darlığı şikayeti ile başvurdu. Hastanın nefes darlığına eşlik eden kuru öksürük, plöretik vasıfta göğüs ağrısı ve çarpıntı şikâyeti mevcuttu. Fizik muayenede sağ bazalde inspiratuar ral ve çomak parmak saptandı. Akciğer grafisinde bilateral alt zonlarda retikülolineer gölge koyuluğu izlendi. SFT normal sınırlarda idi. Lökosit, tombosit, hemoglobin normaldi. CRP 49,6 mg/L, LDH 388 U/L idi. Arterial kan gazında orta-ağır dereceli hipoksemi saptandı. Toraks bilgisayarlı tomografisinde (BT) her iki akciğerde üst loblarda daha yoğun olmak üzere çok sayıda buzlu cam dansitesinde sentrilobüler mikronodüller izlendi. Alt loblarda retiküler çizgilenmeler, buzlu cam dansitesinde alanlar ve bronkovasküler kalınlaşmalar seçilmekteydi. Hipersensivite pnömonisi (HP) açısından anlamalı olabilir şeklinde rapor edildi. Hastada HP 'ye neden olacak maruziyet saptanmadı. Bipolar bozukluk sebebi ile valproik asit, aripirazol ve propranalol kullanan hastanın ilaç akciğeri, atipik pnömoni olabileceği düşünülerek, metilprednizolon ve levofloksasin başlandı. Takiplerinde hastanın oksijen ihtiyacı arttı ve vücut ısısı 38,8 C'ye kadar çıktı. Lenfopeni gelişti. Hastada bağışıklık baskılanması ve buna bağlı fırsatçı enfeksiyon olabileceği düşünülerek Anti-HIV gönderildi ve pozitif geldi. Etyolojinin saptanması için yapılan testlerden Sitomegalavirus PCR 6192 kopya /mL görüldü ve gansiklovir tedavisi başlandı. Hastada radyolojik olarak PCP' den şüphelenildi. Ancak derin hipoksemi nedeniyle bronkoskopi yapılamadı. Balgam çıkaramadığı için ampirik TMP-SMX tedavisi başlandı. AIDS için emtiricitabin-tenofovir, ritonavir, daruavir tedavisi başlandı. Takibinde oksijen ihtiyacı kalmayan hastanın çekilen kontrol toraks tomografisinde belirgin düzelme saptandı.

Tartışma-Sonuç: Bağışıklığı baskılanmış olgularda pnömoni ve buna bağlı akut solunum yetmezliği gelişebilir. Ancak daha önceden bilinen immünsupresyonu olmayan olgularda ayırıcı tanıda düşünülmeyebilir. Akut solunum yetmezliği olan olgularda, tedaviye yanıtsızlık, klinik ve radyolojik uyumsuzluk gibi durumlarda, AIDS ve benzeri bağışıklığı baskılayan hastalıklar akılda tutulmalıdır.

Anahtar Kelimeler: AIDS, akut solunum yetmezliği, pnönomi

PA akciger grafisi

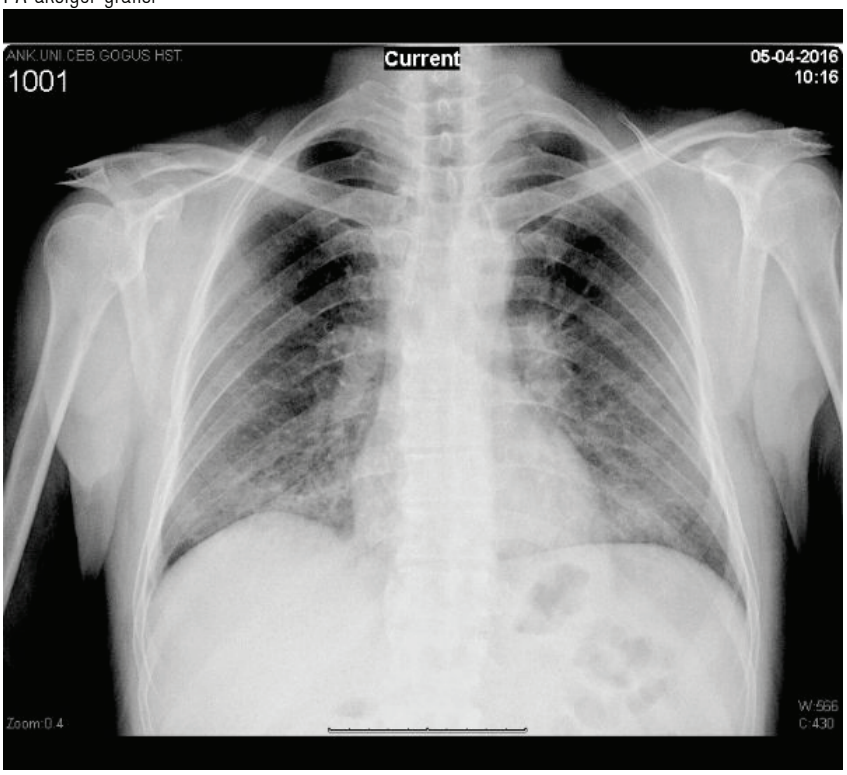

Bilateral alt zonlarda retikulolineer golge koyulugu

Toraks BT

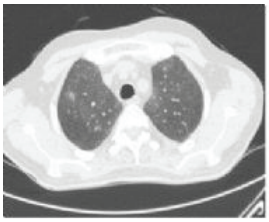

FİGÜR 2a

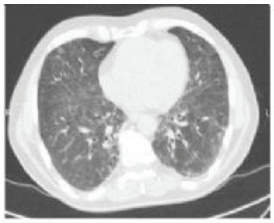

FİGÜR 2b

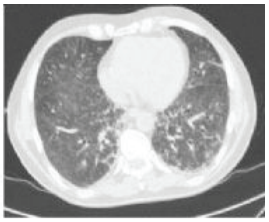

FİGÜR 2c

Ust loblarda buzlu cam dansitesinde sentrilobuler mikronoduller (a) Alt loblarda retikuler cizgilenmeler, buzlu cam dansitesinde alanlar ve bronkovaskuler kalınlasmalar (b,c)

Toraks BT

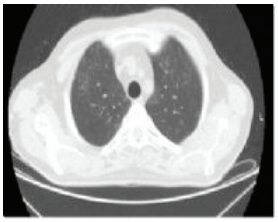

FİGÜR 3a

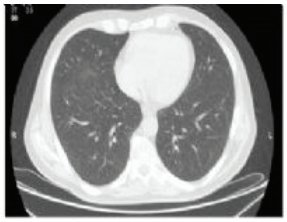

FİGÜR 3b

FİGÜR 3c

kontrol toraks tomografisinde buzlu cam alanlarında belirgin duzelme

EP-317

2015-2016 MEVSİMSEL İNFLUENZA SEZONUNDA ZONGULDAK BÜLENT ECEVİT ÜNİVERSİTESİ TIP FAKÜLTESİ HASTANESİ'NDE İZLENEN İNFLUENZA VAKALARININ DEĞERLENDİRİLMESİ

Nihal Pişkin[1], Hande Aydemir[1], Güven Çelebi[1], İbrahim Etem Pişkin[2], Figen Atalay[3]

[1]Bülent Ecevit Üniversitesi Tıp Fakültesi, Enfeksiyon Hastalıkları ve Klinik Mikrobiyoloji AD, Zonguldak
[2]Bülent Ecevit Üniversitesi Tıp Fakültesi, Çocuk Sağlığı ve Hastalıkları AD, Zonguldak
[3]Bülent Ecevit Üniversitesi Tıp Fakültesi, Göğüs Hastalıkları AD, Zonguldak

GİRİŞ: Her yıl milyonlarca kişiyi etkileyen bir solunum yolu enfeksiyonu olan grip, hastaneye yatışı gerektirecek kadar ağır hastalık tablolarına neden olabilmekte ve yüksek riskli gruplarda ölüme neden olabilmektedir. Grip etkeni olan influenza virüslerinin en belirgin özelliği antijenik yapılarının değişime uğramalarıdır. Günümüzde influenza A(H1N1) ve A(H3N2) dolaşımda olan mevsimsel influenza A virüs alt tipleridir. Ayrıca iki tip B virüsü (Victoria ve Yamagata kökenleri) de mevsimsel influenza virüsü olarak dolaşımda bulunmaktadır. Bu çalışmada, 2015-2016 grip sezonunda hastanemizde grip şüphesi ile yatırılarak tetkik ve tedavi edilen olgular etken ve klinik bulgular açışından irdelenmiştir.

GEREÇ-YÖNTEM: Çalışmamızda 2015-2016 mevsimsel influenza sezonunda hastanemizde grip benzeri hastalık ve/veya komplikasyonları nedeni ile interne edilen ve Ulusal İnfluenza Sürveyansı kapsamında bildirimleri yapılan hastalar retrospektif olarak değerlendirilmiştir. İnfluenza virüslerinin araştırılması için alınan nazofaringeal ve faringeal sürüntü örnekleri Türkiye Halk Sağlığı Kurumu Referans Laboratuvarında çalışılmıştır.

BULGULAR: 2015 – 2016 influenza sezonunda hastanemizde 13 çocuk, 26 erişkin toplam 39 hastanın Ulusal İnfluenza Sürveyansı kapsamında "olası vaka" olarak bildirimleri yapılarak, solunum örnekleri referans laboratuvara gönderilmiştir. 26 erişkin hastanın 7'sinde (%26.9) influenza A(H1N1), 5'inde (% 19.2) influenza A(H3N2) tespit edilirken, 2 hastada influenza dışı solunum virüsleri (1 hastada coronavirus, 1 hastada RSV) tespit edilmiştir. Erişkin hastaların 11'i erkek, 15'i kadın; yaş ortalaması 65.2 bulunmuştur. Vakalar ülkemizdeki salgın eğrisi ile uyumlu olarak Ocak ayında başlamış ve kümülasyon göstermiş olup, ilk vaka 6 Ocak 2016'da, son vaka ise 10 Nisan 2016'da saptanmıştır. Hastaların semptomlar başladıktan sonra hastaneye başvuru süresi ortalama 4,15 (min; 1, max; 10) gündür. Sekiz hasta yoğun bakım ünitesinde izlenmiş, 7 hastada mekanik ventilasyon ihtiyacı gelişmiş, mekanik ventilasyon uygulanan hastaların 3'ünde influenza A(H1N1), 1'inde influenza A(H3N2) tespit edilmiştir. Excitus olan 5 (% 19.2) hastanın 2'sinde influenza pozitifliği konfirme edilmiştir. Excitus olan hastaların tamamı ileri yaşta ve altta yatan risk faktörleri olan hastalar olup, 3 gebe hastada ek komplikasyon gelişmemiştir. 13 çocuk hastadan 4'ünde influenza A(H1N1), 3'ünde influenza A(H3N2) ve 1 hastada da influenza B virüsü tespit edilmiştir. Çocuk hastalarda ölüm ve/veya ek komplikasyon saptanmamıştır.

SONUÇ: Sonuçlarımız ülkemizde dolaşımda olan mevsimsel influenza etkenlerinin dağılımı ile uyumlu olup, influenza A(H1N1) infeksiyonlarının daha şiddetli seyrettiğini desteklemektedir. Özellikle risk gruplarında korunma ve aşılama çalışmalarının yaygınlaştırılması desteklenmelidir.

Anahtar Kelimeler: Grip, influenza, pnömoni, sürveyans

EP-318
PULMONER İNVAZİF ASPERGİLLOZİS OLGULARINDA MORTALİTEYİ ETKİLEYEN FAKTÖRLER, REKROSPEKTİF ÇALIŞMA

Yağmur Kaptan[1], Aysu Sinem Koç[1], Hayriye Erbey[1], Süleyha Hilmioğlu Polat[2], Mustafa Hikmet Özhan[1]

[1]Ege Üniversitesi Tıp Fakültesi Göğüs Hastalıkları Anabilim Dalı, Bornova, İzmir
[2]Ege Üniversitesi Tıp Fakültesi- Tıbbi Mikrobiyoloji/Mikoloji Bilim Dalı

İnvazif pulmoner aspergillozis (İPA) özellikle yoğun bakım hastalarında yüksek mortalite oranları ile seyreden önemli bir klinik problemdir. Bu çalışmanın amacı, solunumsal yoğun bakım ünitesinde tanı ve takibi yapılan İPA olgularında; radyolojik bulgular, komorbiditeler, immunsupresif durum, biyokimyasal belirteçlerin mortalite ve hastane yatış süresi gibi parametreler ile ilişkisini değerlendirmektir. Çalışma, kliniğimiz 2011-2015 yılları arasında yoğun bakım hastalarından solunum yolları örneğinde Aspergillus spp. üremesi olan hastalar üzerinde retrospektif olarak yapılmıştır. Toplam 105 hasta verileri incelenmiştir. 12 hastanın verilerine ulaşılamamıştır. Çalışma yoğun bakım ünitesinde izlenen ve servis izleminden yoğun bakım izlemine alınan 38 hasta (E/K=4/1) üzerinde yapılmıştır. Çalışmaya dahil edilen 38 hastanın 6'sı kadın, 32'i erkek olup ortalama yaş 66,7 (SD:11) olarak bulunmuştur. Olgularda en sık rastlanan komorbidite akciğer karsinomu olup toplam 12 (%31.5) hastada saptanmıştır. Bu olgularda 8 (%66.6)i aktif KT almaktadır. İmmunsupresif olarak kabul edilen 19 (%50) hasta izlenmiştir. En sık immunsupresyon sebebi 10 hastada (%55.5) kemoterapi olarak saptanmıştır. On hastanın BT verilerine ulaşılamamıştır. En sık rastlanan BT bulgusu nodüler infiltrasyon olarak izlenmiştir ve hastalardan 11 (%28.9)inde saptanmıştır. En sık saptanan etken Aspergillus fumigatus olup toplam 21 (%55.2) hastada görülmüştür. Galaktomannan düzeyi 28 hastada bakılmış; 11 hastada pozitif saptanmış, negatif saptanan 4 hastada izlemde pozitifleşmiştir. Hastane yatış süresi ortalama 23.1 gün, yoğun bakım yatış süresi ortanca 14 gün olarak saptanmıştır. Total mortalite %97.3 olarak saptanmıştır. Bir hasta kısmi yanıt sağlanarak taburcu edilmiş ancak takip verilerine ulaşılamamıştır. Hasta grubunda mortalite ile cinsiyet, yaş, komorbidite arasında ilişki saptanmamıştır. Galaktomannan düzeyi pozitif saptanan 15 hastada mortalite %100, negatif saptanan 13 hastada mortalite %92.3 saptanmıştır. (p>0,05). Hastane yatış süresi ile yaş (p:0,35), cinsiyet (p:0,21), immun yetmezlik (p:0,19) arasında ilişki bulunmamıştır. Sonuç olarak, bu çalışmada IPA olgularının yüksek mortaliteye sahip oldukları ve uzun hastane yatışı gerektirdiği saptanmıştır. Galaktomannan düzeyinin takip ölçümlerde pozitifleştiği görülmüş olup antifungal tedavinin erken dönemde başlanması açısından belli aralıklarla takip edilmesi gerekmektedir. Malignite hastalarında mortalite ve yatış süresi daha uzun bulunduğundan hastane takibinin daha yakın yapılması ve erken anti-fungal tedavi başlanması gerekir.

Anahtar Kelimeler: İnvaziv pulmoner aspergilloz, galaktomannan, fungal infeksiyon, immunsupresif hasta

Resim 1

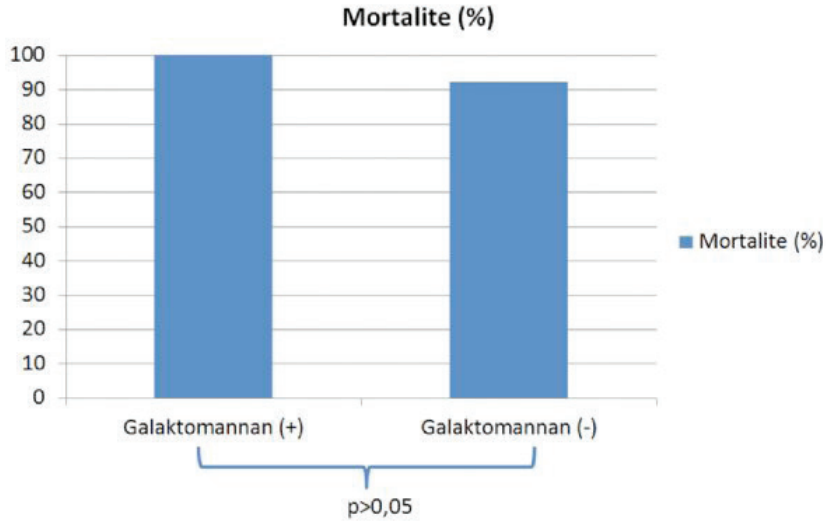

Galaktomannan düzeyi pozitif saptanan 15 hastada mortalite %100, negatif saptanan 13 hastada mortalite %92.3 saptanmıştır. (p>0,05).

Tablo1

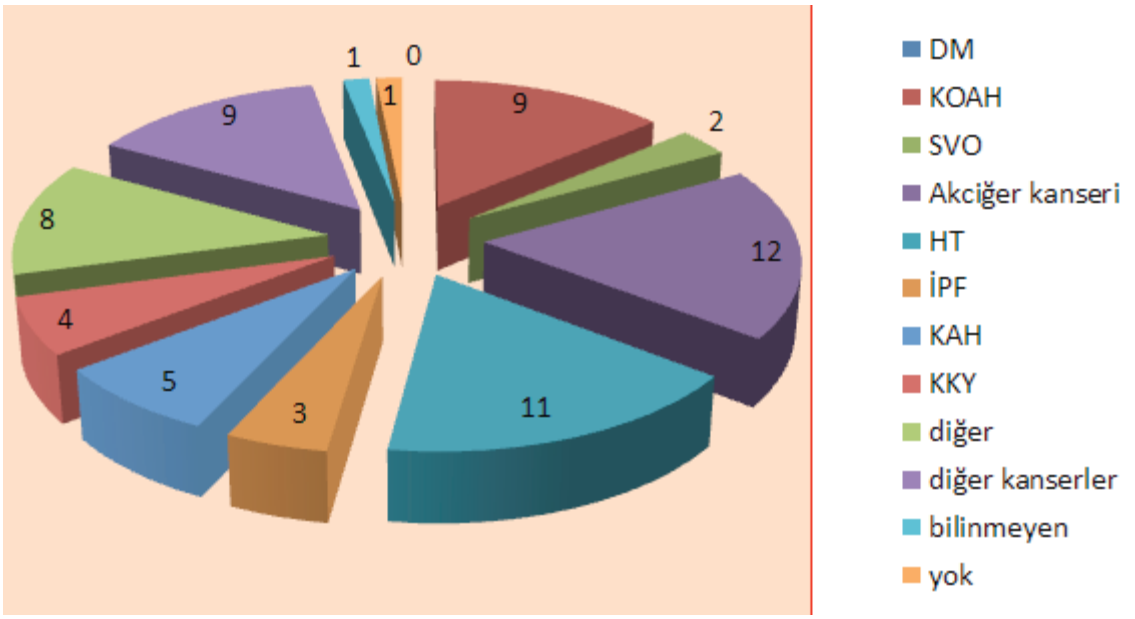

Toplam 38 olguda en sık rastlanan komorbidite akciğer karsinomu olup 12 (%31.5) hastada saptanmıştır.

Tablo2

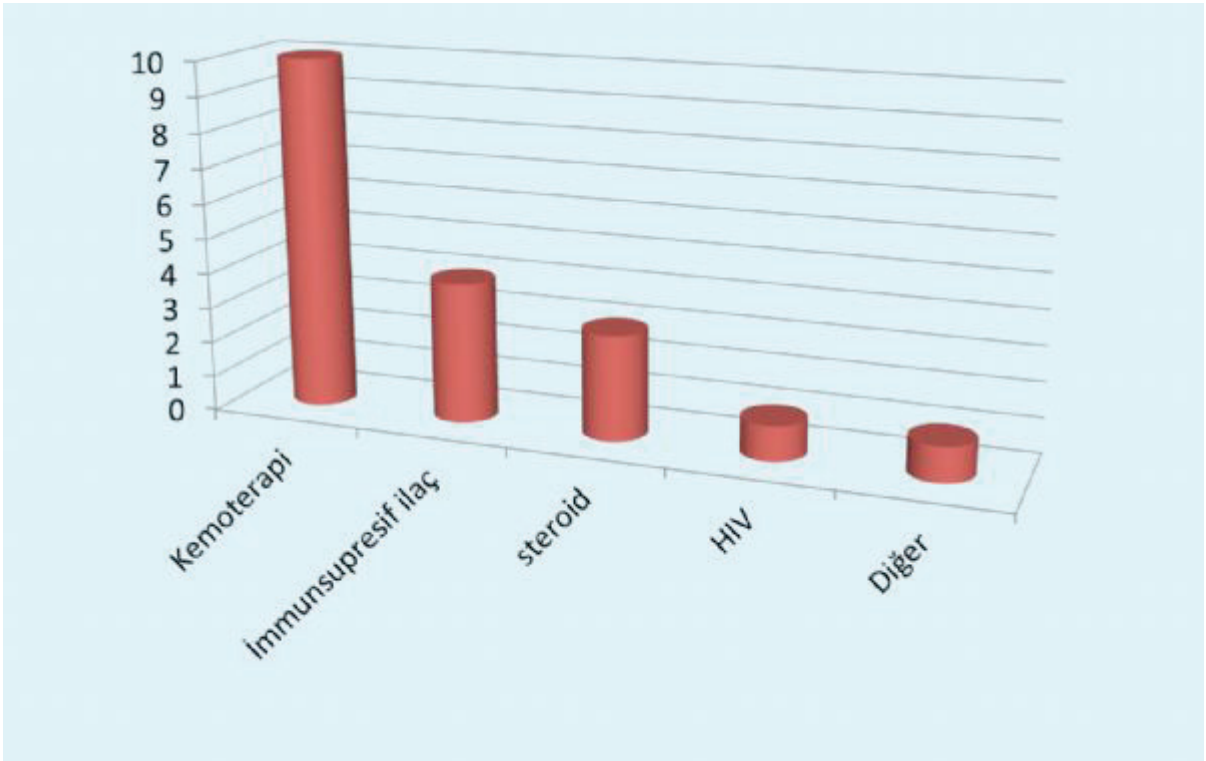

immunsupresyon etyolojisi

EP-319
SEKSEN YAŞ ÜSTÜNDE OLMAK PNÖMONİYE BAĞLI MORBİDİTE VE MORTALİTEYİ ARTTIRIR MI?

Seray Bildir, Banu Salepçi, Nesrin Kıral, Ali Fidan, Sevda Şener Cömert, Çoşkun Doğan, Elif Torun Parmaksız, Seda Beyhan Sağmen

Dr. Lütfi Kırdar Eğitim Ve Araştırma Hastanesi, Göğüs Hastalıkları Kliniği, İstanbul

GİRİŞ-AMAÇ: Altmış beş yaş üstünde eşlik eden hastalıklar nedeni ile pnömoni riski daha yüksek olup morbidite ve mortalite oranı da daha fazladır. Çalışmamızda 80 yaş üstündeki bireylerde gelişen pnömoni ile 65-80 yaş arasındaki bireylerde gelişen pnömonileri karşılaştırarak 80 yaş üstünde olmanın pnömoniye bağlı mortalite ve morbiditeye etkisini karşılaştırmayı amaçladık.

METOD: Çalışmaya Ocak 2016 – Nisan 2016 tarihleri arasında Göğüs Hastalıkları Kliniğinde pnömoni tanısı ile yatan 65 yaş üstündeki tüm olgular dahil edildi. Retrospektif olarak hastane kayıtlarından olguların demografik özellikleri, eşlik eden hastalıkları, klinik özellikleri, CURB65 ve pnömoni ağırlık indeksi (PSI) skorları, laboratuar parametreleri, yatış gün sayısı, aldıkları tedaviler, yoğun bakım ihtiyacı tespit edildi. Hastalar 65-80 yaş ve 80 yaş üstü olmak üzere iki gruba ayrıldı. Tüm özellikleri karşılaştırıldı.

BULGULAR: Çalışmaya alınan 40 hastanın 22'si (%55) 65-80 yaş, 18'i (%45) 80 yaş üstünde, 26'sı (%65) kadın, 35'i (%35) erkek idi. 2 olgu (%5) huzurevinde yaşamaktaydı. 15 (%37,5) olguda konjestif kalp yetmezliği, 25(%62,5)inde serebrovasküler hastalık, 10(%25)'unda kronik böbrek yetmezliği,8(%20)'inde malignite mevcuttu. 12(%30)'sinde konfüzyon, 15(%37,5)'inde akciğer grafisinde pnömoniye eşlik eden plevral sıvı mevcuttu. Ortalama CURB65 skoru (2,05±0,844), PSI skoru (124,27±32,521). Ortalama yatış süresi (7,1±3,9) bulundu. 4(%10) hasta yoğun bakıma gitti, 75 yaşındaki 1 hasta yatışının üçüncü gününde ex oldu. İki grup arasında ortalama yatış süresi, CURB65 ve PSI skorları,eşlik eden tümör varlığı, karaciğer hastalıkları, kalp hastalıkları, kardiyo vasküler ve serebrovasküler hastalıklar, böbrek hastalıkları, aldıkları tedaviler, yoğun bakım endikasyon oranları açısından anlamlı fark bulunmadı (sırasıyla p=0,802, p=0,193, p=0,142, p=0,266, p=0,189, p=0,251, p=0,525, p=0,714, p=0,405, p=0,204). Sadece 80 yaş üstünde konfüzyon oranı daha yüksek bulundu(%55 ve %9,p=0,001).

SONUÇ: Seksen yaş üstünde pnömonili olgularda konfüzyon daha sık görülmekte fakat çok ileri yaşta olmak yaşlı pnömonilerde hastane yatış süresi, klinik ve laboratuar bulguları, yoğun bakım gerekliliği açısından ek risk oluşturmamaktadır.

Anahtar Kelimeler: Curb65, Geriatrik Hastalar, Pnömoni, PSI,

Tablo 1

Tablo 1 Olguların demografik özellikleri ve eşlik eden hastalıklar (İstanbul Dr. Lütfi Kırdar Eğitim ve Araştırma Hastanesi, Göğüs Hastalıkları Kliniği 2016)

Özellikler	Sayı	Yüzde
Yaş (n=40)		
65-80 yaş	22	55,0
>80 yaş	18	45,0
Cinsiyet (n=40)		
Kadın	26	65,0
Erkek	14	35,0
Huzurevinde yaşama (n=40)		
Yok	38	95,0
Var	2	5,0
Akciğer radyogramında plevral sıvı (n=40)		
Yok	25	62,5
Var	15	37,5
Konfüzyon (n=40)		
Yok	28	70,0
Var	12	30,0
Malignite (n=40)		
Yok	32	80,0
Var	8	20,0
Karaciğer Hastalığı (n=40)		
Var	38	95,0
Yok	2	5,0
Konjestif Kalp Yetmezliği (n=40)		
Yok	25	62,5
Var	15	37,5
Serebrovasküler Hastalık (n=40)		
Yok	25	50,0
Var	25	50,0
Kronik Böbrek Hastalığı (n=40)		
Yok	30	75,0
Var	10	25,0

Tablo 2

Tablo 2 (İstanbul Dr. Lütfi Kırdar Eğitim ve Araştırma Hastanesi, Göğüs Hastalıkları Kliniği 2016)

	65-80 yaş n=22	>80 yaş n=18	P değeri
Huzurevinde yaşama	%4,5	%5,5	0,884
Eşlik eden plevral sıvı	%36	%38	0,870
Konfüzyon	%9	%55	0,001
Malignite	%13	%27	0,266
Karaciğer Hastalığı	%9	%0	0,189
Konjestif Kalp Yetmezliği	%45	%27	0,251
Serebrovasküler Hastalık	%54	%44	0,525
Kronik Böbrek Hastalığı	%22	%27	0,714
Yatış süresi (gün)	6,95±4,169	7,28±3,832	0,802
Solunum Sayısı /dk	23,41±7,035	24,50±5,701	0,599
Sistolik Kan Basıncı mm-Hg	126,27±22,376	126,72±24,362	0,952
Vücut Sıcaklığı C°	37,300±0,9232	37,306±0,5504	0,982
Nabız /dk	96,05±26,536	90,28±10,289	0,391

Tablo 3

Tablo 3 CURB65 VE PSI skoru ortalaması ve p değeri (İstanbul Dr. Lütfi Kırdar Eğitim ve Araştırma Hastanesi, Göğüs Hastalıkları Kliniği 2016)

	Ortalama ±SS	P değeri
PSI	124,27±32,521	0,142
CURB65	2,05±0,844	0,193

EP-320
ÇOĞUL İLAÇ DİRENÇLİ CORYNEBACTERİUM STRİATUM: VENTİLASYON İLİŞKİLİ PNÖMONİ TEDAVİSİNDE YENİ SORUN

Füsun Cömert[1], Nilüfer Uğur Özlük[1], Gülhan Avcı[3], Figen Atalay[2]

[1]Bülent Ecevit Üniversitesi Tıp Fakültesi, Tıbbi Mikrobiyoloji Anabilim Dalı
[2]Bülent Ecevit Üniversitesi Tıp Fakültesi, Göğüs Hastalıkları Anabilim Dalı
[3]Bülent Ecevit Üniversitesi, Sağlık Bilimleri Enstitüsü, Tıbbi Mikrobiyoloji Anabilim Dalı

GİRİŞ: Normal flora üyesi olan Corynebacterium türleri mikrobiyolojik incelemelerde genellikle kontaminant olarak değerlendirilmektedir. Ancak son yıllarda altta yatan hastalığı olan ve uzun süre yatarak tedavi olan hastalarda tedavisi güç enfeksiyonlara ve hastane salgınlarına neden oldukları bildirilmektedir. Bu çalışmada hastanemizde yatarak tedavi olan hastalardan gönderilen solunum yolu örneklerinin bakteri kültürlerinde Corynebacterium türlerinin üremelerinin dokuz aylık dönem boyunca değerlendirilmesi amaçlanmıştır.

GEREÇLER VE YÖNTEM: 15.10.2015-15.07.2016 tarihleri arasında laboratuvarımıza mikrobiyolojik değerlendirme yapılması amacıyla gönderilen solunum sistemi örnekleri değerlendirildi. Örneklerin Wright boyalı preparat incelemesinde orta ve çok sayıda lökosit, gram boyalı preparat incelemesinde dominant ve/veya fazla sayıda gram pozitif kokobasil (Corynebacterium morfolojisi ile uyumlu bakteri) görülen örneklerin kültürleri incelendi. Trakeal aspirat örnekleri için >10.000, bronkoalvealer lavaj örnekleri için >1000 CFU üremesi olan kültür plakları çalışmaya alındı. Bakteri tanımlaması API Coryne (bio Merieux, France) kiti ve antibiyotik duyarlılık testleri EUCAST önerileri doğrultusunda yapıldı. Hastaların demografik bilgileri hastanemiz bilgi işletim sisteminden alındı.

BULGULAR: Belirtilen tarihler arasında 22 hastaya ait solunum sistemi örneğinde (23 trakeal aspirat, 1 balgam) Corynebacterium spp. izole edilmiş, bakteriler Corynebacterium striatum olarak isimlendirildi. Antibiyotik duyarlılık testi çalışılan bakterilerin tümü penisilin, klindamisin, tetrasiklin, gentamisin ve siprofloksasine dirençli iken sadece vankomisin ve linezolide duyarlı bulundu. Bakterilerin tümü yoğun bakım hastalarından izole edilmiş olup, hastaların kanser (10/22), KOAH (8/22), SVO (4/22), kronik böbrek yetmezliği (2/22), kolanjit sonrası sepsis 2/24 gibi eşlik eden klinikleri mevcuttu. Tedavi süresince 8 hasta ex olmuştu. Hastaların 16'sı erkek, 6'sı kadın ve hastaların yaş ortalaması yaş ortalaması 64.5 olarak belirlendi.

SONUÇ VE TARTIŞMA: Corynebacterium striatum, uzun süre hastanede yatan ve çeşitli grup antibiyotiklerle tedavi edilen hastalarda yeni önem kazanan çoğul ilaç dirençli bir nozokomial enfeksiyon etkenidir. Abiyotik hidrofobik ve hidrofilik yüzeylere tutunabilmesi ve biyofilm oluşturabilmesi mümkündür. Endotrakeal tüplere kolonize olabilmektedir. Nozokomial salgın oluşturabildiği bildirilmiştir. Bakterilerin izole edildiği hastaların özellikleri ve bakterinin çoğul ilaç dirençli olması nedeniyle gelişecek enfeksiyonların tedavisinin güç olduğu açıkça gözlenmektedir. Bu çalışmada değerlendirilen bakterilerin antibiyotik duyarlılıklarının benzer olması genetik benzerlik ve dolayısıyla horizontal bulaş olabileceği ihtimalini de düşündürmüş, bunun için ileri çalışma planlanmıştır. Halen sadece debil hastalarla sınırlı olsa da bakterinin antibiyotiklere dirençli olması ve seçilebilir özelliği nedeniyle kısa süre içinde daha sık karşılaşılacak zor bir etken olabileceği düşünülmüştür.

Anahtar Kelimeler: Corynebacter striatum, pnömoni, çoğul ilaç direnci

Tablo 1.Solunum yolu örneklerinde Corynebacterium striatum üreyen hastaların demografik özellikleri

Hasta	Yaş/ cinsiyet	Hasta yatış tarihi	Yattığı birim	Altta yatan hastalık	Akciğer grafisinde infiltrasyon	CRP	Önceki antibiyotik tedavisi	FOB	Sonuç
HA	67/K	10.10.2015	B3 YB	Çoklu travma+DM+KOAH	yok	141	Ampisilin-sulbaktam	-	Ex.31.12.2015
EA	64/E	11.11.2015	C3 YB	SVO+MCA Infarkt	var	108	Ampisilin-sulbaktam	-	Sevk.17.02.2016
HG	83/K	16.12.2015	B3 YB	Post arrest+KOAH	var	168	Moksifloksasin	+	Ex.14.03.2016
EA(K)	31/K	02.02.2016	C3 YB	Meme CA (Beyin met.)	var	223	Piperasilin-tazobaktam, moksifloksasin, teikoplanin, kolistin	-	Ex.17.06.2016
NK	69/E	20.02.2016	C3 YB	SVO	yok	37	Meropenem, kolistin	-	Ex.30.04.2016
HD	59/E	02.03.2016	C3 YB	Mide CA	var	253	Moksifloksasin, meropenem, kolistin	-	Ex.12.05.2016
AA	79/K	08.03.2016	C3 YB	KBY	var	358	Ertapenem, meropenem, kolistin	-	Ex.19.03.2016
DB	81/K	16.03.2016	C3 YB	KOAH	var	279	Meropenem	-	Ex.05.04.2016
BA	60/E	03.04.2016	C3 YB	Akciğer CA	var	265	Piperasilin-tazobaktam	-	Ex.05.05.2016
OK	56/E	05.04.2016	Solunumsal YB	Akciğer CA+mide CA+-KOAH	var	349	Meropenem	-	Ex.30.04.2016
ŞÖ	79/E	09.04.2016	Solunumsal YB	Geçirilmiş MI	var	148	Moksifloksasin, meropenem	-	Ex.21.07.2016
MA	56/E	14.04.2016	B3 YB	Akciğer CA	var	202	Meropenem	+	Ex.09.05.2016
NÖ	58/E	31.04.2016	C3 YB	SAK	yok	130	Siprofloksasin, ampisilin-sulbaktam, trimetoprim-sulfametoksazol	-	Taburcu.25.05.2016
CÖ	31/E	06.05.2016	B3 YB	Beyin Tm	yok	183	Moksifloksasin	-	Ex.10.06.2016
HÖ	62/K	23.05.2016	C3 YB	Kolanjit+sepsis	var	198	Moksifloksasin, meropenem, kolistin	+	Ex.10.06.2016
AK	52/E	26.05.2016	C3 YB	Post arrest+KBY	var	137	Moksifloksasin, meropenem	-	Ex.10.06.2016
HB	66/E	02.06.2016	Solunumsal YB	Akciğer CA	var	553	Ampisilin-sulbaktam, siprofloksasin, kolistin	+	Ex.21.08.2016
NA	67/E	06.06.2016	Solunumsal YB	Ev tipi ventilatör+KOAH	var	35.9	Amoksisilin-klavulanat, siprofloksasin	-	Taburcu.16.06.2016 (2 ay sonra pnömoni tanısıyla yeniden başvuru)
BÇ	84/E	06.06.2016	B3 YB	Prostat CA+Kolesistit+-sepsis	var	215	Sefepim	-	Ex.26.06.2016
AB	83/K	11.07.2016	Göğüs H. Servis	KOAH+SVO	var	98.9	Ampisilin-sulbaktam, klasid	+	Yatışı devam ediyor
Fİ	31/K	24.07.2016	C3 YB	Medullablastom	var	378	Sefepim	-	Yatışı devam ediyor
HK	82/E	15.08.2016	Göğüs H. Servis	Rektum CA+KOAH	yok	126	İmipenem, moksifloksasin	-	Yatışı devam ediyor

YB:Yoğun Bakım Ünitesi, FOB:Bronkoskopi, SAK:Subaraknoid kanama

Tablo 2: Solunum yolu örneklerinde Corynebacterium striatum üreyen hastaların örneklerinin mikrobiyolojik değerlendirme sonuçları

Hasta	Örnek türü	Hasta yatış tarihi	C. striatum izolasyon tarihi	Kültürde C. striatum miktarı	Kültürde eşlik eden bakteri	Gram boyalı inceleme	Wright boyalı inceleme	AB duyarlılık testi
HA	TA	03.10.2015	16.10.2015 15.11.2015	>100.000 kob/ml 30.000 kob/ml	+ 5000 kob/ml A. baumannii	Az gram(+) kokobasil Nadir gram(-) basil	Çok lökosit, nadir epitel Az lökosit, nadir epitel	MDR
EA(E)	TA	11.11.2015	30.11.2015 11.12.2015 13.12.2015 08.02.2016	>100.000 kob/ml >100.000 kob/ml 80.000 kob/ml 50.0000 kob/ml	+ 400 kob/ml A. baumannii	Az gram(+) kokobasil Nadir gram(+) kok Çok gram(+) kokobasil, nadir gram(+) kok Az gram(+) kokobasil +az gram(+)kok	Orta lökosit, nadir epitel Çok lökosit, nadir epitel Çok lökosit, az epitel Orta lökosit, az epitel	MDR
HG	TA	16.12.2015	22.12.2015	100.000 kob/ml		Az gram(+) kokobasil	Çok lökosit, nadir epitel	MDR
EA(K)	TA	02.02.2016	30.04.2016 10.05.2016 17.05.2016 04.06.2016	>100.000 kob/ml 8000 kob/ml 10.000 kob/ml >100.000 kob/ml	+ 10.000 kob/ml A. baumannii + 5800 kob/ml A. baumannii + 3000 kob/ml. K. pneumoniae	Çok gram(+) kokobasil Az gram(-) kok Çok gram(+) kokobasil Orta gram(+) kokobasil, nadir gram(+)	Çok lökosit, az epitel Çok lökosit, az epitel Çok lökosit, az epitel Çok lökosit, az epitel	MDR
NK	TA	20.02.2016	28.04.2016	>100.000 kob/ml	+ 1000 kob/ml. K. pneumoniae	Az gram(+) kokobasil	Çok lökosit, az epitel	MDR
HD	TA	02.03.2016	09.05.2016	50.000 kob/ml		Bakteri görülmedi	Lökosit görülmedi	MDR
AA	TA	08.03.2016	11.03.2016 15.03.2016 17.03.2016	100.000 kob/ml 100.000 kob/ml 80.000 kob/ml	+ 30.000 MSSA + 15.000 kob/ml A. baumannii + 5.000 kob/ml A. baumannii	Çok gram(+) kokobasil, az gr(+) Az gram(+) kok+az gram(+) kokobasil Az gram(+) kok+az gram(+) kokobasil	Çok lökosit, az epitel Çok lökosit, az epitel Az lökosit, orta epitel	MDR
DB	TA	16.03.2016	29.03.2016	>100.000 kob/ml		Az gram(+) kokobasil	Çok lökosit, nadir epitel	MDR
BA	TA	03.04.2016	03.05.2016	50.000 kob/ml	+ 10.000 kob/ml E. aerogenes	Az gram(+) kokobasil	Az lökosit, nadir epitel	MDR
OK	TA	05.04.2016	06.04.2016	20.000 kob/ml		Az gram(+) kokobasil, az gram(-) basil	Çok lökosit, nadir epitel	MDR
ŞÖ	TA	09.04.2016	04.05.2016 25.05.2016	10.000 kob/ml 70.000 kob/ml	+ 1000 kob/ml A. baumannii	Az gram(+) kok Az gram(+) kokobasil +az gram(+) kok	Orta lökosit, az epitel Orta lökosit, az epitel	MDR

MA	TA	14.04.2016	27.04.2016 03.05.2016	70.000 kob/ml 70.000 kob/ml		Az gram(+) kokobasil, az gram(+) kok ve basil Orta gram(+) kokobasil	Çok lökosit, az epitel Çok lökosit, az epitel	MDR
NÖ	TA	31.04.2016	05.05.2016 27.05.2016	50.000 kob/ml 50.000 kob/ml	+ 20.000 kob/ml E. aerogenes + 50.000 P. aeruginosa	Orta gram(+) kokobasil, az gram(-) basil+ Az gram(+) kokobasil +az gram(+)kok	Çok lökosit, az epitel Çok lökosit, az epitel	MDR
CÖ	TA	06.05.2016	29.05.2016 08.06.2016	50.000 kob/ml 50.000 kob/ml	+ 30.000 kob/ml E.coli + 70.000 kob/ml K. pneumoniae	Orta gram(+) kokobasil, çok flora bakterileri Az gram(+) kokobasil	Çok lökosit, çok epitel Az lökosit, az epitel	MDR
HÖ	TA	23.05.2016	06.06.2016	>100.000 kob/ml		Az gram(+) kokobasil	Çok lökosit nadir epitel	MDR
AK	TA	26.05.2016	03.05.2016	70.000 kob/ml		Az gram(+) kokobasil, az maya hücresi	Çoklökosit, az epitel	MDR
HB	TA	02.06.2016	04.08.2016	70.000 kob/ml		Az gram(+) kokobasil,	Çok lökosit, az epitel	MDR
NA	TA	06.06.2016	07.06.2016 16.06.2016	100.000 kob/ml 70.000 kob/ml	+ 30.000 P. aeruginosa	Az gram(+) kokobasil, az gram(-) basil Az gram(+) kokobasil	Az lökosit, az epitel Orta lökosit, az epitel	MDR
BÇ	TA	06.06.2016	14.06.2016	>100.000 kob/ml		Çok gram(+) kokobasil	Az lökosit, orta epitel	MDR
AB	BAL	11.07.2016	01.08.2016	40.000 kob/ml	+ B. cepacia	Az gram(+) kokobasil, orta flora bakterileri	Az lökosit, orta epitel	MDR
Fİ	TA	24.07.2016	02.08.2016 03.08.2016 31.08.2016	10.000 kob/ml 20.000 kob/ml 50.000 kob/ml	+2000 kob/ml maya	Çok gram(+) kokobasil, az gram(-) basil Az gram(+) kokobasil, nadir maya Bakteri görülmedi	Çok lökosit nadir epitel Az lökosit, nadir epitel Az lökosit, nadir epite	MDR
HK	Blg	15.08.2016	16.06.2016	Çok miktarda		Çok gr(+) kokobasil	Çok lökosit, az epitel	MDR

TA:Trakeal aspirat, Blg:Balgam, kob:koloni oluşturan birim, MDR:multi-drug resistant (çoğul ilaç dirençli)

EP-321
MADDE BAĞIMLISI HASTADA PNÖMOMEDİASTEN İLE SEYREDEN SEPTİK EMBOLİ

Merve Hörmet, Aylin Güngör Özalp, Fatma Tokgöz Akyıl, Oğuzhan Akman, Levent Alpay, Meltem Ağca, Tülin Sevim

Süreyyapaşa Göğüs Hastalıkları ve Göğüs Cerrahisi Eğitim Araştırma Hastanesi,Göğüs Hastalıkları,İstanbul

GİRİŞ: Pulmoner embolinin nadir görülen bir tipi olan septik emboli klinik olarak ateş, göğüs ağrısı, solunum sıkıntısı, hemoptizi ile karakterize bir durumdur. İntravenöz (IV) ilaç kullanımı en önemli risk faktörlerinden biridir. Biz de kliniğimizde septik emboli tanısı ile izlediğimiz madde bağımlılığı olan bir hastayı sunduk.

OLGU: Otuz sekiz yaşında erkek hasta 3 gündür artan nefes darlığı, öksürük ve kanlı balgam şikayetiyle başvurdu. Sekiz yıldır madde bağımlısı (esrar, kokain, eroin) olan hastanın 20 paket/yıl sigara kullanım öyküsü vardı. Fizik muayenede genel durumu düşkün olup vital bulguları normal sınırlarda, ateşi 37.8C idi. Solunum sistemi muayenesinde sağ üst alanda inspiryum sonu raller duyuldu. Ekstremite muayenesinde her iki antekubital fossada ve inguinal bölgede iğne giriş izleri ve brakial ven trasesi boyunca ısı artışı saptandı. Diğer sistem muayeneleri normaldi. Tam kan sayımında beyaz kan hücresi 9,08 K/L, hemoglobin 9,08 g/dl, trombosit 35.5 idi. Diğer laboratuvar tetkiklerinde karaciğer fonksiyon testlerinde AST:60 U/L, ALT:38 U/L, total bilirubin 3,7 mg/dL ve CRP değiride 255 mg/Dl olarak saptandı. Akciğer grafisinde sağ orta zonda nonhomojen konsolidasyon (Resim 1) ve bilgisayarlı göğüs tomografisinde her iki akciğerde yaygın, kavitasyon içeren gösteren nodüller ve peribronşiyal konsolidasyon mevcuttu (Resim 2). Septik emboli düşünülen hastaya infektif endokardit şüphesi ile yapılan EKO normal olarak değerlendirildi. Hastada öncelikle S.aureus etken olarak düşünülerek vankomisin HCL ve sefoperazon-sulbaktam tedavisi başlandı. Kan ve balgam kültürlerinde mikrobiyolojik etken saptanmadı. Kültürlerinde üreme olmadı. Tedavi ile klinik düzelme gözlendi ancak 19.gününde ani nefes darlığı gelişmesi üzerine çekilen PA grafi ve BT'de (Resim 3) bilateral hidropnömotoraks ve pnömomediastinum saptandı. Bir önceki gece kokain çektiği öğrenilen hasta göğüs cerrahisine nakledildi ve bilateral göğüs tüpü takıldı. Antibiyotik tedavisine devam edildi. Tedavi ile genel durumu ve radyolojik bulguları düzelen hasta, cerrahideki yatışının 17. günüde taburcu edildi (Resim 4).

SONUÇ: Septik emboli, erken tanı ve tedavi gerektiren, predispozan faktör tespitinin önemli olduğu bir klinik durumdur. Madde bağımlılığının devamı tedavi yönetimini güçleştirerek hayatı tehdit edici komplikasyonlara yol açabilmektedir.

Anahtar Kelimeler: Madde bağımlılığı,pnomomediastinum,septik emboli

resim-1-2-3-4

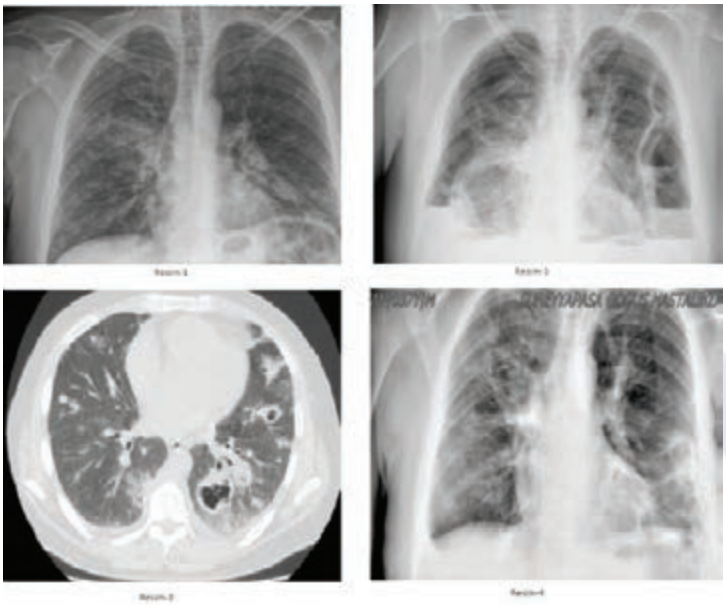

EP-322
KRİPTOKOK PNÖMONİSİ OLGUSU

Fatma Esra Günaydın, Thierry Sibamona, Ramazan Tezcan, Mehmet Emin Sezgin, Demet Turan, Binnaz Zeynep Yıldırım, Mehmet Akif Özgül

Yedikule Göğüs Hastalıkları ve Göğüs Cerrahisi Eğitim ve Araştırma Hastanesi

82 yaşında kadın hasta polikliniğe öksürük, ateş şikayetleri ile başvurdu. Hastanın bilinen hipertansiyon, tip 2 diyabet,Alzheimer, konjestif kalp yetmezliği hastalıkları mevcuttu. Sigara içme öyküsü yoktu ancak gvercin besleme öyküsü mevcuttu. Fizik muaynesinde kan basıncı 120/80 mm Hg, solunum sayısı 12/ dk, nabzı 96/dk, parmak ucu ölçümünde saturasyonu %94 idi. Solunum sesleri bilateral dinlemekle azalmış, yer yer ince ral duyul maktaydı. PA akciğer grafisinde sağ orta infiltrasyon izlenmekteydi. Yakın zamanda antibiyotik kullanmış ancak tedaviye yanıt alınamamıştı, hastaya toraks BT çekildi. BT de sağ akciğerde üst lob apikal kesimden başlayarak posterior segment ve orta lob segmentlere doğru uzanan tomurcuklanan ağaç manzarası eşlik eden konsolidasyon alanı izlendi. Hastaya bronkoskopi yapıldı, lavaj alındı. Lavaj örneğinde criptococcus neoformans üredi Hastanın anti HIV antikoru, HIV RNA sı negatifti. Etken Amfoterisin B duyarlıydı, intravenöz amfoterisin B tedavi başlandı, erken dönemde klinik radyolojik yanıt alındı, hasta takibe alındı.

Anahtar Kelimeler: kriptokok, pnömoni, infiltrasyon

Hastanın toraks BT görüntüleri

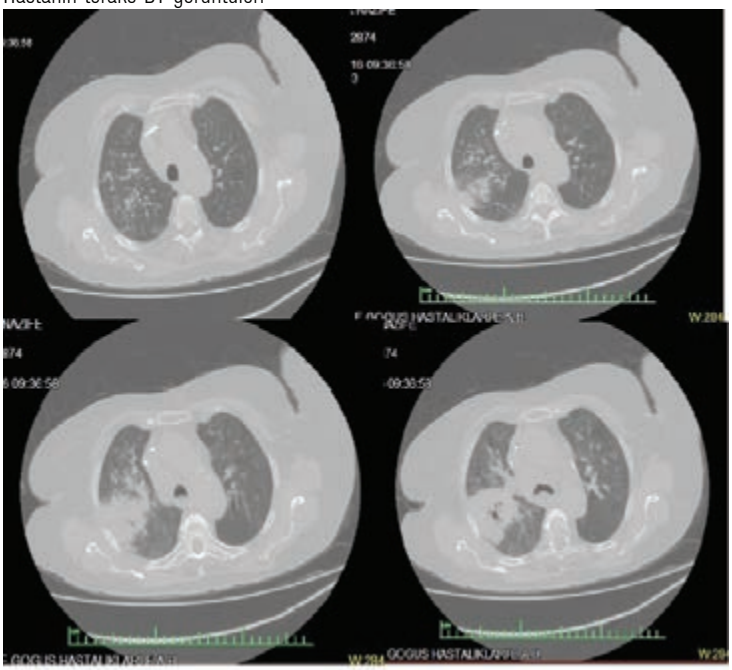

Posteroanterior akciğer grafileri

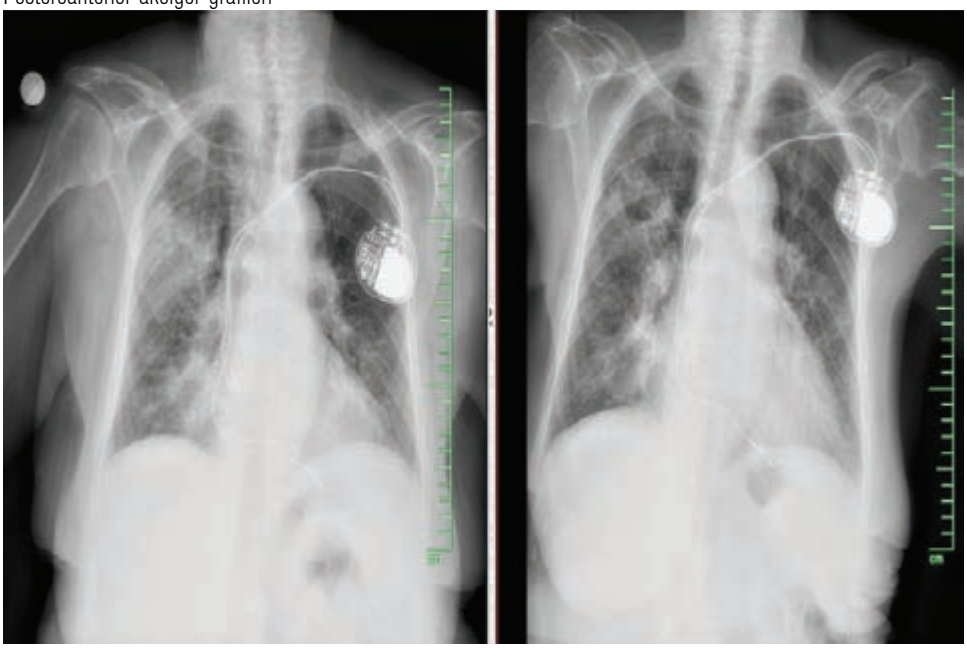

EP-323
LEGİONELLA PNÖMONİSİ OLGUSU

Kadir Canoğlu[1], Ömer Ayten[1], Sedat Demirsoy[1], Gülhan Ayhan[1], Gülhan Çakır[1], Ersin Demirer[1], Dilaver Taş[1], Oğuzhan Okutan[1], Zafer Kartaloğlu[1], Süleyman Tutar[2]

[1]GATA Haydarpaşa Eğitim Hastanesi, Göğüs Hastalıkları Servisi, İstanbul, Türkiye
[2]GATA Haydarpaşa Eğitim Hastanesi, Radyoloji Servisi, İstanbul, Türkiye

Seksen sekiz yaşında erkek hasta 3 gündür devam eden öksürük, ses kısıklığı, bulantı-kusma ve ateş yüksekliği şikayetleriyle kliniğimize başvurdu. Akciğer grafisinde sağ parakardiyak alanda hiperdens görünüm izlendi. 55 PY sigara öyküsü vardı. Hastanın TA: 100/60 mmHg, N: 82/dk., A: 38 oC ve SpO2:%96 (oksijensiz) olarak ölçüldü. Hastanın solunum sistemi muayenesinde dinlemekle sağ meme altında inspiratuar raller duyuldu. Diğer sistem muayeneleri tabii idi. Biyokimya incelemesinde; WBC:8.62x106/µL, Hgb: 9.99 g/dL, Htc: 30.7 %, üre: 132mg/dl, kreatinin: 2.03 mg/dl, sedimantasyon: 34 mm/h, serum CRP:79.1 mg/L saptandı. Toraks YRBT'sinde; sağ akciğer orta ve alt lobda konsolidasyon ve buzlu cam alanları izlenmiş olup içerisinde bronşektazi ile yaygın sentriasiner amfizem alanları mevcut, ilk planda enfeksiyöz süreç lehine değerlendirilmiş olup tedaviye rağmen düzelme olmaz ise ayırıcı tanıda minimal invaziv adenokarsinom düşünülmelidir olarak sonuçlandı (Resim 1). Antibiyoterapisi düzenlendi. Kan kültüründe bakteri izole edilmedi. İdrarda legionella kart testi pozitif saptandı. Hastanın anamnezi derinleştirildiğinde 10 gün önce dış merkezde kalp yetmezliği tanısıyla yatırılarak tedavi edildiği öğrenildi. Hastada tedavisinin 2.gününde septik şok ve hiperkarbik solunum yetmezliği gelişmesi üzerine entübe edilip yoğun bakıma alındı, mekanik ventilasyon desteğine bağlandı. Tedavisinin 3. gününde hasta ex oldu.

Anahtar Kelimeler: Legionella, kart, pnömoni

Resim 1

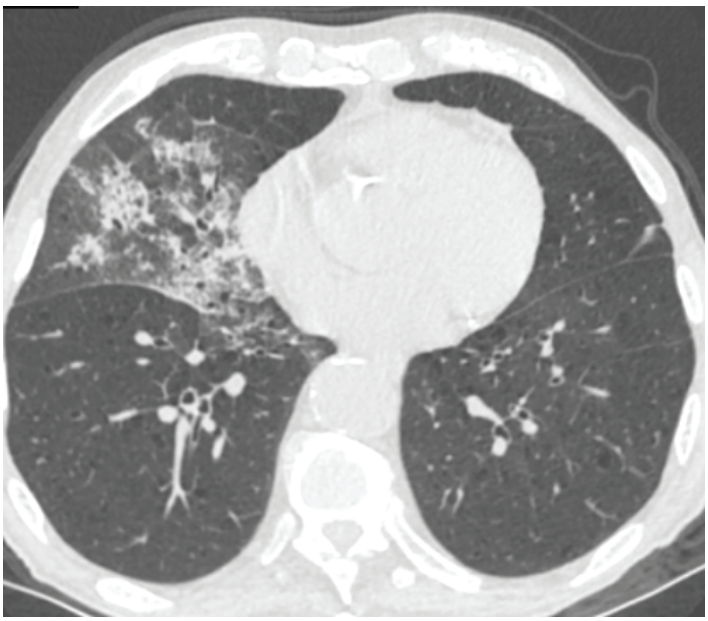

EP-324
YATAGA BAGİMLİ HASTALARDA HER ASPİRASYON PNOMONİ YAPAR Mİ?

Melek Cihanbeylerden[1], Bahar Kurt[2], Seda Rabia Toksoy[3], Faruk Bolu[4]

[1]Melek cihanbeylerden
[2]Bahar kurt
[3]Seda toksoy
[4]Faruk bolu

Orofaringeal veya gastrik içeriğin larinkse veya alt solunum yoluna inhalasyonu aspirasyon olarak bilinir.Bazı araştırmacıların değdi gibi toplum kökenli pnomonilerin %5 ile %15 aspirasyonla ilişkili olup toplumdaki sağlıklı yetişkin bireylerin yarısında sessiz seyirli aspirasyonlar olmaktadır. Aspire edilen materyel kimyasal pnomonitis,diffüz aspirasyon bronşiolitis (DAB),akut pnomoni,organize pnomoni,abse formasyonu ve interstisyel fibrozis gibi çok geniş yelpazede klinokopatolojik olaylara neden olur.Gastrik içeriğin düşük PH sı ile normalde sterildir ve aspirasyon pnomonisi oluşturamaz.Ancak bakteriyel kolonizasyon, kötü ağız hijyeni ve ilaçlarla artan gastrik içerik PH sı ve azalan konakçı savunması ile aspirasyon pnomonisi riski artabilir. Bizde burada kliniğimize arka arkaya takip edilen,yatağa bağımlı ve tekrarlayan aspirasyon pnomoni anamnezi veren 5 hastanın yaş,cinsiyet, komorbiditeleri, aspirasyon nedenleri, geliş şikayetleri, kullandıkları ilaçlar,radyolojik özellikleri, tedavi yanıtlarını değerlendirip tanılarını yeniden gözden geçirmeyi amaçladık. Yaşları 22-71 arasında,2 kadın 3 erkek,hastalarımızın kronik hastalıkları sırasıyla quadripleji (SVO ve MDS birlikte),frontotemporal demans, düchenne muskuler distrofi,serebral palsi,ve ateşli silahlı yaralama sonucunda olan parapleji (diyafragma pili takılmış) idi. Öykülerinde son bir yıl içinde en az 2 ençok 4 kez aspirasyon pnomonisi tanıları ile yatişları mevcuttu.Başlıca şikayetleri ufak yada büyük yemek/ ilaç vb parçalarının aspirasyonu sonrası öksürük,nefes darlığı,ateş, el ve ayaklarda morarma ve genel durum bozukluğu şeklindeydi. Radyolojik özellikleri birbirinden oldukça farklı olan hastaların YRBT bulguları aşağıda özetlendi; Vaka 1.Sol alt lobda yer yer buzlu cam dansitesinde alanlar,asiner nodüller,yaygın retiküler görünüm,subsegmenter atelektazi Vaka 2Her iki akciğer santralde sol akciğer lingula inferior sağ orta lob ve sol alt lob bazalde yaygın kistik silendirik bronşektaziler yer yer asiner nodüller sol alt lobda konsolidasyon Vaka3 Sağ akciğer alt lobda ve sol alt lobda peribronşial kalınlaşmalar sentriasiner nodüller ve yer yer tomurcuklanan ağaç Vaka4 Sol bazalde non homojen dansite artışı parankimal bantlar,interlobüler septalarda belirginleşmeler,subplevral nodüller Vaka5.Sağ akciğer orta lob medial ve lateral segmentte geniş bir alanda hava bronkogramı,konsolidasyon ve atelektazi.Hastalarımızın klasik pnomonik konsolidasyon görüntüleri yoktu.Bu görüntülere mikronodüllerin ve tomurcuklu ağaç görünümünün hakim olması bu tarz hastalarda her aspirasyonun pnomoni yapmayacağı, diffüz aspirasyon bronşioliti (DAB) tanısının atlanmaması gerektiğini düşündürmektedir.Tedavisi tamamen farklı olan bu patoloji düşünüldüğü takdirde boşyere antibiyotik kullanılması önlenecektir.

Anahtar Kelimeler: Aspirasyon, pnomoni, hastane

EP-325
SOLUNUM YOLU ENFEKSİYONU ALEVLENMELİ KOAH HASTALARINDA NEDENSEL RİSKFAKTÖRLERİ

Belal Fk Rabah[1], İnci Gülmez[1], Nuri Tutar[1], Burcu Baran Ketencioğlu[1], Hakan Büyükoğlan[1], İnsu Yılmaz[1], Sema Oymak[1], Remziye Yılmaztürk[2]

[1]Erciyes Üniversitesi Tıp fakültesi, Göğüs Hastalıkları Ana Bilim Dalı, Kayseri
[2]Sağlık Bakanlığı, Çayyolu 1 Nolu Aile Sağlığı Merkezi, Ankara

Kronik Obstrüktif Akciğer Hastalığı (KOAH), zararlı gaz ve partiküllere karşı hava yolları ve akciğerin artmış kronik inflamatuvar yanıtı ile ilişkili, genellikle ilerleyici özellikteki kalıcı hava akımı kısıtlanması ile karakterize, yaygın, önlenebilir, tedavi edilebilir bir hastalıktır. Alevlenmeler ve komorbiditeler hastalığın ilerlemesine katkıda bulunur. KOAH alevlenmelerinin en sık nedenlerinden biri enfeksiyon kaynaklı olduğunu düşünülmektedir. Enfeksiyon alevlenmeli hastalarda nedensel risk faktörlerini belirlemek amacı ile bu çalışma planlanmıştır. 2010-2015 tarihleri arasında Erciyes Üniversitesi Tıp fakültesi Göğüs hastalıkları servisinde ve/veya yoğun bakımında yatan hastalar araştırılmıştır. Dahil edilme kriterleri: KOAH tanısının olması, inhale kortikosteroid (İKS)kullanıyor olması, balgam gramında pürülan kriter pozitif olması ve hastanın vücut kitle indeksinin (VKİ) olmasıdır. Son beş yılda yatan retrospektif 1754 dosya araştırılmıştır. Balgam gramlarında pürülan kriteri pozitif 393 hasta bulunmuştur. Bu hastalardan 76'sı İKS kullanıyor iken 317 İKS kullanmadığından İKS kullanmayan hastalar değerlendirme dışı bırakılmıştır. 76 hastadan 17'sine ulaşılamadığından, 27'sine ise VKİ'lere hesaplanamadığından 44 hastada değerlendirme dışı kalmıştır. Çalışmada toplam 32 hasta değerlendirilmiştir. Bu hastaların alevlenme sayısı, KOAH evresi, hemoglobin (Hb) düzeyi, VKİ, solunum fonksiyon testi (SFT), aşı öyküsü, COPD assessment test (CAT) skoru ve Modified Medical Research Council (mMRC) skorları değerlendirilmiştir. 32 hastanın 25'i erkek, 7'si kadındır. 11 hasta Flutikazon, 21 hasta Budesonid kullanmıştır. Erkeklerin ortalama Hb düzeyi 14.1 gr/dl, ortalama VKİ 26.6 kg/m2 olarak hesaplanmıştır. Kadınların ortalama Hb düzeyi 13.7 gr/dl, VKİ 34.3 kg/m2 olarak bulunmuştur. Değerlendirilen hastaların hepsinde CAT skoru >10 ve mMRC skoru 2'den fazladır, hastaların hepsi aynı zamanda KOAH B yada D evresidir. Flutikazon ve Budesonid kullanımı ile enfeksiyöz alevlenme arasında anlamlı bir ilişki bulunamamıştır (p value >0.05). Hemoglobin düzeyi ve enfeksiyöz alevlenme arasında anlamlı bir ilişki bulunamamıştır. VKİ ve enfeksiyöz alevlenme arasında anlamlı bir ilişki bulunamamıştır. Bağışıklama öyküsü sadece yedi hastada olduğu için yapılan değerlendirmede aşılama ve enfeksiyöz alevlenme ile anlamlı bir ilişki bulunamamıştır.

SONUÇ: KOAH'ın enfeksiyoz alevlenmelerinde nedensel risk faktörleri araştırıldığında ne KOAH'ın evresi, ne CAT skoru ve mMRC skoru ne de VKİ ile birlikte Hb değeri arasında fark bulunmamıştır. Ayrıca kullandıkları İKS'lerin özelliğinin de enfeksiyöz alevlenmelere etkisi yoktur. Planlanacak prospektif çalışmalar ile İKS kullanıp kullanmama durumu ve hangi İKS'nin enfeksiyöz alevlenmeye katkısı olacağına açıklık getirebilir.

Anahtar Kelimeler: Enfeksiyon, İnhaler kortikosteroid, Kronik obstruktif akciğer hastalığı, KOAH alevlenme, Pnömoni

Demografik özellikler

ÖZELLİKLER	(n=32)
YAŞ	65.5 ±13.7 yıl
K/E	7/25
Hemoglobin düzeyi (g/dL), Erkek Kadın	14±1.7 g/dL 14.1 13.7
VKİ (kg/m2), Erkek Kadın	28.3±7 26.6 34.3
Fluticason / Budesonid	11/21
Aşı öyküsü, (influenza ve pnömokok)	7 (%21,9)

KOAH evresi ve alevlenme sayısı

Evre	Hasta sayısı	Ortalama alevlenme sayısı*
KOAH Spirometrik Evre		
1	2	2,5±0,7
2	7	7,1±6,4
3	17	6,2±6,4
4	6	6,7±8,1
KOAH birleşik Evre GOLD		
B	9	6,1±2
D	23	6,3±1,4

(*)Alevlenme: Ayaktan başvuru, klinik yatışı ve yoğun bakıma yatış içermektedir.

Hemoglobin düzeyi ve VKİ ile alevlenme sayısı arasındaki ilişki

	Hasta sayısı	Ortalama alevlenme sayısı
Hemoglobin düzeyi*		
Anemi, VAR YOK	12 20	5,4±3,8 6,8±7,6
VKİ, kg/m2**		
>25	20	6,7±7,4
20-25	8	6,4±5,2
<20	4	4±1,2

(*)Hemoglobin düzeyi kadınlarda <12, erkeklerde <14 anemi olarak değerlendirildi. (**)Vücut kitle indeksi ve alevlenme sayısı arasında anlamlı bir ilişki bulunmadı (p >0,05)

İKS ve alevlenme sayısı arasındaki ilişki

İKS	Budesonid	Flutikazon	P değeri
Hasta sayısı	21	11	>0.05
Ortalama alevlenme sayısı	5,3±5,1	8,1±8,3	>0.05

EP-326
KRONİK OBSTRÜKTİF AKCİĞER HASTALIĞINDA BRONŞEKTAZİ SIKLIĞI VE KLİNİK ÖNEMİ

Barış Şeker, Celal Satıcı, Burcu Arpınar Yiğitbaş, Berat Uslu, Sibel Yurt, Mehmet Tutar, Filiz Koşar
Yedikule Göğüs hastalıkları ve Göğüs Cerrahisi Eğitim ve Araştırma hastanesi

GİRİŞ: Kronik Obstrüktif Akciğer Hastalığı (KOAH)'la birlikte görülebilen bronşektazinin, KOAH'ın seyrini değiştirebileceğine dair çalışmalar bulunmakta ve KOAH hastalığının fenotiplendirmesinde önemli rol oynamaktadır. Amacımız ileri evre KOAH'lılarda, bronşektazi mevcudiyetini, inflammatuar belirteçlerle, solunum fonksiyonları ve kan gazı değerleri ile ilişkisini sorgulamak, hastalığın seyrine olan etkisini değerlendirmektir.

YÖNTEM: Şubat/2015 - Ocak / 2016 yıllar arasında YGHH polikliniğine başvuran, en az 10 paket/yıl sigara anamnezi olan, GOLD'a göre orta-ağır ve ağır KOAH'lı (FEV1/FVC< % 70, FEV1< % 80) 60 hasta dahil edilmiştir. Son 6 hafta stabil olmayan, ciddi kardiyak hastalığı, alerjik astım veya bronşektazi tanısı, geçirilmiş Serebro Vasküler olay, aspirasyon riski, ciddi Gastro özofagial reflu bulgusu olanlar atak sıklığını etkileyebileceği için çalışmaya alınmamıştır. Hastaların sigara anamnezi, ek hastalıkları, vücut/kitle indeksleri, dispne skoru (mMRC) ve KOAH tedavileri, komorbid hastalıkları kayıt altına alınmıştır. Hastaların atak sıklığı, hasta sorgusu ve hastane kayıtları incelenerek elde edilmiştir. Başvurunun ilk 3 gün içerisinde balgam kültürü ve gram boyama, ilk gün kan gazı değerleri, solunum fonksiyon testleri (son 1 ay içerisinde) değerlendirilmiştir. Yüksek Çözünürlüklü Bilgisayarlı Tomografi'de (YÇBT) bronşektazi varlığı, yaygınlığı, lokalizasyonu ve Reid sınıflamasına göre türü ve Reiff skorlamasında segment sayısı belirtilmiştir. Verilerin toplanması ve çalışmanın sonlandırılmasını takiben hastalar ile tekrar görüşülerek atak sıklığı sorgulanmıştır (1-10 ay takip)

BULGULAR: Hastaların 35 'inde (% 58) bronşektazi saptandı (%90'ı erkek olup, bronşektazi grubunun yaş ortalaması 62 ± 11, kontrol grubunun 61 ± 9).Bronşektazili hastaların FEV1% ve FEV1/FVC değerlerinin, kontrol grubuna göre anlamlı olmayarak düşük olduğu (p>0,05), sistemik inflammasyon belirteçlerinden lökosit, trombosit, sedimantasyon ve albumin düzeylerinin iki grupta da benzer olduğu, CRP ve CO2 değerlerinin anlamlı olmayarak bronşektazili grupta daha yüksek olduğu saptanmıştır (p>0,05). Bronşektazili grupta daha sık enfeksiyöz atak geçirme, daha yüksek balgam PMNL değerleri saptanmış olup istatistiksel olarak anlamlı bulunmamıştır. (p>0,05).

SONUÇ: Bronşektazi varlığı KOAH'ta, azımsanmayacak kadar sıktır, havayolu inflammasyonu nedeniyle, atak sıklığını etkiler. Bronşektazili hastalarda balgam PMNL değerlerinin yükselmesi hem havayolu inflammasyonu ile hem de spirometre değerlerinde düşüş ile ilişkilidir.Bronşektazinin yaygınlığı arttıkça solunum fonksiyonlarının kötüleştiği gösterilmiş ve KOAH'ta radyolojik değerlendirmenin önemli olduğu düşünülmüştür. Bu değerlendirmenin ne zaman yapılması gerektiği konusunda da balgam PMNL değerlerinin ve spirometrik değerlerin yol gösterici olabileceği düşünülmüştür

Anahtar Kelimeler: KOAH, Bronşektazi, YÇBT

EP-327

KOAH (KRONİK OBSTRUKTİF AKCİĞER HASTALIĞI)'LI OLGULARDA ALT EKSTREMİTE KAS KUVVETİ VE DENGE İLİŞKİSİNİN DEĞERLENDİRİLMESİ: PİLOT ÇALIŞMA

S. Ufuk Yurdalan[1], Begüm Ünlü[1], Merve Alptekin[1], Sümeyye Pekcoşkun[1], Ümran Zararsız[1], Murat Öztürk[2], Elif Yıldırım[2]

[1]Marmara Üniversitesi, Sağlık Bilimleri Fakültesi, Fizyoterapi ve Rehabilitasyon Anabilim Dalı, İstanbul
[2]Süreyyapaşa Göğüs Hastalıkları ve Göğüs Cerrahisi Eğitim ve Araştırma Hastanesi, Pulmoner Rhabilitasyon Ünitesi, İstanbul

GİRİŞ-AMAÇ: İskelet kas zayıflığı KOAH'ın sistemik etkilerindendir ve egzersiz intoleransından sorumludur. KOAH'da üst ekstremite kaslarının alt ekstremite kaslarına göre daha az etkilendiği bilinmektedir. Gaz alış verişinin bozulması, merkezi ve periferik sinir sistemi etkilenimi ile dinamik dengeyi sağlayıcı ve koruyucu vestibüler, vizüel ve proprioseptif fonksiyonlarda azalmaya yol açar. Alt ekstremite kuvvetinin mobiliteyi destekleyen sensorimotor bileşen ve denge üzerinde etkili olduğu öngörüsü ile çalışmamızda da KOAH'lı olgulardaki alt ekstremite kas kuvveti ile dinamik denge arasındaki bağıntı araştırıldı.

GEREÇ-YÖNTEM: Çalışmaya 12 KOAH olgusu (4Kadın, 8Erkek; 61.6 +8.4 yıl) alındı.Hastaların demografik verileri ile KOAH tanılanma süresi, evresi,komorbitler, sigara alışkanlığı bilgileri kaydedildi.Kas kuvveti manuel kas testi; denge değişkeni ise "Berg Denge Testi, Süreli Yürü Kalk Testi, Dört Adım Kare Testi" nden oluşan üç ayrı dinamik denge testi ile değerlendirildi.

BULGULAR: Alt ekstremite kas kuvveti ile Berg Denge Testi, Süreli Yürü Kalk Testi, Dört Adım Kare Testi skorları arasında anlamlı bir fark bulunmadı ($p>005$). Hastalık grupları ile üç denge testinden edinilen skorlar arasında istatistiki bir fark görülmedi ($p>0.05$). Hastalık grupları ile M.Quadriseps kas kuvvetleri arasındaki fark istatistiki açıdan anlamlı değildi ($p>0.05$).Dört Adım Kare Testi ile Süreli Kalk ve Yürü Testi skorları arasında ise istatistiksel olarak anlamlı, pozitif yönde, güçlü bir ilişki saptanırken ($p=0.036;r=0.607$); Berg Denge Testi ile diğer testleri arasında anlamlı bir fark bulunmadı ($p>0.05$).

SONUÇLAR: Alt ekstremite kas kuvveti ile dinamik denge arasında bir ilişki bulunmadı. Olgu sayısı, farklı evrelerde hasta örnekleminden kaynaklandığı düşünülen bu sonuca karşın Süreli Yürü Kalk testi ile Dört Adım Kare Testi'nin bir biri yerine kullanılabileceği saptamasının, klinikte hastaya uygunluk bağlamında önemli tercih ve bu populasyona özelleştirilebilecek bir çıktı olduğu görüşüne varıldı.

Anahtar Kelimeler: KOAH, Denge, Manuel Kas Testi

EP-328
KRONİK OBSTRÜKTİF AKCİĞER HASTALIĞI (KOAH) VE UZUN SÜRELİ OKSİJEN TEDAVİSİ

Selma Çelik

Yeditepe Üniversitesi, Hemşirelik Ana Bilim Dalı, İstanbul

AMAÇ: KOAH'lı bireylerin uzun süreli oksijen tedavisine uyumu ve ilişkili faktörlere yönelik araştırma sonuçlarının incelenmesidir.

YÖNTEM: Çalışmanın evrenini Aralık 2014 tarihinden önce yayınlanan, KOAH'lı bireylerde oksijen tedavisi ile doğrudan ilgili ve yayın dili Türkçe veya İngilizce olan, tam metin yayınlanan tüm araştırma makaleleri oluşturmaktadır. Makaleler; ulakbim gov.tr, ncbi.nlm.nih.gov/pubmed, atsjournals.org, nhlbi.nih.gov, toraks.org.tr, solunum.org.tr, chestnet.org, google akademik kaynaklar, A grubu Fen(SCI), B grubu Fen(SCI), C grubu Fen(SCI), C grubu (SOC), Medical Subject Heading (MeSH) veri tabanlarında taranmıştır. Derlemeye dâhil edilen araştırma makalelerin, tipi, evren ve örneklemi, uygulanan girişimi ve yaklaşımı, etik boyutu, güvenirlik-geçerlilik çalışması, verilerin toplanması, verilerin değerlendirilmesi ve kullanılan veri analiz programları değerlendirilmiştir. Bu kriterleri karşılayan 30 araştırma makalesi çalışmanın örneklemini oluşturmaktadır. Çalışmaya dâhil edilen araştırma makalelerin bulguları ve önerileri sistematik bir şekilde tartışılmıştır.

BULGULAR: Çalışmaların sonuçları 1. KOAH'lı bireylerin oksijen tedavisine uyumu, 2. KOAH'lı bireylerin oksijen tedavisine uyumu engelleyen faktörler, 3. KOAH'lı bireylerde uzun süreli oksijen tedavisinin etkileri (yaşam kalitesi, mortalite oranı, hastaneye başvuru ve yatış oranı, psikolojik fonksiyon, solunum fonksiyonları, arterial kan gazı) şeklinde derlenmiştir.

SONUÇLAR: Portatif veya mobil oksijen kullanımının oksijen tedavisine uyumu artırdığı saptanmıştır. Düzenli takip edilen ve izlenen olguların oksijen tedavisine uyumu, düzenli takip ve kontrol edilmeyen olgulara oranla yüksek bulunmuştur. Oksijen tedavisinin etkinliği, yararları ve oksijen ekipmanlarının kullanımı hakkında bilgilendirilen olguların oksijen tedavisine gerekli uyumu sağladığı saptanmıştır. Olguların oksijen tedavisini etkin kullanmama nedenlerinden biri; oksijen cihazlarının teknik problemi olarak belirtilmiştir. Pulmoner rehabilitasyon sırasında verilen ilave oksijenin dispne skorunu düşürdüğü ve egzersiz kapasitesini %10 oranında artırdığı saptanmıştır. Pulmoner rehabilitasyon eğitimi sırasında alınan ilave oksijenin solunum güçlüğünü azaltma ve egzersiz kapasitesini artırma açısından faydalı olacağı öne sürülmüştür. Oksijen tedavisinin yaşam kalitesini artırdığına dair anlamlı sonuçlar saptanmıştır.

ÖNERİLER: Portatif oksijen kullanımı, oksijen tedavisi alan KOAH'lı bireylerin düzenli takip ve izlenimi, oksijen tedavisi alacak hastaların tedaviye başlamadan önce oksijen tedavisi ve gerekliliği hakkında bilgilendirilmesi, oksijen cihazlarının geliştirilmesi, hastalara tıbbi izlem ve kontrol dışında teknik destek sağlanması, pulmoner rehabilitasyon sırasında ilave oksijenin alınması ve uzun süreli oksijen tedavisinin yaşam kalitesine etkisi açısından daha geniş çaplı çalışmaların yapılması önerilmektedir.

ÇALIŞMANIN ÖNEMİ: Bu araştırmaların ve önerilerin incelenmesi KOAH'lı bireylere bakım verenlere rehberlik edecektir.

Anahtar Kelimeler: KOAH, Kronik obstrüktif akciğer hastalığı ve oksijen tedavisi, uzun süreli oksijen tedavisi, oksijen tedavisine uyum ve uyumu engelleyen faktörler

Tablo: 1. Makalelerin özellikleri

Makalenin adı	Araştırmacı/ yılı	Araş. Yayınlandığı Dergi	Araştırmanın amacı	Araş. Tipi	Araştırmanın Evren -Örneklemi	Uygulanan Girişim ve Yaklaşım	Araş. Verilerinin top. (güvenirlik-geçerlilik)	Araş. Verilerin değer.	Araş. Etik buyutu
1). Continuous or nocturnal oxygen therapy in hypoxemic chronic obstructive lung disease:	NOTT Group (1980)	Annals of İnternal Medicine	Sürekli oksijen alan KOAH hastaları ile gece oksijen alan KOAH hastalarını yaşam kalitesi bakımından karşılaştırmak.	Tanımlayıcı	Tedavi merkezinde en az bir yıl tedavi görmüş hastalar 1043 hastadan 203 hasta çalışmaya alınmış.	Araştırma öncesi hastalara eğitim verilmiştir	Öykü, fiziksel muayene, tetkik sonuçları, Nöropiskolojik fonksiyomlar için: Halstead-Reitan testi, ve clinical rating scale(1-6);	Yaşam kalitesini değerlendirmek için:Minnesota Multiphasic personality inventory, sickness impact profile ve profile ol mood states	Etik kurul izni belirtilmemiştir. Hastalar bilgilendirilerek onamları alınmıştır.
2). Portable oxygen therapy: use and benefit in hypoxaemic COPD patients on long-term oxygen therapy	Vergeret J. et al. (1989)	European Respiratory	USOT alan KOAH'lı bireylerde portatif oksijen kullanımının avantajlarını, günlük aktivitelere ve iyileşme sürecine etkisini incelemek.	Deneysel	Evde oksijen tedavisi alan ve portatif oksijen kullanan randomize seçilmiş 159 hipoksik KOAH'lı birey	Hastalara eğitim verilmiştir.	Tıbbi muayene, ev ziyaretleri, yüz yüze görüşme ile anket doldurma, check-up, sağlık kurul kayıtları, tetkik sonuçları, walking test,	Typological analysis,	Etik kurul izni belirtilmiştir.

EP-329
KRONİK OBSTRÜKTİF AKCİĞER HASTALIĞI TANISI ALMIŞ (ICD10:J44) HASTALARDAKİ KRONİK RENAL YETMEZLİK ORANI: BİR ÖN ÇALIŞMA

Önder Öztürk, Gönül Seven Ertürk, Zekiye Kula, Hatice Çelik, Ahmet Akkaya

Süleyman Demirel Üniversitesi Göğüs Hastalıkları Anabilim Dalı,Isparta

AMAÇ: Kronik obstrüktif akciğer hastalığı (KOAH) sistemik bir hastalık olup, birçok ek hastalıkla (komorbidite) birlikte görülmektedir. En iyi bilinenleri kardiyovasküler sistem hastalıklar, iskelet kas güçsüzlüğü, anemi,osteoporoz, diabetes mellitus, depresyondur. KOAH'ın şiddetini ve prognozunu olumsuz yönde etkileyen bu ek hastalıklardan biri olan ve daha az bilineni ise kronik renal yetmezliktir (KRY). Bu çalışmada KOAH (ICD10:J44) tanısı ile yatırılan hastalarda KRY oranını araştırmak istedik.

GEREÇ VE YÖNTEMELER: 2010-2015 yılları arasında J44 kodu ile kliniğimize yatırılan hastalar retrospektif olarak tarandığında 6200 hastanın bilgisine ulaşıldı. Mükerrer yatışları olan hastalar ayıklandığında kalan 4500 hastada diabetes mellitus (E13,E13.2) ve hipertansiyon (I10,I12,I15) tanısı ile kodlanmış olanlar çalışmadan çıkartıldı. Kalan 1512 hastanın 40 yaşın üzerinde olanlar çalışmaya alındı. Hastaların yaşları, cinsiyetleri, üre, BUN, kreatin ile albümin değerleri kaydedildi. Modification of Diet in Renal Disease (MDRD) formülü kullanılarak hastaların tahmini glomerüler filtrasyon hızları (eGFR) hesaplandı. İstatistiksel veri analizinde ortalama, standart hata gibi betimsel istatistiklerin yanında ikili karşılaştırmalarda bağımsız gruplar için t-testi ve Pearson'un ki-kare testi kullanılmıştır.

BULGULAR: Çalışmaya alınan hastaların yaş ortalaması 50,27±0,37 yıl idi. Hastaların %8.2'si (90 hasta) acilden yatırılırken, %91.8'i (1014 hasta) poliklinikten yatırılmıştı. Hastaların %76,8'inde normal renal fonksiyon, %7,2'sinde gizli KRY, %15,9'unda ise gizli olmayan (aşikar) KRY vardı. Cinsiyetler arasından böbrek yetmezliği özelliği açısından fark yoktu. Fakat acilden veya poliklinikten yatırılan hastalarda böbrek yetmezliği özelliği açısından fark saptandı (p=0,001). Acilden yatırılan hastaların %6,8'inde gizli,%28.9'undagizli olmayan böbrek yetmezliği vardı. Bu hastaların %2'si hastanede yatarken hayatını kaybetmişti. Poliklinikten yatan hastaların ise %7,3'ünde gizli, %14,8'inde belirgin böbrek yetmezliği vardı ve %1'i hastanede hayatını kaybetmişti (Tablo 1). Böbrek yetmezliğinin derecesi ile hastaneden şifa ile taburcu olmak arasında bir ilişki mevcuttu (X2=6,71,p=0,03).

SONUÇ: Çalışmamız; bazı kısıtlayıcı özellikleri olmasına karşın, KOAH hastalarında gizli KRY bulgularının olabileceğini ve hastalığın prognozunu olumsuz yönde etkileyebileceğini göstermektedir. Hastalarda basit yöntemlerle hesaplanan GFR ile böbrek yetmezliği tahmin edilerek alınacak önlemler KOAH'ın prognozuna olumlu katkı sağlayacağını düşünmekteyiz. Fakat bu konuda geniş serili, randomize prospektif çalışmalara ihtiyaç bulunmaktadır.

Anahtar Kelimeler: Kronik obstrüktif akciğer hastalığı, komorbiditiler, kronik renal yetmezlik, GFR, prognoz.

Sekil 1

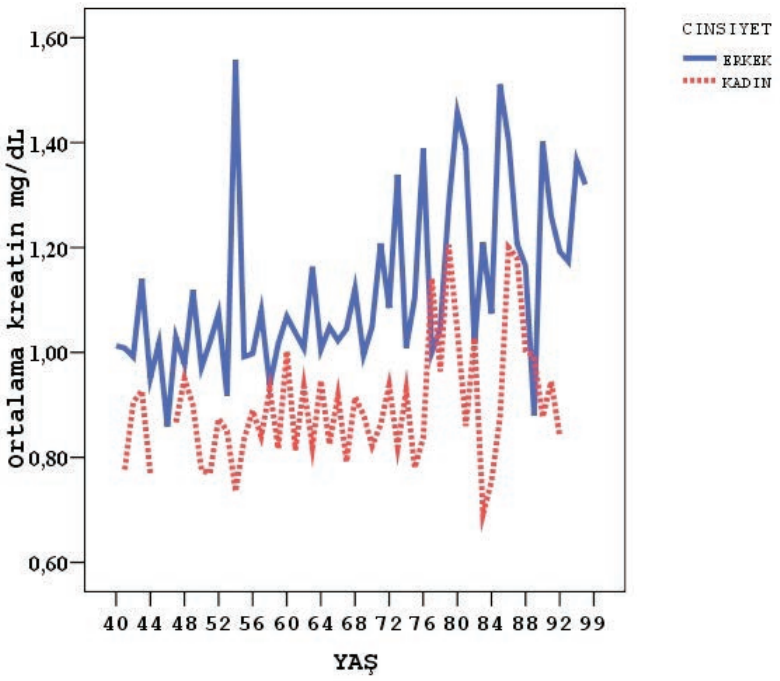

Ortalama kreatin degerlerinin yas ve cinsiyete gore degisimi

Sekil 2

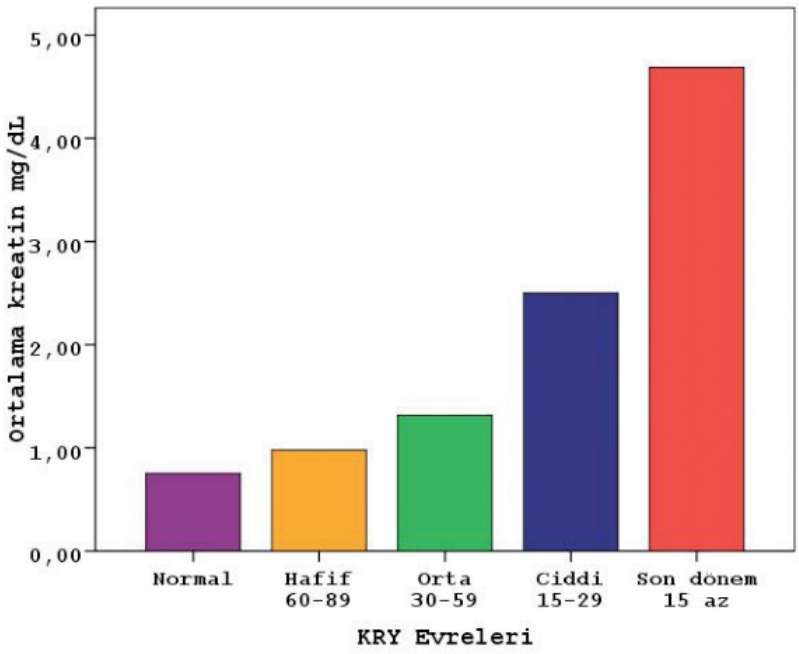

Ortalama kreatin degerlerinin KRY evrelerine göre dagılımı

Sekil 3

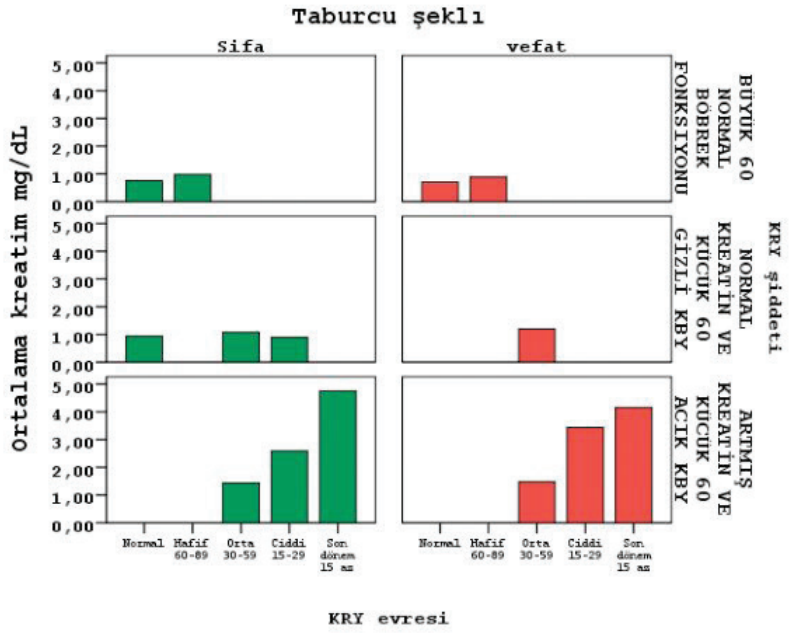

Ortalama kreatin degerleri ile KRY evresi, siddeti ve taburcu olma sekli ile olan iliskisi

Tablo 1

Özellikler	Normal böbrek fonksiyonu (n=848)	Gizli böbrek yetmezliği (n=80)	Gizli olmayan (aşikar) böbrek yetmezliği (n=176)	P
Yaş (yıl)	48,27±0,41	55,34±1,23	57,60±0,84	0,000
Cinsiyet (n,%)				
Erkek	681 (%80,3)	42 (%52,5)	141 (%80,1)	0,000
Kadın	167 (%19,7)	38 (%47,5)	35 (%19,9)	
Albumin (g/dL)	4,77±1,08 (n=435)	3,81±0,08 (n=52)	3,41±0,07 (n=111)	0,780
Üre (mg/dL)	34,98±0,46 (n=836)	42,48±2,15 (n=78)	78,19±4,52 (n=172)	0,000
BUN (mg/dL)	16,45±0,23 (n=836)	23,78±4,12 (n=78)	36,92±2,14 (n=173)	0,000
Kreatin (mg/dL)	0,93±0,006	1,08±0,01	1,72±0,06	0,000
eGFR ($mL/min/1.73m^2$)	81,29±0,57	55,44±0,93	41,81±0,88	0,000
Yatış (n,%)				
Acil	58 (%6,8)	6 (%7,5)	26 (%14,8)	0,002
Poliklinik	790 (%93,2)	74 (%92,5)	150 (%85,2)	
Taburcu				
Şifa ile	835 (%98,5)	78 (%97,5)	169 (%96)	0,102
Ölüm	13 (%1,5)	2 (%2,5)	7 (%4)	

Hastaların demografik, klinik ve laboratuvar özelliklerinin böbrek fonksiyonuna göre dağılımı.

EP-330
KOAH HASTALARINDA D VİTAMİNİ EKSİKLİĞİNİN AKCİĞER FONKSİYONLARI ÜZERİNE ETKİSİ

Hatice Uluçoban Dede, Tülay Özdemir
Akdeniz Üniversitesi Tıp Fakültesi Göğüs Hastalıkları AD

AMAÇ: Bu çalışmada KOAH'lı hastalarda vitamin D düzeyi ve vitamin D eksikliğinin, akciğer fonksiyonları ile ilişkisini araştırmak amaçlandı.

GEREÇ-YÖNTEM: Bu çalışmaya Ocak 2014-Eylül 2015 tarihleri arasında, Akdeniz Üniversitesi Tıp Fakültesi Hastanesi Göğüs Hastalıkları Polikliniğine başvuran, 40 yaş ve üzeri, en az 10 paket/yıl sigara içme öyküsü olan, GOLD kılavuzuna göre KOAH tanısı konulan ve 25(OH)D3 düzeyi bakılmış 216 yetişkin alındı. Çalışmaya katılan hastaların sosyo-demografik özellikleri, mMRC skalası ve medikal öyküleri kaydedildi. Serum 25(OH) D3 ve eşzamanlı CRP, lökosit ve sedimentasyon değerleri kaydedildi. 25(OH)D3 düzeyi 20 ng/mL altındaki değerler eksiklik, 21-29 ng/ml olması yetersizlik olarak kabul edildi. Vitamin D düzeyi ile KOAH şiddeti, akciğer fonksiyonları, cinsiyet, yaş, Vücut Kitle İndeksi (VKİ), sigara içme durumu, alevlenme sıklığı arasındaki ilişki araştırıldı.

BULGULAR: Çalışmadaki hastaların ortalama 25(OH)D3 düzeyleri 21,1 (±13,73) ng/ml idi. Hastaların %19,9'unda ağır D vitamin eksikliği, %38'inde D vitamin eksikliği, %15,7'sinde D vitamini yetersizliği saptanırken, %26'ünde D vitamin düzeyi yeterli bulundu. Hastaların solunum fonksiyonları ile D vitamini düzeyleri arasındaki ilişkiye bakıldığında; vitamin D eksikliği bulunan hasta grubunda, FEV1, FEV1 (%), FVC, FVC (%), FEV1/FVC değerleri daha düşük saptandı ($p<0,001$). KOAH şiddetine göre D vitamini düzeyleri değerlendirildiğinde; GOLD A grubu KOAH hastalarının 25OHD3 düzeyleri GOLD B ve GOLD D hastalara göre daha yüksek saptandı ($p<0,001$). Hastalar vitamin D eksikliğine göre cinsiyet açısından değerlendirildiğinde ise anlamlı fark bulunmadı. Hastaların obezite durumuna göre vitamin D düzeyleri ve vitamin D eksikliği (serum vitamin D düzeyi ≤20 ng/ml) durumları incelenmiş ve gruplar arasında anlamlı fark saptanmadı. D vitamini düzeyi yeterli olan hastaların hastaneye yatış sayıları, ağır D vitamini eksikliği ve D vitamini eksikliği olan hasta grubuna göre daha düşük idi ($p<0,001$; $p=0,011$). D vitamini düzeyi yeterli olan hastalarda alevlenme riski yüksekliği diğer gruplara göre daha az saptandı($p<0,00$, $p=0,001$, $p=0,001$) ve D vitamini eksikliği bulunan KOAH'lılarda ortalama mMRC dispne düzeyi daha yüksek idi ($p<0,001$).

SONUÇ: Bu çalışmada vitamin D eksikliği olan KOAH'lı hastalarda akciğer fonksiyonlarının daha kötü olduğu saptandı. Buna ek olarak hastalarda KOAH şiddeti arttıkça vitamin D eksikliğinin arttığı gösterildi. Ancak şu an için KOAH'da akciğer fonksiyonlarının birincil ve ikincil korumasında vitamin D eksikliği tedavisinin kullanımı için, uzun takipli randomize kontrollü çalışmalara gereksinim duyulmaktadır.

Anahtar Kelimeler: Akciğer Fonksiyonları, Kronik Obstrüktif Akciğer Hastalığı (KOAH), Vitamin D.

Hastaların D vitamini eksikliğine göre FEV1 ve FVC düzeyleri

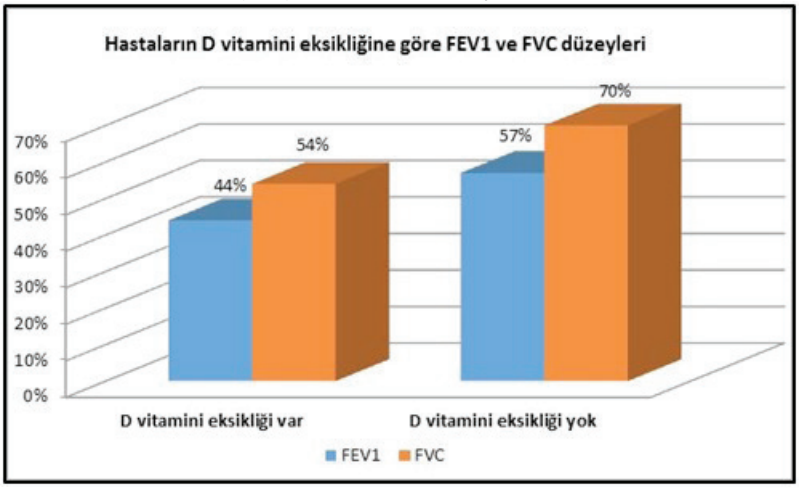

EP-331
KOAH'DA HASTALIĞIN AĞIRLIĞINA GÖRE NÖTROFİL/LENFOSİT ORANININ İLİŞKİSİ

Oylum Hünerel[1], Hatice Saylan[2], Pınar Mutlu[1], Nihal Arzu Mirici[1]

[1]Çanakkale 18 Mart Üniversitesi Tıp Fakültesi Göğüs Hastalıkları AD, Çanakkale
[2]Çanakkale 18 Mart Üniversitesi Tıp Fakültesi Anestezi Ve Reanimasyon AD,Çanakkale

AMAÇ: Bu çalışmada göğüs hastalığı kliniğine başvuran KOAH'lı olgularda, KOAH'ın ağırlığının nötrofil/lenfosit oranı ile ilişkisini değerlendirmek amaçlanmıştır.

YÖNTEM: Çanakkale 18 Mart Üniversitesi Tıp Fakültesi Göğüs Hastalıkları kliniğine Ocak 2013 ve Ocak 2014 tarihleri arasında takip edilen 204 hastanın verileri retrospektif olarak incelendi. GOLD 2009'a göre gruplanan olguların demografik özellikleri ve nötrofil/ lenfosit oranı SPSS 16v'na kaydedildi. İstatistiksel karşılaştırmalarda Kendall sıralı korelasyon,Mann-Whitney U testi ve Kruskal Wallis varyasyon analizi kullanılmıştır.

BULGULAR: Hastaların 173'ü (%84,8) erkek, 31'i (%15,2) kadındı. Hastaların yaş ortalaması 68,5 ±9,9 idi. Sigara içme oranı %83,4 ve ortalama sigara içme süresi 34,6±23,2 yıldı. Hastalar sırasıyla evresi; evre 1 %33,8; evre 2 %39,7, evre 3 %23, evre 4 %3,4 olarak bulundu. BODE indeksi arttıkça nötrofil/lenfosit oranı artıyordu fakat korelasyon analizlerinde istatistiksel olarak anlamlılık saptanmadı (r=0,086 ve p=0,114). Evreler arasında en yüksek nötrofil/lenfosit oranı çok ağır evrede saptandı.

SONUÇ: Bu konuda daha büyük olgu sayılarının olduğu geniş çalışmalara ihtiyaç vardır.

Anahtar Kelimeler: KOAH, NÖTROFİL,LENFOSİT

Hastaların KOAH Evrelerine göre dağılımı

KOAH Evresi	Hasta Sayısı	Yüzdesi %
Evre 1	69	33,8
Evre 2	81	39,7
Evre 3	47	23,0
Evre 4	7	3,4
Toplam	204	100

EP-332
KOMBİNE PULMONER FİBROZİS VE AMFİZEM SENDROMU OLGUSU

Ethem Yıldız, Dilek Ernam, Makbule Özlem Akbay, Erhan Oğur, Ülkü Aka Aktürk

Süreyyapaşa Göğüs Hastalıkları ve Göğüs Cerrahisi Eğitim ve Araştırma Hastanesi, Göğüs Hastalıkları Bölümü, İstanbul GİRİŞ:Kombine pulmoner fibrozis ve amfizem sendromu,nefes darlığı ile seyreden yüksek çözünürlüklü bilgisayarlı tomografide üst loblarda amfizem ve alt loblarda fibrozis birlikteliği ve gaz değişimi bozukluğuyla karakterize bir sendromdur. Hastalar genellikle erkek ve yoğun sigara içicidir. DLCO düşüklüğü görülürken spirometrik volümler korunabilir. Pulmoner hipertansiyon varlığı artmış mortalite ile ilişkilidir.

OLGU: 11 yıl önce KOAH tanısı alarak düzenli bronkodilatör kullanmaya başladığı bilinen 60 yaşında,öğretmen emeklisi, erkek hasta. Sigara öyküsü 40paket /yıl KOAH tanısı aldıktan sonra bıraktığını ifade ediyor. Hasta 7 yıldır sigara kullanmıyor. Hasta zaman içinde özellikle son 1 yıl içinde giderek artan nefes darlığı tarifliyor.Yaklaşık 9 ay kadar önce şikayetlerinde belirgin artma nedeniyle acil başvurusu sonrası yoğun bakım ünitesine yatırılmış. Bu yatışından sonra artan oksijen ihtiyacı nedeniyle USOT tedavisi başlanmış. Yapılan SFT ve DLOC testlerinde difüzyon kapasitesi düşük olup miks tipte solunum paterni izlendi. Oksijen ihtiyacı ilk başlarda 2-3 lt dk civarında seyrederken kısa süre(2-3 ay içinde) sonra 6-7 lt/dk civarına ulaşmış. En son hastane başvusunda daha da derinleşen hipoksemisi ve bozulan kliniği nedeniyle yatırıldı ve hem medikal hem destek tedavisi başlandı. Yapılan Kardiyoloji konsültasyonunda Ekokardiografide ejeksiyon fraksiyonu normal olmakla beraber D şeklinde sağ ventrikül izlendi ve pulmoner arter basıncı 80 mmHg olarak saptandı. Mevcut tedavisine ilioprost, sildenafil ve kalsiyum kanal blokeri eklendi. Hasta klinik ve radyolojik olarak değerlendirilerek pulmoner fibrozis ve amfizem sendromu tanısı kondu.

SONUÇ: Yeni tanımlanmış bir sendrom olması,pulmoner hipertansiyon varlığının morbidite ile ilişkisi ve yüksek mortalitesi nedeniyle dikkat çekmek amaçlı literatür bilgileri eşliğinde sunulmuştur.

Anahtar Kelimeler: amfizem,fibrozis,pulmoner hipertansiyon

Figür 1A

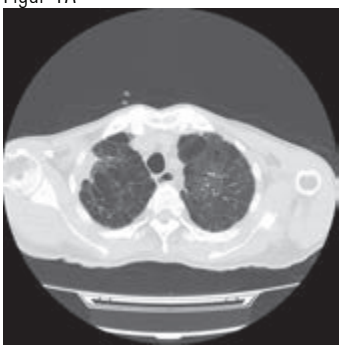

Hastanın BT kesitleri

Figür 1B

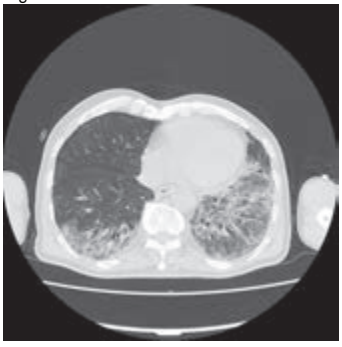

Hastanın BT kesitleri

EP-333
ULTRAUZUN ETKİLİ BETA-AGONİST KULLANAN HASTALARDA KISA DÖNEM SOLUNUM FONKSİYON TESTİ DEĞİŞİKLİKLERİ

Hayriye Erbey, Aysu Sinem Koç, Yağmur Kaptan, Mustafa Hikmet Özhan

Ege Üniversitesi Tıp Fakültesi Göğüs Hastalıkları Anabilim Dalı, Bornova, İzmir

Klinik kullanıma yeni giren ultra-uzun olarak anılan beta-agonist bronkodilatatörlerin spirometrik iyileşme oranları çeşitli çalışmalarda vurgulanmıştır. Ancak gerçek hayat verisi sınırlıdır. Bu çalışmanın amacı; poliklinik takibinde olan ve diğer bronkodilatatörlerle takip edilmekte olan KOAH hastalarından ultrauzun beta-agonist olarak indakaterole geçilen olgularda ilk üç ay içindeki spirometri parametrelerindeki değişimlerin prospektif olarak belirlenmesidir. Çalışma hastalarında aktif ilaç olarak indakaterol başlanmadan önce olguların dataları toplanmış ve ERS spirometri standartlarına uygun şekilde spirometri yapılmıştır. Ortalama 90 gün sonrasında spirometri, EKG ve klinik değerlendirme tekrarlanmıştır. Çalışma kliniğimizde 2015-2016 yılları arasında poliklinikte izlenen 50 hasta (ortalama yaş: 68, SD:9; E/K: 4,5/1) üzerinde yapılmıştır. Olguların %40'ında bir veya daha fazla komorbidite saptanmıştır. En sık rastlanan komorbid hastalıklar hipertansiyon ve koroner arter hastalığıdır ve toplam sırasıyla 19 ve 9 hastada saptanmıştır (%38, %9). Toplam 50 hastanın 24'ü aktif sigara içicisi, 22'si sigarayı bırakmış, 2'si hiç içmemiş, 1'i pasif içicidir. Bir hastanın sigara öyküsüne ulaşılamamıştır. Aktif ilaç öncesi sırasıyla FVC, FEV1, ve FEV1/FVC değerleri ortalama 2623 ml (%77), 1609 ml (%59), %60 olarak bulunmuştur. Ortalama izlem süresi olan 84 (SD:9) gün sonrasında sırasıyla FVC, FEV1 ve FEV1/FVC 2667 ml (%79), 1602 ml (%60), %60,9 olarak saptanmıştır. Her üç parametrede de anlamlı istatiksel fark saptanmamıştır (p: 0,74; 0,18; 0,67). Hastaların sigara öyküsü ve yaş dağılımlarına göre subgrup analizleri yapılmıştır. Altmış beş yaş altı hastalarda 3 aylık takipte FEV1'de ortalama artış 55 ml olarak anlamlı farklı bulunmuştur (p: 0,04) ancak klinik olarak anlamlı kabul edilmemiştir. Altmış beş yaş üstü hastalarda FEV1'de önemli bir fark bulunmamıştır. Sigara içmeye devam eden hastalarla karşılaştırıldığında, sigarayı bırakmış olan hastaların FEV1 değerlerinde istatistiksel anlama ulaşmayan derecede artış bulunmuştur (p:0,45). Aktif sigara içicisi hastalarda herhangi bir spirometrik parametrede düzelme saptanmamıştır(p: 0,98; 0,71; 0,59). Tedavi bitimindeki EKG verisi 38 sayıda olguda elde edilmiştir ve 6 olguda QT uzaması saptanmıştır (%15). Sonuç olarak bu çalışmada, ultra uzun beta-agonist olarak indakaterol kullanımı sigarayı bırakmış 65 yaş altı hastalarda spirometrik parametrelerde anlamlı düzelme sağladığı izlenmiştir. Daha geniş gerçek hayat verileri ile bulguların değerlendirilmesi gereklidir.

Anahtar Kelimeler: İndakaterol, ultrauzun etkili beta agonist, KOAH

Resim 1

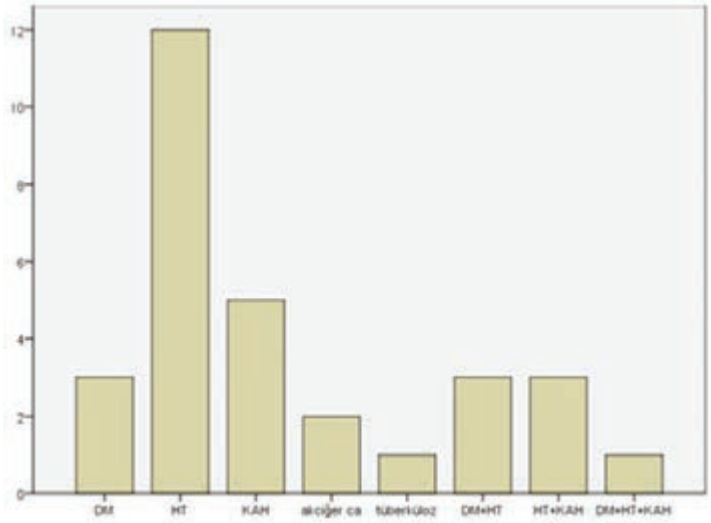

Olguların %40'ında bir veya daha fazla komorbidite saptanmıştır. En sık rastlanan komorbid hastalıklar hipertansiyon ve koroner arter hastalığıdır ve toplam sırasıyla 19 ve 9 hastada saptanmıştır (%38, %9)

Resim 2

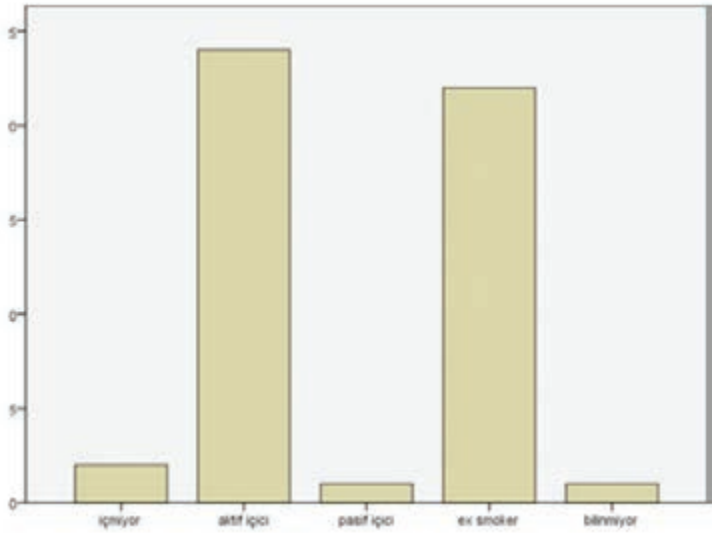

Toplam 50 hastanın 24'ü aktif sigara içicisi, 22'si sigarayı bırakmış, 2'si hiç içmemiş, 1'i pasif içicidir. Bir hastanın sigara öyküsüne ulaşılamamıştır.

Resim 3

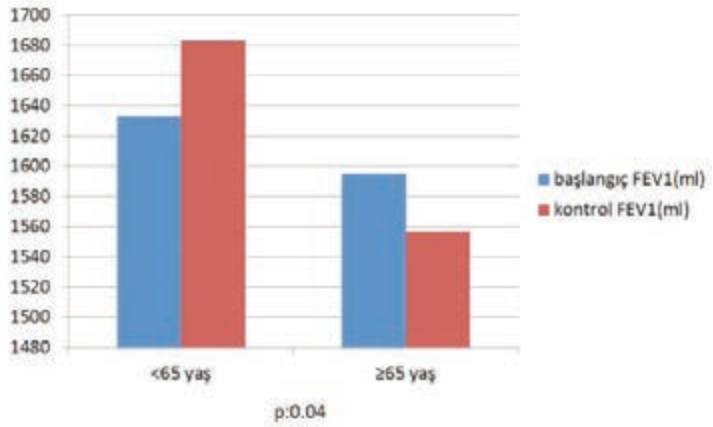

Altmış beş yaş altı hastalarda 3 aylık takipte FEV1'de ortalama artış 55 ml olarak anlamlı farklı bulunmuştur (p: 0,04) ancak klinik olarak anlamlı kabul edilmemiştir

spirometrik değişiklikler

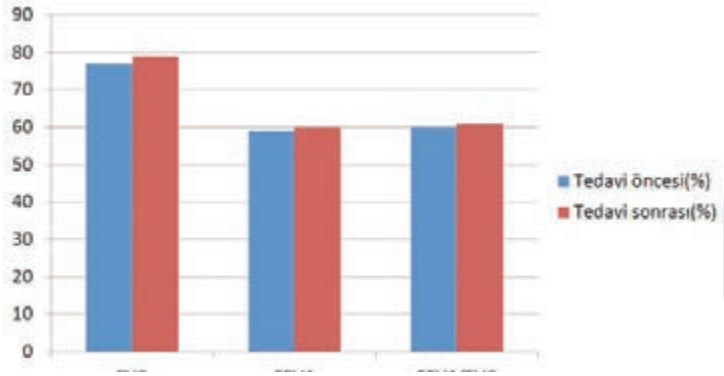

Aktif ilaç öncesi sırasıyla FVC, FEV1, ve FEV1/FVC değerleri ortalama 2623 ml (%77), 1609 ml (%59), %60 olarak bulunmuştur. Ortalama izlem süresi olan 84 (SD:9) gün sonrasında sırasıyla FVC, FEV1 ve FEV1/FVC 2667 ml (%79), 1602 ml (%60), %60,9 olarak saptanmıştır. Her üç parametrede de anlamlı istatiksel fark saptanmamıştır (p: 0,74; 0,18; 0,67).

EP-334

KRONİK OBSTRÜKTİF AKCİĞER HASTALIĞININ ALEVLENMESİ NEDENİ İLE HASTANEYE YATIRILAN HASTALARDA MORTALİTEYİ ETKİLEYEN FAKTÖRLER

Mediha Gönenç Ortaköylü, Ayşe Bahadır, Belma Akbaba, Evin Taşatan, Sakine Öztürk, Celal Satıcı, Emel Çağlar, Efsun Gonca Chousein

Yedikule Göğüs Hastalıkları ve Göğüs Cerrahisi Eğitim ve Araştırma Hastanesi

Günümüzde tüm dünyada 3. Ölüm nedeni olan Kronik Obstrüktif Akciğer Hastalığı (KOAH) ta alevlenmelerden sonra kısa ve uzun dönemde mortalitede artış olduğu bilinmektedir. Çalışmamızda-mayıs 2014-mayıs 2015 tarihleri arasında servisimizde KOAH alevlenme nedeni ile yatarak tedavi gören 286 KOAH olan hasta dahil edildi.Bu hastalar 12-24 ay takip edilerek erken (taburculuk sonrası 30 gün içinde ölüm)ve geç mortalite (taburculuk sonrası bir aydan sonra ölüm) ve etkileyen faktörler incelendi. Hastaların yaş ortalaması 67,5±10,8 olup 205'i (% 71,7) ekek, 81'i (% 28,3)kadındı.Hatanede ortalama yatış süresi 6,59±2,9 (1-23) gündü. Hastaların 109'unun (% %28,1) takip süresi içinde öldüğü tesbit edildi.Yaşayan ve ölen hastaların karşılaştırılması tabloda görülmektedir. Çalışmamızda KOAH alevlenme ile yatan hastalarımızın 24 aylık takiplerinde hastalarımızın %38,6 'sının öldüğünü tesbit ettik ve etkileyen faktör ek hastalık olması idi.

Anahtar Kelimeler: KOAH,alevlenme,mortalite

Kronik Obstrüktif Akciğer Hastalığının Alevlenmesi nedeni ile hastaneye yatırılan hastalarda Mortalite

	Yaşayan n=177 (%61,9)	Erken Mortalite < 30 gün n=14(% 4,9)	Geç Mortalite >30 < 730 gün n=95 (%33)	p değeri
Yaş	65,9±11,3	68,9±10,7	70,4±9,4	>0,05
Cins E/K	124(%70,1)/ 53(%29,9)	11(%78,6)/ 3(%21,4)	70(%73,7)/ 25%(%26,3)	>0,05
BMI	26,4±7,7	26,2±4,1	25,9±7,8	>0,05
Ek hastalık	122 (%68,9)	12 (%85,7)	84 (%88,4)	0,005

EP-335
AĞIR VE ÇOK AĞIR KOAH OLGULARIMIZDA TEDAVİ UYUMUNUN DEĞERLENDİRİLMESİ

Nilüfer Aylin Acet Öztürk, Aslı Görek Dilektaşlı, Ezgi Demirdöğen Çetinoğlu, Funda Coşkun, Ahmet Ursavaş, Mehmet Karadağ, Esra Uzaslan

Uludağ Üniversitesi Tıp Fakültesi Göğüs Hastalıkları A.D, Bursa

AMAÇ: Kronik obstruktif akciğer hastalığında olguların tedaviye uyumu yükseldikçe hastaneye yatış riski ve mortalitesinin azaldığı bilinmektedir. Bununla birlikte, maalesef ki ağır KOAH hastalarında genel olarak tedavi uyumu düşük olarak bildirilmektedir. Bu çalışmamızda ağır ve çok ağır KOAH olgularımızda tedavi uyumu ile alevlenme riski arasındaki ilişkiyi değerlendirmeyi amaçladık.

YÖNTEM: Göğüs hastalıkları polikliniğimize Ocak- Eylül 2015 tarihleri arasında ardışık olarak başvuran ağır ve çok ağır KOAH ' lı 88 olgumuzda reçete edilen ilaçlara uyumu Morisky 8-maddeli ilaca uyum anketinin (MMAS-8) ile değerlendirdik. Alevlenme sıklığı ve hastaneye yatış gerektiren alevlenme sayısı ile ilaç uyumu arasında ilişkiyi analiz ettik.

BULGULAR: Ağır ve çok ağır KOAH'lı 88 olgumuzun yaşları 64.6±1.1 yıl ve ortalama % FEV1 değerleri 36.6±11.6 di. Olguların % 82.5 ' un da (n=66) tedavi uyumu yüksek iken (YU), %17.5 ' ünde (n=14) tedavi uyumu orta veya düşüktü (ODU). Olguların FEV1 değerleri yüksek uyumlu grupta, orta ve düşük uyumlu gruptaki olgulara göre (1.04±0.37 L. vs. 0.82±0.32 L, p=0,054) daha yüksek di. Gruplar arasında alevlenme sıklığı (1.2±1.4) ve hastaneye yatış gerektiren ağır alevlenme sıklığı (0,62±1) arasında fark yok du (p=0.18 ve p=0.14). Tedaviye uyumlu grupta alevlenme nedeni ile hastaneye yatış sayısı 0,33 iken uyumlu olmayanlarda 0,58 olarak bulundu.

SONUÇ: Ağır ve çok ağır KOAH olgularından oluşan olgu popülasyonumuzda oldukça yüksek bir tedavi uyumu (%82,6) tespit etmiş bulunmaktayız. Bu nedenle önceki yıllarda yapılan çalışmalardan farklı olarak, ağır ve çok ağır KOAH hastalarında tedavi uyumunun yüksek olduğunu düşünmekteyiz. MMAS-8 ile değerlendiren tedavi uyumu anketinin, alevlenme sıklığı ve alevlenme nedeni ile hastaneye yatış ile ilişkisini gösterememiş olmak ile birlikte bu konuda daha büyük olgu populasyonlu çalışmalar gerektiğini düşünmekteyiz.

Anahtar Kelimeler: KOAH, tedavi uyumu, alevlenme

EP-336
ERİŞKİN MULTİLOBER KONJENİTAL LOBER AMFİZEM OLGUSU

İbrahim Güven Çoşğun[1], Sami Şahan[2]

[1]Afyonkarahisar Devlet Hastanesi
[2]Özel Fuar Hastanesi, Afyonkarahisar

Giriş: Konjenital lober amfizem genellikle çocukluk çağında saptanan bronkopulmoner anomalidir. Hastalık bir ya da birden fazla lobun hiperinflasyonu ve ipsilatereal ya da kontralateral loblarda atelektazi ile karekterizedir. Erkeklerde daha sıktır ve en çok sağ sol üst lobta saptanır. Erişkin yaşta tanı konulan multilober Konjenital lober amfizem olgumuzu sunuyoruz.

Olgu: Yirmi yaşında erkek hasta yaklaşık 2 yıldır süren sağ göğüs ağrısı şikayeti nedeniyle başvurdu. Solunum sistemi muayenesinde; oskültasyonda sağda solunum sesleri azalmış olarak duyuldu. Akciğer grafisinde; sağ orta-alt zonda hiperlüsensi ve periferik vasküler yapılarda azalma izlendi (Resim 1). Toraks tomografisinde sağ orta-alt lobta hiperinfliasyon ve vasküler yapılarda azalma izlendi. (Resim 2) Hastanın bronkoskopisinde tüm lob ve segment girişleri açık olarak izlendi. Hastanın perfüzyon sintigrafisinde; sağ orta-alt lobta ventilasyon- perfüzyonda azalma mevcuttu.

Tatışma: Birden fazla lobun tutulumu ve alt lobların tutulumu daha az sıklıkla görülür, bizim olgumuzdaki gibi multilober tutulum litaratürde yaklaşık 30 vakada yayınlanmıştır. Olguların 1/3'ü doğumda ve bebeklik döneminde fark edilirken yetişkin çağda nadiren rastlanmaktadır. En sık başvuru nedeni egzersiz dispnesi ve pulmoner infeksiyonlardır. Tanısında akciğer grafisi ve toraks tomografisi kullanılır. Ventilasyon-perfüzyon sintigrafisi tanıya yardımcıdır ve etkilenen lob veya loblarda ventilasyon ve perfüzyonda azalma saptanır. Radyolojik görünümü spontan pnömotoraksı taklit edebilmesi nedeniyle önemlidir. Bronkoskopi yabancı cisim ya da endobronşiyal obstrüksiyondan ayrımı için önemlidir. Standart cerrahi tedavisi atelektazik akciğer yapılarının ekspansiyonu sağlamak için lobektomidir. Bronkoskopik rezeksiyon, konservatif takip uygun hastalarda yapılabilmektedir.

Sonuç: Hastalığın tanısında spontan pnömotorakstan ayrımı önemlidir. Standart tedavisi cerrahi prosedürdür. Uygun hastalar konservatif tedavi ile takip edilebilmektedir.

Anahtar Kelimeler: Konjenital Lober Amfizem, Multilober, Erişkin

Resim 1

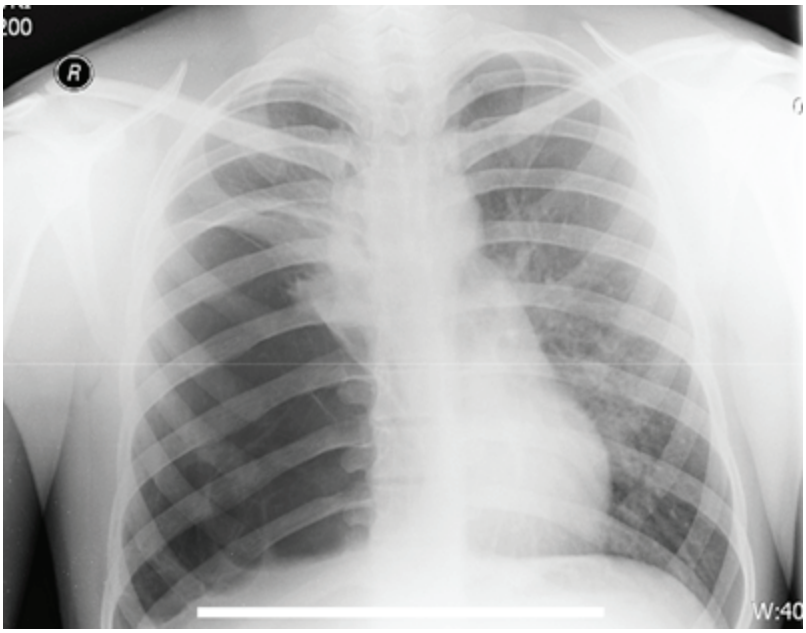

Sag orta-alt zonda hiperlusensi ve periferik vaskuler yapılarda azalma

Resim 2

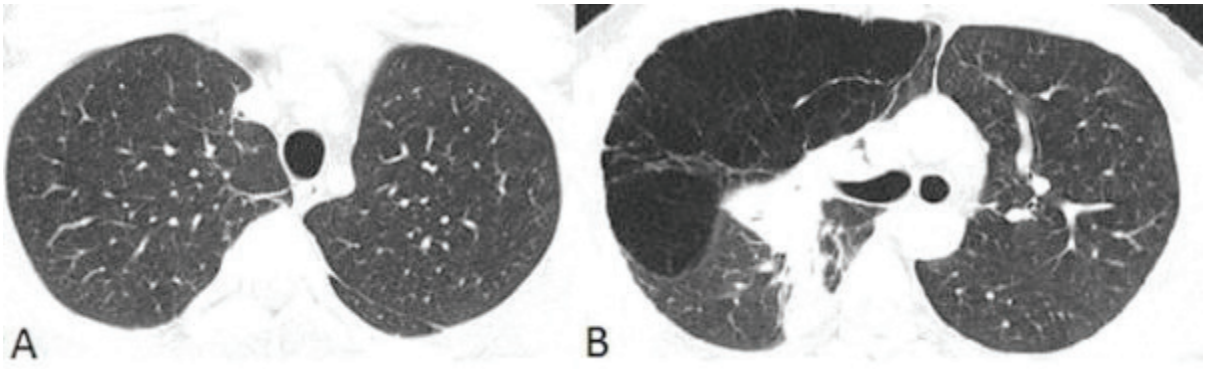

Toraks BT A: Üst zondan geçen kesitte her iki ust lob vaskuler ve parankım yapıları B: Sag orta ve alt lob hiperinfliasyon, vaskuler yapılarda azalma

EP-337
POLAND SENDROMU: 2 OLGU NEDENİYLE

Tayfun Kermenli[1], Kürşat Yalçınöz[2]

[1]Elbistan İlçe Devlet Hastanesi, Göğüs Cerrahisi Kliniği, Kahramanmaraş
[2]Elbistan İlçe Devlet Hastanesi, Radyoloji

GİRİŞ: Poland sendromu pektoralis majör kasının yokluğu ile karakterize konjenital bir sendromdur. Birlikteliğinde aynı tarafta pektoralis minör kasının yokluğu, göğüs ve üst ekstremite deformiteleri, meme dokusunun gelişmemesi, aksillada alopesi, 2. ile 5. arasındaki kaburgaların olmaması, latissimus dorsi, serratus anterior ve eksternal oblik kaslarının gelişmemiş olması gibi ilave bulgular görülebilir. Aynı taraflı toraks çöküklüğü, toraksta paradoksal hareket ve akciğer herniasyonu görülebilir. Poland sendromunun genel olarak 1/30000 ila 1/32000 arasında bir sıklıkta görüldüğü tahmin edilmektedir.

Olgu 1: 25 yaşında erkek hasta travma sonrası çekilen toraks BTsinde sağ pektoral kas görülmemesi üzerine tarafımıza yönlendirildi. Fizik muayenesinde sağ pektoral kasın olmadığı anlaşıldı, eşlik eden extremite bulgusu yoktu. PA akciğer grafisinde sağda radyolusensi artışı mevcuttu. Hastanın yapılan diğer tetkiklerinde organ anaomalisi saptanmadı, kalp eko'su normaldi ve kalp normal yerleşimliydi. Hasta plastik cerrahi ile birlikte değerlendirilerek cilt altı yağ enjeksiyonu yapılarak rekostrüksiyon uygulandı.

Olgu 2: 49 yaşında erkek hasta, göğüs duvarında şekil bozukluğu ile başvurdu, çektirilen toraks BTde sağ pektoral kas yokluğu ve 2-5. kostaların olmadığı görüldü. Extremite deformitesi saptanmadı. Toraks duvarı defektinde akciğer herniasyonu veya paradoks hareket olmadığından cerrahi girişim düşünülmedi.

TARTIŞMA: Poland sendromu nadir görülen ve aynı taraflı konjenital el ve toraks anomalilerinin eşlik ettiği bir sendromdur. Etiyolojisi tam olarak bilinmemektedir, bununla birlikte bazı herediter olgular da bildirilmiştir. Tanısında fizik muayenenin yanında akciğer grafisi, toraks BT ve ultrasonografi kullanılmaktadır. Cerrahi planlanan hastalarda 3D rekostrüksiyonlu BT yol gösterici olmaktadır. Tedavisi cerrahi rekonstrüksiyondur, göğüs duvarı defekti, kosta agenezisine eşlik eden paradoks solunum varlığında uygulanır. Ayrıca kozmetik amaçlı da kas transferi, greft ya da silikon protezler uygulanabilir. Doğum sonrası erken dönemde tespit edilen vakalarda erken cerrahi uygulamalar da bildirilmiştir.

Anahtar Kelimeler: Poland sendromu, konjenital toraks anomalisi, pektoral kas agenezisi

1. nolu olguya ait görüntü

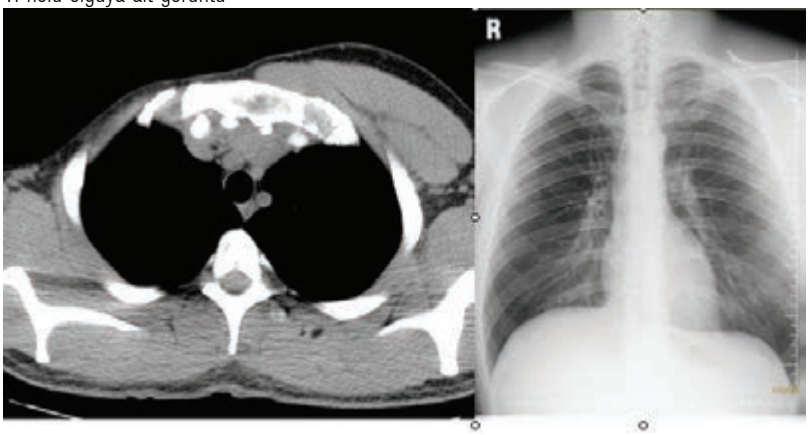

Toraks BT; pektoral kas agenezisi ve PA akciğer grafisi; sağ hemitoraksta radyolüsensi

2. olguya ait görüntü

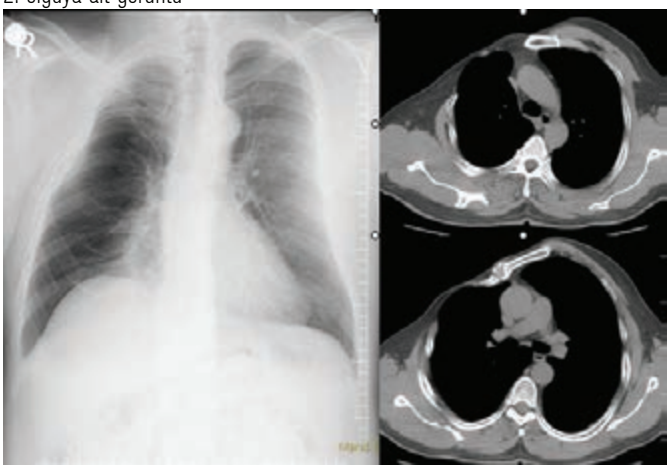

PA akciğer grafisi ve Toraks BT: sağda 2-5. kosta ve pektoral kas agenezisi

EP-338
ADOLESAN HASTADA KİSTİK ADENOMATOİD MALFORMASYON

Ferzat Zonuzi[1], Aysun Şengül[2], Sinan Arslan[2], Kürşat Yıldız[3]

[1]Medical Park Kocaeli Hastanesi, Göğüs Cerrahisi Bölümü
[2]Sağlık Bilimleri Üniversitesi, Kocaeli Derince Eğitim Araştırma Hastanesi,Göğüs Hastalıkları Kiliniği
[3]Kocaeli Üniversitesi Tıp Fakültesi, Patoloji Anabilim Dalı

Konjenital kistik adenomatoid malformasyon (CCAM), nedeni bilinmeyen alt solunum yolunun konjenital gelişimsel deformitesidir. Olguların çoğu yenidoğan ve infant dönemindedir, ileri çocukluk ve erişkinlik döneminde oldukça nadir görülür. Adolesan dönemde bir CCAM olgusu sunmayı amaçladık. 14 yaşında, daha önce herhangi bir medikal öyküye sahip olmayan erkek hasta 6 ay önce ateş, öksürük, sırt ağrısı şikayetiyle başka bir merkeze başvurmuş, dış merkezli Toraks BT'sinde hava sıvı seviyeleri izlenen kistik görünümler izlenen hastada enfekte CCAM düşünülmüştür. 6 aydır şikayetleri tekrar etmekte olan, öksürük yakınmasında gerileme olmayan hastanın enfeksiyon belirti ve bulgularının gerilemesi sonrasında çekilen BT 'sinde sol alt lobda en büyüğü 8 cm çaplı ince cidarlı multipl kistler izlendi. Tip 1 CCAM tanısı düşünülen hastaya sol alt lobektomi yapıldı, komplikasyonsuz taburcu edildi. İnfantil dönem sonrasında CCAM görülmesi nadir bir durumdur. Hastalığın tekrarlayan infeksiyonlarla seyretmesi ve maligniteye dönüşümü ihtimali nedeniyle tanı ve tedavi amaçlı cerrahi rezeksiyonun önemli olduğunu düşünmekteyiz.

Anahtar Kelimeler: Kistik adenomatoid malformasyon, adolesan, cerrahi rezeksiyon

Resim1

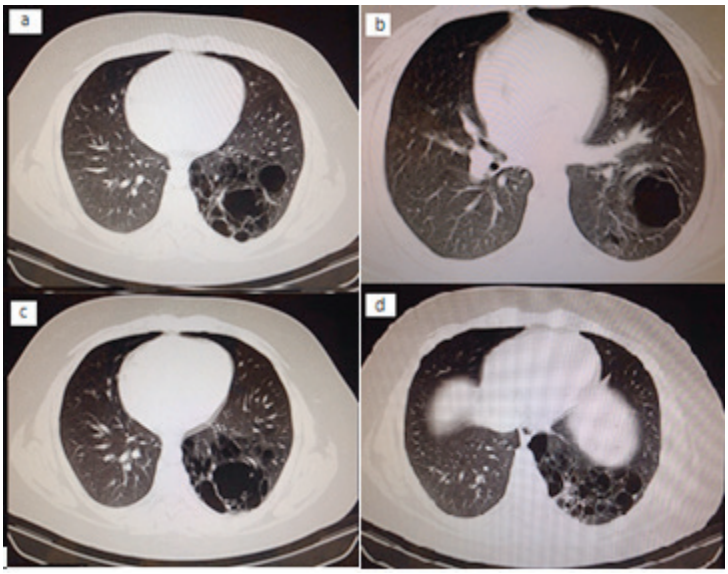

Resim 1a-d. Torak CT'de sol alt lobda en büyüğü 1- 8 cm çaplı ince cidarlı multipl kistler izlendi.

Resim2

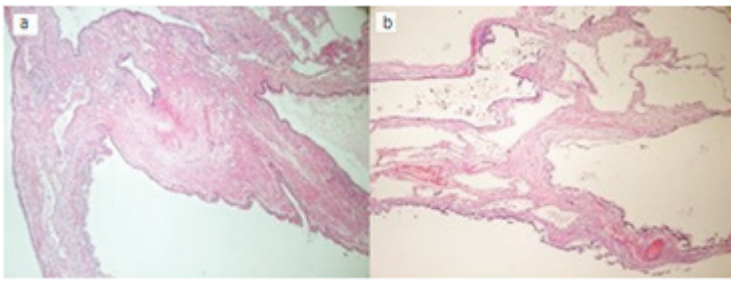

Resim 2a. Yoğun fibrozis ve kronik yangı elemanları içeren interstisyum arasında kistik genişleme gösteren çok sayıda bronşiol izlenmektedir. Resim 2b. Kalın alveol septumları ve fibrotik değişiklikler gösteren interstisyum arasında kistik bronşioller izlenmektedir (HE boyama yapılmış, x40 büyütme ile değerlendirilmiştir.)

EP-339
KONJENİTAL SERVİCAL BRONKOJENİK KİST

Sevinç Bilgin[1], Yücel Kılıçkap[2], Ayşe Nimet Karadayı[3], Haluk Cenk Köse[4], Rıdvan Bilgin[5]

[1]Özel Remedy Hastanesi, Göğüs Hastalıkları Kliniği, İstanbul
[2]Özel Remedy Hastanesi,Kulak, Burun, Boğaz, Baş ve Boyun Cerrahisi Kliniği, İstanbul
[3]Dr. Lütfi Kırdar Kartal Eğitim Ve Araştırma Hastanesi, Tıbbi Patoloji, İstanbul
[4]Özel Remedy Hastanesi,Radyoloji Kliniği, İstanbul
[5]SB Kartal Yavuz Selim Devlet Hastanesi,Göğüs Hastalıkları Kliniği, İstanbul

Bronkojenik kistler (BK), embriyonik dönemde trakeabronşal sistem gelişimindeki bir malformasyon sonucu oluşan nadir görülen konjenital lezyonlardır. kistler çoğunlukla mediasten ve akciğer parankiminde gözlenmektedir. Eğer malformasyon, embryojenik dönemdeki doğru dallanma zamanından daha sonra oluşursa, subkutanöz, skapular, abdominal gibi ektopik yerleşim gösterebilmektedir. Boyundaki BK'lar çoğunlukla pediatrik popülasyonda izlenir. Erişkinlerde ise servikal BK'lar birkaç literatürde bildirilmektedir. Bu çalışmada, nadir görülen bir bronkojenik kist olgusu literatür ışığında incelendi. 41 yaşında kadın hasta boyunda ağrılı kitle ile başvurdu. Servikal bölgedeki mobil, ağrılı lezyon USG ile değerlendirildi. Sol jugulodigastrik bölgede, hipoekoik solid ve anekoik kistik alanlar içeren 26*19mm yer kaplayıcı imaj saptandı. Nekroze/enfekte LAP, Tiroid kist, ön tanıları ile ilk 10 gün nonspesifik tedavi verildi. Kontrolde düzelme olmaması nedeniyle servikal MRI alındı. Sol üst jugulodigastirik zincirde 24*26mm çaplı sıvı/sıvı seviyelenmesi de olan yoğun natürlü kistik formasyonlu, keskin sınırlı, post-kontrastlı seride zayıf kontrast tutan lezyonun, çevre dokulara basısı ve derin kompartmalara iştiraki izlenmedi. dermoid kist, tiroid adenom, brankial kleft kist ayırıcı tanıları ve aynı zamanda oluşabilecek enfeksiyon ya da bası semptomları gibi komplikasyonları önlemek için tanı ve tedavi amacıyla cerrahi planlandı. Cerrahi exizyon ile kist tamamen çıkarıldı. Materyalinin histopatolojik incelemesi bronkojenik kist olarak rapor edildi. Hasta 1.gün taburcu edildi. 15 aylık takibinde nüks tesbit edilmedi. Sonuç olarak; servikal BK'lar erişkinlerde nadir görülmektedir. Ayırıcı tanıdaki diğer boyun kistlerinden ayrımında klinik ve radyolojik bulgular yardımcı değildir. Cerrahi tam exisyonel rezeksiyon hem tanı ve hem de tedavi sağlamaktadır.

Anahtar Kelimeler: bronkojenik, kist, konjenital anomaliler, servikal

Resim 1: Servikal MR

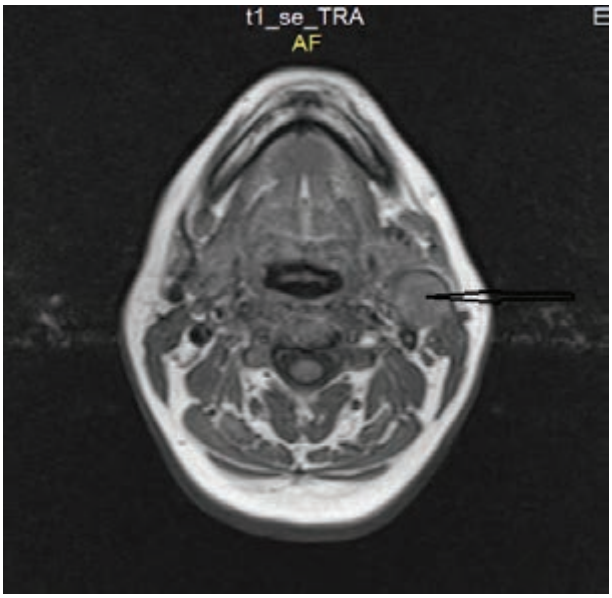

Sol jugulodigastirik zincirde; cevre dokulara baskı ve derin kompartmalara iliskisi izlenmeyen, 24*26mm sıvı seviyelenmesi de olan kistik formasyonlu, keskin sinirli post-kontrastli seride zayif kontrast tutan lezyon

Resim 2: Servical MR

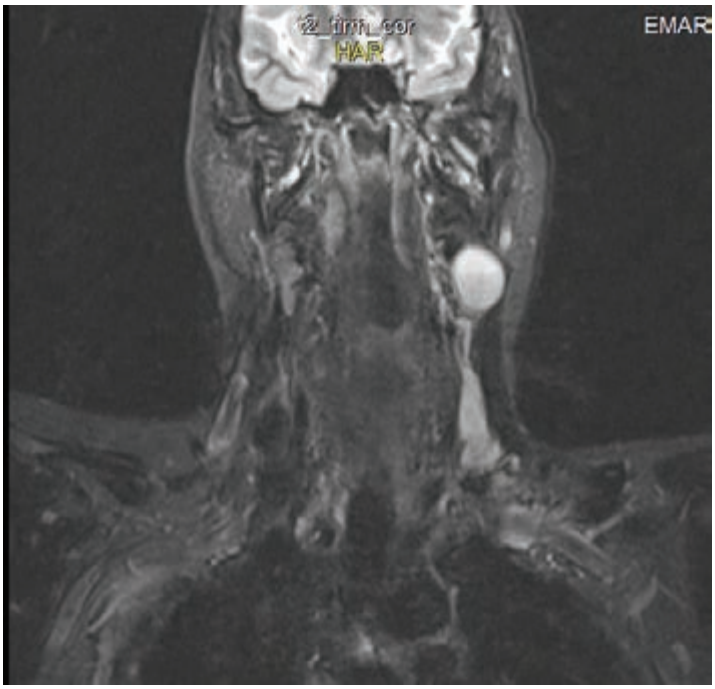

Resim 3: Histopatolojik gorunum

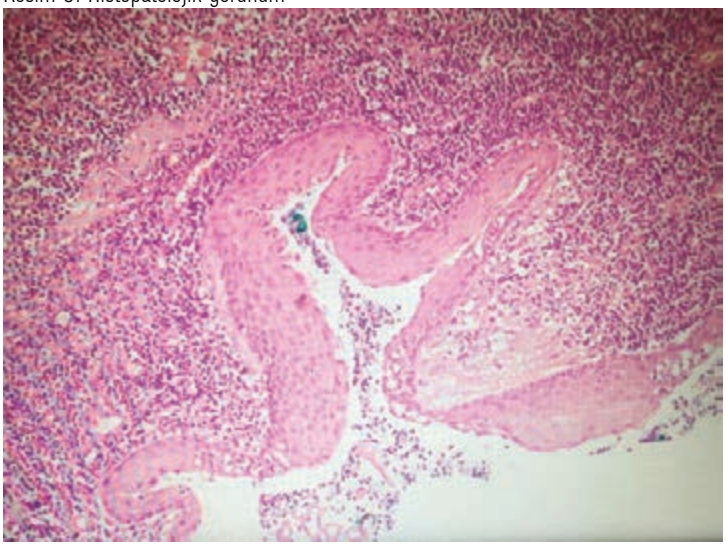

respiratuar skuamoz epitel ile doseli, subepitelyal alanda bant tarzı lenfositik infiltrasyon iceren kistik oluşum

EP-340
SCİMİTAR SENDROMU

Seda Beyhan Sağmen, Coskun Doğan, Sevda Cömert, Elif Torun Parmaksız, Banu Salepçi, Ali Fidan

Sağlık Bilimleri Üniversitesi Kartal Dr.Lütfi Kırdar Eğitim ve Araştırma Hastenesi

Scimitar sendromu sağ pulmoner venin vena cava inferior veya sağ atriuma açılmasıyla karakterize nadir görülen bir pulmoner venöz dönüş anomalisidir. Sağ akciğer hipoplazisi, pulmoner sekestrasyon, atriyal septal defekt(ASD), kalbin dextropozisyonu eşlik eden diğer anomalilerdir

OLGU: 36 yasında bayan hasta halsizlik ve nefes darlığında 2 aydır artma şikayetiyle göğüs hastalıkları polikliniğimize basvurdu. Hastanın çocukluk çağından beri birkaç kez öksürük ve nefes darlığı ile hastaneye basvurusu oldugu ve dekstrakardisi olduğu öğrenildi. Hastanın başvurusunda fizik muayenesi normal olarak değerlendirildi. Çekilen akciğer filminde sağ akciğer hipoplazik görüldü. Solunum fonksiyon testinde FEV1/FVC:%84, FEV1:%76 (2,14 lt/sn), FVC:%78 (2,54 lt/sn) olarak tespit edildi. Oda havasında Oksijen saturasyonu %98 olarak saptandı. EKG' de patolojik bulgu saptanmadı. Ekokardiyografik incelemede sağ kalp boşlukları dilate, PAB: 45 mmHg, sol ventrikul sistolik disfonksiyonu normal olarak değerlendirildi. Hastanın akciğer filmindeki görüntüyle konjenital bir anomali olabileceği düşünüldü. Bunun üzerine cekilen Thorax BT-anjıosunda sağ alt ve üst pulmoner venlerin direkt inferior vena cavaya açıldığı görüldü. Olgu radyolojik olarak Scimitar sendromu olarak düşünüldü. Nadir görülen bir pulmoner venöz dönüş anomalisi olması nedeniyle literatür eşliğinde sunuldu

Anahtar Kelimeler: Konjenital anomali, Pulmoner ven, Scimitar

figur1

figür-2

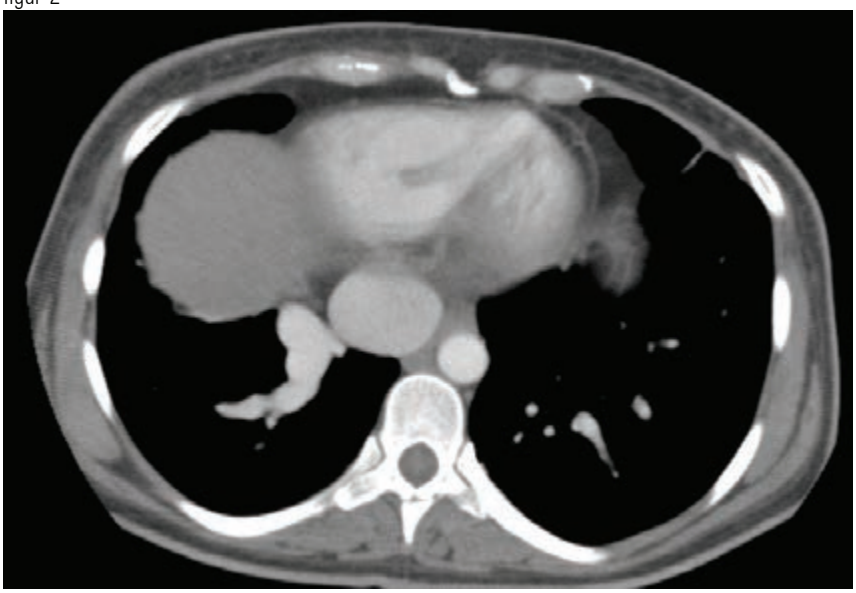

EP-341
KOT FÜZYONU OLGUSU

Serçin Özkök[1], Halil İbrahim Yakar[2], Asiye Kanbay[2], Erkan Ceylan[2]

[1]Istanbul Medeniyet Universitesi Göztepe Eğitim Araştırma Hastanesi, Radyoloji Ana Bilim Dalı
[2]Istanbul Medeniyet Universitesi Göztepe Eğitim Araştırma Hastanesi, Göğüs Hastalıkları Ana Bilim Dalı

GİRİŞ: Kot füzyonu, konjenital ve nadir rastlanılan bir durumdur (%0,3). Sıklıkla 1. ve 2. kosta arasında görülmesine karşın diğer kostalar arasında da gelişebilmektedir. Füzyon kostaların anterior ya da posterior kısımlarında yer alabilir. Tam ya da kısmi olarak görülebilir. Burada rastantısal olarak akciğer PA grafide saptanan bir olgu sunuldu.

OLGU: Hasta 1 haftadır olan öksürük şikayetiyle başvurdu. Hastanın herhangi ilaç öyküsü, sigara öyküsü, ek hastalığı operasyon yada travma öyküsü yoktu. PA Grafi istendi. PA grafide sağ akciğer orta zonda periferik yerleşimli kaviteyi düşündüren lezyon nedenli toraks bilgisayarlı tomografisi istendi. Tomografide sağ 3 ve 4 kostanın anterolateral yayında birleşerek füzyon yaptığı ve parankime indentasyon yaptığı görüldü. Bu görünüm nedeniyle kaviter görünümü taklit ettiği tespit edildi.

SONUÇ: Akciger grafisi değerlendirilmesinde kosta anomalileri gözden kaçabilmektedir. Bazen de kitle ya da kaviteyi taklit edebilmektedir. Akciğer filminde kaviter görünüm yapan hastalıkların ayırıcı tanısında Kot füzyonu da düşünülmelidir.

Anahtar Kelimeler: Kosta, Füzyon, Kavite,

PA Grafi

Tomografi

EP-342
TEKRARLAYAN PNOMONİ İLE SEYREDEN PULMONER SEKESTRASYON OLGUSU

Şule İleri, Aydanur Ekici, Büşra Tekin, Mehmet Savaş Ekici
Kırıkkale Üniversitesi, Göğüs Hastalıkları Ana Bilim Dalı, Kırıkkale

GİRİŞ: Pulmoner sekestrasyon, normal fonksiyon görmeyen ve trakeobronşiyal ağaçla ilişkisi olmayan, arteriyel kan desteğini sistemik dolaşımdan sağlayan akciğer dokusu olarak tanımlanır. Klinik olarak tekrarlayan pnömoni atakları yanında öksürük, balgam, hemoptizi, göğüs ağrısı gibi yakınmalar ile görülebileceği gibi, hastaların asemptomatik olabileceği de unutulmamalıdır. Doğuştan bir bozukluk olduğu düşünülen Pulmoner Sekestrasyon sıklıkla pulmoner kist, akciğer kanseri ve mediastinal tümör gibi yanlış tanılar alabilir. Biz burda tekrarlayan enfeksiyon ve akciğer kanseri ile karışabilen pulmoner sekestrasyon olgusunu sunduk

OLGU: 34 yaşında erkek hasta,memur, 3 aydır devam eden öksürük gece terlemesi şikayetleri mevcut olan hasta bu şikayetlerle poliklinigimize basvurdu. 3 aylık sürede 3 kez pnomoni tanısıyla ayaktan antibiyoterapi almış antibiyoterapi ile semptomları olmayan hastanın sonrasında mevcut semptomları devam etmişti. Fizik muayene normaldi. Özgeçmişinde ek hastalık öyküsü ve sigara öyküsü yoktu. Çekilen akciğer yan grafisinde sol alt lob pnomonisiyle uyumlu görünümü mevcuttu (resim 1). Solunum fonksiyon testinde fev1: 3.53 litre (%91) fvc:4.15 litre (%90) fev1/fvc: %85 olarak geldi. Laboratuvar incelemesinde c-reaktif protein (CRP):12 mg/Lidi. Beyazküresi:11,6 10'3/ uL nötrofilyüzdesi %63,3 idi. Hastaya moksifloksasin 400 mg 1x1 i.v ve seftiriakson 1 gr 2x1 i.v tedavisi başlandı. Takiplerinde crp değeri: 73,2 oldu. Hastanın kliniği düzelmedi. Akciğer grafisindeki sol alt lob opasitesi devam etmekteydi. Seftiriakson tedavisi stoplandı. Tedavisine meropenem 3x1 i.v eklendi. Antibiyoterapiye rağmen hastanın akciğer grafisinde herhangi bir regresyonu izlenmedi.Hastaya bronkoskopı planlandı. Fiberoptik bronkoskopisinde hastanın endobronşiyal lezyonu saptanmadı. Hastadan malignite ön tanısı ile tümör markerler istendi. Hastanın tümör markerlerindan CA-19 9 yüksek gelmesi üzerine hastaya malignite ekartasyonu acısından endoskopi ve kolonoskopi yapıldı. Herhangi bir patolojı saptanmadı. Patolojik lenfadenopati açısından yüzeyel utrasonografileri yapıldı. Patolojik lenfadenopati saptanmadı. Hastaya çekilen kontrastlı bilgisayarlı anjiografide pulmoner sekestrasyonla uyumlu mevcut lezyonun beslenmesinin aortadan çıkan bir dal ile olduğu venöz drenajının pulmoner vene olduğu tespit edildi. (resim2) Hastaya göğüs cerrahisine danışılarak lobektomi planlandı.

SONUÇ: Biz bu vakada tekrarlayan, tedaviye dirençli pnomoni olgularında ve akciğer kanseri düşünülen olgularda pulmoner sekestrasyon da akla gelmesi gerektiğini vurguladık.

Anahtar Kelimeler: akciğer kanseri,pnomoni,sekestrasyon

resim1

resim2

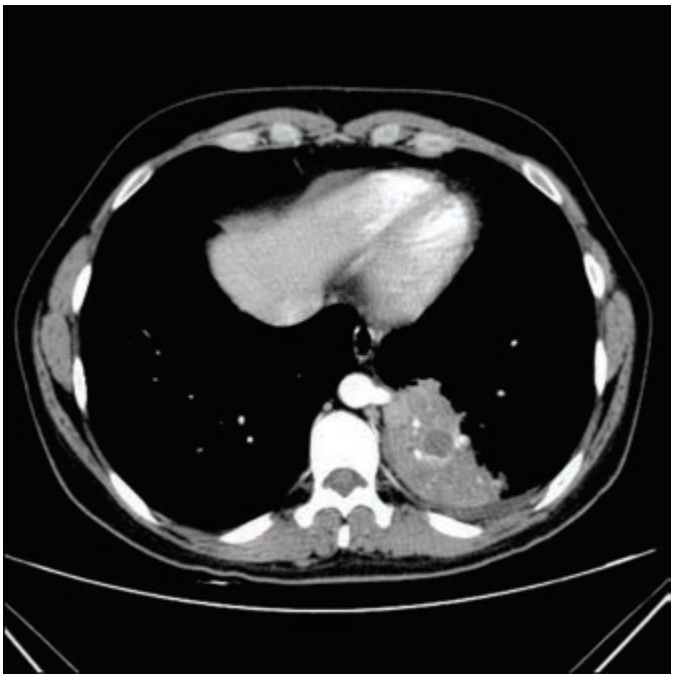

EP-343
TORAKS DEFORMİTESİ İLE ÜÇ OLGU SUNUMU

Ahmet Dursun[1], Güneş Çakmak Genç[1], Sevim Karakaş Çelik[2], Ayça Çelikmakas[1]

[1]Bülent Ecevit Üniversitesi, Tıp Fakültesi, Tıbbi Genetik AD, Zonguldak
[2]Bülent Ecevit Üniversitesi, Fen Edebiyat Fakültesi, Moleküler Biyoloji AD, Zonguldak

Göğüs duvarı deformiteleri 300-400 doğumda 1 görülür ve toplumun yaklaşık %1'ini etkilemektedir. Bu deformitelerle birlikte doğuştan kalp hastalıkları ve eşlik eden başka malformasyonlar bulunabilir. Konjenital göğüs deformitesi saptanan ve genetik hastalıklar açısından ileri tetkikleri yapılan 3 pediatrik olgu sunuldu. Olgular yenidoğan ve erken çocukluk döneminde solunumsal distres ile başvuran ve toraks deformitelerinin yanı sıra farklı minör ve major bulgulara sahip, aile öykülerinde özellik olmayan hastalardır. Tanı ve tedavileri sırasında Tıbbi Genetik tarafından uygun sitogenetik ve moleküler tanı testleri ile birlikte değerlendirilen bu olgulara genetik danışma verilmiştir. Konjenital toraks deformiteleri izole, bir sendromun parçası olarak ya da kromozomal anomalilere sekonder olarak görülebilir. Ayırıcı tanı ve tedavinin planlanması açısından genetik tanı ve danışmanlık alınması, bu hastalarda başarı için önemlidir.

Anahtar Kelimeler: CGH array, karyotip, malformasyon, Poland Sendromu, toraks deformitesi

resim1

basık burun kökü, geniş alın, kısa boyun, ayrık meme uçları, pectus karinatum.

resim2

brakidaktili

resim3

Hipertelorizm, kalın burun kökü, düşük yerleşimli kulaklar, uzun filtrum, yüksek damak, mikroretrognati, balık ağız, kısa boyun, pektus karinatum ve ayrık meme başları.

Şekil 1

Karyogram

Şekil 2

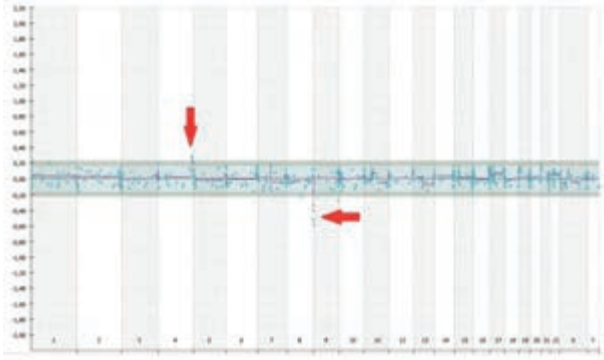

array CGH analizi

resim4

Mikroretrognati, küçük kulaklar, sol göğüste hipoplazi, yelken göğüs.

resim5

sol elde 2-3-4-5. parmaklarda braki-sindaktili.

EP-344
SAĞ AKCİĞER ÜST LOB YOKLUĞUYLA BİRLİKTELİĞİ OLAN SCİMİTAR SENDROMU / SCİMİTAR SYNDROME WİTH AN ABSENT RİGHT UPPER LUNG LOBE

Recep Akgedik[1], Ali Bekir Kurt[2]

[1]Ordu Üniversitesi, Göğüs Hastalıkları Ana Bilim Dalı, Ordu
[2]Ordu Üniversitesi, Radyoloji Ana Bilim Dalı, Ordu

Scimitar Syndromu, tamamen veya parsiyel olarak sağ akciğer venöz dönüşünün vena kava inferiora(VCİ) olmasıyla tanımlanan gelişimsel bir akciğer anomalisidir. Bu sendromda sağ akciğer hipoplazisi ve bronşial anomaliler gözlenir. Yine bu sendromda VCİ'a anormal sağ akciğer venöz drenajı akciğer grafisinde kavisli türk kılıcı şeklinde görülür ve bu görünüm nedeni ile scimitar sendromu olark adlandırılmaktadır. Kilinikte bu görüntü klinisyenler tarafından dextrokardi ile karıştırılabilir. Aslında bu görünüm hipoplastik sağ akciğer nedeni ile kalbin dextropozisyonundan kaynaklanmaktadır.

61 yaşında erkek hasta, sağ hiler kitle ön tanısıyla hastanemize sevk edildi. WBC, CRP yüksekliği ve ateşi olan hastanın çekilen toraks BT'sinde sağ akciğer üst lob yokluğu, sağ ana bronşun sol ana bronş ile neredeyse aynı açı ile trakeadan ayrıldığı ve aynı şekilde şekilde dallandığı, sağ orta lobun genişleyerek üst lob alanını doldurduğu, pulmoner venöz drenajın sağda VCİ'ye olduğu ve de sağ akciğer alt lob pnömonisinin eşlik ettiği saptandı (Resim1-2). Bu bulgulara dayanarak scimitar sendromu tanısı konuldu. Ekokardiyografide sağ atrial dilatasyon ve tahmini PABs 50 mmHg olarak saptandı. FOB yapılarak sağ akciğer üst lob yokluğu ve bronş anormallikleri doğrulandı. Saptanan toplum kaynaklı pnömoni nonspesifik antibiyotik tedavisi ile hızla iyileşti. Egzersiz dispnesi dışında dışında tamamen düzelen hasta halen kliniğimizce sorunsuz olarak izlenmektedir.

Bu olgu scimitar sendromunun nadir olması ve eşlik eden sağ akciğer üst lob yokluğunun bu sendromda oldukça nadir olması nedeniyle burada sunuldu.

Anahtar Kelimeler: Anormal Pulmoner Venöz Direnaj, Scimitar Sendromu, Hipoplastik Akciğer, Bronşial Anomali

Resim 1

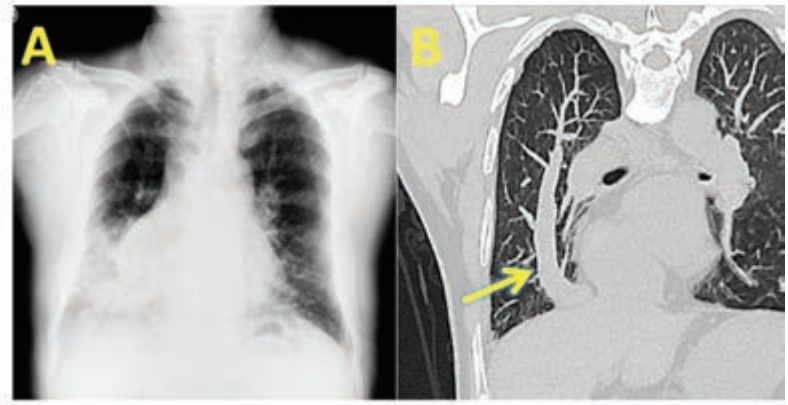

A. Akciğer grafisinde, sağ hipoplastik akciğer, kardiyak dekstropozisyon ve sağ atrium komşuluğunda pnömoniye bağlı kitle ile karışan opasite izleniyor. B. Troks BT'de VCİ'a diafragmanın hemen üzerinde anormal pulmoner venöz direnaj izleniyor.

Resim 2

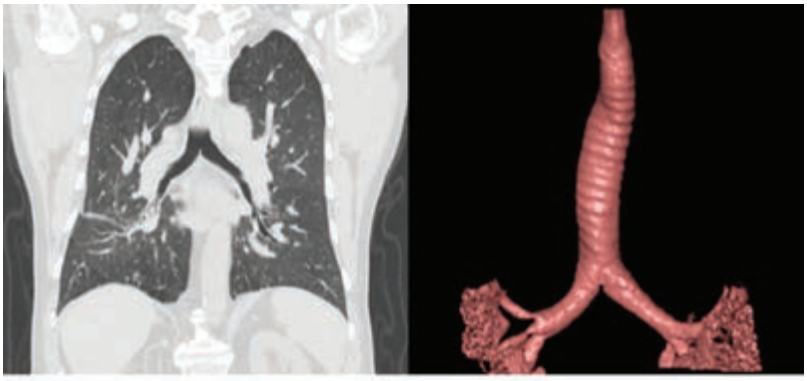

Toraks BT'de ve reformat görüntüsünde sağ akciğer üst lob yokluğu ve sağ akciğerde sol akciğere benzer bronş dallanması izleniyor

EP-345
HEMOPTİZİ İLE GELEN SCİMİTAR SENDROMU OLGUSU

Habibe Hezer[1], Berker Öztürk[2], Hatice Canan Hasanoğlu[2]

[1]Ankara Atatürk Eğitim ve Araştırma Hastanesi, Göğüs Hastalıkları Kliniği, Ankara
[2]Yıldırım Beyazıt Üniversitesi, Göğüs Hastalıkları Ana Bilim Dalı, Ankara

Scimitar sendromu veya pulmoner venolober sendrom, nadir görülen bir konjenital venöz dönüş anomalisidir. 24 yaşında kadın hasta eforla olan nefes darlığı ve günde 10 cc kadar hemoptizi şikayetiyle başvurdu. Fizik muayenesi doğaldı, hemogramda hafif anemi dışında patoloji yoktu. Poster-anterior akciğer grafisinde sağ akciğerde alt zonda pala şeklinde non homojen dansite artışı vardı. Toraks BT anjiografide sol superior ve inferior pulmoner venlerin sol atriuma açıldığı, sağ akciğerden sol atriuma açılan pulmoner venlerin ayrı bir venöz yapı halinde karaciğer seviyesinde vena kava inferiora açıldığı görüldü. Ekokardiyografide interatrial septumda sağdan sola geçiş izlendi, pulmoner arter basıncı ölçülemedi. TEE'de patent foramen ovale izlendi. Kardiyak MR'da interatrial septumda minimal defektif görünüm ve infrakardiyak pulmoner venöz dönüş anomalisi izlendi. Anormal pulmoner venöz dönüş, hemoptizi ve efor dispnesi ile seyreden minimal interatrial septum defekti olan Scimitar Sendromu olgumuz literatürler eşliğinde sunuldu.

Anahtar Kelimeler: Scimitar Sendromu, hemoptizi, venöz dönüş

EP-346
SOLUNUM SIKINTILI HASTADA CHİLAİDİTİ SENDROMU VE ROMATOİD ARTRİT BİRLİKTELİĞİ

Serkan Kaya[1], Pınar Sonat Kara[2]

[1]Namık Kemal Üniversitesi, Göğüs Cerrahisi Ana Bilim Dalı, Tekirdağ
[2]Namık Kemal Üniversitesi, İç Hastalıkları Ana Bilim Dalı, Tekirdağ

Chilaiditi Sendromu (SC) anatomik bir anomali olarak kolonun veya ince barsakların karaciğer ve diafragma arasına yer değiştirmesi ile tesadüfen saptanan bir durumdur. Sıklıkla radyolojik muayene ile saptanan nadir görülen bir anomalidir. Çoğunlukla asemptomatiktir. Bu yazı 25 yıldır Romatoid Artrit (RA) tanısı ile takip edilen hastanın solunum güçlüğü nedeniyle incelenmesi sırasında Chilaiditi Sendromu saptanması üzerine, yaptığımız literatür taramasında CS-RA birlikteliği nedeniyle sunulmuştur.

Anahtar Kelimeler: Chiliaditi, Romatoid, Artrit, Dispne

Resim 1

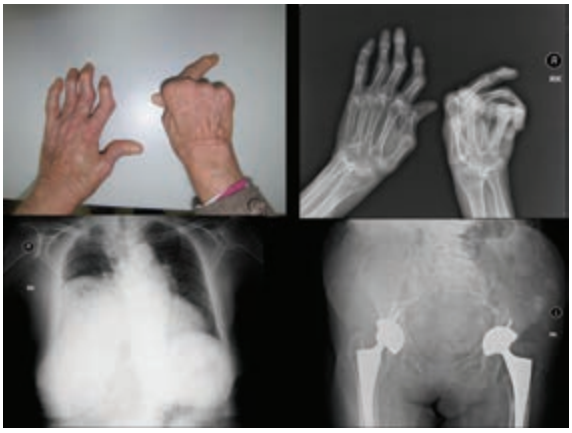

Her iki elde kas atrofisi, ulnar deviasyon, düğme iliği ve kuğu boynu deformiteleri. Posterior-Anterior (PA) akciğer grafisinde sağ diafragmada elevasyon, subdiafragmatik alanda hava görünümü ve eklem aralıklarında daralma ve direkt grafide bilateral kalça operasyonu

Resim 2

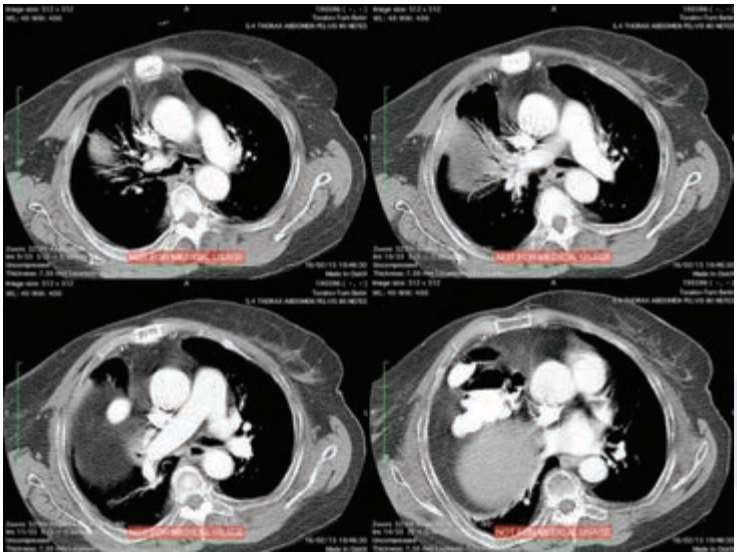

Toraks Bilgisayarlı Tomografisinde (BT) sağ diafragma üst sınırının karina hizasında olduğu görüldü. Hepatodiafragmatik mesafede kolon ve kolonik gaz izlendi.

EP-347
KONJENİTAL LOBER AMFİZEM

Saadet Akkuş, Elif Torun Parmaksız, Banu Musaffa Salepci, Sevda Şener Cömert, Hatice Eryiğit

Sağlık Bilimleri üniversitesi Dr. Lütfi Kırdar Kartal Eğitim ve Araştırma Hastanesi

GİRİŞ: Konjenital lober amfizem etiyolojisi tam olarak bilinmeyen, alt solunum yollarının hiperiflasyonu ile karakterize gelişimsel anomalidir. Genellikle çocukluk çağında tanınan bu nadir patolojiyi, erişkin yaşta ortaya çıkan bir olgu ile sunmayı amaçladık.

OLGU SUNUMU: Sırt ağrısı ve dispne şikayetleriyle acil servise başvuran 28 yaşında erkek hasta, toraks BT'de sol akciğer alt lobda lokalize havalanma artışı izlenmesi üzerine ileri tetkik için tarafımıza yönlendirilmişti. Fizik muayene'de sol akciğer alt zonda solunum sesleri derinden geliyordu. Oda havası oksijen satürasyonu %99 olarak ölçüldü. SFT de FVC:%80, FEV1:%79, FEV1/FVC: %80, DLCO: %119, DLCO/VA:%136 idi. MR anjiografide vasküler patoloji izlenmedi. Dinamik BT konjenital lober amfizem ve bronşial atrezi ile uyumlu olarak değerlendirildi. V/P sintigrafisinde sol akciğer alt lob anterobazal ve posterobazal segmentte subsegmenter hipoperfüze, hipoventile alanlar izlendi. Lokalize amfizeme yol açabilecek endobronşial lezyon ekartasyonu amacı ile videobronkoskopi yapıldı. Endobronşial lezyon izlenmedi. Hasta konjenital lober amfizem ön tanısı ile göğüs cerrahisine yönlendirildi ve torakaskopik wedge rezeksiyon uygulandı.

SONUÇ: Konjenital lober amfizem akciğerin bir lobunda hiperekspansiyon buna sekonder kalan akciğerde kompresyon ve mediastenin karşı tarafa itilmesi ile karakterize genellikle infantil dönemde solunum sıkıntısı, nefes darlığı, morarma, beslenme güçlüğü ile semptom veren etyolojisi tam anlaşılamayan nadir bir hastalıktır. Bulgular sıklıkla hayatın ilk 6 ayında ortaya çıkar. Erişkin yaşa kadar bulgu vermeyen olgular herhangi bir nedenle çekilen akciğer grafisinde görülen havalanma artışı ile tesadüfen saptanır. En uygun tedavi yöntemi etkilenen lobun rezeksiyonudur. Nadir görülen bir hastalık olan konjenital lober amfizem genellikle çocukluk döneminde semptomatik olup, erken yaşlarda tanı almaktadır. Bizim olgumuzda olduğu gibi erişkin yaşta tanı alması ise çok daha nadir görülen bir durumdur.

Anahtar Kelimeler: amfizem, lober, konjenital

Şekil 1

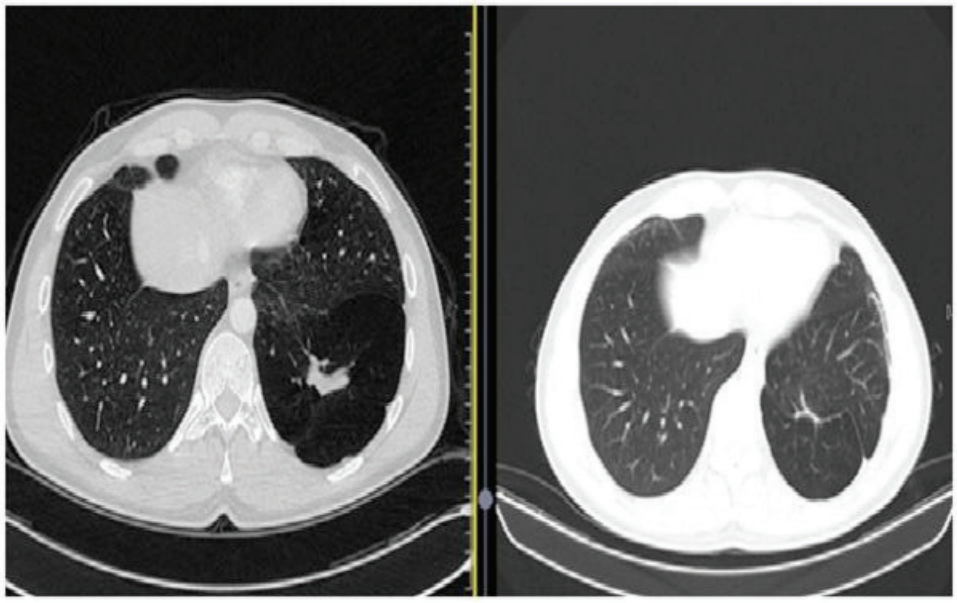

Şekil 1: Operasyon öncesi çekilen toraks BTıde sol akciğer alt lobda izlenen havalanma artışı(sol) ile aynı hastanın operasyon sonrası çekilen toraks BT görüntüsü (sağ)

Şekil 2

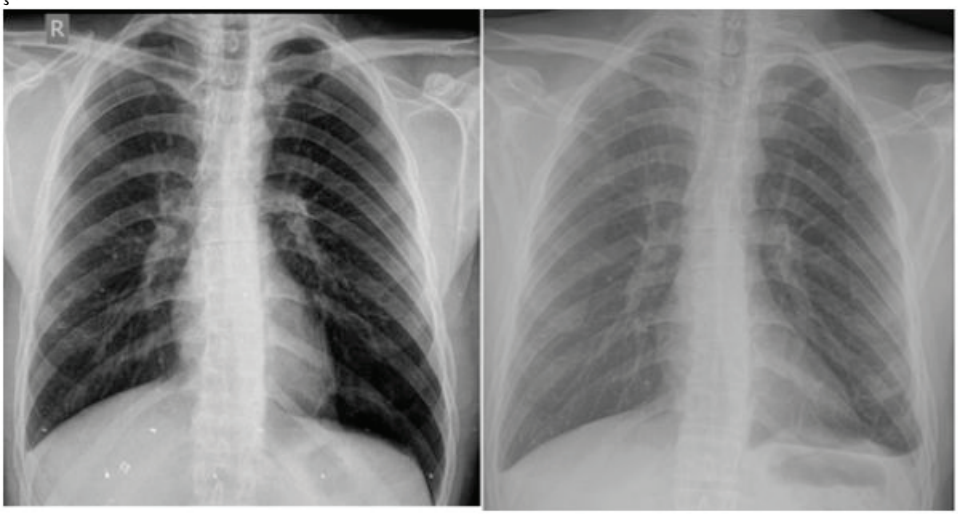

Şekil 2: KLA tanısı alan hastanın pre-postoperatif akciğer grafisi görüntüsü

EP-348
SWYER-JAMES-MCLOAD OLGUSU

Kadir Canoğlu[1], Ömer Ayten[1], Sedat Demirsoy[1], Gülhan Ayhan[1], Gülhan Çakır[1], Ersin Demirer[1], Dilaver Taş[1], Oğuzhan Okutan[1], Zafer Kartaloğlu[1], Süleyman Tutar[2]

[1]GATA Haydarpaşa Eğitim Hastanesi, Göğüs Hastalıkları Servisi, İstanbul, Türkiye
[2]GATA Haydarpaşa Eğitim Hastanesi, Radyoloji Servisi, İstanbul, Türkiye

Yirmi yaşında erkek hasta 10 gündür stresle ortaya çıkan göğüs ağrısı, nefes darlığı ve gündüzleri kuru öksürük şikayetleriyle kliniğimize başvurdu. Akciğer grafisinde sağ akciğer alt zonda radyolusensi artışı izlendi. 10 PY sigara öyküsü vardı. Hastanın TA: 110/60 mmHg, N: 92/dk., A: 36.6 C ve SpO2:%98 (oksijensiz) olarak ölçüldü. Hastanın solunum sistemi muayenesinde patoloji saptanmadı ve diğer sistem muayeneleri tabii idi. Biyokimya incelemesinde; WBC:12.0x106/µL, Hgb: 15.2 g/dL, Htc: 44.5 %, sedimantasyon: 6 mm/h, serum CRP:3.18 mg/L saptandı. Hastanın toraks YRBT'sinde; sağ akciğer alt lob anterobazal ve laterobazal segment düzeyinde hafif bronşiektazik değişiklikler ve bronş duvarlarında minimal kalınlık artışı izlenmiş olup sağ akciğer alt lob bazal segmentler düzeyinde fokal hava hapis alanları izlendi. Hastanın spirometrisinde; FEV1: 93%, FVC: 97%, FEV1/FVC:82 ölçüldü. Pulmoner arterlere yönelik BT anjiografisinde; sağ akciğer alt lob anterobazal segment düzeyinde ılımlı bronşiektazik değişiklikler, sağ akciğer alt lobda, superior segmentin nispeten korunduğu panlobüler amfizem alanları, bu düzeylerde pulmoner arteriyel yapıların kalibrasyonu kontralateral tarafa göre daha ince görünümde izlendi (resim 1). Akciğer perfüzyon sintigrafi incelemesinde; sağ akciğerde alt lobda radyofarmasötiğin tutulumu sola göre nisbeten azalmış olup (sol alt lobun toplam FEV1'e katkısı %16.3; sağ alt lobun %6.5) ve bununla ilişkili olarak perfüzyon fonksiyonunda da azalma olduğu, hastanın sağ akciğer alt lobda panlobuler amfizem ön tanısını destekler nitelikte azalmış perfüzyon ile uyumlu sintigrafik bulgular izlendi. Hastaya bronkoskopi yapılması önerildi, hasta kabul etmedi. Hasta takip edilmek üzere eksterne edildi.

Anahtar Kelimeler: Swyer, James, Mcload

Resim 1

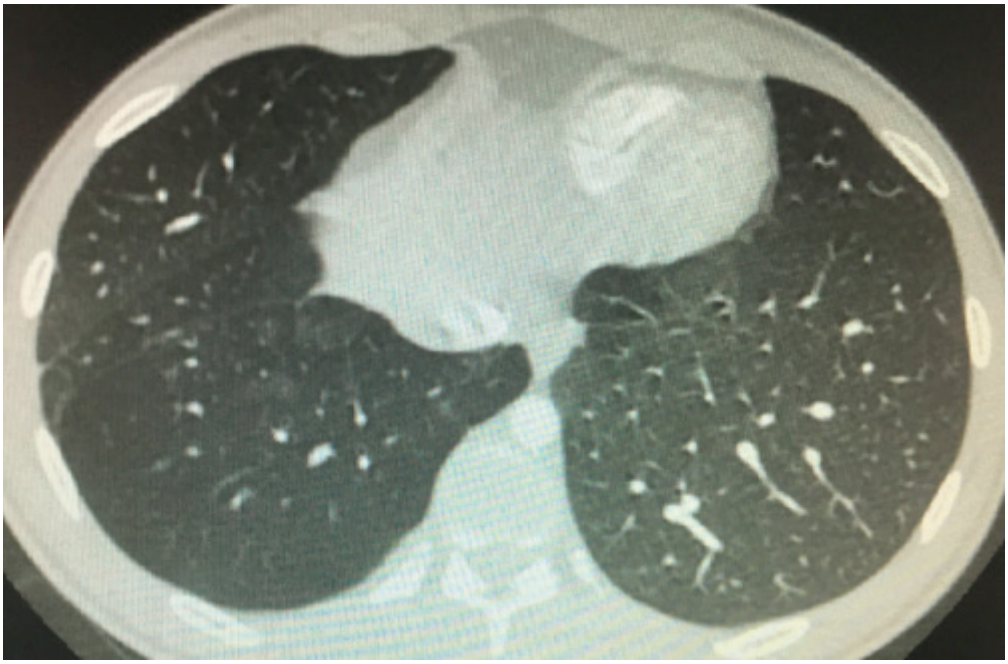

EP-349
HEMOPTİZİ NEDENİYLE TANI ALAN NADİR BİR PATOLOJİ; TRAKEOBRONKOPATİKA OSTEOKONDROPLASTİKA

Eliz Oyman, Sibel Arınç, Feride Yaman, Kübra Akyüz

Süreyya Paşa Göğüs Hast. ve Göğüs Cerrahisi E.A.H, Göğüs Hastalıkları Kliniği, İstanbul

44 yaşında kadın hasta, ağızdan balgamla karışık kan gelme şikayeti ile polikliniğimize başvurdu. Hastanın özgeçmişinde hipotiroidi dışında özellik saptanmadı. Eşi akciğer tüberküloz geçirme öyküsü olan hastanın soygeçmişinde özellik saptanmadı. Başvuru sırasında vital bulguları stabil olan hastanın solunum sitem muayenesinde özellik saptanmadı. Akciğer grafisinde patolojik bulgu izlenmeyen hastanın toraks bilgisayarlı tomografisinde trakea proksimal kesimde belirgin olmak üzere ön konturda düzensizlik, ince çizgisel kalsifikasyonlar izlendi. Balgam ARB'si negatif saptanan hastanın yapılan fiberobtik bronkoskopi incelemesinde tüm trakea boyunca ön ve yan duvarlarda yerleşim gösteren, lümene doğru uzanan, mukozası düzgün, farklı boyutlarda nodüler lezyonlar izlendi. Noduler lezyonlardan multiple biyopsiler ve her iki sistemden bronş lavajı alındı. Bronş lavaj ARB negatif saptandı. Bronş lavaj sitolojik incelemesinde alveolar makrofajlar, lenfositler ve bronş epitelleri izlendi. Mukozal biyopsi ise yüzey epitelinde skuamöz metaplazi olarak yorumlandı. Hastaya tanısal amaçlı rijit bronkoskopi yapıldı. Alınan mukozal biyopsilerin patolojik incelemesinde inflamatuar hücreler izlendi. Toraks bilgisayarlı tomografi ve fiberobtik bronkoskopi bulguları ile trakeopatika osteokondroplastika tanısı alan hastada semptomatik tedavi düzenlendi. Hemoptizi nedeni ile tetkik edilen ve trakeopatika osteokondroplastika tanısı alan bu olguyu nadir görülmesi nedeni ile sunmayı uygun bulduk.

Anahtar Kelimeler: trakeopatika osteokondroplastika, hemoptizi, trakea patolojisi

BT

trakea ön konturda düzensizlik, ince çizgisel kalsifikasyonlar

Bronkoskopi görüntüsü

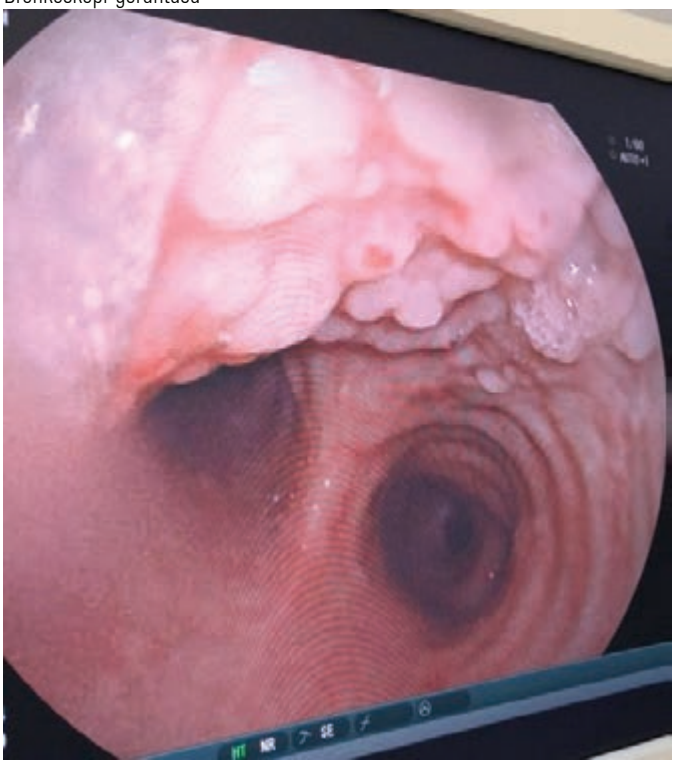

trakea ön duvarında yerleşim gösteren noduler lezyonlar

Bronkoskopi görüntüsü

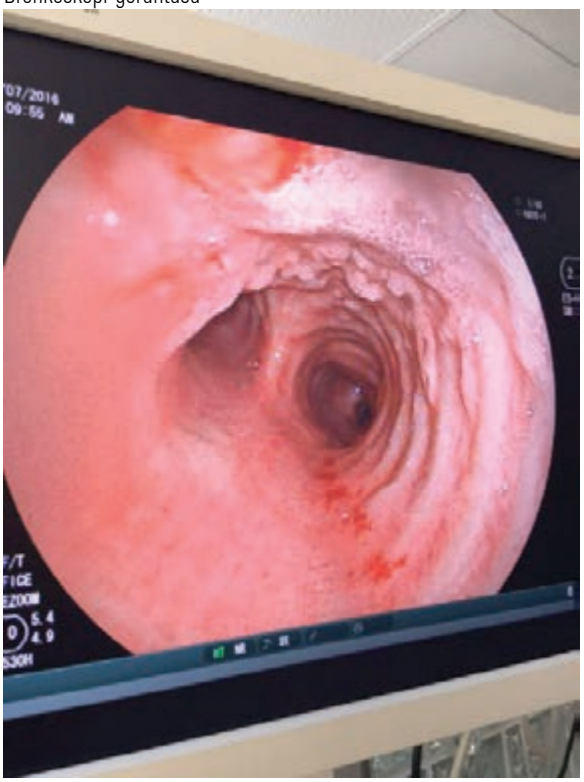

trakea ön duvarında yerleşim gösteren noduler lezyonlar

EP-350
ÇİMENTO TOZU MARUZİYETİNE BAĞLI GELİŞEN NADİR GÖRÜLEN BİR MESLEK HASTALIĞI PULMONER ALVEOLER PROTEİNOZİS (PAP)

Nazlı Evin Taşatan, Emel Çağlar, Efsun Gonca Uğur Chousein, Hülya Abalı, Sakine Yılmaz Öztürk

Yedikule Göğüs Hastalıkları ve Göğüs Cerrahisi E.A.H, İstanbul

GİRİŞ: Pulmoner Alveoler Proteinozis (PAP), alveol ve distal hava yollarında lipid ve proteinden zengin sürfaktana benzer eozinofilik materyalin toplanması ile karakterizedir. Akciğerin bütünlüğü bozulmaz, inflamasyon ve fibrozis izlenmez. Nadir görülür, dünyada tahmini görülme sıklığı 0.1/100000 olarak bildirilmektedir. Kalıtımsal bozukluklar, otoimmünite ve sekonder sebepler etyolojide rol oynar. Sıklıkla dispne, öksürük, kilo kaybı, sekonder enfeksiyonlara bağlı ateş ile bulgu verir. Bronkoaalveoler lavaj (BAL) sıvısının süt renginde olması ve radyolojik görünüm tipiktir.

OLGU: 36 yaşında erkek hasta, nefes darlığı, öksürük, ateş yakınmalarıyla başvurdu. İlk yakınmaları 6 yıl önce başlamış. Akciğer tüberkülozu tedavisi verilmiş. 3 yıl tersane, 7 yıl inşaat işçisi olarak çalışmış. Hasta taşipneik. Bilateral ronküsler işitiliyor. Oda havasında PO2: 57.3 mmHg.LDH:275 IU/L. PA akciğer grafisinde bilateral diffüz opasiteler mevcut.. Toraks BT'de kostofrenik sinuslerin korunduğu bilateral yaygın buzlu cam görünümü, interlobüler septalarda kalınlaşma ve kaldırım taşı manzarası mevcut. Efor dispnesi olan, LDH yüksek saptanan, PA akciğer grafisinde bilateral alveoler patern görülen hastada PAP düşünüldü. Tanı ve tedavi amaçlı sağ akciğere bronş lavajı yapıldı. Solunum sıkıntısının artması, hipoksinin derinleşmesi üzerine 15 gün sonra sol akicğere bronş lavajı yapıldı. Alınan materyalin hücre bloğun granüler debrisinde PAS ve DPAS pozitif boyanma tespit edildi.

SONUÇ: Etyolojide konjenital, sekonder (miyelositik lösemi, miyelodisplastik sendrom, vb), eksojen nedenler ileri sürülmektedir. Silika, kereste tozu, alüminyum tozu ve çimento tozuna maruziyete bağlı PAP olguları bildirilmektedir. Çİmento tozu maruziyeti olan hastamız, Meslek Hastalıkları Hastanesi'ne yönlendirilmiş ve malulen emekliliği sağlanmıştır.

Anahtar Kelimeler: pulmoner alveoler proteinozis, meslek hastalığı, çimento

BAL

Terapötik bronkoalveoler lavaj sıvılarında belirgin berraklaşma

HRCT

Hastaya ait toraks HRCT kesitinde izlenen yaygın buzlu cam görünümleri ve interstisyel tutulum paterni

EP-351
DİŞ TEKNİSYENİNDE GELİŞEN SİLİKOZİS: BİR OLGU NEDENİYLE

Buğra Kerget, Alperen Aksakal, Ömer Araz, Elif Yılmazel Uçar, Metin Akgün, Mehmet Meral, Nafiye Yılmaz, Leyla Sağlam
Atatürk Üniversitesi Göğüs Hastalıkları Anabilim Dalı Erzurum

GİRİŞ: Diş teknisyenleri uygunsuz koşullarda protez yapımı esnasında birçok maddeye maruz kalmaktadır. Bu işlemlerde alçı, mum, reçine, seramik, krom, kobalt, silika, nikel, metilmerkaptil, berilyum gibi maddelere maruziyet olabilir. Silikozis, kristalize silikondioksit içeren partiküllerin inhalasyonu sonucu gelişen akciğerlerde kronik nodüler fibrozise yol açan bir meslek hastalığıdır. Olgumuzda yaklaşık 3 senedir diş teknisyenliği yapan ve yeni tanı alan silikozis vakasını sunmak istedik.

OLGU: 30 yaşında erkek hasta polikliniğimize rutin iş yeri taraması esnasında insidental olarak tespit edilen posterior-anterior akciğer grafisindeki (PAAG) lekeler nedeniyle başvurdu. Olgumuz yaklaşık olarak 3 senedir diş teknisyeni olarak çalışmaktaydı. 10 paket/yıl sigara öyküsü mevcut idi.Hastanın fizik muayenesinde solunum sesleri normal idi. PAAG'sinde bilateral üst ve orta zonlarda daha belirgin olmak üzere nodüler dansite artışları mevcut idi. Solunum fonksiyon testinde FEV1/FVC:78, FEV1: 2.88 lt (%80), FVC:3.56 lt (%80) idi. Hastaya mevcut anamnez ve radyolojik bulgular doğrultusunda silikozis tanısı konuldu. Mesleğini değiştirlmesi önerilerek takip altına alındı.

SONUÇ: Sonuç olarak diş teknisyenliği silikozis hastalığı açısından yüksek riskli bir meslek grubudur. Bu açıdan bu meslek grubunda çalışanların koruyucu önlem almaları ve düzenli sağlık kontrolünden geçirilmeleri önem arz etmektedir. Bilindiği gibi silikozis irreversibl bir hastalık olup ileri dönemlerinde ciddi solunum yetmezliği ve buna bağlı ölüm gerçekleşebilmektedir. Bu nedenle koruyucu önlemler hastalığın tedavisinde en önemli kısmı oluşturmaktadır.

Anahtar Kelimeler: silikozis, diş teknisyeni, pnömokonyozis

Resim 1

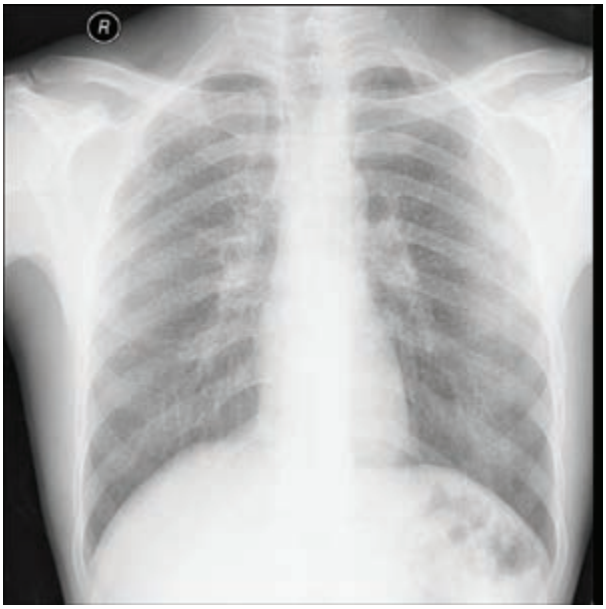

Bilateral üst ve orta zonlarda daha belirgin olmak üzere nodüler dansite artışı

EP-352
SOBA DUMANINA MARUZ KALAN HASTADA REAKTİF HAVAYOLU DİSFONKSİYONU SENDROMU

Hacı Ahmet Bircan, Hatice Çelik, Zekiye Kula

Süleyman Demirel Üniversitesi Tıp Fakültesi, Göğüs Hastalıkları Anabilim Dalı, Isparta

Reaktif hava yolu disfonksiyonu sendromu (RADS) daha öncesine ait akciğer hastalığı tanısı olmayan hastalarda yoğun duman, gaz, toz inhalasyonu sonucu gelişen, maruziyet sonrası 24 saat içinde başlayan öksürük, nefes darlığı, hırıltılı solunum yakınmaları ile karakterize klinik bir durumdur. Otuz sekiz yaşında kadın hasta öksürük yakınması ile başvurdu. Öksürüğü 2 ay önce aniden gelişmiş. Aşırı öksürüğe bağlı sternum üzerinde göğüs ağrısı dışında ateş, balgam, hemoptizi, nefes darlığı, postnazal akıntı ve reflü semptomları tanımlamıyordu. Hasta bu yakınmalar ile başvurusundan 20 gün önce başka bir merkezde yatarak tedavi görmüş verilen kısa süreli steroid, antitussif ve antibiyotik tedavilerinden fayda görmemiş. Özgeçmiş ve soygeçmişinde özellik yoktu. Herhangi bir ilaç kullanımı, allerji öyküsü, aktif veya pasif sigara dumanı maruziyeti yoktu. Muayenesinde aşırı öksürüğün vermiş olduğu sıkıntı dışında solunum sesleri ve diğer muayene bulguları normaldi. PA akciğer grafisi, rutin hemogram ve biyokimya tetkikleri normal idi. CRP: 3,27 mg/L, total IgE: 32,6 IU/ml, ESH: 4mm/s bulundu. Yapılan solunum fonksiyon testlerinde FVC: 3,19 L (%113), FEV1: 2.82 L (%117) FEV1/FVC: % 88.5 bulundu ve normal SFT olarak yorumlandı. Bronkoprovakasyon testi yapılamadı. Çekilen paranazal sinüs tomografisi normal olarak raporladı. Yapılan KBB konsültasyonunda üst solunum yollarının normal olduğu belirtildi. Çekilen akciğer BT'de her iki akciğer parankiminde zayıf buzlu cam alanları tespit edildi. Hastada olası endobronşiyal lezyon açısından yapılan bronkoskopik incelemede yaygın mukozal ödem görüldü ve alınan mukoza biyopsisi minimal inflamasyon olarak rapor edildi. İnhalasyon kazalarına karşı tekrar sorgulanan hasta 2 ay önce soba patlaması sonucu ani yoğun dumana maruz kaldığını ifade etti. Bu öykü sonucunda hastaya RADS tanısı ile kısa etkili bronkodilatatör, sistemik steroid (32 mg/gün) tedavisi başlandı. Tedaviye hızla klinik olarak yanıt veren hastanın öksürükleri geriledi. İdame tedavide formoterol+budesonid verilen hasta 1. ay kontrolünde şikayetlerinin geçmesi üzerine inhaler tedavileri kesildi. Sık görülen öksürük yakınmasının daha nadir nedenlerinden bir olan reaktif havayolu disfonksiyonu sendromunda inhalasyon hasarının ayrıntılı olarak sorgulanması tanıda çok önemli bir yer tutmaktadır.

Anahtar Kelimeler: soba, gaz, duman, havayolu, bronkospazm, öksürük

PA Akciğer grafisi

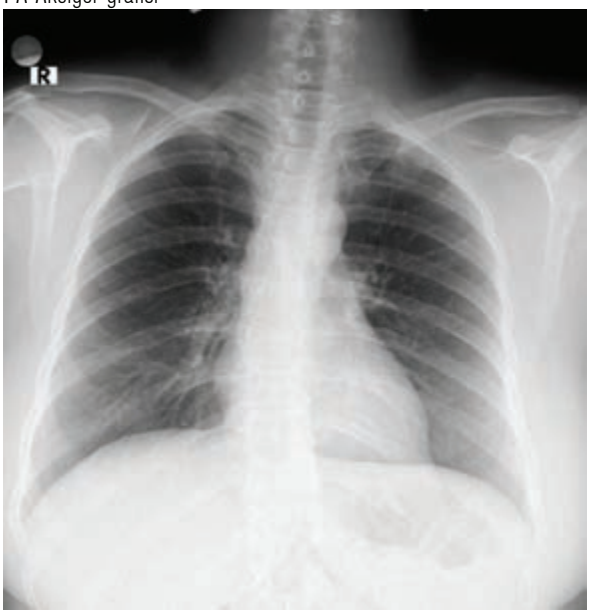

Olgunun toraks YÇBT kesitleri

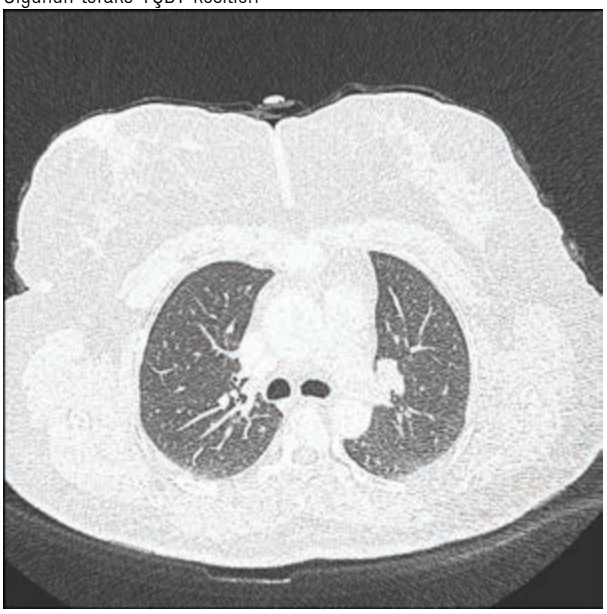

Olgunun toraks YÇBT kesitleri-2

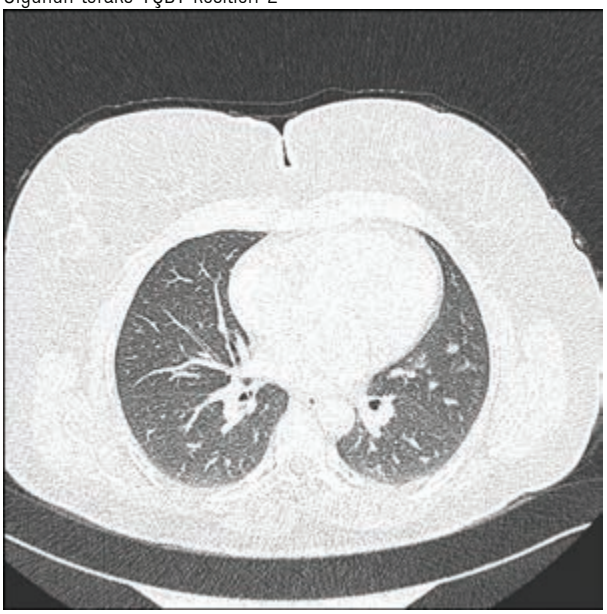

Reaktif Havayolu Disfonksiyonu Sendromu (RADS) Tanı Kriterleri

1. Önceden solunum bozukluğunun, astım semptomlarının, astım öyküsünün veya astımı tetikleyecek bir durumun olmaması.
2. Astım başlangıcının tek bir kaza veya maruziyet sonrasında oluşması.
3. Yüksek konsantrasyonlarda irrite edici buhar, gaz, parfüm veya dumana maruz kalınması.
4. Astım semptomlarının maruziyetten dakikalar içinde veya 24 saat içinde başlaması.
5. Maruziyet sonrasında havayollarının aşırı reaktif olduğunu belirten metakolin testinin (veya eşdeğerleri) pozitif bulunması.
6. Solunum fonksiyon testlerinin normal veya hava akımı obstrüksiyonunu göstermesi
7. Aynı semptom ve bulguları açıklayacak başka semptomların olmaması.

RADS etkenleri

Duman inhalasyonu
Fosgen
Hidroklorik asit
Fosforik asit
Hidrojen sulfit
Amonyak
Klor (çamaşır suyu, tuz ruhu)
Sülfürdioksit

Meslekler ve RADS etkenleri

Tarım işçisi	Amonyak, azotdioksit, kükürtlü hidrojen
İtfaiyeci	Duman, fosgen
Laboratuvar çalışanı	Gluteraldehid, formaldehid, inorganik asit buharı
Bitki ve yağ rafinerisi işçisi	Sülfürdioksit
Kağıt fabrika işçisi	Klor, klordioksit, ozon, kükürtlü hidrojen
Kaynakçı	Metalik oksit dumanı, ozon, azotdioksit
Temizlik işçisi	Hipoklorit, hidrojenklorit, hidroklorik asit

EP-353
KÜFLÜ SAMAN MARUZİYETİNE BAĞLI SUBAKUT HİPERSENSİTİVİTE PNÖMONİSİ: ÇİFTÇİ AKCİĞERİ OLGUSU

Fuat Aytekin, Ali Nihat Annakkaya, Mehmet Fatih Elverişli

Düzce Üniversitesi Tıp Fakültesi Göğüs Hastalıkları Anabilim Dalı, Düzce

Otuzyedi yaşında bayan hasta üşüme, titreme, ateş, öksürük ve dispne şikayetiyle başvurdu. İki haftadır başka bir merkezde bilateral pulmoner infiltratlar nedeniyle takip edilen hasta, diffüz parankimal akciğer hastalıkları ayırıcı tanısı için yönlendirilmişti. Son 2 yıldır, yılda 2 kez tekrarlayan benzer şikâyetleri olduğu ve nonspesifik ilaç tedavisiyle 1 ay içinde düzeldiğini belirtiyordu. Sigara kullanım öyküsü olmayan hastanın atakları bahar geçişlerinde daha çok oluyormuş. Bilinen kronik bir hastalık öyküsü yoktu. Hastanın bir mandırada eşiyle beraber çalıştığı, 15 adet inek beslediği, son şikâyetlerinden önce küflü saman balyalarıyla uğraştığı ve ciddi toza maruz kaldığı öğrenildi. Fizik muayenede bilateral akciğer bazallerinde inspiratuar rallerle birlikte ronküsler mevcuttu. Spirometri'de hafif restriksiyon tespit edildi ve karbonmonoksit difüzyon testi (DLCO:%54) düşük bulundu. Hemogram, CRP ve biyokimyasal parametreleri normal olan hastada serum ACE düzeyi hafif yüksek bulundu. Akciğer grafisinde bilateral alt zonlarda infiltratlar izlendi (Resim 1A) Bilgisayarlı akciğer tomografisinde mediastinel lenfadenomegalilerin eşlik ettiği, bilateral orta ve alt akciğer alanlarında belirgin, buzlu cam opasiteler, nodüller, interlobuler septal kalınlaşmalarla birlikte periferik konsolide alanlar izlendi (Resim 2). Anamnezde oraganik toz mauziyeti olan hastada klinik ve radyolojik bulgularla birlikte ön planda subakut hipersensitivite pnömonisi (çiftçi akciğeri) düşünüldü. Bronkoalveoler lavaj yapıldı. Bronkoalveoler lavajda lenfositik alveolit mevcuttu. Maruziyetin tam olarak engellendiği bir aylık tetkik sürecinde radyolojik bulgularda gerileme oldu (Resim 1B). Kısa süreli düşük doz steroid tedavisi eklenmesiyle solunum fonksiyon testleri, karbonmonoksit difüzyon düzeyi ve radyolojik bulgular tam düzeldi (Resim 1C). Hipersensitivite pnömonisi dikkatli bir çevresel ve mesleki maruziyet anamneziyle tanıya ulaşılabilen, maruziyetin sonlandırılmasıyla veya gereken olgularda kısa süreli steroid tedavisiyle gerileyen klinik bir durumdur. Özellikle tanının geciktiği kronik maruziyetlerde fibrozise bağlı kalıcı akciğer hasarı oluşabilir. Tanı sonrası ilişkili maruziyetin sonlandırılması akciğer sağlığı açısından çok önemlidir.

Anahtar Kelimeler: hipersensitivite pnömonisi, çiftçi akciğeri, diffuz parankimal akciğer hastalığı

Resim 1

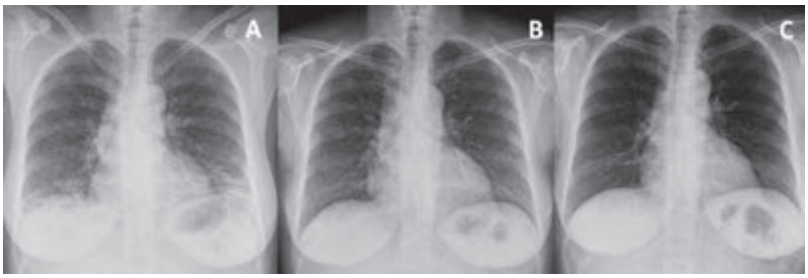

A: Başvuru anında bilateral alt zonlarda pulmoner infiltratlar B: Maruziyetin tam olarak engellendiği bir aylık süreç sonrası radyolojik bulgularda belirgin gerileme C: Steroid tedavisi sonrası tam düzelme

Resim 2

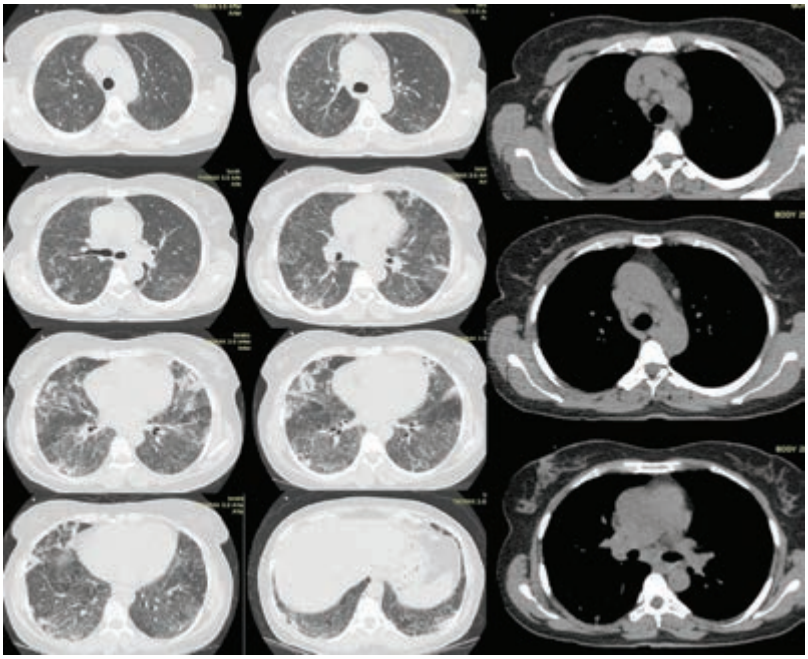

Toraks BT'de mediastinel lenfadenomegalilerin eşlik ettiği, bilateral orta ve alt akciğer alanlarında daha belirgin, buzlu cam opasiteler, nodüller, interlobuler septal kalınlaşmalarla birlikte periferik konsolide alanlar

EP-354
HİPERSENSİTİVİTE PNÖMONİSİ

Saadet Akkuş, Banu Salepçi, Elif Torun Parmaksız, Sevda Şener Cömert, Coşkun Doğan

Sağlık Bilimleri Üniversitesi Dr. Lütfi Kırdar Kartal Eğitim ve Araştırma Hastanesi

GİRİŞ: Hipersensitivite pnömonisi duyarlı olan kişilerde ortaya çıkan çeşitli antijenlere karşı gelişen; inhale edilen antijenin kişide oluşturduğu immünolojik yanıta, maruz kalınan süreye ve antijenin antijenik yapısına bağlı olarak ortaya çıkan akut, subakut ve kronik formları olan immünolojik bir hastalıktır.

Bu olgu sunumu ile kliniğimizde farklı yöntemler ile hipersensitivite pnömonisi tanısı almış olan 3 olguyu sunmayı amaçladık.

İlk olgumuz 34 yaşında erkek hasta olup son 10 gündür artan öksürük şikayeti ile başvurduğu dış merkezde çekilen akciğer grafisinde görülen retikülonodüler görünümü olması üzerine kliniğimize yönlendirilmişti.Tarafımızca değerlendiirlen hastaya çekilen toraks bt de yer yer buzlu cam formasyonu gösteren intertisyel mikronodüler görünüm izlendi. Bronkoskopi yapıldı. Sağ alt lob mukoza biyopsi sonucu; submukozal birkaçı yabancı cisim fagosite etmiş multinükleer dev hücreler şeklinde raporlandı. Fonksiyonel olarak iyi olan hastanın kontrollerinde akciğer grafisinde progresyon izlenmesi üzerine 64 mg steroid başlandı. 2 olgumuz ise 64 yaşında kadın hasta olup kliniğimize 15 gün önce başlayan öksürük, balgam, terleme şikayeti ile başvurdu. Evinde kümes hayvanı besleme öyküsü olan hastanın akciğer grafisinde bilateral retiküler infiltrasyon izlendi. Sft de restriksiyonu olan hastanın çekilen HRCT'sinde bilateral lokal buzlu cam alanları mevcuttu. BAL yapıldı. %80 makrofaj, %18 lenfosit, %2 nötrofil görüldü. Hastanın kümes hayvanı maruziyeti kesildi. 3. olgumuz ise 38 yaşında bayan hasta olup 3 aydır olan nefes darlığı şikayeti ile kliniğimize başvurdu. Hastanın akciğer grafisinde bilateral non homojen dağınık infitratları mevcuttu. HRCT'de sağ akciğer üst lob'da solid nodül, bilateral buzlu cam ve yer yer traksiyon bronşektazileri izlendi. Hasta göğüs cerrahisi ile konsülte edilerek hem sağ akciğer üst lobdaki solid nodülüne, hem de sol akciğer alt loba wedge rezeksiyon uygulandı. Üst lob wedge biyopsi sonusu nekrotizan granülomatöz inflamasyon, sol akciğer alt biyopsi sonucu ise kronik hipersensitivite pnömonisi ile uyumlu olarak geldi. Bunun üzerine hastaya hem anti-tüberküloz tedavi hem de 40 mg steroid başlanıp takibe alındı.

SONUÇ: Hipersensitivite pnömonisi daha çok nefes darlığı ve öksürük ile karşımıza çıkan tanıda ve tedavide temasın saptanmasının önemli olduğu immünolojik bir hastalıktır.

Anahtar Kelimeler: alerjik, alveolit, extrensek, hipersensitivite, pnömonisi

Şekil 1

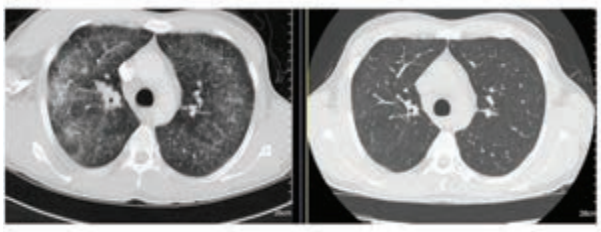

Şekil 1: Hastanın ilk başvuru sırasındanda ve 3 ay sonraki kontrolde çekilen toraks BT görüntüleri

Şekil 2

Şekil 2: 2. olgunun kümes hayvanı maruziyeti kesilmeden önce çekilen HRCT görüntüsü

Şekil 3

Şekil 3: 2. olgunun kümes hayvanı maruziyeti kesildikten sonraki HRCT grüntüsü

Şekil 4

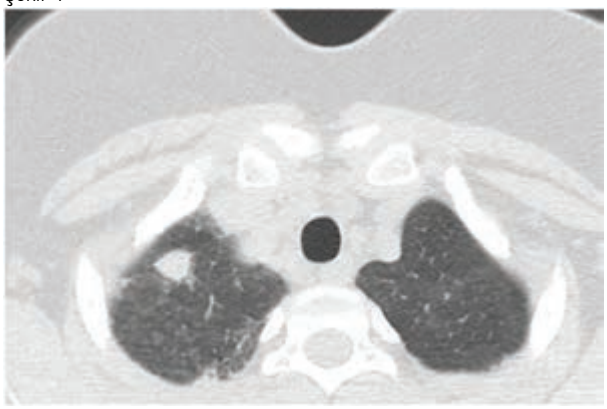

Şekil 4: 3. olgunun ilk başvurusunda çekilen toraks BTıde sağ akciğer üst lobda nodül

Şekil 5

Şekil 5: 3. olgunun ilk başvuruda çekilen toraks BT İde parankimal lezyonlar

Şekil 6

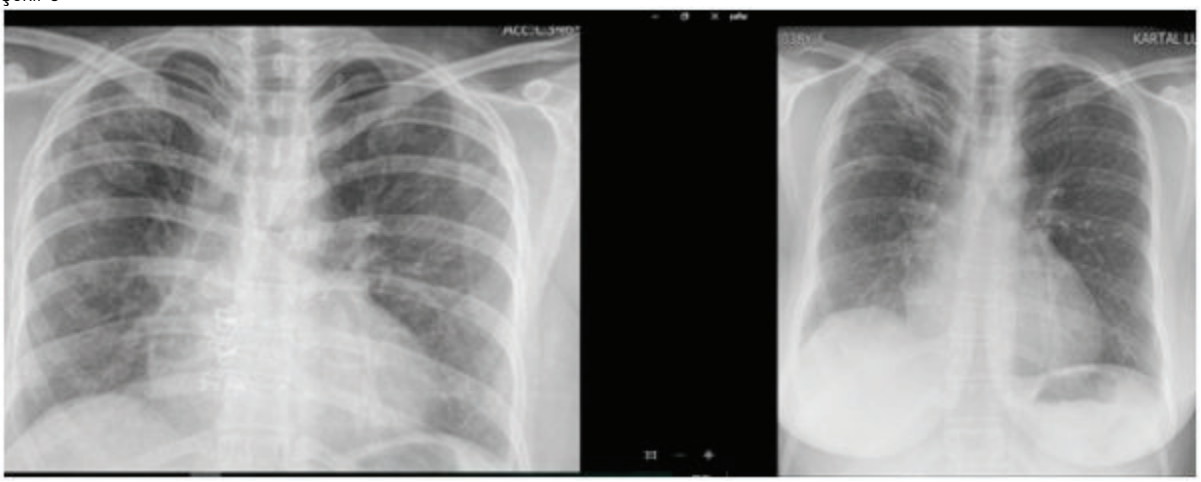

Şekil 6: 3.olgunun tedavi öncesi ve sonrasında akciğer grafileri

EP-355
SİLİKOZİS NEDENİYLE TAKİPLİ HASTADA SAPTANAN AKCİĞER KANSERİ OLGUSU

Burcu Arpınar Yiğitbaş, Berat Uslu, Mustafa Asım Demirkol, Celal Satıcı, Ayşe Filiz Koşar

Yedikule Göğüs Hastalıkları ve Göğüs Cerrahisi Eğitim ve Araştırma Hastanesi

Pnömokonyozlarda gelişen tahribat sonucu oluşan patolojiyi tedavi edebilecek spesifik bir tedavi bulunmamaktadır. Bu nedenle korunma, erken tanı ve komplikasyonların tedavisi esas yaklaşımdır. Bu hastalarda özellikle sigara içen bireylerde kanser riski de artmış tanısında ve tedavisinde zorluklarla karşılaşılabilir. Sunacağımız olgumuzda Yedikule Göğüs Hastalıkları ve Göğüs Cerrahisi Eğitim ve Araştırma Hastanesi, 6.Göğüs Hastalıkları Kliniğinde interne edilen Silikozisli bir hastada yapılan tetkikler sonucu Akciğer Kanseri saptanması nedeniyle sunulmuştur. S.Y., 1966 doğumlu, erkek hasta öksürük şikayeti ile hastanemize başvurdu. Hasta 2011'den beri Silikozis tanısı ile izlenmekte iken 2014'te sağ supraklaviküler lenfadenomegaliden yapılan biopsi sonucu kronik nekrotizan granülomatöz lenfadenit saptanarak tbc tedavisi görmüş. Hastanın 35 p/y sigara kullanımı mevcut. 1987'den itibaren 12 sene Kuvars işçisi olarak çalışmış. Hasta Ocak 2016'da nefes darlığında artış, öksürük balgam, boyunda şişlik şikayetleri ile tekrar polikliniğimize başvurmuş. Çekilen PA akciğer grafisinde sağ alt zonda infiltrasyon; Toraks BT'de (Resim 1,2,3) bilateral solda daha fazla miktarda plevral effüzyon ve konsolidasyonlar izlendi. Hastanın 2 kez daha ARB'si negatif idi. Hastadan istenen plevral mayi sitolojisi müsinöz komponentli adenokarsinom metastazı olarak raporlandı. Hastadan istenen tüm vücut PET – BT'de de multiple malignite ile uyumlu FDG artışları izlenmesi üzerine hasta onkolojiye sevk edildi.

Anahtar Kelimeler: akciğer kanseri, meslek hastalıkları, silikozis

RESİM 1

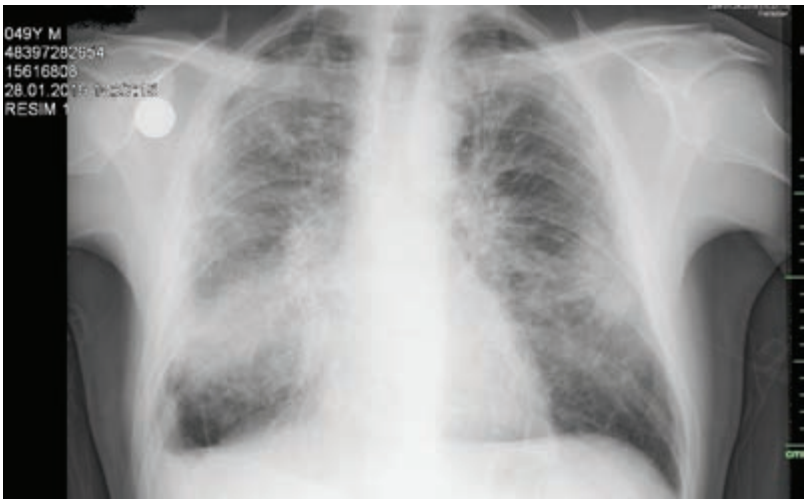

OCAK 2015 TARİHLİ SERVİSE YATIŞINDA ÇEKİLEN PA AKCİĞER GRAFİSİ

RESİM 2

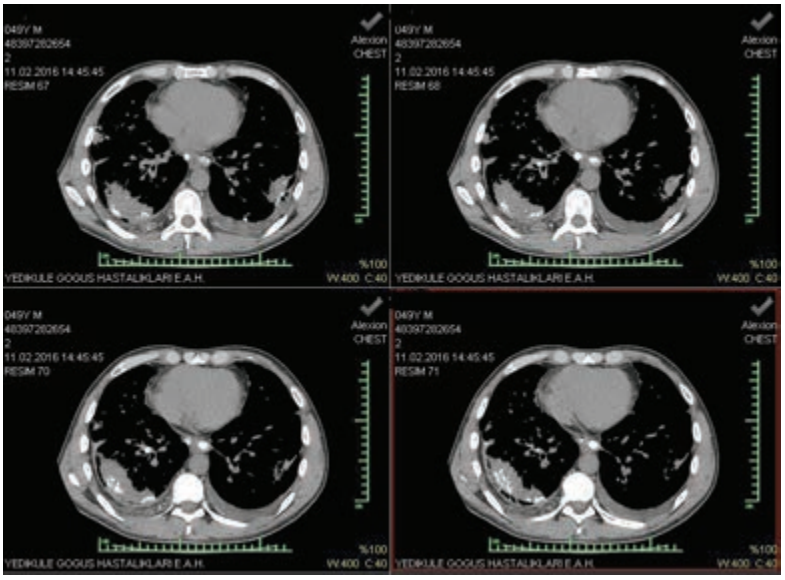

HASTANIN YATIŞI SONRASI ÇEKİLEN TORAKS BT

EP-356
ENDOBRONŞİYAL ULTRASONOGRAFİ (EBUS) İLE TANI KONULMUŞ BİR SİLİKOZİS OLGUSU

Ebru Karaçay[1], Zehra Çamcı[1], Aydın Çiledağ[1], Koray Ceyhan[2], Gökhan Çelik[1]

[1]Ankara Üniversitesi Tıp Fakültesi Göğüs Hastalıkları Anabilim Dalı
[2]Ankara Üniversitesi Tıp Fakültesi Patoloji Anabilim Dalı

Silikozis özellikle kristalin silika minerallerinin inhalasyonu ve retansiyonu sonucu gelişen diffüz intersitisyel fibronodüler akciğer hastalığıdır. Silikozis, silika tozunun çok ucuz ve kullanışlı olması nedeniyle gelişmiş ülkeler de dahil olmak üzere, tüm dünyada en sık görülen kronik mesleksel akciğer hastalığıdır. Silikozis tanısı mesleksel silika maruziyetini takip eden uygun bir süre sonrasında radyolojik olarak tipik silikozis nodüllerinin gelişmesinin temeline dayanmaktadır. Kliniğimizde endobronşiyal ultrasonografi ile tanı koyduğumuz silikozis olgusunu sunmayı amaçladık.

43 yaşında erkek hasta, kliniğimize nefes darlığı, öksürük ve yaygın kas ağrısı ile başvurdu. Fransa' da 15 yıldır mikro kumlama ile duvar temizliği yaptığı ve son 2 yıl içinde 4-5 kez hastaneye benzer şikayetler ile başvurduğu, bronşit tanısı ile antibiyoterapi kullandığı öğrenildi. Kliniğinde düzelme olmaması üzerine dış merkezde çekilen bilgisayarlı toraks tomografisinde bilateral hiler, mediastinal lenfadenopatiler ve akciğer nodülleri izlenmişti. Fizik muayenesinde patoloji saptanmadı..Yapılan tetkiklerinde CRP yüksekliği,tam kan sayımında nötrofili izlendi. Serum ACE düzeyi normal sınırlardaydı. İmmun belirteçleri negatifti. PPD 8 mm olarak ölçüldü. Balgam kültüründe de 104 Staphylococcus aureus (MSSA) üremesi oldu. Tedavi olarak amoksisilin klovulonat 3x 1gr olarak verildi. Solunum fonksiyon testleri ve difüzyon kapasitesi normal izlendi. Hastaya EBUS yapılarak 7 nolu ve 11 nolu lenf nodlarından transbronşiyal iğne aspirasyonu yapıldı. Sitolojik inceleme sonucunda histiyositik agregatlarda göze çarpan kristaloid inorganik partiküler silikozis ile uyumlu bulgular saptandı. Hasta mevcut meslek öyküsü, klinik ve sitolojik bulgular ile kronik silikozis olarak kabul edildi.

Multiple mediastinal lenf nodlarından EBUS ile alınan örnekler sonucunda spesifik silikozis tanısı konulması nedeniyle olgumuzu sunulmaya değer bulduk.

Anahtar Kelimeler: Silikozis, endobronşiyal ultrasonografi, meslek hastalığı

Sitoloji

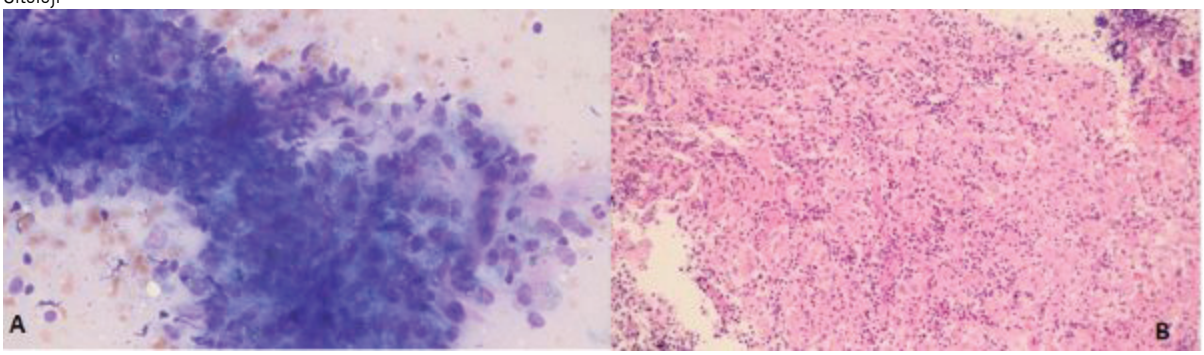

A-Granulomatoz reaksiyonu yansitir epiteloid histiyosit tabakasi ve epiteloid histiositler uzerine cokmus cokmus silika kristalleri, X20 MGG boyasi
B-Hucre blogunda granulomatoz lezyonu gosterir genis epiteloid histiosit tabakasi, x20 HE boyasi

Akciger Grafisi

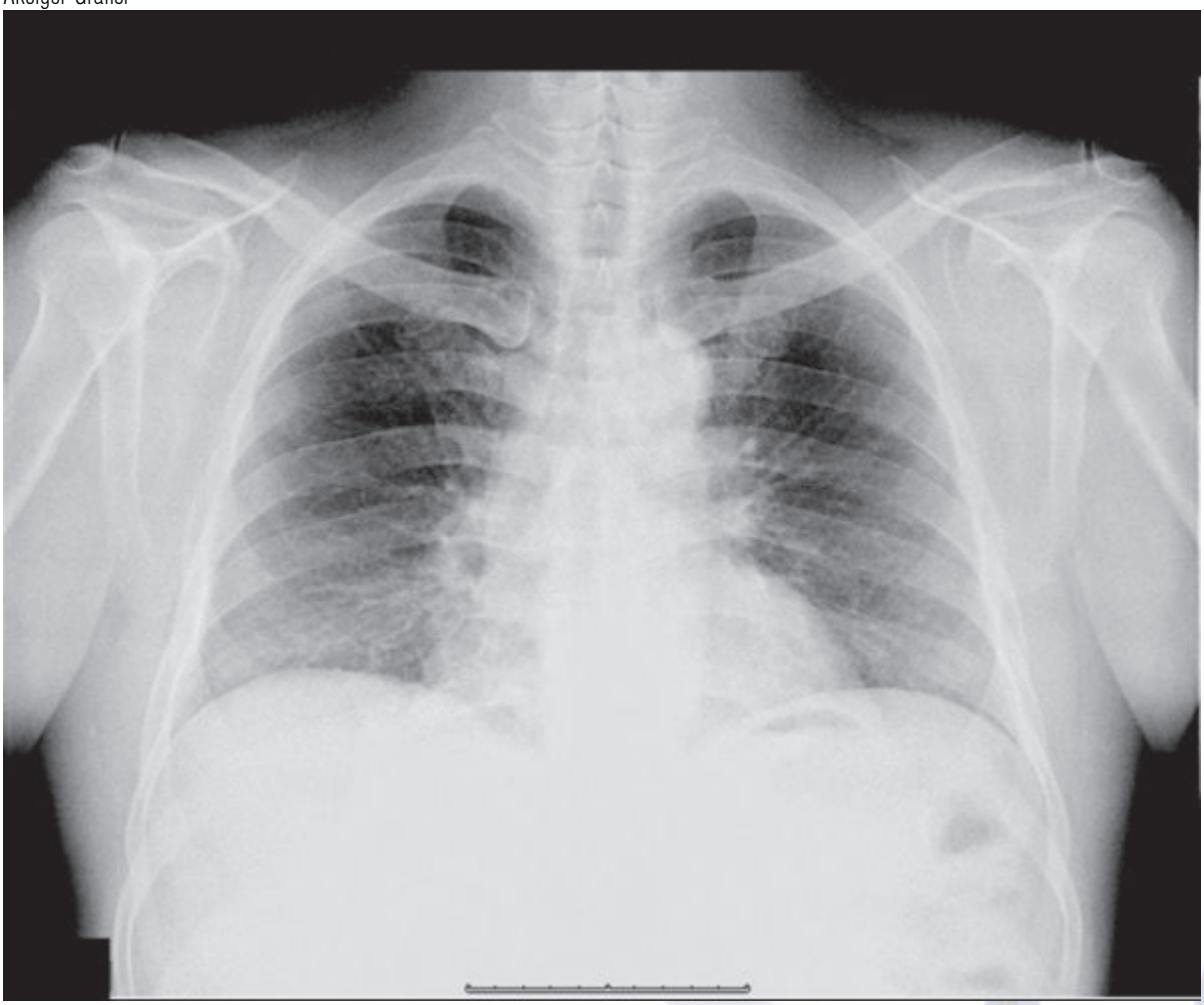

Bilateral hiler dolgunluk ve milimetrik noduller

EP-357

MAZOT ASPİRASYONUNA BAĞLI KİMYASAL PNÖMONİ VE SONRASINDA GELİŞEN PULMONER TROMBOEMBOLİ: OLGU SUNUMU

Zehra Nur Töreyin[1], Nejdiye Mazıcan[1], Aysu Sinem Koç[2], Mustafa Hikmet Özhan[2]

[1]Ege Üniversitesi, Halk Sağlığı Anabilim Dalı, İş Sağlığı ve Meslek Hastalıkları Bilim Dalı, İzmir
[2]Ege Üniversitesi, Göğüs Hastalıkları Anabilim Dalı, İzmir

41 yaşında, 20 paket-yıl sigara içme öyküsü olan erkek hasta, nefes darlığı, öksürük, baş ağrısı, baş dönmesi yakınmaları ile acil servise başvurdu. Otomobil tamircisi olarak çalışan hastanın, araba yakıt deposundan ağzı ile mazot çekmeye çalıştığı sırada mazotu aspire ettiği öğrenildi. Toraks BT'de her iki akciğerde alt lob ağırlıklı buzlu cam alanları izlendi. Kimyasal pnömoni ve hipoksik solunum yetmezliği tanıları ile yoğun bakım ünitesine yatırılarak CPAP ve sistemik kortikosteroid tedavisi uygulanan hastaya izlemde lökositoz, CRP ve prokalsitonin yüksekliği nedeniyle antibiyotik tedavisi başlandı. İzlemde klinik bulguları gerileyen ve oksijen ihtiyacı kalmayan hasta, sistemik kortikosteroid tedavisi ile taburcu edildi. Taburculuğundan 20 gün sonra akut başlangıçlı nefes darlığı nedeniyle acil servise başvuran hastaya çekilen toraks anjiyo BT'de her iki pulmoner arter segmental dallarında tromboemboli saptanması üzerine enoksaparin sodyum ve varfarin tedavisi başlandı. Alt ekstremite venöz doppler ultrasonografide derin ven trombozu izlenmedi. Tedavisi 6 aya tamamlanarak kesildi. Mazotun aspirasyonu, yapısındaki hidrokarbonlar nedeniyle kimyasal pnömoniye neden olmaktadır. Buna ek olarak hidrokarbonların, inflamatuvar mediatörlerin salınımına yol açarak vasküler endotel hasarına neden olduğu bildirilmiştir. Bununla birlikte, literatürde hidrokarbon aspirasyonu sonrasında gelişen pulmoner tromboemboli olgusu bildirilmemiştir. Bu olguda pulmoner tromboembolinin, hidrokarbon aspirasyonuna bağlı gelişen endotel hasarının sonucu olarak ortaya çıktığı düşünülmektedir.

Anahtar Kelimeler: Hidrokarbon aspirasyonu, kimyasal pnömoni, pulmoner tromboemboli

Posteroanterior akciğer grafisi

Toraks BT bulguları - 1

Her iki akciğerde alt lob ağırlıklı diffüz buzlu cam alanları

Toraks BT bulguları - 2

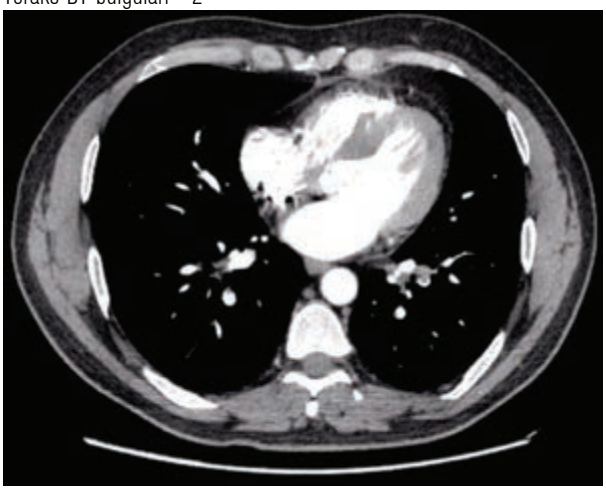

Bilateral segmental pulmoner arter dallarında yaygın tromboemboli

EP-358
HİPERSENSİTİVİTE PNÖMONİSİ

Deniz Uysal, Aylin Güngör Özalp, Meltem Çoban Ağca, Fatma Tokgöz Akyıl, Merve Hörmet, Tülin Sevim

Süreyyapaşa Göğüs hastalıkları ve Göğüs Cerrahisi Eğitim Araştırma Hastanesi,Göğüs Hastalıkları Anabilimdalı,istanbul

GİRİŞ-AMAÇ: Hipersensitivite pnömonisi, duyarlanmış kişilerde çeşitli allerjenlerin tekrarlayan inhalasyonu sonucunda meydana gelen immün temelli bir hastalıktır. İnhale edilen antijene ve antijen miktarına, antijene maruziyetin süresine ve kişinin immun yanıtına bağlı olarak çeşitli klinik bulgularla karşımıza çıkar. Bu olguda hipersensitivite pnömonisinin belirgin özelliklerini tartışmayı amaçladık.

Olgu Sunumu: 56 yaşında erkek hasta, sırt ağrısı, halsizlik şikayetiyle kliniğimize başvurdu. Uzun süreli ilaç kullanımı bulunmuyordu, hayvan besleme öyküsü mevcut değildi. Ayrıntılı anamnezinde yakın zamanda ev taşıma öyküsünün olduğu öğrenildi. Özgeçmişinde özellik bulunmuyordu. Fizik muayenesinde akciğer oskültasyonunda bilateral bazallerde raller dışında sistemik muayenesi doğaldı. PA akciğer grafide bilateral yama tarzında alveolar opasiteleri (Resim 1)bulunan hastaya çekilen toraks bilgisayarlı tomografisinde bilateral özellikle periferal yerleşimli yama tarzında buzlu cam dansitesinde lezyonlar ve interseptal kalınlaşmalar izlendi.(Resim 2) Periferik kanda eozinofilisi yoktu, Total IgE değeri 4.20 idi. Balgam ARB negatif, nonspesifik balgam kültüründe üreme olmadı. Başvurusundan 1 hafta evvel nonspesifik antibiyoterapi kullanmıştı. Hastaya interstisyel akciğer hastalığı öntanısıyla fiberoptik bronkoskopi eşliğinde bronkoalveoler lavaj (BAL) ve sağ akciğer 8. segmentten transbronşiyal biyopsi yapıldı. BAL sıvısında lenfosit %50 ve CD4/CD8 oranı 1.2 olarak saptandı. TBB sonucu alveoler septalarda kronik nonspesifik inflamasyon, hafif derecede fibrozis ve kalınlaşma olarak raporlandı. Anamnezi ve klinik bulguları Hipersensitivite pnömonisi lehine değerlendirilen hasta, mevcut ortamından uzaklaştırıldı ve tedavisiz radyolojik takibe alındı.

SONUÇLAR: Hipersensitivite pnömonisinde allerjenden uzaklaşmayla tedavisiz izlemde radyolojik iyileşme görülmektedir..

Anahtar Kelimeler: Hipersensitivite pnömonisi, inhalasyon duyarlılığı, çevresel allerjenler

Resim 1

Resim 2

EP-360
TEFLONTENCERE YAPIMINDA ÇALIŞAN 10 SİLİKOZ OLGUSU

Bahar Tüzün, Özkan Kaan Karadağ, Özlem Oruç

İSTANBUL MESLEK HASTALIKLARI HASTANESİ

AMAÇ: Silikozis kristal yapıdaki silika tozlarının solunması ile çevresel ve mesleksel maruziyet sonucu gelişen parankimal akciğer hastalığıdır. Gelişen teknoloji ile silika farklı alanlarda kullanılmaya başlanmakta ve yeni iş kollarında(teflon tencere yapımı, elektrik kablo imalatı)olgular bildirilmektedir. Bu bağlamda teflon kaplama işinde çalışan vakalarımız ile yeni iş kollarında gelişen silikozis hastalığına dikkat çekmeyi amaçladık.

YÖNTEM: Çalışma İstanbul Meslek Hastalıkları Hastanesinde teflon tencere yapımında çalışan; semptomları, sigara kullanımları,solunum fonksiyon testleri,akciğer grafileri veyüksek çözünürlüklü bilgisayarlı tomografiverilerine dayanılarak silikozis tanısı alan olgular değerlendirildi.

BULGULAR: Olguların yaşları ortalama 38, 7±3.39 yıldır. Bu meslek grubunda çalışma süreleri ortalama 9,10± 1.56 yıldır. Olgularda nefes darlığı en sık görülen semptomdur. Sigara kullanım miktarı ortalama 14, 70 ± 5.73 pakettir.Solunum fonksiyon testlerinde en fazla restriktif, kombine bozukluk izlendi..Radyolojik sınıflamada ise küçük opasite sonuçları incelendiğinde UÇÖ (Uluslararası Çalışma Örgütü) pnömokonyoz filmleri sınıflandırmasına göre yuvarlak 1,5-3mm çapında opasitelerin baskın opasite tipi olduğu saptandı. Opasite yaygınlığı değerlendirildiğinde en sık 3. Kategori yaygınlık saptandı. 4 vakada A ve B tipi büyük opasiteler belirlendi. Çalışma süresi 5 yılın altında olan 3 vaka saptanmış olması maruz kalınan tozun yoğunluğunu gösteren önemli bir bulguydu.

SONUÇ: Silikozis önlenebilir fakat küratif olarak tedavi edilemeyen çevresel ve mesleksel bir hastalıktır. Oluştuğunda ise geri dönüşü olmayıp solunum yetmezliği ve ölüme neden olabilmektedir. Diğer meslek hastalıkları gibi erken tespit edilmeli ve temasın önlenmesi öncelikli hedef olmalıdır. Opasite yaygınlığı ve tipi, büyük opasitelerin oluşmuş olması pnömokonyoz vakalarının erken tespit edilemediğinin göstergesidir. Mevzuata göre iki yılda bir yapılması gereken pnömokonyoz okuması; meslek hastalıklarının önlenmesi ve erken tespitine yönelik oluşturulan sağlık hizmet sunumu modelinin başarılı olduğunu söylemek mümkün değildir. Silikanın kulllanım alanı bulduğu yeni iş kollarında silikozis tehlikesi açısından daha ayrıntılı merkezi önlemlerin alınması gereklidir.

Anahtar Kelimeler: pnömokonyoz, silikozis, teflon kaplama

PA Akciger grafisi I

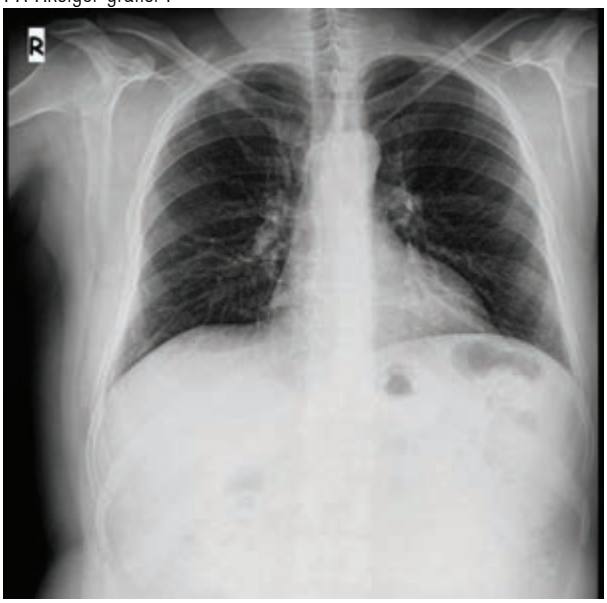

pp 1/0

PA Akciger grafisi II

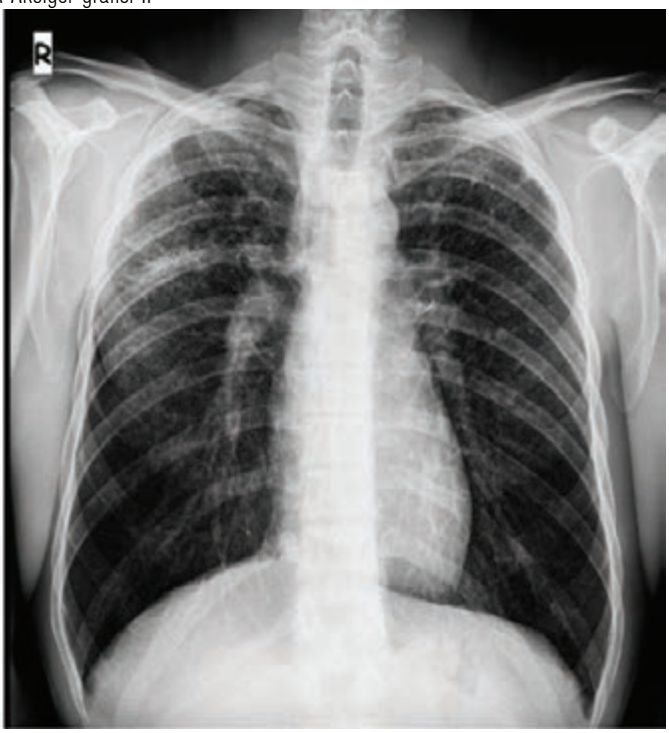

qq 3/2

PA Akciger grafisi III

qq 3/3 B opasite

PA Akciger grafisi IV

qt 3/3

YRBT

II. olgu

YRBT

II. olgu

YRBT

II. olgu

YRBT

II. olgu

YRBT

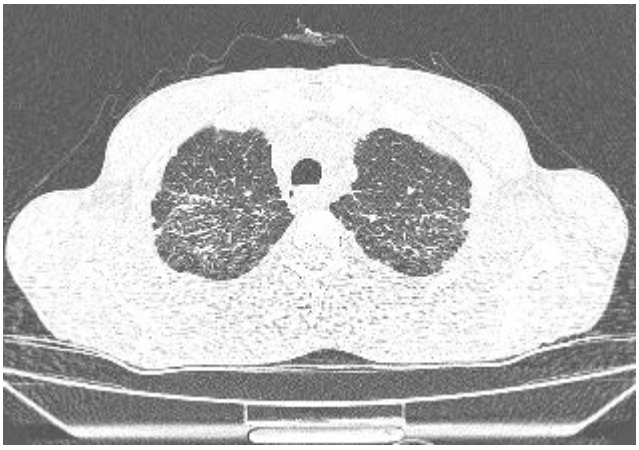

II. olgu

YRBT

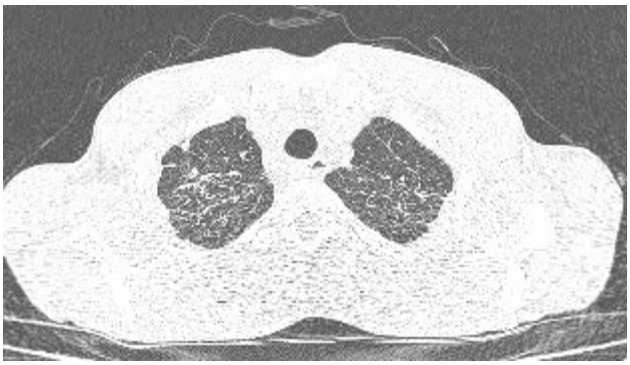

II. olgu

YRBT

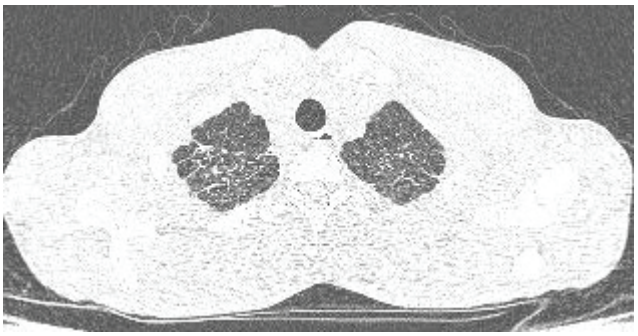

II. olgu

EP-361
KAYNAKÇI AKCİĞERİ

Eliz Oyman, Sibel Arınç, Feride Yaman, Kübra Akyüz

Süreyya Paşa Göğüs Hast. ve Göğüs Cerrahisi E.A.H, Göğüs Hastalıkları Kliniği, istanbul

Kırksekiz yaşında erkek hasta nefes darlığı şikayeti ile polikliniğimize başvurdu. Özgeçmişinde 25 pkt/ yıl sigara içme öyküsü mevcuttu. Hastanın meslek öyküsü sorgulandığında 18 yıldır kaynakçılık yaptığı öğrenildi. Fizik muayenesinde patolojik ses oskulte edilmedi. Rutin labaratuar tetkiklerinde özellik saptanmadı. Hastanın posteroanterior akciğer grafisinde bilateral orta alt zonlarda retikulonoduler infiltrasyon izlendi. Toraks bt de bilateral yaygın mikronodulern patern izlendi. Balgam arb si negatif saptanan hastanın fiberobtik bronkoskopisinde anormal bulgu izlenmedi ve sağ orta lob medial segmentten bronkoalveolar lavaj yapıldı. Bronkoalveolar lavaj incelemesinde %66 oranında makrofaj hakimiyeti izlendi. Cd4/ Cd8: 1,38 saptandı. Lavaj arb negatif idi. Lavaj sitoloji incelemesinde çok sayıda alveolar makrofaj izlendi. Sft FEV1:3,5 %100 DLCO:8,56 %8 0 DLCO/VA: 6,06 %93 idi. Mesleki öykü, klinik ve radyolojik bulguları ile kaynakçı akciğeri tanısı alan hastanın bronkodilatör tedavisi düzenlendi ve iş ortamından uzaklaşması önerildi. Mesleki öykü, klinik ve radyolojik bulguları ile kaynakçı akciğeri tanısı koyduğumuz olgumuzu demonstratif olması nedeni ile sunmayı uygun bulduk.

Anahtar Kelimeler: kaynakçı, akciğeri, meslek maruziyeti, mikronoduler infiltrasyon

BT

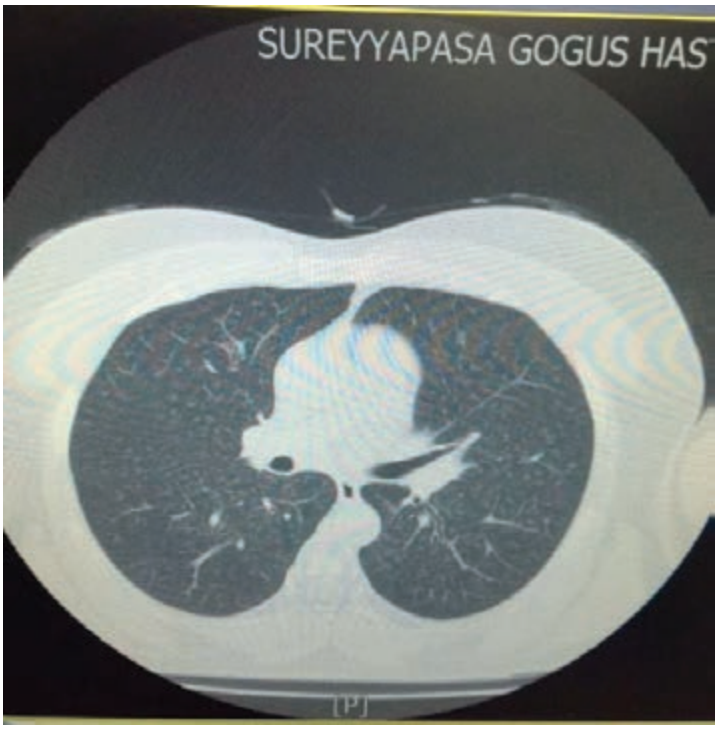

BT

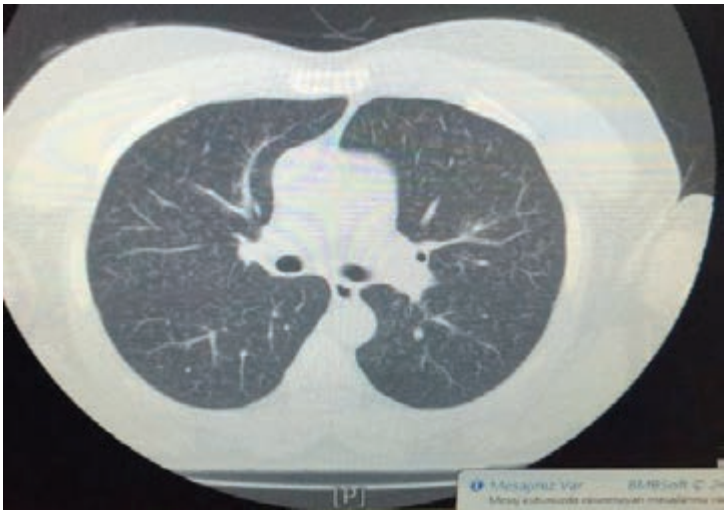

BT

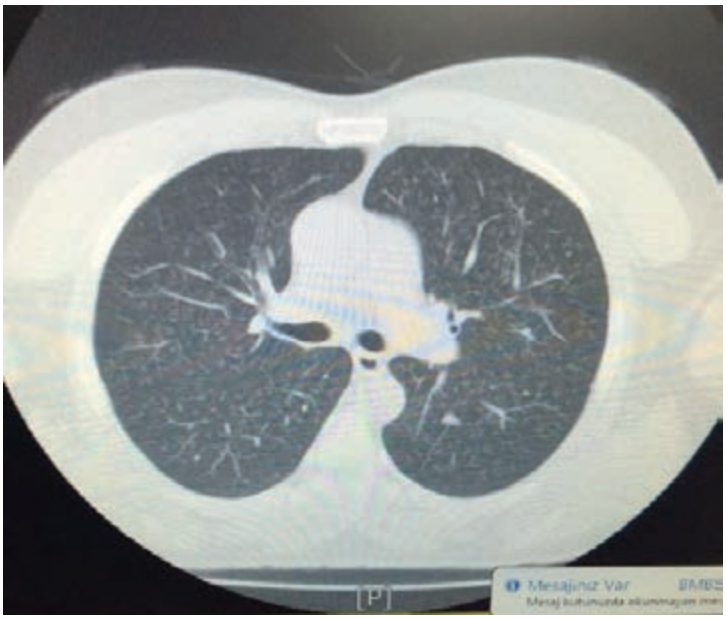

PAAG

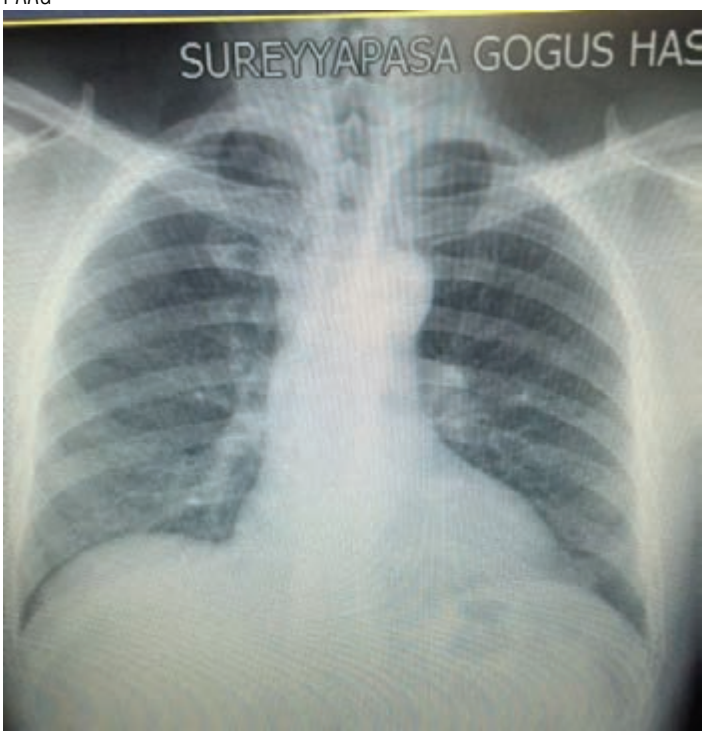

bilateral retikulonoduler patern

EP-362
KÖMÜR İŞÇİSİ PNÖMOKONYOZ OLGULARINDA RADYOLOJİK OPASİTELER İLE SEMPTOMLAR VE SOLUNUM FONKSİYON TESTLERİ ARASINDAKİ İLİŞKİNİN DEĞERLENDİRİLMESİ

Özlem Saniye İçmeli, Murat Nihat Arslan, Belkıs Yapar, Deniz Oğuzhan Melez, Durmuş Evcüman, Salih Serdar Erturan, Yalçın Büyük, Zeynep Orhan
Adli Tıp Kurumu Başkanlığı

Küçük radyolojik opasitelerin varlığında basit, büyük opasitelerin varlığında komplike pnömokonyozdan bahsedilir. Basit pnömokonyozda solunum fonksiyon testindeki bozulma ve solunumsal semptomlar arasındaki ilişki sürekli tartışma konusudur. Komplike pnömokonyozu olmayanlarda solunum fonksiyonlarında bozulma olmadığı ya da hafif bulunduğunu belirten çalışmalar olmakla birlikte yapılan bazı çalışmalarda, komplike pnömokonyozu olsun ya da olmasın kömür tozu maruziyeti olanların solunum fonksiyon testlerindeki belirgin bozulma ve solunumsal semptomların birlikte olabileceğini gösterilmiştir. Maluliyet hesabı için kullandığımız tüzükte maluliyet radyolojik opasitelere göre hesaplanır. Eğer solunumsal semptomlarla radyolojik görünümü arasında belirgin bir çelişki olursa, solunum fonksiyon testlerine başvurulur. Adli Tıp Genel Kurulu'na pnömokonyoz meslek hastalığı tespit ve maluliyet tayini için gönderilen olgularda radyolojik opasiteler ile semptomlar ve solunum fonksiyon testleri arasındaki ilişkinin değerlendirilmesi ile sonuçta solunum fonksiyon testlerindeki etkilenmenin maluliyete etkisini araştırmak amaçlanmıştır.Adli Tıp Genel Kurulu'nda 2006-2014 yılları arasında değerlendirilen 180 tane meslek hastalığı tespit ve maluliyet tayini için gönderilen pnömokonyoz olgularının demografik özellikleri, tespit edilen opasite, solunum fonksiyon testleri değerlerinin(FVC-FEV1-FEV1/FVC) dökümleri yapılarak aralarındaki ilişki ve maluliyet oranına katkısı incelenmiştir. Komplike pnömokonyozda solunum fonksiyonlarındaki etkilenmesin basit pnömokonyoza göre daha fazla olduğu tespit edilmiştir.

Anahtar Kelimeler: Pnömokonyoz, solunum fonksiyon bozukluğu, maluliyet

Demografik özellikler

Meslek hastalığı tespiti ve maluliyeti için	Yaş aralığı (yıl)	Ortalama yaş (yıl)
Alınan ilk rapor tarihinde	29-55	43

180 dosya çalışmaya alınmıştır. Olguların hepsi erkekti.

Madende çalışma süresi

Madende çalışma süresi (yıl)	Çalışma süresi aralığı (yıl)	Ortalama(yıl)
	6-35	24

Semptomlar

Semptomlar		
Dispne	Öksürük	Balgam
139(77%)	30(17%)	27(15%)

Sigara öyküsü

Sigara	
var	yok
147(82%)	33(18%)

Solunum fonksiyon testleri

Solunum fonksiyon testleri			
Normal	Obstruktif	Restriktif	Uyumsuz
77(42%)	34(20%)	46(26%)	23(12%)

ERS kriterlerine göre solunum fonksiyon testleri değerlendirildi, normal, obstruktif ve restriktif olarak sınıflandı. Teste koopere olamayanlar uyumsuz olarak belirtildi.

Basit ve komplike pnömokonyoz

Basit pnömokonyoz	Komplike pnömokonyoz
86(48%)	94(52%)

Basit ve komplike pnmokonyoz olgularında tespit edilen solunum fonksiyon testi özellikleri

Solunum fonksiyon testi	Tümü	Basit pnömokonyoz	Komplike pnömokonyoz
Normal	77(42%)	45(52%)	32(34%)
Obstruktif	34(20%)	10(12%)	24(30%)
Restriktif	46(26%)	18(21%)	28(26%)
Uyumsuz	23(12%)	13(15%)	10(10%)

EP-363
NADİR GÖRÜLEN MULTİPL PULMONER NODÜL OLGUSU: İNTRATORASİK SPLENOZİS

Zehra Dilek Kanmaz[1], Elif Şahutoğlu[1], Esin Yentürk[1], Ali Cevat Kutluk[2], Gülfidan Aras[1], Fatma Işıl Uzel[1], Firdevs Atabey[1], Esin Tuncay[1]

[1]Yedikule Göğüs Hastalıkları ve Göğüs Cerrahisi EAH, Göğüs Hastalıkları ABD, 8.klinik, İstanbul, Türkiye
[2]Yedikule Göğüs Hastalıkları ve Göğüs Cerrahisi EAH, Göğüs Cerrahisi ABD, 1.Cerrahi kliniği, İstanbul, Türkiye

GİRİŞ: Splenozis, intraperitoneal veya intratorasik alanda multipl nodüller şeklinde dalak dokusunun saptanmasıdır. Çoğu vaka ön planda endometriyozis ve neoplazm düşünülerek tanı için cerrahiye verilmektedir. Biz de çocuklukta travma sonrası splenektomi öyküsü olan, subplevral ve parankimal multipl nodüllerle polikliniğimize başvuran ve ön tanıda neoplazm düşünülen bir torasik splenozis vakasını sunmayı amaçladık.

OLGU: 38 yaşında erkek hasta nefes darlığı şikayetiyle başvurdu. 10 paket yıl sigara kullanımı dışında ek hastalık ve ilaç kullanım öyküsü yoktu. Çocukluk çağında geçirdiği trafik kazası sonrası splenektomi öyküsü mevcuttu. Laborotuvar parametrelerinde patolojik bulgu yoktu. Akciğer grafisinde sol akciğer orta zonda periferik yerleşimli düzgün sınırlı nodül ve sol supradiyafragmatik alanda subplevral nodüller saptandı. Toraks BT'de sol üst lob anterior segmentte plevra tabanlı 2 cm çapında nodüler lezyon, alt lob bazal segmentler düzeyinde de nodüler tarzda plevral kalınlaşmalar izlendi. PET-CT'de nodüllerin SUVmax'ı 2.5 saptandı. Bunun dışında hipermetabolik tutulum saptanmadı. 3 ay sonraki kontrol BT'de lezyonların sebat etmesi üzerine sol üst lobdaki plevra tabanlı nodüle transtorasik iğne aspirasyon biyopsisi (TTİAB) yapıldı. TTİAB patoloji sonucu: lenfositler, nötrofiller, eozinofiller, yoğun inflamasyon ve yer yer damar yapıları olarak geldi. İmmünhistokimyada pansitokeratin negatif saptandı. Bronkoskopide patolojik bulgu saptanmadı. Tanısal VATS kararı alındı. Parietal plevrada, mediastende ve parankimde yaygın nodüler lezyonlar görüldü. Diyafragmatik yüzdeki nodüller örneklendi. Frozen sonucunda damar proliferasyonu, lenfoid hücreler, splenozis ile uyumlu görünüm saptandı. Splenozis tanısı konulan hastanın semptomu olmaması nedeniyle tedavisiz takip kararı alındı.

TARTIŞMA: Splenozis, travmatik (abdominal/torakoabdominal) dalak rüptürü veya splenektomi sonrası gelişen dalak dokusunun ototransplantasyonudur. Görülme sıklığı travma sonrası %26-65, hematolojik hastalıklar nedeniyle yapılan splenektomiler sonrası %16-20 olarak bildirilmektedir. Splenik nodüller intraabdominal olarak omental, mezenterik veya intestinal organların serozal yüzlerinde görülmekle birlikte; vakamızda olduğu gibi diyafragma hasarı da söz konusu ise intratorakal de yerleşebilmektedir. Splenik ve torakal travma veya splenektomi anamnezi olan bir hastada eğer sol hemitoraksta diyafragmaya komşu nodüller saptanmışsa torasik splenozis ayırıcı tanıda düşünülerek radyoizotop yöntemler ile tanının doğrulanması gereksiz cerrahi müdehale veya invazif tanısal girişimlerin önüne geçmektedir. Eğer splenik implantlar fonksiyonel ve asemptomatik ise bunların cerrahi olarak eksize edilmesi hastayı splenektomize hastaların maruz kaldığı risklerle karşı karşıya bırakacağından, ayrıca eksizyon sırasında nodülün bulunduğu organa verilebilecek hasar da göz önünde bulundurularak önerilmemektedir.

Anahtar Kelimeler: Splenozis, splenektomi, subplevral nodül

Resim 1

Posteroanterior akciger grafisinde sol orta zonda periferik coin lezyon

Resim 2

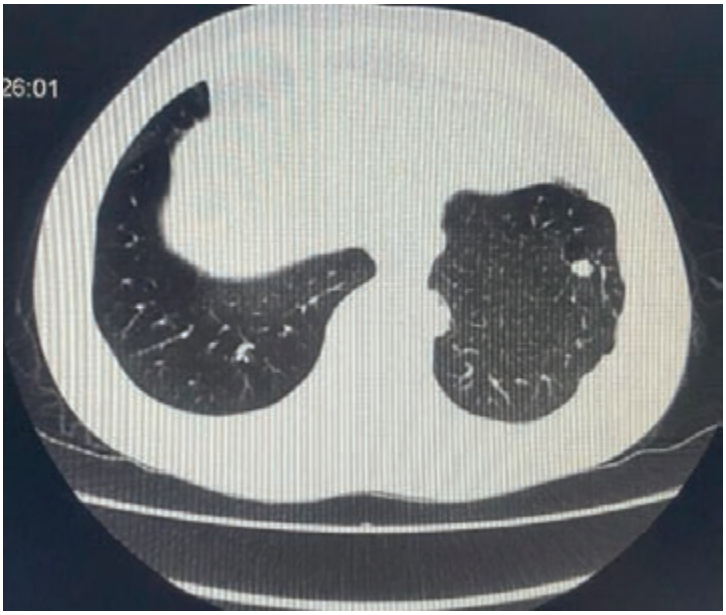

Sol akciger alt lob parankiminde ve mediastinal plevrada noduller

Resim 3

Sol akciğer bazal segmentler düzeyinde subplevral multinodüller

EP-364
GEBE OLGUDA BİLATERAL ŞİLOTORAKS

Aslı Görek Dilektaşlı[1], Özge Aydın Güçlü[1], Ezgi Demirdöğen Çetinoğlu[1], Nilüfer Aylin Acet Öztürk[1], Ahmet Ursavaş[1], Cüneyt Erdoğan[2], Esra Uzaslan[1], Mehmet Karadağ[1]

[1]Uludağ Üniversitesi Tıp Fakültesi, Göğüs Hastalıkları Ana Bilim Dalı, Bursa
[2]Uludağ Üniversitesi Tıp Fakültesi, Radyoloji Ana Bilim Dalı, Bursa

GİRİŞ: Şilotoraks plevral boşlukta lenfatik sıvı birikimiyle gelişen nadir görülen bir klinik tablodur. Primer lenfatik hastalıklara bağlı olabileceği gibi sıklıkla intratorasik malignite, travma ya da cerrahi gibi sekonder nedenlere bağlı gelişmektedir.Gebelik sırasında gelişen şilotoraks olgusu literatür bilgileri eşliğinde tartışılacaktır.

OLGU: 28 yaşında kadın hasta in vitro fertilizasyon (IVF) sonrası gebeliğinin 6. haftasında nefes darlığı yakınması ile acil servise başvurdu. Dispne, embriyo transferi ile eş zamanlı başlamıştı ve yakınması giderek artmaktaydı. Fizik muayenesinde üst ekstremite ve boyunda şişlik mevcut olup oskultasyonda her iki akciğer bazallerde solunum sesleri işitilmemekte ve perküsyonda matite alınmaktaydı. Posteroanterior akciğer grafisinde bilateral plevral efüzyon izlenmekteydi (Resim 1). Üst ekstremite venöz doppler ultrasonografide her iki üst ektremitede yaygın venöz trombüs saptandı. Düşük doz kontrast madde ve düşük radyasyon dozu ile çekilen toraks bilgisayarlı tomografide sağ subklavian vende trombüs ve kollateral venler izlendi. Enoksaparin sodyum 60mg 2x1 subkutan başlandı. Sağ hemitorakstan hastaya torasentez yapıldı. Süt rengi sıvı aspire edildi (Resim 2). Laboratuar değerleri Tablo 1 ve 2' de özetlenmiştir. Şilotoraks tanısıyla bilateral göğüs tüpü uygulandı. Günlük toplam 1,5 litre drenajı olan hastaya total parenteral nutrisyonu takiben düşük yağ içerikli orta zincirli yağ asidinden zengin enteral diyet başlandı. Spontan venöz tromboz etyolojisine yönelik yapılan incelemelerde Behçet Hastalığı, antifosfolipid sendromu, ovaryan hiperstimulasyon sendromu saptanmadı. Genetik DNA test incelemelerinde metilen tetrahidrofolat redüktaz C677T ve Factor V G1691A (Leiden) homozigot mutasyon saptandı. Antikoagulan tedavi ve düşük yağ içerikli enteral beslenme altında klinik ve radyolojik bulgularda belirgin düzelme izlendi. Sezeryan ile miyadında sağlıklı bebek dünyaya getiren hasta postpartum antikoagulan tedavisine devam etmekte ve klinik olarak yakınması bulunmamaktadır.

TARTIŞMA: Şilotoraks, nadiren vena kava süperior trombozuna bağlı gelişebilir. Santral ven trombozu, bilateral şilotoraks nedenleri arasında yer almaktadır. Gebelikte görülen yaygın venöz trombozların etyolojisinde, Faktör V Leiden (FVL) ve Protrombin G20210A (PT G20210A) sıklıkla görülen genetik mutasyonlardır. IVF uygulamasını takiben gelişen üst ektremite venöz trombozunda yüksek doz serum östrojen düzeylerine bağlı hiperkoagulabilitenin zemin hazırladığı düşünülmektedir.

SONUÇ: Şilotoraks etyolojisi araştırılırken altta yatan herediter trombofilinin IVF tedavisi sırasında uygulanan hormonoterapi ile birlite yaygın tromboza yol açabileceği akılda tutulmalıdır.

Anahtar Kelimeler: şilotoraks, gebe, herediter trombofili

Resim 1

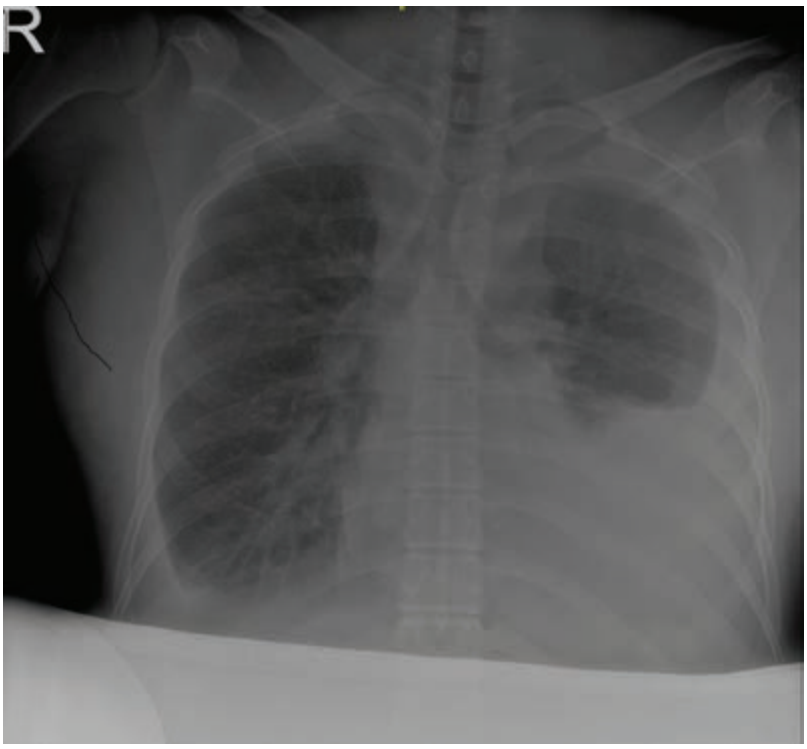

Posteroanterior akciğer grafide bilateral plevral effüzyon

Resim 2

Plevral sıvının makroskopik görünümü şilöz özellikte idi

Resim 3

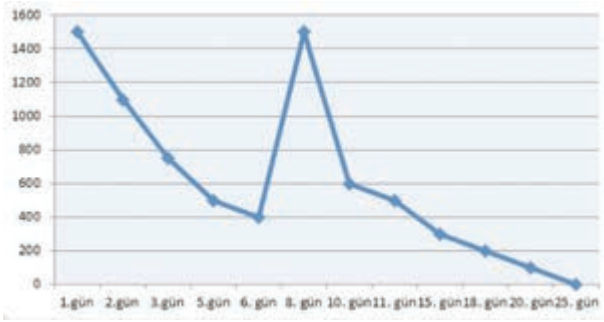

Plevral sıvının günlük drenajı (ml/gün)

Resim 4

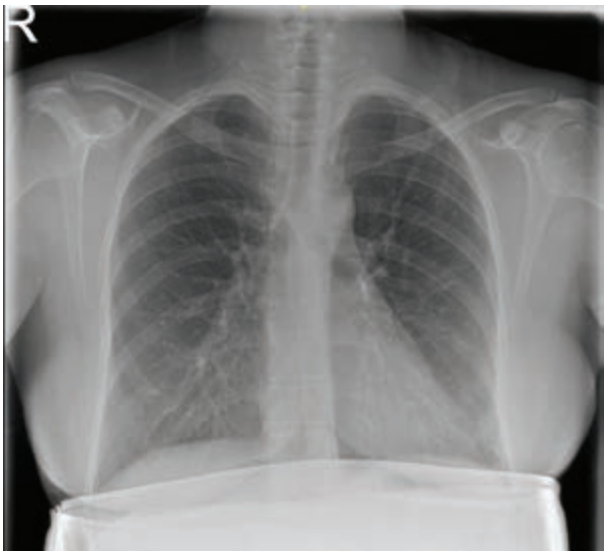

Posteroanterior akciğer grafide kostafrenik sinüsler açık olarak izlenmekte

Tablo 1. Plevral sıvının biyokimyasal özellikleri ve hücre dağılımı

Görünüm	Opak
Renk	Süt beyazı
Lökosit sayısı, hücre/mm3	2780
Nötrofil, %	11
Lenfosit, %	66
pH	7,12
Glukoz, mg/dL	100
Kolesterol, mg/dL	124
Trigliserit, mg/dL	1420
Protein, g/dL	5,2
Albumin, g/dL	2,2
Laktat dehidrogenaz, IU/L	583
Adenozin deaminaz, U/L	6

Tablo 2. İlk başvuruda alınan serum biyokimyası ve hücre sayımı

Lökosit sayısı, x 10_9 hücre/L	15,6
Hematokrit, %	33,5
Trombosit sayısı, x 10_9 hücre/L	441
Nötrofil sayısı, %	81,8
AST, IU/L	16
ALT, IU/L	24
LDH, IU/L	272
Protein, g/dL	6,1
Albumin, g/dL	3,0
Kreatinin, mg/dL	0,51

AST= aspartat aminotransferaz ALT= alanin aminotransferaz LDH= laktat dehidrogenaz

EP-365

PULMONER EMBOLİ KLİNİĞİ VE LABORATUAR BULGULARIYLA PREZENTE OLAN İDİOPATİK REKÜRREN PERİKARDİT

Yasemin Söyler[1], Orhan Küçükşahin[2], Hülya Çetinkaya[3], Mustafa Şırlak[4], Murat Turgay[5], Demet Karnak[1]

[1]Ankara Üniversitesi Tıp Fakültesi Göğüs Hastalıkları Ana Bilim Dalı, Ankara
[2]Yıldırım Beyazıt Üniversitesi Romatoloji Bilim Dalı, Ankara
[3]Ankara Üniversitesi Tıp Fakültesi Gastroenteroloji Bilim Dalı, Ankara
[4]Ankara Üniversitesi Tıp Fakültesi Kardiyovasküler Cerrahi Ana Bilim Dalı, Ankara
[5]Ankara Üniversitesi Tıp Fakültesi Romatoloji Bilim Dalı, Ankara

Herediter periyodik ateş sendromları doğal bağışıklık sisteminin primer disfonksiyonuyla karakterize bir hastalık grubudur. İdiopatik rekürren akut perikardit(IRAP) de bu gruba benzemektedir. Genellikle pediatrik populasyonda karşımıza çıkar, az sayıda erişkinde de görülebilmektedir. IRAP tanısı göğüs ağrısı, perikardiyal sürtünme sesi, EKG değişikliği, yeni ya da kötüleşen perikardiyal effüzyon ve klinik olarak akut perikardit kriterlerinden iki tanesinin varlığı ile konur. 34 yaşında erkek karın ağrısı ve kabızlık yakınmasıyla ile gastroenteroloji bölümünden göğüs hastalıkları kliniğine artan dispnesi nedeniyle pulmoner emboli ön tanısıyla refere edildi. Fizik muayenesinde murphy pozitifiği, sol kostafrenik sinüste matite ve kalp seslerinın derinden geldiği saptandı. Geldiğinde yapılan kan tetkiklerinde hafif anemi CRP ve sedimentasyon yüksekliği dışında normaldi. Ultrasonografisinde safra kesesi etrafında sıvı tespit edildiği ve akut kolesistite yönelik olarak oral alımı kesilip, intravenöz antibiyotik tedavisi başlandığı, takiplerde karın ağrısı ve laboratuvar bulgularının gerilediği ve olgunun 6 hafta sonra kolesistektomi operasyonu planlandığı öğrenildi.Akciğer radyografisinde kardiyotorasik oran artmış, sol kostofrenik sinüs kapalıydı. D-Dimer 2863 ng/mL (N:0-243) bulundu. Hastanın göğüs ağrı dışında başka bir semptomu yoktu, kan gazlarında hafif hipoksemisi mevcuttu. EKG'de V 4-6'da PR çökmesi mevcuttu. Pulmoner BT-anjiografide perikardda kalınlaşma-perikardiyal effüzyon ve solda az miktarda plevral effüzyon saptandı. USG eşliğinde hemorajik vasifta az miktarda sıvı alındı. Sitolojisi malignite açısından negatifti. Altta yatan romatolojik hastalık ön tanısı ile bakılan immun belirteçler, romatolojik tetkikler, komplemanlar ve direkt-indirekt coombs tetkikleri normaldi. Nükleer antijenlere karşı bakılan antikor çalışmasında PM-SCL antikoru pozitifti. Acil ekokardiyografide sol ventrikül arka duvar arkasında 2,3-2,5 cm, sağ atrium önünde 2 cm, sağ ventrikül apikalinde 1,9 cm perikardiyal sıvı ve sağ atriumda kollaps izlendi, perikardiyosentez yapılarak 650 cc eksüda ile uyumlu sıvı boşaltıldı. Perikard adenozindeaminaz (ADA) düzeyi 33 IU/L, serum ADA 13 IU/L idi. Tüberküloz ve adi kültürde, tüberküloz DNA analizinde ve quantiferonda pozitiflik bulunamadı. Kontrolde perikardda sıvı birikimi izlenmemesi üzerine taburcu edildi.Hastaya kortikosteroid (KS), kolşisin ve plaquenil başladı. KS kesildikten sonra yeniden perikardit atağı gelişmesi üzerine yeniden KS tedavisi başlanan bu tedavi altında semptomları olmayan olgu IRAP tanısı için gerekli olan kriterlerden göğüs ağrısı, EKG değişikliği, yeni gelişen perikardiyal sıvı, klinik olarak akut perikardit tanısının koyulması ve diğer perikardit nedenlerinin dışlanması ile IRAP olarak kabul edildi.

Anahtar Kelimeler: idiopatik rekürren akut perikardit, IRAP, perikardit

Resim 1.

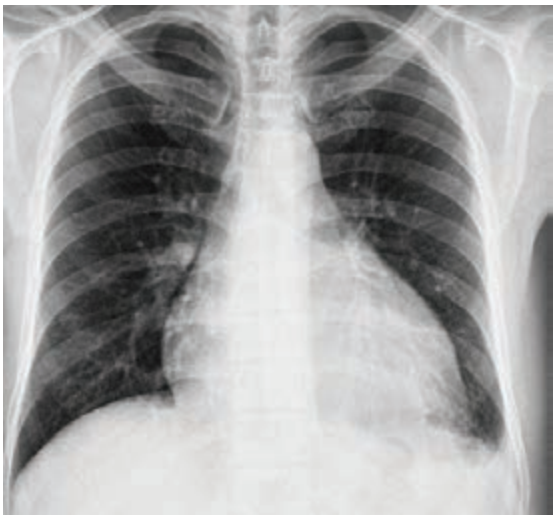

KTO artmış, solda plevral effüzyon

Resim 2

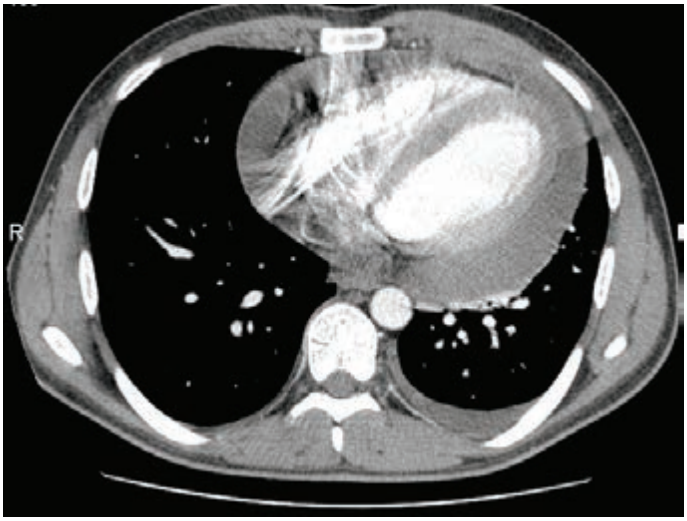

Perikardda kalınlaşma, perikardiyal ve plevral effüzyon

EP-366
KİTLE İMAJI VEREN MULTİLOKÜLE AMPİYEM

Şule İleri, Aydanur Ekici, Büşra Tekin, Mehmet Savaş Ekici

Kırıkkale Üniversitesi, Göğüs Hastalıkları Ana Bilim Dalı, Kırıkkale

GİRİŞ: Akciğer enfeksiyonlarına sekonder olarak plevral boşlukta biriken sıvı parapnömonik efüzyon olarak adlandırılır. Parapnömonik efüzyonlara sıklıkla bakteriyel ve viral pnömoniler neden olurlar ve bu efüzyonların komplike olması ile plevral boşlukta pü birikerek ampiyem ortaya çıkar. Tanı radyolojik olarak konur. Parapnömonik sıvıların erken tespit edilip, uygun antibiyoterapi ile ampiyem gelişiminin önlenmesi, daha invazif tedavilere gereksinimini azaltacaktır. Ampiyemin tedavisinde ise videotorakoskopik delokülasyon/dekortikasyon veya torakotomi ile dekortikasyon gibi cerrahi yöntemler gerekir.

OLGU: 37 yaşında erkek hasta, aktar, 3 gündür devam eden öksürük balgam atamama sırt ağrısı şikâyetleriyle acil servise başvurdu. Özgeçmişinde ek hastalık olmayan hasta 15 paket/ yıl sigara öyküsü mevcuttu.Fizik muayenesinde sağ akciğer orta zon ve alt zonda solunum sesleri azalmıştı. Laboratuvar incelemesinde c-reaktif protein (CRP):342 mg/L beyaz küresi: 18 10'3/ uL, nötrofil yüzdesi 81.7 idi. Solunum fonksiyon testinde FEV1: 1.30 litre (%30) FVC: 1.33 litre (%25) FEV1/FEV: %97.6 ileri derecede restriktif solunum yetmezliği mevcuttu. Akciğer grafisinde sağ akciğer orta ve alt zonda opasitesi mevcuttu (resim1). Hastaya moksifloksasin 400 mg 1x1 i.v ve seftiriakson 1 gr 2x1 i.v tedavisi başlandı. Takiplerinde crp:398 ateş:38 derece olan hastanın seftiriakson tedavisi stoplandı. Tedavisine meropenem 3x1 i.v eklendi.Antibiyoterapiye rağmen hastanın akciğer grafisinde herhangi bir regresyonu izlenmedi. Hastanın çekilen kontrastlı bilgisayarlı tomografisinde multılokule ampiyemle uyumlu görünüm mevcuttu (resim2).Hastaya usg eşliğinde torasentez yapıldı fakat yoğun içerikten dolayı plevral sıvı aspire edilemedi. Hastaya göğüs cerrahisi tarafından torakotomi ile dekortikasyon cerrahisi ampiyem boşaltma işlemi uygulandı.Kontrol akciğer grafisinde sağ akciğer orta ve alt zonda opasitesi kaybolmuştu.Hastanın kliniği düzeldi kontrol CRP değeri normal sınırlarda geldi.

SONUÇ: Biz bu vakada geç başvurulan pnömoni olgularının ampiyemle gelebileceğini ve lokule ampiyemlerin kitle imajı verebileceğini vurguladık.

Anahtar Kelimeler: ampiyem,kitle,pnomoni

resim1

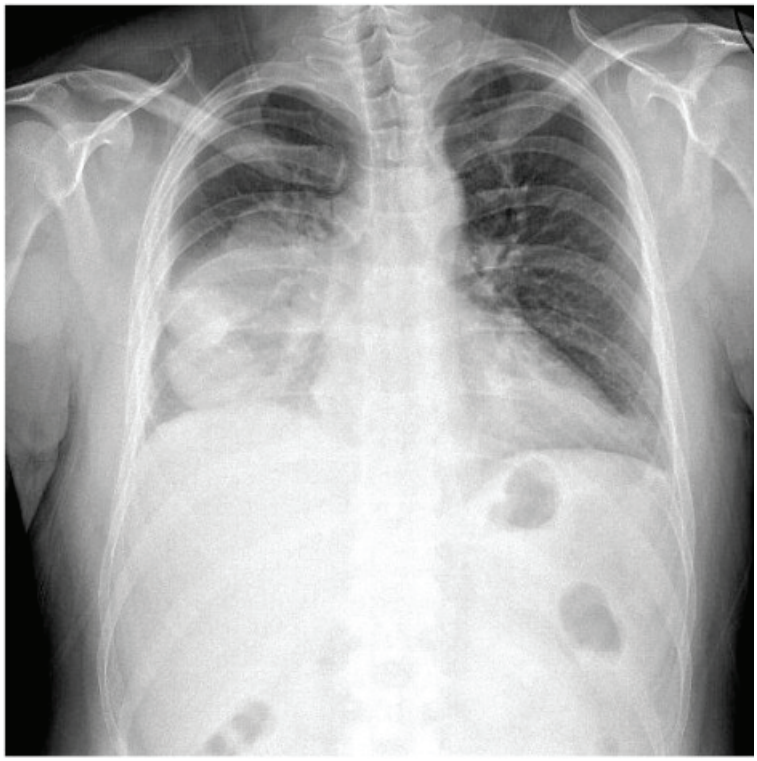

resim2

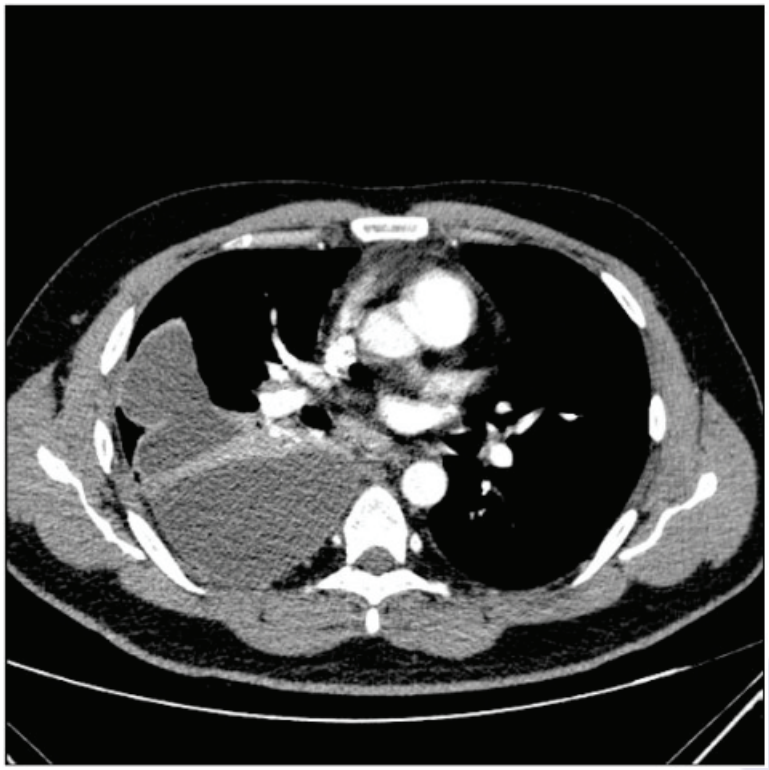

EP-367
SOL HEMİTORAKSTA İDYOPATİK ŞİLOTORAKS: BİR OLGU NEDENİYLE

Özlem Soğukpınar, Hatice Türker, Güzide Tomas, Sümeyye Bekir Alpaslan, Baran Gündoğuş, Neslihan Köse

Sağlık Bilimleri Üniversitesi Süreyyepaşa Göğüs Hastlıkları ve Göğüs Cerrahisi Eğitim Araştırma Hastanesi

GİRİŞ: Şilotoraks, torasik kanalın bütünlüğünün bozulması sonucu, plevral aralıkta sıvı birikmesidir. Sıvının süt renginde olması ve trigliseritlerin yüksek olması karakteristik bulgusudur. Tanı, biyokimyasal özellikler ile konulur. Metabolitler, su ve elektrolit açısından zengin şilöz sıvının devamlı kaybı genel durumu hızla bozabilir. Optimal tedavi halen tartışmalıdır.

OLGU: Yirmi altı yaşında erkek hasta,öksürük,balgam,ateş,halsizlik yakınmalarıyla başvurdu. Akciğer grafisinde sol hemitoraksta homojen yoğunluk artışı mevcuttu. Torasentezde beyaz süt renginde plevral mayi alındı. Plevral mayinin biyokimyasal analizi ile şilotoraks tanısı doğrulandı. Şilotoraks nedenleri açısından incelendiğinde etyolojik patoloji saptanamadı. Konservatif tedavi ile şilotoraksta gerileme görüldü. Konservatif tedavi ile gerileyen sol akciğerde idyopatik şilotoraks tanısı konulan olguyu tartışmak istedik.

SONUÇ: Şilotoraks nedenleri arasında oldukça nadir görülen idyopatik şilotoraks, herhangi bir cerrahi girişim gerekmeksizin konservatif tedavi ile geriliyebilmektedir.

Anahtar Kelimeler: Şilotoraks, Şilöz sıvı, plevral effüzyon

Resim 1

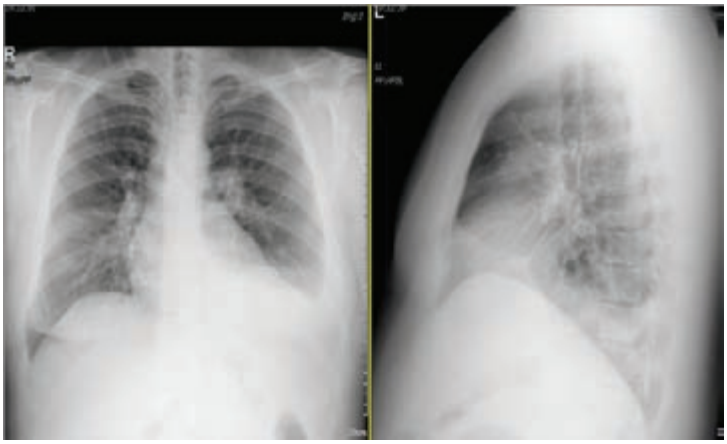

İlk başvuru esnasında iki yönlü akciğer grafisinde; sol hemitoraksta plevral effüzyonla uyumlu görünüm

Resim 5

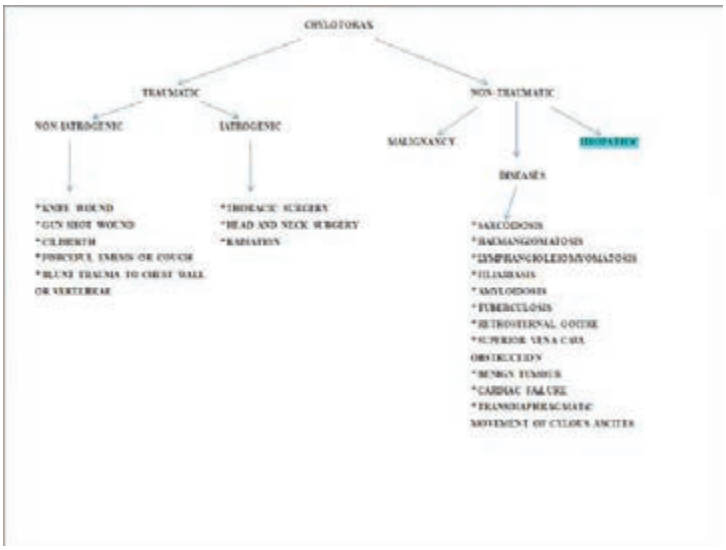

Şilotoraks nedenleri

Resim 2

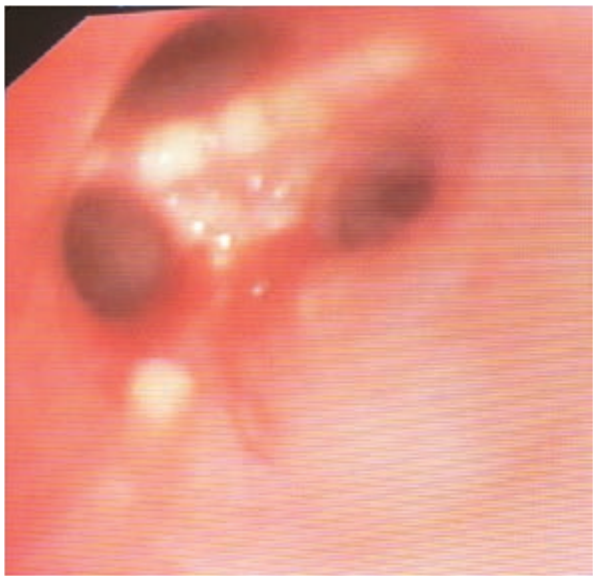

Endobronşial mukozada beyaz renkli papillomlar

Resim 3

Olgunun ekspektore ettiği filamentöz yapılar

Resim 4

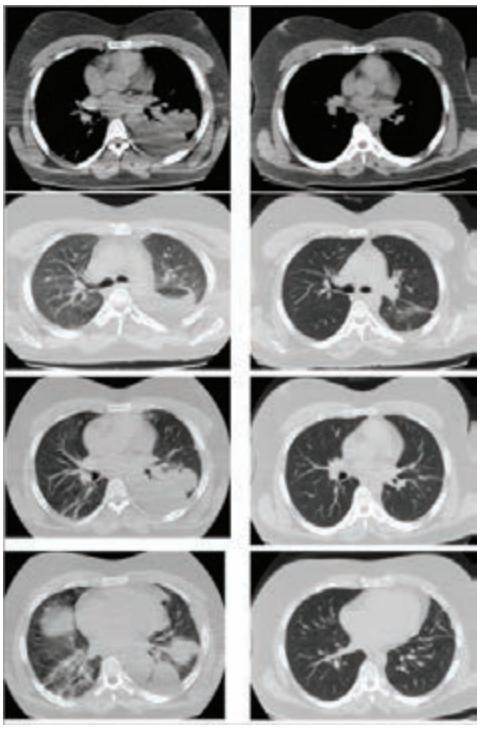

Tanı esnasında ve tedavi ve takip sonu Toraks BT kesitleri

EP-368
PROSTAT KANSERİNE BAĞLI NADİR OLARAK GELİŞEN ŞİLOTORAKS OLGUSU

Fulsen Bozkuş[1], Huseyin Arpag[1], Muhammet Sayan[2]

[1]Kahramanmaraş Sütçü İmam Üniversitesi,Göğüs Hastalıkları AD,Kahramanmaraş
[2]Kahramanmaraş Sütçü İmam Üniversitesi,Göğüs Cerrahisi AD,Kahramanmaraş

73 yaşında erkek hasta nefes darlığı ve halsizlik yakınması ile kliniğimize başvurdu. Nefes darlığının son 2 aydır olduğunu ve bu süre içerisinde yaklaşık 5-6 ay kadar kilo kaybı da olduğunu belirtti. 35 paket yıl sigara öyküsü olan olgunun özgeçmişinde 2 yıl öncesinde prostat kanseri nedeni ile operasyonu mevcuttu. Fizik muayenesi genel durumu orta, bilinci açık, koopere, oryante idi. Aksiller ateşi 36,9ºC, TA: 110/60 mmHg, nabız hızı 110/dk olup periferik oksijen saturasyonu: %93 idi. Solunum sistemi muayenesinde her iki akciğer bazallerinde solunum sesleri azalmış ve perküsyonda matite saptandı. Diğer sistem muayenelerinde özellik saptanmadı. Laboratuvar değerlerinde; lökosit: 3.580uL, sedimentasyon: 85 mm/h, CRP: 113 mg/L, Hb: 11.7 gr/dL, Htc: %34.4, üre: 30 mg/dl, kreatinin: 1.4 mg/dl, ALT: 9 U/L, AST: 25 U/L Na: 139 mEq/L, K: 3,9 mEq/L, Ca: 8.9 mEq/dl, Cl: 105 mEq/dl olup biyokimyasal parametrelerinde patolojik özellik yoktu. Koagülometrisi ve tam idrar tahlili normaldi. Toraks tomografisinde sağda daha fazla olan bilateral plevral efüzyon izlendi (Figure 1). Hastaya tanısal amaçlı sağ taraftan torasentez yapıldı ve alınan sıvı şilöz vasıfta idi. Plevral sıvı analizinde glukoz 89 mg/dL, LDH 302 U/L, total protein 4.2 g/dL, albumin 3 g/dL, trigliserit 170 mg/dL, kolesterol 112 mg/dL ve pH 7.41 olarak bulundu. Plevral sıvıda lenfosit hakimiyeti (%90) vardı. Plevral mayi sitolojisinde malign hücre görülmeyen hastanın kültüründe üreme olmadı ve ARB negatif idi. Plevral mayi eksuda karakterinde idi ve şilotoraks tanısı konulan hastaya oral alım kesilerek total parenteral beslenme başlandı. Hastaya plörokan takıldı. Yaklaşık toplam 2700 cc drenaj sağlandıktan sonra talk plöredez uygulandı ve 5. günde plörokan çekildi.

Lenfatik sıvının plevral boşlukta anormal birikimi ile karakterize olan şilotoraks, tümörlerin, mediastinumu etkileyen nadir bir komplikasyonu olarak ortaya çıkar. Etyolojide en çok malignite ve travma sorumludur. Şilotoraksın prostat kanseriyle birlikteliği sık karşılaşılan bir durum olmamasına karşın daha önce literatürde tanımlanmıştır. Maligniteye bağlı oluşan şilotoraksın uygun tedavisi, etkili oldukları ispatlanmış olan hem diyetsel ve hormonal manipülasyonları içeren konservatif yaklaşımdan hem de mekanik interkostal drenajdan oluşmaktadır. Bu vaka sunumunda şilotoraks gelişen prostat kanser tanısı olan bir olguyu ve tedavisi için mevcut bulguları sunduk

Anahtar Kelimeler: Şilotoraks,prostat kanseri,tedavi

Resim 1

Resim 2

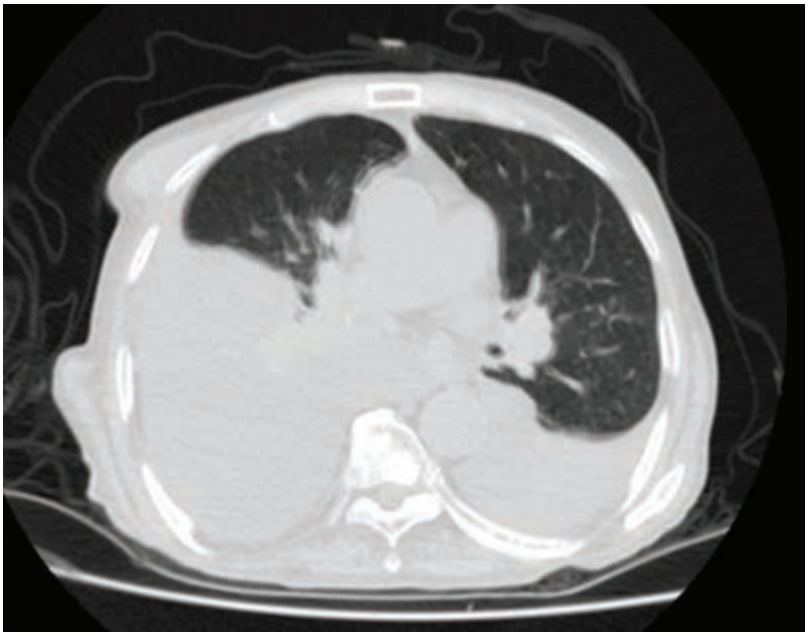

EP-369
BT EŞLİĞİNDE TTİİAB SONRASI PNÖMOTORAKS GELİŞEN HASTALARIMIZ; TÜP KİME, NE ZAMAN

Gülru Polat[1], Hacer Akşit[1], Gülistan Karadeniz[1], Melih Büyükşirin[1], Ahmet Maviş[2], Demet Yaldız[3], Soner Gürsoy[3]

[1]Dr Suat Seren Göğüs Hastalıkları ve Cerrahisi Eğitim ve Araştırma Hastanesi, İzmir, Göğüs Hastalıkları
[2]Dr Suat Seren Göğüs Hastalıkları ve Cerrahisi Eğitim ve Araştırma Hastanesi, İzmir, Radyoloji
[3]Dr Suat Seren Göğüs Hastalıkları ve Cerrahisi Eğitim ve Araştırma Hastanesi, İzmir, Göğüs Cerrahisi

GİRİŞ: Pulmoner lezyonların patolojik tanısı doğru tedavinin planlanması için önemlidir. BT eşliğinde TTİİAB bu amaçla kullanılan bir yöntemdir. Bu çalışmanın amacı; pnömotoraks için olası risk faktörlerini saptamak, pnömotoraks gelişen hastaların acilde ne kadar izlendiği ve ne kadarına göğüs tüpü takılması gerektiğini retrospektif olarak değerlendirmektir.

MATERYAL-METOD: BT eşliğinde TTİİAB sonrası pnömotoraks geliştiği işlem sırasında BT ile saptanan ve radyolog tarafından acil servise takip için gönderilen 314 hasta analiz edildi. Olguların acil serviste nekadar takip edildiği, ne zaman tüp torakostomi uygulandığı, tüp torakostomi takılması gerekmeyen olguların nezaman taburcu edildiği kaydedildi. Pnömotoraks gelişen olgularda, pnömotoraks gelişmesi ile olguların yaşı, lezyonun boyutu, lezyonun plevraya uzaklığı, amfizem varlığı, iğne açısı arasındaki ilişki araştırıldı. Bağımsız grupta sayısal değişkenlerin karşılaştırılmasında Man-Whitney U testi kullanıldı. Sınıfsal değişkenlerin dağılımları Chi-Square test yöntemleri ile karşılaştırıldı.

SONUÇLAR: Çalışmaya alınan 314 hastanın 271i erkek, 43ü kadın idi. 314 hastanın 117sine (%37) tüp torakostomi uygulandı. Erkeklerin % 39.1 ine, kadınların % 25.6 sına tüp takıldı. (p:0.125). Amfizem olan 200 hastanın 79 una (%39.5), olmayanların 38'ine (%33.8) tüp yakıldı (p:0.277). Tüp takılan ve takılmayan hastaların yaşları arasında anlamlı fark bulunmadı (p:0.533). İğne açısı yönünden, 59 hastaya 45 derece ile, 255 hastaya ise 90 derece ile girilmiş. Pnömotoraks gelşmesi ile, iğne açısı arasında ilişki saptanmadı (p:0.996). Tüp torakostomiye giden hastalara 3 saat sonra tüp takılırken, tüp takılmayan hastalar 5 saat takip edildi. İki grup arasında istatistiksel olarak anlamlı fark bulundu(p:0.000). Lezyonun boyutu ile tüp torakostomiye gidiş arasında bir ilişki bulunmazken, lezyonun plevraya uzaklığı ile iki grup arasında anlamlı fark bulundu (p:0.000). Sonuç olarak; pnömotoraks olup tüp torakostomiye giden olgularda lezyonun plevraya uzaklığı bir risk faktörü olarak bulundu. Tüp torakostomiye giden olgularda 3. Saatte pnömotoraks tüp takılacak boyuta gelmekte idi bu nedenle pnömotorakslı olguların acilde en az 3 saat takip edilmesi, 3 saatten önce taburcu edilmemesi gerektiği, 3. saatte tüp takılması gerekmeyenlerin de 5 saat takibinin yeterli olacağı sonucuna varıldı.

Anahtar Kelimeler: pnömotoraks, tüp torakostomi, transtorasik ince iğne biyopsi

EP-370
PLEVRANIN NADİR TÜMÖRÜ: SOLİTER FİBRÖZ TÜMÖR

Serkan Uysal[1], Osman Korcan Tilkan[1], Selma Çukur[2], Mertol Gökçe[1]

[1]Bülent Ecevit Üniversitesi Tıp Fakültesi Göğüs Cerrahisi Anabilim Dalı, Zonguldak
[2]İzzet Baysal Devlet Hastanesi Patoloji Kliniği, Bolu

GİRİŞ: Plevranın soliter fibröz tümörü yavaş büyüyen nadir bir tümördür. %80 oranında visseral plevradan bir sapla çıkmaktadır. Olgular çoğunlukla asemptomatiktir. Tümörün büyüklüğüne ve lokalizasyonuna bağlı olarak nefes darlığı, öksürük, göğüs ağrısı görülebilir. Radyolojik görüntüleme yöntemlerinde genellikle iyi sınırlı, homojen ve yuvarlak kitle olarak görülür. Bu tümörlerin tanı ve tedavisi için genellikle torakotomi gerekir. Prognozu etkileyen en önemli faktör tümörün komplet rezeksiyonudur. Rekürrens ve malign transformasyon riski vardır. Olgumuz nadir görülmesi üzerine sunulmuştur.

OLGU: 60 yaşında kadın hasta sağ yan ağrısı ile başvurdu.Yapılan tetkiklerinde toraks tomografisinde sağ orta lob komşuluğunda ekstraparankimal, kaburga ile ilişkili görünen 3,5 cm'lik düzgün sınırlı lezyon saptandı. Hastanın ince iğne aspirasyon biyopsisi ''malign epitelyal tümör'' olarak raporlandı. Hastaya preoperatif torakal USG yapıldı. Kaburga ile ilişkili lezyon olduğu, akciğer ile ilişkisiz olduğu ifade edildi. Videotorakoskopik olarak başlanan operasyonda lezyonun ince bir sap ile visseral plevraya tutunduğu, parietal plevra ve kaburga ile ilişkisiz olduğu görüldü. Endoskopik stapler olmaması üzerine hastaya minitorakotomi yapıldı. Sert, düzgün sınırlı, solid, beyaz görünümlü lezyona wedge rezeksiyon uygulandı. Hasta postop 5.gün komplikasyonsuz taburcu edildi. Patoloji sonucu '' soliter fibröz tümör '' olarak raporlandı. Hastan nüks açısından takibe alındı. Postop 6. ay kontrolünün normal olduğu görüldü.

SONUÇ: Cerrahi rezeksiyon hem benign hem de malign soliter fibröz tümörlerin tedavisinde en iyi seçenektir. Benign tümörlerde kür sağlamaktadır. Kesin tanı ve tedavi için torakotomi, uygun vakalarda torakoskopi seçilmelidir. Kitlenin total olarak çıkartılması ile küratif tedavi sağlanır; ancak düşük oranlarda da olsa nüks ve malign transformasyon olasılığı nedeniyle hastalar postoperatif dönemde uzun süreler kontrol altında tutulmalıdır.

Anahtar Kelimeler: Soliter fibröz tümör, plevra, cerrahi

İntraoperatif görünüm

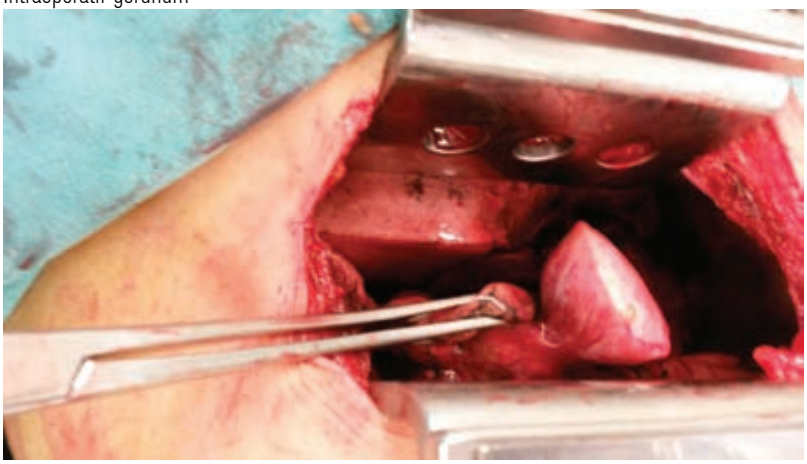

İntraoperatif görünüm: saplı, sert, düzgün sınırlı, beyaz renkli lezyon

Radyolojik görünüm

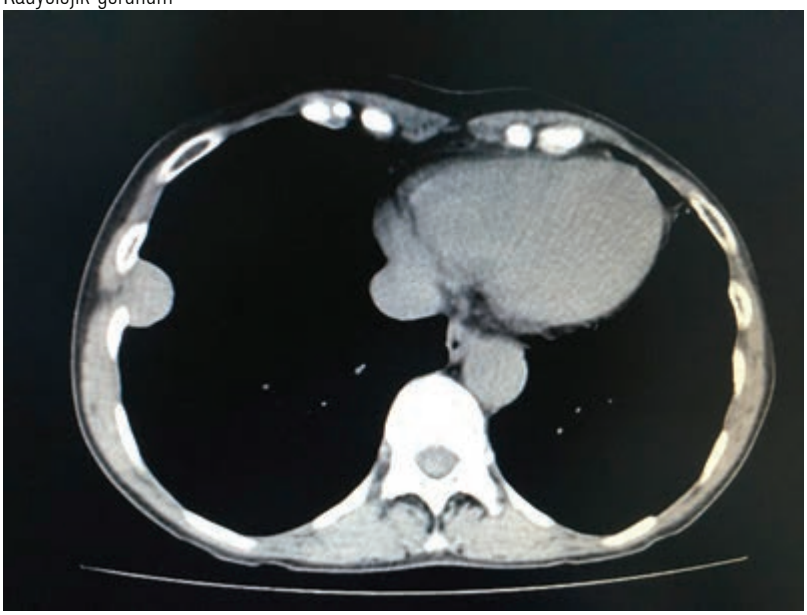

Lezyonun bilgisayarlı tomografi görüntüsü

EP-371

MULTİPL SKLEROZ HASTALARINDA FONKSİYONEL DÜZEYE GÖRE SOLUNUM FONKSİYONLARININ YORGUNLUK VE YAŞAM KALİTESİNE ETKİSİ

Rıdvan Aktan[1], Elif Tuğba Dönmez[2], Sevgi Özalevli[3], İlknur Naz[4], Egemen İdiman[5]

[1]İzmir Ekonomi Üniversitesi, Sağlık Hizmetleri Meslek Yüksekokulu, İzmir
[2]Dokuz Eylül Üniversitesi Sağlık Bilimleri Enstitüsü, İzmir.
[3]Dokuz Eylül Üniversitesi Fizik Tedavi ve Rehabilitasyon Yüksekokulu, İzmir
[4]Kâtip Çelebi Üniversitesi Sağlık Bilimleri Fakültesi Fizyoterapi ve Rehabilitasyon Bölümü, İzmir
[5]Dokuz Eylül Üniversitesi Tıp Fakültesi Nöroloji Anabilim Dalı, İzmir.

GİRİŞ: Multiple skleroz hastalarında kas zayıflığı, kas tonusundaki değişiklikler, motor inkoordinasyon, postural anormallikler ve inaktif yaşam tarzı bu hastalarda pulmoner fonksiyonlarda azalmaya sebep olan başlıca faktörlerdir.

AMAÇ: Çalışmamızın amacı multipl skleroz(MS) hastalarında solunum fonksiyonlarının, özürlülük durumu, yorgunluk ve yaşam kalitesi skorları ile ilişkisinin incelenmesidir.

YÖNTEM: Çalışmaya 8'i kadın 12 MS hastası dahil edildi. Hastaların akciğer fonksiyonları spirometre ile değerlendirildi. Özürlülük seviyeleri EDSS(Expanded Disability Status Score) ölçeğine göre belirlendi. Yorgunluk değerlendirmesi için Yorgunluk Şiddet Ölçeği, sağlıkla ilişkili yaşam kalitesi için Multiple Skleroz Quality of Life anketinin Türkçe versiyonu kullanıldı.

BULGULAR: Çalışmaya katılan olguların EDSS skoru ortancaları 5,75(5-6), hastalık süreleri ortancaları 17(9-23), beden kitle indeksi ortancaları 25(21-26) idi. Hastaların yorgunluk skorlarının yüksek olduğu saptandı [43(39-54)]. Yapılan korelasyon analizinde solunum fonksiyon testi değerlerinden beklenen tepe akım hızı (PEF) yüzdesi değerinin EDSS skoru ile pozitif yönde korelasyon gösterdiği görüldü($p<0.05$). EDSS skoru ile hastaların sigara tüketim miktarları pozitif yönde korele idi($p<0.05$). Yorgunluk skorları ve yaşam kalitesi skorlarının ise birbiri ile ilişkili olduğu ancak EDSS skoru ile ilişkili olmadıkları saptandı($p<0.05$).

TARTIŞMA ve SONUÇ: Çalışmamızda literatürle uyumlu olarak multiple skleroz hastalarında akciğer fonksiyonlarından özellikle, santral hava-yollarının çapı ve ekspiratuar kasların gücünü yansıtan, beklenen tepe akım hızı yüzdesi (PEF %) düşük bulunmuş, hastaların özürlülük düzeyleri arttıkça tepe akım hızının düştüğü görülmüştür. Solunumsal problemler multipl skleroz hastalarındaki başlıca mortalite nedenleri olduğundan hastaların fizyoterapi değerlendirmelerinde solunum parametrelerinin de değerlendirilmesi ve rehabilitasyon programlarına eklenmesini önermekteyiz.

Anahtar Kelimeler: multipl skleroz, solunum, pulmoner, yorgunluk, yaşam kalitesi,

Tablo 1: Hastaların demografik ve klinik özellikleri

Değişken	Ortanca(ÇAA)	Minimum/Maksimum
Yaş(yıl)	50(45-53)	24/63
Hastalık süresi	17(9-23)	1/30
EDSS	5,75(5-6)	5/6.5
BKİ(kg/m²)	25(21-26)	15/35
Sigara(pxyıl)	5(0-22)	0/22
Beklenen % FEV1	82(78-90)	69/99
Beklenen%FVC	82(74-85)	69/94
FEV1/FVC	82(74-92)	73/100
Beklenen % PEF	68(58-81)	47/109
Yorgunluk Şiddet Ölçeği	43(39-54)	15/63
MSQOL	45(31-53)	17/60

ÇÇA: Çeyrekler arası aralık EDSS: Expanded Disability Status Score, BKİ:Beden kitle indeksi, FEV1: Birinci saniyedeki zorlu ekspiratuar volümü, FVC: Zorlu vital kapasite, PEF: Tepe akım hızı, MSQOL: Multiple Skleroz Quality of Life

Tablo 2:. Hastaların solunum fonksiyonları, yorgunluk ve yaşam kaliteleleri arasındaki ilişki

Değişken	HS	EDSS	BKİ	Sigara	FEV1	FVC	FEV1/FVC	PEF	YŞÖ	MSQOL
Yaş	**,786****	,062	**,638***	,288	,256	-,165	-,283	,071	,208	,173
HS		,327	,441	,388	,090	-0,40	-,053	,284	-,149	,120
EDSS			,017	**,634***	,172	,015	,219	**,652***	-,325	-,174
BKİ					,046	-,438	,074	,235	,305	,119
Sigara					,336	,236	-,015	,269	-,133	,279
FEV1						,291	,144	,543	,091	,063
FVC							-,552	-,025	-,188	-,238
FEV1/FVC								,193	-,251	-,104
PEF									-,088	-,053
YŞÖ										**,677***

EDSS: Expanded Disability Status Score, BKİ:Beden kitle indeksi, HS: Hastalık süresi FEV1: Birinci saniyedeki beklenen zorlu ekspiratuar volüm yüzdesi, FVC: Beklenen zorlu vital kapasite yüzdesi, PEF: Beklenen tepe akım hızı yüzdesi, MSQOL: Multiple Skleroz Quality of Life, YŞÖ: Yorgunluk şiddet ölçeği

EP-372
KOAH'TA YORGUNLUK, ANKSİYETE VE DEPRESYON DÜZEYİNİN GÜNLÜK YAŞAM AKTİVİTELERİNE ETKİSİ

Seda Saka[1], Sema Savcı[2]

[1]Haliç Üniversitesi, Sağlık Bilimleri Yüksekokulu, Fizyoterapi ve Rehabilitasyon Bölümü, İstanbul
[2]Dokuz Eylül Üniversitesi, Fizik Tedavi ve Rehabilitasyon Yüksekokulu, İzmir

GİRİŞ: Akciğer hastalıklarında günlük yaşam aktiviteleri (GYA) düzeyinin, hangi aktivitelerde ne kadar etkilenim olduğunun ve bu etkilenime etki eden faktörlerin belirlenmesi fonksiyonel kapasiteyi artırmaya yönelik müdahalelerin geliştirilmesi ve uygulanması için yol göstericidir. Bu çalışma ile KOAH hastalarında yorgunluk, anksiyete ve depresyon düzeyinin günlük yaşam aktivitelerine etkisini belirlemek amaçlanmıştır.

GEREÇ-YÖNTEM: Araştırmamıza, Hacettepe Üniversitesi Göğüs Hastalıkları Anabilim Dalı tarafından KOAH tanısı konulan 18-75 yaş arası en az üç hafta süre ile ilaç değişikliği yapılmamış ve antibiyotik kullanmayan stabil 24 hasta alınmıştır. Ortopedik veya nörolojik hastalığı, eşlik eden ileri derecede kalp yetmezliği olan ve anket veya diğer değerlendirme yöntemlerini anlayamayan veya koopere olamayan olgular çalışmaya dahil edilmemiştir. Tüm olguların fiziksel ve sosyodemografik özellikleri kaydedilmiştir. Günlük yaşam aktivitelerinin değerlendirilmesinde London Chest Günlük Yaşam Aktiviteleri Ölçeği (London Chest Activities of Dailiy Living Scale-LCADL) kullanılmıştır. Yorgunluk değerlendirilmesinde Yorgunluk Şiddet Ölçeği ve Yorgunluk Etki Ölçeği kullanılmıştır. Anksiyete düzeyi Durumluk ve Sürekli Kaygı Envanteri (STAI1-STAI2) kullanılarak değerlendirilmiştir. Depresyon düzeyinin değerlendirilmesinde Beck Depresyon Envanteri (Beck Depression Inventory, BDI) kullanılmıştır.

BULGULAR: Olguların yorgunluk düzeylerinin değerlendirilmesi için kullanılan yorgunluk etki ve yorgunluk şiddet ölçeklerine göre olgular yorgunluktan hafif düzeyde etkilenmiştir ve yorgunluk şiddetleri hafif düzeydedir. Anksiyete düzeyinin değerlendirilmesi için kullanılan Durumluk (STAI 1) ve Sürekli (STAI 2) Kaygı Envanterine göre olguların hem durumluk hem de sürekli kaygı düzeylerinin yüksek olduğu belirlemiştir. Depresyon düzeyini değerlendiren Beck Depresyon Envanterinine göre ise olguların hafif düzey depresyon belirtisi gösterdikleri belirlenmiştir. Yorgunluk Etki Ölçeği ($r=0.439$) ve Yorgunluk Şiddet Ölçeği ($r=0.510$) ile LCADL arasında anlamlı ve yüksek korelasyon bulunmuştur ($p=0.01$). Aynı zamanda LCADL'nin Beck depresyon envanteri ile ilişkisi $r=0.390$ olarak saptanmıştır ($p<0.01$). Ancak LCADL ile STAI 1 ve STAI 2 ile korelasyon saptanmamıştır ($r=0.159$).

TARTIŞMA: LCADL ölçeği kronik obstrüktif akciğer hastalarının temel semptomları olan yorgunluk ve depresyon değerlendirmesi ile orta- iyi derece korrele bulunmuştur. Yorgunluk ve depresyon düzeyinde artışın günlük yaşam aktivitelerinde nefes darlığı algılamasını artırdığı belirlenmiştir. Değerlendirme sonucunda olguların anksiyete düzeylerinin yüksek olduğu belirlenmiştir. Ancak LCADL ile (STAI1 $r=-0.191$, STAI2 $r=0.162$) korelasyon bulunamamıştır. Anksiyete değerlendirmesi ile korelasyon bulunmamasına rağmen anksiyetenin dispne şiddetini ve aktivite düzeyini etkilediği bilinmektedir.

Anahtar Kelimeler: KOAH, LCADL, Günlük yaşam aktiviteleri, Yorgunluk, Depresyon, Anksiyete

Olguların Yorgunluk Etki ve Yorgunluk Şiddet ölçekleri, Durumluk ve Sürekli Kaygı Envanteri, Beck Depresyon Envanteri ve LCADL ölçeği dağılımı

	X±S	Minimum	Maksimum
Yorgunluk Etki Ölçeği	39.40±30.01	6.00	115.00
Yorgunluk Şiddet Ölçeği	37.31±16.49	9.00	63.00
STAI 1	42.73±6.21	30.00	51.00
STAI 2	50.39±6.62	39.00	63.00
BECK Depresyon Envanteri	11.73±8.69	1.00	34.00
LCADL	15.54±4.46	9.00	25.00

LCADL'nin Yorgunluk Etki Ölçeği, Yorgunluk Şiddet Ölçeği, STAI1, STAI2 ve Beck Depresyon Envanteri ile ilişkisi

		Yorgunluk etki ölçeği	Yorgunluk şiddet ölçeği	STAI 1	STAI 2	BECK
LCADL	p	0.001	0.001	0.159	0.234	0.002
LCADL	r	0.439**	0.510**	-0.191	0.162	0.390**

Spearman korelasyon analizi *p>0.05, **p>0.01

EP-373
İNMELİ HASTALARDA SOLUNUM KAS KUVVETİ YAŞAM KALİTESİNİ ETKİLER Mİ?

Abdurrahim Yıldız[1], Rüstem Mustafaoğlu[2], Ayşenur Bardak[1]

[1]İstanbul Fizik Tedavi ve Rehabilitasyon Eğitim ve Araştırma Hastanesi
[2]İstanbul Üniversitesi, Sağlık Bilimleri Fakültesi, Fizyoterapi ve Rehabilitasyon Bölümü

AMAÇ: İnmeli hastalarda solunum sisteminin etkilenmesi lezyonun etkilediği yapılara bağlıdır. Postural kontrolü sağlayan ve solunumla ilişkili kasların paralizi toraksın genişlemesini sınırlandırarak oksijen yetersizliğine ve artmış metabolik ihtiyaca neden olmaktadır. Literatürde postural kontrolün ve solunum kas kuvvetinin geliştirilmesinin pulmoner komplikasyonları azatlığı bildirilmiştir. Ayrıca, inmeli hastalarda ileri yaş, geçirilmiş inmenin şiddeti, fiziksel durum, bilişsel bozukluk ve günlük yaşam aktivitelerinde bağımlı olmanın yaşam kalitesini olumsuz yönde etkileyerek azalmasına neden olduğu rapor edilmiştir. Bu nedenle çalışmamızın amacı, inme nedeniyle etkilenmiş olan solunum kas kuvvetinin yaşam kalitesine etkisini araştırmaktı.

GEREÇ-YÖNTEM: Yaş ve beden kütle indeksi sırasıyla 58,7±12,8 yıl ve 27,5±3,4 kg/m, 20 erkek toplam 32 gönüllü inmeli hasta çalışmaya dahil edildi. Olguların solunum kas kuvveti (MİP ve MEP) Carefusion Micro RPM cihazı ile dik oturur pozisyonda ve burun kıskacı ile kapalı iken yapıldı. Her olgu için test 3 kez tekrarlandı ve en iyi sonuç kaydedildi. Yaşam kalitesi ise 8 alt bölüm (kuvvet, el fonksiyonu, günlük yaşam aktiviteleri, mobilite, iletişim, duygu, hafıza ve katılım) ve 59 sorudan oluşan çok boyutlu İnme Etki Ölçeği 3.0 ile değerlendirildi.

BULGULAR: Hastaların MİP değeri ile İnme Etki Ölçeği 3.0' nin kuvvet (r=0,709; p=0,000), günlük yaşam aktiviteleri (r=0,362; p=0,048) ve katılım (r=0,355; p=0,044) arasında ve MEP değerleri ile İnme Etki Ölçeği 3.0' nin kuvvet (r=0,442; p=0,018), günlük yaşam aktiviteleri (r=0,335; p=0,049) alt bölümleri arasında istatistiksel olarak anlamlı ilişki bulunmuştur. İnme Etki Ölçeği 3.0'ün diğer alt bölümleri ile MİP ve MEP değerleri arasında ise anlamlı bir ilişki bulunmamıştır(p>0,05).

SONUÇ: Solunum kas kuvvetinin yaşam kalitesinin önemli parametreleriyle ilişkili olduğu sonucuna varılmıştır. İnmeli hastaların rehabilitasyon programı düzenlenirken solunum kas eğitiminin de programa eklenmesi, hastaların postural kontrol ve solunumla ilişkili kaslarının kuvvetlerini geliştirerek pulmoner komplikasyon görülme riskini ve günlük yaşam aktivitelerine katılımda bağımlılığı azaltacağı ve yaşam kalitesini artıracağı düşüncesindeyiz.

Anahtar Kelimeler: İnme, solunum kas kuvveti, ağız içi basınç, inme etki ölçeği, yaşam kalitesi

EP-374
İNMELİ HASTALARDA FARKLI DİSPNE SKALALARININ KARŞILAŞTIRLIMASI

Abdurrahim Yıldız[1], Rüstem Mustafaoğlu[2], Ayşenur Bardak[1]

[1]İstanbul Fizik Tedavi ve Rehabilitasyon Eğitim ve Araştırma Hastanesi
[2]İstanbul Üniversitesi, Sağlık Bilimleri Fakültesi, Fizyoterapi ve Rehabilitasyon Bölümü

AMAÇ: İnme sonrası diafragma ve solunum kaslarının paralizi, toraksın yeterince genişlemesini önlemektedir. Sonuç olarak, solunum sırasında göğüs kafesi genişleme düzeyi azalabilmektedir. Dispne, sadece spirometrik akımlardan değil, aynı zamanda da akciğer hacmi, havayolu direnci ve solunum kas kuvveti gibi diğer klinik faktörlerden etkilenmektedir. Bu nedenle çalışmamızın amacı, inmeli hastalarda solunum kas kuvveti ile farklı dispne skalalarını karşılaştırmaktı.

YÖNTEM: Koopere olan, yaş ve beden kütle indeksi sırasıyla 60,78±14,8 yıl ve 28,5±4,5 kg/m, 20 erkek toplam 28 gönüllü inmeli hasta çalışmaya alındı. Hastaların dispnesi Vizüel Analog Skalası (VAS), Oksijen Tüketim Diagramı (OTD), Bazal Dispne İndeksi (BDİ) ve Modifiye Medikal Araştırma Kurulu Skalası (mMRC) kullanılarak sorgulandı. Olguların solunum kas kuvveti (PİmaxvePEmax) Carefusion Micro RPM cihazı ile dik oturur pozisyonda ve burun kıskacı ile kapalı iken yapıldı. Öğrenme etkisini en aza indirmek için her olgu için test 5 kez tekrarlandı ve en iyi sonuç kaydedildi. Fiziksel parametrelerden yaş, inmeden sonra geçen süre ve fonksiyonel ambulasyon skalası (FAS) değerlendirmeye dahil edildi.

BULGULAR: Hastaların dispne şiddeti VAS, OTD, BDİ ve mMRC skalalarına göre sırasıyla; 1,35±1,94, 3,37±1,92, 8,10±3,41, 0,71±1,01 idi. Pİmax ile VAS (r=-0,51, p=0,01), BDİ (r=0,67, p=0,00) ve mMRC (r=-0,48, p=0,01) ve PEmax ile VAS (r=-0,40, p=0,03), BDİ (r=0,55, p=0,00) ve mMRC (r=-0,38, p=0,05) arasında korelasyon bulunmuştur. FAS ile VAS (r=-0,43, p=0,02) ve mMRC (r=-0,40, p=0,03) arasında korelasyon bulunmuştur. Ek olarak VAS, BDİ ve mMRC'nin birbirileri arasında güçlü korelasyon olduğu saptanmıştır.

SONUÇ: İnmeli hastalarda mMRC ve VAS dispne skalalarının solunum kas kuvveti ve ambulasyon düzeyi ile ilişkili olduğu sonucuna varılmıştır. Bu bulgulara dayanarak inmeli hastalarda dispneyi değerlendirmek için ilk olarak mMRC ve VAS skalalarını, ikinci olarak BDİ skalasının kullanılmasını önermekteyiz.

Anahtar Kelimeler: İnme, dispne, solunum kas kuvveti, ağız içi basınç

Tablo 1: Dispne Şiddeti ile VAS, BDi, OTD ve mMRC skalaları arasındaki korelasyon

	MİP		MEP	
	r	p	r	p
VAS	0,51	0,01	0,40	0,03
BDİ	0,67	0,00	0,55	0,00
OTD	0,35	0,38	0,49	0,63
mMRC	0,48	0,01	0,38	0,05

Tablo 2: Hastaların fonksiyonel ambulasyon skalası ile Vas ve mMRC arasındaki korelasyonu

	FAS	
	r	p
VAS	0,43	0,02
mMRC	0,40	0,03

EP-375
İNMELİ HASTALARDA ALTI DAKİKA YÜRÜME MESAFESİYLE İLİŞKİLİ FAKTÖRLERİN İNCELENMESİ

Rüstem Mustafaoğlu[1], İpek Yeldan[2], Belgin Erhan[3], Berrin Gündüz[4]

[1]İstanbul Üniversitesi, Sağlık Bilimleri Fakültesi, Fizyoterapi ve Rehabilitasyon Bölümü, Nörolojik Fizyoterapi ve Rehabilitasyon Anabilim Dalı, İstanbul
[2]İstanbul Üniversitesi, Sağlık Bilimleri Fakültesi, Fizyoterapi ve Rehabilitasyon Bölümü, Fizyoterapi ve Rehabilitasyon Anabilim Dalı, İstanbul
[3]İstanbul Aydın Üniversitesi, Sağlık Bilimleri Fakültesi, Fizyoterapi ve Rehabilitasyon Bölümü ve Okmeydanı Eğitim ve Araştırma Hastanesi, Fiziksel Tıp ve Rehabilitasyon Kliniği, İstanbul
[4]İstanbul Fizik Tedavi ve Rehabilitasyon Eğitim ve Araştırma Hastanesi, İstanbul

AMAÇ: Altı dakika yürüme testi ambulasyonu etkilenmiş bireylerin egzersiz toleransını ve fonksiyonel yürüme kapasitelerini değerlendirmek için yaygın olarak kullanılan standardize bir testtir. Literatürde, 50 yaş üstü sağlıklı kişilerde altı dakika yürüme mesafesinin ortalama değerinin 576 metre olduğunu bildirilmiştir. İnmeli hastalarda ise bu değerin ortalama olarak 209 ile 300 metre arasında olup; bu mesafe eczane, hastane ve alışverişe gitme gibi önemli temel günlük yaşam aktivitelerine katılmak için gereken 267 ile 332 metrenin altındadır. Altı dakika yürüme testinde elde edilen mesafe, inmeli hastalarda fiziksel etkilenmeye yol açan çeşitli faktörlerin fonksiyonel kapasiteyi ne düzeyde etkilediğini belirlemede önemli role sahiptir. Çalışmamızın amacı, inmeli hastalarda altı dakika yürüme mesafesiyle ilişkili faktörleri incelemekti.

GEREÇ-YÖNTEM: Koopere, en az 3 ay önce inme geçirmiş ve ambulatuar olan 43 gönüllü hasta (31 erkek) çalışmaya dahil edildi. Hastaların yaş, beden kütle indeksi (BKİ), sigara kullanımı ve inmeden sonra geçen süreleri sorgulandı. Altı dakika yürüme mesafesiyle (6DYM) ilişkili faktörlerin değerlendirilmesi için Borg yorgunluk skalası, Fonksiyonel Ambulasyon Sınıflaması (FAS), alt ekstremite motor seviyesi (Fugle Meyer-L), Modifiye Ashworth Skalası (MAS), Tek Bacak Üzerinde Durma Testi (TBÜDT), Zamanlı Kalk ve Yürü Testi (ZKYT), Düşme Etkinlik Ölçeği (DEÖ) ve Barthel İndeksi (Bİ) kullanıldı. İlişki, Pearson istatistiksel analiz yöntemiyle incelendi. Anlamlılık düzeyi $p<0.05$ olarak kabul edildi.

BULGULAR: Hastaların yaş ve beden kütle indeksi ortalamaları sırasıyla 52,8±13,2 yıl ve 26,9±4,2 kg/m idi. Hastaların 6DYM'yle, FAS (r=0,429; p=0,04), TBÜDT (r=-0,371; p=0,016), ZKYT (r=-0,638; p=0,00), DEÖ (r=-0,307; p=0,046) ve Bİ (r=0,350; p=0,021) arasında istatistiksel olarak anlamlı ilişki bulundu. Sigara kullanımı (r=0,012; p=0,942), inmeden sonra geçen süre (r=0,121; p=0,439), Borg yorgunluk skalası (r=-0,170; p=0,275), Fugle Meyer-L (r=0,139; p=0,345) ve MAS (r=0,87; p=0,559) sonuçları arasında ise anlamlı ilişki bulunmadı.

SONUÇ: İnmeli hastalarda altı dakika yürüme mesafesinin fonksiyonel ambulasyon düzeyi, statik ve dinamik denge, düşme korkusu ve günlük yaşam aktivitelerine katılım düzeyi ile ilişkili olduğu sonucuna varılmıştır. İnmeli hastalarda bu faktörleri iyileştirmeye yönelik girişimlerin altı dakika yürüme mesafesini artırarak fonksiyonel kapasitelerinin artmasına yol açacağı görüşündeyiz.
Anahtar Kelimeler: İnme, altı dakika yürüme testi, motor fonksiyon, denge, günlük yaşam aktivitesi

Tablo 1:İnmeli hastaların altı dakika yürüme testi sonuçları ile diğer değerlendirme parmetreleri arasındaki ilişki

Altı Dakika Yürüme Testi	r	p
Fonksiyonel Ambulasyon Skalası	0,429	0,040
Barthel İndeksi	0,350	0,021
Tek Bacak Üzerinde Durma Testi	-0,371	0,016
Zamanlı Kalk Yürü Testi	-0,638	0,000
Düşme Etkinlik Ölçeği	-0,307	0,046
Sigara Kullanımı	0,012	0,942
İnmeden sonra geçen süre	0,121	0,439
Modifiye Ashworth Skalası	0,87	0,559
Fugle-Meyer-L	0,139	0,345
Borg Yorgunluk Skalası	-0,170	0,275

r= Korelasyon katsayısı p= Pearson Korelasyonu

EP-376

MULTİPLE SKLEROZ HASTALARINDA YARDIMCI SOLUNUM KAS KUVVETİNİN SOLUNUM FONKSİYON PARAMETRELERİ İLE İLİŞKİSİ

Elif Tuğba Dönmez[1], Sevgi Özalevli[2], Rıdvan Aktan[3], Egemen İdiman[4]

[1]Dokuz Eylül Üniversitesi Sağlık Bilimleri Enstitüsü, İzmir
[2]Dokuz Eylül Üniversitesi Fizik Tedavi ve Rehabilitasyon Yüksekokulu, İzmir
[3]İzmir Ekonomi Üniversitesi, Sağlık Hizmetleri Meslek Yüksekokulu, İzmir
[4]Dokuz Eylül Üniversitesi Tıp Fakültesi Nöroloji Anabilim Dalı, İzmir

AMAÇ: Primer nörolojik bir hastalık olan Multipl skleroz (MS) hastalığının sistemik etkileri nedeniyle hastalarda solunum sistemi problemleri de görülmektedir. Ciddi komplikasyonlara ve yaşam kalitesinde azalmaya neden olan solunum problemlerinin erken dönemde saptanması bu hastalık için son derece önem kazanmaktadır. Bu nedenle yardımcı solunum kas kuvvetinin hastaların solunum fonksiyonları ile ilişkisini araştırarak yorumlamak amacıyla çalışmamız planlandı.

YÖNTEM: Çalışmaya yaş ortalaması 50.38±10.26, 21 MS hastası (14 K, 7E) dahil edildi. Hastaların yardımcı solunum kaslarının (sternokleidomastoid, latissimus dorsi, serratus anterior, pektorallis majör, quadratus lumborum, rectus ve oblik abdominaller) kas gücü, objektif bir ölçüm yöntemi olan Powertrack 2 Jtech model el dinamometresiyle (kg) ölçüldü. Akciğer volüm ve kapasiteleri, maksimal İnspiratuar ve ekspiratuar basınçları (Pimax, Pemax) spirometre ile değerlendirildi.

BULGULAR: Hastaların ortalama hastalık süresi 15.24±8.32 yıl, EDSS skoru 4.12±1.84, FEV1 % değeri 85.81±10.03, FVC % değeri 84.67±11.06, FEV1/FVC oranı 82.57±7.81, PEF % değeri 77.38±16.68, Pimax % değeri 59.86±27.06, Pemax % değeri 30.71±10.70 olarak ölçüldü. Hastaların %28.6'sında (n=6) sigara öyküsü pozitifti. Hastaların %42.9'u (n=9) hiç içmemiş, %28.6'sı (n=6) bırakmıştı. İçenlerde sigara tüketim miktarı 17.58±8.93 paket*yıl olarak hesaplandı. Tüm kas kuvvet değerleri ort. 9.13±6.40 kg İdi. Yardımcı solunum kas kuvveti değerlerinin hastalık süresi ve EDSS skoru ile, ayrıca solunum fonksiyon test parametrelerinden özellikle FEV1, FVC, PEF % değerleriyle korele olduğu saptandı ($p<0.05$). Pemax % ile sadece latisimus dorsi kas kuvveti arasında ilişki bulundu ($r=0.47$-0.53, $p\leq0.04$).

SONUÇ: Elde ettiğimiz veriler; MS hastalarında yardımcı solunum kas kuvvetinin, solunum kas kuvvetini direkt tanımlayan Pimax ve Pemax değerlerinden çok, spirometrik ölçümlerle doğru orantılı olarak solunumsal etkilenim hakkında bilgi verebileceğini göstermektedir. Bu nedenle MS hastalarının izleminde ve rehabilitasyonunda yardımcı solunum kas kuvveti değerlendirmesinin ve yorumunun önemli olduğunu düşünmekteyiz.

Anahtar Kelimeler: kas kuvveti,multiple skleroz,solunum,yardımcı solunum kasları

sigara kullanim oranlari

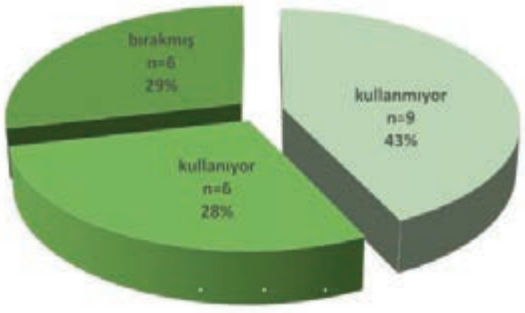

Sigara kullanan bireylerin yıllık ortalama sigara oranı 17.58±8.93 paket*yıl olarak hesaplandı.

tablo1

ablo1.Hastaların klinik ve demografik özellikleri

Değişken	X±SD	Min-Maks
Yıl(yaş)	50.3±10.2	24/66
Hastalık süresi	15.2±8.3	1/30
EDSS	4.1±1.8	1.5/6.5
BKİ (kg/m2)	24.9±4.1	15.4/35.3

tablo2

Tablo 2.Hastaların Solunum Fonksiyon Değerleri

Değişken	X±SD	Minimum/Maksimum
FEV1	2.51±0.54	1.6/3.6
FEV1%	85.8±10.03	68/99
FVC	2.94±0.7	1.7/4.1
FVC%	84.6±11.06	62/106
FEV1/FVC	82.57±7.8	73/100
PEF	5.53±1.31	3.1/8.1
PEF%	77.38±16.67	47/109
FEF2575	2.6±0.88	1.12/5.1
FEF2575%	77.28±21.36	39/128
Pimax%	59.85±27.05	23/118
Pemax%	30.71±10.7	8/50

tablo3

Tablo 3.Yardımcı Solunum Kas Kuvvetlerinin Diğer Parametrelerle İlişkisi

SCM	.53	.61***	.58**	.59**	.49*	.66*	.18	-.23	.38	.40	.51*	.37	-.13	-.45*	.58**	.77**	.21
		.92**	.53*	.41	.32	.50*	.16	-.09	.37	.27	.38	.97	-.24	-.50*	.42	.59**	.59**
			.47*	.40	.28	.45*	.34	-.24	.35	.27	.37	.12	-.27	-.60**	.51*	.67**	.45*
				.90**	.80**	.73**	.16	-.23	.38	.34	.52*	.28	-.33	-.40	.36	.53*	.29
					.82**	.83**	.13	-.21	.43	.45*	.61***	.40	-.43	-.46*	.31	.52*	.16
						.85**	-.03	-.25	.55*	.51*	.67**	.52*	-.48*	-.35	.43	.52*	.14
							.02	-.24	.63*	.55*	.71**	.59**	-.48*	-.51*	.47*	.69**	.18
								-.24	.34	.26	.22	.30	.15	-.005	.31	.35	.13
									.08	.18	.08	-.27	.36	.27	-.31	-.17	-.10
										.92**	.87**	.67**	-.04	-.27	.36	.53*	.28
											.90**	.62**	-.09	-.19	.32	.53*	.17
												.72**	-.21	-.27	.38	.57**	.21
													-.18	-.09	.29	.37	.10
														.22	-.20	-.28	.05
															-.12	-.42	-.34
																.73**	.12
																	,047

*0.01<p≤0.05, **0.001<p≤0.01, ***p≤0.001

EP-377
KİLOLU OLAN VE OLMAYAN SAĞLIKLI GENÇ KADINLARDA TEPE AKIM HIZI DEĞERLERİNİN KARŞILAŞTIRILMASI

Hazal Yakut, Sevgi Özalevli
Dokuz Eylül Üniversitesi, Fizik Tedavi ve Rehabilitasyon Yüksekokulu, Kardiyopulmoner Anabilim Dalı, İzmir

GİRİŞ: Basit PEF metre ile ölçülen tepe akım hızı (PEF) değerinin, sağlıklı genç kadınlarda vücut kütle indeksi (VKİ) değerine göre değişimini, bireylerin akciğer fonksiyonları, solunum kas kuvvetleri (Pimax, Pemax) ve fiziksel aktivite düzeylerine göre karşılaştırarak yorumlamaktır.

GEREÇ-YÖNTEM: Ort yaş 23.00±2.75, ort VKİ 21.50±2.14 kg/m2 olan normal kilolu grup (n=10), ort yaş 23.08±3.07, ort VKİ 30.68±4.44 kg/m2 olan kilolu grup (n=13) çalışmaya dahil edildi. Truzone marka basit PEF metre cihazı ile oturma pozisyonunda üç ölçüm yapılarak ortalama PEF değeri kaydedildi. Spirometre ile solunum fonksiyon testleri-SFT (FVC, FEV1, FEV1/FVC, PEF, FEF25-75) yapıldı ve Pimax, Pemax değerleri ölçüldü. Uluslararası Fiziksel Aktivite Anketi-MET ile bireylerin fiziksel aktivite düzeyleri hesaplandı.

BULGULAR: İki grubun yaş, boy ortalamaları, egzersiz alışkanlıkları ve sigara öyküsü dağılımları benzerdi ($p>0.05$). VKİ değerleri kilolu grupta diğer gruba göre yüksekti ($p<0.0001$). Kilolulara göre normal bireylerin tüm SFT değerlerinin ($p>0.05$) ve solunum kas kuvvetlerinin ($p\leq0.04$) daha yüksek olduğu saptandı. Kilolu bireylerin fiziksel aktivite düzeyleri diğer gruba göre ciddi oranda düşüktü ($p<0.0001$). PEF metre ile ölçülen PEF değerinin normal bireylerde yaş, Pimax%, FEV1/FVC oranı, FEF 25-75 değerleri ile anlamlı derecede ilişkili ($p<0.05$), VKİ, MET, Pemax, FEV1%, PEF% değerleri ile korele olduğu bulundu ($p>0.05$). Kilolu grupta ise PEF değerinin; Pemax, PEF değerleri anlamlı olmak üzere ($p\leq0.02$), diğer tüm SFT parametreleri ve VKİ ile korele olduğu saptandı ($p>0.05$).

SONUÇ VE TARTIŞMA: Çalışmamız ile basit cihazla ölçülebilen PEF değerinin özellikle kilolu bireylerde olmak üzere sağlıklı genç kadınlarda spirometre sonuçları ve solunum kas kuvveti parametreleriyle ilişkili bulunması bu basit ölçümün sağlıklı bireylerin erken dönem izlemlerinde rutin olarak kullanılabileceğini göstermektedir. PEF değerinin özellikle erken dönem solunum problemlerini tanımlayan PİmaxvePemax değerleriyle ilişkisi önemlidir. Bu sonuç rutin halk sağlığı uygulama ve incelemelerinde SFT'nin yerine rutinde ucuz ve basit olan PEF metre kullanımının önemli olabileceğini düşündürmektedir Katılımcı sayısının yetersiz olması nedeniyle araştırmamız devam etmektedir.

Anahtar Kelimeler: solunum fonksiyon testi, tepe akım hızı, kadın, vücut kütle indeksi

Grupların klinik özelliklerin karşılaştırılması

	Normal kilolu grup	Kilolu grup	p değeri
FEV1 Değeri	2.98 ± 0.48	3.05 ± 0.22	0.64
FEV1 %	95.70 ± 14.39	96.53 ± 7.18	0.83
FVC Değeri	3.32 ± 0.56	3.53 ± 0.31	0.37
FVC %	92.40 ± 13.60	97.38 ± 8.15	0.64
FEV1/FVC	90.00 ±4.00	86.46 ± 2.82	0.02 *
PEF Değeri	5.87 ± 1.14	6.50 ± 0.79	0.15
PEF %	84.50 ± 17.09	92.46 ± 10.97	0.23
FEF 25-75 Değeri	3.73 ± 0.89	3.58 ± 0.38	0.62
FEF 25-75 %	91.40 ± 21.63	88.15 ± 10.08	0.83
Pımax Volüm	1.18 ± 0.19	0.85 ± 0.35	0.01 *
Pımax %	79.70 ± 19.88	63.53 ± 17.10	0.09
Pemax Volüm	1.96 ± 0.39	2.35 ± 0.36	0.02 *
Pemax %	41.20 ± 7.94	32.69 ± 8.78	0.02 *
MET dk/hafta	3376.83 ± 46.20	517.07 ± 333.47	0.000 *
PEF Oturma	337.83 ± 46.20	351.02 ± 36.27	0.01 *

*; $p \leq 0.05$

Normal kilolu ve kilolu bireylerde PEF değerinin diğer parametrelerle korelasyonunun karşılaştırılması

	normal kilolu grup	normal kilolu grup	kilolu grup	kilolu grup
PEF	r değeri	p değeri	r değeri	p değeri
Yaş	-0.46	0.02	0.08	0.78
VKI(kg/m2)	-0.24	0.13	-0.36	0.16
Pımax değeri	0.09	0.68	0.29	0.33
Pımax %	0.61	0.02	0.27	0.38
Pemax değeri	0.50	0.07	0.44	0.04
Pemax %	0.10	0.78	0.33	0.25
FEV1 %	0.54	0.07	0.27	0.36
FEV1 değeri	0.22	0.18	0.47	0.11
FVC %	0.15	0.32	0.45	0.12
FVC değeri	0.02	0.81	o.50	0.08
FEV1/FVC	0.76	0.01	0.48	0.06
PEF %	0.39	0.09	0.59	0.03
PEF değeri	0.05	0.52	0.67	0.01
FEF 25-75 değeri	0.83	0.003	-0.37	0.19
FEF 25-75 %	0.16	0.10	-0.35	0.22
MET (dk/hafta)	0.35	0.28	-0.04	0.89

Grupların Demografik Özellikleri

	Normal kilolu grup (n=10)	Kilolu grup (n=13)	p değeri
Yaş	23.00 ± 2.75	23.08 ± 3.07	0.51
Boy (cm)	161.90 ± 6.49	162.46 ± 5.98	0.88
Kilo (kg)	55.20 ± 5.55	80.92 ± 11.92	0.00
VKI (kg/m2)	21.50 ± 2.14	30.68 ± 4.44	0.000

VKI: Vücut Kütle İndeksi

EP-378
SOLUNUM FONKSİYON TESTLERİ YAPILAN HASTALARIN İNCELENMESİ: DR.SUAT SEREN GÖĞÜS HASTALIKLARI VE CERRAHİSİ EĞİTİM VE ARAŞTIRMA HASTANESİ

Sibel Arabacı, Hülya Bulut, Elvan Soner, Sevil Uzun, Feriha Öz

Dr. Suat Seren Göğüs Hastalıkları ve Cerrahisi Eğitim ve Araştırma Hastanesi, İZMİR

Solunum fonksiyon testleri (SFT), bir kişinin havayı zamanla ilişkili olarak nasıl soluduğunu belirleyen yani akciğer işlevlerini sayısal olarak ölçen fizyolojik testlerdir. Solunum fonksiyon testleri tek başına etiyolojik tanıya götürmez ancak, akciğerleri etkileyen hastalıkların tanısında ve izleminde yararlı testlerdir. Zorlu vital kapasite efor kullanarak derin ve zorlu bir soluk almanın ardından zorlu, hızlı ve derin bir soluk verilerek akciğerlerden çıkartılabilen hava hacmidir. Bu manevradan elde edilen hacim zaman eğrisindeki diğer bir parametre ise FEV1'dir. FEV1 zorlu soluk verişin ilk bir saniyesi içinde dışarı atılan hava hacmidir. Solunum fonksiyon testlerinin değerlendirilmesi, ölçülen değerin, sağlıklı kişilerden elde edilen kaynak (beklenen/predicted) değerlerle karşılaştırılması esasına dayanır.Beklenen değerler aynı antropometrik (yaş, cinsiyet, boy gibi) ve etnik özellikleri olan "normal" veya "sağlıklı" bireylerde yapılan çalışmalardan elde edilmiştir. SFT'nin değerlendirilmesinde en sık kullanılan parametreler FVC ve FEV1'dir(1). Solunum fonksiyon testleri günümüzde göğüs hastalıkları kliniklerinin en önemli tanı araçlarından biri haline gelmiştir(2). Solunum fonksiyon testinin amacı, hastalıklara erken tanı koymak değil, pulmoner komplikasyon olasılığını öngörebilmektir. Preoperatif araştırmada optimal yaklaşım arter kan gazı analizi ve FEV1, FVC, FEV1/FVC, tepe ekspiratuar akımı PEF (peak expired flow) ve zorlu orta ekspratuar akım (forced expiratory flow FEF % 25- 75) ölçümüdür. Bunlar basit spirometri ile çalışılabilirler. Kan basıncı ölçümü hipertansiyon tanısında ne kadar önemliyse, spirometri de KOAH tanısında aynı düzeyde önemlidir. O nedenle, tüm sağlık çalışanları için spirometri kolayca ulaşılabilir ve kullanılabilir olmalıdır (2).

Solunum fonksiyon testleri (SFT) standart cihazlar kullanarak akciğer fonksiyonlarını ölçmeye yönelik yapılan manevralardır. Solunum fonksiyon testlerinin kullanıldığı durumlar (3):

1. Hastalık araştırmak,
2. Bilinen bir hastalığın akciğer fonksiyonları üzerine etkisini saptamak,
3. Meslek veya çevresel faktörlerin akciğer üzerine etkilerini değerlendirmek,
4. Tedavinin başarısını değerlendirmek,
5. Ameliyat için risk belirlemek,
6. İş görmezlik veya maluliyet değerlendirmesi,
7. Akciğer sağlığı veya hastalığı konusunda epidemiyolojik veya klinik araştırmalar için kullanır.

Dr. Suat Seren Göğüs Hastalıkları ve Cerrahisi Eğitim ve Araştırma Hastanesi'n de 2015 yılında 34184 hastaya SFT yapılmıştır. Hastaların 22335'i erkek, 11849'u kadındır. SFT yapılan hastaların 9530' u KOAH, 2534'u Astım ve Allerji, 951'i Öksürük, 767' si Dispne tanısı almış ya da tanısı önceden konmuş hastalardır.

Anahtar Kelimeler: SFT, Vital Kapasite, FEV1, FVC, Solunum fonksiyon testlerinin kullanıldığı durumlar

SFT

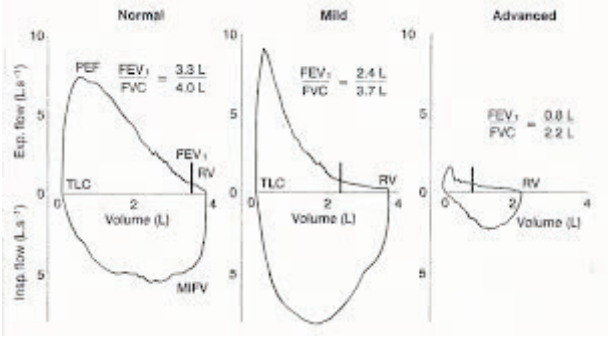
Normal
Mild
Advanced
PEF
FEV1 / FVC = 3.3 L / 4.0 L
FEV1 / FVC = 2.4 L / 3.7 L
FEV1 / FVC = 0.8 L / 2.2 L
FEV1
RV
TLC
Volume (L)
MIFV
Exp. flow (L.s-1)
Insp. flow (L.s-1)

SFT

Monitor
Nose clip
Spirometer

SFT

EP-379

TORAKAL MANİPÜLASYONUN TORAKAL MOBİLİTE, FONKSİYONEL KAPASİTE VE SOLUNUM FONKSİYONLARI ÜZERİNE ETKİSİ

Arzu Razak Özdinçler[1], Ebru Kaya Mutlu[1], Rüstem Mustafaoğlu[2], Tansu Birinci[3]

[1]İstanbul Üniversitesi, Sağlık Bilimleri Fakültesi, Fizyoterapi ve Rehabilitasyon Bölümü, Fizyoterapi ve Rehabilitasyon Anabilim Dalı, İstanbul
[2]İstanbul Üniversitesi, Sağlık Bilimleri Fakültesi, Fizyoterapi ve Rehabilitasyon Bölümü, Nörolojik Fizyoterapi ve Rehabilitasyon Anabilim Dalı, İstanbul
[3]İstanbul Üniversitesi, Sağlık Bilimleri Enstitüsü, Fizyoterapi ve Rehabilitasyon Anabilim Dalı, İstanbul

GİRİŞ: Manipülasyon; ağrıyı gidermek, normal eklem hareketlerini restore etmek amacıyla ritmik düşük amplitütlü ve hareketin sonunda hızlı bir manevrayla uygulanan pasif hareketlerdir. Masa başı çalışan bireylerde torakal blokajlara bağlı olarak meydana gelen kısıtlılıklarda manipülasyon yaygın olarak kullanılmaktadır. Literatürde torakal manipülasyon ile gövde eklem hareket açıklığının arttığı bildirilmiş olmasına rağmen, torakal manipülasyonun torakal mobiliteye ve fonksiyonel kapasiteye etkisini araştıran bir çalışmaya rastlanılmamıştır. Bu nedenle çalışmamızın amacı, sağlıklı kişilerde torakal manipülasyonun torakal mobilite, fonksiyonel kapasite ve solunum fonksiyonlarına etkisini araştırmaktı.

GEREÇLER VE YÖNTEM: Ekim 2015- Haziran 2016 tarihleri arasında, 20 yaş üstü 78 sağlıklı ve erkek gönüllü olgu çalışmaya alındı. Katılımcılar randomize olarak 2 gruba ayrıldı; Grup 1'e torakal manipülasyon (n=39) ve Grup 2'ye plasebo torakal manipülasyon (n=39) deneyimli bir fizyoterapist tarafından uygulandı. Uygulama öncesi ve sonrasında olguların göğüs çevre ölçümleri, nötral, inspirasyon ve ekspirasyon sırasında aksillar, epigastrik ve subkostal seviyelerden mezura ile ölçüldü. Solunum fonksiyonları MIR Spirobank II, solunum kas kuvveti Carefusion Micro RPM cihazıyla ve fonksiyonel kapasiteleri 6 Dakika Yürüme Testiyle değerlendirildi. İstatistiksel anlamlılık düzeyi $p<0,05$ olarak belirlendi.

BULGULAR: Katılımcıların yaş ve vücut kütle indeksi ortalamaları Grup 1 (n=39) ve Grup 2 'de (n=39) sırasıyla 21,6±2,3 ve 21,9±1,7 yıl ve 26,8±4,7 ve 25,7±3,4 kg/m idi. Demografik özellikleri, solunum kas kuvveti ve torakal mobilite değerleri açısından iki grup arasında istatistiksel anlamlı bir fark saptanmadı ($p>0,05$). Tek seans uygulanan torakal manipülasyon sonrası torakal mobilite, fonksiyonel kapasite ve solunum fonksiyonları ölçüm değerleri bakımından iki grup arasında istatistiksel olarak anlamlı bir fark saptanmadı ($p>0,05$).

SONUÇ VE TARTIŞMA: Çalışmamızda manipulasyonun solunum fonksiyonları, torakal mobilite ve fonksiyonel kapasite üzerinde minimal değişiklik göstermesine rağmen klinik olarak anlamlı bulunmadı. Bunun tek seanslık uygulamadan kaynaklandığını düşünmekteyiz. Manipulasyonun sıklığı, seans süreleri ve farklı teknikler ve tedavi yöntemlerle birlikte uygulamalarının etkinliğini değerlendiren, kanıt düzeyi yüksek ileri çalışmalara ihtiyaç olduğu kanısındayız.
Bu çalışma, İstanbul Üniversitesi, Bilimsel Araştırma Projeleri Birimi tarafından desteklenmiştir. Proje No:50380.

Anahtar Kelimeler: solunum fonksiyonu, solunum kas kuvveti, fonksiyonel kapasite, manipulasyon

Tablo 1: Olguların torakal manipulasyon öncesi torakal mobilite, fonksiyonel kapasite ve solunum fonksiyonları ölçüm değerleri

		Grup 1 (n=39) Ort±SS	Grup 2 (n=39) Ort±SS	F	P
Göğüs Çevre Ölçümleri (cm)					
Nötral	**Aksillar**	90,8±7,0	92,0±8,5	1,04	0,29
	Epigastrik	83,5±7,5	84,0±9,8	0,37	0,10
	Subkostal	79,1±9,6	81,3±9,4	0,05	0,31
İnspirasyon	**Aksillar**	94,6±7,0	97,4±8,0	1,08	0,80
	Epigastrik	88,3±6,9	88,8±9,6	2,56	0,97
	Subkostal	82,8±8,7	85,7±8,8	0,02	0,14
Ekspirasyon	**Aksillar**	87,2±6,9	88,8±8,5	1,58	0,39
	Epigastrik	81,6±7,2	81,9±9,7	1,48	0,85
	Subkostal	77,2±10,2	78,7±9,7	0,30	0,51
6 Dakika Yürüme Mesafesi (m)		531,0±90,7	556,6 ±83,9	0,04	0,20
Solunum Fonksiyonu					
FVC (lt)		4,3±0,8	4,9±0,8	0,35	0,007
FEV1 (lt)		4,0±0,7	4,4±0,7	0,56	0,03
PEF (lt/s)		5,0±1,0	5,4±1,3	1,29	0,09
FEF25-75 (lt)		7,3±2	7,6±1,6	2,30	0,48
FEV1/FVC (%)		92,7±6,7	90,0±8,6	0,82	0,13
Solunum Kas Kuvveti					
MİP (cm H_2O)		92,9±27,0	91,8±26,3	1,78	0,67
MEP (cm H_2O)		120,2±35,0	114,2±25,4	1,65	0,41

Grup 1= Torakal Manipulasyon Grubu; Grup 2= Plasebo Torakal Manipulasyon Grubu; Ort: Ortalama; SS: Standart Sapma; FVC: Zorlu Vital Kapasite; FEV1: Birinci Saniyedeki Zorlu Ekspiratuar Hacim; PEF: Tepe Akım Hızı; FEF25-75%: Maksimum Ekspirasyon Ortası Akım Hızı; MİP: Maksimum İnspiratuar Basınç; MEP: Maksimum Ekspiratuar Basınç; p<0,05

Tablo 2: Torakal manipulasyon sonrası olguların gruplar arası torakal mobilite, fonksiyonel kapasite ve solunum fonksiyonları ölçüm değerlerinin karşılaştırılması

		Grup 1 (n=39) Ort±SS	Grup 2 (n=39) Ort±SS	F	P
Göğüs Çevre Ölçümleri (cm)					
Nötral	**Aksillar**	88,8±7,0	91,1±9,2	1,24	0,26
	Epigastrik	83,0±7,6	83,4±9,8	0,61	0,80
	Subkostal	78,4±9,4	80,6±9,4	0,99	0,32
İnspirasyon	**Aksillar**	86,3±7,1	88,5±9,1	3,42	0,06
	Epigastrik	81,6±7,5	81,3±9,8	0,001	0,97
	Subkostal	78,7±9,6	78,1±9,5	2,33	0,13
Ekspirasyon	**Aksillar**	86,3±7,1	88,5±9,1	0,98	0,32
	Epigastrik	81,6±7,5	81,3±9,8	0,003	0,96
	Subkostal	75,7±9,6	78,1±9,5	0,68	0,41
6 Dakika Yürüme Mesafesi (m)		566,0±82,8	604,8±80,7	3,82	0,05
Solunum Fonksiyonu					
FVC (lt)		4,6±0,8	4,3±1,5	1,01	0,31
FEV1 (lt)		4,2±0,7	4,1±1,3	0,51	0,47
PEF (lt/s)		7,7±1,9	7,8±1,4	0,40	0,52
FEF25-75 (lt)		5,3±1,2	5,4±1,1	1,64	0,20
FEV1/FVC (%)		90,5±7,6	90,7±7,2	0,54	0,46
Solunum Kas Kuvveti					
MİP (cm H_2O)		99,1±25,5	94,2±25,5	0,35	0,55
MEP (cm H_2O)		124,5±43,1	118,7±30,8	0,86	0,35

Grup 1= Torakal Manipulasyon Grubu; Grup 2= Plasebo Torakal Manipulasyon Grubu; Ort: Ortalama; SS: Standart Sapma; FVC: Zorlu Vital Kapasite; FEV1: Birinci Saniyedeki Zorlu Ekspiratuar Hacim; PEF: Tepe Akım Hızı; FEF25-75%: Maksimum Ekspirasyon Ortası Akım Hızı; MİP: Maksimum İnspiratuar Basınç; MEP: Maksimum Ekspiratuar Basınç; p<0,05

Uygulama 1a

Uygulama 1b

EP-380
ÜNİVERSİTE ÖĞRENCİLERİNDE SİGARA KULLANIMININ KOGNİTİF FONKSİYONLAR ÜZERİNE ETKİSİ

Saadet Ufuk Yurdalan[1], Begüm Ünlü[1], Kazım Kaan Demirtaş[2], Hande Şahiner[2], Muhammed Ammar Yiğit[2]

[1]Marmara Üniversitesi, Sağlık Bilimleri Fakültesi, Fizyoterapi ve Rehabilitasyon Bölümü, Kardiyopulmoner Fizyoterapi Rehabilitasyon Ana Bilim Dalı, İstanbul
[2]Marmara Üniversitesi, Sağlık Bilimleri Fakültesi, Fizyoterapi ve Rehabilitasyon Bölümü, İstanbul

GİRİŞ: Kognitif fonksiyonlar, kortikal hücreler ve bağlantıları arasındaki geniş ağdan ve bilinçli düşünmeyi sağlayan nöral santral yapılardan oluşur. Nikotin bağımlılığında, mezolimbik dopaminerjik sistemin önemli olduğu beyindeki ödül alanlarının etkilenimi söz konusudur. Nikotinin, kognitif fonksiyon ve performans üzerine etkilerini araştırmak amacıyla yapılan çalışmalarda bu konuda net bir görüş elde edilmemiş ve birbirine zıt sonuçlar bulunmuştur. Çalışmamızda sigara kullanımının genç bireylerde kognitif fonksiyonlar üzerine etkilerinin değerlendirilmesi amaçlandı.

GEREÇLER VE YÖNTEM: Çalışmamıza Marmara Üniversitesi Sağlık Bilimleri Fakültesi'nde öğrenim gören, nörolojik problemi bulunmayan, gönüllü öğrenciler dahil edildi. Demografik verilere ek olarak; katılımcıların nikotin bağımlılık düzeyleri Fagerström Nikotin Bağımlılık Testi ile; kognitif fonksiyonları ise Montreal Bilişsel Değerlendirme Ölçeği (MoCA) ile değerlendirildi.

BULGULAR: Araştırma kapsamında dahil edilme kriterlerine uygun 82 katılımcı değerlendirildi. Tüm katılımcıların 31'i (%37,8) kadın, 51'i (%62,2) erkek olup, yaş ortalaması 22±1,1 yıl, yaş dağılımı 19-24 yıl idi. Katılımcıların %48,8'i sigara kullanmaktaydı. Yapılan veri analizinde sigara kullanım durumu ile öğrencilerin MoCA skorları arasında istatistiksel olarak anlamlı fark bulunmadı (p>0,05). Sigara kullanan öğrencilerin %6,5'i çok yüksek; %8,5'i yüksek; %13,6'sı orta; %15'i az ve %55,2'si çok az derecede nikotin bağımlısı idi. Fagerström nikotin bağımlılık düzeyi ile MoCA skorları arasında istatistiksel olarak lineer ilişki saptanmadı (p>0,05).

SONUÇ VE TARTIŞMA: Çalışmamızda sigara kullanımı ve nikotin bağımlılık düzeylerinin kognitif fonksiyonlar üzerine olumlu ya da olumsuz etkisi saptanmadı. Literatürde de nikotinin bilişsel faaliyetlerde olumlu etkisinin bulunmadığını savunan çalışmaların yanında; hayvanlar, insanlar, özellikle Alzheimer ve Dikkat Eksikliği Hiperaktivite Bozukluğu olan bireylerde dikkat ve bellek performansını arttırıcı bir etkiye sahip olduğunu gösteren çalışmalar mevcuttur. Karşıt görüşlü yayınlar olsa da sonuçlarımız nikotin bağımlılığı açısından gruplara düşen olgu sayısının az veya olgularda nikotin bağımlılık düzeyinin düşük olmasına bağlanabilir. Ayrıca katılımcıların yaş ortalamasının düşük olması ve kognitif etkilenimin uzun bir süreç olması çalışmamızın sonuçlarını etkilemiş olabilir. Farklı bağımlılık ve içim süreleri olan katılımcılar ile uzun süreli izlem ve özellikle sigara bırakanlarda kognitif kazanımın değerlendirilmesine yönelik klinik çalışmalar planlanmalıdır.
Anahtar Kelimeler: Kognitif Fonksiyon, Sigara Kullanımı, Üniversite Öğrencileri

Katılımcıların sigara kullanım durumları ile MoCA skorları arasındaki ilişkinin değerlendirilmesi

		n	Sıralı Ortalama	p	Z
MoCA Skoru	Sigara Kullanıyor	40	43,81	0,388	-0,864
	Sigara Kullanmıyor	42	39,3		

Sigara kullanım durumu ile MoCA skorları karşılaştırıldığında istatistiksel olarak anlamlı fark bulunmadı (p>0,05).

Sigara kullanan öğrencilerin bağımlılık düzeylerine göre dağılımı

Bağımlılık Düzeyi	n	%
Çok az bağımlılık	23	55,2
Az bağımlılık	7	15
Orta bağımlılık	5	13,6
Yüksek bağımlılık	3	8,5
Çok yüksek bağımlılık	2	6,5

Fagerström nikotin bağımlılık düzeyi ile MoCA skorları arasında istatistiksel olarak lineer ilişki saptanmadı (p>0,05).

EP-381
İLERİ EVRE SARKOİDOZ VE KOAH HASTALARINDA YORGUNLUK ALGISI VE ETKİLEYEN FAKTÖRLERİN KARŞILAŞTIRILMASI

Sevgi Özalevli[1], İlknur Naz[2], Deniz Bayraktar[1], Hülya Şahin[3]

[1]Dokuz Eylül Üniversitesi, Fizik Tedavi ve Rehabilitasyon Yüksekokulu, Balçova, İzmir
[2]İzmir Katip Çelebi Üniversitesi, Sağlık Bilimleri Fakültesi, Fizyoterapi ve Rehabilitasyon Bölümü, Çiğli, İzmir.
[3]Dr. Suat Seren Göğüs Hastalıkları ve Göğüs Cerrahisi Eğitim Araştırma Hastanesi, İzmir.

AMAÇ: Solunum fonksiyonlarıyla güçlü ilişkisi olan yorgunluk şikayetini, hastaların algıladıkları yorgunluk şiddeti kriter alınarak farklı etyolojilere sahip fakat yorgunluk probleminin sık olduğu iki farklı akciğer hastalığında (Sarkoidozis ve Kronik obstrüktif akciğer hastalığı-KOAH) karşılaştırarak yorumlamaktır.

GEREÇ-YÖNTEM: Araştırmaya GOLD sınıflamasına göre Evre 3-4 KOAH olan 31 (13 Kadın, 18 Erkek, ort yaş=65.52±10.50) hasta ve Evre3-4 olan, 17 sarkoidoz hastası (12 Kadın, 5 Erkek, ort. yaş= 55.82±6.54) dahil edildi. Algılanan yorgunluk düzeyi; Yorgunluk Şiddet Ölçeği ile, Dispne şiddeti; Modifiye Medical Research Council (MMRCS) skalası ve Modifiye Borg skalası (MBS) ile, solunum fonksiyon testleri; spirometre ile, fonksiyonel düzey; 6 dakika yürüme testi (6DYT) ile, Hastalığa özel yaşam kalitesi St.George Yaşam Kalitesi anketi ve genel sağlıkla ilişkili yaşam kalitesi Kısa Form-36 (SF-36) yaşam kalitesi anketi ile; depresyon ve anksiyete düzeyi; Hastane Anksiyete ve Depresyon ölçeği (HAD) ile değerlendirildi.

BULGULAR: Sarkoidoz ve KOAH hasta gruplarının yaş, vücut kütle indeksi (VKİ) ortalamaları, cinsiyet ve sigara kullanma dağılımları benzer bulundu (p>0.05). KOAH hastalarında diğer gruba göre sigara tüketim oranı anlamlı derecede yüksekti (p=0.002). Algılan Yorgunluk Şiddeti ortalamaları KOAH grubunda 48.32±10.62, sarkoidoz grubunda 37.82±13.61 idi (p=0.25). Her iki grupta; 6DYT mesafesi, dispne şiddetleri, anksiyete ve depresyon skorları ortalamaları arasında istatistiksel olarak anlamlı bir fark olamadığı saptandı (p>0.05). KOAH hastalarına göre sarkoidoz hastalarında St. George yaşam kalitesi anket sonuçları daha düşük, SF-36 anket sonuçları ise daha yüksek bulundu (p>0.05). FEV1%, FVC% değerleri ve FEV1/FVC oranının KOAH hasta grubunda diğer gruba göre daha düşük olduğu tespit edildi (p<0.04). Yorgunluk şiddetinin KOAH grubunda; MMRCS, MBS, FEV1% değeri, HAD, St.George anket skorları, Sf-36 anketinin fiziksel fonksiyon, sosyal fonksiyon, emosyonel fonksiyon, mental, enerji ve genel sağlık kategorileri parametreleri ile Sarkoidoz hasta grubunda ise; MMRCS, MBS, 6DYT mesafesi, kilo, VKİ, St. George anket skorları, SF-36 anketinin fiziksel fonksiyon, fiziksel rol, emosyonel fonksiyon, ağrı ve genel sağlık kategorileri parametreleri ile ilişkili olduğu bulundu (p<0.05).

Sonuç ve TARTIŞMA: Yorgunluk problemi, KOAH ve sarkoidoz her iki hasta grubunda benzer ve dispne şiddetiyle ilişkili olmasına rağmen, KOAH hastalarında daha yüksek olarak saptanan yorgunluk şiddetinin hastaların düşük solunum fonksiyonları ve kötü yaşam kalitesinden etkilendiği, sarkoidoz hastalarında ise yorgunluk probleminin dispne ile birlikte hastaların egzersiz kapasitelerini kısıtlayarak, yaşam kalitelerini bozduğunu düşünmekteyiz.

Anahtar Kelimeler: Yorgunluk, KOAH, Sarkoidoz, Dispne, Solunum kapasitesi, Sağlıkla ilişkili yaşam kalitesi

Tablo 1

Tablo 1: Grupların Demografik Özelliklerinin Karşılaştırılması

	Sarkoidoz Grubu X±SD	KOAH Grubu X±SD	p
Yaş, yıl	55.82±6.54	65.52±10.50	0.26
Boy, cm	161.18±8.30	167.00±8.12	0.88
Vücut Ağırlığı, kg	70.12±13.63	72.90±16.08	0.52
VKİ, kg/m2	27.10±5.39	26.03±4.87	0.34

Tablo 2

Tablo 2: Grupların Cinsiyet Dağılımları ve Sigara Kullanma Özellikleri

	Sarkoidoz Grubu n %	KOAH grup n %	p
Cinsiyet Dağılımı	12 70.6 K 5 29.4 E	13 41.9 K 18 58.1 E	0.03
Sigara İçme Oranı	7 41.2 pozitif	23 74.2 pozitif	0.06
Sigara tüketim miktarı, paket-yıl*	6.21±3.87	45.61±36.79	0.02

*Sigara tüketim oranı ortalama (X±Sd) olarak sunuldu.

Tablo 3

Tablo 3: Grupların Klinik Özelliklerinin Karşılaştırılması

	Sarkoidoz Grubu X±SD	KOAH Grubu X±SD	p
6 dak Yürüme mesafesi, m	408.88±97.26	396.71±103.26	0.34
MMRCS skoru	2.65±1.37	2.36±1.170	0.66
Modf Borg Skalası skoru	2.47±1.84	4.36±2.31	0.64
FEV1, %	67.47±15.94	49.96±11.11	0.04
FVC, %	70.94±18.88	34.81±9.63	0.002
FEV1 / FVC oranı	80.47±7.38	53.53±11.03	0.002

Tablo 4

Tablo 4: Grupların Yorgunluk, Anksiyete-Depresyon ve Sağlıkla İlişkili Yaşam Kaliteleri Skorlarının Karşılaştırılması

	Sarkoidoz Grubu X±SD	KOAH Grubu X±SD	p
Yorgunluk Şiddeti anket skoru	37.82±13.61	46.13±12.89	0.90
HAD			
Anksiyete	8.06±5.52	7.71±4.12	0.08
Depresyon	5.88±3.89	7.61±4.06	0.68
St George YK Anketi			
Semptom	37.61±24.48	54.65±20.85	0.71
Aktivite	67.52±22.91	69.99±23.40	0.84
Etki	48.18±25.39	58.14±61.15	0.55
Total	54.25±22.51	56.98±20.65	0.60
SF-36 YK Anketi			
Fiziksel Fonksiyon	55.29±31.20	44.03±23.94	0.42
Sosyal Fonksiyon	76.47±23.34	53.31±27.68	0.33
Fiziksel Rol	38.24±47.70	37.90±40.76	0.15
Emosyonel Rol	45.08±45.56	44.09±45.86	0.63
Mental	60.29±24.83	70.32±21.16	0.26
Ağrı	62.47±27.90	66.42±29.52	0.45
Genel Sağlık Algısı	52.24±25.45	38.32±22.90	0.50
Enerji-Vitalite	48.82±29.13	39.19±21.95	0.05

Tablo 5

Tablo 1: Sarkoidoz ve KOAH Hastalarında Yorgunluk Şiddetinin Diğer Parametrelerle İlişkisinin Karşılaştırılması

Yorgunluk Şiddeti	Sarkoidoz Grup			KOAH Grup	
	r	p		r	p
Yaş, yıl	0.22	0.20		-0.13	0.24
Boy, cm	-0.18	0.27		0.12	0.27
Vücut ağırlığı, kg	0.40	0.03		0.10	0.30
VKİ, kg/m2	0.48	0.03		0.03	0.39
Sigara Yüklenim Miktarı	0.33	0.22		-0.13	0.24
FEV1, %	-0.35	0.08		-0.34	0.03
FVC, %	-0.25	0.17		-0.13	0.25
FEV1 / FVC	-0.02	0.48		0.33	0.10
6 Dak. Yürüme Mesafesi	-0.34	0.01		0.19	0.13
MMRC3 skoru	0.81	0.000		0.47	0.004
Modif. Borg Skalası skoru	0.48	0.03		0.43	0.01
HADS					
Anksiyete	0.39	0.04		0.34	0.02
Depresyon	0.10	0.34		0.49	0.003
St.George YK Anketi					
Semptom	0.84	0.003		0.52	0.001
Aktivite	0.88	0.001		0.88	0.000
Etki	0.33	0.01		0.17	0.33
Total	0.83	0.003		0.66	0.000
SF-36 YK Anketi					
Fiziksel Fonksiyon	-0.18	0.01		-0.66	0.000
Sosyal Fonksiyon	-0.04	0.44		-0.88	0.000
Fiziksel Rol	-0.34	0.09		-0.24	0.09
Emosyonel Rol	-0.44	0.04		-0.34	0.03
Mental	-0.10	0.38		-0.53	0.001
Ağrı	-0.38	0.01		-0.17	0.19
Genel Sağlık Algısı	-0.33	0.02		-0.74	0.000
Enerji/Canlılık	-0.31	0.11		-0.78	0.000

EP-382
GÖĞÜS CERRAHİSİ SERVİSİNDE YATAN HASTALARIN ANKSİYETE VE DEPRESYON DÜZEYLERİ

Alis Kostanoğlu, Melih Zeren, Gülhan Yılmaz Gökmen

Bezmialem Vakıf Üniversitesi, Sağlık Bilimleri Fakültesi, Fizyoterapi ve Rehabilitasyon Bölümü, İstanbul

GİRİŞ: Kronik hastalıklar, cerrahi operasyonlar ve hastane yatışları kişinin duygu durumunda değişimlere neden olabilmektedir. Ayrıca bu değişime katkıda bulunan faktörlerin belirlenmesi, ilgili serviste geçirilen süre boyunca hastanın yönetimi ve psikososyal rehabilitasyonun sağlanabilmesi açısından önemlidir. Çalışmamızın amacı, göğüs cerrahisi servisinde yatan hastalarda anksiyete ve depresyon durumunu sorgulamak ve ilişkili oldukları klinik parametreleri araştırmaktır.

GEREÇLER VE YÖNTEM: Bezmialem Vakıf Üniversitesi göğüs cerrahisi servisinde yatan lobektomi geçirmiş 15 hasta (yaş: 63±33 yıl) çalışmaya dahil edildi. Hastalar yoğun bakımdan göğüs cerrahisi servisine geçtikten sonra "Hastane Anksiyete ve Depresyon Ölçeği" kullanılarak anksiyete ve depresyon durumları açısından değerlendirildi. Anksiyete ve depresyon skorlarının yaş, yoğun bakım yatış süresi ve hastane yatışı süresi ile ilişkisi Pearson korelasyon analizi kullanılarak belirlendi. Cinsiyetin ve sigara kullanma durumunun anksiyete, depresyon, yoğun bakım süresi ve hastane yatış süresi üzerindeki etkisini belirlemek adına bağımsız gruplarda t-test kullanıldı.

BULGULAR: Hastaların %53'ü (n=8) anksiyete, %40'ı (n=6) depresif bozukluk, %33'ü (n=5) ise hem anksiyete hem de depresif bozukluğa sahipti. Depresyon skoru, hastanede yatış süresi ile anlamlı şekilde ilişkiliydi ($r=0,639$; $p<0,05$). Sigara kullananlardaki depresyon skorları ve hastane yatış süreleri sigara kullanmayanlara kıyasla anlamlı şekilde daha yüksekti ($p<0,05$). Kadınlarda anksiyete skorları, erkeklerde ise depresyon skorları karşı cinsiyete kıyasla anlamlı şekilde daha yüksekti ($p<0,05$).

SONUÇ VE TARTIŞMA: Lobektomi geçirmiş hastalarda anksiyete ve depresyon görülebilmektedir. Depresyonun hastane yatış süresi ile ilişkili oluşu, hastanın duygu durumunun taburculuk süresi üzerinde önemli etkiye sahip olduğunu göstermekte ve depresyon tedavisine yönelik girişimlerin taburculuk süresi açısından da fayda sağlayabileceğini düşündürmektedir. Sigara içenlerin hastane yatış sürelerinin daha uzun oluşu, sigarayı bırakmanın ve bu doğrultuda uygulanacak girişimlerin önemini tekrardan vurgulamaktadır. Kadınlarda anksiyete, erkeklerde ise depresyon skorlarının yüksek oluşu, farklı cinsiyetler için farklı psikososyal yaklaşımlar gerekebileceğini göstermektedir.

Anahtar Kelimeler: Anksiyete, Depresyon, Göğüs cerrahisi

Demografik ve Klinik Özellikler

	X±SS ya da n (%)
Yaş (yıl)	63,8±3,31
Cinsiyet (K/E)	7/8
Beden kitle indeksi (kg/m2)	27,2±4,10
Sigara kullananlar (n)	8 (%53)
Yoğun bakım süresi (gün)	1,06±0,85
Hastane yatış süresi (gün)	5,53±2,11
Anksiyete skoru	6,13±5,43
Depresyon skoru	6,46±5,02
Total skor	12,6±9,78
Anksiyete varlığı (n)	8 (%53)
Depresyon varlığı (n)	6 (%40)

Cinsiyete ve Sigara Kullanımına Göre Klinik Parametrelerin Karşılaştırılması

	Kadın (n=7) X±SS	Erkek (n=8) X±SS	p değeri
Anksiyete skoru	9,17±2,13	4,56±4,08	0,024*
Depresyon skoru	6,83±1,60	8,67±3,67	0,022*
Total skor	17,0±3,34	13,2±9,5	0,008**
Yoğun bakım süresi (gün)	1,00±0,63	1,11±1,05	0,134
Hastane yatış süresi (gün)	5,50±2,07	5,56±2,12	0,710
	Sigara İçen (n=8) X±SS	Sigara içmeyen (n=7) X±SS	p değeri
Anksiyete skoru	6,63±6,14	6,14±4,67	0,442
Depresyon skoru	9,38±3,58	7,14±1,57	0,029*
Total skor	16,0±9,41	14,2±5,52	0,206
Yoğun bakım süresi (gün)	1,25±1,03	1,13±0,11	0,244
Hastane yatış süresi (gün)	6,25±2,37	4,71±1,25	0,044*

EP-383
KISA FİZİKSEL PERFORMANS BATARYASI KRONİK OBSTRÜKTİF AKCİĞER HASTALIĞINDA ALTI DAKİKA YÜRÜME TESTİ YERİNE KULLANILABİLİR Mİ?

Elvan Keleş[1], Evrim Göz[1], Sevgi Özalevli[1], Aylin Özgen Alpaydın[2]

[1]Dokuz Eylül Üniversitesi, Fizik Tedavi ve Rehabilitasyon Yüksekokulu, İzmir
[2]Dokuz Eylül Üniversitesi, Tıp Fakültesi, Göğüs Hastalıkları Anabilim Dalı, İzmir

GİRİŞ: Kronik Obstrüktif Akciğer Hastalığı (KOAH), morbidite ve mortaliteye neden olan durumlar arasında ilk sıralarda yer alan hastalıklardandır. Fonksiyonel egzersiz kapasitesini değerlendiren 6 dakika yürüme testi (6DYT), KOAH hastalarında altın standart kabul edilmektedir. Kısa Fiziksel Performans Bataryası (KFPB) yürüme hızı, sandalyeden kalkma ve dengenin sürdürülmesi kabiliyetini değerlendiren, mortalite ve dizabiliteyi belirleyici bir testtir. Araştırmamızın amacı; KFPB'nın KOAH hastaları için fonksiyonel kapasitenin değerlendirmesi açısından 6DYT'nin yerine kullanılabilirliğini değerlendirerek yorumlamaktır.

GEREÇLER VE YÖNTEM: Çalışmaya evre 2-3 olan 13 KOAH hastası (3 kadın) alındı. Hastaların demografik bilgileri kaydedildi, sigara, alkol ve egzersiz alışkanlıkları sorgulandı. Modified Medical Research Council Scale (mMRC) ile dispne şiddeti, manuel kas testi ile Quadriceps kas kuvveti ve Jamar El Dinamometresi ile kavrama kuvveti ölçüldü. Yarım saat arayla 6DYT ile KFPB uygulanarak testler öncesi ve sonrası kan basıncı, kalp hızı, periferal oksijen saturasyonu, Modifiye Borg Skalası ile algılanan dispne ve yorgunluk şiddetleri ölçüldü. Spirometre ile solunum fonksiyon testi yapıldı.

BULGULAR: Hastalara ait özellikler Tablo 1'de sunuldu. Her iki Quadriceps kas kuvveti manuel kas testi sonucu ortancası 4, mMRC'ye göre dispne şiddeti ortancası 1'di. KFPB test sonucu; dispne şiddeti ile negatif yönde çok yüksek düzeyde ($r=-0.907$, $p=0.000$), 6DYT mesafesi ve FVC ile pozitif yönde yüksek düzeyde ($r=0.808$, $p=0.001$; $r=0.716$, $r=0.006$), FEV1 ile pozitif yönde orta düzeyde ($r=0.631$, $p=0.021$) korele bulundu. 6DYT mesafesi; dispne ile negatif yönde yüksek düzeyde ($r=-0.882$, $p=0.000$), FEV1 ve FVC ile pozitif yönde yüksek düzeyde ($r=0.872$,$p=0.000$; $r=0.845$, $p=0.000$) korele bulundu. Her iki test sırasında dispne ve yorgunluk şiddetinin anlamlı derecede arttığı tespit edildi ($p<0.05$). Fakat sistolik kan basıncı ve kalp hızı değerlerinin sadece 6DYT sırasında anlamlı olarak arttığı bulundu ($p<0.05$).

SONUÇ VE TARTIŞMA: Elde edilen veriler, submaksimal şiddette olan bu iki test sonuçlarının birbirleriyle ve dispne şiddeti, akciğer fonksiyon test parametreleri ile ilişkili olmasının yanı sıra KFPB'nın quadriceps kas kuvveti ile ilişkili olması ve 6DYT'e göre daha az hemodinamik stres yaratması, bu bataryanın KOAH hastalarının fonksiyonel kapasitelerinin değerlendirilmesinde 6DYT yerine kullanılabileceğini göstermektedir. Çalışmamız halen devam etmektedir.

Anahtar Kelimeler: KOAH, Kısa Fiziksel Performas Testi, 6 Dakika Yürüme Testi

Hastaların Özellikleri

	Ortanca (25/75 IQR)
Yaş (yıl)	67.0 (62.5/70.0)
VKİ (kg/m)	23.93 (21.85/26.7)
Sigara kullanımı (paket yıl)	75.0 (33.0/80.0)
Kavrama Kuvveti /Sağ (kgf)	25.0 (21.0/35.5)
Kavrama Kuvveti /Sol (kgf)	28.0 (19.5/34.0)
6DYT (m)	465.0 (297.0/512.4)
KFPB (skor)	11.0 (8.0/12.0)

VKİ: Vücut Kütle İndeksi, 6DYT: 6 Dakika Yürüme Testi, KFPB: Kısa Fiziksel Performans Bataryası, IQR: Interquartile Range

Hastaların Özellikleri

	Ortanca (25/75 IQR)
Yaş (yıl)	67.0 (62.5/70.0)
VKİ (kg/m)	23.93 (21.85/26.7)
Sigara kullanımı (paket yıl)	75.0 (33.0/80.0)
Kavrama Kuvveti /Sağ (kgf)	25.0 (21.0/35.5)
Kavrama Kuvveti /Sol (kgf)	28.0 (19.5/34.0)
6DYT (m)	465.0 (297.0/512.4)
KFPB (skor)	11.0 (8.0/12.0)

6DYT ve test öncesi ve sonrası ölçülen değerlerin karşılaştırması

		Test Öncesi Ortanca (25/75 IQR)	Test Sonrası Ortanca (25/75 IQR)	P
6DYT	Sistolik Kan Basıncı	123 (112/143)	133 (127,5/150)	0,019*
	Diyastolik Kan Basıncı	76 (69/86)	78 (73,5/89)	0,423
	Kalp Hızı	88 (78,5/102)	102 (92,5/112)	0.002*
	Oksijen saturasyonu	95 (93/96)	94 (91/95,5)	0,442
	Dispne	2 (1/5)	6 (4/7)	0,002*
	Yorgunluk	2 (0,5/4,5)	6 (3,5/7,5)	0,002*
KFPB	Sistolik Kan Basıncı	130 (117/141)	134 (114/151)	0,196
	Diyastolik Kan Basıncı	76 (66,5/83,5)	72 (67,5 / 78)	0,889
	Kalp Hızı	82 (76/98)	94 (79/98,5)	0,151
	Oksijen saturasyonu	95 (94/95,5)	95 (92/96)	0,109
	Dispne	1 (0,5/4,5)	2 (0,5/5,5)	0,023*
	Yorgunluk	1 (0,0/2,5)	1 (0,0/3,5)	0,008*

IQR: Interquartile Range * Wilcoxon Testi uygulandı, $p<0,05$

EP-384
KRONİK OBSTRÜKTİF AKCİĞER HASTALIĞI OLAN HASTALARDA YORGUNLUK VE ETKİLEYEN FAKTÖRLERİN BELİRLENMESİ

Elvan Keleş[1], Deniz Bayraktar[1], Sevgi Özalevli[1], Aylin Özgen Alpaydın[2]

[1]Dokuz Eylül Üniversitesi, Fizik Tedavi ve Rehabilitasyon Yüksekokulu, İzmir
[2]Dokuz Eylül Üniversitesi, Tıp Fakültesi, Göğüs Hastalıkları Anabilim Dalı, İzmir

GİRİŞ: Kronik Obstrüktif Akciğer Hastalığı'nda (KOAH) yorgunluk sıklıkla rapor edilen primer bir semptomdur. Kronik yorgunluk, daha çok hastalık ve tedavi sonucu oluşan, dinlenme ile geçmeyen, hastaların günlük yaşam aktivitelerini kısıtlayan ve sağlıkla ilgili yaşam kalitelerini olumsuz olarak etkileyen ciddi bir durumdur. Bu çalışma ile KOAH'lı hastalarda yorgunluk ve yorgunluğu etkileyen faktörleri belirlemek amaçlanmıştır.

GEREÇLER VE YÖNTEM: Çalışmaya evre 1-4 olan 71 KOAH'lı hasta (64 erkek) dahil edildi. Hastalar yorgunluk açısından Yorgunluk Şiddet Ölçeği ile değerlendirilerek, ölçekten ortalama 4 puan ve altı alan hastalar yorgun değil, 4 puan üzeri alan hastalar yorgun olarak sınıflandırıldı. Yorgun (n=45) ve yorgun olmayan (n=26) gruplardaki hastalar dispne seviyeleri (modified Medical Research Council Skalası), fiziksel aktivite skorları (Uluslararası Fiziksel Aktivite Anketi (IPAQ)), duygu durum (Hastane Anksiyete ve Depresyon Ölçeği) ve hastalığa özgü yaşam kalitesi (St. George Solunum Anketi) açısından karşılaştırıldı. Verilerin yorumlanmasında parametrik şartlarda bağımsız gruplar t-testi, parametrik koşullarda ise Mann-Whitney U testi kullanıldı.

BULGULAR: Gruplar yaş, boy, vücut ağırlığı ve vücut kütle indeksi (VKİ) gibi fiziksel özellikler açısından benzerdi ($p>0.05$). Hastaların evrelere göre dağılımı ise gruplar arasında farklıydı ($p=0.001$). Bununla birlikte, yorgun grupta dispne şiddeti, fiziksel aktivite, anksiyete, depresyon ve hastalığa özgü yaşam kalitesi skorlarının yorgun olmayan gruba kıyasla istatistiksel olarak anlamlı derecede daha kötü olduğu belirlendi ($p<0.05$). Yorgunluk şiddeti; dispne şiddeti ile pozitif yönde yüksek düzeyde ($r=0.727$, $p=0.000$), fiziksel aktivite düzeyi ile negatif yönde orta düzeyde ($r=-0.619$, $p=0.000$), sağlıkla ilgili yaşam kalitesinin semptom skoru ile pozitif yönde orta düzeyde iken aktivite, etki ve toplam skorları ile pozitif yönde yüksek düzeyde ($r=0.632$, $p=0.000$; $r=0.855$, $p=0.000$; $r=0.830$ $p=0.000$; $r= 0.860$, $p= 0.000$), anksiyete ve depresyon düzeyleri ile pozitif yönde orta düzeyde ($r=0.594$, $p=0.000$; $r= 0.537$ $p=0.000$), FVC ve FEV1 ile de negatif yönde zayıf düzeyde ($r=-0.490$, $p=0.00$; $r=-0.461$, $p=0.000$) korele bulundu.

SONUÇ VE TARTIŞMA: KOAH hastalarında akciğer kapasitesiyle ilişkili olarak yorgunluk problemi de dispne semptomu gibi hastaların fiziksel aktivite düzeylerini, sağlıkla ilgili yaşam kalitesini olumsuz etkilemekte ve anksiyete ve depresyona neden olmaktadır. Bu sonuç, yorgunluk parametresinin hasta tedavilerinde ve pulmoner rehabilitasyon uygulamalarında daha fazla dikkate alınması ve bütüncül bir yaklaşımla hastaya yaklaşılmasının gerekliliğini düşündürmektedir.

Anahtar Kelimeler: KOAH, yorgunluk, fiziksel aktivite, duygu durum, yaşam kalitesi

Yorgunluk Şiddetine Göre Hastaların Değerlendirme Parametrelerinin Karşılaştırılması*

	Yorgun (n=45)	Yorgun Değil (n=26)	p
Yaş (yıl)	68.4 ± 10.39	65.38 ± 8.60	0.215
Boy (cm)	169.20 ± 8.74	171.42 ± 7.51	0.282
Vücut Ağırlığı (kg)	75.86 ± 16.61	74.07 ± 16.54	0.664
VKI (kg/m2)	26.45 ± 5.16	25.12 ± 5.11	0.296
mMRC	3 (1/3)	1 (0/1)	<0.001
IPAQ	198 (0/693)	1634 (569/2772)	<0.001
HAD Anksiyete	8 (4.5/12)	2.5 (0/7)	<0.001
HAD Depresyon	8 (4/12)	3 (0.75/6.25)	0.001
SGRQ Semptom	66.13 (40.69/74.72)	32.02 (18.92/40.70)	<0.001
SGRQ Aktivite	85.87 (66.19/93.33)	35.79 (12.03/49.17)	<0.001
SGRQ Etki	58.34 (34.28/71.92)	11.46 (6.24/21.74)	<0.001
SGRQ Toplam	69.41 (47.39/77.18)	23.01 (14.5/30.5)	<0.001
Evre 1	0 (%0)	1 (%3.8)	0.001
Evre 2	12 (%26.7)	16 (%65.5)	0.001
Evre 3	21 (%46.7)	8 (%30.8)	0.001
Evre 4	12 (%26.7)	1 (%3.8)	0.001
FVC (%)	54 (43/67.5)	74 (60.25/88)	<0.001
FEV1 (%)	37.8 (28.15/50.5)	53.5 (46.5/67.5)	0.001
FEV1/FVC	58.76 (50/64)	60 (53.75/64.75)	0.396

* Ortalama±standart deviasyon şeklinde sunulmayan veriler sayı (n) ve % olarak sunulmuştur. VKI: Vücut Kütle İndeksi, mMRC: Modified Medical Research Council, IPAQ: Uluslararası Fiziksel Aktivite Anketi, HAD: Hastane Anksiyete ve Depresyon, SGRQ: St. George Respiratory Questionaire, FVC: Zorlu Vital Kapasite, FEV1: 1. Saniyedeki Zorlu Ekspirasyon Volümü. İstatistiksel olarak anlamlılık p<0.05.

Yorgunluk Şiddetine Göre Hastaların Değerlendirme Parametrelerinin Karşılaştırılması*

	Yorgun (n=45)	Yorgun Değil (n=26)	p
Yaş (yıl)	68.4 ± 10.39	65.38 ± 8.60	0.215
Boy (cm)	169.20 ± 8.74	171.42 ± 7.51	0.282
Vücut Ağırlığı (kg)	75.86 ± 16.61	74.07 ± 16.54	0.664
VKI (kg/m2)	26.45 ± 5.16	25.12 ± 5.11	0.296
mMRC	3 (1/3)	1 (0/1)	<0.001
IPAQ	198 (0/693)	1634 (569/2772)	<0.001
HAD Anksiyete	8 (4.5/12)	2.5 (0/7)	<0.001
HAD Depresyon	8 (4/12)	3 (0.75/6.25)	0.001
SGRQ Semptom	66.13 (40.69/74.72)	32.02 (18.92/40.70)	<0.001
SGRQ Aktivite	85.87 (66.19/93.33)	35.79 (12.03/49.17)	<0.001
SGRQ Etki	58.34 (34.28/71.92)	11.46 (6.24/21.74)	<0.001
SGRQ Toplam	69.41 (47.39/77.18)	23.01 (14.5/30.5)	<0.001
Evre 1	0 (%0)	1 (%3.8)	0.001
Evre 2	12 (%26.7)	16 (%65.5)	0.001
Evre 3	21 (%46.7)	8 (%30.8)	0.001
Evre 4	12 (%26.7)	1 (%3.8)	0.001
FVC (%)	54 (43/67.5)	74 (60.25/88)	<0.001
FEV1 (%)	37.8 (28.15/50.5)	53.5 (46.5/67.5)	0.001
FEV1/FVC	58.76 (50/64)	60 (53.75/64.75)	0.396

* Ortalama±standart deviasyon şeklinde sunulmayan veriler sayı (n) ve % olarak sunulmuştur. VKI: Vücut Kütle İndeksi, mMRC: Modified Medical Research Council, IPAQ: Uluslararası Fiziksel Aktivite Anketi, HAD: Hastane Anksiyete ve Depresyon, SGRQ: St. George Respiratory Questionaire, FVC: Zorlu Vital Kapasite, FEV1: 1. Saniyedeki Zorlu Ekspirasyon Volümü. İstatistiksel olarak anlamlılık p<0.05.

EP-385

SEDANTER BİREYLERDE ALTI DAKİKA YÜRÜME TESTİNİN SOLUNUM FONKSİYONU, SOLUNUM KAS KUVVETİ VE HEMODİNAMİK PARAMETRELERE ETKİSİ

Ebru Kaya Mutlu[1], Rüstem Mustafaoğlu[2], Tansu Birinci[3], Arzu Razak Özdinçler[1]

[1]İstanbul Üniversitesi, Sağlık Bilimleri Fakültesi, Fizyoterapi ve Rehabilitasyon Bölümü, Fizyoterapi ve Rehabilitasyon Anabilim Dalı, İstanbul
[2]İstanbul Üniversitesi, Sağlık Bilimleri Fakültesi, Fizyoterapi ve Rehabilitasyon Bölümü, Nörolojik Fizyoterapi ve Rehabilitasyon Anabilim Dalı, İstanbul
[3]İstanbul Üniversitesi,Sağlık Bilimleri Enstitüsü, İstanbul

GİRİŞ:Altı dakika yürüme testi(6-DYT) sıklıkla kardiyak veya pulmoner hastalığı olan bireylerin kardiyopulmoner fonksiyonel kapasitelerini değerlendirmek için kullanılan, basit, tekrarlanabilir, güvenli, ucuz, günlük yaşam aktivitelerine benzer terapötik yaklaşımlara duyarlı ve prognostik öneme sahip submaksimal egzersiz testidir. Fonksiyonel kapasite genellikle maksimal egzersiz testi sırasında elde edilen pik VO2 ile ifade edilmesine rağmen, 6-DYT'de elde edilen mesafe ile pik VO2 arasında güçlü korelasyon olması ve bireyin günlük yaşam aktivitesini maksimal egzersiz testine göre daha iyi temsil etmesinden dolayı sık sık tercih edilmektedir. İlginçtir ki, şimdiye kadar sağlıklı sedanter bireylerde 6-DYT'de solunum kaslarının oluşturduğu ağız içi basınç değişiklikleri araştırılmamıştır. Bu nedenle çalışmamızın amacı sedanter bireylerde altı dakika yürüme testinin solunum fonksiyonu, solunum kas kuvveti ve hemodinamik parametrelere etkisini araştırmaktı.

GEREÇLER VE YÖNTEM: Çalışmaya 18 yaş üstü 81 sağlıklı ve gönüllü erkek sedanter birey katıldı. Katılımcıların fonksiyonel kapasite düzeyleri altı-dakika yürüme testi ile değerlendirildi. 6-DYT'i öncesi ve sonrası katılımcıların solunum fonksiyon testi MIR Spirobank II'le, solunum kas kuvveti Carefusion Micro RPM cihazıyla ve hemodinamik parametreleri ise Omron RX-M marka nabız ve tansiyon aleti kullanılarak ölçüldü. Değerlendirmeler 3 kez tekrarlandı ve en iyi sonuç kaydedildi. İstatistiksel anlamlılık düzeyi p<0,05 olarak belirlendi.

BULGULAR: Katılımcıların ortalama yaşı ve vücut kitle indeksi sırasıyla 21,55±2,20 yıl ve 23,60±4,80 kg/m2 idi. Olguların 6-DYT'nin ortalama değeri 584,95±85,06 metre idi. 6-DYT'i öncesi ve sonrası solunum fonksiyon testi, solunum kas kuvveti ve hemodinamik parametre değerlerinin farkları (fl) sırasıyla;flFEVC(0,01±1,05), flFEV1(0,03±0,91), flFEV1/FVC% (1,04 ±6,85), flPEF(0,26±5,88), flFEF%25-75 (0,11±0,87), flMaksimum İnspiratuar Basınç(4,65±12,95), flMaksimum Ekspiratuar Basınç(4,70±18,88), flKalp hızı (8,33±14,40), flSistolik kan basıncı (6,81±11,99) ve flDiastolik kan basıncı (3,81±9,92)idi. 6-DYT'i öncesi değerlerine göre test sonrasında Maksimum İnspiratuar Basınç (p=0,003), Maksimum Ekspiratuar Basınç (p=0,034), Kalp hızı (p=0,022), Sistolik kan basıncı (p=0,002) ve Diastolik kan basıncı (p=0,002) değerlerinde istatistiksel olarak anlamlı bir artış saptandı. Solunum fonksiyon testi parametreleri açısından istatistiksel olarak her hangi bir artış bulunmadı (p>0,05).

TARTIŞMA VE SONUÇ: Literatürde yürüme sırasında göğüs duvarı kinematiği ve solunum kas kuvveti ile ilgili çalışmalarda inspiratuvar rezerv hacmin artışına bağlı olarak inspiratuar ağız içi basıncın artışına neden olabileceği bildirilmiştir. Çalışmamızda da submaksimal egzersiz ile ağız içi basınçlarda artış bulundu. Sonucumuzu destekleyen göğüs duvarı ve solunum kas hareketlerinin kinetik ve kinematiğini değerlendiren ileri düzey çalışmalara ihtiyaç olduğunu düşünmekteyiz.

Anahtar Kelimeler: solunum kas kuvveti, altı dakika yürüme testi, solunum fonksiyon testi, kan basıncı, fizyoterapi

EP-386
OKSİJEN DESTEK TEDAVİSİ ALAN VE ALMAYAN KRONİK OBSTRÜKTİF AKCİĞER HASTALIĞI OLAN HASTALARIN SOLUNUM PARAMETRELERİNİN KARŞILAŞTIRILMASI

Çağla Hacıömeroğlu[1], Rasmi Muammer[1], Hakan Günen[2], Sibel Boğa[2], Osman Hacıömeroğlu[2], Sevgi Gamze Felek[1], Kıymet Muammer[3], Elif Üstün[1]

[1]Yeditepe Üniversitesi Fizyoterapi ve Rehabilitasyon Bölümü
[2]Süreyyapaşa Göğüs Hastalıkları ve Göğüs Cerrahisi Eğitim ve Araştırma Hastanesi
[3]İstanbul Üniversitesi Kardiyoloji Enstitüsü

AMAÇ: Oksijen tedavisi alan ve almayan kronik obstrüktif akciğer hastalarının solunum parametrelerinde fark olup olmadığının belirlenmesidir.

GİRİŞ: Materyal: Çalışma Süreyyapaşa Göğüs Hastalıkları Hastanesinde Mart 2016-Mayıs 2016 tarihleri arasında yapılmıştır. Yatan, klinik olarak stabil, çalışmaya katılmayı kabul eden, D sınıfı Kronik Obstrüktif Akciğer Hastalığı olan hasta profili üzerinde yapılmıştır. Çalışmaya 40 Kronik Obstrüktif Akciğer Hastası alınmıştır. Katılan toplam 40 kişi, oksijen tedavisi alan (n=18), oksijen tedavisi almayan (n=22). Yaş ortalamaları 65,3±10,9, boy ortalamaları 1,63±0,93 m ve kilo ortalamaları 74,4±21,2 kg dir. Çalışmadan önce vücut kitle indeksine (BMI) bakılmıştır. Oksijen tedavisi alan ve almayan kronik obstrüktif akciğer hastalarının FVC, FEV1, FEV1/FVC parametreleri spirometrik testlerle ölçülmüş ve en yüksek değerler not edilmiştir. Ayrıca hastalarda dispne derecesini belirlemek amacıyla iki grubun da BORG skalası kullanılmıştır. Çalışma, Marmara Üniversitesi Tıp Fakültesi Klinik Araştırmalar Etik Kurulu tarafından onaylanmıştır.

SONUÇ: Yapmış olduğumuz çalışmada, oksijen tedavisi alan ve almayan kronik obstrüktif akciğer hastalarında ölçülen parametrelerde FEV1 ve FVC değerinde anlamlı farklılık gözlendi ($p<0.05$). FEV1/FVC ve BORG değerlerinde anlamlı farklılıklar gözlenmedi($p>0.05$).

Anahtar Kelimeler: KOAH, pulmoner, spirometri, oksijen tedavisi

Tablo 1. Katılımcıların Fiziksel Özellikleri

Olgular (n=40)	Minimum	Maksimum	x±Sd
Yaş	4,00	83,00	64,4±14,1
Boy (cm)	1,44	1,90	1,66±0,19
Kilo (kg)	45,00	150,00	74,3±21,1
VKİ(kg/cm2)	7,27	55,10	27,6±8,7

VKİ: Vücut Kitle İndeksi

Tablo 2.Oksijen Tedavisi Alan ve Almayan Kronik Obstrüktif Akciğer Hastalarının FVC, FEV1, FEV1/FVC ve BORG Değerlerinin Karşılaştırılması

	O2 Tedavisi Alan	O2 Tedavisi Almayan	t	p
FEV1	0,376 ± 0,26	1,06 ± 0,65	-2,01	0,04
FVC	1,53 ± 0,55	1,99 ± 0,77	-2,08	0,04
FEV1/FVC	52,46 ± 14,06	50,42 ± 7,77	0,581	0,565
BORG	6,38 ± 2,30	5,27 ± 1,88	1,68	0,10

Veriler ortalama ± standart sapma şeklinde ifade edildi. FEV1: Forced vital capacity in 1 second, FVC: Forced Vital Capacity, FEV1/FVC: Tiffeneau Ratio.

EP-387

POSTOP ERKEN DÖNEM ÖKSÜRÜK ETKİNLİĞİ: İKİ FARKLI KALP CERRAHİSİ TEKNİĞİNİN KARŞILAŞTIRILMASI

Semra Oğuz[1], Yusuf Baltacı[2], Aysel Yıldız[1], Korhan Erkanlı[2], Mine Gülden Polat[1]

[1]Marmara Üniversitesi Sağlık Bilimleri Fakültesi Fizyoterapi ve Rehabilitasyon Bölümü, İSTANBUL
[2]Mehmet Akif Ersoy Göğüs Kalp ve Damar Cerrahisi Eğitim Araştırma Hastanesi, İSTANBUL

Minimal invaziv endoskopik teknik, günümüz cerrahi uygulamalarında sıklıkla kullanılan bir yaklaşımdır. Özellikle robotik cerrahi prosedürler, üç boyutlu görüntüleme sistemi ve laporoskopik uygulama avantajı ile daha az insizyon ve travmaya neden olabilmektedir.

AMAÇ: Sternotomi (ST) ve robotik teknik (RT) ile kalp cerrrahisi (coroner arter bypass greft [CABG] ve kapak tamiri) uygulanan hastalarda cerrahi prosedür tercihinin hastanın postop erken dönem toparlanma sürecinde önemli rolü olan tepe öksürük akımına (TÖA) etkisini araştırmaktı.

Materyal – METOD: Mehmet Akif Ersoy Göğüs Kalp ve Damar Cerrahisi Kliniği bünyesinde opere olan 35-70 yaş arası 22 hasta bu çalışmada yer aldı. Uzamış mekanik ventilasyon, revizyon operasyonu olanlar ile iletişim problemli hastalar çalışmadan dışlandı. Hastalara standart tedavi protokolü uygulandı. Öksürük etkinliği PEF metre kullanılarak TÖA ölçümü ile, ağrı şiddeti visüel analog skala (VAS) ile preop ve postop 36. saatte değerlendirildi. Ayrıca postoperatif ekstübasyon ve ambulasyon zamanı kaydedildi.

BULGULAR: Yaş ortalaması 55,42±6,9 yıl olan 12 ST (9 CABG/3 kapak tamiri) ve yaş ortalaması 54,5±9,75 yıl olan 10 RT (7 CABG/3 kapak tamiri) uygulanan 22 hasta değerlendirildi. Hastaların preop demografik ve klinik özellikleri benzerdi (p>0,05). Postop karşılaştırmalarda ambulasyon zamanı her iki grupta benzer iken; RT uygulanan grupta TÖA yüksek (140,42±19,59'a karşı 211,0±58,96 l/dk, p=0,003), ekstübasyon zamanı kısa (7±0,6'ya karşı 6±1,33 saat, p=0,047), ağrı şiddeti ise düşüktü (5,33±0,88'e karşı 4,3±1,16, p=0,035). Sadece CABG'li hastalar karşılaştırıldığında da TÖA ve VAS sonuçları RT lehine bulundu (her iki parametre için p<0,05).

SONUÇ: Literatürde RT uygulamalarının postop süreçteki olumlu etkileri geniş yer bulmaktadır. TÖA'nın RT uygulanan hastalarda yüksek bulunmasının postop pulmoner komplikasyon riskinin daha az olmasına katkısının olabileceğini düşünüyoruz.

Anahtar Kelimeler: Robotik cerrahi, sternotomi, tepe öksürük akımı

İki farklı cerrahi sonrası değerlendirme sonuçları

	STERNOTOMİ	ROBOTİK TEKNİK	p
TÖA (L/dk)	140,42 ± 19,59	211,0 ± 58,96	p=0,003
Ekstübasyon zamanı (saat)	7 ± 0,6	6 ± 1,33	p=0,047
VAS	5,33 ± 0,88	4,3 ± 1,16	p=0,035

EP-388
PULMONER ARTERYEL HİPERTANSİYONLU HASTALARDA ÜST EKSTREMİTE FONKSİYONLARI VE DENGE ARASINDAKİ İLİŞKİ

Buse Özcan Kahraman[1], İsmail Özsoy[1], Serap Acar[1], Ebru Özpelit[2], Bahri Akdeniz[2], Sema Savcı[1]

[1]Dokuz Eylül Üniversitesi, Fizik Tedavi ve Rehabilitasyon Yüksekokulu, İzmir
[2]Dokuz Eylül Üniversitesi, Kardiyoloji Anabilim Dalı, İzmir

GİRİŞ: Gövde stabilitesi ve santral eksen kontrolünün gelişmesi için üst ekstremite fonksiyonu ve elin kullanımı bir önkoşul olarak kabul edilir. Dengenin sağlanmasının alet kullanımı ve amaca yönelik aktivitelerde ellerin ve kolların bağımsız kullanımına izin verdiği varsayılmaktadır. Bu çalışmanın amacı pulmoner arteryel hipertansiyonlu (PAH) hastalarda üst ekstremite fonksiyonları ve denge arasındaki ilişkinin incelenmesiydi.

GEREÇLER VE YÖNTEM: Bu kesitsel çalışmaya 21 PAH hastası dahil edildi. Denge değerlendirmesinde Berg Denge Ölçeği ve günlük yaşam aktivitelerindeki özgüvenin değerlendirilmesinde Aktiviteye Özgü Denge Güven Ölçeği kullanıldı. Üst ekstremite fonksiyonel kapasitesi için 6 Dakika Pegboard and Ring testi (6PBR) kullanıldı, kavrama kuvveti handgrip ile ölçüldü ve günlük yaşam aktiviteleri Milliken Günlük Yaşam Aktiviteleri Skalası ile değerlendirildi.

BULGULAR: Hastaların yaş ortancaları 58,0 (IQR: 33,5 – 67,5) idi. Berg Denge Ölçeği ile aktivite güveni, üst ekstremite fonksiyonel kapasitesi ve kavrama kuvveti arasında yüksek korelasyon bulundu ($p<0.05$). Aktiviteye Özgü Denge Güven Ölçeği ve denge, üst ekstremite fonksiyonel kapasitesi, günlük yaşam aktiviteleri ve kavrama kuvveti arasında orta – yüksek korelasyon bulundu ($p<0.05$).

SONUÇ VE TARTIŞMA: Bu çalışma üst ekstremite fonksiyonları ve denge arasında ilişki olduğunu gösterdi. Rehabilitasyon programlarında denge performansının geliştirilmesi için üst ekstremite fonksiyonlarının geliştirilmesinin ya da tam tersi durumda üst ekstremite fonksiyonlarının geliştirilmesi için denge performansının geliştirilmesi göz önünde bulundurulmalıdır.

Anahtar Kelimeler: denge, üst ekstremite fonksiyonu, pulmoner arteryel hipertansiyon

Denge ve aktivite özgüveni, üst ekstremite fonksiyonel kapasitesi, kavrama kuvveti ve günlük yaşam aktiviteleri arasındaki korelasyon

	Aktiviteye Özgü Denge Güven	6 Dakika Pegboard and Ring testi	Kavrama Kuvveti	Milliken Günlük Yaşam Aktiviteleri Skalası
Berg Denge Ölçeği	r = 0,703* p = 0,001	r = 0,712* p = 0,001	r = 0,824* p < 0,001	r = 0,373 p = 0,116
Aktiviteye Özgü Denge Güven	r = - p = -	r = 0,585* p = 0,009	r = 0,648* p = 0,003	r = 0,459* p = 0,042

* $p<0,05$

EP-389
ÜNİVERSİTE ÖĞRENCİLERİNDE UYKU KALİTESİ, FONKSİYONEL KAPASİTE VE PSİKOLOJİK DURUM ARASINDAKİ İLİŞKİ

Aysel Yıldız, Semra Oğuz, S. Ufuk Yurdalan, M. Gülden Polat

Marmara Üniversitesi, Sağlık Bilimleri Fakültesi, Fizyoterapi ve Rehabilitasyon Bölümü

GİRİŞ: Bu çalışmada üniversite öğrencilerinde uyku kalitesi ile fonksiyonel kapasite ve psikolojik durum arasındaki ilişkinin araştırılması amaçlandı.

GEREÇLER VE YÖNTEM: Bilinen sağlık problemi olmayan üniversite öğrencileri bu çalışmada yer aldı. Katılımcıların demografik özellikleri (yaş, cins, beden kütle indeksi (BKİ)) kaydedildi, uyku kalitesi Pitsburg Uyku Kalitesi İndeksi (PUKİ), fonksiyonel kapasite düzeyi 6 Dakika Yürüme Mesafesi (6 DYM), psikolojik durum Beck Depresyon Ölçeği (BDÖ) ile değerlendirildi. Veri analizinde SPSS 20 paket programı kullanıldı. İstatistiksel anlamlılık düzeyi $p<0,05$ olarak alındı.

BULGULAR: 70 gönüllü öğrenci (kadın/erkek: 26/44) araştırma kapsamında değerlendirildi (ort. yaş: 21,69±1,83 yıl, ort. BKİ:23,13±2,8 kg/m2). Kız öğrencilerin yaş, boy ve BKİ değerleri erkeklerden daha düşüktü (her üç değer için $p<0,05$). Öğrencilerin PUKİ puanı 6,46±3,61 (min-max:1-14), BDÖ puanı 8,74±6,75 (min-max:0-26) ve 6 DYM 596±79,82 m olarak değerlendirildi. Öğrencilerden uyku kalitesi kötü olanların oranı %64,28 idi. Demografik özellikler ile uyku kalitesi, fonksiyonel kapasite ve psikolojik durum arasında ilişki gözlenmedi ($p>0,05$). Uyku kalitesi ile psikolojik durum arasında pozitif yönde ilişki ($rp=0,240$, $p=0,046$) saptandı. Cinsiyet bazında yapılan analizlerde kızların PUKİ puanları daha düşük (5,61±3,39'a karşı 6,95±3,69); 6 DYM daha yüksek (599,75±67,89'a karşı 593,79±86,78 m); erkeklerin ise BDÖ puanları daha düşük (9,08±6,43'e karşı 8,55±6,98) bulunmasına karşın farklar istatistiksel olarak anlamlı bulunmadı (bütün değerler için $p>0,05$). Kız öğrencilerin uyku kalitesinin 6 DYM ($rs=0,413$, $p=0,036$) ve BDÖ puanı ($rs=0,489$, $p=0,011$) ile pozitif yönde ilişkili olduğu da görüldü.

SONUÇ: Üniversite öğrencilerinde bozulmuş uyku kalitesinin özellikle psikolojik durum ile ilişkili olduğu saptanmakla beraber çalışmamızda bu durum özellikle kız öğrencilerde daha belirgin olarak göze çarpmaktadır. Kız öğrencilerde 6 DYM ve uyku kalitesi arasında pozitif yönde ilişki saptanması fiziksel aktivite düzeyinin yüksek oluşunun da uyku kalitesini olumlu şekilde etkileyebileceğini düşündürmektedir. Fiziksel ve sosyal başarıda uykunun etkisi göz önüne alındığında üniversite öğrencilerinde uykuyu etkileyebilecek faktörlerin daha detaylı irdelenmesinin yararlı olacağı düşüncesindeyiz.

TARTIŞMA: Kız öğrencilerin boy ve BKİ değerlerinin erkeklerden düşük oluşu literatür ile uyumluluk göstermektedir. PUKİ puanlarının nispeten yüksek oluşu daha düşük yaş ortalamasına sahip adolesan yaş grubu ile yapılan çalışmalar ile benzerdir. Araştırmamız kapsamında uyku kalitesini etkileyebilecek sosyal-ailevi problem varlığı, beslenme alışkanlıklarını irdeleyen verilerin eksikliği de limitasyonlarımız arasındadır. Gelecek çalışmalarda bu limitasyonlarda göz önünde bulundurularak araştırmanın genişletilmesi düşünülmektedir.

Anahtar Kelimeler: Fonksiyonel Kapasite, Psikolojik Durum, Uyku kalitesi, Üniversite öğrencisi

Tablo 1: Cinsiyete göre uyku kalitesi, fonksiyonel kapasite ve psikolojik durumun karşılaştırma sonuçları

	KIZ ÖĞRENCİLER ort±ss	ERKEK ÖĞRENCİLER ort±ss	p
PUKİ	5,61±3,39	6,95±3,69	0,121
6 DYM (m)	599,75±67,89	593,79±86,78	0,601
BDÖ	9,08±6,43	8,55±6,98	0,583

EP-390
FARKLI BEDEN KİTLE İNDEKSİNE SAHİP KOAH HASTALARINDA PULMONER REHABİLİTASYONUN EGZERSİZ KAPASİTESİ ÜZERİNE ETKİSİ

Begüm Ünlü[1], İlkşan Demirbüken[1], Aysel Yıldız[1], Saadet Ufuk Yurdalan[1], Mine Gülden Polat[2]

[1]Marmara Üniversitesi, Sağlık Bilimleri Fakültesi, Fizyoterapi ve Rehabilitasyon Bölümü, Kardiyopulmoner Fizyoterapi Rehabilitasyon Ana Bilim Dalı, İstanbul
[2]Marmara Üniversitesi, Sağlık Bilimleri Fakültesi, Fizyoterapi ve Rehabilitasyon Bölümü, Fizyoterapi ve Rehabilitasyon Ana Bilim Dalı, İstanbul

GİRİŞ: Kronik obstrüktif akciğer hastalığı (KOAH), ilerleyici hava akımı obstrüksiyonuyla karakterize, tüm dünyada önemli mortalite ve morbidite nedeni olan bir hastalıktır. Beden kitle indeksi ise KOAH'ta mortalitenin bağımsız belirleyicisidir. Vücut ağırlığındaki kayıp ve kas yıkımı, solunum ve periferik kasların fonksiyonunu, egzersiz kapasitesini ve genel sağlık durumunu olumsuz yönde etkilemektedir. Yakın zamanda yapılan araştırmalara göre yüksek beden kitle indeksine sahip olmak KOAH'lı bireylerde hayatta kalma bakımından bir avantaj olarak gözükmektedir. Öte yandan, obezitenin tek başına akciğer fonksiyonlarını bozucu etkisinin olabileceğini, egzersiz toleransını azaltacağını, yaşam kalitesini olumsuz yönde etkileyeceğini ve daha fazla fiziksel kısıtlılığa neden olacağını gösteren araştırmalar da mevcuttur. Çalışmamızda pulmoner rehabilitasyonun farklı beden kitle indeksine sahip KOAH hastalarında egzersiz kapasitesi üzerine etkisinin değerlendirilmesi amaçlandı.

GEREÇLER VE YÖNTEM: Çalışmamıza 'Global Initiative For Chronic Obstructive Lung Disease' (GOLD) kriterlerine göre KOAH tanısı almış ve stabil dönemde olan hastalar dahil edildi. İstanbul Süreyyapaşa Göğüs Hastalıkları ve Göğüs Cerrahisi Eğitim ve Araştırma Hastanesi Pulmoner Rehabilitasyon Ünitesi ve KOAH Polikliniği'nde tedavi gören ve çalışmaya gönüllü olarak katılan 31 erkek hasta (yaş ortalaması 63,74±6,97) değerlendirildi. Değerlendirmeler pulmoner rehabilitasyon öncesi ve sonrasında yapıldı. Hastaların beden kitle indeksleri (BKİ) kaydedildi. Egzersiz kapasitesini değerlendirmek için Shuttle Yürüme Testi uygulandı; oksijen satürasyonu, kalp hızı, kan basıncı ve dispne (Borg Skalası) değerlendirildi.

BULGULAR: Katılımcıların BKİ değerleri incelendiğinde %35,48'inin normal (18-24,9), %51,61'inin pre-obez (25-29,9) ve %12,9'unun hafif obez olduğu (>30) görüldü. Olguların pulmoner rehabilitasyon öncesi ve sonrası BKİ değerleri karşılaştırıldığında istatistiksel olarak anlamlı fark bulunmazken ($p>0,05$), Shuttle Yürüme Testi mesafelerinde istatistiksel olarak anlamlı fark bulundu ($p<0,05$). BKİ değerlerine göre normal ve pre-obez gruplarının pulmoner rehabilitasyon öncesi ve sonrası yürüme mesafelerinde istatistiksel olarak anlamlı fark saptanırken ($p<0,05$); hafif obez grubunda istatistiksel olarak anlamlı fark saptanmadı ($p>0,05$).

SONUÇ VE TARTIŞMA: Çalışmamızda Shuttle Yürüme testi mesafelerinde pulmoner rehabilitasyon sonrasında anlamlı bir artış gözlendi. Sadece BKİ değerlerinde göre normal ve pre-obez olarak değerlendirilen gruplarda pulmoner rehabilitasyon sonrası yürüme mesafelerinde anlamlı artış bulundu. Hafif obez grupta ise anlamlı bir artış saptanmadı. Çalışmamızda literatüre uygun olarak pulmoner rehabilitasyonun egzersiz kapasitesinde artış sağladığı gözlendi. Farklı BKİ değerlerine sahip KOAH'lı olgu sayıları arttırılarak yeni klinik çalışmalar planlanmalıdır.

Anahtar Kelimeler: Beden Kitle İndeksi, KOAH, Shuttle Yürüme Testi

EP-391
SAĞLIKLI GENÇ VE ORTA YAŞLI ERİŞKİNLERDE FONKSİYONEL KAPASİTE, KAS KÜTLESİ VE FİZİKSEL AKTİVİTE DÜZEYİ ARASINDAKİ İLİŞKİNİN İNCELENMESİ

Buket Akıncı[1], Yonca Zenginler[1], Aynur Çiçek[2], Gökşen Kuran Aslan[3]

[1]Biruni Üniversitesi Sağlık Bilimleri Fakültesi Fizyoterapi ve Rehabilitasyon Bölümü
[2]İstanbul Bahçelievler Huzurevi Yaşlı Bakım ve Rehabilitasyon Merkezi
[3]İstanbul Üniversitesi Sağlık Bilimleri Fakültesi Fizyoterapi ve Rehabilitasyon Bölümü

GİRİŞ: Yaşlanmayla ilişkili olarak iskelet kaslarında kütle, güç, kalite ve fonksiyon azalması görüldüğü bilinmektedir. Çalışmamızın amacı genç ve orta erişkin yaş gruplarında kas kütlesinin fonksiyonel kapasite ve fiziksel aktivite düzeyi ile ilişkisinin incelenmesidir.

GEREÇ-YÖNTEM: Çalışmaya 72 sağlıklı gönüllü birey dahil edilmiştir. Yirmi-Otuz yaş arası (ortalama yaş= 20.28±2.6, 27 Kadın 6 Erkek) 39 olgu (Grup 1) ve 40-65 yaş arası 33 olgu (ortalama yaş=49.21±9.1, 31 Kadın 8 Erkek) karşılaştırılmıştır. Olguların demografik özelliklerine ek olarak, kilo, vücut kütle indeksleri (VKİ), vücut yağ ve kas oranları (%) ve viseral yağ (kg) değerleri biyoelektriksel empedans ile ölçülmüştür (Omron® BF-510). Fonksiyonel kapasite 6 Dakika Yürüme Testi (6DYT) ile ölçülmüş ve yürüme mesafesi (6DYM) kaydedilmiştir. Fiziksel aktivite düzeyi "Uluslararası Fiziksel Aktivite Anketi" ile belirlenmiş ve değer MET. dk/hafta olarak hesaplanmıştır.

BULGULAR: Grupların özellikleri, fonksiyonel kapasite ölçümleri, biyoelektriksel empedans sonuçları ve fiziksel aktivite seviyeleri Tablo-1'de verilmiştir. Her iki grup karşılaştırıldığında fiziksel aktivite seviyeleri hariç tüm değerler anlamlı olarak birbirinden farklılık göstermektedir. Grup içi korelasyonlara bakıldığında, her iki grupta da fonksiyonel kapasite ile vücut kas oranı arasında pozitif (Grup 1 için p=0.001 r=0.536, Grup 2 için p<0.0001 r=0,562), vücut yağ oranı arasında negatif korelasyon (Grup 1 için p=0.001 r=-0.554, Grup 2 için p=0.042 r=-0.337) saptanmıştır. Grup 2'de yaş ile UFAA arasında pozitif korelasyon vardır (p=0.002 r=0,503). Grup 1'de VKİ, kas oranı (p=0.001 r=-0.544) ve yağ oranı ile (p<0.0001 r=0.723) ilişkili iken, Grup 2'de VKİ yağ oranı (p<0.0001 r=0.643) ve viseral yağlanma ile (p<0.0001 r=0.794) ilişkili bulunmuştur.

TARTIŞMA: Çalışmamızın sonuçlarına göre sağlıklı genç ve orta yaşlı erişkinlerde fiziksel aktivite düzeyleri benzerdir. Her iki kuşak için de kas kütlesindeki artış fonksiyonel kapasiteyi olumlu etkilemektedir. Sağlıklı genç erişkinlerde VKİ artışı yağ oranında artma ve kas oranında azalmayla ilişkiliyken, orta yaşlı sağlıklı grupta VKİ artışıyla yağ oranı artsa da kas oranının azalmadığı görülmüştür. Sağlıklı orta yaşlı erişkinlerin, ilerleyen yaşa rağmen gençlerle benzer fiziksel aktivite alışkanlıkları göstermelerinin ve yaş aldıkça fiziksel aktivite düzeylerini arttırmalarının sağlığı sürdürmede etkisi olabilir. Bu sebeple, genç erişkinlerin inaktiviteye maruziyetlerinin daha çok olduğunun göz önünde bulundurulması ve sağlıklı yaş alma sürecinde kas kütlesinin korunması ve fiziksel aktivite alışkanlığının sürdürülmesine yönelik toplum temelli eğitimler düzenlenmesi gerektiğini düşünmekteyiz.

Anahtar Kelimeler: fiziksel aktivite, kas kütlesi, fonksiyonel kapasite, sağlıklı yaş alma

Sağlıklı Genç ve Orta Yaşlı Erişkinlerde Fonksiyonel Kapasite, Kas Kütlesi ve Fiziksel Aktivite Düzeyi

	Grup 1 (ort±SS)	Grup 2 (ort±SS)	p değeri
Yaş (yıl)	20.2±2.6	49.2±9.1	p<0.0001
VKİ (kg/cm2)	22.6±4.0	28.5±4.6	p<0.0001
Vücut yağ oranı (%)	29.0±7.1	36.9±8.6	p<0.0001
Vücut kas oranı (%)	30.9±4.4	27.7±4.4	p=0.004
Viseral yağlanma (kg)	4.0±1.8	8.8±2.6	p<0.0001
UFAA (MET.dk/hafta)	1120.9±920.6	818.9±517.0	p=0.096
6 Dakika Yürüme Mesafesi (m)	586.2±52.4	521.9±75.8	p<0.0001

VKİ: Vücut Kütle İndeksi, UFAA: Uluslararası Fiziksel Aktivite Anketi

EP-392
OBSTRÜKTİF UYKU APNE SENDROMU OLAN HASTALARIN KOGNİTİF DURUMLARI

Gulhan Yılmaz Gökmen[1], Muhammet Emin Akkoyunlu[2], Lütfiye Kılıç[3], Esra Pehlivan[3], Arif Balcı[3], Hülya Nilgün Gürses[1], Candan Algun[4]

[1]Bezmialem Üniversitesi, Fizyoterapi ve Rehabilitasyon Bölümü, İSTANBUL
[2]Bezmialem Üniversitesi, Göğüs Hastalıkları AD, İSTANBUL
[3]Yedikule Göğüs Hastalıkları ve Göğüs Cerrahisi Eğitim ve Araştırma HAstanesi, İSTANBUL
[4]İstanbul Medipol Üniversitesi, Fizyoterapi ve Rehabilitasyon Bölümü, İSTANBUL

AMAÇ: Obstrüktif uyku apne sendromu (OUAS); uyku sırasında üst hava yolunun tekrarlayan tıkanmaları ile seyreden bir klinik tablodur. OUAS tedavi edilmediği takdirde kardiyovasküler hastalıklar, diabet ve erken mortalite gibi ciddi sağlık sorunlarına yol açmakla beraber kognitif bozukluklara da neden olmaktadır. Çalışmada amacımız, OUAS'lu hastaların kognitif durumlarını belirlemek ve kognitif durumlarıyla ilişkili faktörleri araştırmaktır.

METOD: OUAS tanısı konmuş 28 hasta (47,75+8,01yıl) hafif bilişsel bozukluk için hızlı bir tarama testi olan Montreal Bilişsel Değerlendirme (MoCA) skalası ile değerlendirildi. Bu skalaya göre 21 puan ve üstünde alınan puan normal olarak kabul edilir. Hastaların MoCA puanları ile Apne-Hipopne İndeksi (AHİ) değerleri ve demografik değerleri arasındaki ilişki pearson korelasyon analizi kullanarak belirlendi.

BULGULAR: Hastaların MoCA puanları ortalaması 23,46+3.47, Apne-Hipopne İndeksleri (AHİ) 6,40 ile 33,30 arasında (18,08+7,65) idi. 28 hastanın %42,9' u ilkokul (12), %21,4'ü ortaokul (6), %10,7'si lise (3), %25'i üniversite (7) mezunuydu. Hastaların MoCA puanları ile AHİ değerleri ve eğitim düzeyleri arasında anlamlı bir ilişki görülmedi ($p>0,05$), kognitif durumlarıyla yaşları arasında düşük düzeyde anlamlı ilişki bulunmuştur ($p\leq0,05$, r:0,278).

SONUÇ: OUAS olan hastaların kognitif problemleri olduğu bilinmektedir. Çalışmamızda hastaların kognitif değerlerinin ortalama puanlarının normal değerlerin alt sınırına yakın oluşu ile bu sonuç desteklenmiştir. İstatistiksel olarak yansıtılamasa da hastaların gecikmeli bellekle ilgili bölümde zorlandıkları klinik olarak gözlenmiştir. Toplumumuzda OUAS olan hastalarda kognisyonu etkileyen faktörlerin daha detaylı incelenmesine ve bu konuda daha kapsamlı çalışmalar yapılmasına ihtiyaç vardır.

Anahtar Kelimeler: Obstrüktif Uyku Apne Sendromu, Kognitif Durum, Montreal Bilişsel Değerlendirme

OUAS hasta özellikleri

Hasta Özellikleri	Ort ± SS
Yaş (yıl)	47,75+8,01
AHİ	18,08+7,65
MoCA	23,46+3.47
Eğitim Düzeyleri	
İlkokul	12 (%42,9)
Ortaokul	6 (%21,4)
Lise	3 (%10,7)
Üniversite	7 (%25)

EP-393
75 YAŞ ÜZERİ BİREYLERDE FEV1 DÜŞÜKLÜĞÜNÜN BELİRLEYİCİLERİ

Cihan Kılıç[1], Fatih Tufan[1], Gamze Başkent[2], Gülistan Bahat[1], Mehmet Akif Karan[1]

[1]İstanbul Üniversitesi, İstanbul Tıp Fakültesi, İç Hastalıkları Anabilim Dalı, Geriatri Bilim Dalı, İstanbul
[2]İstanbul Üniversitesi, Çocuk Sağlığı Enstitüsü, İstanbul

GİRİŞ: Bu çalışmanın amacı 75 yaş üstü bireylerde FEV1 düşüklüğü ile ilişkili faktörlerin belirlenmesi amaçlanmıştır.

GEREÇLER VE YÖNTEM: Çalışma; İstanbul Üniversitesi Tıp Fakültesi, İç Hastalıkları Anabilim Dalı'na bağlı, Geriatri Bilim Dalı polikliniğine başvuran 75 yaş üstü gönüllü yaşlı bireyler alındı. Katılımcıların demografik verileri ve tıbbi verileri kaydedildi. Solunum Fonksiyon Testi, MIR Spirolab II spirometre cihazı ile yapıldı. SFT verilerinden FEV1, FVC ve FEV1/FVC değerlerinin beklenen değerlere yüzde olarak oranları kaydedildi. FEV1 düşüklüğü, beklenen değerin %80'inin altında olması olarak kabul edildi. Veriler sayı, yüzde, ortalama ve standart sapma değerleri ile sunuldu. Verilerin karşılaştırılmasında ki-kare ve Student-t testleri kullanıldı. Düşük FEV1 değerinin bağımsız belirleyicilerinin tespit edilmesi için lojistik regresyon analizi yapıldı.

BULGULAR: Çalışmamıza katılanların sayısı 168(%35,1 erkek), yaş ortalaması ise 80,02±3,5 (yaş aralığı:76-92) idi. Katılımcıların %29,2'si düzenli fizik aktivite yapmıyorken %26,2'si haftada 1-2 gün, %44,6'sı ise daha sık fizik aktivite yapıyordu. Düşük FEV1 değeri vakaların %15,5'inde tespit edildi. FEV1 düşük ve normal olanlar arasında cinsiyet, yaş, sigara içme durumu ve hastalık sayısı açısından fark bulunmadı. KOAH tanısı olanlarda FEV1 düşüklüğü daha sıkken (%58,3'e %12,2, p<0,001), fiziksel aktivite yapanlarda FEV1 düşüklüğü daha seyrekti (%8,4'e %32,7, p<0,001). Lojistik regresyon analizinde fiziksel aktivite varlığı (OR=0,17 %95GA 0,06-0,48 p=0,001) ve KOAH varlığı (OR=6,4 %95GA 1,7-24,7 p=0,07) yaş ve cinsiyetten bağımsız olarak FEV1 düşüklüğü ile ilişkili bulundu (model r2 değeri 0,24).

SONUÇ VE TARTIŞMA: Yaşlılık döneminde fiziksel aktivitede azalma çeşitli sosyal, psikolojik ve tıbbi durumlar nedeniyle görülebilmektedir. Ayrıca yaşlanma ile birlikte solunum fonksiyonlarında da azalma olduğu bilinmektedir. Çalışmamız kesitsel bir inceleme olduğu için neden-sonuç ilişkisinden bahsedemesek de verilerimiz 75 yaş üzeri bireylerde fiziksel aktivite varlığı yaş, cinsiyet ve KOAH tanısından bağımsız olarak daha iyi solunum fonksiyonları ile ilişkili bulunmuştur. Yaşlılarda fiziksel aktivitenin solunum fonksiyonları ile ilişkisinin boylamsal çalışmalarda incelenmesine ihtiyaç vardır.

Anahtar Kelimeler: solunum fonksiyonları, yaşlılık, fiziksel aktivite

EP-394
POLAND SENDROMLU BİR OLGUDA SOLUNUM FONKSİYONU VE SOLUNUM KAS KUVVETİNİN DEĞERLENDİRMESİ

Hilal Denizoğlu Külli, Hülya Nilgün Gürses, Melih Zeren, Semiramis Özyılmaz

Bezmialem Vakıf Üniversitesi, Sağlık Bilimleri Fakültesi, Fizyoterapi ve Rehabilitasyon Bölümü

GİRİŞ: Poland sendromu tek taraflı pektoralis major kasının sternokostal parçasının yokluğu ile karakterize konjenital bir sendromdur. Sendroma genellikle aynı tarafta üst ekstremite ve aynı taraf hemitoraksta kosta anomalileri, meme veya meme başı anomalileri eşlik edebilir. İnsidansı 1/7000-100000 olup, erkeklerde daha sık rastlanmaktadır. Ortopedik nedenlerle ünitemize başvuran hastanın solunum kas kuvveti ve solunum fonksiyonları değerlendirilerek Poland sendromunun hastanın genel solunum parametreleri üzerine etkisinin tespit edilmesi amaçlanmıştır.

OLGU: Sol pektoralis majör kasının yokluğu nedeniyle Poland sendromu tanısı almış olan 38 yaşındaki erkek hastanın yapılan solunum sistemi muayanesinde inspeksiyonda sol hemitoraksta çöküklük, ipsilateral alopesi görüldü. Hastanın özgeçmişinde ve aile öyküsünde herhangi bir özellik yoktu. Sol Poland sendromlularda görülen dekstrokardi öyküsüne rastlanmadı. Fizik muayenede arteryel kan basıncı 120/80 mmHg, kalp hızı: 63/dak ritmik ve solunum frekansı: 18/dakika ölçüldü. Palpasyon ile de sol major pektoral kasın olmadığı tespit edildi. Oskültasyon ve perküsyon değerlendirmeleri normaldi. Klavikula uzunluğuna bağlı olarak omuz genişliğinde asimetri tespit edildi (Sağ klavikula: 17 cm, Sol klavikula: 15 cm). Ancak el ve parmaklarda bir asimetri veya deformite görülmedi. Önden bakıldığında sol hemitoraksın sağa göre küçük olduğu gözlemlendi. Göğüs ekspansiyonu simetrisinin değerlendirmesinde üst ve orta lob için sol hemitoraks aleyhine asimetrik olarak değerlendirildi. Yapılan solunum fonksiyon değerlendirmesi prediktif değerleri şöyledi; FVC: %99 pred, FEV1: %90 pred, FEV1/FVC: %94 pred, PEF: %49 pred. Hastaya Kardiyopulmoner Ünitesi'nde maksimal inspiratuar basınç (MIP) ve maksimal ekspiratuar basınç (MEP) ölçümleri yapıldı. MIP: 102 cmH2O ve MEP: 144 cmH2O olarak ölçüldü. Bu değerler MIP ve MEP değerlerinin beklenen değerlere göre sırasıyla %99 ve %92'siydi. Sağ ve sol el hand grip kuvveti sırasıyla 54 kg, 41 kg idi. Pichmetre ile yapılan değerlendirmede ise sağ ve sol el için 30 kg ve 26 kg ölçüldü.

TARTIŞMA: Sıklıkla erkeklerde ve sağ tarafta görülen Poland sendromu bu olguda sol taraftaydı ve literatürde sol taraf Poland sendromunda yaygın olarak görülen dekstrokardi bulgusu hastamızda yoktu. Solunum fonksiyon testleri ve MIP – MEP değerleri literatür ile uyumlu olarak normal bulunmuştur. Distal kas kuvveti değerlendirmesinde sol taraf kas kuvveti düşük görünmekle beraber, hastanın sağ tarafının dominant olduğu göz önünde bulundurulmalıdır.

Anahtar Kelimeler: Poland sendromu, solunum fonksiyon testi, solunum kas kuvveti

Poland Sendromlu Olguda Omuz Fleksiyonu ile Pektoral Bölge Görüntüsü

Poland Sendromlu Olguda Sol Pektoral Kasın Yokluğu ve Alopesi Görüntüsü

EP-395

KRONİK VENÖZ YETMEZLİKTE DİYAFRAGMATİK SOLUNUM EGZERSİZLERİ İLE KİNEZYO BANTLAMA TEKNİĞİNİN YAŞAM KALİTESİ ÜZERİNE ETKİSİ

Baha Naci[1], Semiramis Özyılmaz[1], Hülya Nilgün Gürses[1], Nadir Aygutalp[2], Zerrin Yiğit[3]

[1]Bezmialem Vakıf Üniversitesi, Sağlık Bilimleri Fakültesi, Fizyoterapi ve Rehabilitasyon Bölümü, İstanbul
[2]Haseki Eğitim ve Araştırma Hastanesi, Kalp Damar Cerrahisi Polikliniği, İstanbul
[3]İstanbul Üniversitesi, Kardiyoloji Enstitüsü, Kardiyoloji Anabilim Dalı, İstanbul

GİRİŞ: Kronik venöz yetmezlik (KVY) ve buna bağlı gelişen alt ekstremite varisleri; yaygın görülen, hastaların yaşam kalitesini ve iş gücünü olumsuz etkileyen, ilerleyici olan ciddi bir sağlık sorunudur. Abdominal ve plevral basınçlar üzerine etki eden diyafragmanın ventilatuar fonksiyonunun yanı sıra sirkülatuar bir fonksiyonu da bulunmaktadır. Kinezyo Bantlama® primer ve sekonder lenfatik sistem bozuklukları, ödem ve KVY tedavisinde kullanılmaktadır. Bu çalışmanın amacı KVY'li hastaların alt ekstremitelerine uygulanan lenfatik Kinezyo Bantlama®nın ve diyafragmatik solunum egzersizlerinin öğretilmesinin yaşam kalitesi üzerindeki etkisinin incelenmesidir.

GEREÇLER VE YÖNTEM: Çalışmaya 18-72 yaşları arasında (Ortalama yaş: 47,31±14,16) KVY'li 29 hasta (22 kadın, 7 erkek) randomize olarak dahil edildi. Klinik-Etyolojik-Anatomik-Patofizyolojik (CEAP) sınıflamaya göre her hastanın klinik evresi C1, C2 veya C3'tü. Tedavi öncesinde ve tedaviden 4 hafta sonra yaşam kalitesi SF-36 yaşam kalitesi ölçeği değerlendirildi. Daha az tıkanmış bir alana venolenfatik akımı yönlendirerek ödemin giderilmesi için alt ekstremitelere lenfatik Kinezyo Bantlama® teknikleri uygulandı; baldır kas pompasına yönelik kuvvetlendirme ve germe egzersizleri öğretildi. Ayrıca her hastaya respiratuar kas pompasına yönelik diyafragmatik solunum egzersizleri verildi. Tüm egzersizler günde 3 kez 10 tekrarlı yaptırıldı. İstatistiksel analiz için paired t-test ve Wilcoxon Signed-Rank testleri kullanıldı.

BULGULAR: 4 haftalık Kinezyo Bantlama® uygulaması ve diyafragmatik solunum egzersizleri sonrasında fiziksel rol kısıtlılığı (p=0,0411), bedensel ağrı (p=0,0091), sosyal fonksiyon (p=0,0324), emosyonel rol kısıtlılığı (p=0,0410), mental sağlık (p=0,0085), fiziksel boyut toplam skor (p=0,0020) ve mental boyut toplam skorda (p=0,0006) anlamlı bir artış bulundu. Hastaların ilk ve son değerlendirmedeki SF-36 Yaşam Kalitesi parametrelerinin grup içi karşılaştırması Tablo 1'de verilmiştir.

SONUÇ: Önemli bir venolenfatik pompa fonksiyonu olan diyafragmanın 4 hafta boyunca aktif olarak kullanılması ve Kinezyo Bantlama®nın sirkülatuar etkinliği sonucunda SF-36'daki alt ölçeklerin %70'inde anlamlı artış bulundu. Tedavi sonrasında hastalarda özellikle mental sağlık bakımından önemli yaşam kalitesi artışı meydana gelmiştir.

TARTIŞMA: Literatürde KVY'nin yaşam kalitesi üzerine negatif etkisinin olduğunu gösteren çalışmalar bulunmaktadır. KVY'nin konservatif tedavisinde farklı Kinezyo Bantlama® tekniklerinin faydalarını daha iyi göstermek için uzun dönem etkilerinin de araştırıldığı çalışmalara ihtiyaç duyulduğu; venöz dönüş ile respiratuar döngü arasındaki ilişkinin spesifik olarak değerlendirilip, ileri çalışmalarda bu ilişkinin yaşam kalitesi üzerine etkisinin hastalığa özel yaşam kalitesi anketleriyle gösterilmesinin yararlı olacağı görüşündeyiz.

Anahtar Kelimeler: diyafragmatik solunum, Kinezyo Bantlama, kronik venöz yetmezlik, yaşam kalitesi

Tablo 1

	İlk değerlendirme	Son değerlendirme	
	X±SS	X±SS	p değeri
Fiziksel fonksiyon	51,38±27,12	60,17±25,79	0,06
Fiziksel rol kısıtlılığı	49,14±42,51	63,79±39,29	0,0411*
Bedensel ağrı	49,90±27,80	60,00±20,16	0,0091*
Genel sağlık algısı	52,17±15,31	54,66±16,40	0,28
Enerji/vitalite	46,38±15,17	49,76±9,87	0,15
Sosyal fonksiyon	61,64±23,37	70,26±19,88	0,0324*
Emosyonel rol kısıtlılığı	49,42±43,30	64,36±41,72	0,0410*
Mental sağlık	53,66±14,04	60,55±13,04	0,0085*
Fiziksel boyut toplam skor	49,79±19,37	57,68±17,36	0,0020*
Mental boyut toplam skor	52,65±14,55	59,92±13,90	0,0006*

Hastaların ilk ve son değerlendirmedeki SF-36 Yaşam Kalitesi parametrelerinin grup içi karşılaştırılması * $p<0,05$

EP-396

DUCHENNE MUSKULER DİSTROFİ TANILI ÇOCUKLAR İLE SAĞLIKLI ÇOCUKLARIN FİZİKSEL AKTİVİTE SEVİYELERİNİN KARŞILAŞTIRILMASI

Gamze Başkent[1], Rengin Demir[2], Gonca Bektaş[3], Mine Çalışkan[3]

[1]İstanbul Üniversitesi, Çocuk Sağlığı Enstitüsü,İstanbul
[2]İstanbul Üniversitesi, Kardiyoloji Enstitüsü Kardiyoloji Anabilim Dalı, İstanbul
[3]İstanbul Üniversitesi, İstanbul Tıp Fakültesi Çocuk Sağlığı ve Hastalıkları Anabilimdalı Çocuk Nörolojisi Bilim Dalı

GİRİŞ: Duchenne Muskuler Distrofi (DMD), ilerleyici olarak kas zayıflığı ile karakterize genetik bir hastalıktır. Şimdiye kadar etkili bir tedavi yöntemi bulunamamış olup, hastalığın ilerlemesinin önlenmesi ve fiziksel aktivite seviyesinin korunması yönünde tedavi uygulanmaktadır. Bu çalışmanın amacı sağlıklı çocuklarla, DMD tanılı çocuklar arasında fiziksel aktivite seviyesinin karşılaştırılmasıdır.

GEREÇLER VE YÖNTEM: Bu çalışma İstanbul Üniversitesi, İstanbul Tıp Fakültesi, Çocuk Sağlığı ve Hastalıkları, Çocuk Nörolojisi Bilim Dalı'nda gerçekleştirilmiştir. DMD tanılı 8 çocuk ve 12 sağlıklı çocuk çalışmaya dahil edilmiştir. DMD grubunun yaş ortalaması 9,71 yıl olup, sağlıklı çocuklarda yaş ortalaması 9,25 idi. DMD ve sağlıklı grup arasında demografik verilerde fark yoktu. Fiziksel Aktivite Sorgulama ölçeği (PAQ-C) veri analizi için kullanıldı. PAQ-C ölçeği, okula giden çocukların, son bir haftalık zaman diliminde genel fiziksel aktivitelerini değerlendiren bir ölçektir. 1-9 arası maddeden oluşmuştur. Skor 1 en düşük fiziksel aktiviteyi, skor 5 ise en yüksek fiziksel aktivite düzeyini belirtmektedir. PAQ-C düşük, orta ve yüksek fiziksel aktivite düzeyi olarak adapte edilmiştir. Verilerin değerlendirmesinde Mann-Whitney U testi kullanılmıştır.

BULGULAR: Fiziksel aktivitenin tüm seviyelerinde; PAQ-C skoru olarak, DMD'li çocuklar ile sağlıklı çocuklar arasında istatistiksel olarak anlamlı fark vardı ($p<0,05$). İstatistiksel değerlendirmede; item-1: boş zaman aktivitesinde ($p=0,004$); item-2:fiziksel eğitimde ($p=0,02$); item-3: ara teneffüs-de ($p=0,03$); item-4: öğlen yemeği tatilinde ($p=0,002$); item-5: okuldan sonra ($p=0,03$); item-6: akşam;($p=0,03$); item-7: hafta sonu ($p=0,004$); item-8: en iyi tanımlayan fiziksel aktivite düzeyi ($p=0,007$); item-9: haftanın özeti ($p=0,0001$) ve total PAQ-C skoru için ise ($p= 0,0003$) olarak bulunmuştur. DMD'li çocukların, istatistiksel olarak anlamlı bir şekilde sağlıklı yaşıtlarından daha az fiziksel aktiviteye sahip oldukları bulunmuştur. DMD tanılı sekiz çocuğun yedisi (%87,5) düşük fiziksel aktivite seviyesine, biri (%12,5) ise orta düzeyde fiziksel aktivite seviyesine sahipti. Sağlıklı çocuklarda ise; oniki çocuğun yedisi (%58,33) yüksek fiziksel aktivite seviyesine sahipken, beşi (%41,67) orta düzeyde fiziksel aktivite seviyesine sahipti.

SONUÇ VE TARTIŞMA: DMD'li çocuklar ve aileleri, onlarla ilgilenen uzmanlar tarafından fiziksel aktivitelerini arttırmaları yönünde cesaretlendirilmelidirler. Bu hastalığa sahip çocuklarda, daha aktif olabilmeleri için profesyonel eğitimciler destek olmalıdırlar. PAQ-C sonuçları; sağlıklı erkek çocukların, DMD teşhisli erkek çocuklardan daha aktif olduğunu göstermiştir. Daha fazla vaka sayısının olduğu, daha ileri çalışmalara ihtiyaç vardır.

Anahtar Kelimeler: duchenne muskuler distrofi, fiziksel aktivite, sağlıklı çocuklar

EP-397

SPOR YAPAN VE YAPMAYAN LİSE ÖĞRENCİLERİNİN SİGARA VE FİZİKSEL AKTİVİTE ALIŞKANLIKLARININ ARAŞTIRILMASI

Zeynep Hoşbay, Semiramis Özyılmaz, Alis Kostanoğlu, Hülya Nilgün Gürses

Bezmialem Vakıf Üniversitesi, Sağlık Bilimleri Fakültesi, Fizyoterapi ve Rehabilitasyon Bölümü, İstanbul

AMAÇ: Sigara tüm dünyada olduğu gibi ülkemizde de önemli bir sağlık sorunu olarak karşımıza çıkmaktadır. Sigara içme alışkanlığının 18 yaş altında başladığını, düzenli fiziksel aktivite ve egzersizin sigaraya karşı tutumu olumlu yönde etkilediğini belirten pek çok çalışma bulunmaktadır. Çalışmamızın amacı; Spor yapan ve yapmayan lise öğrencilerinin sigara ve fiziksel aktivite alışkanlıklarını değerlendirmekti.

GEREÇ-YÖNTEM: Çalışmaya Anadolu lisesi futbol takımında oynayan, 13 erkek öğrenci ile aynı lisede okuyan yaş grubu benzer 13 erkek öğrenci kontrol grubu olarak dahil edildi. Öğrencilerin demografik özellikleri, vücut kitle indeksi, sigara kullanımı, ailede sigara içen kişi sayısı ve sigara bırakma yöntemleri hakkında bildikleri sorgulandı. Öğrencilerin fiziksel aktivite düzeyi Uluslararası Fiziksel Aktivite Anketi (UFAA) kısa formu, sigara içen öğrencilerin nikotin bağımlılığı Fagerström nikotin bağımlılık testi ile değerlendirildi. İki grubun karşılaştırılması t testi ve ki kare testi ile yapıldı. Verilerin analizinde SPSS 21.0 kullanıldı.

BULGULAR: Her iki gruptaki öğrencilerin sigara içme alışkanlıkları arasında, spor yapan öğrencilerin sigara içme alışkanlıklarının daha az olduğu yönünde anlamlı farklılık bulundu ($p<0,05$). Sporcu öğrencilerin ailede sigara içen kişi sayısı ile bağımlılık skoru arasında anlamlı bir ilişki bulunmazken ($p>0,05$) kontrol grubu öğrencilerinde orta derecede anlamlı ilişki bulundu ($r:0,51$ $p<0,05$). Öğrencilerin hepsi sigara bırakma yöntemi olarak Sağlık Bakanlığı Sigara Bırakma Hattını biliyordu.Her iki grupta 2'şer (%15,4) öğrenci sigara içmeyi denemişti. Her iki grubun vücut kitle indeksleri arasında anlamlı farklılık bulunurken ($p<0,05$) fiziksel aktivite skorları arasında anlamlı farklılık bulunmadı ($p>0,05$).

TARTIŞMA: Her iki grubun fiziksel aktivite skoru arasında anlamlı farklılık bulunmamasını ve öğrencilerin skorlarının yüksek düzey fiziksel aktiviteyi göstermesini bu yaş grubundaki öğrencilerin aktif olmasından kaynaklandığı düşüncesindeyiz. Tüm öğrencilerin ailelerinin sigara içmesine rağmen düzenli takım sporu yapan öğrencilerin sigara alışkanlığının daha az olduğu, örneklem sayımız az olmasına rağmen düzenli fiziksel aktivite ve sporun sigara bağımlılığını önlemede etkili olduğu görüşündeyiz.

Anahtar Kelimeler: Sigara, Fiziksel Aktivite, Spor

Olguların Özellikleri

	Sporcu	Kontrol
Yaş	17,38±2,65	18±0
Vücut Kitle İndeksi	22,48±17,50	26,53±3,73
Sigara içme		
Sigara içen	10 (%76,9)	5 (%38,5
Sigara içmeyen	3 (%23,1)	8 (%61,5)
Ailede sigara içme		
Anne	4 (%30,7)	2 (%15,3)
Baba	6 (%46,1)	8 (%61,5)
Anne/Baba	3 (%23,2)	3 (%23,2)
Fagerström Test Skoru	0	4,25
UFAA Skoru (MET/dk)	6416±1245	6313±4318

EP-398
FİZYOTERAPİ VE REHABİLİTASYON YAKLAŞIMLARININ BASI YARA SKORU ÜZERİNE ETKİSİ – PİLOT ÇALIŞMA

Onur Aydoğdu, Zübeyir Sarı, Ufuk Saadet Yurdalan

Marmara Üniversitesi, Sağlık Bilimleri Fakültesi, Fizyoterapi ve Rehabilitasyon Bölümü, İstanbul

GİRİŞ: Deri ve kas üzerine sürekli basınç uygulanmasına bağlı olarak gelişen bası yaraları, vücudun herhangi bir bölgesinde cilt dokusunun beslenemeyerek nekroz olması sonucu oluşur. Bası yaraları hastalık ve ölüm riskini artıran, hastanede yatış süresini uzatan ve tedavi gideri yüksek olan önemli bir sağlık sorunudur. Literatürde bası yarası tedavisinde basının ortadan kaldırılması, yara bakımı, genel önlemler, masaj ve lazer gibi konservatif tedavilerin uygulandığı, fakat yapılandırılmış fizyoterapi ve rehabilitasyon programının bası yaraları üzerine etkisini araştıran çalışma bulunmamaktadır. Bu nedenle çalışmamızın amacı, yoğun bakım ünitesinde yatmakta olan hastalara 6 hafta süresince uygulanan fizyoterapi ve rehabilitasyon programının bası yaraları üzerine etkisini araştırmaktı.

GEREÇ-YÖNTEM: 1 Haziran – 31 Temmuz 2016 tarihleri arasında özel bir hastanenin genel yoğun bakım ünitesinde yatmakta olan 5 erkek ve 1 kadın toplam 6 hasta çalışmaya dahil edildi. Olguların demografik verileri (yaş, cinsiyet, boy, vücut ağırlığı), vital bulguları ile yoğun bakım yatış süreleri kaydedildi. Bilinç durumları Glasgow Koma Skalası ile, bası yaraları ise Waterlow bası yarası ölçeği ile değerlendirildi. Değerlendirmeler sonrası hastalara haftada 5 gün 6 hafta boyunca yapılandırılmış fizyoterapi ve rehabilitasyon programı uygulandı. Fizyoterapi ve rehabilitasyon programı, 2 saatte bir kez olmak üzere pozisyonlama, elektrik stimulasyonu, eklem hareket açıklığı egzersizleri, pulmoner hijyen teknikleri ve PNF tekniklerinden oluşmaktaydı. Altı haftalık tedavi sonrasında başlangıçta yapılan değerlendirmeler tekrarlandı.

BULGULAR: Olguların yaş ortalamaları 69.66±3.61 yıl, beden kütle indeksi 24.75±2.50 kg/cm2 idi. Hastaların tedavi öncesine göre tedavi sonrasındaki bası yarası değerlerinde istatistiksel olarak anlamlı bir fark bulunmadı (p=0.109). Tüm olguların tedavi öncesi bası yarası değerleri total skoru ortalaması 23.5±1.04 iken, tedavi sonrasında bu değerlerin ortalaması 22.5±1.37'e düştüğü gözlendi.

TARTIŞMA VE SONUÇ: Çalışmamızda 6 hafta süresince uygulanan fizyoterapi ve rehabilitasyon programının olguların bası yara skoru üzerine anlamlı etkisi olmadığı gözlendi. Öte yandan istatistiksel anlamda bir gelişme gözlenmese de olguların tedavi öncesine göre tedavi sonrası skorlarında azalma görülmesi klinik açıdan önemlidir. Tedavi süresinin kısa, olguların non – koopere ve olgu sayısının az olmasının çalışmamızın sonuçlarını etkilemiş olabileceğini düşünmekteyiz. Çalışmamızın yoğun bakım ünitelerinde sık karşılaşılan bası yaralarında farkındalığın artırılması açısından katkısı olacağını düşünmekteyiz. İleride fizyoterapi ve rehabilitasyon programının koopere olan ve olmayan farklı popülasyonlarda, daha fazla olguya sahip, uzun dönem etkilerini de inceleyen araştırmaların yapılmasını önermekteyiz.

Anahtar Kelimeler: Fizyoterapi ve Rehabilitasyon, Bası Yarası, Yoğun Bakım

Olguların Demografik Özellikleri

Veriler	Değerler
Cinsiyet (kadın / erkek)	1 / 5
Yaş (yıl)	69.66±3.61
Boy (cm)	171,41±5,65
Vücut Ağırlığı (kg)	72.25
Vücut Kitle İndeksi (kg/m2)	24.75±2.50

Tedavi Öncesi ve Sonrası Bası Yarası Skorlarının Karşılaştırılması

	Tedavi Öncesi	Tedavi Sonrası	p
Bası Yara Ölçeği	23.5±1.04	22.5±1.37	0.109

EP-403
DOĞRUDAN GÖZETİMLİ TEDAVİ (DGT): HEMŞİRENİN ETKİNLİĞİ

Hülya Bulut, Feriha Öz, Sibel Arabacı, Elvan Soner, Sevil Uzun

Dr.Suat Seren Göğüs Hastalıkları ve Cerrahisi Eğitim ve Araştırma Hastanesi, İZMİR

Tüberküloz, Mycobacterium Tuberculosis Complex olarak tanımlanan bir grup mikobakteri tarafından oluşturulan, enfekte dokularda, granülomların varlığı ile karakterize farklı klinik görünümlere sahip kronik nekrotizan bir bakteriyel enfeksiyondur(1,2).Tüberküloz insanlık tarihi kadar eski bir hastalık olmasına rağmen tüm dünyada bir toplum sağlığı sorunu olarak önemini korumaktadır. Günümüzde dünya nüfusunun 1/3'ünün tüberküloz basili ile enfekte olduğu tahmin edilmektedir(3). DGT uygulamasının temel nedeni, hastaların tedaviye uyumsuz olmalarıdır(9). TB hastalarının ilaçlarını düzenli ve sürekli almalarını garantilemek gereklidir. Bu da DGT ile mümkün olmaktadır. DGT uygulaması, hastaların ve sağlık çalışanlarının, tedavinin ve her doz ilacı içirmenin önemi konusunda eğitilmelerini ve bu konuda uyanıklıklarının artmasını da sağlamaktadır.(6) Günümüzde birçok ülkede uygulanmakta olan DGT tüberküloz kontrolünde bilinen en etkili yöntemdir. Türkiye'de, DSÖ' nün önerdiği DGT, Sağlık Bakanlığı tarafından benimsenmiş ve 6 Temmuz 2006 tarihinde yayınlanan bir genelge ile ülke genelinde uygulamasına geçilmiştir. Ülkemizde Verem savaş dispanserlerinde (VSD) ilk sistematik gözetimli tedavi 1 Nisan 2000'de Nazilli VSD'de başlamıştır. 2001 yılında ise Denizli ve Aydın illerinde devam eden DGT sonraki yıllarda yurdun dört bir yanındaki dispanserlerde uygulanmaya başlamıştır (7). ABD'de resmi tedavi yaklaşımı 1994 yılından bu yana DGT'yi esas aldığı halde, bütün hastalara değil, hastaların bazılarına gözetim uygulanmaktadır. Örneğin; 1998 yılında kayda alınan hastalarda, tüm tedavi süresince DGT uygulananların oranı %41.1, tedavinin tümünde değil sadece bir döneminde DGT uygulananların oranı %21.7 ve hiç DGT uygulanmayanların oranı %34.1'dir (%3.2'si bilinmeyen olarak belirtilmiştir) (8). Doğrudan gözetimli tedavide, sağlık ekibinin üyesi olan hemşirelere de önemli görevler düşmektedir. Tüberküloz hastasına verilen bakımın sistematik şekilde kayıt altına alınması, izlenmesi, verilerin/bilgilerin gizliliğinin sağlanması, değerlendirilmesi ve gerekli kişi ya da kurumlara rapor edilmesi tedavinin etkin bir şekilde yapılmasında önemlidir. Tüberküloz sürveyansında ulusal politikaların izlenmesi, hasta bakımının sistematik bir şekilde kayıt edilmesi, verilerin/bilgilerin gizliliğinin sağlanması, toplanan verilerin analiz edilmesi ve gerekli kişi ya da kurumlara rapor edilmesi gerekmektedir (10). İzmir Dr.Suat Seren Göğüs Hastalıkları ve Cerrahisi Eğitim ve Araştırma Hastanesi'n de Tüberküloz Servisinde yatan hastalar için DGT uygulanmaktadır. DGT saatini klinikte çalışan hemşireler belirleyip(sabah saat:09.00), hastalara duyurmuşlardır. DGT sürecinde hastalar kahvaltılarını yaptıktan sonra sularını hazırlayıp hemşireleri beklemektedirler. Hastalar hemşire gözetimde ilaçlarını içmektedirler. Hemşire hastanın ilaçlarını içtiğini gözlemledikten sonra hastanın yanından ayrılmaktadır.

Anahtar Kelimeler: Tüberküloz, Doğrudan Gözetimli Tedavi, Hemşirenin Etkinliği

ILAC

TUBERKULOZ

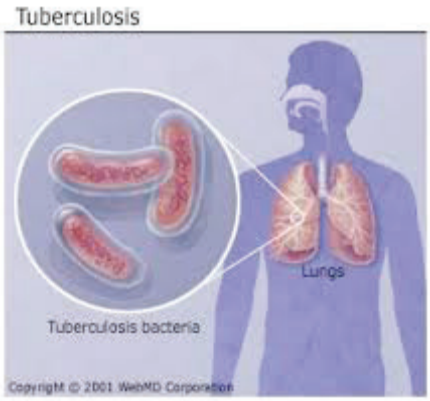

ILAC

TUBERKULOZ

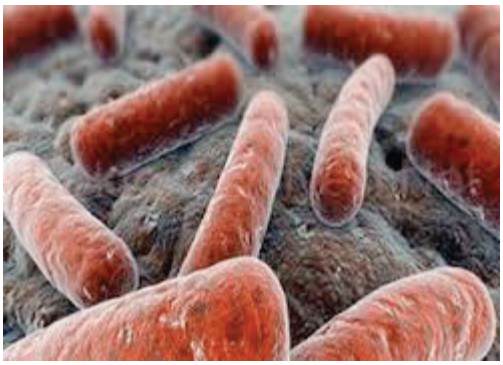

EP-404
TÜBERKÜLOZ HASTALARINDA DAMGALAMA ETKİSİ

Ayşe Turan, Perihan Çetinkaya

Adana Çukurova Dr.Aşkım Tüfekçi Devlet Hastanesi

Damgalama (stigmatizasyon) kavramı ilk olarak Antik Yunan döneminde, şuçlu ve köleleri belirlemek amacı ile vücutlarında hiçbir zaman geçmeyecek kalıcı izlerin oluşturulmasıyla (damga / stigma) kullanılmaya başlanmıştır. Günümüzde ise damgalama, küçük düşürme anlamında kullanılmaktadır. Damgalamanın temelinde ise olumsuz inançlar ve bunun sonucu meydana gelen ön yargı yer almaktadır. Ön yargı ise tomlumsal, kurumsal, kişiler arası ve kişinin kendine yönelik tutumunda görülebilmektedir. Tüberküloz (TB) hastalığı bulaşıcı özelliğinden dolayı sosyal ve damgalayıcı bir hastalık olarak görülmektedir ve gelişmekte olan ülkelerde mortalite ve morbiditenin ana nedenidir. TB stigma ilişkisine; düşük eğitim seviyesi, düşük sosyo ekonomik düzey, mülteci olmak ve kırsalda yaşıyor olmak etken olarak bilinmektedir. Damgalama hissedilen ve dayatılan olmak üzere ikiye ayrılır. Dayatılan damga; hastaların sosyal ortamda kabul görmemesi temeline dayanılarak reddedilme deneyimleridir. Hissedilen damga ise damgalanan hastalığa sahip olmaktan duyduğu utancı ve damgaya maruz kaldığı korkuyu ifade etmektedir. Stigmanın TB hastası üzerinde kontrolü de çift etkiye sahiptir. İlk olarak, uzun süren öksürük, uzun süren tedavi rejimi ve hastalığı başkalarına bulaştırma olasılığı nedeniyle hasta yaygın kaygı yaşamaktadır. İkinci olarak ise damgalanma ve ayrımcılık endişesinin varlığı sağlık hizmetlerine erişimi engellemektedir. Damgalanma endişesi ile tüberkülozu düşündürebilecek belirti ve şikayetlerin olmasına rağmen sağlık kurumlarına başvurular gecikmekte, rutin taramalarını yaptırmamakta yada hastalık varlığı saklanarak gizlenebilmektedir. Yine tedavi sürecinde TB'da stigmadan etkilenen hastaların öz-yeterliliğine yönelik danışmanlık hizmeti verilmesinin hastanın tedaviye uyum sürecini olumlu yönde etkilediği görülmektedir. İnsan biyo–psiko-sosyal bir canlı olmasına rağmen hastanın sadece biyolojik yönden ele alınması ve diğer bileşenlerin gözardı edilmesi sonucu damgalama tablosu artmaktadır. Damgalanan kişilerin önyargı nedeni ile bazı hak ve menfaatlerden yoksun kalması en az hastalık kadar tehlikeli olabilmektedir. Sonuç olarak tüberküloz hastalarında damgalamanın önlenmesi tedaviye uyum kadar önemlidir. Bu tehlikeyi ortadan kaldırmak için ise toplumsal algının değiştirilmesi konusunda sosyal çalışmalar planlanmalıdır. Basın iletişim araçları kullanılarak konu ile ilgili mesajların verilmesi, hasta ve yakınlarına tüberküloz eğitimi verilmesi, maske kullanımı konusunda toplumsal açıdan bilgilendirmeler yapılması ve sağlık çalışanlarına damgalayıcı tutumu yok etmeye yönelik sosyal, düşünsel ve empatik kanallar kullanarak işlevsellik kazandırılmalıdır.Sosyal açıdan tüberkülozda damgalamayı en aza indirgemek için etkileyen faktörlerin toplumun biliçlendirilmesinin faydalı olacağını düşünmekteyiz.

Anahtar Kelimeler: damgalama,ön yargı, tüberküloz,

EP-405
PLEVRA VE PERİKART TÜBERKÜLOZU

Türkan Zeynep Fendoğlu[1], Nilgün Yılmaz Demirci[1], Erkan İriz[2]

[1]Gazi Üniversitesi Tıp Fakültesi Hastanesi, Göğüs Hastalıkları Anabilim Dalı, Ankara
[2]Gazi Üniversitesi Tıp Fakültesi Hastanesi, Kalp ve Damar Cerrahisi Anabilim Dalı, Ankara

Tüberküloz halen birçok insanı etkileyen sistemik bir hastalıktır. Akciğer dışı tüberkülozları arasında en sık plevra tüberkülozu görülmekle beraber perikart tüberkülozu oldukça nadirdir. Bu olgularda kültür pozitiflik oranı düşüktür. Tanıya ulaşırken malignite ile ayırıcı tanısının yapılmasında positron emisyon bilgisayarlı tomografi yol gösterici olabilir. Burada torasentez ve perikart biyopsi ile tanıya ulaşılan hasta plevra ve perikart tüberkülozunun nadir görülmesi nedeniyle sunulmuştur.

Anahtar Kelimeler: plevra, perikart, tüberküloz

Resim 1

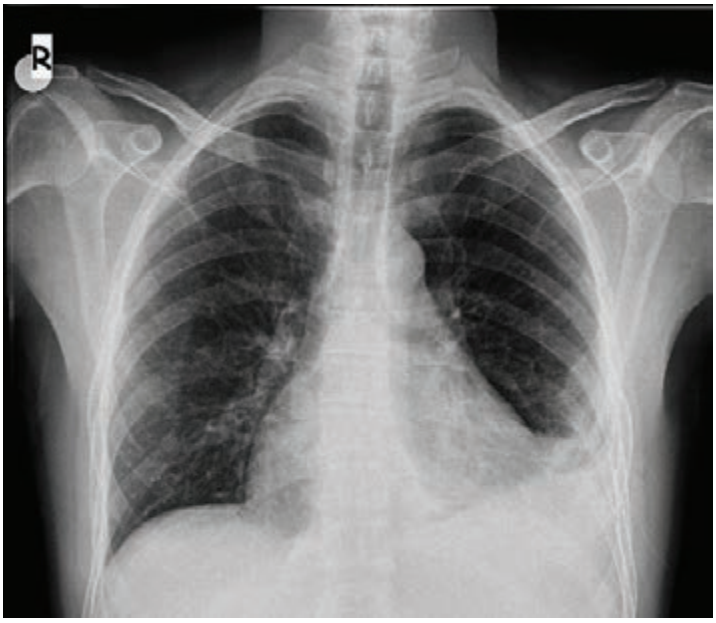

Şikayet başlangıç dönemdeki akciğer grafi

Resim 2

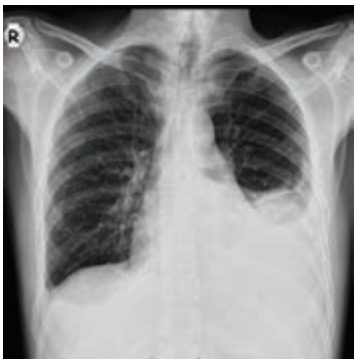

Kliniğimize başvurudaki akciğer grafi

Resim 3

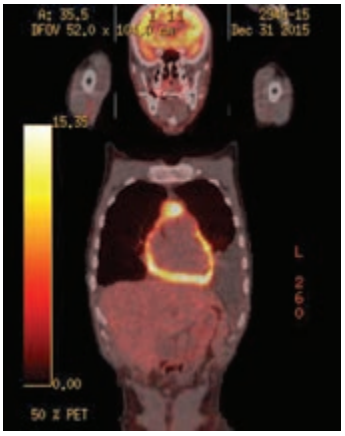

positron emisyon tomografi

Resim 4

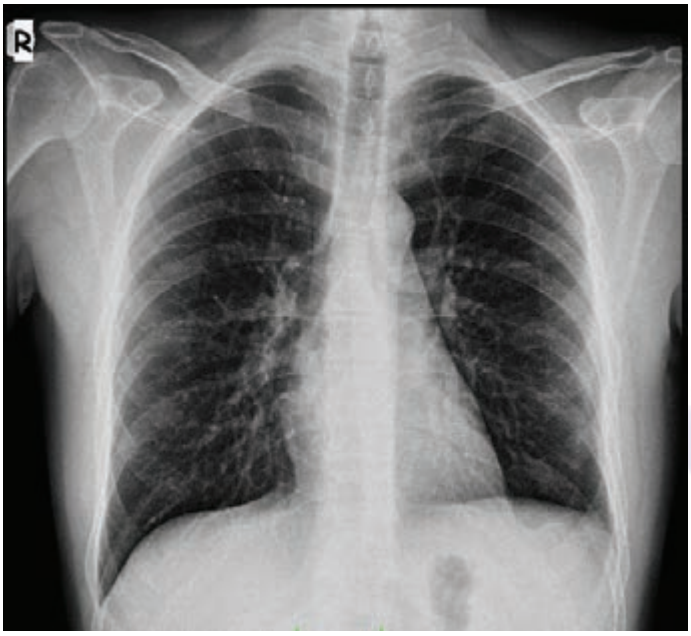

6 ay anti-tüberküloz ve steroid tedavi sonrası kontrol akciğer grafi

EP-406
HIV POZİTİF TÜBERKÜLOZ OLGUSU

Halil İbrahim Yakar[1], Fatma Sargın[2], Erkan Ceylan[1], Asiye Kanbay[1]

[1]Istanbul Medeniyet Universitesi Göztepe Eğitim Araştırma Hastanesi, Göğüs Hastalıkları Anabilim Dalı
[2]Istanbul Medeniyet Universitesi Göztepe Eğitim Araştırma Hastanesi, Enfeksiyon Ana Bilim Dalı

Akciğer tüberkülozu (TB), İnsan immun yetmezlik virüsü (HIV) pozitif bireylerde mortaliteye neden olabilmekte ve ayrıca hastalığın progresyonunu hızlandırıp AIDS tablosunun gelişimine yol açabilmektedir. Bu vaka sunumunda, HIV pozitifliği nedenli takip edilen, konstitüsyonelsemptomlarla hastanemize başvuran ve sonuçtaakciğer TB tanısı alan bir hasta sunuldu.

40 yaşında erkek hasta, polikliniğe 1 ay önce başlayan öksürük, iştahsızlık ve kilo kaybı şikayeti ile başvurdu. Hastanın 3 yıldır HIV pozitifliği mevcut ve2 aydır antiretroviral tedavi (ART) almaktaydı. Bilinen başka ek hastalığı yoktu. Fizik muayenesinde genel durumu kötü, kooperasyonu ve oryantasyonu zayıf, kaşektik olan hastanın dil ve üst damağında beyaz Kandida plakları mevcuttu. Solunum sistem muayenesinde patolojik ses duyulmadı. Diğer sistem muayenelerinde özellik yoktu. Laboratuvar tetkiklerinde hemoglobin 10.2 g/dl, hematokrit % 29, lökosit 5.600 mm3 (%6.4 lenfosit), Sedimentasyon 105/h, albumin 2.2 g/dl, LDH 539 IU/L, CD4 düzeyi 24/mm3, HIV RNA: 1,285,992 kopya/ml, VDRL TPHA negatif, Toxoplasma IgM negatif olarak bulundu. Diğer laboratuar bulguları normaldi. Hastanın PA akciğer grafisinde (Resim 1) sol hiler genişlik, bilateral yaygın retikülo-nodülerinfiltrasyon olması nedenli nonspesifik antibiyotik tedavi başlandı. Ancak antibiyotik tedavisi ile klinik ve radyolojik düzelme görülmedi. Hiler genişlik nedeniyle istenen bilgisayarlı toraks tomografisinde mediastende en büyüğü 3 cm çapta olan multiplkonglamerasyon oluşturan lenfadenopati ve parankimde milier infiltrasyon izlendi.

Bronkoskopide sağ ve sol bronşial sistemde yaygın beyaz zeminde kanamaya eğilimli lezyonlar, yaygın mukoza ödemi görüldü. Kronik sistemik infeksiyona sekonder yaygın endobronşial tutulum düşünüldü. Sağ ve sol bronşiyal sistemden lavaj, sol üst ve alt lob karenasından biyopsi alındı. Lavaj sıvısında direkt ARB yayma negatif, mikobakteri PCR (+) saptandı. Ayrıca bronş biyopsi patolojisinde nekrotizangranulomatözinflamasyon görüldü. Hastaya akciğer TB tanısıyla Izoniazid 300 mg/gün, Rifampisin 600 mg/gün, Pirazinamid1.5 gr/gün, Etambutol 1.5 gr/gün antitüberküloz tedavi başlandı. Bir ay sonra çekilen kontrol PA akciğer grafisinde radyolojik düzelme gözlendi, hastanın klinik olarak şikayetleri geriledi. Hasta halen tedavisinin 2. ayında, düzenli takibe gelmektedir.

HIV pozitif olguların klinik gidişatı yakından takip edilmeli ve akciğer grafilerindeki değişiklikler TB açısından dikkatlice değerlendirilmelidir

Anahtar Kelimeler: HIV, tüberküloz, immunsupresyon

PA Grafi 1

PA Grafi 2

EP-407
MALİGNİTE ŞÜPHESİYLE TAKİP EDİLEN MİLİYER TÜBERKÜLOZ OLGUSU

Kadir Canoğlu[1], Ömer Ayten[1], Sedat Demirsoy[1], Gülhan Ayhan[1], Gülhan Çakır[1], Ersin Demirer[1], Dilaver Taş[1], Oğuzhan Okutan[1], Zafer Kartaloğlu[1], Süleyman Tutar[2]

[1]GATA Haydarpaşa Eğitim Hastanesi, Göğüs Hastalıkları Servisi, İstanbul, Türkiye
[2]GATA Haydarpaşa Eğitim Hastanesi, Radyoloji Servisi, İstanbul, Türkiye

Miliyer tüberküloz tüberküloz basilinin hematojen yayılımıyla oluşur. Daha çok subakut-kronik formda meydana gelir. Akut hastalıkta multiorgan yetmezliği, septik şok, ARDS gelişebilir. Miliyer tüberküloz hastalarının %20sinin tanısı ancak postmortem konulabilmektedir. En sık ekstrapulmoner tutulum lenfatik sistem, kemik, eklem ve karaciğerde olmaktadır. Ayırıcı tanıda enfeksiyonlar, lenfoma, mezotelyoma, lenfanjitik karsinomatoza gibi neoplastik hastalıklar, sarkoidoz, amiloidoz, hipersensitivite pnömonisi bulunmaktadır. Elli yaşında bayan hasta 6yıl önce kulak akıntısı nedeniyle 4 kez opere olmuş, sonrasında fasiyal paralizi gelişmiş. 10 gün önce özellikle gülme sonrası artan baş ağrısı ve öksürük nedeniyle nöroloji serisine yatırılmış. Kraniyal MR sonucu şüpheli demiyelizan alanlar görülmüş. Çekilen toraks BT'sinde sağ akciğer üst lobda 2.5 cm çaplı kitlesel lezyon, sağ akciğer alt lob süperiorda buzlu cam dansitesinde alan, her iki akciğerde yaygın mikronodüler görünüm, paratrakeal, prevasküler alanda >1 cm lenfadenopati saptanmış (Resim 1). Hasta sigara kullanmıyordu. Hastanın TA:120/70mmHg, N:80/dk., A:37.7C ve SpO2:%95(oksijensiz) olarak ölçüldü. Hastanın solunum sistemi muayenesinde patoloji saptanmadı, diğer sistem muayeneleri tabii idi. Biyokimya incelemesinde; WBC:6.66x106/µL, Hgb:12.9g/dL, Htc:39.0%, üre:45mg/dl, kreatinin:1.09mg/dl, sedimantasyon:11mm/h, serum CRP:2.5 mg/L saptandı. Sol supraklavikuler bölgeye yapılan yüzeyel ultrasonda; sol supraklaviküler bölgede internal juguler ven komşuluğunda yaklaşık 7x5 mm boyutlu santral yağlı hilusu net seçilemeyen lenf nodu izlendi, ince iğne aspirasyon biyopsisi yapıldı. Kraniyal MR'ında; verteks seviyesinde her iki frontal lob superior frontal gyrus düzeyinde subkortikal ak maddede, her iki korona radiata ve sentrum semiovale orta-anterior bölümde derin ak maddede, pons sol yarımında, sağ serebellar hemirfer orta bölüm ak maddede multiple T2A-FLAIR hiperintens odaklar izlendi. Bronkoskopisinde; sağ akciğer üst lob ayrım karinası künt; anterior, apikal ve posterior segment ağızları açık olarak gözlendi. Anterior segment bronşu medial duvarında mukozadan kabarık sarı renkli lezyon izlendi. Lezyondan kör biyopsi, ayrım karinasından forceps biyopsi ve üst lobdan bronş lavajı alındı. Bronkoskopik biyopsisi; kronik inflamasyon ve fibrotik değişiklikler olarak sonuçlandı. Bronş lavaj sitolojisi; malignite yönünden negatif sonuçlandı. Bronş lavaj ve balgam ARB negatif saptandı. Bronkoskopik biyopsi doku mikobakteri PCR pozitif saptandı. Supraklavikuler lenfadenopati ince iğne aspirasyon biyopsisi; malignite yönünden negatif, kazeifikasyon nekrozu ile uyumlu materyal olarak raporlandı. Hastaya antitüberküloz tedavi başlandı. 2 ay sonra laboratuar tetkikleri incelendiğinde balgam ve bronş lavajı mikobakteri kültürleri pozitif, tüm ilaçlara duyarlı saptandı. Hasta halen antitüberküloz tedavisine devam etmektedir.

Anahtar Kelimeler: Miliyer, tüberküloz, malignite

Toraks BT'de miliyer görünüm

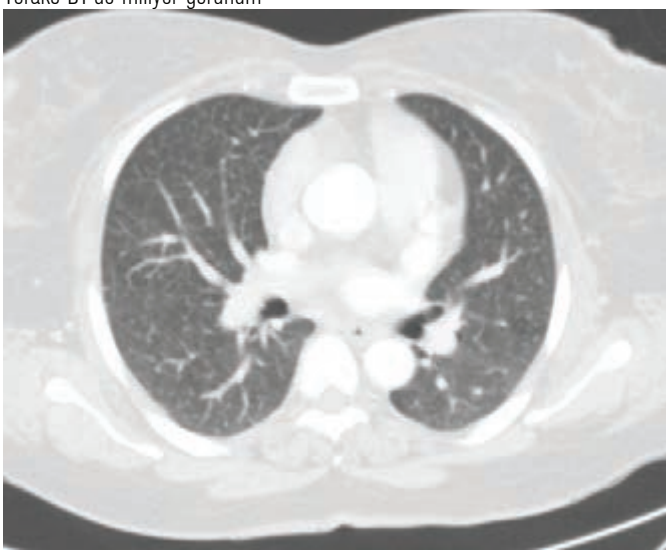

EP-408
EPİDURAL ABSENİN EŞLİK ETTİĞİ VE GİBBOZİTEYE NEDEN OLAN SPİNAL TÜBERKÜLOZ OLGUSU

Halil İbrahim Yakar[1], Mehmet Erşahin[2], Erkan Ceylan[1], Asiye Kanbay[1]

[1]istanbul Medeniyet Universitesi Göztepe Eğitim Araştırma Hastanesi, Göğüs Hastalıkları Anabilim Dalı
[2]İstanbul Medeniyet Universitesi Göztepe Eğitim Araştırma Hastanesi, Beyin Cerrahisi Anabilim Dalı

SpinalTüberküloz (TB), akciğer TB'ye göre çok daha nadir görülmektedir. Vertebra infiltrasyonu nedeniyle nörolojik defisit ve ortopedik problemlere neden olabilmektedir. Vakamız, 27 yaşında erkek hasta, öksürük ve bel ağrısıyla hastanemize başvurdu. PA grafisinde özellik yoktu. Akciğer bilgisayarlı tomografisinde, bilateral apikal infiltrasyon, torakal vertebrada multipl litik lezyon, gibbus deformitesi ve spinal kord basısı izlendi. Bronş lavaj sıvısında yayma ARB ve TB kültürü negatif geldi. Torako lumber MR' da epidural abse görünümü olması nedenli cerrahi abse drenajı yapıldı. Vertebrada litik lezyon nedenli kemik biopsisi yapıldı. Kemik biopsisi yayma ARB pozitif bulundu ve kültüründe M. Tübercülosis üredi. Biyopsi sitolojisinde nekrotizan granülomatöz inflamasyon görüldü. Tüberküloz tedavisi ve cerrahi stabilizasyonile sırt ağrısı geriledi. Spinal TB, özellikle TB' nin endemik olduğu bölgelerde, bel ağrısıyla başvuran hastalarda ayırıcı tanıda düşünülmesi gereken önemli bir hastalıktır.

Anahtar Kelimeler: SpinalTüberkülozis, EpiduralAbse, Litik Lezyon

Tomografi 1



Tomografi 2

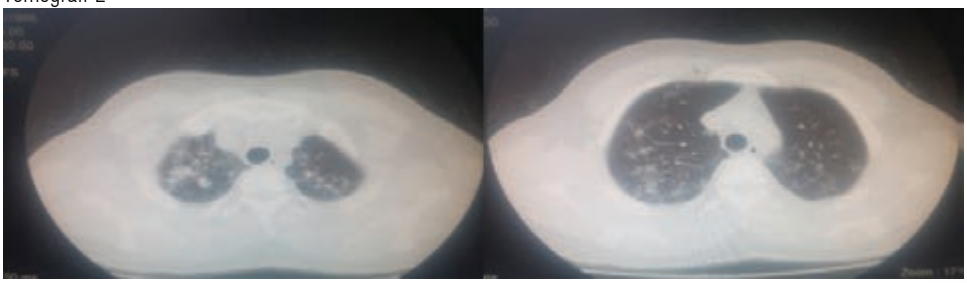

EP-409
ATİPİK AKCİĞER TUTULUMU GÖSTEREN TÜBERKÜLOZ OLGUSU

Büşra Tekin, Şule İleri, Mehmet Savaş Ekici, Aydanur Ekici

Kırıkkale Üniversitesi, Göğüs Hastalıkları Ana Bilim Dalı, Kırıkkale

GİRİŞ: Tüberküloz sıklıkla akciğeri hedef alan,ancak lenfatikler ve kan dolaşımı yolu ile yayılabilen bir enfeksiyon hastalığıdır.Postprimer tüberkülozunda lezyonlar daha çok üst lobların apikal ve posterior segmentlerinde ve alt lobların superior segmentlerinde yamalı infiltrasyonlar biçiminde kendini gösterir.Diabetes mellituslu,silikozisli,immün yetmezlikli bireylerde atipik radyolojik görünümler daha sık olarak saptanırken;yaşlılarda görülen atipik lokalizasyonlu akciğer tüberkülozu klinik ve radyolojik olarak akciğer kanseri başta olmak üzere pek çok akciğer hastalığı ile karışabilmektedir

OLGU: 67 yaşında bayan hasta,yaklaşık 1 senedir kuru vasıflı öksürük şikayeti mevcuttu.Bu şikayetleri ile dış merkezde astım tanısı almış ve formoterol fumarat+budesonid 2x1 inh tedavisi başlanmış.Ancak hasta tedaviden fayda görmemiş.Hastanın mevcut şikayetine ek olarak nefes darlığı gelişmesi üzerine polikliniğimize başvurdu.Özgeçmişinde hipertansiyon nedeniyle metoprolol 50 mg kullanmaktaydı.Akciğer grafisinde kardiyak indeks artmış,sol sinüs kapalı,sağ orta zonda plevral kalınlaşma mevcuttu.Fizik muayene sol akciğer bazalde inspiryum sonunda ral mevcuttu.Hastanın beyaz küresi 14.8 103/uL,c-reaktif protein:19 mg/dL,sedim:66/saat,d-dimer:0.97ug/ml olarak geldi.Hastaya moksifloksasin 400 mg 1x1,salbutamol+ipratropiyum bromür4x1+flutikazon propiyonat2x1 inh,enoksaparin sodyum 0,4 1x1 sc tedavisi başlandı.D-dimer yüksek gelen hastadan pulmoner emboli ön tanısı ile kontrastlı bilgisayarlı toraks anjiografi çekildi.Sağ akciğer üst lob anterior segmenter arterde emboli ile uyumlu dolum defekti mevcuttu.Ayrıca akciğer parankiminde orta lob lateral segment,inferior linguler segment ve solda daha belirgin olmak üzere her iki alt lob medioposterobazal segmentlerde birleşme eğiliminde konsolide alanlar izlendi(resim1)Hastanın enoksaparin sodyum tedavisi 0,6 2x1 olarak düzenlendi.Hastanın dış merkezde 10 ay önce çekilen yüksek rezolusyonlu bilgisayarlı tomografisinde(HRCT)akciğer parankiminde sağ üst lobda,orta lobda,lingular segmentte lineer dansite artışı izlendi.Hastanın moksifloksasin tedavisine rağmen kontrol akciğer filminde regresyon izlenmedi.Daha önceki tomografisiyle kıyasla lezyonlarında artış saptanan hastadan kriptojenik organize pnomoni ön tanısı ile tüm kollagen doku markırları gönderildi ve negatif olarak geldi.Hastaya bronkoalveloar karsinom ön tanısı ile göğüs cerrahisi tarafından endoskopik kapalı akciğer ameliyatı planlandı.Alınan biyopsi sonucunda granülomatöz inflamasyon olarak geldi.Hastaya tüberkülin deri testi yapıldı.Sonucu anerjikti.Hastaya dörtlü antitüberküloz tedavi başlandı.Hastanın antitüberküloz tedavisi sonrası öksürük ve nefes darlığı şikayeti azaldı.2ay sonra çekilen kontrol HRCTsinde orta lob lateral segment,inferior linguler segment ve solda daha belirgin olmak üzere her iki alt lob medioposterobazal segmentlerdeki konsolide alanların tama yakın regresyonu izlendi(resim2) Sonuç olarak,akciğer tüberkülozunun akciğer kanseri dahil pek çok hastalıkla radyolojik olarak karışabileceği akılda tutulmalı ve ayırıcı tanı için şüpheli durumlarda mümkün olan tüm tanı yöntemleri kullanılmalıdır

Anahtar Kelimeler: akciğer kanseri,atipik tüberküloz,kriptojenik organize pnömoni

resim1

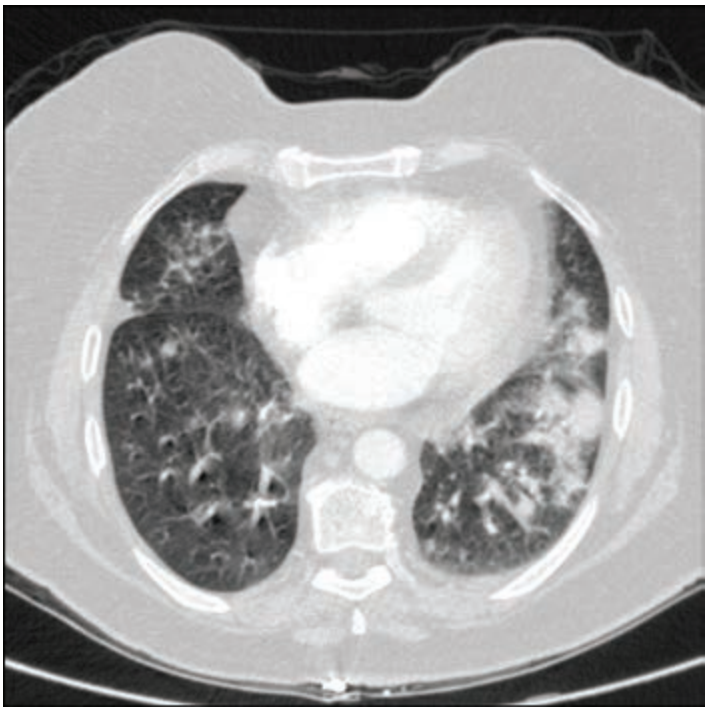

resim2

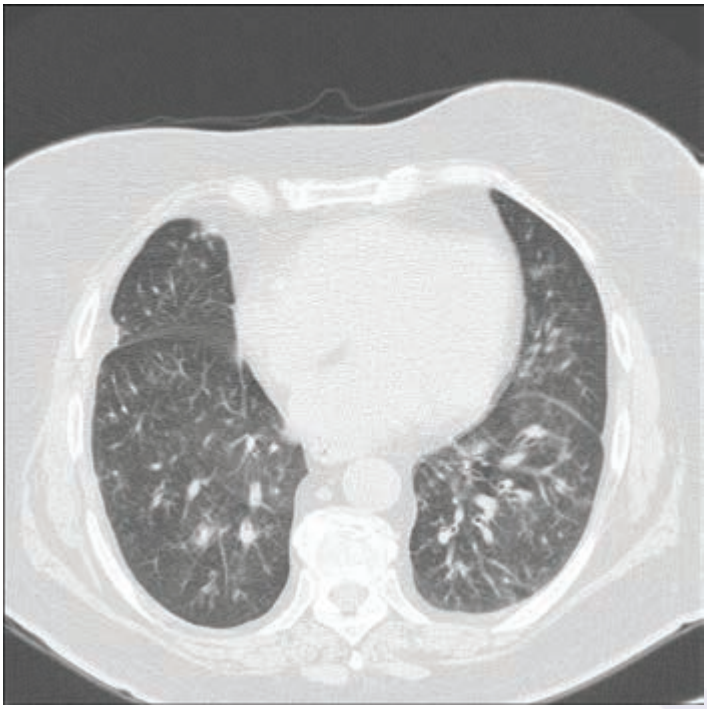

EP-410
BİR OLGU NEDENİYLE MİLİYER TÜBERKÜLOZ

Kaan Kara, Seda Tural Önür, Cengiz Özdemir, Özlem Kahya, Hanife Can, Sinem Nedime Sökücü

Yedikule Göğüs Hastalıkları Ve Göğüs Cerrahisi Eğitim Ve Araştırma Hastanesi

Miliyer tüberküloz, tüberküloz basilinin kan yoluyla yayılması sonucu oluşur. Sıklıkla yeni enfeksiyon sonrası olur ve en sık dalak, karaciğer, akciğerler tutulur. Kemik iliği, böbrekler, santral sinir sistemi, böbreküstü bezi ve peritonu tutulabilir. Ateş, terleme, halsizlik, kilo kaybı, iştahsızlık ve akciğer semptomları olabilir. Hepatosplenomegali eşlik edebilir. Akciğer filminde yaygın, eşit büyüklükte, yuvarlak interstisyel nodüler tutulum görülür. Nodüllerin çapı başlangıçta 0,5 mm iken tedavi edilmezse 3 mm'ye kadar çıkabilir. Laboratuvar bulgularında pansitopeni olabilir. Fundoskopide: Koroidal tüberküller olabilir. Tanıda, balgam ya da bronkoalveoler lavaj (BAL) sıvısında yayma ve kültür ile ARB saptanması önemlidir. Transbronşiyal biyopsi, tutulan organdan (beyin omurilik sıvısı, kemik iliği) alınan biyopsi örneklerinde bakteriyolojik ve histopatolojik incelemeler yapılır. Tanıda tipik klinik bulgular, radyolojik bulgular ve ateş, terleme varlığında tedaviye gecikmeden başlanması ve standart 6 aylık tedavi önerilmekte. Olgumuz 58 yaşında erkek hasta. Prostat operasyonu sonrası başlayan, 45 gündür olan nefes darlığı şikayeti ile tarafımıza başvurdu. Fizik muayene bulguları normal saptandı. Özgeçmişinde 30 paket yılı sigara mevcuttu, 15 yıldır sigara içmiyordu. Tüberküloz öyküsü ve tüberkülozlu hasta ile teması yoktu. Soygeçmişinde bir özellik yoktu. PA akciğer grafisinde tüm zonlarda yaygın noduler tutulum mevcuttu. Başvuru anında çekilen Toraks BT de her iki hemitoraksta diffüz yayilim gösteren milimetrik nodüler infiltrasyonlar mevcuttu. Sedimentasyonu 117 mm/saat saptandı. Hemogramında lökositozu yoktu, hemoglobini 8,5 g/dL saptandı. Balgam çıkışı olmayan hastaya yapılan bronkoskopisinde endobronşial lezyon saptanmadı, sağ alt lob pasterobasal segmentten transbronşial biyopsiler, sağ orta lob lateral segmentten bronkoalveoler lavaj yapıldı ve sağ bronş sisteminde lavaj alındı. Bronş lavajı ARB direkt bakı negatif saptandı ve kültür sonucu negatifdi. Transbronşial biyopsi sonucu İntertisyel alveoler septalarda minimal fibrotik değişiklikler olarak rapor edildi. Bronkoalveoler lavaj sonucu canlı hücre: %94 CD4/CD8: 1.80 CD19: 1.96 Total hücre sayısı: 340/ mm3 Lenfosit %35 Nötrofil %20 Makrofaj: %44 Eozinofil: %1 olarak rapor edildi. PPD anerjik saptandı. fundoskopisinde koroidal tüberkül saptanmadı. Klinik ve laboratuvar olarak milier tüberküloz düşünülen hastaya izoniazid, etambutol, prizinamid ve rifampisin tedavisi başlandı. Poliklinik takiplerinde tedavinin 75. gününde çekilen Toraks BT sinde ve 5. aydaki kontrollerinde çekilen PA akciğer grafisinde belirgin regresyon saptandı. Ani başlayan nefes darlığı yakınmalarına miliyer tüberkülozun mikrobiyolojik kanıtı bulunmaması tedavi açısından çekingen davranmamak açısından örnek olması açısında olgumuzu sizlerle paylaştık.

Anahtar Kelimeler: miliyer tüberküloz, milimetrik nodül, tüberküloz basili

PA akciger grafileri

toraks bt

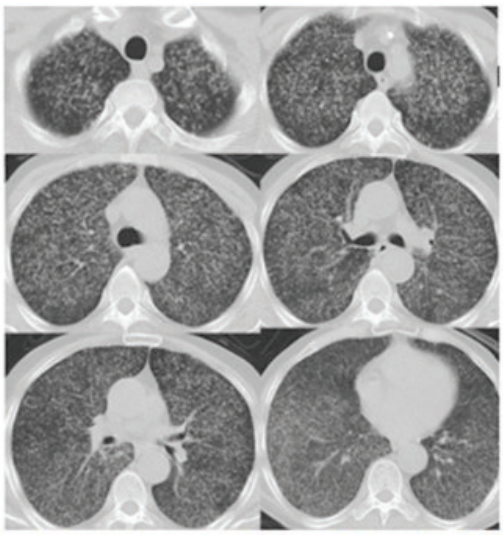
Tanı anında çekilen Toraks BT

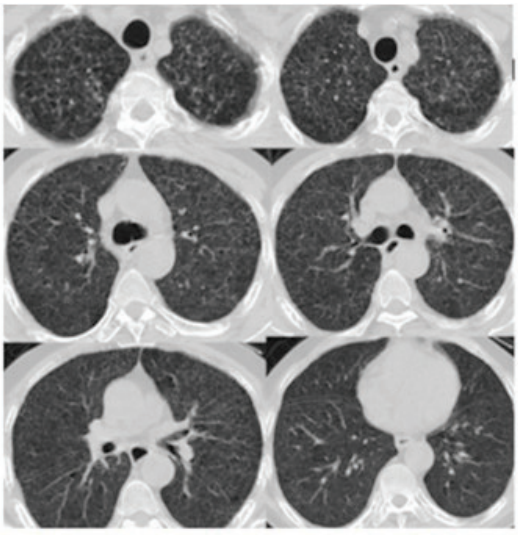
Tüberküloz tedavisinin 75. günü

EP-411
MALİGNİTEYİ TAKLİT EDEN ENDOBRONŞİAL TÜBERKÜLOZ OLGUSU

Burcu Arpınar Yiğitbaş, Mustafa Asım Demirkol, Berat Uslu, Celal Satıcı, Ayşe Filiz Arpaçağ Koşar, Tuncer Şak

Yedikule Göğüs Hastalıkları Ve Göğüs Cerrahisi Eğitim Araştırma Hastanesi, Göğüs Hastalıkları, İstanbul

Bilinen primer HT, Tip 2 DM tanıları olan 71 yaşında kadın hasta, dış merkeze hemoptizi nedeniyle başvuran ve pnömoni ön tanısıyla antibiyoterapi uygulanan hasta sonrasında şikayetlerinin gerilememesi nedeniyle tarafımıza başvurdu. çekilen toraks tomografisi sonrası geç rezorbe pnömoni ve hemoptizi nedeniyle bronkoskopisi yapılan hastada sol üst lob girişinde mukozal düzensizlik ve hemorajik kitle izlendi. Patoloji sonucunda malignite yönünen anlamlı bulguya rastlanmayan ve hemoptizisi tekrarlayan hasta hastaneye yatırıldı. antibiyoterapi altında takip edilen hastaya rijid bronkoskopi yapıldı. Sol ana bronş distalde dış bası ile %40 oranında daralmış ve üst lob bronşu girişi spontan hemorajik mukozal infiltrasyon ile infiltre görüldü. üst lob bronşundaki mukozal ifitrasyonlardan biyopsiler ve lavaj alındı. İşlem sonrası serviste takip edilen ve tekrarlayan ateşleri olan hastanın ilk yapılan bronkoskopisinde alınan bronş lavaj materyalinde Mycobacterium tuberculosis üremesi görüldü(4 majör anti-tüberküloz ilaca duyarlı). hastaya endobronşial tüberküloz tanısıyla 4 lü antitüberküloz tedavi başlandı. rijid bronkoskopide sol üst lobdaki lezyondan alınan biyopsi sonucu nonnekrotizan kronik granülomatöz inflamasyon odağı şeklinde tüberküloz ile uyumlu sonuçlandı. Takibinde solunum yetmezliği gelişen hasta entübe edilerek yoğun bakım ünitesine alındı. gönderilen trakeal aspirat örneğinde arb +++ görüldü. Hasta maligniteyi taklit eden endobronşial tüberküloz olması nedeniyle ilginç olgu olarak değerlendirildi ve paylaşıldı.

Anahtar Kelimeler: Endobronşial Tüberküloz, Hemoptizi, Malignite Şüphesi, Rezolüsyonu Gecikmiş Pnömoni

Endobronşial Lezyon

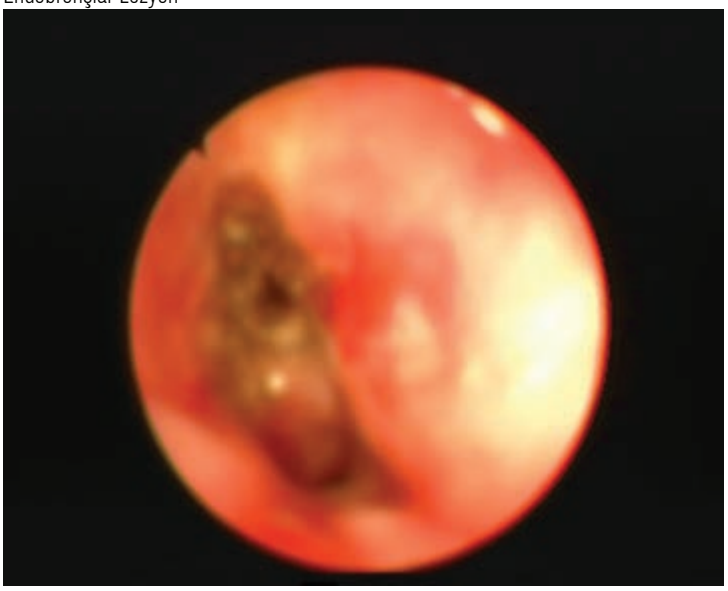

Hastanın Bronkoskopisinde Maligniteyi Taklit Eden Lezyon

PAAC+BT

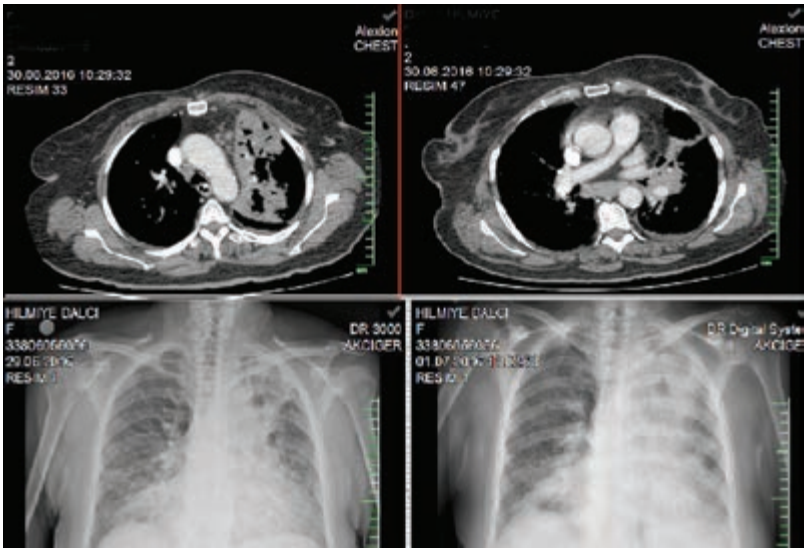

hızlı radyolojik progresyon gösteren olgu ve toraks bt kesitleri

EP-412
KİTLE ŞEKLİNDE ORTA LOB SENDROMU GÖRÜNÜMÜNE NEDEN OLAN TÜBERKÜLOZ OLGUSU

Füsun Şahin, Ayşe Feyza Aslan, Fatma Kutluhan, Çağla Koç

Yedikule Göğüs Hastalıkları ve Göğüs Cerrahisi Eğitim ve Araştırma Hastanesi, Göğüs Hastalıkları,İstanbul

Bilinen ek bir hastalığı olmayan 46 yaşındaki bayan hastaya 2 hafta önce sağ göğüste batma tarzında ağrı ve öksürük şikayetleriyle gittiği başka bir hastanede pnömoni tanısıyla non-spesifik antibiyoterapi verilmiş. Bu tedaviye rağmen şikayetlerine ateş ve gece terlemesi de eklenince hastanemiz acil polikliniğine başvuran hasta pnömoni ön tanısıyla kliniğimize interne edilmiş. Genel durumu iyi, solunum sistemi muayanesinde oskültasyonda sağ orta-alt alanlarda inspiratuvar raller olan hastanın diğer sistem muayeneleri normaldi. PA akciğer grafisinde sağ sinüs kapalılığı, sağ diyafram elevasyonu ve sağ parakardiyak alanda kalp konturunu silen homojene yakın konsolide alan izlendi. Hastaya antibiyoterapi başlandı. Bu arada yattığı süre içerisinde bir kez 38 °C ateşi olan hastanın kan ve balgam kültürlerinde üreme olmadı. Prokalsitonin hafif inflamasyonla uyumlu sonuçlandı. Kontrol grafilerinde sağ sinüs kapalılığı ve diyafram elevasyonunda düzelme mevcuttu, ancak sağ parakardiyak konsolide alanın üst kısmı fissürle sınırlı olmak üzere belirgin kitle şeklinde daha da homojen bir görünüm almıştı. Toraks BT'de sağ akciğer orta lob segmentler hizasında konsolidasyon-santralinde yer kaplayan lezyon ayrımı net yapılamayan görünüm ve sağda minimal plevral sıvı izlendi. Hastaya FOB yapıldı. Sağ ana bronş, üst-alt lob bronş-segmentleri normal ve açıktı. Sağ orta lob girişi ve segment bronş mukozaları oldukça ödemli, düzensiz ancak açıktı. Distalden mukopürülan sekresyon gelişi izlendi. Sağ orta lob girişi ve segment içlerinden mukozal biyopsiler alındı. Lavajla birlikte sitoloji, ARB ve spesifik kültüre gönderildi. TTİA da yapılan hastanın sitolojisi "Makrofajlar, lenfositler, polimorf nüveli lökositler mevcut. Tümöral hücre görülmedi" şeklinde geldi. Bronkoskopik mukozal biyopsiler ise "Nekrotizan granülomatöz iltihap" olarak sonuçlandı. Hastaya anti-tüberküloz tedavi başlandı ve takibe alındı. Hastamız kitle şeklinde orta lob sendromu görünümünde ilginç bir tüberküloz olgusu olması nedeniyle sunulmuştur.

Anahtar Kelimeler: Kitle, bronkoskopi, tüberküloz

1-Olgunun PA Akciğer Grafisi

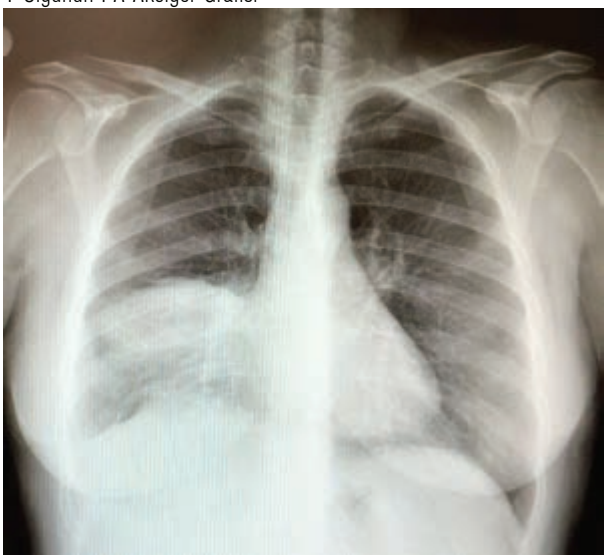

2-Olgunun Toraks BT Mediasten Görüntüsü

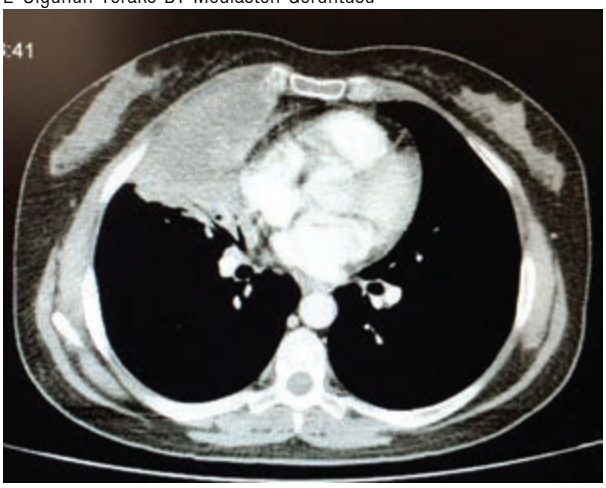

3-Olgunun Toraks BT Parankim Görüntüsü

EP-413
NADİR GÖRÜLEN TÜBERKÜLOZ OSTEOMYELİTİ İLE GİDEN MİLİER TÜBERKÜLOZ OLGUSU

Pınar Çimen, Hazal Duruş, Tarık Şimşek, Nuran Katgı, Salih Zeki Güçlü

Dr. Suat Seren Göğüs Hastalıkları Ve Cerrahisi E.a.h

Tüberküloz gelişmekte olan ülkelerin halen devam eden önemli bir sağlık sorunudur. Genellikle klinik, radyolojik ve histopatolojik olarak tanısı konur. Tüberküloz pulmoner ve ekstrapulmoner odakları etkileyebilmekte ve etkilenen organa göre tedavi ve prognoz değişebilmektedir. Tüberküloz osteomyelit ekstrapulmoner tüberküloz formları içinde nadir görülür. Genellikle akciğerdeki primer lezyondan lenfojen veya hematojen yayılım ile tek eklem ya da kemiği tutan ve progresif yıkıma yol açar. Olgumuz 80 yaşında kadın hasta yüksek ateş,sol dizde ağrı ve şişlik yakınması ile dışmerkeze başvurmuş. Hastanın akciğer grafisinde multiple nodül izlenmesi üzerine tarafımıza yönlendirilmiş. Çekilen akciğer HRCT'sinde her iki akciğerde yaygın milier tarzda dağılım gösteren sentasiner yerleşimli multıpl nodüller izlendi.Bronkoskopide TBC PCR pozitif izlendi. Bronş lavaj kültüründe mycobacterium tuberculosis komplex üredi. Sol diz yara yerinden alınan sürüntü de direkt bakıda 3+ mycobacterium tuberculosıs basil izlendi. Hastaya antitüberküloz tedavi başlandı ve takibi devam etmektedir. Nadir görülmesi nedeniyle tüberküloz osteomyelit ve milier tüberküloz birlikteliğini sunduk.

Anahtar Kelimeler: tüberküloz, osteomyelit, milier tüberküloz

RESİM 2

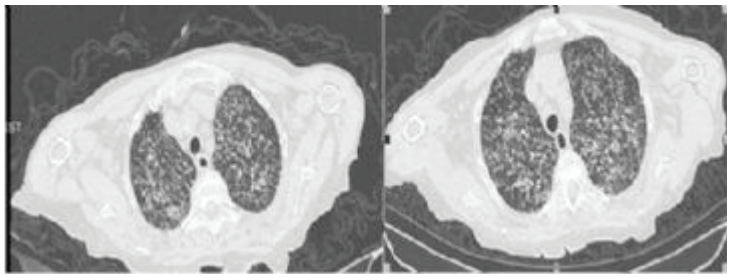

Toraks HRCT kesiti: Bilateral, yaygın milier tarzda dağılım gösteren sentasiner yerleşimli multıpl nodüller

RESİM 3

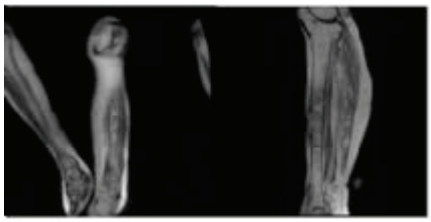

Tibia orta kesiminde yaklaşık 110x20 mm boyutlarında anteriorda subkutan yumuşak doku lezyonu ve Tibia orta kesiminde yaklaşık 110x20 mm boyutlarında anteriorda subkutan yumuşak doku lezyonu

RESİM 1

PA Akciğer grafisi. Bilateral yaygın homojen mikronodüler dansite artımı

EP-414
AKCİĞER TÜBERKÜLOZLU OLGUNUN YAŞAM MODELİNE GÖRE İNCELENMESİ

Fatma Düzgün, Havva Durmaz, Ayten Odabaş, Çiğdem Kuşku, Funda Coşkun, Mehmet Karadağ

Uludağ Üniversitesi Tıp Fakültesi, Göğüs Hastalıkları Ana bilim Dalı, Bursa

GİRİŞ:Tüberküloz (TB); sağlam kişiye daha çok damlacık infeksiyonu ile bulaşan öncelikli ve ağırlıklı olarak akciğerleri tutan Mycobacterium tuberculosis complex olarak tanımlanan bir grup mikobakteri tarafından oluşturulan kronik,granülomatöz,sistemik bir enfeksiyon hastalığıdır.Günümüzde bir ülkedeki tüberküloz sorununun düzeyi, o ülkede sağlık sisteminin bir göstergesi olarak kabul edilmektedir.Kliniğimizde takip ettiğimiz akciğer tüberkülozlu bir olgu,yaşam aktivitelerine dayalı hemşirelik modeline göre sunulacaktır.

OLGU: Otuz beş yaşında kadın hasta,lise mezunu,eşinden boşanmış,çalışmıyor ve bir çocuğu ile birlikte yaşıyor.Şizofreni tanısı olan hasta üç aydır aralıklı ateş yüksekliği,yeşil renkli pürülan balgam,kilo kaybı yakınması nedeniyle acil servise başvurmuştur.Laboratuvar incelemelerinde enfeksiyon parametrelerinde artış tespit edilen hasta,intravenöz antibiyoterapi uygulanması planlanarak kliniğimize yatırılmıştır.Klinik ve radyolojik bulguları ile hastada tüberküloz reaktivasyonu düşünülen hastanın balgamın mikrobiyolojik incelemelerinde aside dirençli bakteri (ARB) pozitifliği saptanması üzerine hastaya INH,Rifampisin,Etambutol ve Pirazinamid'ten oluşan 4'lü antitüberküloz tedavi başlandı.

HEMŞİRELİK TANILARI:
İnvaziv yollarının olması, foley kataterinin olması nedeniyle enfeksiyon riski
Ortostatik hipotansiyon olması, kronik hastalık olması, son bir hafta içerisinde riskli ilaç kullanım nedeniyle düşme riski
Düşünce içeriğinde bozulma nedeniyle iletişimde bozulma
Pürülan balgam, etkisiz öksürük nedeniyle etkisiz hava yolu hijyeni
Kronik hastalık,yorgunluk,anemi,dispne nedeni ile beden gereksiniminden az beslenme
Bilgi eksikliği basilin damlacık yoluyla ortama yayılması nedeniyle enfeksiyon bulaştırma riski
Pürülan sekresyon atılımı, oksijen tedavisine bağlı oral mukoz membranda kuruma nedeni ile oral mukoz membranda bozulma riski
Hastalık süreci yetersiz beslenme,dispne, yorgunluk nedeniyle aktivite intoleransı
Çoklu ilaç tedavisi, ilaç yan etkileri ile ilgili bilgi eksikiğine bağlı ilaç tedavisine uyumsuzluk
Çoklu ve karmaşık ilaç tedavisine bağlı, hastanın ilaç tedavisi ve korunma ile ilgili bilgi eksikliği

TARTIŞMA: Tüberküloz tedavisinde ilaçların düzenli olarak ve yeterli süre kullanılması çok büyük önem taşımaktadır; aksi halde ilaç direnci, tedavi başarısızlığı ya da nüks ortaya çıkmaktadır. Hastanın psikolojik, sosyal ve ekonomik durumu ile ilgili ihtiyacı olan destek ve yardımlar belirlenmelidir. Hastanede yatan hastada doğrudan gözetimli tedavi uygulaması zorunludur. Tedaviyi uygulayan gözetmen hastanın bütün TB ilaçlarını içmesini gözlemeli, hasta içerken başında durarak ilaçları içtiğinden bizzat emin olmalıdır.

SONUÇ: Günümüzde Tüberküloz bilinçsizlik, kötü ve kontrolsüz tedavi nedeniyle halen ciddiyetini koruyan bir hastalıktır.Tüm insanlar tüberkülozun bulaşma, korunma ve tedavisi konusunda bilgilendirilmelidir. Bu nedenle, tüberküloz hastasının tedavisinde hastanın uyumunu sağlamak, tedaviyi başarı ile tamamlamak sağlık çalışanlarının ve sağlık sisteminin görevi ve sorumluluğudur.

Anahtar Kelimeler: Akciğer tüberkülozu, hemşirelik tanıları, hemşirelik yaşam modeli

Olgunun yaşamsal aktivitelerine göre değerlendirilmesi

YAŞAMSAL AKTİVİTELER	DEĞERLENDİRME
Güvenli çevre sağlama ve südürme aktivitesi	Bilinç açık yer zaman kişi oryantasyonu tam, düşünce içeriği fakirleşmiş olan bireyin düşme riski değerlendirme formunda risk 12 puan (yüksek risk) olarak tespit edildi. Birey güvenli çevre sağlama ve sürdürme aktivitesinde bağımlı olarak değerlendirildi.
İletişim	Şizofreni nedeniyle tedavisi planlanan hastanın düşünce içeriği fakirleşmiş, halüsinasyonları mevcuttu. Refakatçı olarak annesi yanında, iletişim kurmakta güçlük yaşanıyor. Hasta iletişim aktivitesinde bağımlı olarak değerlendirildi.
Solunum	Cilt rengi soluk, siyanozu yok. Ciddi solunum sıkıntısı olan hasta sürekli oksijen almakta. SO2:92 solunum aktivesinde bağımlı olarak değerlendirildi.
Beslenme	Boyu 1.69 cm, vücut ağırlığı 56 kg, beden kitle indeksi 19,6 kg/m2 Hastanın iştahı azalmış, ciddi solunum sıkıntısı nedeniyle oral alımı yetersiz olan bireye 1500 kcal/gün bol proteinli ev tipi gavaj verilmesine ek olarak enteral ürün başlandı. Beslenme aktivitesinde birey bağımlı olarak değerlendirildi.
Boşaltım	Foley katateri olan bireyin boşaltım alışkanlığının 3-4 günde bir kez olduğu öğrenildi
Kişisel Temizlik Giyinme	Bireyin derisi soğuk, kuru ve dehidrete, rengi soluk olarak değerlendirildi. Ağız değerlendirme rehberi numerik ve tanımlayıcı puanlamaya göre bireyin oral mukoza puanlaması 13 (düşük risk) olarak değerlendirildi. Bası yarası risk tanımlama ve değerlendirme formunda (braden skalası) bası yarası riski skoru 13 (riskli)olarak tespit edildi. Öz bakım yetersizliği olan bireyin tüm öz bakım ihtiyaçları refakatçı tarafından karşılandı, hemşire ve yardımcı personel tarafından refakatçi desteklendi. Kişisel temizlik giyinme aktivitesinde bağımlı olarak değerlendirildi.
Vücut Sıcaklığının Kontrolü	Vücut sıcaklığı aksiller bölgeden ölçülmüştür. Sabahları normal olan vücut sıcaklığı akşamları yükseldiği görülmüştür. Fizik soğutma ve antipiretik ilaç tedavisi uygulanmıştır.
Hareket	Hareket ile ortaya çıkan ve artan ciddi solunum sıkıntısı halsizlik, yorgunluk nedeniyle birey hareket aktivitesinde bağımlı olarak tespit edildi.
Çalışma ve Eğlence	Yeterli veri toplanamadı
Cinselliği İfade Etme	Genel görünümün kimliği ile uyumlu olduğu görüldü.
Uyku ve Dinlenme	Solunum sıkıntısı yorgunluk nedeniyle uykusuzluk problemi çekmektedir. Uyku ve dinlenme aktivitesinde bağımlı olduğu görüldü.

EP-415
LENFADENOPATİ; TÜBERKÜLOZ MU, DEĞİL Mİ ?

İrem Şerifoğlu[1], Şerife Savaş Bozbaş[1], Mehmet Dalokay Kılıç[2]
[1]Başkent Üniversitesi, Göğüs Hastalıkları ABD, Ankara
[2]Başkent Üniversitesi, Göğüs Cerrahisi ABD, Ankara

Tüberküloz her türlü hastalığı taklit edebilmektedir. Bu durum beraberinde tanı problemlerini gündeme getirirken özellikle akciğer dışı tüberküloz tanısı koymada ileri radyolojik görüntüleme ve invaziv girişim ihtiyacını artırmaktadır. 34 yaşında 1 aydır öksürük şikayeti olan erkek hastamızın bronşit tanısıyla tedavi öyküsü mevcuttu. Eşlik eden şikayeti, sistemik hastalığı ve soygeçmişinde özelliği yoktu. Fizik muayenesi normaldi. Laboratuvar tetkiklerinden C-reaktif protein: 107 mg /L (0-5), sedimentasyon: 35mm/sa (0-20), hemoglobin: 11.5 gr/dL (13,5-18), hematokrit % 34.8 (36-50) dışında patolojik laboratuvar bulgusu saptanmadı. Postero-anterior akciğer grafisinde sol hiler dolgunluk nedeniyle Toraks bilgisayarlı tomografisi (BT) çekilmiş. Toraks BT'de sol hilus superiorda vasküler yapıları çepeçevre saran aortikopulmoner pencere ve paratrakeal alana doğru uzanım gösteren yumuşak doku kitlesi saptanmış (Resim 1 ve 2). Hastaya dış merkezde fiberoptik bronkoskopi(FOB) uygulanmış. FOB' da sol alt lob medial segment girişinin dıştan bası ile daraldığı izlenmiş. Bronş biyopsisi patoloji sonucu kronik inflamasyon ve antrokoz pigmenti içeren akciğer parankimi olarak raporlanmış. Malignite şüphesi ile istenen tüm vücut pozitron emisyon tomografisinde mediastinal bölgede; prevasküler, sol hiler bölgede izlenen, vasküler yapıları ve bronşu çevreleyen lenf nodunda patolojik artmış F-18FDG tutulumu izlenmiş (SUV maks: 13.3). Mevcut bulguları ile tanı amaçlı videotorakoskopi eşliğinde eksplorasyon yapılan hastanın ana pulmoner artere yapışıklık gösteren, aorta komşuluğundaki 2 cm çaplı lezyonu saptandı ve örneklendi. Patoloji sonucunda; izlenen granulomların bir kısmında fokal kazeifikasyon içeren pürülan nekroz olarak gelmesi üzerine intratorasik lenf nodu tüberkulozu tanısıyla hastaya tüberküloz tedavisi başlandı. Tüberküloz lenfadenit, akciğer dışı organ tüberkülozu olarak sınıflandırılmaktadır. Türkiye' de intratorasik tüberküloz lenfadenit görülme sıklığı; tüm akciğer dışı tüberküloz olgularında tutulan organların dağılımına göre % 7.5 ile 3. sırada yer almaktadır. Tüberküloz lenfadenit kesin tanısı biyopsi materyalinden tüberküloz basilinin üretilmesi veya histopatolojik incelemede granülomatöz inflamasyonun ve kazeifikasyon nekrozunun gösterilmesi ile konur. Ayırıcı tanıda enfeksiyonlar, neoplaziler, ilaç reaksiyonları, sarkoidoz, özgül olmayan reaktif hiperplaziler akla gelmekte, bu durum bizim hastamızda da olduğu gibi tanı konulma süresini geciktirmektedir. Etkin tüberküloz programlarının uygulandığı ülkelerde şikayetlerin başlaması ile doktora başvuru arasında geçen süresinin 30 günden az, hekime başvurusu sonrası tanı ve tedavisinin başlanması için geçen süresinin üç gün olması beklenmektedir. Ancak ülkemizde yapılan çalışmalarda hem akciğer hem de akciğer dışı tüberküloz olgularında bu sürenin kabul edilebilir sürelerden uzun olduğu bildirilmektedir.

Anahtar Kelimeler: lenfadenopati, mediasten, tüberküloz

Resim 1. Postero-anterior akciğer grafisi

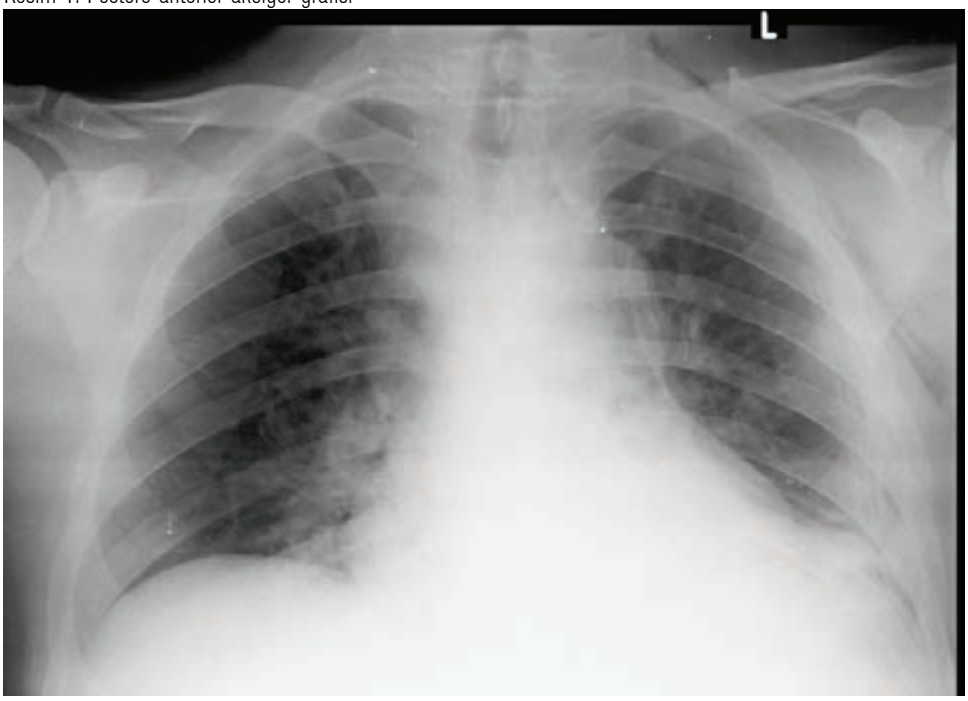

Resim 2. Toraks bilgisayarlı tomografi kesiti

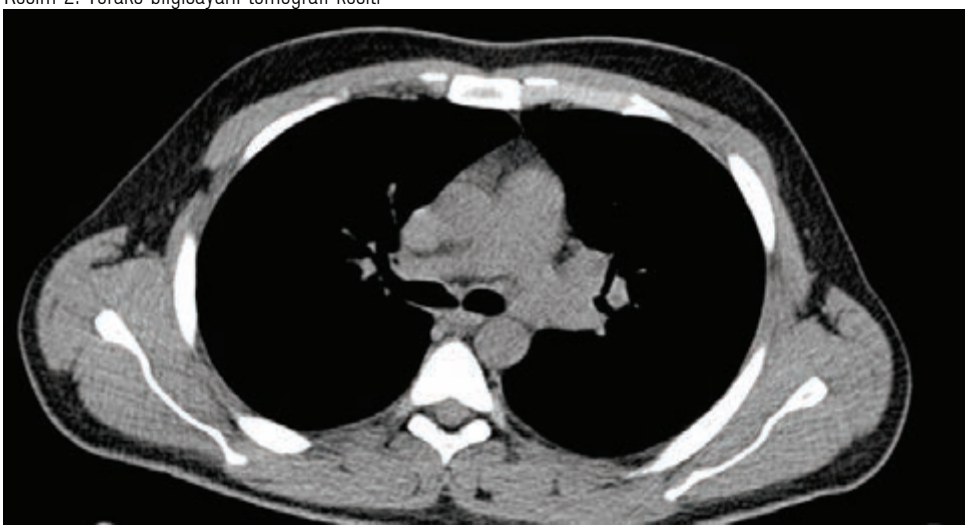

Sol hilus superiorda vasküler yapıları çepeçevre saran, aortikopulmoner pencere ve paratrakeal alana doğru uzanım gösteren yumuşak doku kitlesi

EP-416
TÜBERKÜLİN DERİ TESTİ YÜKSEKLİĞİ NEDENİYLE TEMASLI MUAYENESİNDE TESBİT EDİLEN AKCİĞER TÜBERKÜLOZU OLGUSU

Beyhan Çakar

7 nolu Verem Savaş Dispanseri,Ankara

AMAÇ: Tüberküloz (TB) tanısında temaslı muayenesi ve Tüberkülin Deri Testinin(TDT) önemini vurgulamak

OLGU: Olgumuz 9 yaşında kız çocuğu. Üç aydır devam eden öksürük şikayeti mevcud. Terleme, ateş halsizlik, zayıflama şikayeti ve fizik muayenesinde patolojik bulgu yok. Akciğer grafisi, biyokimyasal tetkikleri ve idrar muayenesi normal. TDT 30 mm. Aileye yakınlarında TB olup olmadığı soruluyor. TB olmadığı cevabı alınıyor. TDT yüksekliği nedeniyle aile taraması isteniyor. Aile 4 kişi. Anne (29 yaş) ve erkek kardeşin (4 yaş, TDT 18 mm) akciğer grafileri normal. Babanın(32 yaş) akciğer grafisinde sağ akciğer üst zonda minimal infiltrasyon ve sol akciğer orta ve alt zonlarda eksuda prodüktif infiltrasyon görülüyor. Babanın üç balgam Asido alkole rezistan basil (AARB) yayma negatif, TDT 17mm, BCG scarı 1. Baba radyolojik ve klinik olarak yayma negatif akciğer tüberkülozu tanısı ile antitüberküloz tedavisine başlanıyor. Her 2 çocuğa koruma tedavisi başlanıyor. Babanın balgam kültür sonucu iki pozitif geliyor. Basil türü mycobacterium tuberculosis compleks.Hassasiyet testi tüm ilaçlara hassas geliyor. Dokuz yaşındaki kız çocuğun öksürüğü devam ediyor, koruma tedavisini 4. ayında olgunun çekilen PA akciğer grafisinde sol akciğer üst zonda ikinci kod altında homogen kesafette 1x1 cm boyutlarında nodul görülüyor. Olgu tekrar TB yönünden araştırılıyor. Toraks CT, AMS ve bronkoskopi yapılıyor.Toraks CT de sol akciğer üst lob posteriyorda içerisinde milimetrik kavitasyon izlenen nodül,sağ akciğer apikal bölgede milimetrik subplevral nodül saptanıyor. Bronskopi tetkikinde patolojik bulgu saptanmıyor. Bronkoalveolar lavaj yapılıyor. BAL direkt mikroskopisinde AARB menfi, patolojisi nadir lipid yüklü makrofaj içeren, makroskopisi bol makrofaj, daha az oranda lenfosit, nadir nötrofil lökosit ve benign bronş epitelyum hücreleri, AMS de direkt mikroskopisinde ve kültürde AARB görülmedi, Tüberküloz PCR negatif. Babasının tüberküloz olması ve TDT yüksekliğl nedeniyle antitüberküloz tedavisine başlandı. Baba ve kızı tüberküloz tedavisini tamamladı. Erkek kardeşte koruma tedavisini tamamladı. Takipte anne ve erkek kardeşte tüberküloz saptanmadı.

SONUÇ: 15 yaş altı çocuklarda TDT pozitifliği, aile ve yakın çevresinin temaslı taramasının tüberkülozun saptanmasında önemlidir. Tüberküloz kemoproflaksisi alanların semptomları tüberküloz olma riski nedeniyle dikkatle izlenmelidir.

Anahtar Kelimeler: Tüberkülin Deri Testi,Temaslı muayenesi,Tüberküloz

Resim

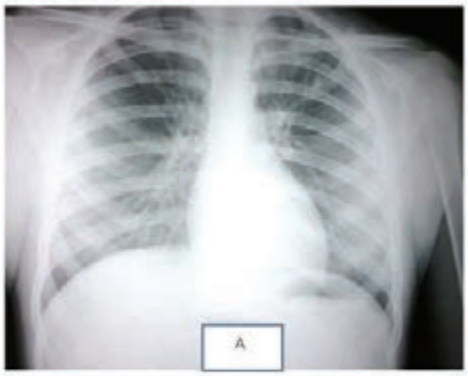

Resim 1.. TDT 20mm olan 9 yaşındaki kız çocuk olgusunun koruma tedavisinin başlangıcındaki PA akciğer grafisi(A)

Resim 2

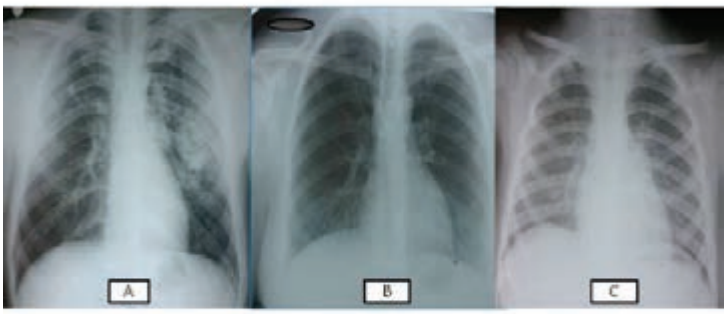

Resim 2 . TDT 20mm olan kız çocugunun aile taraması sonuçları: Babanın akciğer grafisinde sağ akciğer üst zonda minimal infiltrasyon ve sol akciğer orta ve alt zonlarda eksuda prodüktif infiltrasyon görülüyor,balgam AARB yayma negatif kultür pozitif akciğer TB,tüberküloz tedavisine başlandı(A), Annenin akciğer grafisi normal(B), kardeşinin akciğer grafisi normal,TDT18 mm.BCG skar 1,Koruma tedavisi başlandı.

Resim 3

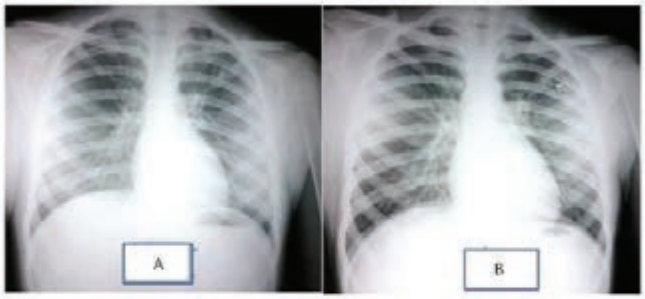

Resim 3. TDT 20mm olan 9 yaşındaki kız çocuk olgunun koruma tedavisinin başlangıcındaki PA akciğer grafisi(A), Koruma tedavisinin 4. ayında PA akciğer grafisi görülüyor (B).

EP-417
SPONTAN ABORTUS SONRASI TANI KONULAN MİLİYER TÜBERKÜLOZ OLGUSU

Muzaffer Sarıaydın, Ersin Günay, Feyza Merve Sekkin Sınıcı, Mehmet Ünlü

Afyon Kocatepe Üniversitesi Tıp Fakültesi Göğüs Hastalıkları Ana Bilim Dalı, Afyonkarahisar

Miliyer tüberküloz tüberküloz basilinin kan yoluyla (hematojen yol) yayılması sonucu oluşan, ilerleyici ve yaygın tüberkülozun bütün formlarını tanımlamak için kullanılmaktadır. 34 yaşında bayan hasta, 14 hafta gebelik spontan abortus sonrası dispne nedeniyle değerlendirildi hastanın akciğer grafisinde bilateral yaygın milimetrik nodüller (resim-1) tespit edildi. Toraks bilgisayarlı tomografi de her iki akciğerde yaygın buzlu cam dansiteleri ve milimetrik nodüller (Resim-2). Fiberoptik bronkoskopi de sağ akciğer alt lob bazal segmentlerden tranbronşial parankim biyopsiler alındı. Biyopsi sonucu granülamatoz iltihap olarak raporlandı. Hastaya tüberküloz tedavisi başlandı. Spontan abortus sonrası miliyer tüberküloz tanısı konulan nadir bir olguyu sunduk.

Anahtar Kelimeler: Spontan abortus, miliyer tüberküloz, gebelik

Resim 1

Hastanın PA-akciğer grafisinde bilateral yaygın toplu iğne başı büyüklüğünde nodüler dansiteler izlenmektedir

Resim 2

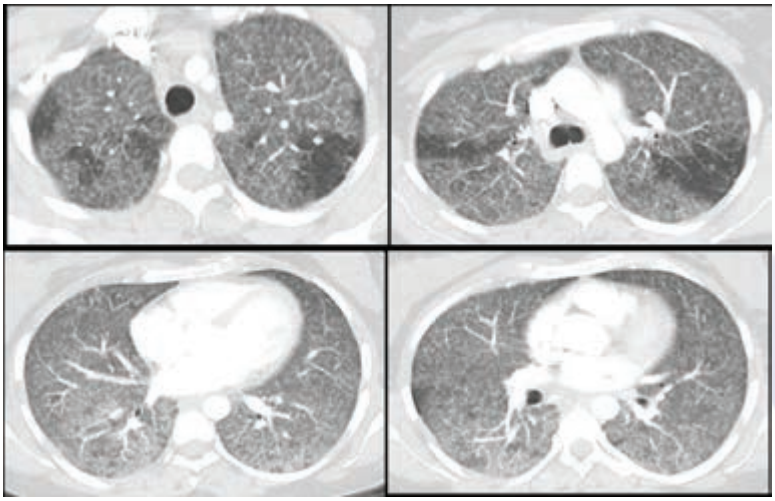

Hastanın toraks bilgisayarlı tomografisinin parenkim kesitlerinde bilateral buzlu cam dansitesinde yaygın nodüler infiltrasyonlar izlenmektedir

EP-418
ANTİ-TNF-ALFA TEDAVİSİ VE TÜBERKÜLOZ

Şenay Özdolap, Tuğçe Köksal, Selda Sarıkaya

Bülent Ecevit Üniversitesi, Fiziksel Tıp ve Rehabilitasyon Ana Bilim Dalı, Zonguldak

Mycobacterium tuberculosis kompleks'e karşı gelişen immün yanıtta, tümör nekrozis faktör (TNF) ve diğer proinflamatuvar sitokinler (özellikle IL-12 ve INF-gama) doğal ve edinsel bağışıklığın gelişimini sağlayarak rol oynar. TNF yanıtının bozulması granülom oluşumunu ve devamlılığını aksatarak Mycobacterium tuberculosis'in çoğalmasına neden olmaktadır. Tümor nekrozis faktor-alfa inhibitorleri (anti-TNF-α) klasik hastalık modifiye edici ajan tedavilerine dirençli kollojen doku tanılı vakalarda kullanımı gün geçtikçe artan ajanlardır. Ancak, bu ajanlar ciddi yan etkilere sahiptir. Bülent Ecevit Üniversitesi Tıp Fakültesi FTR kliniğinde kollojen doku hastalığı tanısı ile anti-TNF- α tedavisi alan 110 hastanın ikisinde gelişen tüberküloz olguları sunulmaktadır. Olguların özellikleri tabloda görülmektedir.

Sonuç olarak; Anti-TNF-α tedavisi alan hastaların tüberküloz açısından dikkatli sorgulanması ve tedavi süresinde düzenli takip edilmesi önerilir.

Anahtar Kelimeler: Anti-TNF-α, Tüberküloz, Adalimumab

Tüberküloz tanısı alan olguların bulguları

	Olgu 1	Olgu 2
Cinsiyet	Erkek	Kadın
Yaş	68	54
Primer hastalık	AS	AS
Primer hastalık süresi	15 yıl	16 yıl
Geçirilmiş tbc öyküsü	Yok	Yok
Tbc teması	Yok	Yok
Anti-TNF ilaç	Adalimumab	Adalimumab
TDT	19 mm	15 mm
INH ile proflaksİ	7 ay	6 ay
Tüberküloz tipi	Akciğer tüberkülozu	Üriner tüberküloz
Tanı yöntemi	Klinik /radyolojik	Mikrobiyolojik (idrar ARB kültür)
ARB	Negatif	Pozitif
Tedavi süresi ve aldığı ilaç	3 ay 4'lü (IRPE)), 3'lü (6 ay)	Toplam 9 ay

Figur1

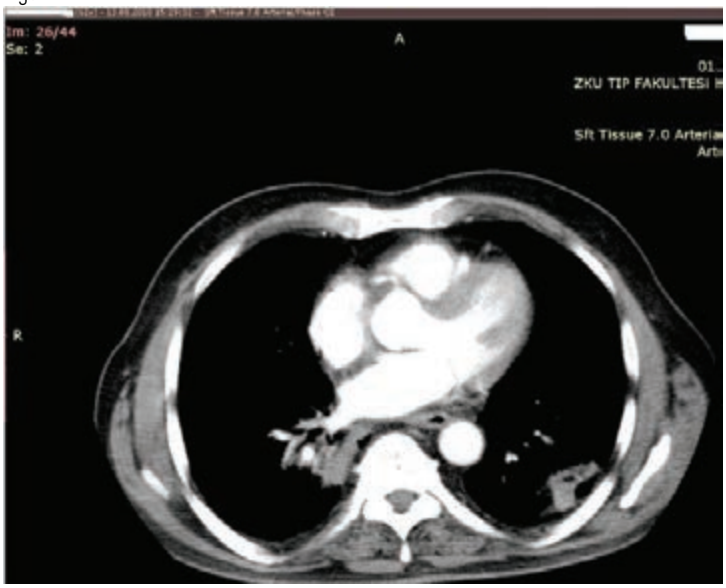

Hasta 1 Tuberkuloz tedavi oncesi BT

Figur2

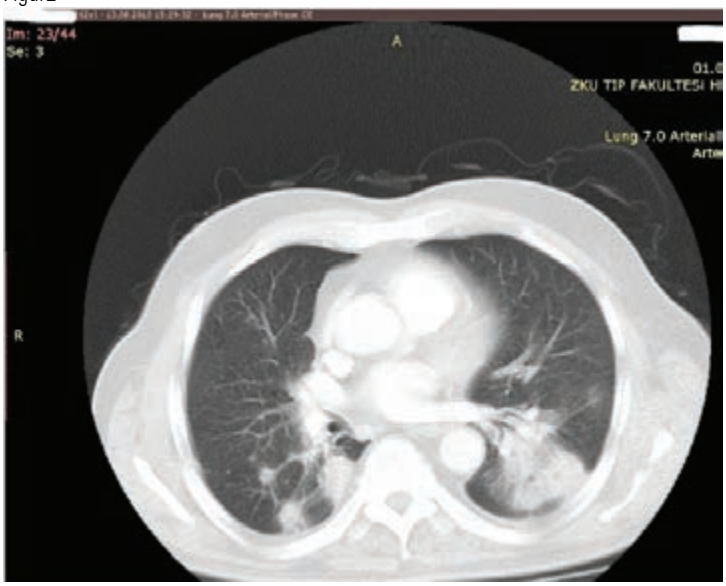

Hasta 1 Tuberkuloz tedavi oncesi BT

Figur3

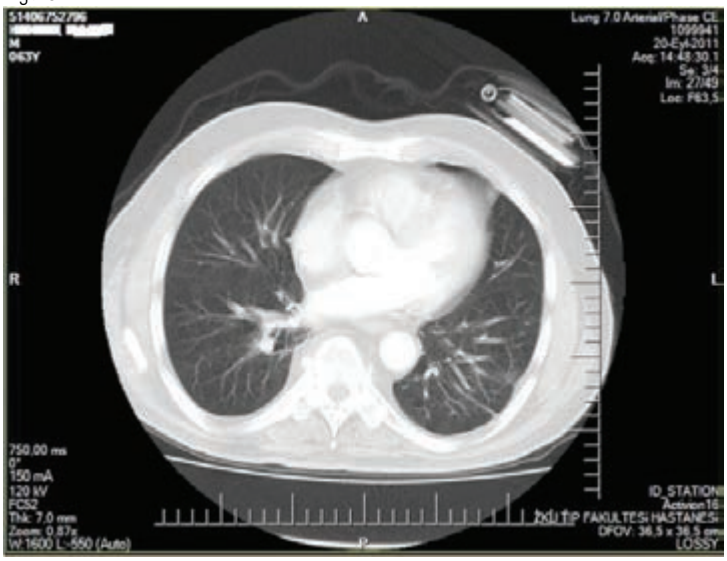

Hasta 1 Tuberkuloz tedavi sonrasi BT

Figur4

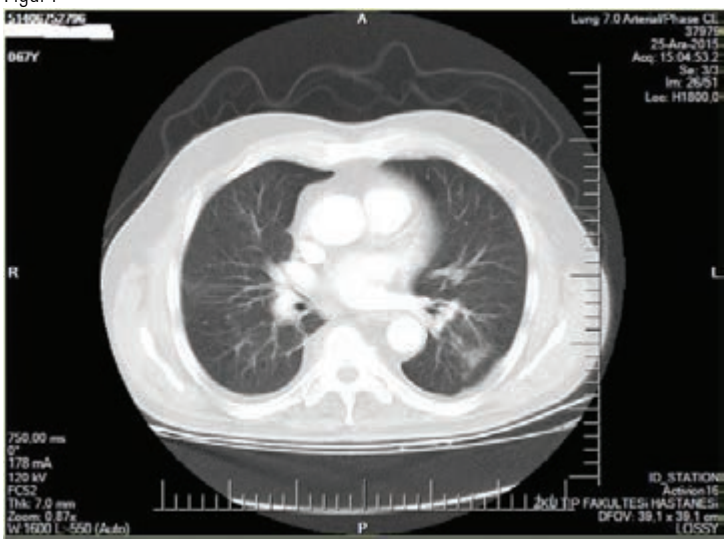

Hasta 1 Tuberkuloz tedavi sonrasi BT

EP-419
ORTA LOB SENDROMUNUN EŞLİK ETTİĞİ ENDOBRONŞİAL TÜBERKÜLOZ OLGUSU

Sümeyye Ayöz[1], Tolga Akkan[2], Serhat Erol[1], Öznur Yıldız[1]

[1]Ankara Üniversitesi Tıp Fakültesi, Göğüs Hastalıkları Ana Bilim Dalı, Ankara
[2]Ankara Keçiören Eğitim ve Araştırma Hastanesi, Ankara

GİRİŞ: Endobronşial lezyonlar veya dıştan basıya bağlı olarak sağ akciğer orta lobunun kronik ya da tekrarlayan atelektazilerine "Orta Lob Sendromu" (OLS) adı verilmektedir. Çocukluk çağında tüberküloz lenf adenitlerin yol açtığı orta lob atelektazisi tanımlanmıştır, ancak endobronşial tüberküloza bağlı OLS nadir görülen bir durumdur. Endobronşial tüberküloza bağlı orta lob sendromu gelişen genç kadın olgu sunulmuştur.

OLGU: 27 yaş, kadın hasta bir yıldır süren öksürük ve burun akıntısı şikâyeti ile başvurdu. Öksürük şikâyetinin özellikle yoğun kokularla ve sigara dumanı ile arttığını ifade eden hastaya dış merkezde yapılan SFT'de hafif derecede obstruksiyon saptanması nedeniyle astım tanısı ile bronkodilatör tedavi başlanmıştı. Fizik muayene bulguları normal idi. Akciğer grafisinde sağ parakardiyak bölgede heterojen gölge koyuluğu artışı saptandı ve antibiyoterapi başlandı. Ancak hastanın antibiyoterapiye yeterli yanıt vermemesi ve klinik semptomlarında düzelme olmaması nedeniyle toraks bilgisayarlı tomografi (BT) çekildi. BT'de orta lob bronşunu tam tıkayan yaklaşık 2 cm çapında kitle, sağ alt lob ve orta lobda bronşlarda dilatasyon, peribronşial konsolidasyon raporlandı. Olguya bronkoskopi yapıldı ve orta lob mukozasının nekrotik beyaz membran ile kaplı olduğu ve kaldırım taşı manzarası izlendi. Bronş mukoza biyopsisi ve lavaj alındı. Alınan bronş lavajında aside dirençli basil (ARB) pozitif(++++), mukoza biyopsisinde ARB pozitif (+) saptandı. Hastaya dörtlü anti tüberküloz tedavi başlandı. Bronş lavajı kültüründe mycobacterium complex üredi.

TARTIŞMA: Endobronşial tüberküloz (TB) aktif tüberküloz olgularının %10-40' ını oluşturmaktadır. En sık belirtileri öksürük, balgam, hemoptizi, nefes darlığı ve hışıltılı solunumdur. Sıklıkla bronşial astım ya da kanser gibi pulmoner hastalıklarla karışabilir. Hastaların %10-20 'sinde akciğer grafisi normaldir. Genellikle bronkokoskopi ile tanı konur. Endobronşial TB bronkoskopi bulgularına göre aktif kazeifiye, ödematamöz-hiperemik, fibrostenotik, tümoral, granülar, ülseratif ve non spesifik bronşit olarak yedi subtipe ayrılır. Aktif kazefiye tip en sık görülen olup üçte ikisi fibrostenoz ile sonuçlanır.

SONUÇ: Endemik bölgelerde kronik öksürük ve akciğer grafisinde düzelmeyen infiltrasyon/atelektazi olan olgularda endobronşial TB akılda tutulmalıdır. Ülkemizde son yıllarda komşu ülkelerden gelen göçmenler nedeniyle görülme sıklığında artış olabilir. Erken tanı ve tedavi bronkostenoz gibi ciddi komplikasyonları önlemede çok önemlidir.

Anahtar Kelimeler: Bronkoskopi, endobronşiyal tüberküloz, tanı, tedavi

PA akciger grafisi

sag parakardiyak bolgede heterojen golge koyulugu artisi

Toraks BT

FİGÜR 2a

FİGÜR 2b

FİGÜR 2c

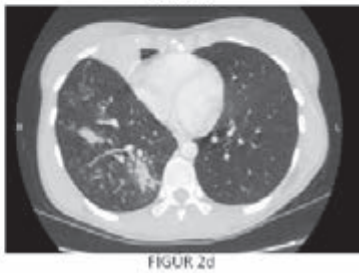

FİGÜR 2d

orta lob bronsunu tam tikayan yaklasik 2 cm capında kitle, sag alt lob ve orta lobda bronslarda dilatasyon, peribronsial konsolidasyon

Bronkosopi

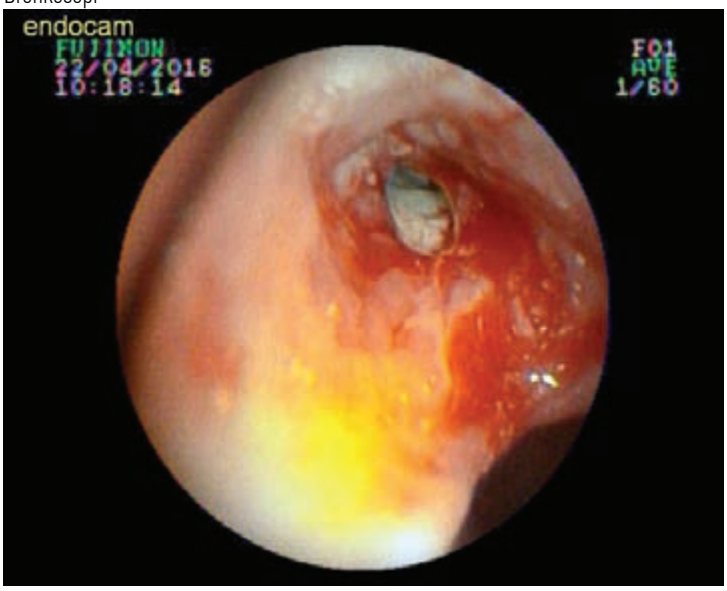

orta lob mukozasi nekrotik beyaz membran ile kaplÄ±

EP-420
IMMUNSUPRESİF OLMAYAN HASTADA DİRENÇLİ NON-TÜBERKÜLOZ MİKOBAKTERİ İNFEKSİYONU, BİR OLGU SUNUMU

Aysu Sinem Koç, Mustafa Hikmet Özhan

Ege Üniversitesi Tıp Fakültesi Göğüs Hastalıkları Anabilim Dalı

GİRİŞ: Tüberküloz dışı mikobakteriler (NTM), doğada serbest olarak yaşayabilen; ortamdan insanlara bulaşarak infeksiyon yaratabilen mikroorganizmalardır. Hayvandan insana veya insandan insana bilinen kanıtlı bulaş mevcut değildir. Burada; tanı, tedavi ve izlemi belirtilen Mycobacterium simiae ile infekte dirençli bir olgu tartışılmıştır.

OLGU: Kırk altı yaşında; bilinen Hashimoto tiroiditi olan sigara öyküsü olmayan kadın hasta yaklaşık 1,5 aylık öksürük yakınması ile tarafımıza başvurdu. Hastanın o dönemde yapılan görüntülemelerinde PA akciğer grafisinde sağ üstte heterojen opasite ve toraks BT'sinde ince duvarlı, yaklaşık 1,5 cm çapında kitle ve eşlik eden tomurcuklanan ağaç manzarası saptandı. Eş zamanlı yapılan balgam incelemesinde ARB (+) saptanan hasta tüberküloz lehine değerlendirilerek rutin 6 aylık anti-TB tedavi başlandı. Ancak bir aylık takip sonrası kültür sonucu olarak hastada Mycobacterium simiae üremesi olduğu öğrenildi. Yaklaşık iki yıllık bir sure takip dışı olan hasta, tekrar öksürük yakınması ile tarafımıza başvurdu. Balgam incelemesi ve görüntülemeleri tekrarlanan hastada tekrarlayan M.simiae üremesi olduğu saptandı ve Klaritromisin + EMB +Siprofloksasin tedavisi 12 aylık olarak planlandı. Hastanın bu sürede kavitesinin 2 cm çapa ulaştığı; duvar kalınlığının 3 mm'den 5 mm'ye ulaştığı ve lingulada bronşektazik alanlar olduğu saptandı. Üç ay sonraki kontrolünde hastalığın progrese olduğu saptandı ve tedavi Klofazimin + Klaritromisin + Rifabutin + EMB şeklinde düzenlendi. Klofazimine bağlı eklem ağrısı, bulantı ve kusma olması nedeniyle kesildi. Sonrasında 7 sene kadar takipsiz olan, tedaviye uyumu bilinmeyen hasta öksürük ve hemoptizi ile tekrar başvurdu. ARB 4+, görüntülemelerinde progresyon saptanan hastaya Klaritromisin + Amikasin + Moksifloksasin tedavisi başlandı. Tedavinin altıncı ayındaki kontrolünde öksürüğünde azalma, genel durumda düzelme olduğunu bildirdi. Hastanın izlemine devam edilmektedir.

SONUÇ: Atipik mikobakteri infeksiyonu düşünülen olgularda mikobakteriyolojik incelemelerin referans laboratuvarlarda yapılarak tanının doğrulanması ve tedavi seçeneklerinin dikkatli belirlenmesi, hasta takibinin yakından yapılması önem taşımaktadır. Bu olgu ile M.simiae infeksiyonunun tedavi zorluğu gösteren bir hastalık olarak göz önüne alınması gerektiği vurgulanmaktadır.

Anahtar Kelimeler: Mycobacterium simiae, tüberküloz dışı mikobakteri, akciğer infeksiyonları

Resim 1

Şubat 2007

Resim 2

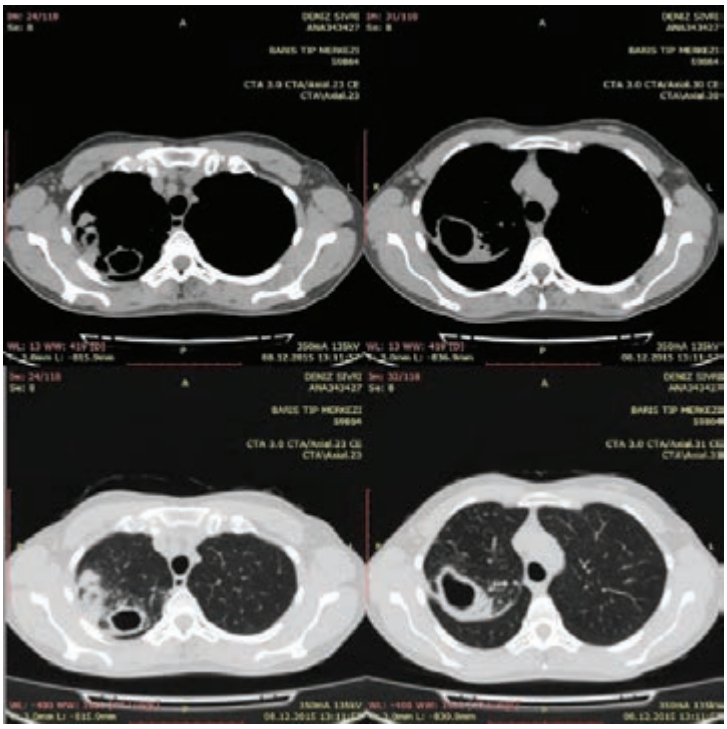

Ağustos 2016

Resim 3

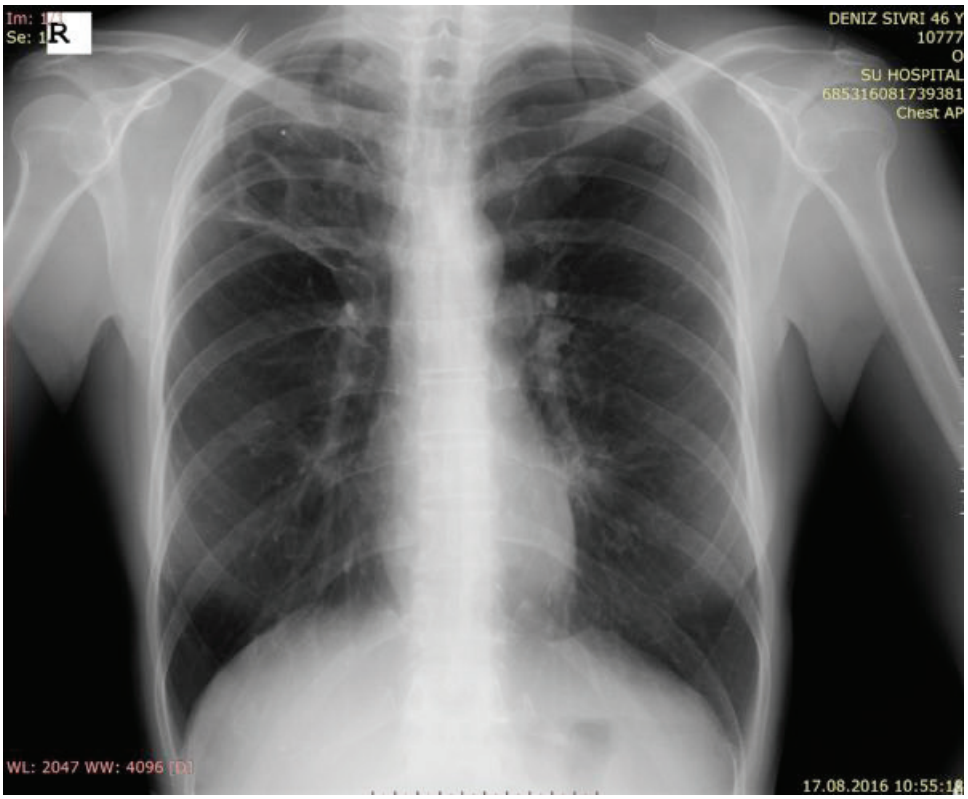

Eylül 2016

EP-421
MİLİYER TÜBERKÜLOZUN GÖRÜNEN YÜZÜ: AKUT KARACİĞER YETMEZLİĞİ

Ayşe Nur Soytürk[1], Gülbahar Çalışkan[1], Ezgi Demirdöğen[2], Emin Halis Akalın[3], Ferda Şöhret Kahveci[1]

[1]Uludağ Üniversitesi Tıp Fakültesi Anesteziyoloji ve Reanimasyon Anabilim Dalı, Yoğun Bakım Bilimi
[2]Uludağ Üniversitesi Tıp Fakültesi Göğüs Hastalıkları ve Tüberküloz Anabilim Dalı
[3]Uludağ Üniversitesi Tıp Fakültesi Enfeksiyon Hastalıkları Anabilim Dalı

GİRİŞ: Miliyer tüberküloz mycobacterium tuberculosis basilinin hematojen yayılımı ile karakterize, multiorgan tutulumu ile birlikte fulminan seyir gösterebilen bir hastalıktır. Tutulan ekstrapulmoner organlar arasında karaciğer de bulunmaktadır. Burada akut karaciğer yetmezliği kliniği ile başvurup multiorgan yetmezliği ile seyreden miliyer tüberküloz olgusu sunulmaktadır.

OLGU: Yirmisekiz yaşında erkek hasta üç aydır olan sarılık ve yeni gelişen bilinç değişikliği şikayetleri ile acil servise başvurdu. İlaç kullanımı veya tüberküloz temas öyküsü bulunmamaktaydı. GKS 13, konfüze, hipotansif ve taşikardikti, normotermikti. Cilt ve skleralar ikterik görünümdeydi. Solunum sesleri doğal, SO2 %93'tü. Batın muayenesinde hepatosplenomegalisi mevcuttu. Tetkiklerinde total bilirubin 24.20 mg/dl, direkt bilirubin >15.00 mg/dL, AST 228 IU/L, ALT 96 IU/L, CRP 3,98 mg/dl, prokalsitonin 1,97 ng/ml, WBC 10.90 K/iL, hemoglobin 6.96 g/dL, platelet 198 000 K/iL, protrombin zamanı 16 saniye, INR 1.38 ölçüldü. Arteryel kan gazında laktat 44 mg/dLidi. Abdomen ultrasonografisinde karaciğer parankimi orta-ağır derecede heterojen, 210 mm, dalak boyutları artmış izlendi. İntra ve ekstrahepatik safra yolları ve safra kesesi doğaldı. Hasta akut karaciğer yetmezliği ön tanısıyla yoğun bakım ünitesine yatırıldı. Akciğer grafisinde bilateral tüm zonlarda silik vasıflı mikronodüler infiltrasyon izlenen hastaya ampirik antibiyoterapi başlandı. Viral ve otoimmun hepatit markerları, bakır ve seruloplazmin düzeyleri normaldi. Torakoabdominal tomografisinde her iki akciğerde dissemine milimetrik çaplı nodüler lezyonlar izlendi, patolojik lenf nodu saptanmadı. Karaciğer ve dalak parankiminde yaygın milimetrik boyutlu hipodens odaklar tespit edildi. Serbest sıvı görünümü mevcuttu. Yatışının 2. gününde miliyer tüberküloz ön tanısı ile izoniyazid, etambutol ve rifampisin başlandı. İdrar ve kan kültürlerinde üreme olmadı. 3 balgam ARB incelemesi negatifti. Bronşiyal lavajda ARB incelemesi negatifti, ancak takip edilen kültüründe mycobacterium tuberculosis üredi. BAL ve kemik iliği sitolojisi benign sonuçlandı. Yatışının 9. gününde GKS'de gerileme olması sebebi ile elektif entübe edilerek mekanik ventilatör desteğine alındı. Karaciğer biyopsisi kanama diyatezi nedeni ile yapılamadı. Takipte hasta yatışının 12. gününde multiorgan yetmezliği nedeni ile kaybedildi.

SONUÇ: Antitüberküloz, nonsteroid antiinflamatuar ilaçlar gibi toksisiteler, viral enfeksiyonlar, otoimmunite karaciğer yetmezliği nedenleri arasındadır. Karaciğer yetmezliği ile prezente olan tüberküloz olguları nadiren bildirilmektedir. Bu olgu miliyer tüberkülozun nonspesifik semptomların yanısıra akut karaciğer yetmezliği gibi nadir ama ağır bir klinikle başvurabileceğini vurgulamak amacıyla sunulmuştur.

Anahtar Kelimeler: Miliyer tüberküloz, Akut karaciğer yetmezliği, Multiorgan yetmezliği

Posteroanterior akciğer grafisi

Bilateral tüm zonlarda silik vasıflı mikronodüler infiltrasyon

Toraks tomografisi

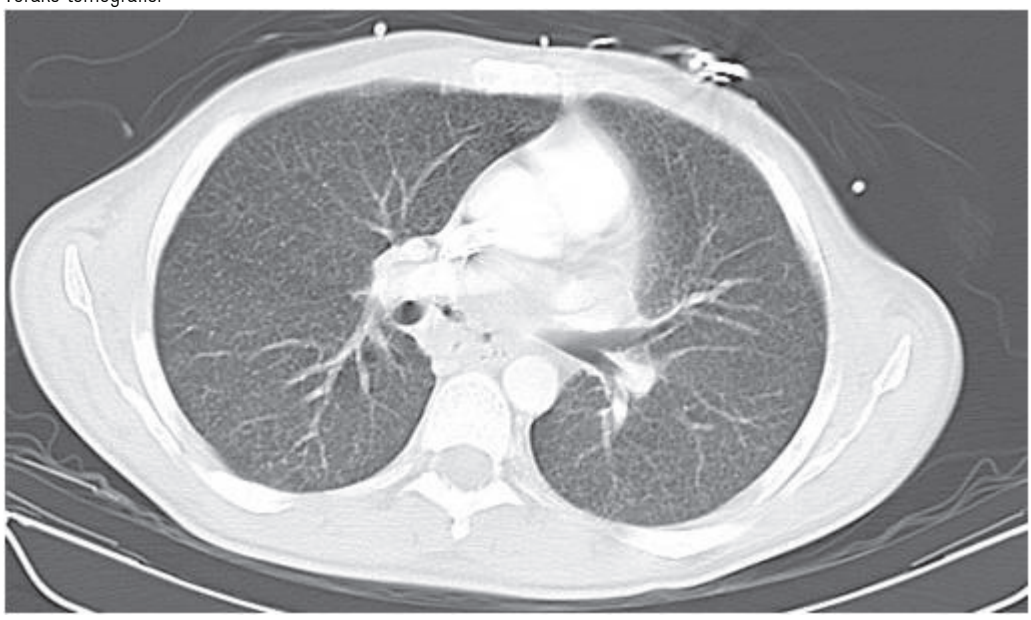

Her iki akciğerde miliyer tarzda mikronodüler infiltrasyon

EP-422
TÜBERKÜLOZ MU? SARKOİDOZ MU? İLGİNÇ BİR OLGU

Kadir Canoğlu[1], Ömer Ayten[1], Sedat Demirsoy[1], Gülhan Ayhan[1], Gülhan Çakır[1], Ersin Demirer[1], Dilaver Taş[1], Oğuzhan Okutan[1], Zafer Kartaloğlu[1], Süleyman Tutar[2]

[1]GATA Haydarpaşa Eğitim Hastanesi, Göğüs Hastalıkları Servisi, İstanbul, Türkiye
[2]GATA Haydarpaşa Eğitim Hastanesi, Radyoloji Servisi, İstanbul, Türkiye

49 yaşında bayan hasta öksürük, balgam çıkarma, göğüs ağrısı şikayetleriyle kliniğimize başvurdu. 5ay önce dış merkezde çekilen toraks BT'de bilateral hiler lenfadenopati ve parankimal infiltrasyon izlenmesi üzerine hastaya mediastinoskopi ile lenfnodu eksizyonu yapılmış. Patolojisi kazeifiye granülomatöz inflamasyon olarak sonuçlanmış. Hastaya tüberküloz lenfadenit tanısıyla antitüberküloz tedavi başlanmış. Tedaviden 2ay sonra çekilen toraks BT'de hiler lenfadenopatilerde regresyon, parankimal infiltrasyonda progresyon izlenmiş. Hasta sigara içmiyordu. Hastanın TA:120/80mmHg, N:92/dk., A:36 C, SpO2:%98(oksijensiz) ölçüldü. Hastanın solunum sistemi muayenesinde patoloji saptanmadı. Diğer sistem muayenelerinde her iki el bileğinde milimetrik nodüler lezyon izlendi. Biyokimya incelemesinde; WBC:4.56x106/µL, Hgb:12.9g/dL, Htc:39.9%, sedimantasyon:44mm/h, serum CRP:13.6mg/L, serum ACE:143U/l, idrar Ca:0.1mg/dl saptandı. Dış merkezde mediastinoskopi sonucu alınan preparatlar patoloji servisince incelendi, granülomatöz lenfadenit, nekroz yaygın değildir, mikroskopik odak şeklinde birkaç alanda seçilmektedir olarak sonuçlandı. Hastanın toraks BT'sinde; her iki akciğer parankiminde solda daha belirgin olmak üzere yer yer yamalı görünümde olan yaygın mikronodüllerin eşlik ettiği buzlucam dansitesinde alanlar izlenmektedir. Ayrıca mediastende ve her iki hiler bölgede lenfadenopati görünümleri dikkati çekmektedir. Görünüm sarkoidozun mediasten ve parankim tutulumu açısından anlamlıdır. Sol akciğer alt lob süperior segment anterior kesimde hava bronkogramlarının izlendiği konsolidasyon alanı izlenmiştir. Görünüm enfektif süreçler açısından şüphelidir. Her iki akciğerde büyüğü sağ akciğer alt lob posterobazal segmentte subplevral yerleşimli 11 mm çapta olmak üzere çok sayıda nonkalsifik nodül formasyonları izlenmiş olup metastaz açısından şüpheli görünümdedir(Resim 1). Bronkoskopide; mukoza genel olarak hiperemik ve lingula ile sağ orta lobda daha yoğun olmak üzere yaygın mukozal nodülasyonlar mevcuttu. Sağ akciğer orta lob ile sol akciğer lingular segmentte izlenen nodüler lezyonlardan ve karinalardan forceps biyopsi alındı. Sağ akciğer alt lob anterior segmentten transbronşiyal parankim biyopsileri alındı. Mukoza biyopsi patoloji sonucu kazeifiye granülomatöz inflamasyon olarak sonuçlandı. Bronş lavaj ARB ve mikobakteri kültürleri negatif saptandı. Dokuda mikobakteri PCR negatif saptandı. Hastanın spirometrisinde; FEV1/FVC:67 FEV1:58% FVC:74%, DLCO:32% DLCO/VA:65% saptandı. Hastanın 4 aydır devam eden antitüberküloz tedaviye rağmen şikayetlerinin devam etmesi, toraks BT'sinde parankimal lezyonlarda progresyon olması nedeniyle hastaya klinik ve radyolojik olarak sarkoidoz tanısı kondu. Deflazakort tablet 60mg/gün tedavi başlandı. Deflazakort tedavisinden 2ay sonra DLCO:52%, DLCO/VA:76%, toraks BT'sinde parankimal lezyonlarda belirgin regresyon (Resim 2), hastanın şikayetlerinde belirgin düzelme, el bileklerindeki nodüler lezyonlarda düzelme izlendi. Steroid dozu azaltılarak tedavisine devam edildi.

Anahtar Kelimeler: Tüberküloz, sarkoidoz, granülomatöz

Resim 1

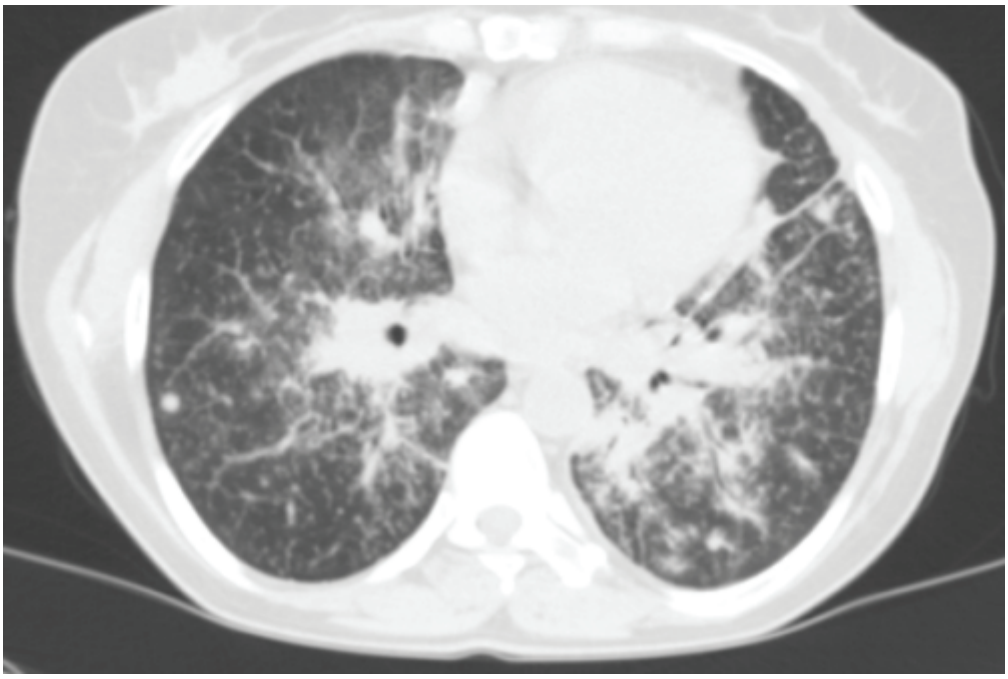

Steroid tedavisi öncesi toraks BT görüntüsü

Resim 2

Steroid tedavisi sonrası toraks BT görüntüsü

EP-423
POTT HASTALIĞI, TÜBERKÜLOZ LENFADENİT VE YAYMA NEGATİF AKCİĞER TÜBERKÜLOZU OLGUSU

Kadir Canoğlu[1], Ömer Ayten[1], Sedat Demirsoy[1], Gülhan Ayhan[1], Gülhan Çakır[1], Ersin Demirer[1], Dilaver Taş[1], Oğuzhan Okutan[1], Zafer Kartaloğlu[1], Süleyman Tutar[2]

[1]GATA Haydarpaşa Eğitim Hastanesi, Göğüs Hastalıkları Servisi, İstanbul, Türkiye
[2]GATA Haydarpaşa Eğitim Hastanesi, Radyoloji Servisi, İstanbul, Türkiye

Yirmi yaşında erkek hasta göğüste şişlik, göbek üstünde akıntı, bel ağrısı ve boyunda şişlik şikayetleriyle 1yıl önce dış merkezde vertebral füzyon ameliyatı olmuş, patoloji raporu kemik tüberkülozu olarak raporlanması üzerine hastaya antitüberküloz tedavi başlanmış, hasta tedaviyi kullanmamış. 3ay önce sağ subkostal ve substernal alanda şişlik oluşmuş, 5gün sonra kendiliğinden drene olmuş. Çekilen toraks BT'sinde; sağ akciğer orta lobda ve sol akciğer üst lobda infiltrasyon saptandı (resim 1). 2PY sigara öyküsü vardı. Hastanın TA:100/70mmHg, N:112/dk., A:36.3C, SpO2:%98(oksijensiz) ölçüldü. Solunum sistemi muayenesinde patoloji saptanmadı. Biyokimya incelemesinde; WBC:7.34x106/µL, Hgb:11.1g/dL, Htc:34.5%, sedimantasyon:88mm/h, serumCRP:50.2mg/L saptandı. Açlık mide suyu ARB ve kültürleri negatif saptandı. Sternum altından alınan deri biyopsisinde granülom yapısı izlenmedi. Çekilen torakolomber vertebra MR'ında; T9 vertebra düzeyinden alt lomber seviyeye kadar uzanım gösteren paravertebral kaslar içerisinde uzanan en geniş yerinde aksiyel planda 6x2,5 cm'ye ulaşan yer yer vertebra korpuslara uzanım gösteren T1A serilerde belirgin hipointens, T2A serilerde ise santrali belirgin hiperintens sinyal karakterinde büyük oranda çepersel kontrast tutulumu gösteren komplike sıvı koleksiyonları ve destrüktif patern dikkati çekmektedir. T11-12 düzeyinde her iki nöral foramenden lateral epidural mesafeye uzanım gösteren ve sağ lateral epidural mesafede yumuşak doku kompenenti oluşturup kordu sola hafif deviye eden yine T12-L1 düzeyinde benzer bulguların izlendiği yumuşak doku değişiklikleri mevcuttur. Bu düzeyde sağ lamina ayırt edilememiştir (operasyon). L2, L3 ve L4 düzeyinde bilateral transpediküle fiksatörler dikkati çekmektedir. Sakrum sağ anterosuperior kesimde L5 vertebra pedikülüne uzanım gösteren T1A serilerde düşük sinyalli, T2A serilerde yüksek sinyalli litik süreç mevcuttur (osteomyelit bulgusu). Sağ sakroiliak ekleme şüpheli uzanım mevcuttur. T11-T12-L2 ve L3 vertebra kopuslarında kontrastlanan alanlar mevcuttur (osteomyelit bulgusu). Santralde nekroz ile uyumlu fokal kontrastlanan alan mevcuttur. Yine sağ sakroliiak eklem trasesi boyunca enfektif süreç ile uyumlu değişiklikler izlenmektedir (sağ sakral kemik içerisinde sakroiliak ekleme uzanım gösteren apse formasyonu) olarak sonuçlandı (resim 2). L1 vertebra düzeyinde sağ paravertebral alandaki lokulasyona drenaj kateteri takıldı. Alınan aspirat mikobakteri PCR düşük pozitif, aspirat ARB negatif, mikobakteri kültürü pozitif saptandı. Boyun sol tarafta parotis bezi posterior komşuluğundaki lenf nodundan alınan ince iğne aspirasyon biyopsi patolojisi nekrotizen granülomatöz inflamasyon ile uyumlu saptandı. Hastaya vertebra tüberkülozu, tüberküloz lenfadenit ve yayma negatif akciğer tüberkülozu tanıları ile antitüberküloz tedavi başlandı.

Anahtar Kelimeler: Vertebra, tüberküloz, lenfadenit

Resim 1

Sağ akciğer orta lobda konsolidasyon

Resim 2

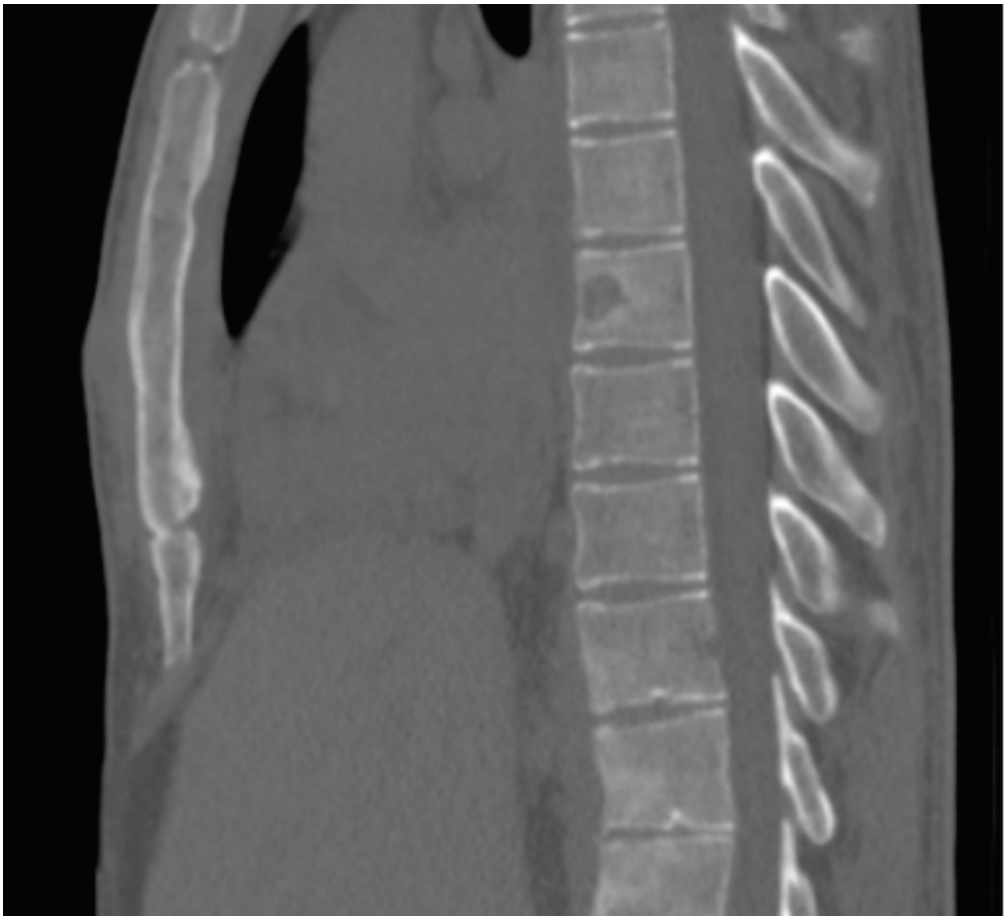

Vertebral Lezyon

EP-424
ÇOK İLACA DİRENÇLİ TÜBERKÜLOZ HASTALARINDA TEDAVİ SONUÇLARI

Mediha Gönenç Ortaköylü, Ayşe Bahadır, Figen Alkan, Belma Akbaba, Merve Şahin, Zehra Büşra Parlar, Emel Çağlar
Yedikule Göğüs Hastalıkları ve Göğüs Cerrahisi Eğitim ve Araştırma Hastanesi

Çalışmamızda Çok İlaca Dirençli Tüberküloz (ÇİD-TB) hastalarında tedavi sonuçlarını ve etkileyen faktörler incelendi. Eylül 2011- Eylül 2014 Tarihleri arasında Yedikule Göğüs hastalıkları ve göğüs cerrahisi eğitim ve araştırma hastanesinde ÇİD – TB tanısı ile yatırılan 110 hastanın dosyaları incelendi ve 102 hasta çalışmaya dahil edildi.Hastaların yaş ortalaması 38,45±15,3 (19-84) olup 88 hasta (86,3) erkek, 14 hasta (%13,7) kadındı. Tedavide kullanılan ilaç sayısı 5,7±0,6 idi ve tedavi başarısı %65,7 bulundu. Hastaların tedavi sonuçları tablo da görülmektedir. Tedavi başarılı olan ve olmayan hastalar karşılaştırıldığında yaş, cinsyet, komorbidite, ilaç yan etkisi açısından anlamlı bir fark bulunmadı, primer ÇİD-TB 'lu olgularda tedavi başarısı daha yüksekti.

Anahtar Kelimeler: tüberküloz, direnç, tedavi

Hastaların demografik özellikleri n:102

yaş	38,45±15,3 (19-84)
cins E/K	88 (86,3) /14 (%13,7)
index vaka	27 (%24,5)
primer direnç	67 (%65,7)
sekonder direnç	35 (%34,3)
ek hastalık	24 (%24,5)
birinci seçenek 4 ilaca direnç	56 (%54,9)

ÇİD-TB 'li Hastaların Tedavi Sonuçları n=102

Kür	52 (% 50,9)
Tedavi tamamlama	15 (%14,7)
Tedavi terk	13 (%12,7)
Tedavi Yetmezliği	3 (%2,9)
Kayıp	10 (%9,8)
Ölüm	9 (%8,8)

İlk 3 ayda kültür negatifleşmesini etkileyen faktörler

	<3 ay negatifleşen (n:71)%86.6	>3 ay negatifleşen (n:11) %13.3	p değeri
yas	37.23±15.0	42,36±17,11	0.30
cins K/E	11/60	2/9	0,82
ek hastalik	17 (%94,4)	1(%5,6)	0,26
index vaka	18	2	0.67
primer direnc	49 (%92,5)	4 (%7,5)	0,03*
kavite varlığ	66(%85,7)	11(%14,3)	0,36
kullanılan ilaç sayısı	5,77±0,56	6,0±1,18	0,3

EP-425

ÇOK İLACA DİRENÇLİ TÜBERKÜLOZ TEDAVİSİ NDE GÖRÜLEN İLAÇ YAN ETKİLERİ VE TEDAVİ SONUÇLARINA ETKİSİ

Mediha Gönenç Ortaköylü, Ayşe Bahadır, Belma Akbaba, Figen Alkan, Merve Şahin, Zehra Büşra Parlar, Efsun Gonca Chousein, Nazlı Evin Taşatan
Yedikule Göğüs Hastalıkları ve Göğüs Cerrahisi Eğitim ve Araştırma Hastanesi

2011-1014 Tarihleri arasında Çok İlaca Dirençli Tüberküloz (ÇİD-TB) tedavisi alan 92 hastanın kayıtları incelenerek tedavi sırasında ortaya çıkan ilaç yan etkileri araştırıldı.Hastaların yaş ortalamaları 38,55±15,7 (19-84)olup 81'i erkek, 11'i kadındı. Tedavide Kullanılan ilaç sayısı ort:5,7±0,6 (4-8) idi. Hastaların 60'ında (%65,2) bir veya daha fazla ilaç yan etkisi görüldü.En sık görülen ilaç yan etkileri hipotiroidi (% 21,7), kulak çınlaması (%15,2) ve işitme kaybı (%15,2) idi. 20 (22,8)hastada yan etki ye neden olan 21 ilaç kesildi.

Anahtar Kelimeler: dirençli tüberküloz, tedavi, yan etki

Ilac yan etkilerinin görülme sıklıgı

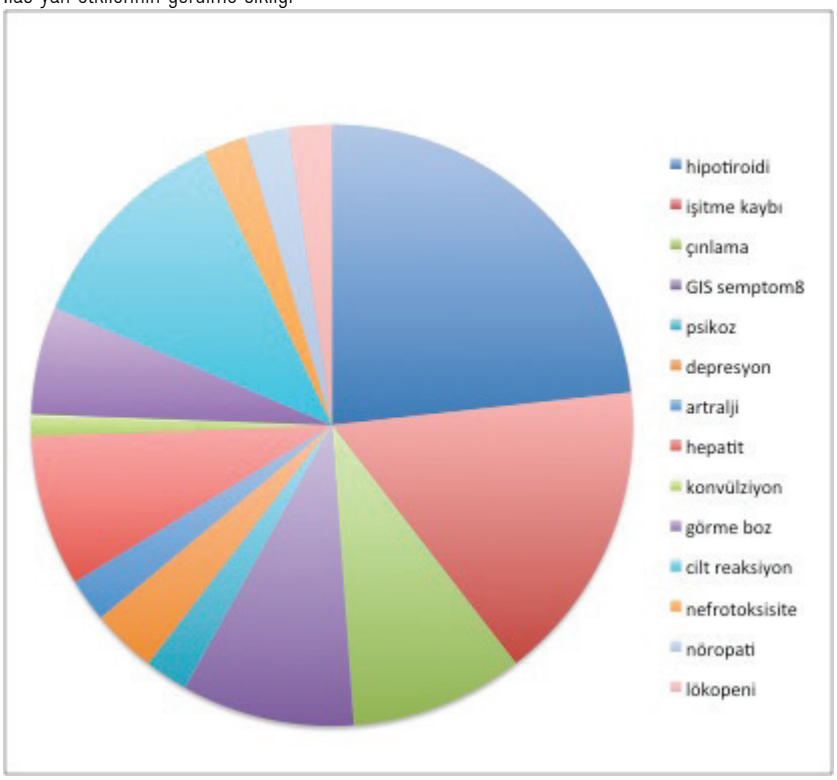

İlaç yan etkisi olan ve olmayan hastaların karşılaştırılması

	İlaç Yan Etkisi Var n= 60(%65,2)	İlaç Yan Etkisi Yok n= 32 (%34,8)	P
Yaş	38,75±16,1	38,19±15,0	0,87
Cins kadın/erkek	8(%72,7)/52 (%64,2)	3(%27,3)/29(%35,8)	0,57
Ek hastalık n=2 4	16(%66,7)	8 (%33,3)	0,86
Tedavi başarısı n=67	49 (%73,1)	18 (61,5)	0,007
Tedavi terk n=13	5(%38,5)	8(%61,5)	0,03
Tedavi yetmezliği n=3	1(%33,4)	2(%66,6)	0,55
Ölüm n= 9	5 (% 55,6)	4(%44,4)	0,52

EP-426
MALİGNİTEYİ TAKLİT EDEN TÜBERKÜLOZ PNÖMONİ

Abdülaziz Kök, Osman Cemil Akdemir, Sedat Ziyade, Ömer Soysal

Bezmialem Vakıf Üniversitesi Göğüs Cerrahisi Ana Bilim Dalı, İstanbul

GİRİŞ: Tüberküloz çocukluk çağı ve adelösanlarda önemli bir morbidite ve mortalite nedenidir. Gelişmekte olan ülkelerde sıklığı artmıştır. Çocukluk çağı tüberkülozunda hastalık semptomları daha az spesifiktir. Hastalık genellikle daha az sayıda basil ile meydana gelir ve kavitasyon beklenmez. Bu yönü ile akciğer tüberkülozu malign kitle gibi görülebilir. Tanı testlerinin negatifliği kesin olarak hastalığı ekarte ettirmez. Bu nedenle tanı için cerrahi örnekleme veya eksizyon gerekebilir. Antitüberküloz tedaviye rağmen sebat eden akciğer lezyonunun kesin tanısı için torakotomi yapılmış olgumuzu sunmak istedik.

OLGU: İmmün yetmezlik tanısı ile takip edilen hasta iki yıl önce submandibular tb lenfadenit tanısı ile antitbc tedavi almış. Bir yıl sonra miliyer tbc tanısı ile 7 ay antitbc tedavi almış. Radyolojik olarak düzelme olmaması üzerine konsülte edilen hastaya torakotomi ile wedge rezeksiyon yapıldı. Postoperatif 3. Gün drenleri çekilen hastanın patolojisi nekrozlaşan abseleşen iltihap odakları şeklinde raporlandı. Tüberküloz kabul edildi.

SONUÇ: Akciğer tüberkülozu maligniteyi taklid edebilir. Tanı için torakotomi gerekebilir.

Anahtar Kelimeler: tüberküloz, malignite, cerrahi

Resim 1

Preoperatif Toraks Tomografisi

EP-427

ÇOK İLACA DİRENÇLİ AKCİĞER TÜBERKÜLOZU TEDAVİSİNDE KİNOLONA BAĞLI NADİR GÖRÜLEN BİR YAN ETKİ; ANKSİYETE, DEPRESYON, SUİCİD GİRİŞİMİ

Figen Alkan[1], Mediha Gönenç Ortaköylü[1], Ayşe Bahadır[1], Belma Akbaba[1], Nazlı Evin Taşatan[1], Zehra Büşra Parlar[1], Ali Çetinkaya[1], Sefa Saygılı[2]

[1]Yedikule Göğüs Hastalıkları ve Göğüs Cerrahisi Eğitim ve Araştırma Hastanesi
[2]Fatih Sultan mehmet Vakıf Üniversitesi Psikoloji Bölümü

Tüberküloz tedavisi sırasında ortaya çıkan ilaç yan etkileri tedavi başarısını etkilemesinin yanında hayatı tehdit edici de olabilmektedir.

OLGU: 27 yaşında bayan hasta çok ilaca dirençli tüberküloz tanısı ile yatıldı.Hastanın ilaç duyarlılık testinde isoniazid, rifampisin ve streptomisin direnci mevcuttu. Hastaya kilosu göz önüne alınarak pirazinamid,etambutol, amikasin, moksifloksasin, promid, PAS ve siklokap ile tedavi başlandı.Tedaviinin 17.günü iç sıkıntısı, korku, kendini huzursuz hissetme semptomlarını tarif eden hastanın tedavisinden siklokap çıkarıldı. Tedavinin 2.ayında psişik yakınmaları devam eden hasta psikiyatri kliniğince değerlendirildi.Değişken ruh hali, şuursuzca yapılan hareketler,ilgisizleşme bulguları nedeni ile başlanan Essitalopram,alprozolam,rivotril ve olanzapin ilaçlarına rağmen semptomları düzelmedi.Hasta psikiyatri kliniğince geçirilmiş depresyon öyküsü ve psikolojik- duygusal problemlerin olması zemininde, yatkın bünyede antitüberküloz ilaçlarının provoke etmesiyle ortaya çıkan depresyon olarak değerlendirildi ve psikiyatri kliniğinde yatış önerdi.Hastanın tüberküloz ilaçları kesildi. Hastamızın antitüberküloz ilaçları kesildikten 3 gün sonra, psikiyatrik takip ve tedavisi de devam ediyorken, ciddi bir suicid girişimi (ası) oldu. Yoğun bakımdan çıktıktan sonra,bir devlet hastanesi psikiyatri kliniğinde interne edildi. Antitüberküloz ilaçlarına bağlı anksiyete, akatizi,depresyon tanısı konuldu. Hastamıza, psisik durumu düzeldikten sonra, psikiyatrinin de onayı ile yeniden antitüberküloz ilaçları başlandı. İlaçlara başladıktan üç gün sonra, yeniden duygu-durum bozukluğu gelişti ve psikiyatri kliniğinde yatışı oldu. Tedavi rejimindeki ilaçlar içinde (sikloserin daha önce kesilmişti) kinolonların nadirde olsa psikoz tablosuna yol açıcı etkisi nedeni ile tedaviden moksifloksasin çıkarıldı.Halen tedavisine pirazinamid,etambutol, amikasin, PAS ile devam edilen hastanın psisik durumu stabildir. Nadir görülen ve hayatı tehdit edici bir yan etki olması nedeni ile olgumuzun sunulması uygun görüldü,

Anahtar Kelimeler: Tüberküloa, direnç, yan etki

Tedavinin baslangicinda P-A akciger grafisi

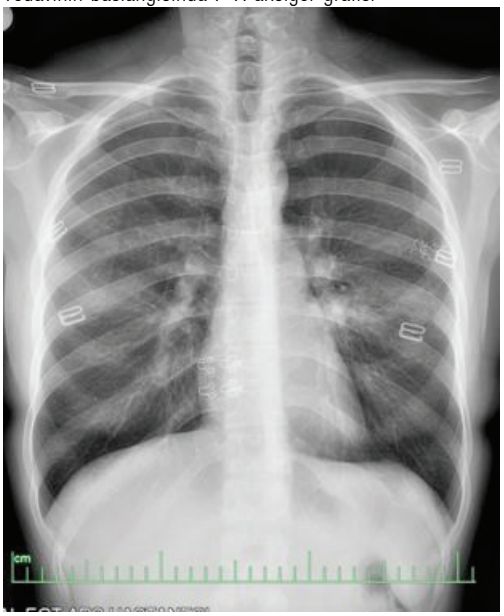

Tedavinin baslangicinda toraks Bt bulgulari

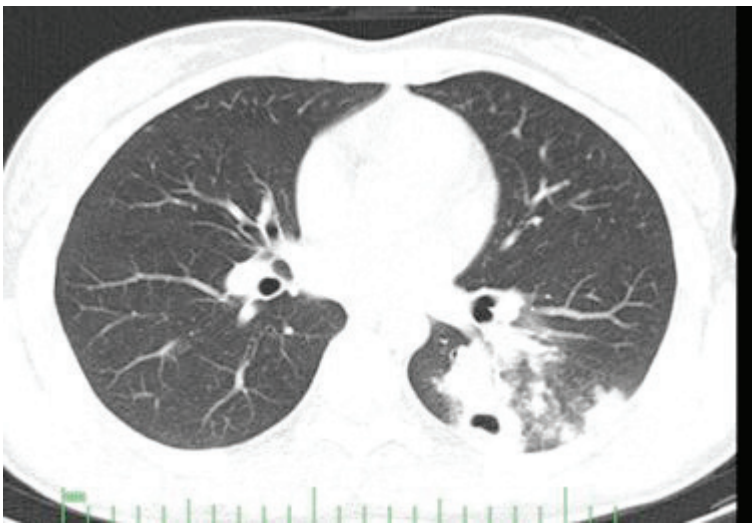

sol alt lob superiorda parenkimde yamali tarzda infiltrasyon ve posteriorda 2cm ulasan kalin cidarli kavitasyon

Tedavinin 6.ayinda toraks Bt bulgulari

EP-428
KRONİK AKCİĞER HASTALIĞI OLMAYAN VE SİGARA İÇEN BİREYLERDE SİGARA İÇME İNDEKSİ İLE İLİŞKİLİ FAKTÖRLER

Ersin Çevikalp[1], İlknur Naz[2], Hülya Doğan Şahin[3], Enver Yalnız[1]

[1]Dr. Suat Seren Göğüs Hastalıkları ve Cerrahisi Eğitim ve Araştırma Hastanesi, Sigara Bırakma Polikliniği, İzmir
[2]İzmir Katip Çelebi Üniversitesi Sağlık Bilimleri Fakültesi, Fizyoterapi ve Rehabilitasyon Anabilim Dalı,İzmir
[3]Dr. Suat Seren Göğüs Hastalıkları ve Cerrahisi Eğitim ve Araştırma Hastanesi, Pulmoner Rehabilitasyon Ünitesi, İzmir

AMAÇ: Sigara içme polikliniğine başvuran ve herhangi bir kronik akciğer hastalığı tanısı almamış kişilerde sigara çme indeksi ile ilişkili faktörleri incelemektir.

GEREÇ-YÖNTEM: Çalışmaya sigara bırakma polikliniğine başvuran, kronik akciğer hastalığı bulunmayan kişiler dahil edild. Hastaların yaşı, sigara içme süresi ve miktarı sorgulandı.Hastaların günde içtiği sigara adedi ile yıl olarak içme süreleri çarpılarak sigara indeksi hesaplandı. Sigara içme indeksi 1-100 arası hafif, 101-200 arası orta, 200 ve üzeri ise ağır olmak üzere 3 grupta incelendi. Boy ve kilosu ölçülerek beden kitle indeksi hesaplandı. Bütün hastalara nikotin bağımlılık testi uygulandı. Solunum fonksiyon testleri yapıldı.Çalışmaya sigara bırakma polikliniğine başvuran 225 kişi dahil edildi. Si gruplamasına göre 13 kişi orta, 4 kişi de hafif sigara içici olduğu için çalışma dışı bırakıldı. 128'i erkek toplam 208 katılımcının verisi değerlendirildi.

BULGULAR: Hastaları sigara içme indeksi ve diğer parametreler arasında yapılan korelasyon analizinde;sigara içme indeksinin yaş ve nikotin bağımlılığı ile pozitif yönde, FEV1,FVC, VC, MEF25-75 değerleri ile negatif korelasyon gösterdiği görüldü. Sİ beden kitle indeksi ile korelasyon göstermedi.

SONUÇ: Hastaların yaşı ve nikotin bağımlılığı arttıkça sigara içme indeksi de artmaktadır. Sigara içme indeksi arttıkça solunum fonksiyonları kötüleşmektedir. Bu nedenle sigara içen bireylerde,özellikle kronik akciğer hastalıklarına yakalanmadan, erken dönemde, nikotin bağımlılığı artmadan müdahele etmek gerekmektedir.

Anahtar Kelimeler: sigara içme indeksi, sigara bırakma, solunum fonksiyon testleri

Tablo 1. Katılımcıların demografik ve klinik özellikleri

Değişken	Ortanca (ÇAA)	Minimum	Maksimum
Yaş(yıl)	43(37,53)	20	70
BKİ(kg/m2)	27(24,30)	18,37	39,17
Si(p*yıl)	600(400,800)	225	1800
NBT	7(6,7)	1	10
FEV1(%)	92(81,100)	64	136
FEV1(%)	92(81,100)	64	136
FVC(%)	92(83,102)	65	133
FEV1/FVC	104(99,108)	75	126
VC(%))	94(84,104	68	135
İC(%)	97(76,121)	15	188
PEF(%)	85(70,96)	43	127
MEF25-75(%)	80(65,96)	36	143

Katılımcıların nikotin bağımlılık düzeylerine göre dağılımları

NBT	n(%)
Düşük	17(8.2)
Orta	75(36.1)
Yüksek	116(55.8)

Tablo2. Ağır sigara içicilerinde sigara tüketim miktarı ile ilişkili faktörlerin incelenmesi

Değişken	Yaş	BKİ	NBT	FEV1	FVC	FEV1/FVC	VC	IC	PEF	MEF25-75	PİF
Sİ	.683**	.118	.349**	-.157*	-.159*	.103	-.136*	.071	-.030	-.137*	-.106
Yaş		.108	-.083	-.226**	-.248**	.201**	-.176*	.059	-.112	-.164*	-.319**
BKİ			-.039	-.123	-.173*	.156*	-.167*	.016	-.041	-.002	-.063
NBT				-.022	.038	-.093	.043	.095	-.053	-.076	.115
FEV1					.839**	.113.	761**	.275**	.557**	.641**	.370**
FVC						-.317**	.904**	.298**	.423**	.271**	.378**
FEV1/FVC							-.302**	-.018	.192**	.668**	-.189**
VC								.425**	.384**	.210**	.263**
IC									.220**	.091	.037
PEF										.513**	.423**
MEF25-75											.226**

EP-429
KRONİK AKCİĞER HASTALIĞI OLMAYAN BİREYLERDE OBEZİTE İLE SİGARA TÜKETİMİ ARASINDAKİ İLİŞKİNİN İNCELENMESİ

Naime Taşdöğen[1], İlknur Naz[2], Hülya Doğan Şahin[3], Enver Yalnız[1]

[1]Dr. Suat Seren Göğüs Hastalıkları ve Cerrahisi Eğitim ve Araştırma Hastanesi, Sigara Bırakma Polikliniği, İzmir
[2]İzmir Katip Çelebi Üniversitesi Sağlık Bilimleri Fakültesi, Fizyoterapi ve Rehabilitasyon Anabilim Dalı,İzmir
[3]Dr. Suat Seren Göğüs Hastalıkları ve Cerrahisi Eğitim ve Araştırma Hastanesi, Pulmoner Rehabilitasyon Ünitesi, İzmir

AMAÇ: Hastanemiz sigara içme polikliniğine başvuran ve kronik akciğer hastalığı bulunmayan kişilerde beden kitle indeksi ile sigara tüketim miktarı arasındaki ilişkiyi incelemektir.

GEREÇ-YÖNTEM: Çalışmaya sigara bırakma polikliniğine başvuran, kronik akciğer hastalığı bulunmayan kişiler dahil edildi. Hastaların yaşı, sigara içme süresi ve miktarı sorgulandı.Hastaların günde içtiği sigara adedi ile yıl olarak içme süreleri çarpılarak sigara indeksi hesaplandı. Boy ve kilosu ölçülerek beden kitle indeksi hesaplandı.Bireyler beden kitle indekslerine göre (BKİ=18.5-24.9 Normal, 25-29.9 Preobez, 30> obez olacak şekilde) gruplandırıldı. Grupların sigara tüketim indeksleri ve nikotin bağımlılıkları ile solunum fonksiyonlar karşılaştırıldı. Bütün hastalara nikotin bağımlılık testi uygulandı. Solunum fonksiyon testleri yapıldı.Çalışmaya sigara bırakma polikliniğine başvuran 225 kişi dahil edildi.

BULGULAR: Gruplar karşılaştırıldığında sigara tüketim indeksi gruplar arasında anlamlı olarak farklılık göstermekteydi. Yapılan Bonferroni düzeltmesi sonrasında bu farkın normal kilolu ve obez bireylerden kaynaklandığı bulundu (p=0.013). Bonferroni düzeltmesi ile zorlu vital kapasite ve vital kapasite değerleri arasında anlamlı fark saptanmadı. Obez bireylerde sigara tüketimi preobez bireyler ile benzer ancak normal kilolu bireylere göre anlamlı olarak fazla bulunmuştur. Nikotin bağımlılığı preobez ve obez bireylerde yüksek düzeydedir. Gruplar arasında solunum fonksiyon testi değerleri açısından fark yoktur.

SONUÇ: Nikotin bağımlılığı ve sigara tüketim miktarı obez ve preobez bireylerde daha fazladır. Bu nedenle hastalar değerlendirilirken beden kitle indeksi de gözönünde bulundurulup, diyetisyen desteği de alınarak multidisipliner bir yaklaşım sunulmalıdır.

Anahtar Kelimeler: beden kitle indeksi, sigara tüketim miktarı, nikotin bağımlılık testi

Katılımcıların demografik ve klinik özellikleri

Değişken Ortanca n=225	(ÇAA)	Minimum	Maksimum
Yaş(yıl)	43(36,52)	17	70
BKİ(kg/m2)	27(24,30)	18.37	39.17
Si(p*yıl)	600(400,800)	40	1800
NBT	7(5,7)	0	10
FEV1(%)	92(82,99)	64	136
FVC(%)	91(83,101)	65	133
FEV1/FVC	104	99	108
VC(%)	94(84,102)	68	135
İC(%)	99(77,121)	15	188
PEF(%)	85(70,96)	43	127
MEF25-75(%)	79(65,95)	36	163
PIF(%)	109(84,142)	32	252

Grupların sigara tüketim indeksleri, nikotin bağımlılık düzeyleri ve solunum fonksiyonlarının karşılaştırılması

Değişken	Normal Kilolu (n=75)	Preobez (n=89)	Obez (n=61)	p
Yaş(yıl)	41(34,52)	43(35,52)	44(37,55)	0.190
BKİ(kg/m2)	23(22,24)	28(27,29)	32(31,33)	<0.001
Si(p*yıl)	450(300,800)	600(400,700)	630(460,810)	0.032
NBT	6(5,7)	7(5,7)	7(6,7)	0.773
FEV1(%) 94	(85,101)	91(81,98)	90(79,99)	0.178
FVC(%)	97(85,105)	91(82,100)	90(82,97)	0.041
FEV1/FVC	104(98,107)	104(98,109)	104(101,109)	0.276
VC(%)	99(87,106)	92(83,101)	93(82,100)	0.031
İC(%)	102(81,122)	92(70,117)	104(79,122)	0.102
PEF(%)	85(69,97)	86(71,94)	85(73,96)	0.990
MEF25-75(%)	78(67,95)	80(63,96)	79(66,95)	0.985
PIF(%)	108(87,152)	108(82,144)	117(82,142)	0.966

EP-430

KOAH HASTALARININ SİGARA BIRAKMA POLİKLİNİĞİNE BAŞVURULARININ İNCELENMESİ: DR.SUAT SEREN GÖĞÜS HASTALIKLARI VE CERRAHİSİ EĞİTİM VE ARAŞTIRMA HASTANESİ

Hülya Bulut[1], Feriha Öz[1], Sibel Arabacı[1], Elvan Soner[1], Sevil Uzun[1], İsmail Ayvaz[2]

[1]Dr.Suat Seren Göğüs Hastalıkları ve Cerrahisi Eğitim ve Araştırma Hastanesi, İZMİR
[2]Katip Çelebi Üniversitesi/Ege Üniversitesi Hemşirelik Fakültesi, Araştırma Görevlisi, İzmir

GİRİŞ: KOAH gelişiminde en önemli risk faktörü sigaradır. KOAH gelişmesinden %80-90 sigara sorumludur (8). Sigaranın etkileri, içilen sigaranın yoğunluğu ile ilişkilidir. Sigara miktarı arttıkça KOAH insidansı da artmaktadır(1). Sigara tiryakilerinin büyük bir bölümü sağlık nedenlerinden dolayı sigarayı bırakmak istemektedir ve pek çok kişi bu alışkanlıklarından hoşnut olmamaktadır. Yapılan çeşitli araştırma sonuçlarından, sigara içenlerin en az üçte ikisinin sigarayı bırakmak istediği anlaşılmaktadır (6). 2008 yılında ülkemizde yapılan Küresel Tütün Araştırması sonuçlarına göre tütün kullanıcılarının % 53'ü sigarayı bırakmak istediklerini belirtmişler ve % 45'i de bırakmayı denemiştir (4). Araştırmalar sigara içenlerin % 40'ının her yıl sigara bırakma girişiminde bulunduğunu ancak yardım almazlarsa çoğunun yeniden sigaraya başladığını göstermektedir (5). Sonuç olarak KOAH'ın en önemli risk faktörünün sigara olması nedeniyle sigara bırakma programlarının başlatılması ve yaygınlaştırılmasının hastalığın prevalansını çok önemli oranda azaltacaktır. Ayrıca riskli kişilerde rutin spirometrik ölçümlerin yapılarak KOAH'ın erken saptanması, sigara içen olguların sigarayı bırakmasının sağlanması ve tedavi konusunda eğitimi, hastalığının morbidite ve mortalitesinin azaltılmasında büyük yarar sağlayacaktır (3).

BULGULAR: Çalışmamızda hastaların %74.1'i erkek, %86.9'u evli, %45.3'ü ilköğretim mezunu, %72.5'i emeklidir. Hastaların, %49.6'sının KOAH tanısı konalı 4-10 yıl olmuş, %52,9'u 2-5 kez KOAH nedeniyle hastaneye yatmıştır. Hastaların %56,2'si sigarayı KOAH'dan dolayı bırakmıştır.

SONUÇ: Çalışmamızda;

- Yaş arttıkça sigara kullanımı artıyor. Yaş ile sigara arasında anlamlı bir ilişki vardır, güçlülük orta düzeydedir.
- Cinsiyet ve sigara arasında anlamlı negatif(-) yönde bir ilişki vardır. Çalışmamızda erkek hasta sayısı fazladır (%77,1). Bu nedenle erkek lehine bir ilişki vardır.
- Çalışmamızda sigara içiyor musunuz sorusuna hayır cevabını veren kişiler ile yaş arasında anlamlı bir ilişki vardır, güçlülük orta düzeydedir.

Sigara bırakma faaliyetleri her alanda ve yerde sürdürülebilen ''iyi klinik uygulama'' olarak adlandırılmıştır. Bu hizmet zorluklar göstermesine rağmen bu faaliyetlerin iyi bir organizasyonla sigara bırakma polikliniklerinde yapılmış olması sigara bırakma başarısını artırmaktadır (2).
Dr.Suat Seren Göğüs Hastalıkları ve Cerrahisi Eğitim ve Araştırma Hastanesi'n de 2015 yılında sigara bıraktırma polikliniğine başvuran hasta sayısı 445 kişidir(274'ü erkek,171' i de kadın). Hastaların 397 kişisi KOAH,18 kişisi Astım,15 kişisi öksürük tanılıdır. Hastaların 298 kişisi 40 yaş üzerindedir. Hastaların 91 kişisi emekli, 76 kişisi işçi, 75 kişisi ev hanımıdır.
Hastanemizde sigara bıraktırma destek programları uygulanmaktadır. Programlarımızda öğrencilere, hastalara ve halka eğitimler verilmektedir.

Anahtar Kelimeler: KOAH,Sigaranın Bırakılması, Sigara Bıraktırma Destek Programları

SIGARA

SIGARA BIRAKMA POLIKLINIK

SIGARA BIRAKMA POLIKLINIK

Tablo

Tablo:1 Çalışmaya Katılan Hastaların Sosyo-Demografik/Klinik Özelliklerine Göre Dağılımı		%
Cinsiyet	Erkek	%74.1
Medeni Durum	Evli	%86.9
Öğrenim Durumu	İlköğretim Mezunu	%45.3
Çalışma Durumu	Emekli	%72.5
Koah Tanısı Alma Süresi	4-10 yıl olan	%49.6
KOAH Tanısı Nedeniyle Hastaneye Yatış	2-5 kez	%52.9
Sigara Bırakma Durumu	KOAH tanısından dolayı	%56.2

AKCIGER

Sigara İçenlerin Akciğeri

Sigara İçmeyenlerin Akciğeri

EP-431
SOLUNUM SİSTEMİ HASTALIKLARI KILAVUZLARINDA SİGARA BIRAKMA TEDAVİLERİNİN YERİ

Eylül Bozkurt Yılmaz[1], Nazan Şen[1], Şerife Savaş Bozbaş[2], Şule Akçay[2]

[1]Başkent üniversitesi Tıp Fakültesi Adana uygulama ve araştırma merkezi Göğüs hastalıkları ABD.
[2]Başkent üniversitesi Tıp Fakültesi Ankara Hastanesi Göğüs hastalıkları ABD.

Sigaranın solunumsal hastalıklarda başlıca risk faktörü olduğu bilinmektedir. Yıllar içerisinde tütün kontrolü konusunda etkili politikalar geliştirilmiş ve toplumsal farkındalık sağlanmıştır. Tütün kontrolü basamaklarının önemli bir komponenti olan sigara bırakma tedavileri hekimlerin sorumluluğundadır. Sigara ile ilişkili olan akciğer hastalıklarının güncel kılavuzlarında sigara bırakma tedavileri konusunda yeterli düzeyde bilgi ve dökümanın olup olmadığını saptamak amacıyla bu araştırmayı planladık.

YÖNTEM: Kronik Obstruktif Akciğer Hastalığı (KOAH), astım, pnömoni, interstisyel akciğer hastalıkları (İAH), pulmoner tromboemboli (PTE) konularında güncel ulusal ve uluslararası kılavuzlar incelendi. Bu kılavuzların sigara bırakma tedavileriyle ilgili kapsayıcılığı, sigara bırakma tedavisi konusundaki güncel derlemeler ile karşılaştırılarak değerlendirildi.

BULGULAR: KOAH etyolojisinde sigara önemli bir yer tutar. Ulusal KOAH kılavuzunda sigara içen hastaya yaklaşım önerileri, sigara bırakma tedavi seçenekleri ve bunların yan etkilerine oldukça geniş yer verilmiştir. Uluslararası kılavuzda ise bağımlılığın değerlendirilmesi ve bağımlılık derecesine göre tedavi seçenekleri tartışılmamıştır. Kombine tedavi seçenekleri ve tedavi seçeneklerinin karşılaştırmalı değerlendirildiği çalışmalara, nikotin aşılarına ve elektronik sigara ile ilgili güncel gelişmelere değinilmemiştir. Astım kılavuzlarında ise; sigaranın kontrolsüz astım, semptomlarda kötüleşme ve inhaler steroid dozunda artışa neden olduğuna yer verilmiş, aktif ve pasif maruziyetin önlenmesi gerektiği belirtilmiştir. Sigara bırakma yöntemlerinden bahsedilmemiştir. Pnömoni kılavuzlarında; pnömonili olgularda sigara bırakılmasının amaçlanması gerektiğine değinilmiştir. Hastalar ve klinisyenlerin sigara bırakma konusunda yardım alabilecekleri, materyallerinden faydalanabilecekleri online adreslere yer verilmiş, tedavi seçeneklerinden kısaca bahsedilmiştir. İAH kılavuzlarında; sigara solunumsal risk faktörleri arasında ilk sırada yer almıştır. Respiratuvar bronşiyolit, deskuamatif interstisyel pnömoni ve Langerhans hücreli histiyositozisin doğrudan sigara ilişkili geliştiğinden bahsedilmiştir. Sigara bırakma tedavilerine kısaca yer verilmiş, sigara bırakma durumunda edinilecek kazanımlardan bahsedilmiştir. PTE ulusal kılavuzunda sigara kullanımı ve tedavisi konusuna yer verilmemiştir. Diğer taraftan PTE etyolojisinde sigaranın rolü de yeterince vurgulanmamıştır.

TARTIŞMA: Solunum sistemi hastalıklarında etyolojide önemli yer tutan ve hastalığın prognozunu etkileyen sigaranın bırakılması için bilimsel etkinliği kanıtlanmış tedavilerin tüm göğüs hastalıkları hekimlerince bilinmesi gereklidir. Bu amaçla sürekli güncellenen solunum hastalıkları rehberlerine sigara bırakma tedavisi konusunda daha geniş ve yeterli bilgi içeriğinin eklenmesi gerektiği görüşündeyiz.

Anahtar Kelimeler: Sigara, tütün kontrolü,

EP-432
İKİNCİ BASAMAK KAMU HASTANESİNDE HİZMET VEREN SİGARA BIRAKMA POLİKLİNİĞİNDE ALINAN SONUÇLAR

Pınar Mutlu[1], Berna Botan Yıldırım[2], Barış Açıkmeşe[3]

[1]Çanakkale 18 Mart Üniversitesi Tıp Fakültesi Göğüs Hastalıkları AD, Çanakkale
[2]Ordu Üniversitesi Tıp Fakültesi Göğüs Hastalıkları AD, Ordu
[3]Yedikule Göğüs Hastalıkları Hastanesi, İstanbul

GİRİŞ-AMAÇ: Tütün tüm dünyada hastalık ve ölümlere neden olan risklerin başında yer almaktadır. Sağlığın bireyin bedenen, ruhen ve sosyal açıdan tam bir iyilik hali olarak tanımlandığı çağdaş anlayışa göre de değerlendirme yapıldığında bağımlılık yapıcı bir madde olan tütün ve ürünlerinin ekonomik, sosyal vb. zararlarının da öne çıkarılması önem taşımaktadır. Bu çalışmada, ikinci basamak kamu hastanesinde hizmet veren sigara bırakma polikliniğinde tedavi edilen hastaların sonuçları değerlendirilmişti

YÖNTEM-GEREÇLER: Sigara bırakma polikliniğine başvuran 127 olgu retroprospektif olarak çalışmaya alındı. Olguların 6. ay sonu tedavi sonuçlarının değerlendirilmesi planlandı. Olgular sigara içme alışkanlıkları, sosyodemografik özellikleri, Fagerstrom bağımlılık dereceleri, eşlik eden psikiyatrik hastalıkları yönünden değerlendirildi. Sigarayı bırakan ve bırakmayan olgular, özellikleri ve aldıkları tedaviler yönünden karşılaştırıldılar.

BULGULAR: 127 olgunun 39'u (%30,7) kadın, 88'i (%69,3) erkektir. Ortalama yaş 36,1± 11,3 olarak bulundu.Tüm olgularda sigarayı bırakma oranı %32,3 saptandı. Her iki grupta yaş, cinsiyet ve sigaraya başlama yaşı benzerdi. Sigara kullanım yılı arttıkça sigara bırakma başarısının düştüğü saptandı. Sigarayı bırakabilen ve bırakamayan olguların Fagerstrom bağımlılık dereceleri arasında istatistiksel olarak bir farklılık görülmemişti. Uygulanan tedavi yöntemleri arasında sigara bırakma başarısına göre istatistiksel olarak anlamlı bir farklılık mevcuttu. ($p< 0,05$) Şöyle ki, en etkili yöntem davranış tedavisi + vareniklin kullanımı olduğu görülmekteydi. Bunu davranış tedavisi + bupropion ve davranış tedavisi + nikotin sakızı kullanımı takip etmekteydi. Nikotin bandı + davranış tedavisi ve sadece davranış tedavisinin sigara bıraktırma başarı yüzdesi eşit bulunmuştur.

TARTIŞMA VE SONUÇ: Sigara bırakma gibi zor bir süreçte tüm sigara içen kişilere profesyonel hekim desteği ile, davranış tedavisinin yanında bireye uygun, etkinliği kanıtlanmış farmakolojik destek tedavisinin verilmesi gerektiğini düşünüyoruz.

Anahtar Kelimeler: sigara,sigarayı bırakma,tedavi,poliklinik

TABLOLAR

TABLOLAR

	Sigarayı Bırakan	Sigarayı Bırakamayan	P Değeri
	Ortalama ± s.sapma	Ortalama ±s.sapma	
Yaş	36,02 ± 11,1	36,22 ± 11,46	0,452>0,05
Sigara Başlama Yaşı	16,92 ± 5,66	15,25 ± 3	0,083>0,05
İçme Süresi (yıl)	19,09 ± 11,74	21,06 ± 11,34	0,003<0,05
Paket X Yıl	24,03 ± 16,87	33,2 ± 24,75	0,040<0,05
Nikotin Bağımlılık Düzeyi	5,07 ± 2,43	6,40 ± 2,30	0,943>0,05
CO Düzeyi	10,43 ± 4,01	15,89 ± 6,13	0,001<0,005

Tablo 1: Sigarayı Bırakan ve Bırakamayan Hastalara Ait Bulguların İstatistiksel Olarak Dağılımı

	Sigarayı Bırakan		Sigarayı Bırakamayan	
	n	%	n	%
Yok	39	95,1	69	80,2
Depresyon	2	4,9	12	14
Ankisiyete Bozukluğu	0	0	2	2,3
Panik Atak	0	0	1	1,2
Alkol Bağımlılığı	0	0	2	2,3
TOPLAM	41	100	86	100

Tablo 2: Sigarayı Bırakan ve Bırakamayan Hastalara Ait Psikiyatri Bulgularının Oransal Dağılımı

TABLOLAR-2

	Sigarayı Bırakan		Sigarayı Bırakamayan	
	n	%	n	%
Çay	4	9,8	10	11,5
Yemekten sonra	9	22	13	15,1
Stres	7	17,1	12	14,1
Kahve	0	0	7	8,1
Alkol	0	0	2	2,3
Çay, yemekten sonra	6	14,5	15	17,4
Çay, yemekten sonra alım, stres	10	24,4	15	17,4
Yemekten sonra ve stres	5	12,2	12	14
TOPLAM	41	100	86	100

Tablo3: Sigarayı Bırakan ve Bırakamayan Hastaların Sigara İçme İsteğini Artıran Sebeplerine Göre Oransal Dağılımı

EP-433
OBSTRÜKTİF UYKU APNE SENDROMU ŞİDDETİNİN SERUMDAKİ D VİTAMİNİ DÜZEYİ İLE OLAN İLİŞKİSİ

Emire Pınar Seyfettin Çelik[1], Ayşe Elif Küpeli[2], Ayşegül Füsun Öner Eyüpoğlu[2]

[1]Atatürk Göğüs Hastalıkları ve Göğüs Cerrahisi Eğitim ve Araştırma Hastanesi, Ankara
[2]Başkent Üniversitesi Tıp Fakültesi Hastanesi, Ankara

Obstrüktif uyku apne sendromu (OUAS); uyku sırasında tekrarlayan tam veya parsiyel üst solunum yolu obstrüksiyonu epizodları ve sıklıkla arteriyel kandaki oksijen satürasyonunda azalma ile karakterize bir sendromdur. Obstrüktif uyku apne sendromu etyolojisinde yer alan ve risk faktörü oluşturan nedenler günümüzde araştırılmakta ve çalışmalar sürmektedir. Yakın geçmişe kadar D vitamininin özellikle kemik metabolizması ve kalsiyum homeostazı üzerine olan major etkileri üzerinde durulmaktaydı. Günümüzde ise vücudun birçok doku ve hücresinde D vitamininin olduğunun keşfedilmesi ile kas iskelet sistemi dışında da birçok görevinin olduğu anlaşılmıştır. Çalışmamızda OUAS tanısı almış bireylerde D vitamini düzeylerini incelemek ve OUAS ile D vitamini eksikliği arasındaki ilişkiyi araştırmayı amaçladık. Çalışmamıza Ocak 2015 - Mayıs 2015 tarihleri arasında OUAS ön tanısı ile Göğüs Hastalıkları Anabilim Dalı Uyku Bozuklukları Merkezi'nde bir gece yatırılarak polisomnografi (PSG) tetkiki yapılan 83 gönüllü dahil edildi. Apne hipopne indeksi (AHİ) < 5/saat olan 20 olgu basit horlama/kontrol grubu olarak değerlendirildi. AHİ > 5/saat olan olgular OUAS kabul edilerek, 22 hafif OUAS, 20 orta OUAS ve 21 ağır OUAS'lı çalışmaya alındı. Hastalarda D vitamini [25(OH)D3], parathormon (PTH), kalsiyum (Ca), fosfor (P) düzeyi ölçümü için kan alındı ve analiz edildi. Kontrol ve OUAS grubu arasında D vitamini düzeyleri arasında anlamlı fark saptanırken ($p<0.05$); PTH, Ca, P düzeyleri arasında anlamlı fark saptanmadı ($p>0.05$). Kontrol grubunda D vitamini düzeyleri, hafif OUAS ve ağır OUAS grubuna göre anlamlı derecede yüksek bulundu. Ancak gruplar arasında PTH, Ca, P düzeyleri arasında anlamlı fark gözlenmedi. Çalışmamız sonucunda D vitamini eksikliği ile OUAS arasında anlamlı bir ilişki bulunması; D vitamini eksikliğinin OUAS fizyopatolojisinde yer alabileceğini göstermiştir. Bu sonucu, D vitamini eksikliğinin inflamasyonu arttırıcı etkisine, miyopatiye neden olması ve buna ikincil olarak kronik rinit ile tonsiller hipertrofiye sebep olarak OUAS'a zemin hazırlayabileceği ile ilişkilendirdik. Ayrıca bu bulgunun, OUAS'ın metabolik sendrom, obezite, glukoz intoleransı ve kardiyovasküler hastalıklar ile olan bağlantısı açısından da yol gösterici olabileceğini düşünmekteyiz. Literatürde bu konuda yapılan az sayıdaki çalışmalara biz de katkı sağladığımızı düşünmekteyiz. Bununla beraber, D vitamini eksikliğinin OUAS üzerindeki mekanizmasını daha iyi aydınlatabilmek için daha geniş serili, prospektif, randomize, kontrollü klinik çalışmalara ihtiyaç olduğu görüşündeyiz.

Anahtar Kelimeler: Obstrüktif uyku apne sendromu, D vitamini, Parathormon, Kalsiyum, Fosfor

Kan parametrelerinin gruplar arasında karşılaştırılması

	Basit horlama (N=20)	Hafif OUAS (N=22)	Orta OUAS (N=20)	Ağır OUAS (N=21)	p değeri
D Vitamini (ng/ml)	20.7 ± 17.3	12.7 ± 3.6	15.2 ± 5.5	13.1 ± 6.4	0.037*
Fosfor (mg/dl)	3.1 ± 0.6	3.5 ± 0.8	3.5 ± 0.6	3.6 ± 0.5	0.115
Parathormon (pg/ml)	45.7 ± 29.6	57.2 ± 22.4	44.7 ± 21.2	64.4 ± 41.9	0.119
Kalsiyum (mg/dl)	9.6 ± 0.3	9.6 ± 0.3	9.5 ± 0.3	9.4 ± 0.3	0.111

$p<0.05$

EP-434
NADİR BİR OLGU NEDENİYLE ARNOLD CHİARİ MALFORMASYONU VE OSA BİRLİKTELİĞİ

Türkan Kara, Selma Fırat, Sezgi Şahin Duyar

Atatürk Göğüs Hastalıkları ve Göğüs Cerrahisi Eğitim Araştırma Hastanesi ANKARA

Chiari malformasyonu (CM) foramen magnum içine çeşitli derecelerde serebellar tonsillerin herniasyonu ile karakterizedir. CM da beyin sapında kompresyon ve/veya displazi vardır. Ayrıca bulber paraliziye sekonder faringeal anomaliler görülebilir. Bu hastalarda uyanıklıkta solunum normal olmakla birlikte şiddetli nefes tutma atakları görülebilir. Anatomik faktörler nedeniyle üst hava yolu daraldığında veya negatif intraluminal basınç arttığında obstrüktif uyku apnesi gelişir. Ancak nöromüsküler hastalığa bağlı uyku apne sendromlu hastalarda yapılan pek çok çalışmada daha çok santral apne tarif edilmiştir. CM li hastalarda uykuda santral ve periferik kemoreseptörlerin hiperkapniye cevabı azaldığından santral apneleri görülebilir. Diğer taraftan larinks seviyesinde kollaps ve kord vokal paralizisine bağlı obstrüktif apne de gelişebilir (n.vagus kök traksiyonuna bağlı olarak). Chiari malformasyonu, serebellar tonsillerin foramen magnum içine herniasyonu sonucu çeşitli serebellar, serebral ve beyin sapı disfonksiyonuna bağlı semptomlarla giden bir hastalıktır. Bu hastalıkta cerrahi düzeltme (PFD=posterior fossa dekompresyonu) sonrası uyku apnesinde dramatik düzelme saptanmıştır. Ancak postoperatif takip döneminde apnelerde geri dönüşler olabilmektedir. Olgumuz 40 yaşında erkek hasta CM olup başlangıçta obstrüktif uyku apne sendromu varken PFD operasyonu sonrasında takipte PAP tedavisi uyumunu bozan vokal kord paralizisi gelişen ve ayrıca ikinci bir PFD operasyonu geçirdikten ve açılan trakeostomiden sonra uyku apne sendromunun santral tipe dönüştüğü ender görülen bir olgu olması sebebiyle sunuldu.

Anahtar Kelimeler: Arnold Chiari Malformasyonu, obstrüktif sleep apne, oksijen tedavisi, trakeostomi, vokal kord paralizisi

FigÃr 1

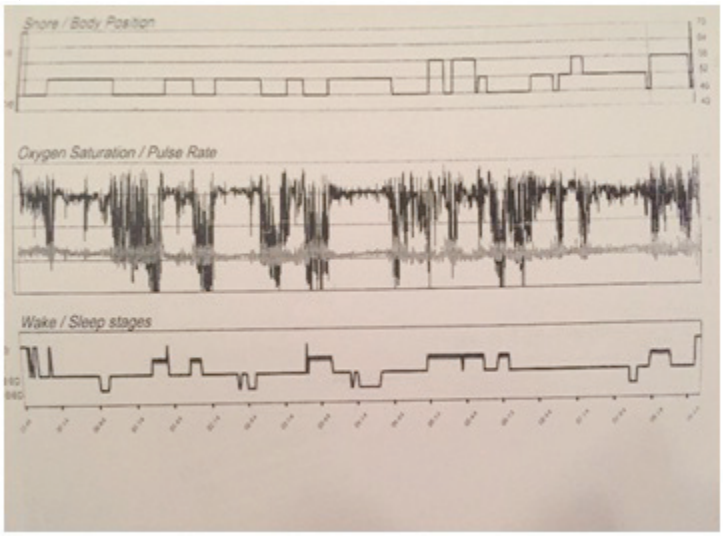

Ä°lk PFD operasyonundan 4 yÄ±l sonraki hipnogram (OSAS).

Tablo 1

Solunumsal olaylar					
Parametre	Obstrüktif	Miks	Santral	Toplam apne	Hipopne
Sayı	104	36	289	429	55
AHİ	18.5	6.4	51.5	76.4	9.8
Ortalama süre (saniye)	17.0	23.7	19.8	19.4	18.2
En uzun süre (saniye)				44.4	29.9
NREM'deki sayı	100	22	279	401	42
REM'deki sayı	4	14	10	28	13

Vokal kord paralizisi sonrasÄ± yapÄ±lan PSG de geliÅŸmiÅŸ olan solunumsal olaylar

FigÃ r 2

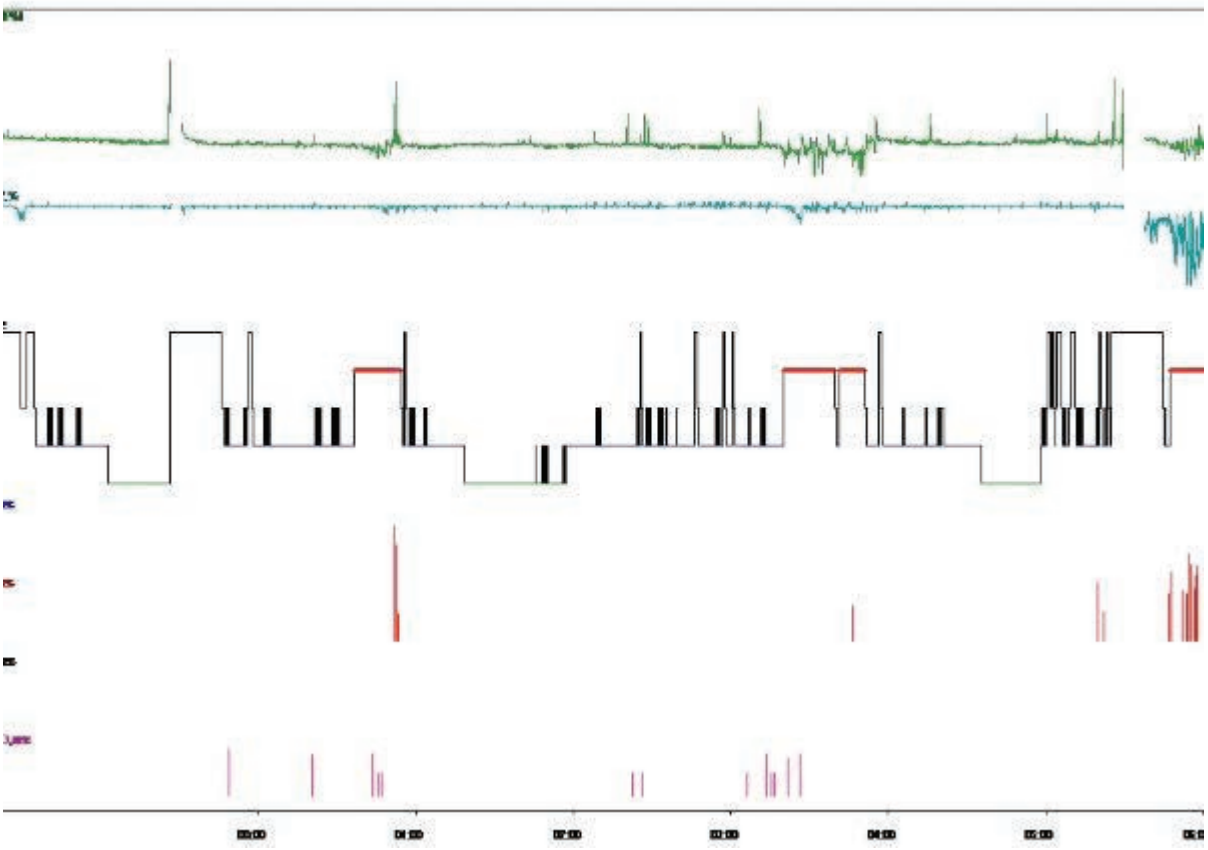

Oksijen tedavisi altÄ±ndaki hipnogram

EP-435
UYKU APNE SENDROMU VE EPİLEPSİ İLİŞKİSİ

Handan İnönü Köseoğlu[1], Ahmet Cemal Pazarlı[2]

[1]Gaziosmanpaşa Üniversitesi, Tıp Fakültesi, Göğüs Hastalıkları Anabilim Dalı, Tokat
[2]Elbistan Devlet Hastanesi, Göğüs Hastalıkları Bölümü, Kahramanmaraş

OLGU: Yirmi sekiz yaşında erkek hasta. Bir ay önce ve dün gece uykuda epileptik nöbet geçirmesi üzerine uyku polikliniğine yönlendirilen hastanın horlama, tanıklı apne yakınmaları mevcuttu. Özgeçmişinde özellik yoktu, sigara ve alkol kullanmıyordu. Beden kitle indeksi (BKİ): 31.1, Epworth Uykululuk Skoru: 7 idi. Polisomnografi (PSG) incelemesinde uyku etkinliği % 81, uyku latansı 48 dakika, uyku evrelerinin dağılımı REM, NREM evre 1, evre 2, evre 3 sırasıyla %17.9, 7.6, 47.5, 27 tespit edildi. Uyku esnasında supin pozisyonda aralıklı olarak orta şiddette horlama kaydedildi. Uyku süresince 50 adet solunumsal olayın oluştuğu, solunumsal olayların 15 tanesinin obstrüktif apne, 9 tanesinin santral apne ve 26 tanesinin hipopne olduğu izlendi. Apne hipopne indeksi (AHİ): 8.1, en uzun apne süresi 17.5 saniye, gece boyunca ortalama oksijen satürasyonu %94, minimum oksijen satürasyonu ise %83 olarak saptandı. Solunumsal olaylarının süpin pozisyonda bir miktar arttığı görüldü (AHİsüpin:9.6, AHİsolyan:4.8). Üst solunum yolu endoskopik incelemesinde herhangi bir patoloji tespit edilmeyen hastaya yapılan pozitif hava-yolu basınç (PAP) titrasyonunda solunumsal olayların tamamı elimine edildi, otomatik CPAP cihazı reçete edildi. PSG gecesine ait hipnogram şekil 1'de, titrasyon gecesine ait basınç değişim grafisi şekil 2'de gösterilmiştir. Hasta iki yıldır tarafımızca takiptedir, bu süre içinde epilepsi nedeniyle almakta olduğu üçlü ilaç (Depakin, Topomax, Tegretol) kombinasyonu azaltılarak tek ilaçla tedavinin devam ettiği, ilk tanı konulduğunda ayda bir kez olan epileptik nöbetlerinin 6 ayda bir sıklığa kadar gerilediği, CPAP tedavisini kullanmaya devam ettiği öğrenilmiştir. Olgu epilepsi-uyku apne sendromu birlikteliğine ve etkin uyku apne tedavisinin epilepside iyileşme sağladığına dikkat çekmek amacıyla sunulmuştur.

TARTIŞMA: Uyku sırasında inhibitör mekanizmaların etkinliğinin azalması nedeniyle, kortikal uyarılmışlık artmakta ve epileptik nöbetlerin ortaya çıkması kolaylaşmaktadır. Nöbetler özellikle NREM evre 1-2'de görülmektedir. Altta yatan herhangi bir uyku bozukluğu varlığı serebral kan akımının azalmasına, hipoksemiye ve uyku deprivasyonuna yol açarak, epileptik olgularda nöbet sıklığını ve şiddetini artırabilmektedir. Bir çalışmada epilepsi hastalarının PSG ile değerlendirmesi sonucu olguların %71'de obstrüktif uyku apne sendromu tespit edilmiştir. Epilepsi ve kullanılan antiepileptik ilaçlar uyku mimarisinde değişiklikler yapmakta, uyku latansında uzama, sık uyanmalara ve gündüz uykululuğa neden olabilmektedir. Sonuç olarak; epilepsi hastaları uyku düzeni ve uyku ilişkili solunum bozuklukları açısından sorgulanmalı gerekli tedaviler sağlanmalıdır.

Anahtar Kelimeler: Epilepsi, uyku apnesi, polisomnografi

Şekil 1: PSG gecesine ait hipnogram

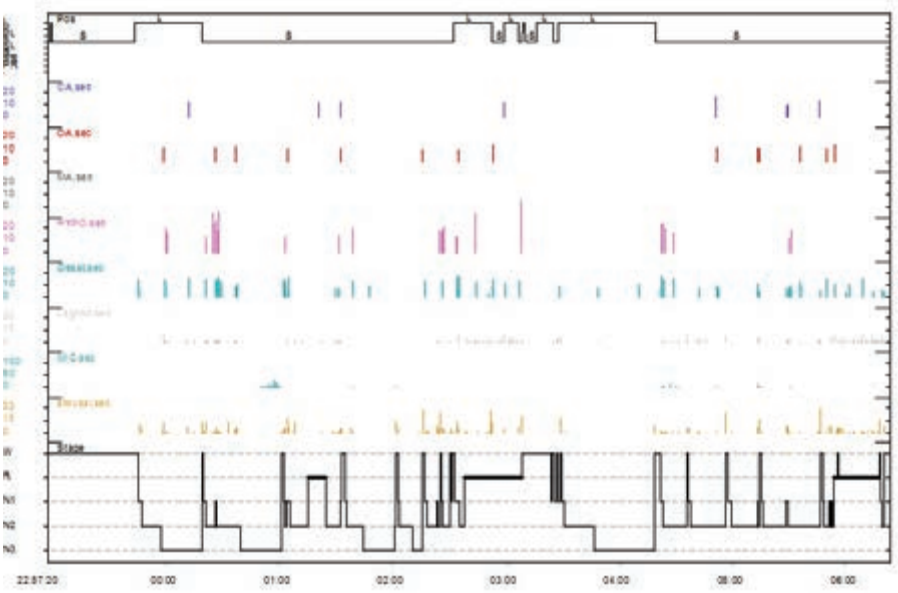

Şekil 2: PAP titrasyonu gecesine ait basınç değişim grafiği

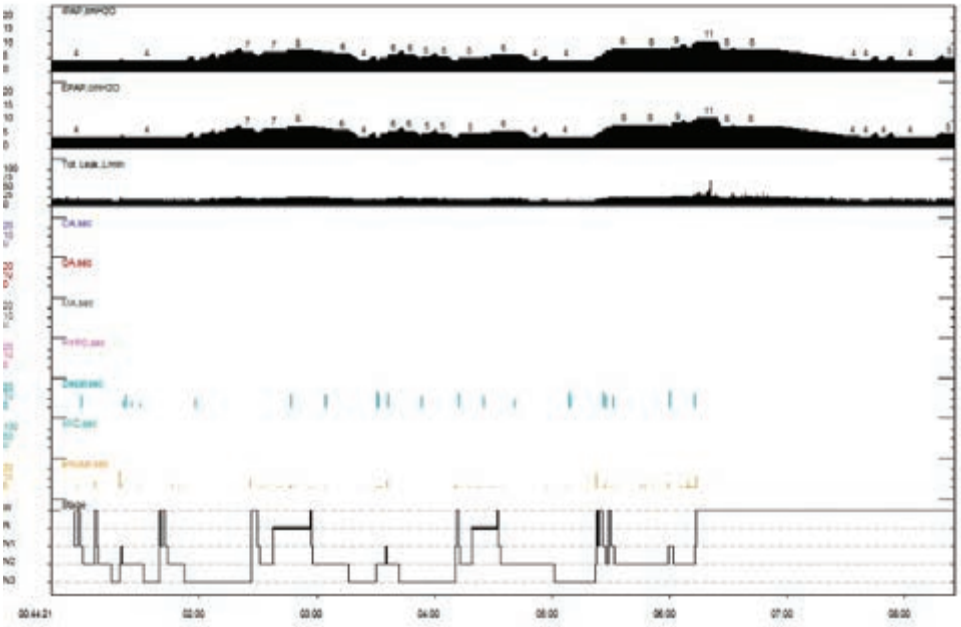

EP-436
AKROMEGALİ VE SANTRAL UYKU APNE SENDROMU BİRLİKTELİĞİ

Handan İnönü Köseoğlu[1], Faruk Kutlutürk[2], Erkan Gökçe[3], Ahmet Cemal Pazarlı[4]

[1]Gaziosmanpaşa Üniversitesi, Tıp Fakültesi, Göğüs Hastalıkları Anabilim Dalı, Tokat
[2]Gaziosmanpaşa Üniversitesi, Tıp Fakültesi, İç Hastalıkları Anabilim Dalı, Tokat
[3]Gaziosmanpaşa Üniversitesi, Tıp Fakültesi, Radyoloji Anabilim Dalı, Tokat
[4]Elbistan Devlet Hastanesi, Göğüs Hastalıkları Bölümü, Kahramanmaraş

OLGU: Elli bir yaşında erkek hasta, uykuda nefessiz kalma şikayetiyle başvurdu. Özgeçmişinde 2007 yılında büyüme hormonu (GH) salgılayan hipofiz adenomu nedeniyle operasyon öyküsü mevcuttu. 2012 yılında yapılan kontrol MR (Şekil 1) değerlendirmede nüks adenom tespit edildiği ve takiplerde lezyonun boyutunda değişiklik olmadığı öğrenildi. Eşlik eden diabetes mellitus ve hipertansiyon nedeniyle medikal tedavi ve GH antagonisti olarak somatostatin kullanmaktaydı. Akromegalik fenotip özellikleri (Şekil 2) taşıyan hastaya uykuda yaşadığı problem nedeniyle uyku apne sendromu açısından değerlendirilmek üzere polisomnografi (PSG) incelemesi yapıldı. Horlama ve gündüz aşırı uyku hali tariflemiyordu. Beden kitle indeksi (BKİ): 34.2, Epworth Uykululuk Skoru: 2 idi. PSG'de apne hipopne indeksi (AHİ): 58 tespit edildi, uyku süresince 426 adet solunumsal olayın oluştuğu, solunumsal olayların 91 tanesinin obstrüktif apne, 5 tanesinin mikst apne, 287 tanesinin santral apne ve 43 tanesinin hipopne olduğu izlendi. En uzun apne süresi 34.0 saniye olarak saptandı. Bu bulgularla hastaya "ağır dereceli santral uyku apne sendromu" tanısı konuldu. Operasyon açısından değerlendirilen hastada lezyonun lokalizasyonu nedeniyle operasyon düşünülmediği bildirildi. Üst solunum yolu endoskopik incelemesinde herhangi bir patoloji tespit edilmeyen hastaya 9 cmH2O basınçta CPAP cihazı reçete edildi. PSG ve titrasyon gecesine ait uyku verileri Tablo 1'de belirtilmiştir. Akromegali çoğunlukla tıkayıcı tipte uyku apne sendromuna yol açması nedeniyle, olgu akromegali-santral uyku apne sendromu birlikteliği nedeniyle sunuldu.

TARTIŞMA: Akromegali bulguları yumuşak dokularda hipertrofiye bağlı somatik bulgularla ve diyabet, kalp yetmezliği, hipertansiyon gibi sistemik bulgularla karakterize bir hastalıktır. Artmış GH ve IGF-1 düzeyinin vücuttaki somatik etkileri deri, kemik, kıkırdak, bağ dokularda ve diğer epitelyal dokularda büyümenin uyarılmasıdır. Solunum mukozası ve üst solunum yolu yumuşak dokularında hipertrofi, makroglossi tıkayıcı tipte uyku apne sendromu gelişmesine neden olur ki oran serilerde %80-90 olarak bildirilmektedir. GH/IGF-1'in santral solunum merkezine direkt etkiyle solunum kontrolünün bozulması (solunum instabilitesi) ve artmış hormon düzeylerinin, santral apnelerin gelişimine katkıda bulunduğu bildirilmiştir. Akromegali tedavisi ile altta yatan uykuda solunum bozukluğu (USB)'nin tamamen düzeldiğine dair verilerin yanı sıra, kalıcı yapısal değişiklikler nedeniyle USB'nin sebat ettiği yönde sonuçlar da mevcuttur. USB tedavi edilmediği takdirde yaratacağı sistemik sonuçları nedeniyle, akromegali olgularında PAP tedavisinin gerekliliği unutulmamalıdır.

Anahtar Kelimeler: akromegali, uyku apne sendromu, santral uyku apne

Şekil 1: Koronal planda T2 ağırlıklı MR imajında hipofiz gland lojunu büyük oranda dolduran düzgün konturlu, hafif heterojen hipointens makroadenom (oklar) görülmektedir

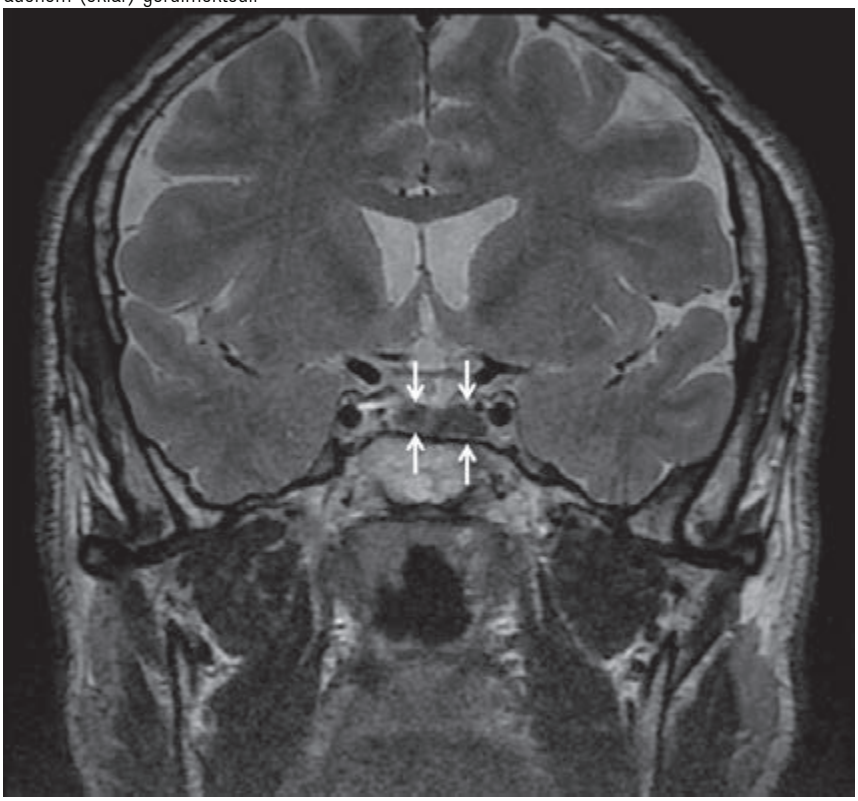

Şekil 2: Akromegalik fenotip özellikler

Tablo 1: Polisomnografi ve titrasyon gecesinde elde edilen uyku verileri

	Polisomnografi	Titrasyon
Toplam uyku süresi (dakika)	441	389
Uyku etkinliği (%)	89	93.7
REM (dakika)* (%)	76 17.2	90.5 23.3
Evre 1 (dakika)* (%)	68.5 15.5	40.5 10.4
Evre 2 (dakika)* (%)	202.5 45.9	144 37
Evre 3 (dakika)* (%)	94 21.3	114 29.3
AHİ	58	0.6
AHİREM	39.5	0
AHİNREM	6.8	0.8
AHİSUPİN	112	3.1
AHİSOL-SAĞ YAN	7.3-47.1	0
Santral apne sayısı	287	0
Obstrüktif apne sayısı	91	0
Mixt apne sayısı	5	0
Hipopne sayısı	43	4
Uyanıklık O2 saturasyonu	96	96
Ortalama O2 saturasyonu	95	96
Minimum O2 saturasyonu	82	91
ODİ	44.5	0.2
Desaturasyon %	3.1	0
En uzun apne süresi (saniye)	34	0

*Uyku evreleri toplam uyku zamanının yüzdesi ve dakika olarak verildi, REM:Rapid Eye Movement AHI:Apne-Hipopne indeksi, ODİ: oksijen desaturasyon indeksi, Desaturasyon %: oksijen saturasyonunun %90'ın altında geçtiği zaman dilimi

EP-437

OBSTRÜKTİF UYKU APNE SENDROMUNA EŞLİK EDEN İKİ OKÜLER MORBİDİTE: GEVŞEK GÖZKAPAĞI SENDROMU VE SANTRAL SERÖZ KORYORETİNOPATİ

Handan İnönü Köseoğlu[1], Bülent Yazıcı[2], Nurşen Yaşayancan[1]

[1]Gaziosmanpaşa Üniversitesi, Tıp Fakültesi, Göğüs Hastalıkları Anabilim Dalı, Tokat
[2]Uludağ Üniversitesi, Tıp Fakültesi, Göz Hastalıkları Anabilim Dalı, Bursa

OLGU: Ellidokuz yaşında erkek hasta, 2.5 aydır sol gözünün puslu görmesi yakınmasıyla başvurdu. Oküler muayenede sol üst gözkapağında hafif ptozis, kirpik ptozis ve gevşeklik saptandı (Şekil 1). Fundoskopi ve optik koherens tomografiyle sol gözde maküler seröz dekolman gözlendi (Şekil 2). Bu bulgularla gevşek gözkapağı sendromu (GGS) ve santral seröz koryoretinopati (SSKR) tanısı konan hasta, uykuda horlama ve solunum güçlüğü tarif etmesi nedeniyle, obstrüktif uyku apne sendromu (OSAS) araştırılması için konsülte edildi. Özgeçmişinde özellik yoktu, aktif sigara içici olduğu öğrenildi. Beden kitle indeksi (BKİ): 36.7, boyun-bel-kalça çevresi sırasıyla 43-119-110 cm, Epworth Uykululuk Skoru: 9 tespit edildi. Yapılan polisomnografi (PSG) incelemesinde apne hipopne indeksi (AHİ): 13.3, (AHİsüpin: 25.5, AHİsağ yan: 0.6, AHİsol yan: 7.9, AHİREM: 37.5, AHİNonREM: 6.8), en uzun apne süresi 21.5 saniye olarak saptandı. Gece minimum oksihemoglobin satürasyonu %87 olarak bulundu. Bu bulgularla "Sırtüstü pozisyonda ve REM'de ağırlığı artan obstrüktif uyku apne sendromu" tanısı konulan ve üst solunum yolu endoskopik incelemesinde herhangi bir patoloji tespit edilmeyen hastaya pozitif havayolu basınç (PAP) tedavisi planlanarak titrasyon yapıldı. PAP tedavisi ile solunumsal olayların tamamı elimine edildi, otomatik CPAP cihazı reçete edildi. PSG ve titrasyon gecesine ait uyku verileri Tablo 1'de belirtilmiştir.

TARTIŞMA: OSAS'a bağlı olabilecek çeşitli oküler komplikasyonlar (retina damarlarında kıvrılma, gevşek gözkapağı sendromu, glokom, keratokonus, santral seröz koryoretinopati, papilödem, optik nöropati, non-arteritik iskemik optik nöropati, retina ven tıkanıklığı) bildirilmiştir. Olgumuzda aynı anda hem gözkapağı (GGS) hem de retina (SSKR) anormallikleri OSAS'a eşlik ediyordu. Patogenezde, uykudaki apne-hipopnelere sekonder gelişen hipoksemi-reoksijenasyon atakları, hiperkoagülabilite, artmış oksidatif stres, serbest oksijen radikalleri, endotel disfonksiyonu ve hipoksinin optik sinirde direkt hasarı, kan basıncında dalgalanma ve sempatik hiperaktiviteye bağlı indirekt optik sinir hasarlanması gibi nedenler sorumlu tutulmaktadır. Mevcut patolojilerin OSAS ağırlık derecesi ve gece oksijen satürasyonundaki azalma ile ilişkili olduğu gösterilmiştir. Bu nedenledir ki göz patolojileri olan olgularda altta yatan risk faktörü olarak OSAS akılda tutulmalı, OSAS'lı olgular da göz problemleri açısından sorgulanmalıdır.

Anahtar Kelimeler: Hipoksi, santral seröz koryoretinopati, uyku apne sendromu

Şekil 1: Sol gözde ptozis, üst gözkapağında gevşeklik ve kirpiklerde aşağı yönelim

Şekil 2: Optik koherens tomografide sol gözde santral seröz koryoretinopati bulgusu

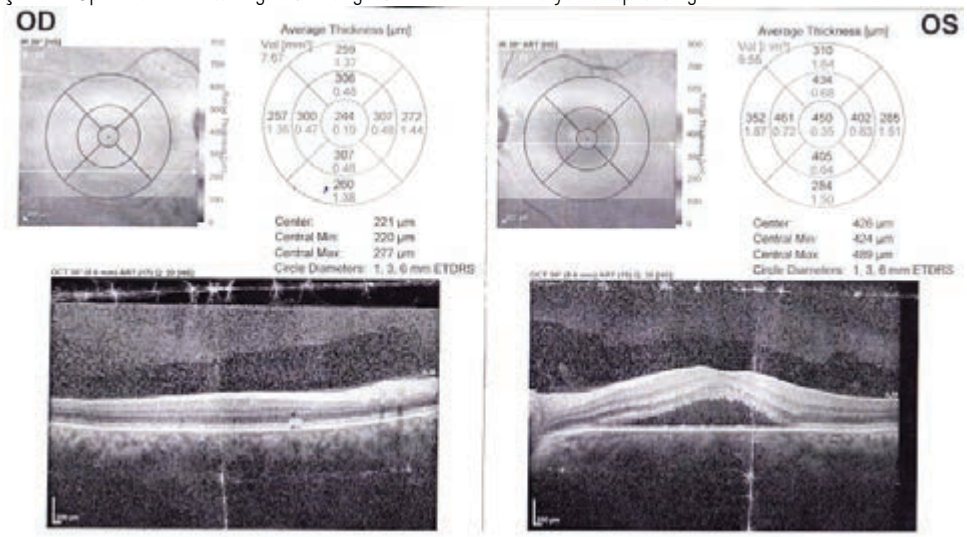

Tablo 1: Polisomnografi ve titrasyon gecesinde elde edilen uyku verileri

	Polisomnografi	Titrasyon
Toplam uyku süresi (dakika)	419.5	373.5
Uyku etkinliği (%)	87.8	86.3
REM (dakika)* (%)	86.5 20.6	37 9.9
Evre 1 (dakika)* (%)	43.5 10.4	34.5 9.2
Evre 2 (dakika)* (%)	184.5 44	185.5 49.7
Evre 3 (dakika)* (%)	105 25	116.5 31.2
AHİ	13.3	0
AHİ (REM)	37.5	0
AHİ (NREM)	6.8	0
AHİ (supin)	25.5	0
AHİ (sol-sağ yan)	0.6-7.9	0
Uyanıklık O2 saturasyonu	95	96
Ortalama O2 saturasyonu	95	95
Minimum O2 saturasyonu	87	93
ODİ	7.4	0
Desaturasyon %	0.3	0
En uzun apne süresi	21.5	0

*Uyku evreleri toplam uyku zamanının yüzdesi ve dakika olarak verildi, REM:Rapid Eye Movement AHI:Apne-Hipopne indeksi, ODİ: oksijen desaturasyon indeksi, Desaturasyon %: oksijen saturasyonunun %90'ın altında geçtiği zaman dilimi

EP-438
TIP FAKÜLTESİ ÖĞRENCİLERİ ARASINDA HUZURSUZ BACAK SENDROMU SIKLIĞI, DEPRESYON, ANKSİYETE VE UYKU KALİTESİ ARASINDAKİ İLİŞKİ

Muzaffer Sarıaydın, Ersin Günay, Mehmet Ünlü

Afyon Kocatepe Üniversitesi Tıp Fakültesi Göğüs Hastalıkları Ana Bilim Dalı, Afyonkarahisar

GİRİŞ: Çalışmamızda tıp fakültesi öğrencileri arasında Huzursuz Bacak Sendromu (HBS) sıklığını, depresyon, anksiyete ve uyku kalitesi arasındaki ilişkiyi saptamayı amaçladık.

MATERYAL-METOD: Çalışma tıp fakültesi öğrencilerine anket uygulanarak yapıldı. Ankette, demografik özellikleri belirlemeye yönelik olan soruların ardından HBS tanı kriterlerini içeren sorular soruldu. HBS tanısı alan katılımcılara HBS Şiddeti Değerlendirme Ölçeği uygulandı. Bütün katılımcılara ayrıca, Pittsburgh Uyku Kalitesi İndeksi (PUKİ), Beck Depresyon Ölçeği (BDÖ) ve Beck Anksiyete Ölçeği (BAÖ) uygulandı. Tüm sonuçlar HBS var olan ve olmayan olgular arasında karşılaştırıldı.

BULGULAR: Çalışmaya %55.2'si kız (n=222) olmak üzere 402 tıp fakültesi öğrencisi katıldı. Yaş ortalaması 21.18 (18-25) yıl idi. HBS tanı kriterlerini karşılayanların oranı %16.91 (n=68) idi. HBS'nin kız öğrencilerdeki oranı %18.01 (n=40), erkeklerde %15.6 (n=28) olarak bulundu. Kötü uyku kalitesi olan 169 öğrencinin içinde HBS tanısı olan 36 (%21.3), iyi uyku kalitesi olan 233 öğrencinin de HBS olan 32 (%13.73) öğrenci vardı (P=0.004). HBS tanısı alan olgularda HBS şiddet değerlendirme ölçeği ile BDÖ ve BAÖ puanları karşılaştırıldığında şiddet ile depresyon ve anksiyete durumlarında pozitif korelasyon olduğu saptandı (Sırasıyla; P=0.002, R=0.372 ve P<0.001, R=0.506).

SONUÇ: Çalışmamızın sonuçlarında tıp fakültesi öğrencilerinde HBS sıklığı literatürde belirtilen oranlardan yüksek olarak tespit edildi. HBS tanısı konulan olguların kötü uyku kalitesine sahip oldukları görüldü. Ayrıca, HBS tanılı olgularda HBS şiddet değerlendirme ölçeği ile anksiyete ve depresyon düzeyleri arasında pozitif korelasyon mevcuttu. Bu sonuçlardan yola çıkarak, hastalığın psikolojik belirtilerini tanımak ve bu belirtilerle mücadele etmenin önemli olduğunu düşünmekteyiz.

EP-439
SAĞLIKLI ERİŞKİN KADINLARDA UYKU KALİTESİ, YORGUNLUK VE GÜNDÜZ UYKULULUK DURUMUNUN İNCELENMESİ

Yonca Zenginler[1], Buket Akıncı[1], Ela Tarakcı[2]

[1]Biruni Üniversitesi, Sağlık Bilimleri Fakültesi, Fizyoterapi ve Rehabilitasyon Bölümü
[2]İstanbul Üniversitesi, Sağlık Bilimleri Fakültesi, Fizyoterapi ve Rehabilitasyon Bölümü

GİRİŞ: Sağlıklı uyku alışkanlıklarının kişinin gündüz fonksiyonlarıyla ilişkisi olduğu bilinmektedir. Günde 7 saatten az uyuyan kişilerde gün içi yorgunluk ve gündüz uykululuk şikayetleri artmaktadır. Çalışmamızın amacı sağlıklı genç erişkin kadınlarda uyku kalitesi, yorgunluk ve gündüz uykululuğun birbiriyle ilişkisinin incelenmesidir.

GEREÇLER VE YÖNTEM: Çalışmamıza 20-60 yaş arası 43 sağlıklı erişkin kadın dahil edildi. Olguların uyku kalitesi "Pittsburgh Uyku Kalitesi İndeksi (PUKİ)" ile değerlendirildi. PUKİ alt grup skorları olarak bilinen; uyku süresi, uyku bozukluğu, uyku latansı, gündüz disfonksiyon, uyku etkinliği, uyku kalitesi ve ilaç kullanımı puanlandı. Yorgunluk şiddeti "Yorgunluk Şiddet Ölçeği (YŞÖ)" ile, gündüz uykululuk düzeyleri "Epworth Gündüz Uykululuk Skalası (EUS)" ile belirlendi.

BULGULAR: Olguların yaş ortalaması 32.1±7.3 yıldı. 28'i (%65.1) evli, 15'i (%34.9) bekardı ve 37 (%86) olgu aktif olarak çalışıyordu. On yedi (%39.5) olgunun sigara kullanım hikayesi vardı. Ortalama PUKİ skoru 5.4±3.0, YŞÖ skoru 39.5±12.4 ve EUS skoru 4.6±2.5 idi. Uyku süresi 14 olguda (%32.5) 7 saatten az olarak belirtilmişti. PUKİ total skoru ve alt grup skorları, EUS ve YŞÖ arasındaki ilişki incelendiğinde; EUS ile PUKİ total skoru ($r=0.308$ $p=0.044$) ve uyku etkinliği ($r=0.334$ $p=0.029$) arasında ve YŞÖ ile gündüz disfonksiyon skoru ($r=0.335$ $p=0.028$) ve EUS ($r=0.575$ $p<0.0001$) arasında anlamlı ilişki bulundu.

TARTIŞMA: Çalışmamızın sonuçları, sağlıklı erişkin kadınlarda uyku kalitesinde ve gündüz uykululuk düzeyinde anlamlı bir etkilenme görülmese de, uyku kalitesindeki azalmanın gündüz uykululuk seviyesini de olumsuz etkileyebildiğini göstermiştir. Buna ek olarak yorgunluk şiddetinin artması gündüz fonksiyonlarını yerine getirmeyi zorlaştırmaktadır. Sağlıklı erişkin genç kadınlarda uyku kalitesi, gündüz uykululuk ve yorgunluk şiddeti arasındaki ilişkinin, depresyon ve çalışma saatleri de göz önünde bulundurularak daha geniş örneklem büyüklüğünde incelenmesi gerektiğini düşünüyoruz.

Anahtar Kelimeler: uyku kalitesi, yorgunluk, gündüz uykululuk

EP-440
KOAH OLGULARINDA UYKU BOZUKLUĞU VE ATAK

Buket Akıncı[1], Gökşen Kuran Aslan[2], Esen Kıyan[3]

[1]Biruni Üniversitesi Sağlık Bilimleri Fakültesi Fizyoterapi ve Rehabilitasyon Bölümü
[2]İstanbul Üniversitesi Sağlık Bilimleri Fakültesi Fizyoterapi ve Rehabilitasyon Bölümü
[3]İstanbul Üniversitesi İstanbul Tıp Fakültesi Göğüs Hastalıkları Anabilim Dalı

GİRİŞ: Kronik Obstrüktif Akciğer Hastalığı (KOAH) tüm dünyada önde gelen bir mortalite ve morbidite nedenidir. Mortaliteyi etkileyen en önemli faktörlerden birisi atak sayısı ve şiddetidir. Literatürde KOAH'lı hastalarda subjektif uyku kalitesi ile atak geçirme arasında ilişki olduğu gösterilmiştir. Çalışmamızda poligrafik uyku parametreleri ve son bir yıl içindeki atak varlığı araştırılmıştır. Gereçler ve YÖNTEM: Çalışmaya son altı ay içerisinde, uyku şikayetlerine bakılmaksızın, rutin olarak poligrafik uyku çalışması (Stardust II, Philips-Respironics PA, USA) yapılmış olan, orta, ağır ve çok ağır şiddette 51 stabil KOAH olgusu (46 Erkek, 5 Kadın) (ortalama yaş=59.8±8.1) alındı. Olguların demografik özellikleri, son bir ay içerisinde stabil dönemde yapılmış spirometre değerleri kaydedildi. Olguların son 1 yıl içindeki atak hikayeleri not edildi. Poligrafik uyku verilerinden; Apne-Hipopne İndeksi (AHİ), Oksijen Desaturasyon İndeksi (ODİ), Nokturnal Minimum Saturasyon (NMS), Nokturnal Ortalama Saturasyon (NOS) ve Saturasyonun %90 altında geçtiği süre kaydedildi.

BULGULAR: Olguların %42.1 si orta, % 33.3 ağır ve %19.6 çok ağır KOAH'lıydı. Poligrafik uyku çalışması sonuçlarına göre olguların 38'inde (%74.5) uyku apne (AHİ≥5) saptandı ve 50 olguda (%98) uyku kalitesi kötüydü (PUKİ global skoru>5). Son bir yıl içinde atak geçiren dokuz olgu (%17.6) vardı ve AHİ skorları ≥5'ti. Dört olgunun atak nedeniyle yoğun bakım yatışı vardı.

TARTIŞMA: Çalışmamızda stabil KOAH olgularında son bir yıl içindeki atak varlığı ile objektif uyku parametreleri araştırılmıştır. Sonuçlarımıza göre AHİ<5 olan olguların hiçbirinde son bir yıl içinde atak hikayesi yokken, AHİ≥5 olan olguların % 23.7'sinde atak hikayesi olduğu görülmüştür. Bu sonuç KOAH'lı hastalarda semptom şiddetinin uyku bozuklukları ile ilişkili olduğu bilgisini destekliyor olabilir. Ancak uyku sorunlarının atak geçirme üzerine olan etkisinin de daha büyük bir örneklem grubu ve objektif verilerle araştırılması gerektiğini düşünmekteyiz.

Anahtar Kelimeler: KOAH, poligrafi, uyku kalitesi

EP-441

OBEZ VE OBEZ OLMAYAN OBSTRUKTİF UYKU APNE SENDROMLU (OSAS) OLGULARDA HAVA YOLU DUYARLILIĞI VE AKCİĞER FONKSİYONLARININ DEĞERLENDİRİLMESİ

Sibel Ayık[1], Ayşe Dallı[1], Melih Kaan Sözmen[2], Galip Akhan[3]

[1]İzmir Katip Çelebi Üniversitesi, Göğüs Hastalıkları Anabilim Dalı, İzmir
[2]İzmir Katip Çelebi Üniversitesi, Halk Sağlığı Anabilim Dalı, İzmir
[3]İzmir Katip Çelebi Üniversitesi, Nöroloji Anabilim Dalı, İzmir

Obezite OSAS gelişiminde bağımsız bir risk faktörüdür. OSAS'da obezitenin üst hava yollarında obstruksiyon yapıcı etkisi bilinmektedir. Fakat alt hava yollarına etkisi net olarak bilinmemektedir. Bu çalışmada obez ve obez olmayan OSAS'lı olgularda hava yolu duyarlılığı (bronşial hiperreaktivite) ve solunum fonksiyonlarını değerlendirmeyi amaçladık. Laboratuvarımızda 20-65 yaş aralığında OSAS ön tanısı ile polisomnografi yapılmış olguların boy, kilo, vücut kitle indeksi (VKİ), boyun çevresi (BÇ), polisomnografik bulgular (apne hipopne indeksi (AHİ), en düşük satürasyon değerleri) ve Epworth uykululuk skalaları değerlendirildi. Obezite gruplandırması normal VKİ<30, obez 30≤VKİ şeklinde yapıldı. OSAS olmayan olgular AHI<10, OSAS olguları 15≤AHI olan gruptan seçildi. Her grupda 24 olgu çalışmaya dahil edildi. Olgulara bronş provakasyon testi, otururken ve supin pozisyonda yatarken solunum fonksiyon testi, difuzyon testi yapıldı. Gruplar arasında solunum fonksiyon testlerinde ve hava yolu duyarlılığındaki değişiklikler istatistiksel olarak değerlendirildi.

BULGULAR: Çalışmaya alınan hastaların 4'ünde bronşiyal hiperreaktivite izlendi, gruplar arasında istatistiksel olarak anlamlı fark izlenemedi. Oturur pozisyonda yapılan ölçümlerde FVC, FEV1, PEF, TLC ve FRC'de özellikle grup 1'de (obez OSAS grubunda) istatistiksel olarak anlamlı düzeyde düşüklük izlendi. Sırt üstü yatarken ölçülen SFT değerlendirmesinde de benzer şekilde FVC, FEV1, TLC, RV ve FRC'de Grup 1'de istatistiksel olarak anlamlı düzeyde düşüklük mevcuttu. Oturur ve yatar pozisyonda yapılan ölçümlerde solunum fonksiyon parametrelerindeki değişiklik FEV1 dışında istatistiksel olarak anlamlı düzeyde değildi. Beklenen değerlere göre hesaplanan ölçümler; %FRC, %PEF, %FEV1 ve %FVC korelasyon analizinde AHI ve VKI'den etkilendiği görüldü. Solunum fonksiyon parametrelerini etkilediği bilinen sigara içiminin de özellikle %FVC, %FEV1, %RV, %TLC ve %KCO'yu etkilediği gözlendi. Sonuç olarak, OSAS göstergesi olan AHI ve risk faktörü olan obezite göstergesi VKI'nin solunum fonksiyon testinde özellikle alt havayollarını ve FRC'yi etkilediği gözlenmiştir. Olguların oturur pozisyondan sırt üstü yatar pozisyona geçişte solunum fonksiyonlarındaki değişiklikler çalışma gruplarında belirgin fark göstermemiştir.

Anahtar Kelimeler: Obezite, apne, solunum fonksiyon testi, hava yolu duyarlılığı, bronşial hiperreaktivite.

Tablo 1

Table 1. Demographic characteristics of patients

	Group1 (n=24) AHI≥15/h, VKİ≥30kg/m²	Group2 (n=24) AHİ≥15/h, VKİ<30kg/m²	Group3 (n=24) AHİ≤10/h, VKİ≥30kg/m²	Group4 (n=24) AHİ≤10/h, VKİ<30kg/m²	P
Age (years)	49,38±9,22	51,83±8,03*	42,96±10,44	42,42±10,66	**0,001**
Female, n (%)	10 (%41,7)	2 (%8,3)*	13 (%54,2)	7 (%29,2)	**0,006**
Apnea-hypopnea index (/h)	57,08±30,42	41,52±19,42	4,08±2,81	2,67±2,57	**<0,001**
Min SpO_2 (%)	71,54±14,99	79,29±8,4*	89,00±3,24	90,29±3,9*	**<0,001**
BMI(kg/m²)	39,26±5,80	28,20±2,28	33,55±3,70	26,37±2,26*	**<0,001**
Neck circumference (cm)	43,58±4,12*	40,38±4,03	39,55±3,60	38,14±3,19	**<0,001**
Waist circumference (cm)	115,88±10,40	103,38±8,33	105,73±9,16	95,00±9,73	**<0,001**
Hip circumference (cm)	121,13±11,20	105,95±5,78	116,05±5,12	105,45±5,15	**<0,001**
Epworth sleepiness score	8,96±5,88	8,63±5,82	5,83±3,06	5,71±4,78	0,063
Smoking >10py, n	11	12	6	7	0,202
Bronchial hyperactivity, n	2	1	1	0	0,555

Data are expressed in mean±SD. A p<0.05 was considered significant (bold).

Tablo 2

Table 2. Pulmonary function and diffusion test results in sitting position.

Sitting Position	Group 1(n=24)	Group2 (n=24)	Group3 (n=24)	Group4 (n=24)	P
FVC (mL)	3229±933[a]	3062±940	3720±1330	4480±1240	**0,001**
% Pred FVC	80±15[a]	87±13	97±13	105±13	**0,005**
FEV1(mL)	2748±709[a]	3306±804	3120±1141	3822±1102	**0,001**
% Pred FEV1	93±17[a]	103±12	101±12	108±10	**0,006**
FEV1/FVC %	86±8	86±9	87±7	86±8	0,832
MEF75 (L/s)	2,328±1,820[a]	6,993±1,824	6,458±2,181	6,983±2,208	**0,027**
% Pred MEF75	83±29	94±19	94±19	93±20	0,174
MEF50 (L/s)	4,103±1,017	4,770±1,034	4,739±1,080	5,007±1,837	0,263
% Pred MEF50	85±33	103±30	101±28	103±27	0,041
MEF25(L/s)	1,378±0,838	1,810±0,773	1,727±0,834	2,113±0,813	0,087
% Pred MEF25	83±38	98±39	93±31	105±28	0,700
PEF (L/s)	5,397±1,854[a]	7,185±3,014	6,953±2,537	7,408±2,561	**0,038**
% Pred PEF	77±22	90±19	89±19	98±17	0,047
DIF (L/s)	4,471±1,188	4,930±1,748	5,346±1,537	5,101±2,210	0,416
TL_{co}(Hb) (mmol kPa/min)	7,437±1981	8,284±1,823	8,413±1,900	8,981±2,588	0,002
%Pred TL_{co}(Hb)	84±22	87±16	90±15	93±19	0,681
K_{co}(Hb) (mmol kPa min L)	1,624±0,330	1,600±0,400	1,626±0,237	1,337±0,217	0,803
%Pred K_{co} (Hb)	104±19	100±36	98±14	98±17	0,366
TLC(mL)	4845±1005[a]	5180±1220	5488±1153	5905±1060	**0,043**
%Pred TLC	85±12	87±18	94±12	93±10	0,187
RV(mL)	1708±404	1875±338	1756±371	1838±468	0,418
% Pred RV	85±22	89±12	88±26	97±18	0,213
FRC(mL)	2261±821[a]	2710±814	2231±680[a]	2104±1016	**0,001**
% Pred FRC	76±22[a]	82±22	75±20[a]	96±23	**0,004**

Data are expressed in mean±SD. A p<0.05 was considered significant (bold). [a] Mean values of Group 1 were significantly lower than Group 4. [b] Mean values of Group 3 were significantly lower than Group 4. [c] Mean values of Group 1 were significantly lower than Group 3.

Tablo 3

Table 3. Pulmonary function and diffusion test results in supine position.

Supine Position	Group 1(n=24)	Group2 (n=24)	Group3 (n=24)	Group 4 (n=24)	P
FVC(mL)	3167±939[a]	3060±1076	3458±1282	4329±1232	**0,002**
% Pred FVC	88±13[a]	92±15	94±12	102±14	**0,020**
FEV1(mL)	2657±818[a]	3157±785	3093±867[a]	3673±1141	**0,004**
% Pred FEV1	89±15[a]	96±14	97±12	103±14	**0,027**
FEV1/FVC %	85±8	84±9	87±7	85±7	0,722
MEF75(L/s)	5,269±1,922	6,358±1,973	5,511±1,736	6,071±2,335	0,078
% Pred MEF75	79±24	87±22	83±17	90±23	0,255
MEF50(L/s)	3,833±1,593	4,310±1,409	4,384±1,504	4,737±1,807	0,317
% Pred MEF50	88±33	95±26	96±25	99±27	0,718
MEF25(L/s)	1,432±0,652	1,646±0,750	1,788±0,626	1,947±0,880	0,117
% Pred MEF25	84±38	91±34	92±28	95±29	0,781
PEF(L/s)	5,596±2,002	6,661±2,254	5,931±2,055	7,152±2,800	0,108
% Pred PEF	73±20	80±23	78±17	88±20	0,297
TL_{co}(Hb) (mmol/kPa/min)	7,551±1,845	8,216±2,805	8,008±2,060	9,388±2,479	0,070
%Pred TL_{co}(Hb)	85±16	85±23	89±17	98±18	0,209
K_{co}(Hb) (mmol/kPa/min/L)	1,756±0,311	1,921±0,377	1,726±0,334	1,685±0,297	0,075
% Pred K_{co}(Hb)	112±18	102±24	106±19	106±17	0,563
TLC(mL)	4617±1176[a,c]	5572±1012	5050±938	5707±1452	**0,003**
% Pred TLC	86±12[a]	86±10	88±10	91±15	**0,024**
RV(mL)	1562±459[a]	1792±541	1541±228	1849±278	**0,032**
% Pred RV	80±10[a]	84±19[a]	86±16	98±13	**0,002**
FRC(mL)	1900±633[a]	2309±743	2028±847	2608±1249	**0,019**
% Pred FRC	82±18	96±18	87±25	95±16	0,683

Data are expressed in mean±SD. A p<0.05 was considered significant (bold). [a] Mean values of Group 1 were significantly lower than Group 4. [b] Mean values of Group 3 were significantly lower than Group 4. [c] Mean values of Group 1 were significantly lower than Group 2. [d]Mean values of Group 2 were significantly lower than Group 4.

Tablo 4

Table 4. Pulmonary function test result changes from sitting position to supine position

Sitting position to supine position (Difference in mL, %)	Group 1(24)	Group2 (24)	Group3 (24)	Group 4 (24)	P
FVC (mL)	1319±862	1613±1027	1650±1078	1608±1015	0,384
% Pred FVC	4±5	5±10	3±8	3±7	0,292
FEV1(mL)	57±152*	242±146	162±269	150±239	**0,035**
% Pred FEV_1	4±8	10±8	8±10	6±10	0,146
FEV_1/FVC%	0,8±2,6	2,16±3,84	0,17±4,43	0,66±4,73	0,366
TL_{CO}(Hb) (mmol/kPa/min)	-0,139±1,469	0,072±1,540	0,304±1,911	-0,305±1,911	0,553
%Pred TL_{CO}(Hb)	-0,87±0,18	1,12±1,534	0,69±1,228	-3,20±1,051	0,722
K_{CO}(Hb) (mmol/kPa/min/L)	-0,127±0,210	0,078±0,527	-0,120±0,196	-0,127±0,215	0,071
% Pred K_{CO}(Hb)	-8±14	6±38	-7±12	-7±13	0,074
TLC(mL)	217±530	8±1076	449±629	172±798	0,283
% Pred TLC	4,41±9,36	0,41±14,6	5,87±6,11	3,29±11,79	0,364
RV(mL)	139±399	121±276	195±313	22±340	0,349
% Pred RV	9,79±17,18	4,45±17,91	12,12±19,40	0,58±22,06	0,160
FRC(mL)	354±572	361±1018	210±858	761±624	0,107
% Pred FRC	13,37±19,18	11,12±28,88	7,66±26,81	21,39±19,84	0,258

*Mean values of Group 1 were significantly lower than Group 2.

Tablo 5

Table 5. Correlation analysis of AHI, BMI, and smoking during pulmonary function and diffusion tests in sitting position.

Sitting position	AHI		BMI		Smoking -py	
	(p:	r:)	(p:	r:)	(p:	r:)
% Pred FVC	**0,001**	**-0,257**	**0,015**	**-0,223**	**0,007**	**-0,256**
% Pred FEV_1	**0,003**	**-0,255**	**0,011**	**-0,236**	**0,010**	**-0,242**
% Pred TLC	**<0,0001**	**0,367**	0,075	-0,148	**0,038**	**-0,189**
% Pred RV	**0,004**	**-0,268**	0,178	-0,095	0,466	0,009
% Pred PEF	**0,032**	**-0,190**	**0,040**	**-0,180**	**0,023**	**-0,207**
% Pred FRC	**0,006**	**-0,310**	**<0,0001**	**-0,344**	0,383	-0,031
% Pred K_{CO} (Hb)	**0,011**	**-0,233**	0,217	0,081	**0,001**	**0,334**

EP-442
BİLİNÇ BOZUKLUĞU NEDENİ OLARAK UYKU APNE SENDROMU

Handan İnönü Köseoğlu[1], Betül Çevik[2], Ahmet Cemal Pazarlı[3], Nurşen Yaşayancan[1]

[1]Gaziosmanpaşa Üniversitesi, Tıp Fakültesi, Göğüs Hastalıkları Anabilim Dalı, Tokat
[2]Gaziosmanpaşa Üniversitesi, Tıp Fakültesi, Nöroloji Anabilim Dalı, Tokat
[3]Elbistan Devlet Hastanesi, Göğüs Hastalıkları Bölümü, Kahramanmaraş

OLGU: Ellidokuz yaşında erkek hasta. Sabah yatağında görüldüğünde uyandırılamayan ve bu duruma eşlik eden yoğun horlaması olan hasta acil servise getirildi. Geliş muayenesinde vücut ısısı, kan basıncı, kalp hızı normal olan hastanın bilinci uykuya meyilliydi; kuvvetli uyaran ile uyandırılabiliyordu. Kooperasyonu olmayan hastada lateralize nörolojik muayene bulgusu saptanmadı. Ense sertliği ve meningeal irritasyon bulgusu yoktu. Bilinç bozukluğu etyolojisi için yapılan serum glukoz ve elektrolit değerleri, böbrek ve karaciğer fonksiyon testleri, tam kan sayımı, elektrokardiyogram normal sınırlardaydı. Arter kan gazı incelemesinde hipoksemi mevcuttu (pH:7.42 pCO2:41.6 pO2:54.2 O2 sat:%88.4 HCO3:27). Beyin BT ve difüzyon MRI incelemeleri normal saptanan hasta nöroloji servine yatırıldı. Takibinde zaman zaman ajitasyonları olan hastanın bilinci yirmidört saat içinde açıldı. Hastanın ekokardiyografi, 24 saatlik holter, karotis-vertebral arter doppler USG ve elektroensefalogram incelemeleri normal saptandı. Hasta, sabah yatağında ilk bulunduğunda yoğun horlamasının gözlenmesi ve fenotipik özellikleri nedeniyle obstrüktif uyku apne sendromu (OSAS) açısından değerlendirilmek üzere tarafımıza konsülte edildi. Sorgulamada 4-5 yıldır horlamasının, tanıklı apne ve gündüz aşırı uyku hali yakınmalarının olduğu öğrenildi. BKİ:31.6, Epworth Uykululuk Skoru:10 tespit edildi. Ek hastalığı ve alkol kullanma öyküsü yoktu, aktif sigara içicisiydi. Polisomnografi (PSG) incelemesinde; apne hipopne indeksi (AHİ):21.9, AHİREM:45.3, AHİNREM:15.8, en uzun apne süresi 86.5 saniye, gece boyunca ortalama oksihemoglobin satürasyonu %93, minimum oksihemoglobin satürasyonu ise %70 tespit edilen hastaya "REM'de ağırlığı artan OSAS" tanısı konularak PAP titrasyonu yapıldı, CPAP ile solunumsal olaylar tamamiyle elimine edildi, otomatik CPAP cihazı reçete edildi. PSG ve titrasyon gecesine ait hipnogramlar Şekil 1 ve Şekil 2'de, uyku verileri Tablo 1'de belirtilmiştir. Hasta 1.5 yıldır CPAP tedavisine devam etmektedir ve CPAP kullanım süresince nörolojik açıdan herhangi bir şikayeti olmamıştır.

TARTIŞMA: Bilinç değişikliği kafa içi (travma, serebrovasküler hastalıklar, tümör, enfeksiyon vb) veya metabolik-toksik/sistemik nedenlere (aritmi, hipoksi, hiperkapni, hiper-hipoglisemi, anemi, elektrolit bozukluğu, toksinler, karaciğer-böbrek yetmezliği vb) bağlı olabilir. OSAS'da solunumsal olaylara bağlı gelişen, özellikle düşük arousal yanıtıyla ilişkili uzamış apneler hipoksemi ve hiperkapniye neden olarak bilinç değişikliği yaratabilir. Olgumuzda yapılan görüntüleme yöntemleri ve diğer incelemelerde herhangi bir patoloji tespit edilmemiş olması nedeniyle, mevcut bilinç değişikliği gece sabaha karşı olan uzamış apnelere bağlı düşünülmüştür. Acil servise bilinç bozukluğu nedeniyle getirilen hastaların ayırıcı tanısında OSAS'ın da düşünülmesi gerektiğine işaret etmek için olgu sunulmuştur.

Anahtar Kelimeler: obstrüktif uyku apne sendromu, bilinç bozukluğu, hipoksemi, hiperkapni

Şekil 1: PSG gecesine ait hipnogram

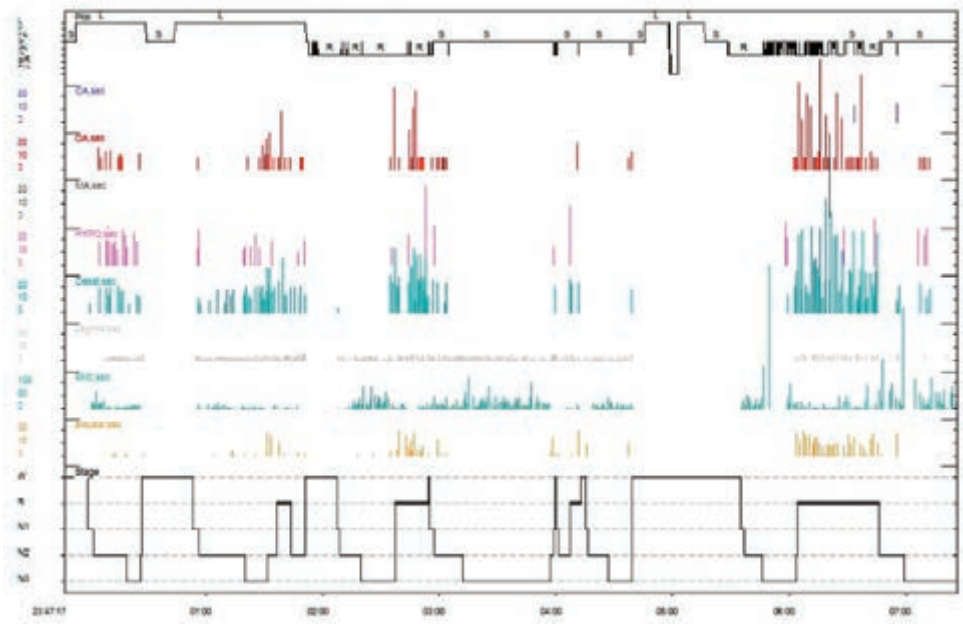

Şekil 2: PAP Titrasyonu gecesine ait hipnogram

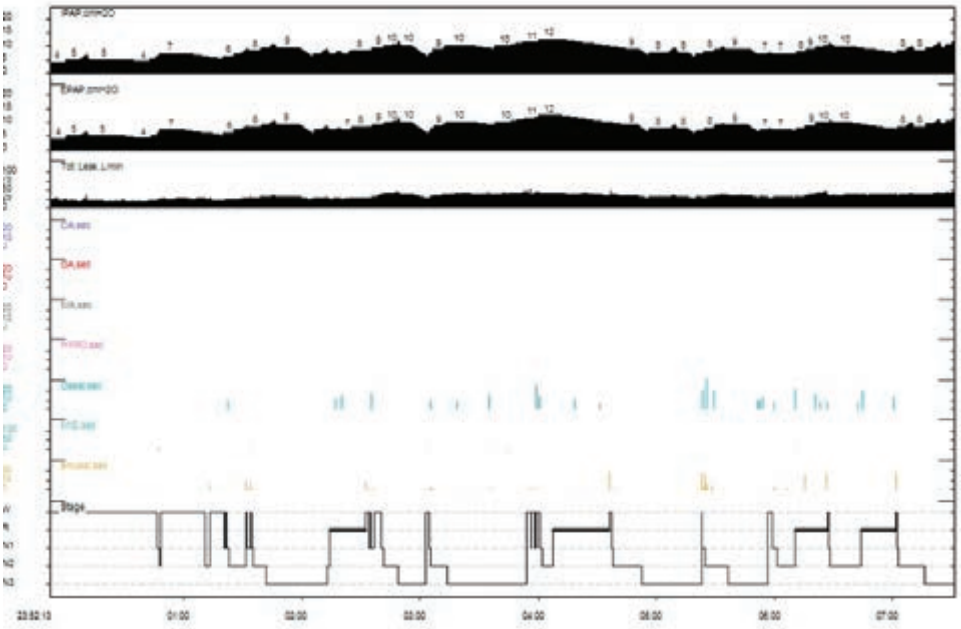

Tablo 1: Polisomnografi ve titrasyon gecesinde elde edilen uyku verileri

	Polisomnografi	Titrasyon
Toplam uyku süresi (dakika)	345.5	354.5
Uyku etkinliği (%)	75.3	77.2
REM (dakika)* (%)	71.5 20.7	81 22.8
Evre 1 (dakika)* (%)	14 4.1	18 5.1
Evre 2 (dakika)* (%)	122 35.3	105 29.6
Evre 3 (dakika)* (%)	138 39.9	150.5 42.5
AHİ	21.9	0
AHİ(REM)	45.3	0
AHİ(NREM)	15.8	0
AHİ(SUPİN)	16	0
AHİ(SOL-SAĞ YAN)	21-35	0
Uyanıklık O2 saturasyonu	94	94
Ortalama O2 saturasyonu	93	94
Minimum O2 saturasyonu	70	91
ODİ	22.3	4.1
Desaturasyon %	5.6	0.4
En uzun apne süresi (saniye)	86.5	0

*Uyku evreleri toplam uyku zamanının yüzdesi ve dakika olarak verildi, REM:Rapid Eye Movement AHI:Apne-Hipopne indeksi, ODİ: oksijen desaturasyon indeksi, Desaturasyon %: oksijen saturasyonunun %90'ın altında geçtiği zaman dilimi

EP-443
MENAPOZDAKİ KADINLARDA OBSTRUKTİF UYKU APNE SIKLIĞI

Pınar Mutlu[1], Bahriye Oya İtil[2], Murat Celiloğlu[3], Ahmet Ömer İkiz[4], İbrahim Öztura[5]

[1]Çanakkale 18 Mart Üniversitesi Tıp Fakültesi Hastanesi Göğüs Hastalıkları AD, Çanakkale
[2]Dokuz Eylül Üniversitesi Tıp Fakültesi Hastanesi Göğüs Hastalıkları AD, İzmir
[3]Dokuz Eylül Üniversitesi Tıp Fakültesi Hastanesi Kadın Hastalıkları AD, İzmir
[4]Dokuz Eylül Üniversitesi Tıp Fakültesi Hastanesi Kulak Burun Boğaz AD, İzmir
[5]Dokuz Eylül Üniversitesi Tıp Fakültesi Hastanesi Nöroloji AD,İzmir

GİRİŞ-AMAÇ: Çalışmamızda menapozda nöroendokrinel hormonal değişimler ve Obsturiktif Uyku Apne Sendromu (OUAS) arasındaki ilişkiyi; tesbit edilmiş hastalığın tedavisi ve depresyonsal risk faktörleri hariç kanıtlamaktır. YÖNTEM-GEREÇLER: Dokuz Eylül Üniversitesi Tıp Fakültesi Hastanesi Kadın Hastalıkları ve Doğum Polikliniği'nde 2009 – 2010 yılları arasında menopoz tanısıyla izlenen fakat cerrahi menopoza girmemiş 194 olgu çalışmaya alındı.

BULGULAR: Tüm olgulara demografik bilgileri, menopoz ve OUAS semptomlarıyla ilgili sorular içeren çoktan seçmeli anket ve Epworth Uykululuk Skalası (EUS) uygulandı. EUS'da 10 ve üzeri puan alan 14 olgu bir gece Dokuz Eylül Üniversitesi Tıp Fakültesi Hastanesi Uyku Merkezi'nde yatırılarak Polisomnografi (PSG) kayıtları yapıldı. Çalışmamızda, postmenopozal olgularda OUAS prevalansı %6.21 bulunmuştur. OUAS saptanan 12 olgunun %28.6'sında hafif ve %57.2'sinde orta-ağır OUAS saptanmıştır. Polisomnografik olarak 14 olgunun ortalama total uyku süresi 398.5 dakika ve Apne-hipopne indeksi (AHI) 23.9 saptandı. Tedavi olarak 3 olguya palyatif yaklaşım ve 9 olguya Continuous Positive Airway Pressure (CPAP) tedavisi önerildi. Olgulara önerilen CPAP tedavisinin ortalama basıncı 7.1 mmHg idi. Body mass index (BMI), LH, prolaktin, E2 ve serbest testosteron düzeyleriyle OUAS arasında ilişki saptanmıştır.

TARTIŞMA VE SONUÇ: Menopozun OUAS için bağımsız bir risk faktörü olduğu unutulmamalı ve gerekli olgularda PSG ile ileri inceleme yapılmalıdır.

Anahtar Kelimeler: Obstruktif Uyku Apne Sendromu, menapoz, Epworth Uykululuk Skalası

tablo 1

Tablo 1: Her iki grubun yaş, boy ve kilo açısından karşılaştırılması

	Grup 1(n:15) Ortalama ± s.sapma	Grup 2(n:179) Ortalama ± s.sapma	P değeri
Yaş	56,73±6,87	55,34±6,70	0,442
Boy	158,87±6,85	158,82±5,73	0,974
Kilo	83,73±12,30	71,67±12,75	0,001*

tablo 2

Tablo 2: BMI ve EUS'a göre değerlendirme

	OUAS var (n=12) Ortalama ±s.sapma	OUAS yok (n=181) Ortalama ±s.sapma	P değerleri
Epworth uykululuk testi	12,42±1,37	2,72±2,17	0,001*
BMI	34,18±5,37	28,49±5,13	0,028*

EP-444
NREM BAĞIMLI OSAS'LI HASTALARIN KLİNİK VE POLİSOMNOGRAFİK ÖZELLİKLERİ

Mehmet İlker Yön[1], Oğuz Köktürk[2]

[1]S.B. Ankara Eğitim ve Araştırma Hastanesi, Nöroloji Kliniği
[2]Gazi Üniversitesi Tıp Fakültesi, Göğüs Hastalıkları Anabilim Dalı

AMAÇ: NREM bağımlı hastalar OSAS'lı hasta gurubunun önemli bir bölümünü oluşturmakla birlikte klinik önemi henüz tam anlaşılamamıştır. Çalışmamızda NREM bağımlı hastaların REM bağımlı hastalara göre klinik ve polisomnografik özellikler bakımından farklılık gösterip göstermediklerini araştırdık.

METOD: Çalışmaya 2011-2016 yılları arasında uyku ile ilgili şikayetleri sebebiyle Gazi Üniversitesi Tıp Fakültesi Uyku Bozuklukları Merkezine yatırılıp polisomnografileri yapılan 93'ü kadın 249'u erkek toplam 342 hasta dahil edilmiştir. Pulmoner, santral sinir sitemi ve kas hastalığı ile nöropatisi olan hastalar ve gebeler çalışmaya dahil edilmemiştir. Hastaların antropometrik ve klinik verileri, OSAS ile ilişkili semptomları, Epworth Uykululuk Anketi (EUA) ve polisomnografi sonuçları kaydedilmiştir. Hastalar AHI değerlerine göre NREM bağımlı OSAS ve REM bağımlı OSAS olmak üzere 2 grupta toplanmıştır.

BULGULAR: Hem NREM bağımlı hem REM bağımlı gruplarda erkekler ağırlıklı bulunmakta birlikte BMI, boyun çevresi, sigara içme adedi ve EUA puanları açısından anlamlı farklılık yoktu. Sistemik hastalıklar açısından incelendiğinde NREM bağımlı grupta koroner arter hastalığı görülme oranı anlamlı derecede yüksekti ($p<0.001$). Hem NREM bağımlı hem REM bağımlı grupta ağır OSAS'lı hastalar çoğunlukta olmakla birlikte NREM bağımlı grupta istatistiksel olarak anlamlı derecede yüksekti ($p<0.001$). Polisomnografik veriler incelendiğinde NREM bağımlı hastalarda Arousal İndeksleri (Aİ) daha yüksek bulundu ($p=0.005$). Yine NREM bağımlı grupta noktürnal ortalama ve minimum O2 satürasyon değerleri daha düşükken, SaO2 %90'ın altında geçen uyku süresi REM bağımlı hastalara göre daha yüksekti ($p<0.001$, $p=0.013$, $p=0.001$).

SONUÇ: Bulgularımız sonucunda NREM bağımlı hastaların REM bağımlılara göre OSAS açısından daha ağır prognoza sahip olduklarına ve/veya kardiyovasküler komorbiditeyle daha yakın ilişkili olup noktürnal satürasyonların bu hastalarda daha düşük seyrettiği sonucuna vardık.

Anahtar Kelimeler: NREM bağımlı OSAS, Polisomnografi, REM bağımlı OSAS

Figür-1. NREM ve REM bağımlı gruplarda OSAS şiddetine göre hastaların dağılımı

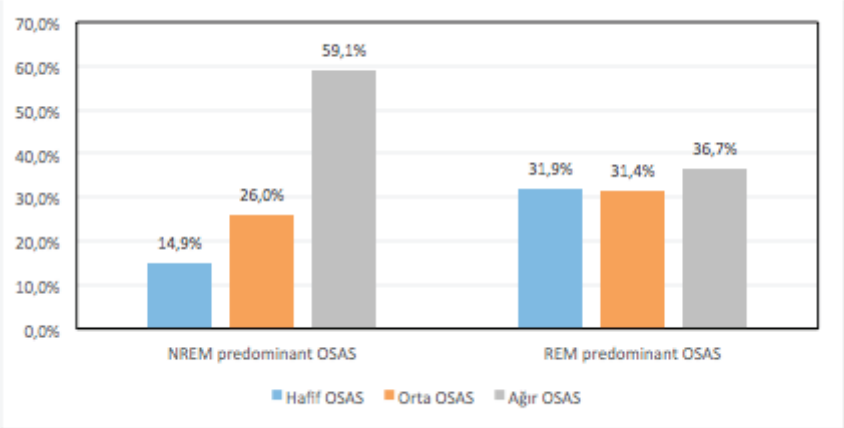

NREM ve REM bağımlı OSAS'lı hasta grupları arasında ağır OSAS'lı hasta sayısı açısından istatistiksel olarak anlamlı fark saptandı (p<0,001).

Tablo-1. OSAS'lı hastaların polisomnografi verileri

	NREM (n=154)	REM (n=188)	P değeri
NREM1	30,6±18,5	16,5±9,5	<0,001
NREM2	38,9±10,4	40,5±7,4	0,004
NREM3	15,3±12,4	22,7±9,2	<0,001
REM %	15,8±7,1	20,2±6,5	<0,001
Arousal indeks	33,3±27,0	27,4±16,5	0,005
AHI	41,9 [5,2 – 137,8]	21,8 [5,1 – 93,0]	<0,001
AHI REM	18,2 [0 – 108,3]	47,8 [7,6 – 100,0]	<0,001
AHI NREM	46,2 [5,3 – 140,2]	15,9 [0,6 – 92,6]	<0,001
Ort. O2 sat	89,0±5,8	91,1±2,6	<0,001
SO2<90 altında geçen uyku s. (%)	29,4 [0 – 100]	15,5 [0 – 100]	0,001
Sleep onset	14,8 [1 – 169]	13,3 [1 – 100]	0,866
Nonsupin süre	141,8 [19 – 311,5]	151,8 [0 – 346,5]	0,988
Supin süre	164,3 [8 – 318,5]	178,8 [5 – 349,5]	0,048

EP-445
ÇOCUKLARDA OLASI OBSTRÜKTİF UYKU APNE SENDROMU'NUN OKUL BAŞARISINA ETKİSİ

Nurcan Güler, Mehmet Karadağ, Özge Aydın Güçlü, Ahmet Ursavaş

Uludağ Üniversitesi Tıp Fakültesi, Göğüs Hastalıkları Ana Bilim Dalı, Bursa

GİRİŞ:Pediyatrik obstrüktif uyku apnesi yaygın bir bozukluktur ve genel pediyatrik popülasyonun %1-4'ünü etkiler. Uyku sırasında horlama, nefes darlığı ve apne olarak kendini gösterir ve gün içi yorgunluk, okul performansında düşüş, nörokognitif bozulma, gelişim bozukluğu, hipertansiyon, kor pulmonare, pulmoner hipertansiyon ve hatta ölüm dahil çocuğun gün içindeki davranış, performans ve sağlığı üzerinde belirgin istenmeyen etkilere sahiptir.

GEREÇLER VE YÖNTEM: Çalışmamızda PSQ anketi ve çocukların demografik özelliklerinin bulunduğu ve okul başaralılarının sorulduğu U.Ü.T.F. Bilimsel Araştırma Anketi A-B ilköğretim ve ortaöğretim öğrencilerine uyguladık. Bursa Osmangazi ve Nilüfer ilçelerinde bulunan 7 okula toplam 2000 adet iki sayfalık anket formu ve onam formu dağıltıldı. Araştımamıza 909 ilk-orta öğrenim öğrencisi katıldı. Okul başarısı değerlendirmede Eylül 2015 - Ocak 2016 eğitim öğrenim dönem sonu karne başarı ortalama notu baz alındı. 22 maddelik uyku anketi sorularından 8 veya daha fazla pozitif yanıt veren öğrenci olası OSAS kabul edildi.

BULGULAR: Olası uyku apnesi olan ve olmayan hastaların yaşları, cinsiyet dağılımı anlamlı (p 0.05) farklılık göstermemiştir.Olası uyku apnesi olan çocuklarda vücut ağırlığı ve beden kitle indeksi olmayan gruptan anlamlı (p 0.05) olarak daha yüksekti. Olası uyku apnesi olan ve olmayan hastaların boyları, boyun çevresi, bel çevresi, kalça çevresi anlamlı (p 0.05) farklılık göstermemiştir.Olası uyku apnesi olan çocuklarda vücut ağırlığı ve beden kitle indeksi uyku apnesi olmayan gruptan anlamlı (p 0.05) olarak daha yüksekti Olası uyku apnesi olan ve olmayan grupta formu dolduran kişi dağılımı anlamlı (p 0.05) farklılık göstermemiştir.Olası uyku apnesi olan çocuklarda ailede sistemik hastalık oranı uyku apnesi olmayan gruptan anlamlı (p 0.05) olarak daha yüksekti.Olası uyku apnesi olan çocuklarda okulda başarısızlık oranı uyku apnesi olmayan gruptan anlamlı (p 0.05) olarak daha yüksekti.(Resim 1)

TARTIŞMA:Çocuklarda primer uyku hastalıklarını düşünürken gün içinde aşırı uykululuk halinin yanı sıra düşük entelektüel zeka, hafıza ve dikkat kapasitesinin bozulması, dikkat eksikliği hiperaktivite hastalığı, okul başarısında düşüklük gibi semptom ve bulgularda değerlendirilmelidir. Eğer tedavi edilmezse obstrüktif uyku apne sendromu çocukların sağlığını ve yaşam kalitesini etkiyecek belirgin nörodavranışsal ve kardiyopulmoner sekellere neden olabilir.

SONUÇ: Çocukluk çağındaki olası OSAS okul başarısını azaltığını göstererek tezimizi doğruladık. Çalışmamızın temel sınırlaması PSG OSAS tanısı için altın standart olduğundan bütün çocuklar için PSG değerlendirmesinin yokluğudur.

Anahtar Kelimeler: Obstruktif Uyku Apnesi, Çocuk, Okul başarısı

Resim 1

		Uyku Apnesi Durumu						p
		Pozitif			Negatif			
		Ort.±s.s./n-%		Med	Ort.±s.s./n-%		Med	
Yaşı		10.4	± 1.8	10.0	10.4	± 1.3	10.0	0.660
Cinsiyet	Erkek	26	44.8%		348	40.9%		0.556
	Kız	32	55.2%		503	59.1%		
Vücut Ağırlığı (kg)		39.9	± 13.3	36.0	35.9	± 8.8	34.0	***0.002***
Boy (cm)		142.5	± 13.4	141.0	141.8	± 10.0	140.0	0.948
Beden Kitle İndeksi		18.8	± 3.8	18.1	17.8	± 3.0	17.4	***0.027***
Boyun Çevresi		31.1	± 8.7	30.0	29.4	± 5.8	29.0	0.068
Bel Çevresi		67.1	± 16.4	67.0	64.6	± 12.2	65.0	0.261
Kalça Çevresi		75.3	± 19.8	76.0	73.5	± 14.6	75.0	0.389
Persantil Değeri	95. Persantil	9	15.5%		61	7.2%		***0.026***
	85. Persantil	0	0.0%		10	1.2%		
	85-95 Persantil	8	13.8%		79	9.3%		
	75-85 Persantil	6	10.3%		89	10.5%		
	50-75 Persantil	14	24.1%		162	19.0%		
	25-50 Persantil	7	12.1%		176	20.7%		
	15-25 Persantil	6	10.3%		108	12.7%		
	5-15 Persantil	2	3.4%		87	10.2%		
	5. Persantil	6	10.3%		79	9.3%		

Ki-kare test / T test / Mann-whitney u test

Öğrencilerin antropometrik değerleri ile olası OSAS tanısının karşılaştırılması

Resim 2

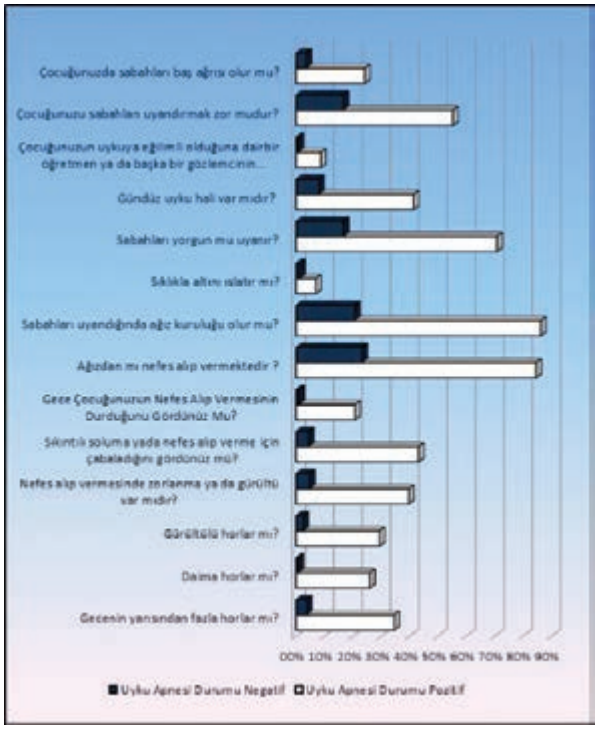

PSQ soruları ile olası OSAS tanısı arasındaki ilişki

Resim 3

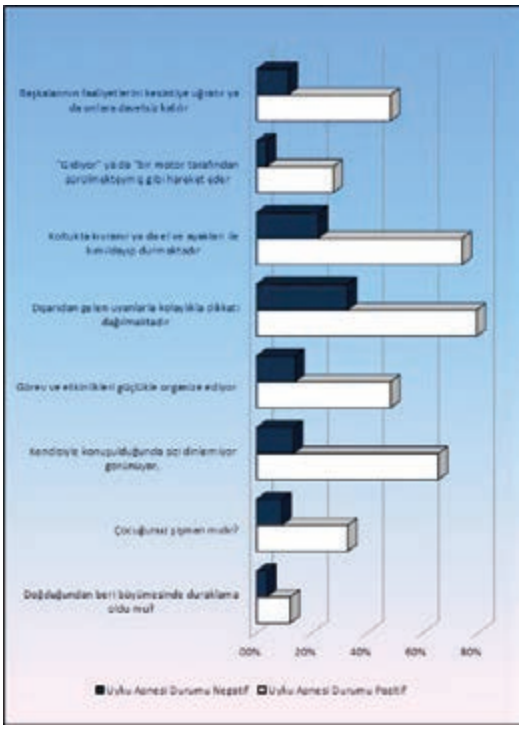

PSQ soruları ile olası OSAS tanısı arasındaki ilişki

Resim 4

		Uyku Apnesi Durumu				p
		Pozitif		Negatif		
		n	%	n	%	
Okul Başarısı	Geçmez	7	12.1%	21	2.5%	0.000
	Geçer	4	6.9%	1	0.1%	
	İyi	29	50.0%	269	31.6%	
	Çokiyi	18	31.0%	560	65.8%	

Ki-kare test

Okul başarısı ile olası OSAS arasındaki ilişki

Resim 5

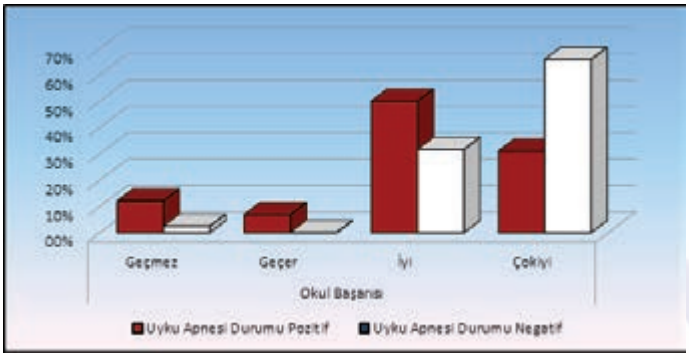

Okul başarısı ile olası OSAS arasındaki ilişki

EP-446
MULTİPL SKLEROZ'DA UYKU KALİTESİ, GÜNDÜZ UYKULULUK VE YORGUNLUK İLİŞKİSİ

Yonca Zenginler[1], Ela Tarakcı[2], Buket Akıncı[1], Murat Kürtüncü[3]

[1]Biruni Üniversitesi, Sağlık Bilimleri Fakültesi, Fizyoterapi ve Rehabilitasyon Bölümü, İstanbul
[2]İstanbul Üniversitesi, Sağlık Bilimleri Fakültesi, Fizyoterapi ve Rehabilitasyon Bölümü, İstanbul
[3]İstanbul Üniversitesi, İstanbul Tıp Fakültesi, Nöroloji Anabilim Dalı, İstanbul

GİRİŞ: Multipl Skleroz'lu (MS) kişiler sıklıkla yorgunluk ve uyku bozukluklarından yakınmaktadırlar. Yapılan çalışmalarda hastaların bu iki semptomu birbirinden ayırmada güçlük çektiği bildirilmiştir. Çalışmamızın amacı, MS'li kişilerde uyku kalitesi, gündüz uykululuk ve yorgunluk ilişkisini araştırmaktır.

GEREÇLER ve YÖNTEM: Çalışmamıza İstanbul Üniversitesi İstanbul Tıp Fakültesi Nöroloji Anabilim Dalı MS Polikliniği'nde takip edilmekte olan EDSS 2-6 arası, 71 MS'li hasta (ortalama yaş=35.7±9.2, 62 Kadın, 9 Erkek) dahil edildi. Olguların uyku kalitesi "Pittsburgh Uyku Kalitesi İndeksi (PUKİ)" ile değerlendirildi. PUKİ alt grup skorları olarak bilinen; uyku süresi, uyku bozukluğu, uyku latansı, gündüz disfonksiyon, uyku etkinliği, uyku kalitesi ve ilaç kullanımı puanlandı. Yorgunluk şiddeti "Yorgunluk Şiddet Ölçeği (YŞÖ)" ile, gündüz uykululuk düzeyleri "Epworth Gündüz Uykululuk Skalası (EUS)" ile belirlendi.

BULGULAR: Olguların sosyodemografik ve klinik özellikleri Tablo-1'de verildi. PUKİ total skoru, PUKİ alt grup skorları, YŞÖ ve EUS arasındaki ilişki incelendiğinde; PUKİ total skoru, YŞÖ (p=0.008 r=0.314) ve EUS ile (p=0.003 r=0.349), YŞÖ, PUKİ alt grup skorlarından uyku latansı (p=0.007 r=0.319) ve gündüz disfonksiyon (p<0.0001 r=0.463) ile ilişkili bulundu. EUS ile YŞÖ (p=0.003 r=0.350), uyku bozukluğu (p=0.005 r=0.333), gündüz disfonksiyon (p<0.0001 r=0.529) ve uyku kalitesi (p=0.001 r=0.396) arasında pozitif korelasyon mevcuttu. Olgular uyku kalitesi kötü olanlar (PUKİ>5) (n=41) ve olmayanlar (PUKİ≤5) (n=30) olmak üzere iki gruba ayrılıp incelendiğinde yorgunluk açısından iki grup arasında fark bulunmadı (p>0.05).

TARTIŞMA: Çalışmamızın sonuçlarına göre MS'lilerde bozulmuş uyku kalitesi, gündüz uykululuk ve yorgunluk şiddeti ile ilişkilidir. Bu hastalarda yorgunluk şiddeti uykuya dalma süresinin uzamasına ve gündüz disfonksiyonuna sebep olmaktadır. Uyku kalitesi kötü olan ve olmayan grupta yorgunluk şiddeti ve gündüz uykululuk arasında bir fark olmaması, yorgunluk şiddetinin fazla olmasının uyku kalitesini olumsuz etkileyebileceğini düşündürmektedir. İleriki çalışmalarda bu olası ilişkinin, yorgunluk düzeyi düşük olan MS hastalarıyla karşılaştırma yapılarak ve MS'li hastalarda uykuyu etkileyebilecek diğer semptomların da (yaşam kalitesi, depresyon vb.) çalışmaya dahil edilerek incelenmesinin uygun olacağı görüşündeyiz.

Anahtar Kelimeler: Multipl Skleroz, uyku kalitesi, gündüz uykululuk, yorgunluk

Olguların Sosyodemografik ve Klinik Özellikleri

	Tüm Olgular (n=71) Ort±SS	PUKİ≤5 Grubu (n=30) Ort±SS	PUKİ>5 Grubu (n=41) Ort±SS
Yaş (yıl)	35.74±9.23	36.06±9.73	35.51±8.96
VKİ (kg/m2)	24.08±3.71	23.54±3.34	24.47±3.96
Hastalık Süresi (yıl)	7.65±6.16	8.23±6.30	7.23±6.10
Son Atak Üzerinden Geçen Süre (ay)	13.90±16.21	15.18±18.01	12.96±14.92
EUS (0-24)	6.43±4.47	5.33±3.86	7.24±4.75
Uyku Süresi (0-3)	0.56±0.82	0.20±0.48	0.82±0.91
Uyku Bozukluğu (0-3)	1.50±0.60	1.13±0.43	1.78±0.57
Uyku Latansı (0-3)	1.14±0.94	0.46±0.62	1.63±0.82
Gündüz Disfonksiyon (0-3)	1.42±1.10	0.66±0.95	1.97±0.85
Uyku Etkinliği (0-3)	0.67±0.99	0.10±0.30	1.09±1.11
Uyku Kalitesi (0-3)	1.54±0.73	0.96±0.55	1.97±0.52
İlaç Kullanımı (0-3)	0.36±0.94	-	0.63±1.17
PUKİ Total (0-21)	7.22±3.99	3.53±1.25	9.92±3.01
YŞÖ (9-63)	49.25±14.03	45.53±15.05	51.97±12.74

VKİ: Vücut Kitle İndeksi, EUS: Epworth Gündüz Uykululuk Skalası, PUKİ: Pittsburgh Uyku Kalitesi İndeksi, YŞÖ: Yorgunluk Şiddet Ölçeği, Ort: Ortalama, SS: Standart Sapma

EP-447
KEMİK MİNERAL YOĞUNLUĞU DÜŞÜK OLAN KADINLARDA UYKU KALİTESİ İLE YAŞAM KALİTESİNİN İLİŞKİSİ

Nur Selin Öztürk[1], Rengin Demir[2], Nihal Sakallı[1], Şansın Tüzün[1]

[1]İstanbul Üniversitesi, Cerrahpaşa Tıp Fakültesi, Fizik Tedavi ve Rehabilitasyon Ana Bilim Dalı, İstanbul
[2]İstanbul Üniversitesi, Kardiyoloji Enstitüsü, İstanbul

GİRİŞ: Osteoporoz ağrı, fiziksel rahatsızlıklar yaratarak, anksiyete ve depresyon gibi problemlere yol açar ve uyku problemlerine neden olabilir. Bu çalışmanın amacı kemik mineral yoğunluğu düşük olan kadınlarda uyku kalitesinin değerlendirilmesi ve uyku kalitesi ile yaşam kalitesi arasındaki ilişkinin araştırılmasıdır.

METOD: Çalışmaya kemik mineral yoğunluğu düşük olan 22 kadın (osteoporoz (14), osteopeni (8)) birey alındı. Bireylerin kemik mineral yoğunluğu DEXA ile değerlendirildi. Hastaların uyku kalitesini değerlendirmek için Pittsburg Uyku Kalitesi İndeksi (PUKİ), yaşam kalitesini değerlendirmek için Avrupa Osteoporoz Derneği Yaşam Kalitesi Anketi (QUALEFFO) ve Kısa Form-36 Sağlık Anketi (SF-36) ölçekleri kullanıldı.

BULGULAR: Hastaların yaş ortalaması 53.7± 7.9 yıl idi. Hastaların 12'sinde (%54.5) uyku bozukluğu varken, 10'unda (%45) uyku bozukluğu bulunmamaktaydı. PUKİ toplam skoruyla; QUALEFFO yaşam kalitesi ölçeği alt parametre skorlarından ağrı skoru (r:0,47; p:0.03) ve QUALEFFO toplam skoru (r:0,42; p:0,04) ve SF-36 yaşam kalitesi anketi alt parametre skorlarından emosyonel rol skoru (r:-0,43; p:0,04) arasında anlamlı korelasyon olduğu görüldü.

SONUÇ: Sonuç olarak bu çalışmanın verilerine göre kemik mineral yoğunluğu azalmış kadın hastaların uyku kalitesinin etkilendiğini ve uyku bozukluklarının hastaların yaşam kalitesini olumsuz etkilediğini söyleyebiliriz.

Anahtar Kelimeler: Kemik mineral yoğunluğu, Uyku kalitesi, Yaşam kalitesi

Kemik Mineral Yoğunluğu Azalmış Bireylerin Demografik Özellikleri

	X ± SS
Yaş (yıl)	54,7 ± 8,84
Boy (cm)	156,5 ± 7,39
Ağırlık (kg)	72,7 ± 16,24
VKI (kg/m2)	29,7 ± 7,41

SS: Standart Sapma, VKİ: Vücut Kitle İndeksi

Kemik Mineral Yoğunluğu Azalmış Bireylerin QUALEFFO-41 Değerleri

QUALEFFO-41	X ± SS
Ağrı	44,65 ± 25,25
Fiziksel Fonksiyon	29,34 ± 15,74
Sosyal Foknsiyon	38,39 ± 18,21
Genel Sağlık Algılaması	58,43 ± 19,98
Mental Fonksiyon	46,43 ± 16,35
Toplam Skor	42,47 ± 14,84

SS: Standart Sapma

Kemik Mineral Yoğunluğu Azalmış Bireylerin SF-36 Değerleri

SF-36	X ± SS
Enerji/Vitalite	42,60±17,04
Fiziksel Fonksiyon	52,8 ± 23,39
Ağrı	44,04 ± 18,51
Sağlığın Genel Algılanması	51,0 ± 22,22
Fiziksel Rol Kısıtlılıkları	26,08 ± 35,73
Emosyonel Rol Kısıtlılıkları	30,42 ± 42,53
Sosyal Fonksiyon	59,78 ± 26,63
Mental Sağlık	53,91 ± 17,96
Fiziksel Komponent	36,8 ± 9,37
Mental Komponent	39,38 ± 10,61

SS: Standart Sapma

Kemik Mineral Yoğunluğu Azalmış Bireylerin PUKİ Değerleri

PUKİ	X ± SS
Öznel Uyku Kalitesi	1,0 ± 0,58
Uyku Latensi	1,25 ± 0,94
Uyku Süresi	0,70 ± 0,62
Alışılmış Uyku Etkinliği	0 ± 0
Uyku Bozuklukları	1,83 ± 0,63
Uyku İlacı Kullanımı	0,45 ± 0,97
Gündüz İşlev Bozukluğu	0,75 ± 1,07
Toplam Skor	6,0 ± 2,50

SS: Standart Sapma

EP-448
BİR GÖĞÜS HASTALIKLARI YOĞUN BAKIM SERVİSİNDE BASINÇ ÜLSERİ GÖRÜLME SIKLIĞININ İNCELENMESİ

Sevda Şan, Canan Bozkurt

Dr. Suat Seren Göğüs Hastalıkları ve Cerrahisi Eğitim Araştırma Hastanesi

GİRİŞ: Basınç ülserlerinin gelişmesi her ne kadar bakım kalitesinin yetersiz olması gibi düşünülse de uzun süreli yatağa bağlı hastalarda gelişmesi önlenemeyen önemli bir sorundur.

AMAÇ: Bu çalışma, bir eğitim araştırma hastanesinin göğüs hastalıkları yoğun bakım servisindeki basınç ülseri görülme sıklığının hastaların yatış süresi ile ilişkisini incelemek, basınç yarası insidansını azalt¬mak için yapılabilecek girişim risk durumunun ve faktörlerinin değerlendirilmesi amacıyla yapıldı.

YÖNTEM: Bir eğitim ve araştırma hastanesinin göğüs hastalıkları yoğun bakım ünitesinde Nisan 2016- Haziran 2016 tarihleri arasında tedavi gören 295 hastada tanımlayıcı tipte bir çalışma olarak yapıldı. Kurum tarafından oluşturulan Yoğun Bakım Bası Yarası Analiz Formu kullanıldı.

BULGULAR: Edinilen veriler ışığında hastaların % 9,83'ünde (n=295) basınç ülseri geliştiği saptandı. Toplam 41 bölgede oluşan basınç ülserinin % 21,95'i 0 ila 7 gün, % 9,76'sı 8 ila14 gün, % 19,5'i 15 ila 21 gün, %9,76'i 22 ila 28 gün ve % 39,3'ü 29 gün üzerindeki yatışlarda geliştiği görülmüştür.

Basınç ülserlerinin (n=41) %36,6 'sı evre 1, %58,5'i evre 2 ve % 4,9'u evre 3 olarak saptandı. Basınç ülserleri bölge olarak incelendiğinde % 63,4'ü sakral, % 19,6'sı torakanter, % 7,3'ü topuk, % 7,3'ü skapula ve % 2,4'ü kulak kepçesi bölgesinde gelişmiştir.

SONUÇ: Yoğun bakım hastaları basınç ülseri gelişme riski yönünden değerlendirildiğinde sıklıkla uzun süreli yatışlarda basınç ülseri gelişmesi beklenirken bir haftalık yatışlarda da yüksek oranda geliştiği gözlenmiştir. Yoğun bakım ünitelerine ya¬tışı yapılan tüm hastaların ilk gün risk değerlendirilmesinin yapılması, risk durumuna göre önlemlerin alınması, basınç ülserlerinin gelişmesini veya ilerlemesini anlamlı bir şekilde azaltabilir veya önleyebilir.

Anahtar Kelimeler: basınç ülseri, hemşire, yoğun bakım

EP-449
İNFLAMATUAR BARSAK HASTALIĞI, PULMONER TROMBOEMBOLİ VE DERİN VEN TROMBOZU BİRLİKTELİĞİ: İKİ OLGU

Fatma İrem Yeşiler, Behiye Deniz Kosovalı, Asiye Yavuz, Mustafa Kemal Bayar

Ankara Üniversitesi Tıp Fakültesi, Anesteziyoloji ve Reanimasyon Anabilim Dalı, Yoğun Bakım Bilim Dalı, Ankara

GİRİŞ: İnflamatuar barsak hastalığı (İBH) genetik olarak duyarlı kişilerde çevresel faktörlerin tetiklemesiyle ortaya çıktığı kabul edilen gastrointestinal sistemin kronik inflamasyonudur. İlk kez 1936 yılında Bargen ve Barker tarafından tanımlanan İBH hastalarında [Crohn Hastalığı (CH), Ülseratif Kolit (ÜK)] arteriyel ve venöz tromboz riskinin yüksek olduğu bilinmektedir. Derin ven trombozu (DVT) ve pulmoner tromboemboli (PTE) riski bu hastalarda normal topluluğa göre 3-4 kat daha yüksektir.

OLGU: İki yıldır ÜK tanısı ile takip edilen 67 yaşında kadın hasta meselazin, azatiopürin ve metilprednizolon kullanıyormuş. Sitomegalovirüs koliti ve pulmoner ödem nedeni ile yoğun bakım ünitesinde yatırılan hastada sol bacakta ağrı ve ısı artışı saptandı. D-dimer düzeyi yüksek olan hastanın alt ekstremite venöz doppler ultrasonografisinde (USG) sol popliteal ve derin krural venlerde akut tromboz, pulmoner bilgisayarlı tomografi anjiografisinde (BTA) sağ ana pulmoner arterde lober dallara uzanan büyük trombüs ve sol ana pulmoner arterde alt lob segmenter dallarına uzanan dolum defekti saptandı (Resim-1). PESI (pulmoner emboli şiddet indeksi) sınıf 5, sPESI (basitleştirilmiş pulmoner emboli şiddet indeksi) yüksek riskliydi. Aktif gastrointestinal sistem kanaması olan ve trombolitik tedavi uygulanamayan hastaya düşük molekül ağırlıklı heparin başlandı. Kolektomi yapılan ve semptomları gerileyen hasta 15 gün sonra Genel Cerrahi kliniğine devir edildi. Kırk yaşında 14 yıldır CH tanısıyla metilprednizolon, azatiopürin kullanan, tip 2 diabetes mellitus tanılı erkek hasta ani başlangıçlı nefes darlığı ve göğüs ağrısı şikayetleriyle hastaneye başvuruyor. Hipokapni ve hipoksemi gözlenen hastada D-dimer ile troponin I düzeyleri yüksek ve Faktör V Leiden ve MTHFR gen mutasyonu heterozigot pozitif saptandı. Pulmoner BTA' da bilateral ana pulmoner arterlerde masif emboli ile uyumlu dolum defekti (Resim-2) ve alt ekstremite venöz doppler USG'de sol yüzeyel femoral vende tromboz saptandı. PESI sınıf 2 ve sPESI yüksek riskliydi. Orta- yüksek riskli olması nedeni ile yoğun bakım ünitemizde takip edilen ve düşük molekül ağırlıklı heparin uygulanan hasta 10 gün sonra Göğüs Hastalıkları kliniğine devir edildi.

SONUÇ: İBH hastalarında kronik inflamasyon ve tedavide kullanılan ilaçlar nedeni ile prokoagülan faktörler artarken doğal antikoagülanlar ve fibrinolitik aktivite azalır. İBH hastalarında PTE ve/veya DVT gelişme riski olduğu göz önünde bulundurulmalı, erken tanı için gerekli tetkikler ivedilikle yapılmalı ve olguların yoğun bakım ünitesinde izlenmesi ile erken tedavinin başarılı olabileceği dikkate alınmalı.

Anahtar Kelimeler: İnflamatuar barsak hastalığı, Ülseratif kolit, Crohn hastalığı, Pulmoner tromboemboli, Derin ven trombozu

Resim-1: Pulmoner BT Anjiografi

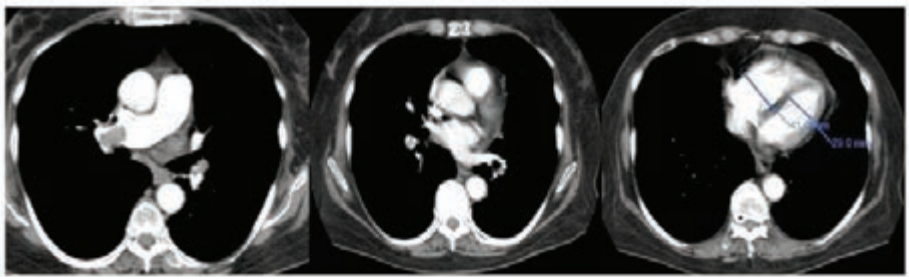

Resim-2: Pulmoner parankimal BTA görünümü

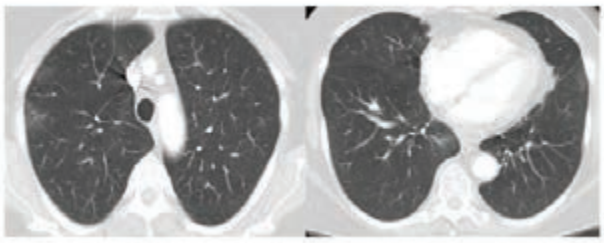

Resim-3: Posterior-anterior Akciğer grafisi

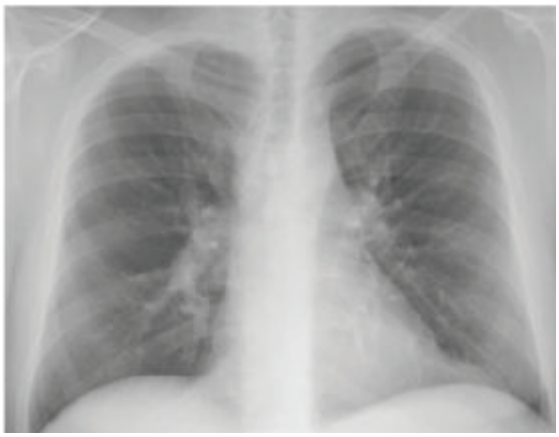

Resim-4: Pulmoner BT Anjiografi

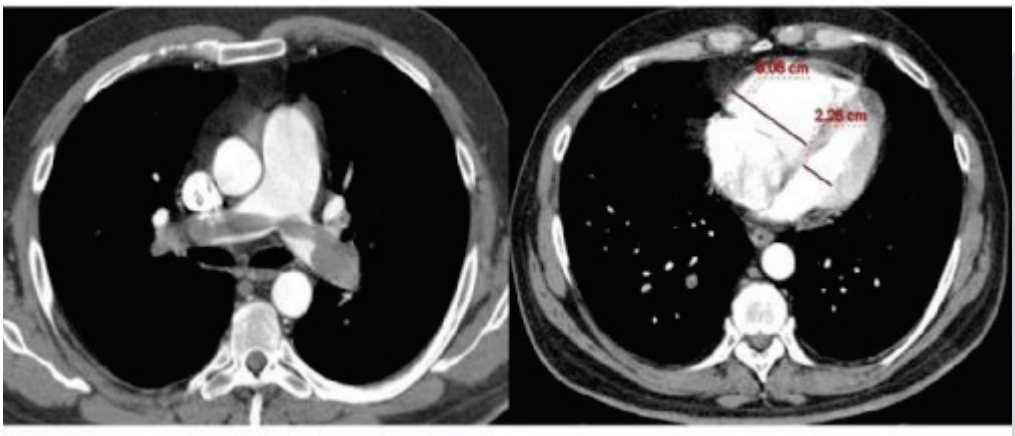

EP-450
YOĞUN BAKIM ÜNİTESİNDE NAZOGASTRİK SONDA YERLEŞİMİNİN DOĞRULANMASINDA OSKÜLTASYON GÜVENLİ Mİ?

Behiye Deniz Kosovalı, Fatma İrem Yeşiler, Tuba Nur Eroğlu, Mustafa Kemal Bayar

Ankara Üniversitesi, Anesteziyoloji ve Reanimasyon Ana Bilim Dalı, Yoğun Bakım Bilim Dalı, Ankara

GİRİŞ: Yoğun bakım ünitelerinde (YBÜ) girişimsel işlemlerin bir kısmı yardımcı görüntüleme yöntemleri kullanılmadan yapılmaktadır. Bu girişimlerden birisi olan nazogastrik (NG) kateterin yerinin radyolojik olarak doğrulanmadan kullanılması sonucu mortal seyreden komplikasyonlar gelişebilir.

OLGU: Yetmiş dokuz yaşında kadın hasta, araç içi trafik kazası sonrası humerus başı parçalı fraktürü nedeniyle opere olduktan sonra postoperatif 2. günde gelişen pulmoner ödem, solunum yetmezliği tanıları ile YBÜ'ne kabul edildi. Hastanın enteral beslenmesi için nazogastrik sonda körlemesine takıldı. Sondanın yerleşiminin doğrulanmasında epigastrik bölgede hava oskültasyon yöntemi uygulandı. NG sondanın yerleşiminin kesin doğrulanması amacıyla çekilen direkt akciğer grafisinde NG sondanın sağ akciğer ana bronş yoluyla alt lob bazaline kadar uzandığı saptandı ve NG sonda hemen geri çekildi (Resim 1).

SONUÇ: NG sondanın yanlış yerleşimi ve bu durumun fark edilmemesi veya geç fark edilmesi sonucu pnömotoraks, pnömoni, plevral efüzyon, parapnömonik efüzyon, mediastinit, özefagus perforasyonu gibi birçok komplikasyon gelişebilir (1). NG sonda takıldıktan sonra pratikte oskültasyon en sık kullanılan doğrulama yöntemi olmasına rağmen, NG sonda yerleşiminin doğrulanması için altın standart yöntem olarak ASPEN direkt akciğer grafisini önermektedir (2). Körlemesine NG sonda takılması sonrasında hastada direkt akciğer grafisi ile yerleşiminin doğrulanması mutlaka gereklidir.

Anahtar Kelimeler: Nazogastrik sonda, akciğer grafisi, komplikasyon

Resim 1: Akciğer Grafisi

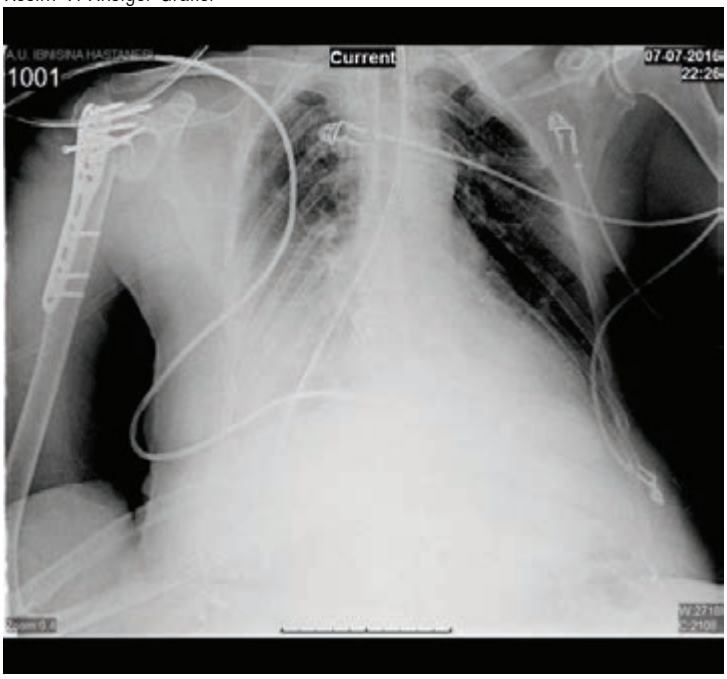

NG sonda sağ ana bronş yoluyla sağ alt lob bazaline uzanmıştır

EP-451
ARDS'DE YÜKSEK AKIMLI NAZAL OKSİJEN UYGULAMASININ WEANİNG SÜRECİNDEKİ ÖNEMİ

Behiye Deniz Kosovalı, Fatma İrem Yeşiler, Mustafa Kemal Bayar

Ankara Üniversitesi, Anesteziyoloji ve Reanimasyon Ana Bilim Dalı, Yoğun Bakım Bilim Dalı, Ankara

GİRİŞ: Ağır akut respiratuar distres sendromu (ARDS), uzun süreli mekanik ventilatör (MV) gereksinimi olan ve güç weaning ile karakterize yüksek mortaliteli klinik bir durumdur. Bu olgumuzu ağır ARDS'ye bağlı mekanik ventilatör tedavisi sonrası weaningte yüksek akımlı nazal oksijen (HFNC) uygulamasının etkinliğini vurgulamak amacıyla sunuyoruz.

OLGU: Kırk dokuz yaşında erkek hasta dört gündür devam eden karın ağrısı, nefes darlığı, öksürük, balgam, ateş ve titreme şikayetleri ile acil servise başvurmuş. Akciğer grafisinde sağ orta ve alt zonlarda nonhomojen opasite artışı ve toraks bilgisayarlı tomografisinde (BT) her iki hemitoraksta özellikle sağda hava bronkogramlarının eşlik ettiği yaygın buzlu cam alanları, her iki akciğerde bir kısmı plevraya oturan mikrokaviter nodüller (enfeksiyöz nodüller?, septik emboli?) saptanmış (Resim 1). PaO2/FiO2 oranı 80 olan hasta ağır ARDS ve pnömoni tanıları ile yoğun bakım ünitesine kabul edilerek sürekli pozitif hava yolu basıncı (CPAP) uygulandı. CPAP uygulamasına yanıt alınamayan (Satürasyon azalması, takipne, PaO2/FiO2 86) hasta entübe edilerek MV'de takip edilmeye başlandı. Kan kültüründe alfa hemolitik streptokok ve solunum yolları viral bakteriyel panelinde Rhinovirus, S.pneumonia, H. İnfluenza, S. Aureus, M.catharralis saptandı. Antibiyoterapisi (levofloksasin, vankomisin, piperasilin-tazobaktam) düzenlenen ateş yüksekliği devam eden hastaya transtorasik ve transözefagial ekokardiyografi yapılarak septik emboli ve infektif endokardit tanıları dışlandı. Direkt balgam asido resiztan bakteri yayması 3 kez negatif saptandı. Ateşe neden olabilecek diğer olası enfeksiyöz ajanlar (sitomegalovirus, Kırım Kongo kanamalı ateşi, mantar, nocardia) ve romatolojik hastalıklar dışlandı. MV uygulamasının 4. gününde GCS:15, PaO2/FiO2 250 ve hemodinamisi dengeli olan hasta ekstübe edilerek HFNC (FiO2%50, akım 40 litre /dk) uygulanmaya başlandı. Ekstübasyon sonrası dört gün boyunca HFNC tedavisi FiO2 ve akım hızı azaltılarak uygulandı. Ardından sadece nazal oksijenle takip edilen hastanın oda havasında PaO2/FiO2 380, klinik, laboratuvar ve radyolojik (Resim 2) olarak iyileşmesi olması ve yoğun bakım gereksinimi kalmaması üzerine göğüs hastalıkları kliniğine devir edildi.

SONUÇ: Hipoksemik solunum yetmezliğinde HFNC'nin başarılı bir şekilde uygulandığı birçok çalışma ve olgu sunumu bulunmaktadır (1). Özellikle çocuklarda HFNC'nin weaning sürecinde başarılı şekilde kullanılabileceği çalışmalarla kanıtlanmıştır (2). Bu olgumuzda ağır ARDS weaning sürecinde HFNC uygulamasının etkili bir yöntem olarak kullanılabileceği kanısına varıldı.

Anahtar Kelimeler: Akut respiratuar distres sendromu, yüksek akımlı nazal oksijen, hipoksemik solunum yetmezliği, weaning

Resim 1: Akciğer Grafisi ve Toraks BT

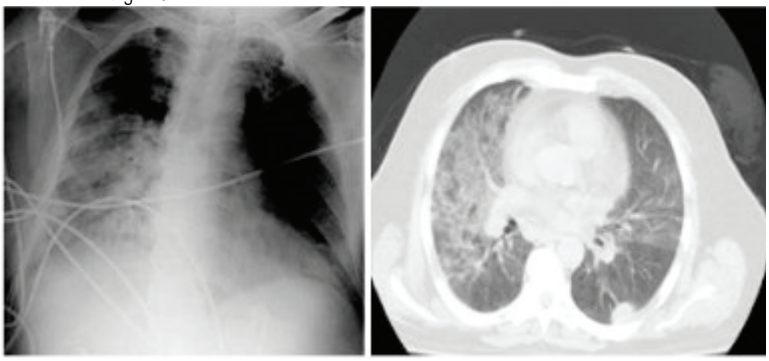

Resim 2: Akciğer Grafisi

EP-452
EKSTRAKORPOREAL KARBONDİOKSİT UZAKLAŞTIRMA (ECCO2R) TEDAVİSİ UYGULANAN HİPERKAPNİK HASTALARDA HEMŞİRELİK BAKIMI

Canan Bozkurt, Burcu Acar Çinleti

İzmir Kuzey Dr. Suat Seren Göğüs Hastalıkları ve Cerrahisi Eğitim ve Araştırma Hastanesi

GİRİŞ: Ekstrakorporeal Karbondioksit Uzaklaştırma (ECCO2R), ciddi solunum yetmezliğinde başvurulan bir ekstrakorporeal yaşam desteği yöntemidir. Amaç, bir miktar kanın yarı geçirgen bir membran aracılığı ile karbondioksit (CO2) eliminasyonuna yardımcı olmaktır. Kan, hastaya büyük santral bir vene yerleştirilmiş kanül aracılığı ile uzaklaşır, yarı geçirgen membrandan geçer ve sağ atriuma döner. İşlem veno-arteriyel ya da venö-venöz olarak uygulanır. Kanülde pıhtılaşma olmaması için hastaya aynı zamanda antikoagülan ilaç tedavisi infüzyon şeklinde başlanır.

AMAÇ: Bu çalışmada, bir göğüs hastalıkları ve cerrahisi eğitim ve araştırma hastanesinin yoğun bakım ünitesinde yatan kronik obstrüktif akciğer hastalığı (KOAH) tanılı bir hastanın hiperkapnisini düzeltmeye yönelik uygulanan ECCO2R tedavisi sırasındaki hemşirelik bakım sürecinin değerlendirilmesi amaçlanmıştır.

OLGU: 47 yaşındaki erkek hastada 6 yıldır KOAH tanısı mevcuttu. KOAH akut atağı nedeniyle 3. basamak yoğun bakıma yatırıldı. Aralıklı non-invaziv mekanik ventilasyona rağmen dirençli hiperkapni nedeniyle yatışının 14. gününde 121 mmHg parsiyel karbondioksit değeri (pCO2) ile ECCO2R tedavisine başlandı. Veno-venöz yöntem kullanılarak sağ internal juguler venden kanülasyon yapıldı. Antikoagülan tedavi başlandığından kanama yönünden sık takip edildi ve günde dört kez koagülasyon parametreleri değerlendirildi. ECCO2R tedavisinin 9. gününde ajitasyonu sebebiyle hastanın pozisyonunu koruyamaması ve cihazın kan akımının 80 ml/dk'nın altına düşmesi sonucu ECCO2R tedavisi sonlandırılarak kanül çekildi, pansumanla kapatıldı ve noninvaziv mekanik ventilasyon başlandı. Tedavinin sonlanmasından sonraki 1. saatte bakılan pCO2 değeri 68,9 mmHg idi. Yatışının 35. gününde hastanın arter kan gazındaki pCO2 değerinin normale dönmesi sonucu kendisine ait BİPAP cihazı ile göğüs hastalıkları kliniğine nakledildi.

SONUÇ: ECCO2R, KOAH atağında entübasyonu engellemek, geciktirmek ve entübe hastalarda weaning'i hızlandırmak için kullanılabilecek bir yöntemdir. Veno-arteriyel ya da venö-venöz yöntemle uygulanan cihazın pıhtılaşmasını önlemek amacıyla antikoagülan tedavi başlanmakta ve bununla ilişkili olarak kanama riski artmaktadır. Yoğun bakım hemşirelerinin bu tarz invaziv girişimlerde kanülasyon yeri ve diğer lokalizasyonlarda kanama komplikasyonu açısından iyi gözlemlemesi, hemodinamiye dikkat etmesi ve hastaya uygun pozisyon verilmesi öncelikli bakımları arasında olmalıdır.

Anahtar Kelimeler: ektrakorporeal, hemşirelik bakımı, hiperkapni, karbondioksit

EP-453
NAZOGASTRİK BESLENME TÜPÜ YERLEŞTİRİLMESİ SONRASI ATİPİK YERLEŞİM VE SOL PNÖMOTORAKS

Ahmet Eskiocak[1], Hicran Özdemir Demir[2], Neriman Defne Altıntaş[3]

[1]Ankara Üniversitesi, Anesteziyoloji ve Reanimasyon Ana Bilim Dalı, Yoğun Bakım Bilim Dalı, Ankara
[2]Yıldırım Beyazıt Üniversitesi Atatürk Eğitim ve Araştırma Hastanesi, Anesteziyoloji ve Reanimasyon Ana Bilim Dalı, Yoğun Bakım Bilim Dalı, Ankara
[3]Ankara Üniversitesi, İç Hastalıkları Ana Bilim Dalı, Yoğun Bakım Bilim Dalı, Ankara

GİRİŞ: Nazogastrik (NG) yolla beslenme tüpü yerleştirilmesi, acil servisler ve yoğun bakım (YB) ünitelerinde sık yapılan bir uygulamadır. Bu olguda NG beslenme tüpünün atipik yerleşimi sonrasında gelişen komplikasyonlar ve doğru lokalizasyonun tespitinde radyolojik tetkiklerin önemi tartışılmaktadır.

OLGU: Yetmiş üç yaşında kadın hasta acil servise solunum sıkıntısı, karın ağrısı ve ateş yakınmalarıyla başvurmuştu. Özgeçmişinde kronik obstrüktif akciğer hastalığı, hipertansiyon, kalp yetmezliği tanıları vardı. Akut, tip II solunum yetmezliği nedeniyle entübe edilerek mekanik ventilasyona başlanmıştı. Enteral nutrisyon için NG yolla XX F beslenme tüpü takılmıştı. Tüpün lokalizasyonunun doğrulanması için 50 cc hava enjektör ile tüpün ucundan verilerek epigastrik alanda oskültasyon ile yerinde olduğu doğrulanmıştı. Ardından beslenme tedavisi başlanan, ancak izlemde septik olan ve kolesistit ön tanısıyla enteral beslenmesi kesilen hasta YB ünitesine kabul edildi. Kontrol amaçlı akciğer grafisi çekilen hastanın tüpünün sol ana bronşun içinden sol alt lob bronşuna ve daha sonra da akciğer parankimi, diyaframı katederek lomber üçüncü vertebra hizasında sol lumbal kadranda sonlandığı tespit edildi (Resim 1). Torakoabdominal bilgisayarlı tomografisinde (BT) sol hemitoraksta pnömotoraks ve plevral effüzyon, feeding tüpünün akciğer parankimini katederek sol kostodiyafragmatik sinüsün hemen distalinde, ekstraperitoneal yağ dokuda sonlandığı ve peritonun intakt olduğu gözlendi (Resim 1, Resim 2). Beslenme tüpü çekilerek, yoğun dansiteye sahip plevral effüzyon nedeniyle göğüs cerrahisi tarafından sol hemitoraksa toraks tüpü yerleştirildi. Günlük akciğer grafilerinde plevral mayide gerileme ve göğüs tüpünün drenaj miktarında azalma olunca, 10.günde toraks tüpü çekildi.

TARTIŞMA VE SONUÇ: Kontrendikasyonu olmayan, beslenme ihtiyacını karşılayamayacak YB hastalarının 24-48 saat içerisinde enteral yoldan beslenmesi nutrisyon kılavuzları ve YB dernekleri tarafından önerilmektedir(1). Körlemesine takılan nazogastrik beslenme tüpüne bağlı olarak pnömotoraks, pnömoni, ampiyem, bronkopulmoner hemoraji, özefagus perforasyonu-mediastinit olguları bildirilmiştir(2,3). Bu olgu ile, entübe, kritik hastalarda tüpün lokalizasyonunun doğrulanması için oskültasyonun yeterli olmadığı ve radyolojik tekniklerle kontrolünün yapılmasının önemi tekrar vurgulanmak istenmiştir.

Anahtar Kelimeler: Nazogastrik beslenme tüpü, komplikasyon, radyoloji

Resim 1: Akciğer Grafisi ve Toraks BT

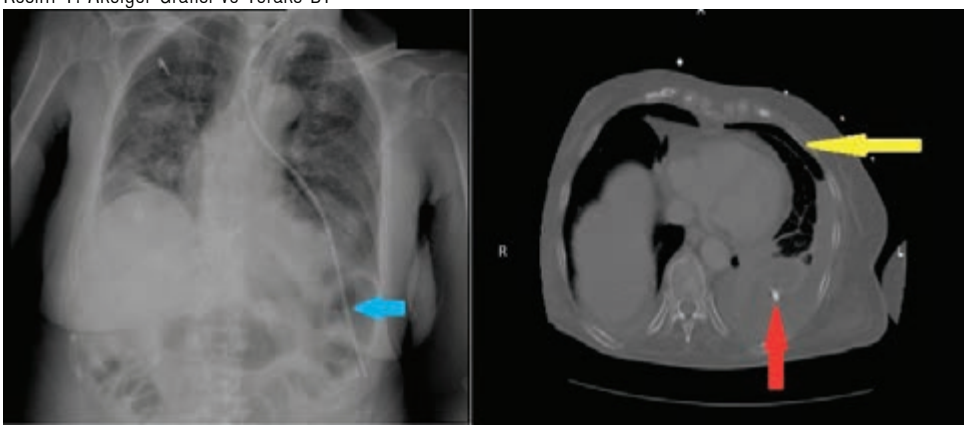

Akciğer grafisinde NG beslenme tüpünün seyri (mavi ok), Toraks BT'de sol hemitoraksta pnömotoraks (sarı ok) ve sol akciğer alt lob posterior parankiminde NG beslenme tüpü (kırmızı ok) ve etrafında plevral efüzyon

Resim 2: Batın BT

NG beslenme tüpünün sol kostodiyafragmatik sinüsün hemen distalinde,ekstraperitoneal yağ dokuda sonlandığı nokta (mavi ok)

EP-454
GASTROENDOSKOPİ İŞLEMİ ESNASINDA GELİŞEN PNÖMOSEFALİ OLGUSU

Asiye Yavuz[1], Ayşe Petek Bingöl[2], Mustafa Tolga Tunagür[2], Fatma İrem Yeşiller[1]

[1]Ankara Üniversitesi,Anestezi ve Reanimasyon Ana Bilim Dalı,Ankara
[2]Ankara Üniversitesi,Nöroloji Anabilim Dalı,Ankara

GİRİŞ: Kranium içinde serbest hava bulunması olarak tanımlanan pnömosefali sıklıkla travmaya sekonder gelişmektedir. Etiyolojide ayrıca sinüs cerrahileri, enfeksiyonlar, laparoskopik girişimler, ventrikülperitoneal şantlar, lumbal ponksiyon, epidural ve santral kateterler bulunmaktadır.

OLGU: Kırkdokuz yaşında erkek hastaya ösefagus varis kanaması nedeni ile skleroterapi uygulandı. İşlem sonrası 5.gün kontrol endoskopisi sırasında ani gelişen bilinç kaybı nedeni ile entübe edildi. Glaskow koma skalası puanı(GKS) 3(ağrılı uyaranla göz açma,verbal ve motor cevap yok) ve epileptik nöbetleri olan hastanın beyin bilgisayarlı tomografisinde (BBT) sağ hemisfer sulkus ve fissürlerinda hava, sağ pariyetal bölgede iskemi saptanması üzerine nöroloji yoğun bakım ünitesine kabul edildi. Bilinen sistemik skleroz ve hepatik sirozu mevcut. On gün önce sağ juguler vene kateter konulmuştu. Nörolojik muayenesinde GKS: 3+entübe, santral ağrılı uyarana üst ekstremitelerde ekstansör cevap mevcut, taban derisi cildi refleksi fleksör, üst ekstremite kas gücü 1-2/5, alt ektremite kas gücü 0/5 idi. Mekanik ventilatörde takibe alındı. Beyin–boyun BT anjiografide tüm vasküler yapılarda akım mevcut olup sağ hemisfer frontopariyetal sulkuslarda hava değerleri gözlendi. Lumbal ponksiyonla (LP) alınan beyin omurilik sıvısı (BOS) incelemesinde açılış basıncı yüksek(25cmH2O), makroskobik olarak berrak, hücre sayımında nötrofil hakimiyeti var, glukoz:50 mg/dl (eş zamanlı kan glukozu:69mg/dl), protein: 216mg/dL, LDH: 30IU/dl. Kranial manyetik rezonans görüntüleme(MRG)'de sağ frontopariyetal alanlarda difüzyon kısıtlanması ve intrakranial yapılarda 9 mm sola şift saptandı. Antiödem tedavisine başlandı. Yoğun bakıma yatışının 3.gününde

GKS: 5(sözel uyaranla göz açma yanıtı var). BOS kültürlerinde üreme olmadı ve BBT/ MRG' de kemik yapılarda fraktür ve/veya defekt izlenmedi. Transkranial dopler ultrasonografide bubble testinde sağ medial cerebral arterde mikroembolizasyon sinyali ve transtorasik ekokardiyografide sağdan sola şant izlenmedi. Hasta tedavinin 10. gününde ARDS(Akut respiratuar distres sendromu) ve multiorgan yetmezliği ile eksitus oldu.

SONUÇ: Pnömosefali epidural, subdural, subaraknoid, intraparankimal, ventriküler, vasküler yerleşim ile prezente olabilir.Gastroendoskopik girişim sonrası subaraknoid pnömosefali tanısı konulan bu hastada beklenen lokalizasyon arteriel alanda(intraparankimal/epidural) hava görülmesidir. Subaraknoid pnömosefali kranium defektli hastalarda öksürme/öğürme gibi tetikleyici nedenlerle, LP, epidural kateter uygulanması ve anaerobik bakteriyel menenjit ile gelişebilir. Siroz nedeni ile pulmoner yatakta oluşan arterio-venöz şantlar endoskopi sırasında verilen havanın difüzyonu ile pnömosefaliye neden olabilmektedir. Atipik yerleşim nedeni ile olası diğer etiyolojiler araştırılmış ve nadir bir komplikasyon olarak sunulmuştur. Pnömosefali tanısında BBT kranial MRG'den daha değerlidir.

Anahtar Kelimeler: pnömosefali,gastoendoskopi,beyin bilgisayarlı tomografi

Resim-1

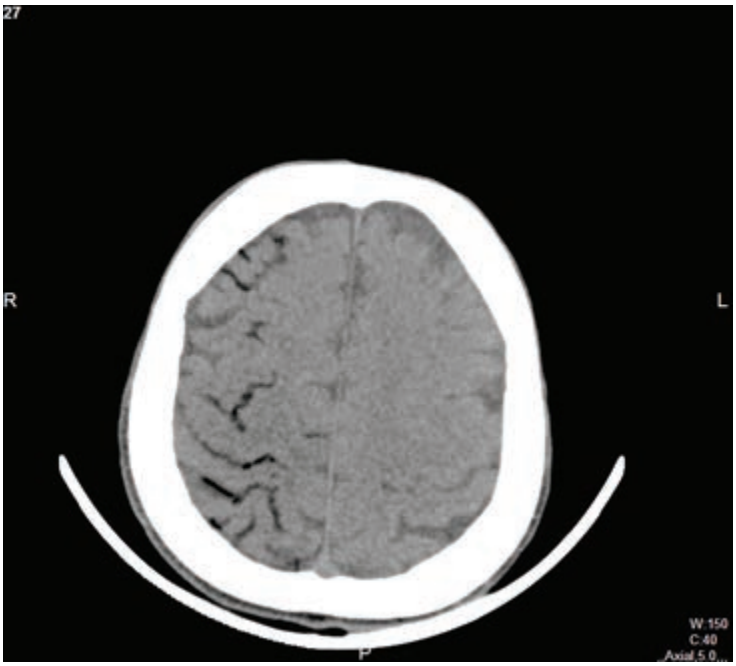

Beyin BT'de sağ frontotemporal alanda sulcus ve fissürleri dolduran hipodens hava görüntüsü

Resim-2

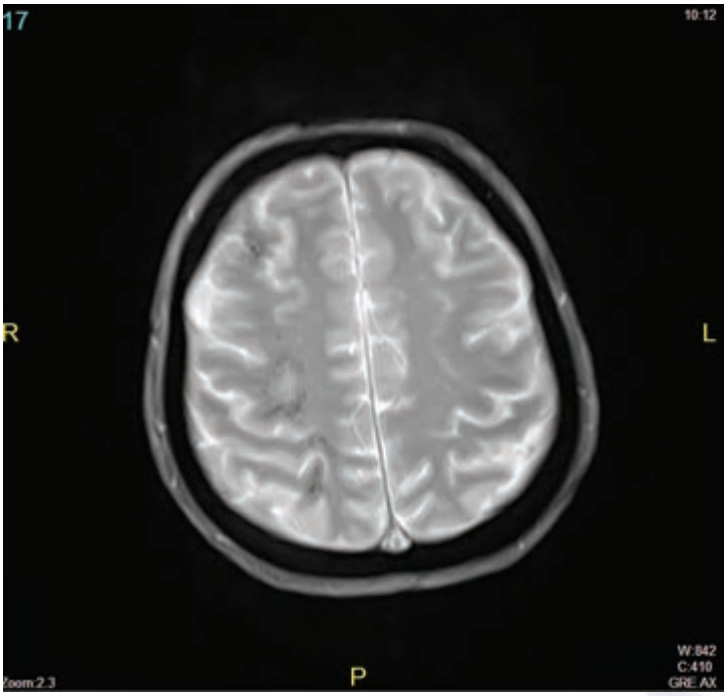

Kranial MR'da tüm sekanslarda hipointens izlenen sağ frontoparietal sulcuslarda hava? görüntüsü

EP-455

AÇIK KALP AMELİYATLARINDA POSTOPERATİF ERKEN KARDİYOPULMONER FİZYOTERAPİ VE INSENTİF SPİROMETRE (IS) ETKİLEŞİMİN KARŞILAŞTIRILMASI

S. Ufuk Yurdalan[1], Begüm Ünlü[1], Sinan Arslan[2], Yaşar Birkan[2]

[1]Marmara Üniversitesi, Sağlık Bilimleri Fakültesi, Fizyoterapi ve Rehabilitasyon Anabilim Dalı, İstanbul
[2]Marmara Üniversitesi, Pendik Eğitim ve Araştırma Hastanesi, Kalp ve Damar Cerrahisi Anabilim Dalı, İstanbul

GİRİŞ-AMAÇ: Açık kalp ameliyatlarından sonra anestezi ve cerrahi girişimlerle etkilenen pulmoner fonksiyonların hasta merkezli uygulanan insentif spirometre (IS) egzersizleri ile geliştirilmesi sık başvurulan bir uygulamadır. Bu nedenle tek başına ve/veya kardiyopulmoner fizyoterapi ile uygulanması, özellikle yoğun bakım ve hastane içi kalışta azalan solunum fonksiyonlarının geliştirilmesinde kabul görmektedir. Çalışmamızda da pre-operatif, postoperatif erken ve taburculuk aşamalarında; kardiyopulmoner fizyoterapi ile kombine edilmiş IS değişiminin karşılaştırılması amaçlandı.

GEREÇ-YÖNTEM: Çalışmamıza 24'üne koroner arter bypass greft ve 13'üne mitral valve replasmanı uygulanmış 37 olgu (19 Erkek, 18 Kadın; yaş ortalaması 62.46 + 13.29 yıl) alındı. Hastaların klinik ve fonksiyonel kapasite öyküleri kaydedildi. Pre-operatif dönemde IS değerleri ölçülen hastalara; ekstübasyon sonrası 1.günden taburcu edildikleri güne değin klinik durumlarına göre yapılandırılmış ilerleyici kardiyopulmoner fizyoterapi programı ve IS egzersizleri uygulandı. Her hastanın egzersiz programı öncesi, hemen sonrası ve toparlanma dönemi 5. dk'sında hemodinamik ve IS değerleri ölçüldü.

BULGULAR: IS değerleri itibari ile pre-operatif dönem, ekstübasyon sonrası ve taburculuk öncesi ölçümler arasında istatistiksel olarak anlamlı farklar saptandı ($p<0.05$). Ekstübasyon sonrası ortalama IS değeri (187.84 ml), pre-operatif dönem ortalama değeri (294.59 ml) ile karşılaştırıldığında istatistiksel olarak anlamlı bir azalma görülürken; taburculuk öncesi ortalama IS değeri (420.27 ml) önceki iki döneme göre anlamlı bir artış gösterdi ($p<0.05$). Postoperatif dönemde uygulanan KP fizyoterapi öncesi ve sonrası ölçülen IS değerleri arasında anlamlı bir fark bulunmamakla birlikte artış görüldü ($p>0.05$). Tanısal operasyon tipi ve fonksiyonel kapasitelerine göre ölçülen IS değerlerindeki değişim karşılaştırıldığında ise iki grup arasında anlamlı bir fark saptanmadı ($p>0.05$).

SONUÇ VE TARTIŞMA: Çalışmamız açık kalp ameliyatları sonrası erken dönem yapılandırılmış KP fizyoterapi programlarının solunum komplikasyonlarının önlenmesi ve akciğer volum/ kapasitelerinin geliştirilmesindeki fizyolojik yararlarının yanı sıra; IS ile kombine verildiğinde hasta tarafından da izlenebilir ve koroner ve kapak patolojili tüm olgularda hızlı solunumsal toparlanma sağlayabilir bir yaklaşım olduğunu ortaya koymuştur

Anahtar Kelimeler: Açık Kalp Ameliyatı, İnsentif Spirometre, Kardiyopulmoner Fizyoterapi

EP-456
İMMÜMGLOBULİN TEDAVİSİ SONRASI ARDS

Esin Taştekin[1], Mukadder Çalıkoğlu[2], Demet Polat[3]

[1]Esin Taştekin
[2]Mukadder Çalıkoğlu
[3]Demet Polat

GİRİŞ: ARDS(Akut Respiratuar Distress Sendromu)pulmoner vasküler permeabilitenin artışına akciğerin ağırlık artışına ve havalı doku kaybına yol açan akut diffüz enflamatuvar akciğer hasarıdır.En sık nedeni sepsis olmakla beraber,bunun dışında aspirasyon,pnömonisi,travma yanık,transfüzyon reaksiyonları,ilaçlar da diğer sebeplerdendir. IVIG(Intravenöz Immunglobulin); binlerce sağlıklı kişiden toplanan kan örneklerinden elde edilir,%90'ından fazlası IgG'den oluşur,geri kalanını ise IgA ve IgM oluşturmaktadır.Ayrca çok küçük miktarlarda sitokinlere ve reseptörlerine yönelik antikorlar, anti-idiotip antikorlar ve süper antijenlere karşı antikorlar da içermektedir. IVIG'in yarılanma ömrü 3 haftadır. İmmun yetmezlikte yerine koyma tedavisi olarak, bunun dışında Guillain Barre sendromu, Myastenia Gravis gibi otoimmün nörolojik hastalıklarda da kullanılmaktadır. Seyrek görülmekle beraber en sık yan etkileri;allerjik reaksiyonlar,anaflaktik şoktur. Nadir de olsa IVIG a bağlı ARDS vakaları bildirilmiştir.

OLGU: 64 yaşında erkek hasta,nöroloji servisinde Myastenia Gravis tanısı ile takip ediliyorken nefes darlığı gelişmesi üzerine tarafımızca değerlendirildi. Öyküsünde,hastaya yaklaşık 3 ay önce Myastenia Gravis tanısı konulduğu öğrenildi.3 aydır kullandığı nesotigmin ve prednol tedavisi sonrası iyileşme olmaması nedeni ile 5 gün boyunca IVIG verilmiş.IVIG tedavisi bittikten sonraki 3. günde nefes darlığı şikayeti gelişmiş. Fizik muayenesinde bilateral solunum sesleri azalmıştı.Başlangıçta laboratuvarında crp yüksekliği (139) dışında özellik yoktu. Arter kan gazında hipoksemi ve hiperkapni mevcuttu. Sonrasında laboratuvar bulgularından albumin seviyesinde hızlı düşme ve üre,kreatinin değerlerinde yükselme gözlendi. Kollajen doku markerleri gönderildi. Negatif olarak geldi. Çekilen toraks tomografisinde her iki akciğerde yaygın nodüler lezyonlar ve eşlik eden buzlu cam dansiteleri, lineer atelektatik dansiteler görüldü. Hastaya geniş spektrumlu antibiyotik tedavisi başlandı. Balgam ARB ve tüberküloz kültürü gönderildi. Hastanın kliniğinin ve kan gazının kötüleşmesi üzerine yoğun bakım ünitesine alındı ve NIMV(noninvaziv mekanik ventilatör) uygulandı. Hasta NIMV ve diğer destek tedavilerle klinik,fonksiyonel ve laboratuar olarak düzeldi.İyilik hali ile taburcu edildi.

SONUÇ: ARDS'nin en sık nedeni sepsis olmakla beraber,sık kullandığımız ilaçlar dışında nadir kullanılan ilaçların da neden olabileceği akılda tutulmalıdır. Hastaya tanı koyma sürecinde süresince solunum desteğinin doğru ve kısa zamanda yapılması tedavinin en önemli parçasıdır.

Anahtar Kelimeler: ards,immunoglobulin,Myasthenia Gravis

Akciger Grafisi ve Toraks BT

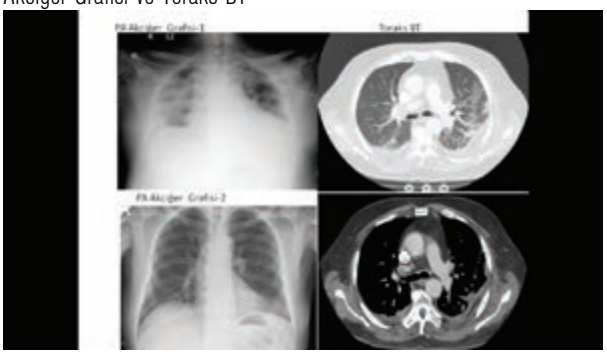

EP-457
ENTÜBELİ HASTA UYANDIRILIRKEN AİRWAY CİHAZI MUTLAKA ENTÜBASYON TÜPÜNÜN YANINDA AĞIZDA TESPİT EDİLMELİDİR

Burak Gül[1], Kamuran Aydın[2], Fatih Meteroğlu[1]

[1]Dicle Üniversitesi, Tıp Fakültesi Göğüs Cerrahisi AD. Diyarbakır, Türkiye
[2]Dicle Üniversitesi, Tıp Fakültesi, Beyin Cerrahisi AD. Diyarbakır, Türkiye

GİRİŞ: Travma sonrası entubasyon gereken genç hastalarda, entubasyon tüpünün yanında ağız içinde airwey cihazını çok iyi tespit edilmesi gerektiğini düşünüyoruz.

OLGU: On metre yükseklikten düşen 19 yaşındaki erkek hasta hastanemiz acil servisinde tüp torakostomi uygulanmış halde görüldü. Genel durumu kötü, şuuru konfü, spontan solunumu olan hastanın çekilen Bilgisayarlı toraks ve batın tomografisinde sağda hemo-toraks, C7 korpusta burst fraktürü ve T8-T9 vertebralarda fraktür mevcuttu. Sağ zigomatik kemikte fraktürü mevcuttu. Batında ve intrakraniyal patoloji saptanmadı. Hasta takip ve tedavi amacıyla beyin cerrahisi yoğun bakım servisine yatırıldı. Genel durumu kötüleşen, şuuru kapanan, solunumu bozulan hasta entübe edilip mekanik ventilatöre bağlandı. Yoğun bakımda ki üçüncü gününde hastanın sedasyonu azaltılmış ve hastanın ekstubasyonu planlanmıştı. Ancak hasta entübasyon tüpünü çiğneyerek kesti ve yaklaşık 20 cm uzunluğundaki entübasyon tüpünü aspire etmesi üzerine acilen tarafımıza danışıldı. Hasta görüldüğünde oksijen satürasyonu: 50'idi. Laringoskop yardımıyla trakea girişinde vokal kord hizasında entübasyon tüpünün kaf ipi görüldü ve megy forseps klempi yardımıyla entübasyon tüpü çıkartıldı (Resim 1,2). Sonrasında hasta tekrardan entübe edildi. Hastanın takiplerinde vertebra cerrahisi yapıldı ve hasta genel durumu düzeldi.

TARTIŞMA: Travma sonrası genel durumu düzelen ve ekstübasyon planlanan genç hastaları uyandırırken airwey cihazının önemini göz ardı etmemek gerekir.

Anahtar Kelimeler: Airwey, entübasyon tüpü, ekstubasyon,

Resim 1

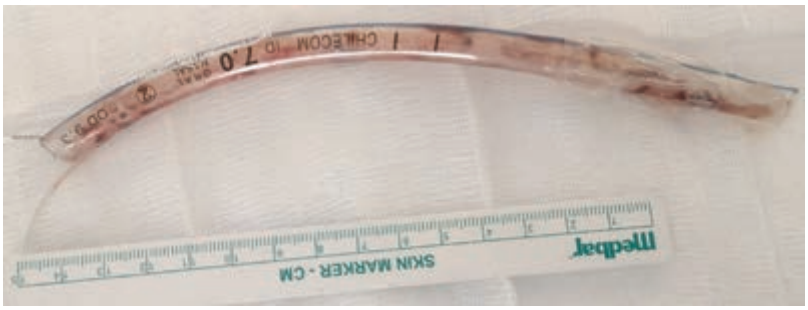

Çıkartılan entübasyon tüpü

Resim 2



EP-458
DNR(DO NOT RESCUSİTATE) TALİMATI HAKKINDA BİLGİ VE TUTUMLARI İNCELEYEN BİR ANKET ÇALIŞMASI

Esin Kalkan[1], Arzu Mirici[2]

[1]Çanakkale Onsekiz Mart Üni.Tıp Fakültesi Adli Tıp A.D.
[2]Çanakkale Onsekiz Mart Üni.Tıp Fakültesi Göğüs Hastalıkları A.D.

Kardiyopulmoner resusitasyon (KPR),kalp ve solunum durması halinde uygulanan bir yaklaşımdır. Bu uygulamanın amacı ölümü engellemek ve hastanın yaşama devamını sağlamaktır. Ancak KPR doğası gereği başarı şansı düşük, yüksek maliyetli, invasiv ve yoğun emek gerektiren bir eylemdir. Düşük başarı oranlarının yanısıra tüm kardiopulmoner canlandırma olgularındaki düşük yaşam beklentisi "Do not Rescusitate"(DNR) talimatı yani bazı durumlarda KPR yapılmaması gündeme getirmiştir. Bu çalışmada,ülkemizde Göğüs hastalıkları uzman ve asistanlarının "Do not Rescusitate"(DNR) talimatı konusundaki bilgi ve tutumları araştırılmıştır.

"Do not Rescusitate"(DNR) talimatı konusunda Göğüs hastalıkları uzman ve asistanlarının bilgi ve tutumlarını incelemek amacıyla toplam 23 sorudan oluşan bir anket hazırlandı. Anketin ilk 11 sorusu katılımcı hekimi ve yaptığı işleri tanımlayan,kalan 12 soru ise konu hakkında bilgi ve tutumunu araştıran sorulardı. Hazırlanan anket, Türkiye Solunum Araştırmaları Derneği(TÜSAD)ne kayıtlı üyelere e-posta yoluyla gönderilerek yanıtlanması istendi. Anketi 308 kişi yanıtladı.(%15). Her bir sorunun yanıtı % cinsinden elektronik olarak hesaplandı. Çalışmaya katılanların %59.57si kadın ve %83.21 'i uzman hekim idi. Katılımcıların yaklaşık %20 si bir ay boyunca 20 den fazla yoğun bakım hastası izliyordu. Meslek yaşamları boyunca 20 ve daha fazla KPR yapmış olan hekimler katılımcıların çoğunu oluşturuyordu(%78.48) Anketi yanıtlayan hekimlerin %66.88'i "hiç KPR yapmadığınız oluyor mu?" sorusuna "evet" yanıtı vermişti. "Hangi hastalarda KPR yapılmasını yararsız bulursunuz"sorusuna verilen yanıtlar arasında en yüksek oran" Ölü morluğu ve katılığı gelişmişse" seçeneği olurken, bunu son dönem malignite takip ediyordu. Hekimlerin DNR talimatı alıp almadıklarını anlamak amacıyla sorulan "hiç DNR talimatı veren hastanız oldu mu?" sorusuna katılanların yaklaşık dörtte biri (%26.84) olumlu yanıt vermiştir.Ancak DNR talimatının uygulanması konusundaki soruya yanıt olarak; hekimlerin %51.28'i hiçbir durumda- yani kendisinin,yakınının sözlü ya da yazılı-talimatı uygulamadıklarını bildirmişlerdir. Hastaları ile konu hakkında konuşan hekimler katılımcıların sadece %11.86 sını oluşturmakta,%55.77 si hastalarla konuşmadığını, %32.37 si ise bazen konuştuğunu bildirmiştir. DNR talimatının uygulanması; etik açıdan zarar vermeme, yararlılık, hasta özerliğine saygı, güvenilirlik, dürüstlük, dağıtıcı adalet ve hukuka saygı ilkeleri açısından çeşitli tartışmaları beraberinde getirmektedir. Ankete katılan hekimlerin %68'i kardio-pulmoner arrest durumunda KPR yapmadığı halleri tanımlarken aynı hekim grubunun yaklaşık yarısı DNR talimatını hiç bir durumda uygulamadığını bildirmektedir.Bu durumda kişi özerkliğine saygı ve tıbbi yararsızlık ilkeleri açısından konunun geniş boyutlarda tartışılması gerekliliği anlaşılmaktadır.

Anahtar Kelimeler: KPR,DNR,Anket

Grafik-1 ankete katılanların mesleki durumu

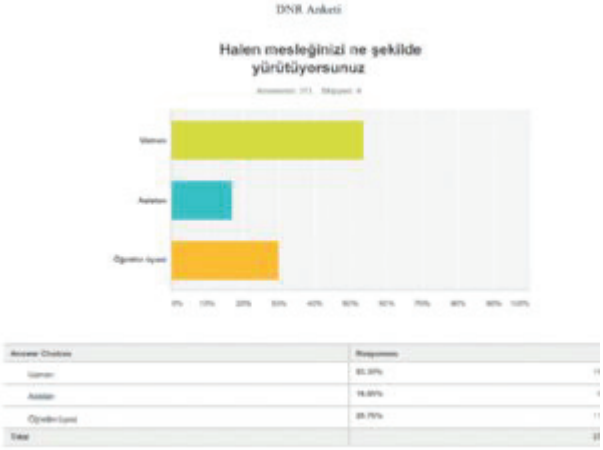

Grafik-2 hekimlerin KPr uygulamama durumu

Grafik-3 KPR işin tıbbi yararsızlık

Grafik-4 DNR talimatını uygulama durumu

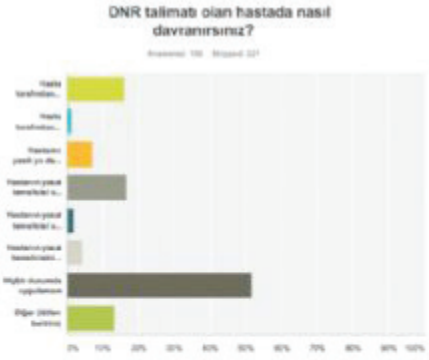

Answer Choices	Responses
Total Respondents: 158	

EP-459
PERKÜTAN TRAKEOSTOMİ SONRASI GELİŞEN İNTRAABDOMİNAL AMFİZEM OLGUSU

Melike Demir, Elif Dursun, Mahsuk Taylan, Zeynep Türe, Cengizhan Sezgi

Dicle Üniversitesi, Göğüs Hastalıkları Ana Bilim Dalı, Diyarbakır

Pnömomediastinum spontan olabildiği gibi trakeostomi, endoskopi (özefagus perforasyonu), bronkoskopi ve mekanik ventilasyon esnasında travmaya sekonder de gelişebilmektedir. Hava, hasarlı dokudan mediastinal ve subkutanöz bölgeye geçmektedir. Hasarın genişliğine göre hava saatler içerisinde boyun, yüz, abdomen hatta ekstremitelere kadar yayılabilmektedir. Biz de trakeostomi sonrası yedinci günde ve abdomen içine kadar ilerlemiş olan amfizem olgusunu sunmayı amaçladık. Yetmiş sekiz yaşında erkek olguya, pnömoniye bağlı gelişen solunum yetmezliği nedeniyle mekanik ventilatör desteği verilmiş ve sonrasında perkütan trakeostomi açıldı. Bu uygulamadan bir hafta sonra yaygın ciltaltı amfizemi gelişen olgunun çekilen toraks bilgisayarlı tomografisinde, toraks ve abdomen duvarında, alt boyun kesitlerinde, her iki üst extremitede yaygın cilt altı amfizemi, yaygın pnömomediasten izlendi(Resim 1,2). Takiplerinde kulak burun boğaz uzmanlarına danışılarak trakeostomi kanülü çekildi ve hasta re-entübe edildi. Yaklaşık bir hafta içinde hastanın amfizem bulgularında klinik ve radyolojik gerileme izlendi. Perkütan trakeostomi; trakeostomi endikasyonu varlığında, sahip olduğu bir çok avantaj nedeni ile özellikle yoğun bakım ünitelerinde tercih edilmektedir. Pek çok avantaja rağmen, perkütan trakeostomi invaziv bir girişim olup kanama, stenoz, ciltaltı amfizemi, yara yeri infeksiyonundan kardiyorespiratuar arreste kadar varan ciddi komplikasyonlara neden olabilmektedir. Bazen bu komplikasyonlar bizim olgumuzda olduğu gibi günler sonra da ortaya çıkabileceği ve endotrakeal entübasyona gerek duyulabileceği akılda tutulmaktadır.

Anahtar Kelimeler: perkütan trakeostomi, amfizem, komplikasyon

Resim 1

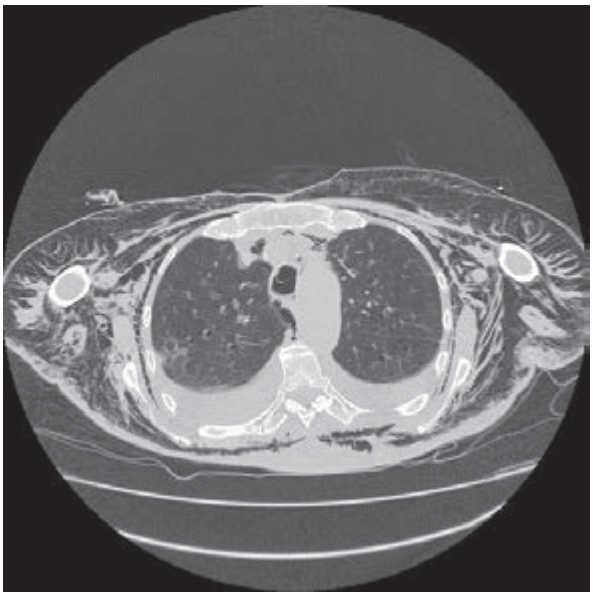

Resim 2

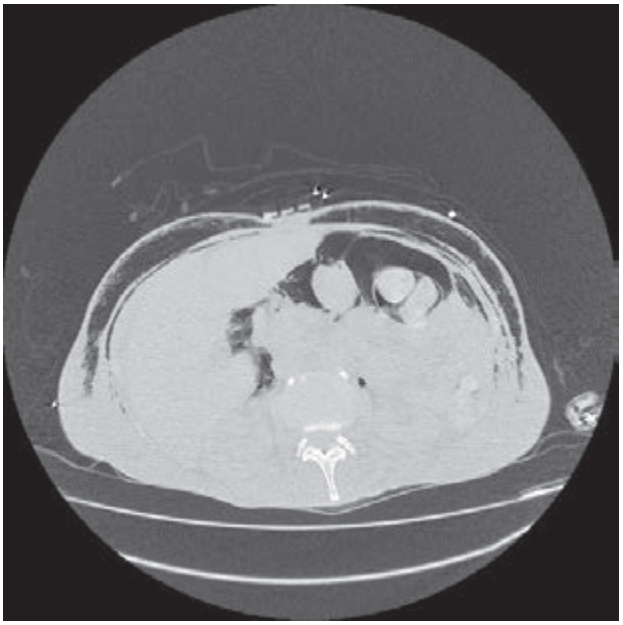

EP-460
NÖROJENİK PULMONER ÖDEM: NE ZAMAN AKLA GELMELİ?

Hüseyin Lakadamyalı[1], Tayfun Birtay[2], Hatice Lakadamyalı[3]

[1]Başkent Üniversitesi Alanya Uygulama ve Araştırma Merkezi, Göğüs Hastalıkları Bölümü, Alanya - ANTALYA.
[2]Başkent Üniversitesi Alanya Uygulama ve Araştırma Merkezi, Anesteziyoloji ve Reanimasyon Bölümü, Alanya - ANTALYA.
[3]Başkent Üniversitesi Alanya Uygulama ve Araştırma Merkezi, Radyoloji Bölümü, Alanya - ANTALYA.

GİRİŞ: Nörojenik pulmoner ödem (NPÖ), non-kardiyojenik pulmoner ödem içerisinde nadir rastlanan bir durumdur. Beyin - omurilik travması, nöbet ve santral sinir sistemi (SSS) infeksiyonlarına bağlı gelişebilir. Ancak SSS tarafından indüklenen bu durumun patogenezi tam olarak aydınlatılmış değildir. Biz bu sunuda SSS travması sonrası ortaya çıkan ve mekanik ventilatör desteği ile hızla çözülen nadir görülen NPÖ olgusunu sunmak istedik.

OLGU: Otuz beş yaşında erkek hasta motosiklet kazası nedeniyle başvurduğu dış merkezden kısa süreli kardiyak arrest olması nedeniyle yoğun bakım ihtiyacı için hastanemize sevk edilmişti. Genel durumu kötü, bilinç kapalı, GKS:6. Alında ve yanaklar üzerinde mutipl abrazyonlar, sol temporal kemik üzerinde şişlik ve sol üst göz kapağında şişlik - ekimoz izlendi. KVS: doğal, hasta entübe, ambu ile solutulurken her iki akciğer solunuma eşit katılıyor, solunum sesleri doğal olarak değerlendirildi. Çekilen beyin BT'de orta kraniyal fossa sol yarısında epidural hematom, sol frontotemporal cilt ve cilt altında hemoraji ve şişlik izlendi (Resim 1). Klinik takibin 4. gününde ani gelişen solunum sıkıntısı, takipne ve taşikardi gelişti. Çekilen akciğer grafisinde yaygın bilateral non-homojen dansite artımları izlendi (Resim 2). Mekanik ventilatör ayarları tam sedasyon altında basınç destekli moda geçildi. Kan gazında ciddi hipoksemi (PaO2: 41 mmHg) ve PO2/FiO2 oranı <150 idi. CRP değeri 37 mg/L. Yapılan ekokardiyografide sol ventrikül ve kapak fonksiyonları doğal olarak izlendi. Üç gün sonra hastanın PaO2: 81 mmHg (FiO2: %40), oksijen sat. %95.9 düzeyine ulaştı. Çekilen akciğer grafisinde belirgin iyileşme saptandı (Resim 3).

TARTIŞMA: NPÖ, klinik tablo akut olarak gelişir. Takipne, taşikardi, akciğer bazallerinde raller ve solunum yetmezliği bulguları izlenir. Ekokardiyografide sol ventrikül yetmezliği ve kalp kapak hastalığının izlenmemesi önemlidir. Ani kafa içi basınç artışı veya bölgesel iskemik hasarın NPÖ neden olduğu düşünülmektedir. Altta yatan nörolojik sebebin erken ve doğru tanısı ile birlikte uygun ventilasyon ve PEEP uygulanarak hemodinamik stabilizasyon sağlanması tedavide temel yaklaşımdır. Bizim olgumuz kafa içi kanama ve ödem sebebiyle entübe izleniyordu. NPÖ tanısından sonra etkin PEEP değerleri ve hemodinamik stabilizasyonu sağlandı. İzleminde dramatik olarak klinik ve radyoloji bulguları düzeldi. Sonuç olarak NPÖ ani gelişen pulmoner ödem tablosunda (özellikle kafa travması yaşayan olgularda) ayırıcı tanıda yer almalıdır. Çoğu zaman erken ve etkin mekanik ventilasyon ile birlikte klinik düzelme sağlanır.

Anahtar Kelimeler: Non-Kardiyojenik Pulmoner Ödem, Nörojenik Pulmoner Ödem, Kafa Travması
Beyin BT

Resim 1. Beyin BT: Orta kranyal fossa sol yarısında epidural hematom.

PA Akciğer Grafisi

Resim 2: PA Akciğer Grafi: Her iki akciğerde yaygın non-homojen dansite artımları.

PA Akciğer Grafisi (Kontrol)

Resim 3. Her iki akciğerde non-homojen dansite artımlarında anlamlı düzeyde gerileme.

EP-461
SPİNAL KORD YARALANMALARINDA YOĞUN BAKIM TAKİBİ VE ETKİLİ SOLUNUM FİZYOTERAPİSİNİN ÖNEMİ

Fulya Çiyiltepe, Sinem Karul, Aydın Karahan, Asu Özgültekin
haydar paşa Numune Eğitim Araştırma Hastanesi, Yoğun bakım Yan dalı, İstanbul

Madde kullanım öyküsü olan 23 yaşında erkek hasta. Aralık 2015 de ense bölgesine penetran bir cisimle darbe aldığı, olay yerinde solunum arresti olduğu, 112 personelleri tarafından 10 dkkardiyo pulmoner rerüsitasyon yapılması ardından hastanemize getirildiği öğrenildi. Hasta orotrakeal entübe ve şuur değerlendirmesi GKS na göre: 3 olarak yoğun bakıma alındı. İlk değerlendirmesinde pupilleri izokorik, ışık refleksi ve kornea refleksi intakt, kan basıncı 93/57 mmHG, nabız 61/dk olan hasta fiO2 %50 ile basınç kontrollü modda mekanik ventilatörde takip edildi. Kranial ve spinal görüntülemeleri yapılan hastanın C3, C5 ve C6 seviyesinde kontüzyon ve hematom görüntüsü izlendi.Nöroşirürji ile konsülte edilen hastaya cerrahi müdahele düşünülmedi. Bilinci açık ve koopere olan hasta da günlük spontan solunum denemeleri yapıldı ancak hiç bir solunum eforu izlenmedi. Alt extremite de kas gücü olmayan ve refleksleri alınamayan hasta nöroloji tarafından paraplejik olarak yorumlandı. Yatışının yedinci gününde aileden ve hastadan onam alınarak perkütan teknikle trakeostomi açıldı. Hastaya gün içinde belirli periyotlarla solunum ve kas atrofisini önlemeye yönelik fizyoterapi egzersizleri yapıldı. Günde iki seans NIMES cihazı ile fizyoterapi uygulandı. Ev tipi mekanik ventilatör ve ev içi kullanacağı medikal cihazlar temin edildikten sonra hasta yatışının 18. gününde taburcu edildi. Taburculuğu ardından da sürekli takibimizde tutulan hastanın fizyoterapisine ev şartlarında da devam edildi. ve belirli aralıklarla ev ortamında değerlendirilip aile eğitimleri tekararlandı. Ailenin de yakın desteği ve ilgisi ile hastamızın gelmiş olduğu son durum ise şöyledir; hastamız 20 şer dakikalık sürelerle mekanik ventilatörden ayrılıyor ve oda havasında kalabiliyor, sağ kol ve elini bilgisayar kullanabilecek düzeyde aktif kullanıyor, sağ elin yardımıyla sol kolununu hareket ettiriyor ve sol el parmaklarını hareket ettirebiliyor, sağ bacağı extansiyona getiriyor ve ayak parmaklarını haraket ettirebiliyor, solsol da ise sadece parmakları hareket ettirebiyor. Biz inanıyoruz ki devam eden takiplerimiz ve eğitimlerimizle, ailenin sonsuz desteği ve çalışmasıyla, hastamızın ise hiç eksilmeyen çabası ve umuduyla çok daha iyi seviyelere gelebileceğiz. GKS 3 ile kliniğimize kabul edilen hastanın 1 yıllık seyri özetlenmiştir. Etkili bir yoığun bakım takibi, erken verilen trakeostomi ve taburculuk kararı ve düzenli uygulanan fizyoterapilerin hastanın sağ kalım ve yaşam kalitesine üzerinde son derece etkili olduğu görüşündeyiz.

Anahtar Kelimeler: spinal taravma, solunum merkezi inhibisyonu, yoğun bakım, solunum fizyoterapisi

Spinal MR görüntüleme

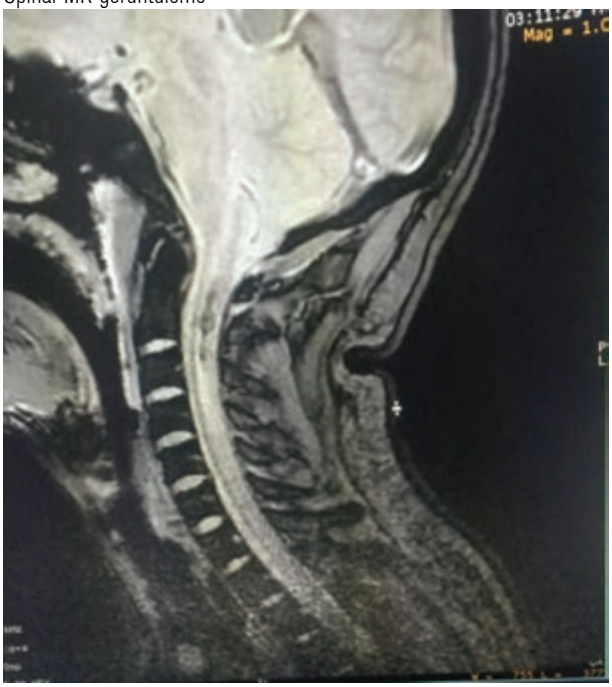

EP-462
KRONİK OBSTÜRİKTİF AKCİĞER HASTALIĞI NEDENİYLE SOLUNUMSAL YOĞUN BAKIM ÜNİTESİNDE TAKİP EDİLEN HASTALARDA APACHE II SKORLAMASI PROGNOSTİK FAKTÖR MÜDÜR?

Kevser Daşdemir, Büşra Erdinler, Hava Hanım Huz

Ankara Atatürk Göğüs Hastalıkları ve Göğüs Cerrahisi, Yoğun Bakım Ünitesi Hemşirelik Bölümü, Ankara

GİRİŞ: Acute Physiology and Chronic Health Evaluation (APACHE) skorlaması normalde yoğun bakım ünitelerinin mortalite hızının belirlenmesi ve tedavi etkinliğinin değerlendirilmesinde kullanılan bir yöntemdir. Farklı olarak çalışmamızda; solunumsal yoğun bakım ünitemizde (SYBÜ) yatan kronik obstrüktif akciğer hastalığına (KOAH) bağlı akut solunum yetmezliği (ASY) olan hastaların APACHE II skorları ile uzun dönem sağ kalımları arasında anlamlı bir ilişki olup olmadığı araştırıldı.

MATERYAL-METOD: Ağustos 2015'de hastanemiz SYBÜ'ne alınan 37 KOAH tanılı hasta çalışmaya alındı. Hastaların bir yıllık sağ kalımları, APACHE II skorları ve ek etkileyen faktörler retrospektif olarak araştırıldı.

BULGULAR: Çalışmaya alınan hastaların 27'si erkek, 10'u kadındı. Ortalama yaş 69,5±12,9 (43-93) idi. Bir yıl sonunda hastalardan 13'ü (%35,1) yaşıyordu. Hastaların 21'i invaziv mekanik ventilatör (İMV), 16'sı non-invaziv mekanik ventilatör (NIMV) ile takip edilmişti. Hastaların ortalama APACHE II skoru 24,0±7,5 (13-40) idi. SYBÜ'nde kalış süreleri ortalama 7,8±8,1 (1-45) gündü. Hastalarda KOAH ile birlikte ortalama 2,1±1,2 (0-5) adet ek hastalık vardı. Pnömoni, hipertansiyon, diyabetes mellitus ve koroner arter hastalığı, en sık görülen ek hastalıklardı (Tablo 1).

APACHE II skoru 20'nin altında olan hastalarda ortalama sağ kalım 254,6 günken, APAHCE II skoru 20'nin üzerinde olan hastalarda ortalama sağ kalım 140,6 gündü. APACHE II skoru 20'nin altında olan hastalar anlamlı derecede uzun yaşıyorlardı (p=0,029). İMV ile takip edilen hastalarda ortalama sağ kalım 123,3 günken, NIMV ile takip edilenlerde ortalama sağ kalım 262,9 gündü. NİMV ile takip edilen hastaların, IMV ile takip edilen hastalara göre sağ kalım süreleri daha uzundu (p=0,009) (Tablo 2).

Sonuç olarak hastanemiz SYBÜ'nde KOAH tanısı ile izlenen hastalarda ilk 24 saatte saptanan APACHE II skor yüksekliği ve IMV ile takip edilmek literatürle uyumlu olarak uzun dönemde kötü prognostik faktörlerdir.

Anahtar Kelimeler: Apache 2, KOAH, Solunum yetmezliği

Tablo 1. Kronik Obstrüktif Akciğer Hastalığına ek olarak hastalarımızda var olan hastalıklar

Hastalıklar	n
Pnömoni	25
Hipertansiyon	10
Diabetes Mellitus	8
Koroner Arter Hastalığı	8
Pulmoner Emboli	6
Sepsis	5
Akut Böbrek Yetmezliği	3
Akciğer Karsinomu	2
İntertisyel Akciğer Hastalığı	1
Serebro Vasküler Olay	1
Parkinson Hastalığı	1
Larinks karsinomu	1
Pnömotoraks	1
Obstrüktif Sleep Apne Sendromu	1
Mafucci Sendromu	1
Serviks Karsinomu	1
Amyotrofik Lateral Skleroz	1
Demans	1

Tablo 2. Sağ kalım analizleri (gün)

	Ortalama±SS	En az	En çok	p
APACHE II skoru ≤ 20	254,6±40,9	174,4	334,8	0,029*
APACHE II skoru > 20	140,6±32,9	76,0	205,1	
IMV ile takip edilenler	123,3±32,4	59,9	186,8	0,009*
NIMV ile takip edilenler	262,9±38,3	187,9	338,0	
SYBÜ Kalış süresi ≤ 7 gün	191,0±31,4	129,4	252,5	0,889
SYBÜ Kalış süresi > 7 gün	161,1±54,0	55,3	266,9	

SS= Standar sapma, IMV= İnvaziv mekanik ventilatör, NIMV= Non-invaziv mekanik ventilatör, SYBÜ= Solunumsal yoğun bakım ünitesi

EP-463
P-ANCA POZİTİFLİĞİNİN NADİR SEBEBİ HIV POZİTİFLİĞİ VE BUNUNLA İLİŞKİLİ P. JİROVECİ ORAGANİZE PNÖMONİ OLGUSU

Süleyman Yıldırım, Sena Ataman, Özlem Edipoğlu, Metin Yarıcı, Engin Kırmızıgül, Ali Kadri Çırak, Melih Büyükşirin, Cenk Kıraklı

Dr. Suat Seren Göğüs Hastalıkları ve Cerrahisi Eğitim ve Araştırma Hastanesi İzmir

GİRİŞ: p-ANCA pozitifliği ön planda vaskülitler ve kollagen doku hastalıklarında görülmektedir. HIV pozitifliği nadir bir neden olarak etyolojide yer almaktadır.

OLGU: 41 yaşında bayan hasta nefes darlığı şikayeti ile başvurdu. Özgeçmişinde herhangi bir kronik hastalığı olmayan hasta klinik, laboratuar ve görüntüleme bulguları ile pnömoni tanısıyla servise yatırıldı. Antibiyoterapi ve destek tedavisi alan hastanın kliniğinde düzelme olmaması, hipoksemi bulgusunun eklenmesi üzerine solunum desteği amaçlı yoğun bakım ünitesine alındı, çekilen HRCT de yaygın buzlu cam alanları tespit edilmesi üzerine interstisyel akciğer hastalığı (İAH) ön tanısı düşünülen hastada etyolojiye yönelik incelemelerde p ANCA pozitifliği ve anti HIV pozitifliği saptandı. HIV doğrulaması da pozitif saptanan hastada İAH kesin tanısı için kriyobiyopsi yapıldı. Kriyobiyopsi sonucu P. jiroveci oraganize pnömoni olarak raporlandı. Tedaviye trimetoprim+sulfametaksazol ve prednol 1mg/kg eklendi. Hastanın takibinde non invaziv ventilasyon (NIV) ihtiyacı kalmadı, klinik ve radyolojik düzelme saptanan hasta servis takibine alındı.

SONUÇ: p-ANCA pozitifliği ile tetkik edilen ancak vaskülit veya kollagen doku hastalıkları kliniğine uymayan hastalarda, p-ANCA pozitifliği yapan nadir enfeksiyöz nedenler ayırıcı tanıda akılda tutulmalıdır.

Anahtar Kelimeler: pANCA, HIV, P.jiroveci, organize pnömoni

figür 1

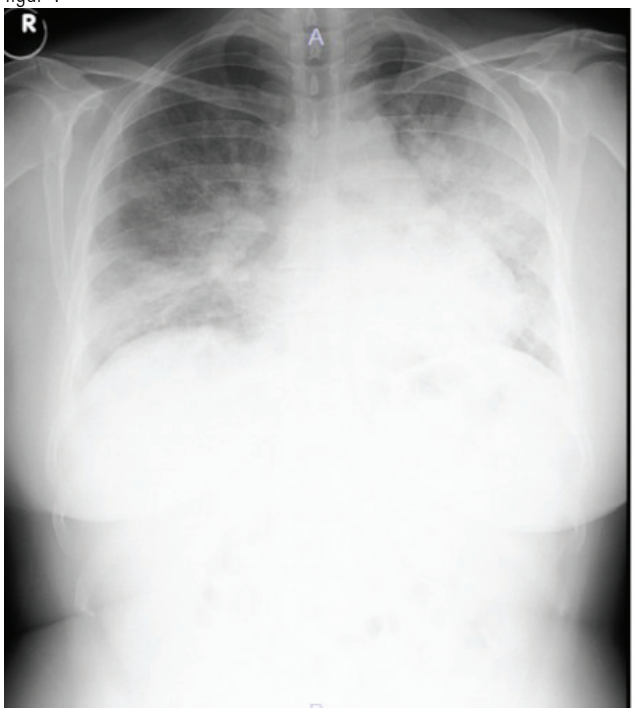

Hastanın PAAC grafisinde solda daha yaygın bilateral infiltratif görünüm

figür 2

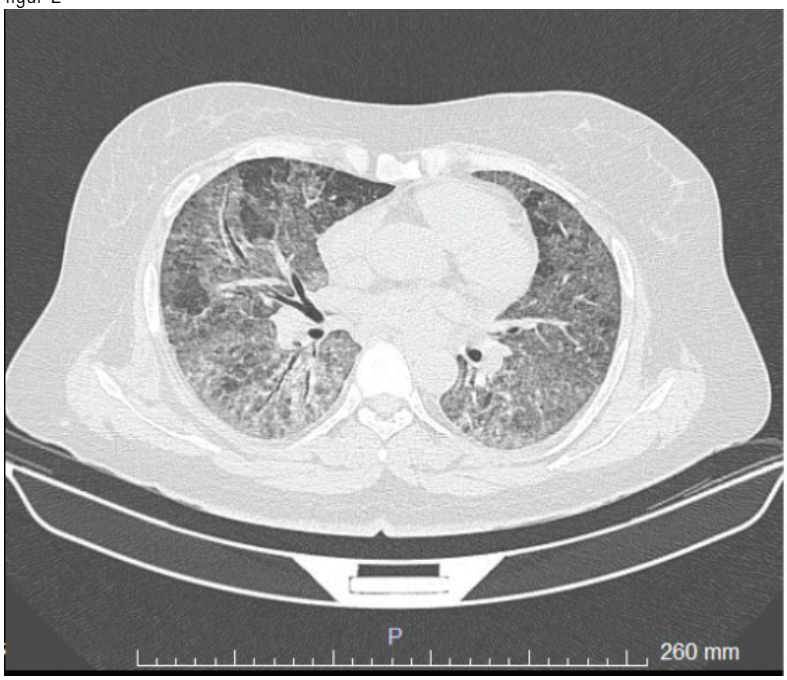

Hastanın HRCT görüntüsünde her iki akciğerde yaygın buzlu cam alanları

EP-464
TEDAVİYE YANITSIZ SOLUNUM YETMEZLİĞİ OLAN KOAH HASTASINDA SAPTANAN TRAKEAL SENOZ OLGUSU

Engin Kırmızıgül, Sena Ataman, Özlem Edipoğlu, Metin Yarıcı, Süleyman Yıldırım, Onur Fevzi Eren, Fevziye Tuksavul, Sami Cenk Kıraklı

Dr. Suat Seren Göğüs Hastalıkları ve Cerrahisi Eğitim ve Araştırma Hastanesi İzmir

GİRİŞ: Trakeal stenozlar trakea açıklığının %50'den fazlasının daralması ile tanımlanan nadir görülen klinik bir tablodur. Trakeal stenozlar edinsel ve konjenital olarak ayrılmakta, edinsel trakeal stenozlarda ise etiyolojide en sık uzamış entübasyonlar sorumlu tutulmaktadır. Trakeal stenozda en sık görülen bulgular dispne, stridor ve hipoksemidir. Yoğun bakım yatış öyküsü veya daha önce geçirilmiş trakea cerrahisi hikâyesi, hekimin trakea stenozuna odaklanmasını gerektirmektedir.

OLGU: 58 yaşında erkek hasta yoğun bakıma KOAH alevlenme ve Tip 2 solunum yetmezliği tanısı ile yatırıldı. Uygulanan KOAH tedavisi ve non-invaziv mekanik ventilasyona rağmen hastanın hipoksisinde ve hiperkarbisinde düzelme olmadı. Bunun üzerine çekilen toraks bilgisayarlı tomografi tetkikinde hastada trakea 1/3 orta kesiminde trakea çapını 5 mm'ye kadar daraltan trakeal stenoz saptandı. Bunun üzerine yapılan fiberoptik bronkoskopide trakea orta 1/3 seviyede yaklaşık 2-2,5 cm uzunluğunda trakea açıklığının 3-4 mm olarak izlendiği trakea stenozu saptandı. Hastaya rijid bronkoskopi ile dilatasyon ve elektrokoter ile müdahale edildi ve trakeal pasaj sağlandı. 72 saat entübe izlenen hasta başarılı bir şekilde ekstübe edildi. Kontrolde trakea açıklığı 2 cm olarak görüldü. Solunum yetmezliği kliniği düzelen ve yoğun bakım ihtiyacı kalmayan hasta yoğun bakımdan servise nakil verildi. Hastanın öyküsü derinleştirildiğinde 7 ay önce dış merkezde entübe izlendiği öğrenildi.

SONUÇ: Tedaviye yanıtsız KOAH hastalarında trakeal stenoz oluşturacak nedenler göz önünde bulundurulmalı ve hastanın anamnezi ayrıntılı bir şekilde değerlendirilip ayırıcı tanı amaçlı ileri tetkik ve tedaviler yapılmalı. Trakeal stenoz saptandığında yapılacak girişimsel işlemler ile solunum yetmezliği kliniği olan hastada uygulanacak girişimsel işlemler ile tedavi sağlanabilmekte.

Anahtar Kelimeler: trakea stenozu, KOAH, solunum yetmezliği

Resim1

Hastanın başvuru anındaki arka-ön akciğer grafisinde bilateral dağınık tarzda infiltrasyonlar mevcut.

Resim2

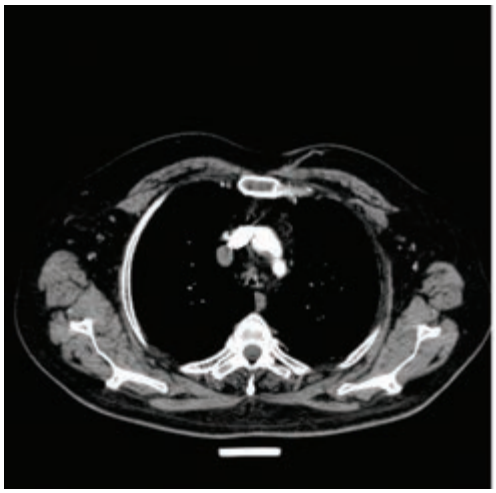

Trakea orta 1/3 segmentte trakea açıklığının 5 mm olarak ölçüldüğü trakeal stenoz.

Resim 3

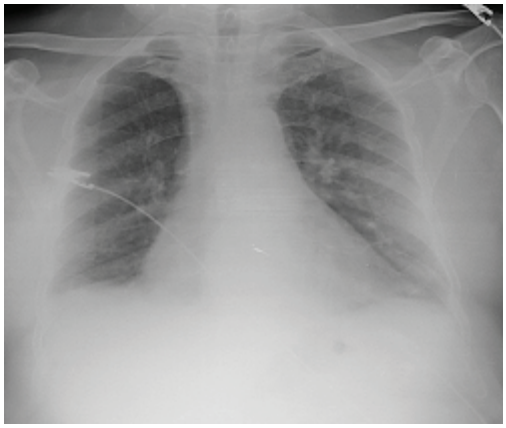

Tedavi sonrası hastanın akciğer grafisi

Resim4

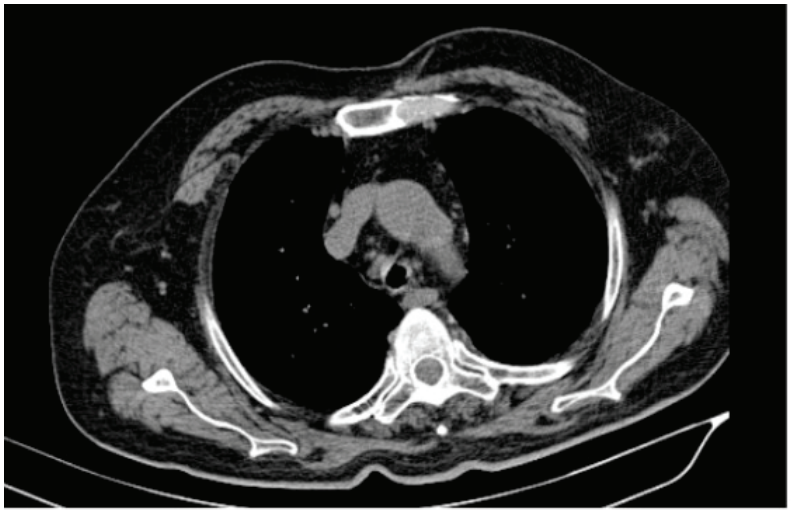

Bronkoskopik dilatasyon ve elektrokoter sonrası trakeal pasaj 2 cm olarak değerlendirildi.

EP-465
PULMONER BT ANJİOGRAFİ ÇEKİLEN HASTALARDA TEST ÖNCESİ KLİNİK OLASILIK DÜZEYLERİNİN TANISAL DEĞERİ

Özgür Kılıç, Ebru Ortaç Ersoy, Arzu Topeli

Hacettepe Üniversitesi, İç Hastalıkları Anabilim Dalı,Yoğun Bakım Bilim Dalı, Ankara

Bilgisayarlı tomografik (BT) anjiyografi, pulmoner tromboemboli (PTE) tanısında kullanılanen güncel tanı yöntemidir. Ancak test öncesi hastalık olasılığı belirlenmeden kullanılması artmış yan etki, radyasyon maruziyeti ve maliyete neden olmaktadır. Yoğun bakım ünitemize dispne ve akut solunum yetmezliği nedeniyle yatan hastalara yatış öncesi yüksek oranda pulmoner BT anjiografi tetkikinin yapıldığı gözleminden yola çıkarak pulmoner BT anjiografi çekilen hastaların test öncesi klinik olasılık düzeylerinin değerlendirilerek pulmoner BT anjiografi arasındaki ilişkinin saptanması, PTE ve kontrast nefropati sıklığının belirlenmesi amaçları bu çalışma planlanmıştır.

Onbeş Mayıs 2015 – 15 Mayıs 2016 tarihleri arasında Hacettepe Üniversitesi Hastanesinde PTE şüphesiyle pulmoner BT anjiyografi çekilen 1349 hasta arasından ön çalışma olarak 100 hastanın klinik verileri retrospektif olarak incelendi. Test öncesi klinik olasılık düzeyi revize Geneva ve Wells' skoruna göre olası veya olası değil olarak kabul edildi.

Hastaların (55 erkek) yaş ortalamaları (±SS) 66,5±17,4 idi. Yetmiş dokuz hastaya acil serviste, 11 hastaya iç hastalıkları servislerinde, 4 hastaya cerrahi servislerde, 6 hastaya yoğun bakımlarda BT anjiyo çekilmişti. Acil serviste BT anjiyografi çekilen ve trombolitik tedavi endikasyonu olan 4 hasta yoğun bakıma yatırılmıştı. Revize Geneva skoruna göre 59 hasta (%57,8) olası PTE grubunda iken, Wells' skoruna göre 12 hasta (%11,8) olası PTE olarak kabul edildi. BT ajiyografi çekilen hastaların 15'inde (%14,7) PTE saptandı. Revize Geneva skoruna göre olası PTE kabul edilen 59 hastanın 11'inde (%18,6) PTE bulunur iken, Wells' skoruna göre olası PTE olan 12 hastanın 6'sında (%50) PTE saptandı. Acil servise başvuran hastaların %11.4'ünde, yatan hastaların ise %28,6'sında PTE tespit edildi. Toplam 22 hastada (%22) kontrast nefropatisi izlendi.

Pulmoner BT anjiyografi çekilen hastralarda PTE sıklığı %14,7, kontrast nefropati sıklığı ise %25,3 olarak saptandı. BT anjiyografinin en sık kullanıldığı yer acil servis iken, acil serviste PTE saptama sıklığı yatan hastalara göre daha düşük bulundu.

Anahtar Kelimeler: Pulmoner emboli, kontrast nefropatisi, bilgisayarlı tomografi

grafik1

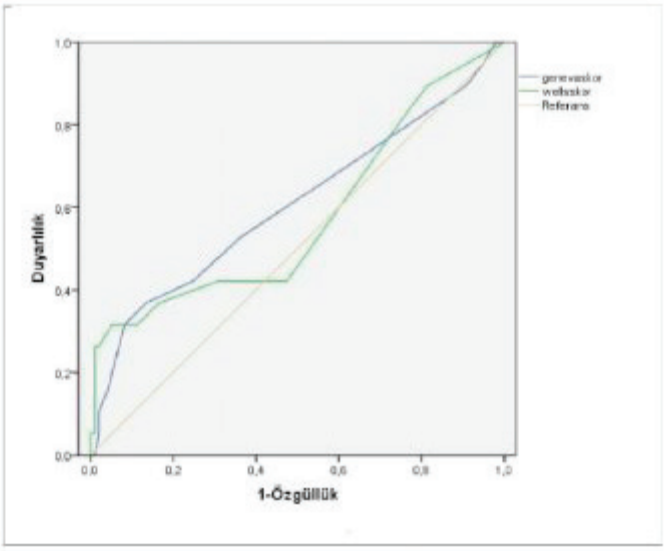

Grafik 1= ROC eğrisi (PTE tanısında sırasıyla Geneva Duyarlılık =%38,1, Özgüllük= 91,7, AUC= 0,60; Wells Duyarlılık =%42,8, Özgüllük= 82,4 ,AUC=0,57)

tablo

Tablo 1: Pulmoner emboli olan ve olmayan hastaların özellikleri

	Pulmoner Emboli Olan (n=20)	Pulmoner Emboli Olmayan (n=110)	p
Yaş (ort±ss)	65,2±15,9	65,7±17,6	0,55
Cinsiyet (E,%)	7 (38,9)	58 (53,7)	0,24
Wells (ort±ss)	5,8±10,5	2,2±1,8	0,06
Geneva (ort±ss)	7,6±3	6±2,4	0,18
Kontrast nefropati (n,%)	3(%20)	17 (%21,3)	0,91
BT istenen servis(n,%)	14(70)	90(82,6)	0,19
Acil	3(15)	11(10,1)	
Dahiliye	2(10)	3(2,8)	
Cerrahi	1(5)	5(4,6)	
Yoğun bakım			

EP-466
GÖĞÜS HASTALIKLARI EĞİTİM VE ARAŞTIRMA HASTANESİ SOLUNUM YOĞUN BAKIM ÜNİTESİ'NDE YATAN YAŞLI HASTALARIN RETROSPEKTİF DEĞERLENDİRİLMESİ

Celal Satıcı, Esra Akkütük, Aybüke Kekeçoğlu, Çağla Koç, Özkan Devran, Abdullah Kansu, Filiz Koşar

Yedikule Göğüs Hastalıkları ve Göğüs Cerrahisi Eğitim ve Araştırma Hastanesi

Çalışmamızda Yedikule Göğüs Hastalıkları Hastanesi 3.düzey Solunum Yoğun Bakım ünitemize son bir yıl içinde(Temmuz 2015-Temmuz 2016) yatan 65 yaş üstü toplam 471 hasta retrospektif olarak incelenmiştir. Bu hastaların 212 'si 65 yaş üstü olup verilerine ulaşılabilen toplam 182 hasta çalışmaya dahil edilmiştir. Hastalarımızın 49'u kadın, 133'ü erkek olup, 65-74 arası genç yaşlı; 75-84 arası orta yaşlı;85 yaş üzeri ileri yaşlı olarak sınıflandırıldığında, genç yaşlı hasta sayısı 103, orta yaşlı sayısı 62, ileri yaşlı hasta sayısı 17 olarak saptandı.Hastaların tamamında solunum yetmezliği mevcuttu. 68 hastada hipoksemik solunum yetmezliği mevcutken, 114 hastada hiperkapnik solunum yetmezliği mevcuttu (Tablo1) Yatış tanıları incelendiğinde bu hastaların 68ii pnömoni, 48ii KOAH alevlenme, 38ii akciğer kanseri, 9iu interstisyel akciğer hastalığı, 7ısi akut akciğer ödemi, 4iü pulmoner emboli,4iü girişimsel tedavi sonrası takip, 1 hasta ise astım atak tanılarıyla yatmıştı. 104 hastaya IMV, 65 hastaya NIMV,4 hastaya oksijen tedavisi uygulandı. 9 hasta trakeostomize idi. Hastaların 105 tanesinde sadece solunum yetmezliği mevcutken, 37 hastada kalp yetmezliği, 28 hastada böbrek yetmezliği, 10 hastada çoklu organ yetmezliği tablosu gelişti. Solunum yetmezliği nedeni ile iIMV uygulanan olgularda mortalite NIMV uygulanan hastalar ile kıyaslandığında anlamlı olarak yüksek bulundu. Hastaların taburculuk durumları incelendiğinde; 2 hasta doğrudan eve, 100 hasta servise taburcu olurken, 63 hasta kaybedildi(%34,6). 17 hastanın genel ybü'ne nakli gerçekleşti. Yoğun bakıma yeniden yatış oranları incelendiğinde 65 yaş altı hastalarda yeniden yatış sayısı 4 iken, 65 yaş üstü hastalarda bu sayı 17 idi.

SONUÇ: Yoğun bakım ünitelerinde geriatrik hasta grubunun yatış oranları yaklaşık tüm yoğun bakım yatışlarının yarısını oluşturmaktadır ve bu sayının nüfüsun yaşlanması ile giderek artacağı tahmin edilmektedir. Bu oranlar literatürde bu konu ile ilgili çok çalışma olmasa da literatür verileri ile uyumludur. Genç yaşlı grubunda daha çok hiperkapnik solunum yetmezliği sık iken ileri yaşlarda hipoksemik solunum yetmezliği daha sıktır ve hastanemiz bir özel dal hastanesi olduğundan en sık yatış nedeni pnömoni olarak bulunmuştur. Doğal olarak yaşlı hasta grubunda mortalite oranları daha yüksektir, ayrıca komorbid hastalıklar ve çoklu organ yetmezliği genç gruba göre daha sık görülmektedir. İnvazif mekanik ventilasyon uygulanan grupta mortalite oranının daha yüksek olması nedeniyle yaşlı hasta grubunda invazif mekanik ventilasyon endikasyonunun daha dikkatli değerlendirilmesi gerektiğini düşünmekteyiz.

Anahtar Kelimeler: geriatri, mortalite, yoğunbakım

Taburculuk durumları (Tablo 2)

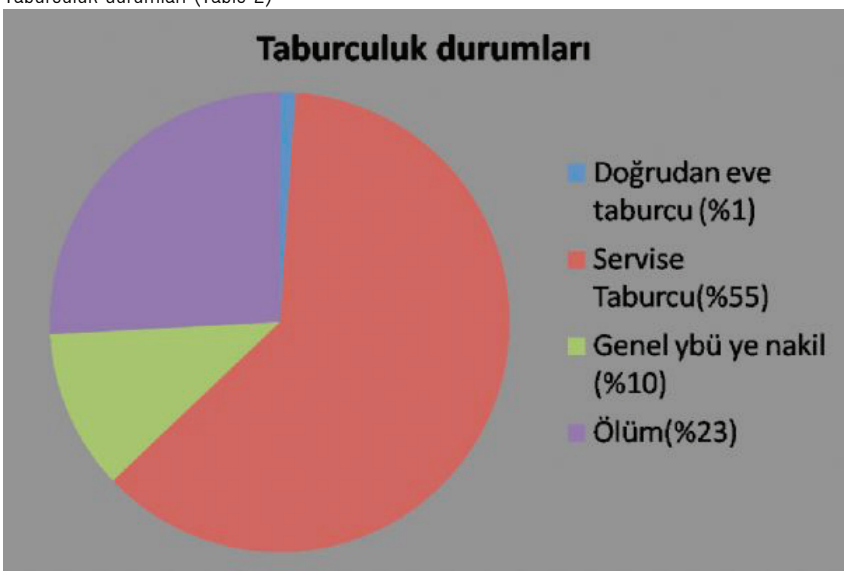

Solunum Yetmezliği Tiplerinin Gruplara Göre Dağılımı (Tablo 1)

		yaş grubu			
		65-74	75-84	85 üzeri	Total
solunum yetmezliği tipi	hipoksemik	27	29	12	68
		%26.2	%46.8	%70.6	%37.4
	hiperkarbik	76	33	5	114
		%73.8	%53.2	%29.4	%62.6
Total		103	62	17	182
		%100	%100	%100	%100

EP-467
AKCİĞER KANSERİ TANILI ERİŞKİN HASTADA NADİR BİR PNÖMONİ ETKENİ: HUMAN BOCAVİRUS

Ahmet Eskiocak[1], Hicran Özdemir Demir[2], Neriman Defne Altıntaş[3]

[1]Ankara Üniversitesi, Anesteziyoloji ve Reanimasyon Ana Bilim Dalı, Yoğun Bakım Bilim Dalı, Ankara
[2]Yıldırım Beyazıt Üniversitesi Atatürk Eğitim ve Araştırma Hastanesi, Anesteziyoloji ve Reanimasyon Ana Bilim Dalı, Yoğun Bakım Bilim Dalı, Ankara
[3]Ankara Üniversitesi, İç Hastalıkları Ana Bilim Dalı, Yoğun Bakım Bilim Dalı, Ankara

GİRİŞ: İmmün süprese hastalarda pnömoni sık görülen ve yoğun bakım ünitesinde (YBÜ) takibi gerektirecek kadar ciddi seyredebilen bir klinik tablodur. Erişkin yaş grubuna göre çocuklarda Human BocaVirus'a (HBoV) bağlı pnömoni daha sık olarak saptanmıştır. Bu olguyu sunmadaki amacımız; erişkin ve immünsüprese hastalarda nadir görülen pnömoni etkenlerini göz önünde bulundurmak ve bu tip etkenleri saptamak için gerekli incelemelerin yapılmasıdır.

OLGU: Altmış üç yaşında hipertansiyon, diabetes mellitus, koroner arter hastalığı, kronik obstrüktif akciğer hastalığı tanıları olan ve on ay önce squamöz hücreli akciğer kanseri tanısı ile 3 kür sisplatin ve etoposid alan erkek hasta acil servise genel durum bozukluğu, nefes darlığı, öksürük, balgam şikayetleri ile başvurmuştu. Hasta YBÜ'ne tip I (hipoksik) solunum yetmezliği, pnömoni, nötropenik ateş tanıları ile kabul edildi. Acil serviste çekilen akciğer grafisinde kardiyomegali ve sağ hemitoraks alt zon, parakardiyak alanda non homojen opasite artışı saptandı (Resim 1). Rutin tetkikleri, kültürleri (kan, idrar, balgam) ve solunum yolu viral/bakteriyel panel gönderildi. Ampirik siprofloksasin, piperasilin/tazobaktam antibiyoterapisi başlandı. Toraks bilgisayarlı tomografisi çekildi, sağ akciğer orta lob düzeyinde hava bronkogramları ile sol hemitoraksta plevral efüzyonun olduğu tespit edildi (Resim 2). Legionella ve sitomegalovirius(CMV) pnömonisi dışlandı (idrarda legionella antijeni ve CMV-DNA PCR negatif). Kültürlerinde üreme olmayan hastanın solunum yolları viral panelinde HBoV pozitif saptandı.. Nötropeni nedeniyle granülosit koloni stimülan faktör verilen hastanın takiplerinde ateşi olmadı. Mekanik ventilasyon ihtiyacı olmadan maske ve nazal oksijen ile 9 gün YBÜ'de takip edildikten sonra destek tedavisi altında klinik bulguları düzelen ve komplikasyon görülmeyen hasta tedavisinin devamı ve takibi için onkoloji kliniğine transfer edildi.

SONUÇ: HBoV, ilk olarak tanımlandığı 2005 yılından günümüze genellikle çocuklarda solunum yolları enfeksiyonu ve nadiren de olsa yetişkinlerde ciddi klinik tablolara neden olduğu gözlenmiştir (1-3). Spesifik bir tedavisi olmamakla birlikte destek tedavi ile klinik düzelme sağlanabilmektedir (4). Vakamızda özellikle immünsüpresif hastalarda diğer olası etkenler ekarte edildikten sonra yeni ve/veya atipik enfeksiyöz ajanların mutlaka akılda bulunması gerektiği vurgulanmak istemiştir.

Anahtar Kelimeler: Human Bocavirus, Pnömoni, Yoğun Bakım

Resim 1

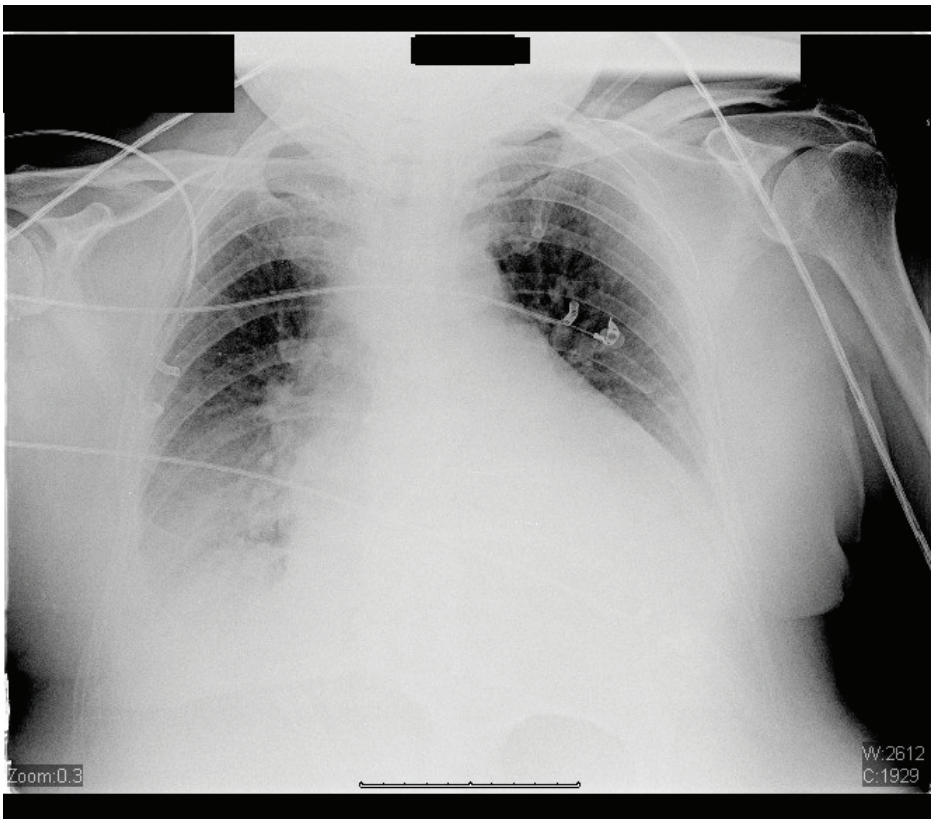

Akciğer grafisi: Kardiyomegali ve sağ hemitoraks alt zon, parakardiyak alanda non homojen opasite artışı

Resim 2

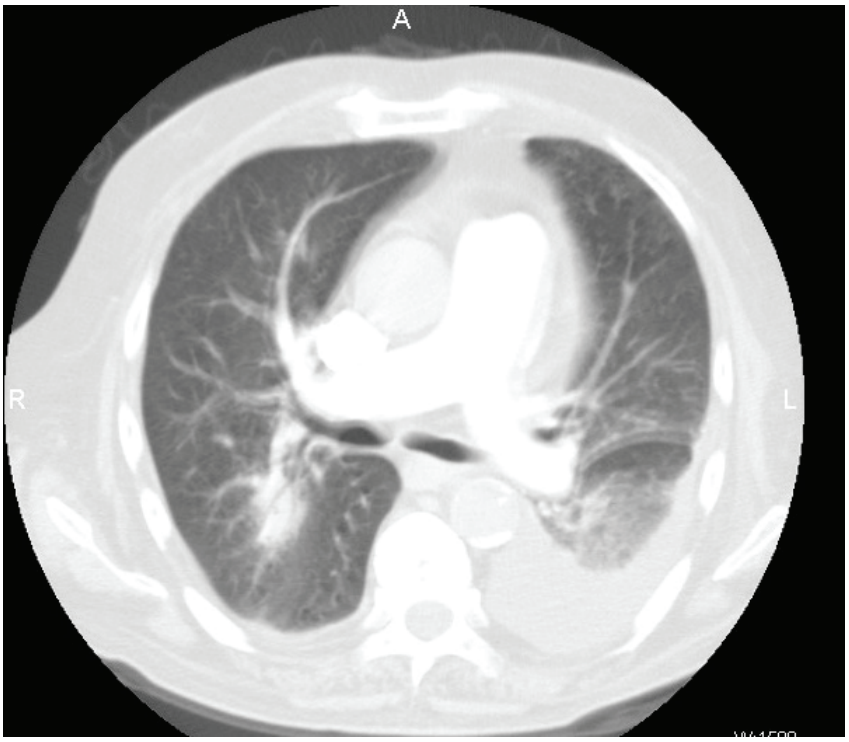

Toraks bilgisayarlı tomografisi: Sağ akciğer orta lob düzeyinde hava bronkogramları ile sol hemitoraksta plevral efüzyon

EP-468
FİZYOTERAPİ VE ENTERAL BESLENME DESTEĞİNİN AKCİĞER KARSİNOMLU VE KOAH' I OLAN BİR OLGUDA YAŞAM KALİTESİNE ETKİSİ

Taner Gonca, Rahime Rana Saygın

Isparta Devlet Hastanesi, Isparta

GİRİŞ: Akciğer karsinomu mortalitesi yüksek ve morbidite bakımından kötü seyirli bir hastalıktır. KOAH ile birlikte görülme prevalansı erkeklerde %73 kadardır. Akciğer karsinomunda mortaliteyi etkileyen çalışmalar kadar morbiditeyi ve yaşam kalitesini arttırmaya yönelik çalışmalar yapılmaktadır. Burada akciğer karsinomlu ve KOAH'ı olan bir olguda enteral beslenme desteği ve fizyoterapinin yaşam kalitesini olumlu yönde arttırdığı bir hastayı sunmayı amaçladık

OLGU: 67 yaşında erkek hasta, inoperabl küçük hücreli dışı akciğer karsinomu aynı zamanda GOLD' a göre evre 4, birleşik değerlendirmeye göre D grup, KOAH' ı vardı. Hastaya kemoterapi hasta onam vermediği için verilememişti. Hastanemize başvurusunda boy: 174 cm kilo: 67 kg BMI: 14,7 FEV1 değeri:0,8 lt Modifiye medical research council (mMRC) skalası 4 olan günün %100' ünü yatakta geçiren hasta, hastaneye yatırıldı. Bazal metabolizma hızı 1144 kalori olan hastaya günlük 1800 kalori hedeflenerek enteral beslenme desteği başlandı ve günlük fizik tedavi tarafından fizyoterapi programına alındı.2. Haftanın sonunda evine taburcu edilerek beslenmesi takip edildi. Ayaktan fizyoterapi desteği verildi, egzersizlerini günlük yaptırılması takip edildi. Üçüncü ayın sonunda kilo: 74 kg ve FEV1 değeri 1,1 lt olan hasta evde günlük işlerini kendi yapabiliyordu. Günlük kalori ihtiyacı 2100 kalori olarak belirlendi. MMRC skalası 4 ten 2 ye kalite bakımından yükseldi. Beşinci ayın sonunda kilo: 79kg ve FEV1 değeri 1,3 lt olan hasta halen polkliniğimizde takip edilmektedir.

SONUÇ: Akciğer karsinomu ve KOAH lı hastalarda fizyoterapi ve enteral beslenme desteği hastaların yaşam kalitesini arttırmakta ve solunum fonksiyonlarına olumlu katkı yapabilmekte olduğu bilinmekle birlikte bu konuda polikiniklerimizin yoğun olması, diyetisyen ve fizyoterapist desteğinin yeterince olmaması gibi sebepler ile yeterli destek sağlanamadığını düşünmekteyiz. Her ilimizde Fizik tedavi, göğüs hastalıkları ve diyetisyen gibi katılıcımların olduğu ileri yaşam destek merkezlerinin açılması gerekmekte olduğunu düşünmekteyiz.

Anahtar Kelimeler: enteral beslenme, yaşam kalitesi, KOAH, akciğer karsinomu, fizyoterapi

SOLUNUM 2016

SOLUNUM 2016

GENEL ORGANİZASYON

Türkiye Solunum Araştırmaları Derneği
TÜSAD

Genel Merkez
Kozyatağı Mh. Sümko Sitesi
M7-A Blok K:10 D:41 Kadıköy / İstanbul
Tel : +90 (216) 410 22 58 - 59
Faks : +90 (216) 410 22 60
E-mail : info@solunum.org.tr

ORGANİZASYON SEKRETERLİĞİ

K2 KONGRE VE ETKİNLİK HİZMETLERİ

K2 Kongre ve Etkinlik Hizmetleri
Koşuyolu Mahallesi Ali Nazime Sok.
No:45 • 34718 Kadıköy - İstanbul
Tel: +90 (216) 428 95 51
Faks: +90 (216) 428 95 91
E-mail: solunum2016@k2-events.com